

**MINISTERUL SĂNĂTĂȚII, MUNCII ȘI PROTECȚIEI SOCIALE
AL REPUBLICII MOLDOVA
UNIVERSITATEA DE STAT DE MEDICINĂ ȘI FARMACIE
*NICOLAE TESTEMIȚANU***

CATEDRA DE ANATOMIE A OMULUI

**CULEGERE
DE TESTE ȘI PROBLEME DE SITUAȚIE
LA ANATOMIA OMULUI
(*cu argumentarea răspunsurilor corecte*)**

**I. APARATUL LOCOMOTOR.
SPLANHNOLOGIE**

Ed. a 2-a (revăzută și completată)

Chișinău, 2017

Lupașcu T., Catereniuc I., Bendelic A., Babuci A., Zorin Z., Botnari T., Belic O., Certan G., Ștefanuț M., Batâr D., Covaliu V., Hacina T., Globa L., Angheliu R., Stegărescu I. Culegere de teste și probleme de situație la anatomia omului (cu argumentarea răspunsurilor corecte elaborate de Teodor Lupașcu și Anastasia Bendelic). I. Aparatul locomotor. Splanhnologie. Ed. a 2-a (revăzută și completată). Chișinău, 2017, 879 pag.

Aprobat la Consiliul Metodic Central USMF *Nicolae Testemițanu* (vol. I. Aparatul locomotor / vol. II. Sistemul nervos central. Splanhnologie) Procesul verbal nr. 5 din 15.05.2014

Recenzenți:

Viorel Nacu, dr. habilitat în științe medicale, profesor universitar, Catedra de anatomie topografică și chirurgie operatorie.

Sergei Suman, dr. habilitat în științe medicale, conferențiar universitar, Catedra de anatomie topografică și chirurgie operatorie.

Sub redacția:

Ilia Catereniuc, dr. habilitat în științe medicale, profesor universitar

Teodor Lupașcu, dr. în științe medicale, conferențiar universitar

Colectivul de autori:

Teodor Lupașcu, dr. în științe medicale, conferențiar universitar

Ilia Catereniuc, dr. habilitat în științe medicale, profesor universitar

Anastasia Bendelic, asistent universitar

Angela Babuci, asistent universitar

Zinovia Zorin, asistent universitar

Tatiana Botnari, asistent universitar

Olga Belic, dr. în științe medicale, conferențiar universitar

Galina Certan, dr. în științe medicale, conferențiar universitar

Mihail Ștefanuț, dr. habilitat în științe medicale, profesor universitar

Dumitru Batâr, dr. în științe medicale, conferențiar universitar

Valentina Covaliu, asistent universitar

Tamara Hacina, dr. în științe medicale, conferențiar universitar

Lilian Globa, asistent universitar

Roman Angheliu, asistent universitar

Ion Stegărescu, asistent universitar

Au colaborat:

Tamara Titova

Emilia Poburnaia

Eugenia Lopotencu

Diana Pașa

Vitalii Vrabii

Boris Toma

Nadea Gînju

Sergiu Brenișter

Nadejda Negari

CUPRINS

	INTRODUCERE	5
I.	OSTEOLOGIA	6
	TESTE (376)	6
	Generalități / General data / Общие данные	6
	Scheletul trunchiului. Coloana vertebrală. Structura generală a vertebrelor și particularitățile lor regionale. Oasele cutiei toracice. Particularitățile de vârstă și de gen a oaselor trunchiului, explorarea lor pe viu.	24
	Scheletul membrului superior (centurii scapulare și membrului liber). Explorarea pe viu a oaselor membrului superior.	61
	Scheletul membrului inferior (centurii pelviene și membrului inferior liber). Explorarea pe viu a oaselor membrului inferior.	81
	Craniul – generalități. Oasele craniului cerebral – frontalul, occipitalul, sfenoidul și parietalul, structura și explorarea lor pe viu.	98
	Oasele craniului cerebral – etmoidul și temporalul – structura și explorarea lor pe viu.	117
	Oasele craniului facial – structură și explorare pe viu	134
	Craniul în ansamblu. Particularitățile morfologice individuale, de vârstă și de gen ale craniului, explorarea lui pe viu.	143
	PROBLEME DE SITUAȚIE	194
II.	ARTROSINDESMOLOGIE	200
	TESTE (206)	200
	Generalități/ General data / Общие данные	200
	Articulațiile oaselor craniului, coloanei vertebrale și ale toracelui. Coloana vertebrală și toracele în ansamblu, explorare pe viu. Variantele de formă ale toracelui.	223
	Articulațiile membrului superior (centurii și porțiunii libere) – structură, funcții, explorare pe viu.	255
	Articulațiile centurii pelviene – structură, funcții. Bazinul în ansamblu, particularități de gen, explorare pe viu. Articulațiile membrului inferior liber, pici	273
	PROBLEME DE SITUAȚIE	312
III.	MIOLOGIE	315
	TESTE (247)	315
	Generalități/ General data / Общие данные	315
	Mușchii și fasciile toracelui, diafragma. Mușchii și fasciile centurii scapulare și brațului – structură, topografie, funcții, explorare pe viu.	324
	Mușchii și fasciile antebrățului și ai mâinii – structură, topografie, funcții, explorare pe viu. Noțiuni generale privind topografia membrului superior.	343
	Mușchii și fasciile abdomenului – structură, funcții topografie, explorare pe viu. Topografia abdomenului.	363
	Mușchii și fasciile bazinului și coapsei – structură, funcții, topografie, explorare pe viu.	372
	Mușchii și fasciile gambei și piciorului – structură, topografie, funcții, explorare pe viu. Topografia membrului inferior.	386
	Mușchii și fasciile gâtului – structură, funcții, explorare pe viu. Topografia gâtului.	408
	Mușchii și fasciile capului – structură, topografie, funcții și explorare pe viu.	424
	Mușchii, fasciile și topografia spatelui, explorare pe viu.	437
	PROBLEME DE SITUAȚIE	450
IV.	SISTEMUL DIGESTIV	454
	TESTE (207)	454
	Generalități / General data / Общие данные	454
	Cavitatea bucală – compartimente, pereți, comunicări, conținut. Limba, glandele salivare, dinții, explorare pe viu.	471

	Faringele și esofagul – structură, topografie, explorare pe viu. Deglutiția.	501
	Regiunile abdomenului, cavitățile abdominală și peritoneală. Stomacul – structură, topografie, particularități individuale și de vârstă, dezvoltare, anomalii, explorare pe viu.	512
	Intestinul subțire – topografie, segmente, structură, funcții, explorare pe viu.	524
	Intestinul gros – segmente, structură, topografie, particularități de vârstă, explorare pe viu.	532
	Ficatul, pancreasul, splina – structură, topografie, funcții, explorare pe viu. Pancreasul endocrin.	541
	Peritoneul – structură, funcții, derivate. Cavitatea peritoneală, spațiile extraperitoneale. Explorarea pe viu a peritoneului.	554
	PROBLEME DE SITUAȚIE	568
V.	APARATUL RESPIRATOR	571
	TESTE (117)	571
	Generalități / General data / Общие данные	571
	Nasul și laringele – structură, topografie, funcții, explorare pe viu. Glandele tiroidă și paratiroide.	575
	Traheea, bronhiile, plămâni, pleura, noțiuni privind mediastinul. Timusul. Topografia plămânilor și a pleurei.	601
	PROBLEME DE SITUAȚIE	636
VI.	SISTEMUL CARDIOVASCULAR. CORDUL	638
	TESTE (27)	638
	Cordul – conformație externă, compartimente, structură, particularități individuale, anomalii. Topografia cordului și explorarea lui pe viu. Pericardul – structură, topografie.	638
	PROBLEME DE SITUAȚIE	653
VII.	SISTEMUL URINAR	655
	TESTE (132)	655
	Generalități / General data / Общие данные	655
	Organele urinare (rinichii, ureterele, vezica urinară) – structură, topografie, anomalii, explorare pe viu. Glandele suprarenale (cortico- și medulosuprarenalele), paraganglionii.	659
	PROBLEME DE SITUAȚIE	722
VIII.	SISTEMUL GENITAL	723
	TESTE(163)	723
	Generalități/ General data / Общие данные	723
	Organele reproductive masculine – structură, topografie, anomalii, explorare pe viu. Partea incorectă a testiculelor. Uretra masculină – structură, porțiuni, traiect, topografie, anomalii, explorare pe viu.	723
	Organele reproductive feminine – structură, topografie, anomalii, explorare pe viu. Formațiunile endocrine ale ovarelor. Uretra feminină. Perineul – structură, topografie, particularități de gen, explorare pe viu.	764
	PROBLEME DE SITUAȚIE	806
IX.	GLANDELE ENDOCRINE ȘI SISTEMUL IMUNITAR	807
	TESTE (113)	807
	PROBLEME DE SITUAȚIE	863
X	TESTE ÎN IMAGINI	865

INTRODUCERE

Prezenta culegere de teste și probleme de situație este o premieră în literatura didactică medicală din țară, deoarece toate răspunsurile corecte la ele sunt însoțite de argumentele științifice, pe care acestea se bazează.

În opinia noastră un asemenea mod de prezentare va contribui la realizarea în termene mai restrânse a autoinstruirii și autoevaluării cunoștințelor, deoarece nu prevede necesitatea de a consulta careva surse suplimentare de informație.

Lucrarea urmărește scopul de a contribui la implementarea metodologiilor contemporane de instruire și optimizare a procesului didactic la Catedra de anatomie a omului a Universității de Stat de Medicină și Farmacie „Nicolae Testemițanu”.

La elaborarea ei s-a ținut cont de conținutul *curriculum* – ului la Anatomia omului.

Subiectele au fost sistematizate conform programei analitice la disciplină pentru studenții anului I, semestrul I și grupate conform compartimentelor și temelor respective.

Lucrarea include două tipuri de teste:

CS – complement simplu – teste cu un singur răspuns corect;

CM – complement multiplu – teste cu mai multe răspunsuri corecte.

Problemele de situație, incluse în culegere, sunt dintre cele mai simple, soluționarea lor nu necesită careva cunoștințe speciale din domeniul disciplinelor clinice și se bazează doar pe informațiile, referitoare la anatomia sistemică a omului.

La elaborarea testelor și problemelor de situație au fost utilizate surse bibliografice accesibile pentru studenți, precum urmează:

1. STEFANET M. *Anatomia omului*. Vol. I, ed. 2 (revăzută și completată). Ch.: CE-P *Medicina*, 2014
2. STEFANET M. *Anatomia omului*. Vol. II, ed. 2 (revăzută și completată). Ch.: CE-P *Medicina*, 2013
3. CATERENIUC I.; LUPAȘCU T.; ȘTEFANET M. et al. Aparatul de susținere și mișcare (*culegere de cursuri*). Chișinău: Tipografia Sirius SRL, 2011
4. CATERENIUC I., LUPAȘCU T., BATÎR D., BENDELIC A. et al. Vol. II. Sistemul nervos central. Splanhnologie (*culegere de cursuri*). Chișinău: Tipografia Sirius SRL, 2015
5. PAPILIAN V. Anatomia omului. Vol. I, Aparatul locomotor. Vol. II, Viscere. București, 1998
6. САПИИ М. Р., БИЛИЧ Г. Л. Анатомия человека. том. I и II. М., 2001.
7. СИНЕЛЬНИКОВ Р. Д., СИНЕЛЬНИКОВ Я. Р. Атлас анатомии человека. Том I, II, III и IV (oricare ed.).
8. PRIVES M., LYSENKOV N., BUSHKOVICH V. Human Anatomy. Vol. I, II, 1989
9. MOORE K. L., DALLEY A. F., AGUR ANNE M.R. Clinically Oriented Anatomy, 6-th edition, 2007
10. DRAKE R. L. VOGL A.W., MITCHELL A. W. M. et al. Gray's Atlas of Anatomy. Elsevier, 2008
11. DRAKE R. L. VOGL W., MITCHELL A. W. M. Gray's Anatomy for Students. Philadelphia. Toronto, 2005
12. GRAY's Anatomy, 39th ed. Edinburgh... Toronto, 2005 / 40-th ed. Edinburgh... Elsevier Limited, 2008
13. NETTER FRANK H. Atlas de anatomie a omului (ed.: Gh. P. Cuculici, A. W. Gheorghiu; cons. st.: A.T. Ispas). Ed. a 5-a rev. Bucuresti, 2012
14. NETTER FRANK H. Atlas of Human Anatomy. 4-th Edition, 2006
15. SOBOTTA YOHANESS. Human anatomy, Munhen-Wien-Baltimor, Bonn, Germany, 1977

Culegerea e destinată studenților pentru lucrul lor individual, dar poate fi utilizată și de cadrele profesoral-didactice și medicii practicieni în vederea verificării și aprofundării cunoștințelor în domeniul anatomiei.

Autorii

OSTEOLOGIA
TESTE

	Generalități
1.	<p>CM. Clasificarea oaselor. După localizare în corp se descriu:</p> <ul style="list-style-type: none">A. Oasele craniuluiB. Desmale (primare)C. Oasele trunchiuluiD. Condrale (secundare)E. Oasele membrelor <p>CM. Classification of bones. According to their localization in the human body there are:</p> <ul style="list-style-type: none">A. Bones of the skullB. Desmal bones (primary bones)C. Bones of the trunkD. Chondral bones (secondary bones)E. Bones of the limbs <p>CM. Классификация костей. По расположению в теле различают:</p> <ul style="list-style-type: none">A. Кости черепаB. Десмальные (первичные)C. Кости туловищаD. Хондральные (вторичные)E. Кости конечностей <p>După localizare în corp oasele se clasifică în:</p> <ul style="list-style-type: none">– oasele craniului;– oasele trunchiului;– oasele membrelor (oasele centurilor și oasele porțiunilor libere). <p><i>Corect – „A”, „C”, „E”.</i></p>
2.	<p>CM. Clasificarea oaselor. După structură și formă sunt oase:</p> <ul style="list-style-type: none">A. SpongioaseB. PlateC. TubulareD. SesamoideE. Pnematice <p>CM. Classification of bones. According to their structure and shape there are:</p> <ul style="list-style-type: none">A. Spongy bonesB. Flat bonesC. Tubular bonesD. Sesamoid bonesE. Pneumatic bones <p>CM. Классификация костей. По строению и форме кости бывают:</p> <ul style="list-style-type: none">A. ГубчатыеB. ПлоскиеC. ТрубочатыеD. СесамовидныеE. Пневматические (воздухоносные) <p>După structură și formă oasele se clasifică în:</p> <ul style="list-style-type: none">– spongioase (polimorfe și sesamoide);– plate (oasele bolții craniului, oasele centurilor);– tubulare (lungi și scurte);

	<p>– pneumatice; mixte. Corect– „A”, „B”, „C”, „E”.</p>
3.	<p>CM. Clasificarea oaselor. După dezvoltare oasele se divid în:</p> <p>A. Desmale (primare) B. Polimorfe C. Condrale (secundare) D. Scurte E. Condro-desmale</p> <p>CM. Classification of bones. According to their development there are:</p> <p>A. Desmal bones (primary bones) B. Polymorphic bones C. Chondral bones (secondary bones) D. Short bones E. Chondro-desmal bones</p> <p>CM. Классификация костей. По развитию кости делятся на:</p> <p>A. Десмальные (первичные) B. Полиморфные C. Хондральные(вторичные) D. Короткие E. Хондро-десмальные</p> <p>După dezvoltare oasele se clasifică în:</p> <p>– desmale (primare); – condrale (secundare); condro-desmale. Corect– „A”, „C”, „E”.</p>
4.	<p>CS. Osteonul reprezintă:</p> <p>A. Lamelele osoase din jurul diafizei B. Lamelele osoase din jurul canalului nutritiv C. Lamelele osoase din jurul canalului medular D. Lamelele osoase din jurul canalului Havers și conținutul lui E. Lamelele osoase din jurul metafizei</p> <p>CS. An osteon is:</p> <p>A. Bony lamellae located around the diaphysis B. Bony lamellae located around the canal nutrient C. Bony lamellae located around the spinal canal D. Bony lamellae located around the canal havers E. Bony lamellae located around the metaphysis</p> <p>CS. Остеон представляет:</p> <p>A. Костные пластинки вокруг диафиза B. Костные пластинки вокруг питательного канала C. Костные пластинки вокруг костномозгового канала D. Костные пластинки вокруг гаверсоваго канала и его содержимого E. Костные пластинки вокруг метафиза</p> <p>Enunțul corect este „D”. Osteonul, sau sistemul haversian, reprezintă unitatea morfofuncțională a țesutului osos lamelar compact (țesut osos haversian), care constituie 80% din masa scheletului uman, aflându-se în special în componența diafizelor oaselor tubulare. Osteonul constă din 8-15 (uneori mai multe) lamele osoase dispuse concentric în jurul unui spațiu canalicular (canalul lui Havers), în care se conțin structuri conjunctive laxe, o arteriolă, o venulă, capilare sangvine fenestrate, capilare limfatice, fibre nervoase amielinice.</p>

	<p>Este o structură cilindrică, cu diametrul de aproximativ 1 mm și lungimea de câțiva centimetri. Canalele haversiene ale osteoanelor vecine comunică între ele prin canalicule oblice – canalele Volkmann.</p>
<p>5.</p>	<p>CS. Creșterea osului în grosime are loc pe contul:</p> <p>A. Cartilajului hialin B. Cartilajului fibros C. Periostului D. Cartilajului epifizar E. Fasciilor</p> <p>CS. Bone growth in thickness occurs due to:</p> <p>A. Hyaline cartilage B. Fibrous cartilage C. Periosteum D. Metaphysis E. Fasciae</p> <p>CS. Кость растет в толщину за счет:</p> <p>A. Гиалинового хряща B. Волокнистого хряща C. Надкостницы D. Метафиза E. Фасций</p> <p><i>Enunțul corect este "C".</i> Din exterior osul este tapetat cu periost – o membrană fibroasă, constituită din trei straturi: extern – adventiceal, intermediar – fibroelastic și intern – cambial. Ultimul reprezintă stratul osteogen, proliferativ, care asigură creșterea osului în grosime. Cartilajul hialinic și cel fibros acoperă fețele articulare; în baza cartilajului epifizar are loc creșterea osului în lungime, iar fasciile au alt rol funcțional.</p>
<p>6.</p>	<p>CS. Creșterea osului în lungime are loc pe contul:</p> <p>A. Endostului B. Periostului C. Cartilajului articular D. Cartilajului diafizoepifizar (metaepifizar) E. Pericondrului</p> <p>CS. Bone growth in length occurs due to:</p> <p>A. Endosteum B. Periosteum C. Articular cartilage D. Metaepiphyseal cartilage E. Perichondrium</p> <p>CS. Рост кости в длину происходит за счет:</p> <p>A. Эндоста B. Надкостницы C. Суставного хряща D. Метаэпифизарного хряща E. Надхрящницы</p> <p><i>Enunțul corect este "D".</i> Creșterea osului tubular în lungime are loc la nivelul cartilajului epifizar – o lamă de țesut cartilaginos, care unește epifiza și diafiza, existentă în perioada de dezvoltare a osului, precedentă sinostozării. În componența cartilajului epifizar se disting câteva zone, printre care zona de creștere, în care se produce multiplicarea condroblastelor și</p>

	<p>sporirea cantității de substanță fundamentală. Endostul reprezintă o pătură celulară fină, care căptușește la interior pereții cavităților osteomedulare; ea constă în special din celule osteogene, la adult inactive în acest sens. Periostul asigură creșterea oaselor în grosime, cartilajul articular tapetează fețele articulare ale oaselor, iar pericondrul (pătura de țesut conjunctiv dens din jurul cartilajelor, lipsă la cartilajul articular și cel fibros), contribuie prin stratul său condrogen la creșterea machetului cartilajinos al oaselor; la adult acest strat lipsește.</p>
<p>7.</p>	<p>CS. Punctele de osificare primare apar: A. În prima jumătate a perioadei intrauterine B. Imediat după naștere C. În a doua jumătate a perioadei intrauterine D. Până la vârsta de 8 ani E. După vârsta de 10 ani</p> <p>CS. Primary ossification points appear: A. In the first half of intrauterine period B. Immediately after birth C. During the second half of intrauterine period D. By the age of 8 E. After the age of 10</p> <p>CS. Первичные точки окостенения появляются: A. В первой половине периода внутриутробного развития B. Непосредственно после рождения C. Во второй половине периода внутриутробного развития D. В возрасте до 8 лет E. В возрасте после 10 лет</p> <p>Enunțul corect e "A". Punctele, centrii sau nucleii primari de osificare apar în corpurile (diafizele) oaselor în decursul săptămânilor 7-8 de viață intrauterină. La nou-născut diafizele tuturor oaselor tubulare sunt osificate. În a doua jumătate a perioadei de viață intrauterină și la nou-născut apar centrii secundari de osificare, localizați în epifize (centrii epifizari). Centrii auxiliari de osificare apar mult mai târziu (în apofize, creste, tuberculi).</p>
<p>8.</p>	<p>CM. Au rol de protecție a viscerelor: A. Oasele tubulare B. Oasele spongioase lungi C. Unele oase plate D. Unele oase mixte E. Oasele arofore</p> <p>CS. Bones protecting the viscera are: A. Tubular bones B. Spongy bones C. Flat bones D. Mixed bones E. Pneumatic bones</p> <p>CS. Выполняют защитную функцию для внутренних органов: A. Трубоччатые кости B. Губчатые кости C. Плоские кости D. Смешанные кости E. Воздухоносные кости</p>

	<p>Enunțuri corecte sunt "B", "C" și "D". Viscere se numesc organele, localizate în cavitățile toracică, abdominală și cea pelviană, la delimitarea cărora participă coastele, sternul (oase spongioase lungi), oasele centurii pelviene (oase plate) și parțial vertebrele toracice, lombare și sacrul (oase mixte). Toate celelalte tipuri de oase, menționate în test au alte roluri funcționale.</p>
<p>9.</p>	<p>CS. Oasele carpiene și tarsiene sunt: A. Tubulare B. Spongioase C. Plate D. Mixte E. Aerofoare</p> <p>CS. Carpal and tarsal bones are: A. Tubular B. Spongy C. Flat D. Mixed E. Pneumatic</p> <p>CS. Кости запястья и предплюсны являются: A. Трубчатыми B. Губчатыми C. Плоскими D. Смешанными E. Воздухоносными</p> <p>Enunțul corect e "B". Structura celorlalte oase menționate diferă de cea a celor spongioase.</p>
<p>10.</p>	<p>CM. Participă la formarea cavităților trunchiului: A. Oasele tubulare B. Oase spongioase C. Oase plate D. Oase mixte E. Oasele aerofoare</p> <p>CS. Bones that form cavities of the trunk are: A. Tubular B. Spongy C. Flat D. Mixed E. Pneumatic</p> <p>CS. Участвуют в образовании полостей туловища: A. Трубчатые кости B. Губчатые кости C. Плоские кости D. Смешанные кости E. Воздухоносные кости</p> <p>Enunțuri corecte sunt "B", "C" și "D". Cavități ale trunchiului sunt cea toracică, cea abdominală și cea pelviană la delimitarea cărora participă coastele și sternul (oase spongioase lungi), coloana vertebrală prin segmentele sale toracic, lombar, sacrul (oase mixte) și oasele centurii pelviene (oase plate). Oasele pneumatice participă la delimitarea cavității craniului și a celei nazale, iar oasele tubulare (lungi și scurte) intră în componența extremităților superioare și inferioare.</p>

<p>11.</p>	<p>CS. Realizează funcții de pârghii: A. Oasele tubulare B. Oasele spongioase C. Oasele plate D. Oasele mixte E. Oasele aerofore</p> <p>CS. Bones that perform functions of the levers are: A. Tubular B. Spongy C. Flat D. Mixed E. Pneumatic</p> <p>CS. Выполняют функции рычагов: A. Трубчатые кости B. Губчатые кости C. Плоские кости D. Смешанные кости E. Воздухоносные кости</p> <p><i>Enunțul corect e "A" – oasele tubulare, în special cele lungi; la cele scurte acest rol e mai puțin pronunțat, mai ales că cele metacarpiene și metatarsiene intră în componența așa-numitelor complexe solide (ale mâinii și piciorului), interpusse între oasele antebrățului sau cele ale gambei și falange. Toate celelalte oase enumerate nu realizează un rol evident de pârghii.</i></p>
<p>12.</p>	<p>CS. Diplöe reprezintă: A. Substanța spongioasă a epifizelor B. Substanța spongioasă a oaselor carpiene C. Substanța spongioasă a oaselor bolții craniului D. Substanța spongioasă a sternului E. Substanța spongioasă a vertebrelor</p> <p>CS. Diplöe is: A. Spongy substance of the epiphyses B. Spongy substance of the carpal bones C. Spongy substance of the skull bones D. Spongy substance of the sternum E. Spongy substance of the vertebrae</p> <p>CS. Diplöe представляет: A. Губчатое вещество эпифизов B. Губчатое вещество костей запястья C. Губчатое вещество костей свода черепа D. Губчатое вещество грудины E. Губчатое вещество позвонков</p> <p><i>Enunțul corect e "C", deoarece numai substanța spongioasă, care se află între tăbliile externă (lamina cranii externa) și internă (lamina cranii interna) sau vitroasă (lamina vitrea) ale oaselor bolții craniene poartă denumirea de diplöe. În ea se conțin canalele diploice (Dupuytren sau Brechet) prin care trec venele diploice. Nicio altă substanță spongioasă din componența cărui os n-ar fi nu se numește diplöe.</i></p>
<p>13.</p>	<p>CS. Sunt localizate în tendoanele unor mușchi din vecinătatea articulațiilor: A. Oasele fonticulare B. Oasele plate</p>

- C. Oasele suturare
- D. Oasele spongioase scurte
- E. Oasele sesamoide

CS. The structures located near the joints or inside the muscular tendons are:

- A. Fonticular bones
- B. Flat bones
- C. Sutural bones
- D. Short spongy bones
- E. Sesamoid bones

CS. Располагаются в сухожилиях некоторых околоуставных мышц:

- A. Родничковые кости
- B. Плоские кости
- C. Шовные кости
- D. Короткие губчатые кости
- E. Сесамовидные кости

Un singur enunț corect – "E". Numai oasele sesamoide (de la lat. *sesamum*) sunt localizate în masa tendoanelor și, de regulă, au ca sprijin fețele (inclusiv articulare) ale altor oase, participante la formarea articulațiilor. Oasele sesamoide se localizează la nivelul membrelor unde tendoanele se aruncă peste articulații (radiocarpiană, a genunchiului, ale piciorului). Oasele sesamoide asigură protecția tendoanelor, în masa cărora se află și mențin tendoanele respective la o anumită distanță de centrul articulației, măbind brațul de forță. Cele mai cunoscute sunt oasele sesamoide: rotula, din grosimea tendonului cvadricepsului femural, pisiformul – din tendonul flexorului ulnar al carpului, două oscioare sesamoide de la nivelul extremității distale a metacarpianului II, două oscioare din tendonul flexorului scurt al halucelui la nivelul articulației metatarsofalangiene I etc. La dansatorii profesioniști se întâlnește o afecțiune – sesamoidită (un sindrom algic, cauzat de suprasolicitarea aparatului ligamentar al oaselor sesamoide ale piciorului).

14. CS. Sunt localizate în masa tendoanelor:

- A. Oasele tubulare lungi
- B. Oasele plate
- C. Oasele suturare
- D. Oasele spongioase scurte
- E. Oasele sesamoide

CS. The structures located inside the tendons:

- A. Long tubular bones
- B. Flat bones
- C. Sutural bones
- D. Short spongy bones
- E. Sesamoid bones

CS. Локализованы в толще сухожилий:

- A. Длинные трубчатые кости
- B. Плоские кости
- C. Шовные кости
- D. Короткие губчатые кости
- E. Сесамовидные кости

Numai "E" este enunțul corect, toate celelalte sunt false. Numai oasele sesamoide (de la lat. *sesamum*) sunt localizate în masa tendoanelor și, de regulă, au ca sprijin fețele (inclusiv articulare) ale altor oase, participante la formarea articulațiilor. Oasele sesamoide se localizează la nivelul membrelor unde tendoanele se aruncă peste articulații (radiocarpiană, a genunchiului, ale piciorului). Oasele sesamoide asigură protecția tendoanelor, în masa cărora

	<p>se află și mențin tendoanele respective la o anumită distanță de centrul articulației, măbind brațul de forță. Cele mai cunoscute sunt oasele sesamoide: rotula, din grosimea tendonului cvadriicepsului femural, pisiformul – din tendonul flexorului ulnar al carpului, două oscioare sesamoide de la nivelul extremității distale a metacarpianului II, două oscioare din tendonul flexorului scurt al halucelui la nivelul articulației metatarsofalangiene I etc. La dansatorii profesioniști se întâlnește o afecțiune – sesamoidită (un sindrom algic, cauzat de suprasolicitarea aparatului ligamentar al oaselor sesamoide ale piciorului).</p>
<p>15.</p>	<p>CS. Îndeplinesc rolul de braț lung al pârghiilor de viteză:</p> <p>A. Oasele tubulare lungi B. Oasele plate C. Oasele suturare D. Oasele spongioase scurte E. Oasele sesamoide</p> <p>CS. The bones that perform the function of the speed levers:</p> <p>A. Long tubular bones B. Flat bones C. Sutural bones D. Short spongy bones E. Sesamoid bones</p> <p>CS. Выполняют роль рычага скорости:</p> <p>A. Длинные трубчатые кости B. Плоские кости C. Шовные кости D. Короткие губчатые кости E. Сесамовидные кости</p> <p><i>Enunțul corect este "A", deoarece pârghiile de viteză, sau pârghiile de gradul III, cele mai răspândite în biodinamica corpului omenesc, se caracterizează prin faptul că punctul de aplicare a forței musculare se află pe brațul lung, în apropiere de punctul de sprijin, iar cu cât distanța dintre punctul de aplicare a forței musculare și punctul de rezistență e mai mare, cu atât viteza e mai mare. Prin urmare, rolul de braț lung al pârghiilor de viteză pot exercita doar oasele tubulare lungi (amintiți-vă mișcările realizabile în articulația cotului).</i></p>
<p>16.</p>	<p>CS. Posedă diafiză:</p> <p>A. Oasele tubulare lungi B. Oasele plate C. Oasele suturare D. Oasele spongioase scurte E. Oasele sesamoide</p> <p>CS. The bones that have the diaphysis are:</p> <p>A. Long tubular bones B. Flat bones C. Sutural bones D. Short spongy bones E. Sesamoid bones</p> <p>CS. Имеют диафиз:</p> <p>A. Длинные трубчатые кости B. Плоские кости C. Шовные кости D. Короткие губчатые кости E. Сесамовидные кости</p>

	<p>Diafiză – termen introdus de L. Heister (1683-1758) – celebru anatomist și chirurg german și are la bază cuvântul grecesc <i>diaphyomai</i> (a crește, a se afla între ceva). Diafiza reprezintă porțiunea medie a oaselor tubulare, situată între cele două epifize. De regulă, are formă cilindrică sau triedrică și conține în interiorul sau canalul medular, în care se află măduva osoasă. Mai e denumită și corp al oaselor tubulare. Prin urmare enunțul corect este "A", iar toate celelalte sunt false, deoarece unele dintre oasele enumerate au corp, dar acesta nu corespunde porțiunii medii a oaselor tubulare (lungi și scurte).</p>
<p>17.</p>	<p>CS. Sunt modelate în raport cu oasele cu care contactează:</p> <p>A. Fețele articulare B. Proeminențele osoase C. Fosele și șanțurile D. Orificiile și canalele E. Diafiza</p> <p>CS. The structures modeled in relation to the bones that they contact are:</p> <p>A. Articular surfaces B. Protrusions of the bones C. Fossae and grooves D. Orifices and canals E. Diaphyses</p> <p>CS. Моделированы в соответствии с формой сочленяющихся костей:</p> <p>A. Суставные поверхности B. Костные выступы C. Ямки и борозды D. Отверстия и каналы E. Диафиз</p> <p>Contacte interosoase au loc atât în cadrul scheletului părților de corp, cât și între oasele segmentelor vecine (în coloana vertebrală, la nivelul craniului, între oasele trunchiului și centurilor, între oasele segmentelor porțiunilor libere ale extremităților etc.). La nivelul acestor contacte are loc modelarea reciprocă a fețelor de contact (marginile oaselor craniului, participante la formarea suturilor, fețele simfiziene ale oaselor pubiene, incizura fibulară a tibiei etc.), care e mult mai evidentă la fețele articulare din cadrul diartrozelor. Prin urmare enunțul corect va fi numai "A".</p>
<p>18.</p>	<p>CM. Osul realizează:</p> <p>A. Funcția hematopoietică B. Funcția de sprijin. C. Funcția de protecție. D. Funcția de locomoție. E. Funcția de limfopoieză</p> <p>CM. The functions of bones are:</p> <p>A. Hematopoiesis B. Support C. Protection D. Locomotion E. Lymphopoiesis</p> <p>CM. Кость выполняет:</p> <p>A. Кроветворную функцию B. Опорную функцию C. Защитную функцию D. Лocomоторную функцию E. Функцию лимфопоэза</p>

	<p>În hemato- și limfopoieză un rol important îi revine măduvei osoase, și nici într-un caz nu țesutului osos. Prin urmare funcțiile de sprijin, protecție și locomoție sunt cele realizate de oasele ca atare. <i>Enunțuri corecte – „A”, „B”, „C”, „D”.</i></p>
19.	<p>CM. Care termeni anatomici țin de unitatea morfofuncțională a osului ca organ:</p> <p>A. Oseina B. Osteonul C. Măduva osoasă roșie D. Osteocitul E. Sistemul haversian</p> <p>CM. The anatomical terms related to the morphofunctional unit of bone tissue are:</p> <p>A. Ossein B. Osteon C. Red bony marrow D. Osteocyte E. Haversian system</p> <p>CM. Какие анатомические термины относятся к морфо-функциональной единице кости как органа:</p> <p>A. Оссеин B. Остеон C. Красный костный мозг D. Остеоцит E. Гаверсова система</p> <p>Organismul uman reprezintă un sistem unitar, în componența căruia pot fi evidențiate convențional mai multe niveluri ierarhice de organizare interconexionate, cosubordonate, aflate în raporturi de interacțiune. Fiecare din aceste niveluri de organizare structurală și funcțională se distinge prin anumite particularități, care îl fac să se deosebească de nivelurile ierarhic superioare și, la rândul său, include unități morfofuncționale de nivel ierarhic inferior. Astfel sistemul osos e compus din organe - oase separate, o structură specifică, realizând anumite funcții și fiind dotate cu vase sangvine, limfatice și nervi. Anume aceste particularități caracterizează osul ca organ. La rândul său osul se compune din unități morfofuncționale ierarhic inferioare, mai mici, denumite osteoni sau sisteme haversiene, care mențin structura și funcțiile specifice osului ca organ. La baza lor se află țesutul osos, compus din celule osoase și substanță fundamentală. <i>Prin urmare enunțuri corecte sunt „B” și „E”.</i></p>
20.	<p>CM. La sistemul osos se referă noțiunile:</p> <p>A. Miotom B. Osteon C. Periost D. Măduvă roșie E. Ectoderm</p> <p>CM. The notions related to the bony system are:</p> <p>A. Miotom B. Osteon C. Periostium D. Red bony marrow E. Ectoderm</p> <p>CM. К костной системе относятся понятия:</p> <p>A. Миотом B. Остеон C. Надкостница</p>

	<p>D. Красный костный мозг E. Эктодерма</p> <p>Sistemul osos e compus din organe – oase separate, o structură specifică, realizând anumite funcții și fiind dotate cu vase sangvine, limfatice și nervi. Anume aceste particularități caracterizează osul ca organ. La rândul său, osul se compune din unități morfofuncționale ierarhic inferioare, mai mici, denumite osteoni sau sisteme haversiene, care mențin structura și funcțiile specifice osului ca organ. La baza lor se află țesutul osos, compus din celule osoase și substanță fundamentală. Din exterior osul e tapetat cu o membrană conjunctivă – periost, prin intermediul căreia se realizează vascularizația și inervația lui, creșterea în grosime, precum și consolidarea fracturilor. Având în vedere cele menționate <i>răspunsul e clar – „B” și „C”</i>.</p>
<p>21.</p>	<p>CM. Funcțiile biologice ale osului ca organ:</p> <p>A. De creștere B. Hematopoetică C. De locomoție D. Regenerare E. De protecție</p> <p>CM. Bone as an organ performs the following biological functions:</p> <p>A. Growth B. Hematopoiesis C. Locomotion D. Regeneration E. Protection</p> <p>CM. Биологические функции кости как органа:</p> <p>A. Роста B. Кроветворения C. Локомоторная D. Регенерации (восстановительная) E. Защитная</p> <p>Protecția și locomoția sunt funcții mecanice ale osului. Celelalte funcții (menționate prin <i>enunțurile „A”, „B”, „D”</i>) pot fi catalogate ca biologice (după manual), cu o precizare – măduva oaselor (medulla ossium) face parte din sistemul limfoid (organele limfoide primare), nu din sistemul osos (vezi Terminologia Anatomică Internațională, 1998).</p>
<p>22.</p>	<p>CM. Porțiunile unui os tubular lung la adult :</p> <p>A. Metafiza B. Apofiza C. Diafiza D. Corticala E. Epifiza</p> <p>CM. In adult a long tubular bone consists of the following portions:</p> <p>A. Metaphysis B. Apophysis C. Diaphysis D. Cortex E. Epiphysis</p> <p>CM. Части длинной трубчатой кости взрослого:</p> <p>A. Метафиз B. Апофиз C. Диафиз</p>

	<p>D. Кора E. Эпифиз</p> <p>Oaselor tubulare lungi la adult li se disting o porțiune medie, de regulă, cilindrică sau triedră, denumită corp sau diafiză, două extremități – proximală și distală – epifizele, care se dezvoltă din centri de osificare separați și două metafize – porțiuni înguste, situate între diafiză și epifize, la nivelul cărora în perioada de creștere se află cartilaj metafizar. Excepție din această regulă fac oasele monoepifizare (metacarpienele, metatarsienele), care în loc de epifize au un cap și o bază. Apofizele (termen propus de Claudis Galen – marele anatomist și medic al epocii romane) reprezintă excrescențe, procese osoase, care nu există la toate oasele tubulare lungi (ex. <i>procesus styloideus</i> la radius și ulnă etc.). Enunțuri corecte sunt „A”, „C”, „E”.</p>
<p>23.</p>	<p>CM. Există următoarele tipuri de centri de osificare:</p> <p>A. Tuberculari B. Secundari C. Epicondilar D. Primari E. Auxiliari</p> <p>CM. The points (centers) of ossification are classified into the following types:</p> <p>A. Tubercular B. Secondary C. Epicondylar D. Primary E. Auxilliary</p> <p>CM. Существуют следующие виды точек окостенения:</p> <p>A. Бугорковые B. Вторичные C. Надмышцелковые D. Первичные E. Добавочные</p> <p>Centrii de osificare, care apar mai târziu (la 8-9 ani) în creste, tuberculi, apofize fac parte din grupul celor auxiliari. Centrii primari (apar în prima jumătate a vieții intrauterine) se localizează în corpurile (diafizele) oaselor, iar cei secundari – în epifize. Astfel enunțuri corecte vor fi „B”, „D”, „E”.</p>
<p>24.</p>	<p>CS. Punctele de osificare secundare apar:</p> <p>A. În prima jumătate a perioadei intrauterine B. Imediat după naștere C. În a doua jumătate a perioadei intrauterine D. Până la vârsta de 8 ani E. După vârsta de 10 ani</p> <p>CS. Secondary ossification points appear:</p> <p>A. In the first half of intrauterine period B. Immediately after birth C. During the second half of intrauterine period D. By the age of 8 E. After the age of 10</p> <p>CS. Вторичные точки окостенения появляются:</p> <p>A. В первой половине утробной жизни B. Непосредственно после рождения C. Во второй половине утробной жизни</p>

	<p>D. В возрасте до 8 лет E. В возрасте после 10 лет</p> <p>Enunțul corect e "C". Punctele, centrii sau nucleii primari de osificare apar în corpurile (diafizele) oaselor în decursul săptămânilor 7-8 de viață intrauterină. La nou-născut diafizele tuturor oaselor tubulare sunt osificate. În a doua jumătate a perioadei de viață intrauterină și la nou-născut apar centrii secundari de osificare, localizați în epifize (centrii epifizari). Centrii auxiliari de osificare apar mult mai târziu (în apofize, creste, tuberculi).</p>
25.	<p>CM. Substanța osoasă spongioasă este prezentă în:</p> <p>A. Oasele craniului B. Oasele tarsiene C. Stern D. Diafizele oaselor tubulare E. Epifizele oaselor tubulare</p> <p>CM. Spongy bony tissue is present inside the:</p> <p>A. Skull bones B. Tarsal bones C. Sternum D. Diaphyses of tubular bones E. Epiphyses of tubular bones</p> <p>CM. Губчатое вещество содержат:</p> <p>A. Кости черепа B. Предплюсневые кости C. Грудина D. Диафизы трубчатых костей E. Эпифизы трубчатых костей</p> <p>Substanța osoasă spongioasă se caracterizează prin prezența unor cavități foarte mici (areole), despărțite una de alta prin septe osoase subțiri și umplute cu măduva osoasă roșie. Există în componența oaselor calvariei (unde se numește diplœe), unor oase plate (stern, coxal), corpurilor vertebrale, epifizelor oaselor tubulare lungi, oaselor tarsiene și carpiene etc. Prin urmare cu excepția „D” toate enunțurile sunt corecte.</p>
26.	<p>CM. In structura osului la oamenii maturi pot fi evidențiați osteoni:</p> <p>A. În dezvoltare B. Fragmentați C. Maturizați D. Deformați E. În stare de resorbție</p> <p>CM. In adults the structure of the bone is composed of the following osteons:</p> <p>A. Developing osteons B. Fragmented osteons C. Mature osteons D. Deformed osteons E. Osteons in the state of resorption</p> <p>CM. У взрослых в строении костей выявляются остеоны:</p> <p>A. В развитии B. Фрагментированные C. Сформированные D. Деформированные E. В стадии резорбции</p>

	<p>Se disting trei tipuri de osteoni – în dezvoltare, maturizați și în stare de resorbție (vezi „structura osului”). <i>Enunțurile „B” și „D” sunt false.</i></p>
27.	<p>CM. Formațiuni structurale ale osului sunt:</p> <p>A. Stratul cambial B. Stratul de osteoni C. Pericondrul D. Endostul E. Periostul</p> <p>CM. The structural elements of the bone are the:</p> <p>A. Cambial layer B. Layer of osteons C. Pericondrium D. Endostium E. Periostium</p> <p>CM. Структурными образованиями кости являются:</p> <p>A. Камбиальный слой B. Слой остеонов C. Надхрящница D. Эндост E. Надкостница</p> <p>Stratul cambial ține de periost, pericondrul e tunica fibroasă, care acoperă machetul cartilagos al osului, iar noțiunea „strat de osteoni” reprezintă pătura medie de lamele osoase din diafiza osului tubular, care constă în special din osteoni, dispuși în conformitate cu axa longitudinală a osului și lamelele interpuse dintre ei. <i>Enunțuri corecte „D” și „E”.</i></p>
28.	<p>CM. In periost la copil deosebim următoarele straturi:</p> <p>A. Cambial B. Endostal C. Adventiceal D. Endocondral E. Fibroelastic</p> <p>CM. In children the periosteum consists of the following layers:</p> <p>A. Cambial layer B. Endosteal layer C. Adventitial layer D. Endochondral layer E. Fibroelastic layer</p> <p>CM. В надкостнице у детей различают следующие слои:</p> <p>A. Камбиальный B. Эндост C. Адвентициальный D. Энхондральный E. Волокнисто-эластичный</p> <p>Termenii „endostal” și „endocondral” nu au nimic în comun cu periostul, fapt de care ne convingem înțelegându-le sensul. <i>Enunțuri corecte „A”, „C” și „E” (vezi structura periostului).</i></p>
29.	<p>CM. Dispoziția trabeculelor osoase corespunde cu:</p> <p>A. Axa osului B. Direcția fibrelor musculare</p>

- C. Direcția liniilor de presiune
- D. Axele de mișcare în articulații
- E. Direcția liniilor de tracțiune

CM. The position of osseous trabeculae corresponds to the:

- A. Axis of bone
- B. Direction of muscular fibers
- C. Direction of lines of pressure
- D. Axes of movements in joints
- E. Direction of lines of traction

CM. Расположение костных пластинок (трабекул) губчатого вещества соответствует:

- A. Оси кости
- B. Направлению мышечных волокон
- C. Направлению линии давления
- D. Осей движения в суставах
- E. Направлению линий растяжения

Trabeculele osoase reprezintă formațiuni asemănătoare unor grinzi, cordoane sau travee, care intră în componența atât a țesutului osos compact, cât și a celui spongios. Ele sunt alcătuite din lamele osoase suprapuse cu aranjament neregulat. Lamelele, la rândul lor, sunt alcătuite din matrice osoasă și osteocite în osteoplaste. Trabeculele au grosimea de maximum 400 μm; la periferia lor se dispun osteoblastele. Ele pot fi orientate în direcții diferite, însă traiectul lor corespunde în mare cu direcția acțiunii forțelor de presiune și de tracțiune. **Prin urmare enunțuri corecte sunt „C” și „E”.**

30. CM. Distingem tipurile de osteogeneză:

- A. Encondrală
- B. Pericondrală
- C. Periostală
- D. Medulară
- E. Desmală

CM. There are the following types of osteogenesis:

- A. Enchondral
- B. Perichondral
- C. Periosteal
- D. Medullary
- E. Desmal

CM. Различаем виды остеогенеза:

- A. Энхондральный
- B. Перихондральный
- C. Периостальный
- D. Медулярный
- E. Десмальный

Osteogeneza reprezintă totalitatea proceselor de dezvoltare a osului ca organ, iar procesul biologic prin care se formează țesut osos se numește osificare. Osificarea constă în înlocuirea unui țesut gazdă cu țesut osos sub influența unei bune vascularizații, în prezența osteoblastelor, fosfaților, hormonilor (paratireotrop, calcitoninei, somatotrop, sexuali).

În funcție de localizarea desfășurării procesului de osteogeneză și de țesutul gazdă se disting tipurile de osificare:

- desmală, endoconjunctivă, endesmală (de membrană), care are loc în machetul membranos;
- encondrală, endocartilaginoasă (encondrală), care se desfășoară în baza machetului

	<p>cartilagos al viitorului os; - pericondrală sau periostală, care se produce sub pericondru sau periost în rezultatul proliferării și transformărilor celulelor progenitoare ale acestor membrane. Prin urmare enunțuri corecte sunt „A”, „B”, „C”, „E”.</p>
<p>31.</p>	<p>CM. Oasele tubulare lungi: A. Sunt constituite din corp și 2 epifize B. Participă la formarea cavităților corpului C. Conțin cavități tapetate cu mucoasă D. Au fețe articulare tapetate cu cartilaj E. Funcțional reprezintă pârghii</p> <p>CM. Which of the following statements concerning long tubular bones are true: A. They consist of body and two epiphyses B. They take part in formation of body cavities C. They contain cavities lining by mucosa D. They have articular surfaces covered by cartilage E. They play functions of the levers</p> <p>CM. Длинные трубчатые кости: A. Состоят из тела и двух эпифизов B. Участвуют в образовании полостей тела C. Содержат полости, покрытые слизистой оболочкой D. Имеют суставные поверхности покрытые хрящом E. Функционально представляют рычаги</p> <p>Oasele tubulare lungi în majoritatea lor conțin cavități medulare, localizate în diafiză, în care de obicei, se află măduva osoasă, însă pereții acestor cavități sunt căptușiți cu endost – o pătură celulară subțire, constituită din celule osteogene și nicidecum cu mucoasă. În afară de aceasta nici un os tubular (lung sau scurt) nu participă la formarea cavităților corpului. Astfel enunțuri corecte sunt „A”, „D” și „E”.</p>
<p>32.</p>	<p>CM. Oase primare sunt: A. Vertebrele B. Parietalul C. Mandibula D. Frontalul (solzul) E. Sternul</p> <p>CM. Primary bones are the : A. Vertebrae B. Parietal bone C. Mandible D. Frontal bone (Squama) E. Sternum</p> <p>CM. Первичными костями являются: A. Позвонки B. Теменная кость C. Нижняя челюсть D. Лобная кость (чешуя) E. Грудина</p> <p>Oasele primare sunt oasele, care în dezvoltarea lor parcurg nu toate cele trei stadii (desmală, condrală și osoasă), ci numai două – cea de machet membranos (desmală) și cea de machet osos, osificându-se endesmal (endodesmal, endoconjunctival). Astfel de oase se mai numesc</p>

	<p>desmale sau tegumentare (la peștii osoși s-au dezvoltat în piele). Oase primare sunt cele ale bolții craniene, majoritatea oaselor craniului facial (cu excepția mandibulei, care se osifică endesmal doar parțial, clavicula (cu excepția extremității sternale). Corecte – „B” și „D”.</p>
33.	<p>CM. Sunt unele din oasele craniului:</p> <p>A. Oase tubulare B. Oase spongioase C. Oase plate D. Oase mixte E. Oase aerofore</p> <p>CM. The bones related to the skull are:</p> <p>A. Tubular bones B. Spongy bones C. Flat bones D. Mixed bones E. Pneumatic bones</p> <p>CM. Являются костями черепа:</p> <p>A. Трубчатые кости B. Губчатые кости C. Плоские кости D. Смешанные кости E. Воздухоносные (пневматические) кости</p> <p>În componența craniului nu există oase tubulare sau spongioase. Sub aspect structural majoritatea oaselor craniului sunt mixte. O parte din ele conțin cavități umplute cu aer (sinusuri paranazale, cavitate timpanică, celule mastoideene) și numai unul – parietalul e plat. Prin urmare enunțuri corecte sunt „C”, „D” și „E”.</p>
34.	<p>CM. Sunt mici, plate și inconstante:</p> <p>A. Oasele fonticulare B. Oasele plate C. Oasele suturare D. Oasele spongioase scurte E. Oasele sesamoide</p> <p>CM. Small, flat and inconstant bones are:</p> <p>A. Fonticular bones B. Flat bones C. Sutural bones (Wormian bones) D. Short spongy bones E. Sesamoid bones</p> <p>CM. Маленьких размеров, плоские и непостоянные:</p> <p>A. Родничковые кости B. Плоские кости C. Шовные кости D. Короткие губчатые кости E. Сесамовидные кости</p> <p>Din toate oasele enumerate doar oasele fonticulare și cele suturare sunt plate, mici și inconstante. Oasele fonticulare reprezintă oase inconstante, care apar la nivelul fontanelor din centri de osificare suplimentari, în decursul închiderii acestora. Astfel de oase se întâlnesc la nivelul fontanei anterioare (osul Vesalius), fontanei laterale anterioare (oasele Flower) etc. Oasele suturare, sau oasele wormiene (O. Worm, medic danez, 1588-1654) apar la nivelul</p>

	<p>suturilor, mai ales a celei lambdoide (unde pot fi destul de numeroase – până la câteva sute). După cum au demonstrat cercetările studentei Elena Mucuță (1985) astfel de oase se întâlnesc la populația din Republica Moldova tot atât de des ca și la populația altor țări. O serie de piese din cele explorate sunt expuse în muzeul catedrei. La nivelul bolții craniene pot fi depistate și alte oase inconstante (ca osul interparietal Göethe sau oasele inocilor (incașilor). Cunoașterea localizării lor e necesară pentru a nu le confunda cu fracturile.</p> <p>Enunțuri corecte – „A” și „C”.</p>
<p>35.</p>	<p>CM. Sunt determinate de tracțiunea exercitată de mușchi:</p> <p>A. Fețele articulare B. Proeminențele osoase C. Fosele și șanțurile D. Orificiile și canalele E. Epifizele</p> <p>CM. Structures determed by exerted muscular traction are:</p> <p>A. Articular surfaces B. Bony projections C. Fossae and grooves D. Orifices and canals E. Extremities</p> <p>М. Обусловлены мышечной тягой:</p> <p>A. Суставные поверхности B. Костные выступы C. Ямки и борозды D. Отверстия и каналы E. Концы (эпифизы)</p> <p>Sub influența efortului fizic are loc restructurarea atât a oaselor în totalitate, cât și a punctelor de origine sau inserție a mușchilor – fosele, șanțurile, dar mai ales a proeminențelor (excreșcențelor) osoase – tuberozităților, tuberculilor, creștelor, liniilor etc. Prin urmare enunțuri corecte sunt „B” și „C”.</p>
<p>36.</p>	<p>CM. Servesc pentru trecerea tendoanelor, vaselor și nervilor:</p> <p>A. Fețele articulare B. Proeminențele osoase C. Șanțurile D. Orificiile și canalele E. Epifizele</p> <p>CM. The structures that are sites of the insertion of tendons or ligaments, and as a passage for tendons, vessels and nerves are:</p> <p>A. Articular surfaces B. Bony projections C. Fossae and grooves D. Orifices and canals E. Extremities</p> <p>CM. Служат для прохождения сухожилий, сосудов и нервов:</p> <p>A. Суставные поверхности B. Костные выступы C. Борозды D. Отверстия и каналы E. Эпифизы</p>

	<p>Bineînțeles, în calitate de pasaj pentru trecerea structurilor menționate pot servi doar șanțurile, orificiile și canalele, formate în totalitate de unele porțiuni ale oaselor, sau cu concursul altor formațiuni adiacente (mușchi, fascii etc.) și nicidecum fețele articulare, epifizele sau proeminențele osoase. Răspuns corect – „C” și „D”.</p>
<p>37.</p>	<p>CM. În componența scheletului axial intră:</p> <p>A. Craniul B. Oasele centurii scapulare C. Coastele D. Oasele coxale E. Coloana vertebrală</p> <p>CM. The axial skeleton consists of the:</p> <p>A. Skull B. Bones of shoulder girdle C. Ribs D. Hip (or coxal) bones E. Vertebral column</p> <p>CM. В состав осевого скелета входят:</p> <p>A. Череп B. Кости пояса верхней конечности C. Ребра D. Тазовые кости E. Позвоночный столб</p> <p>Există mai multe varietăți de clasificare a scheletului uman, dar în genere, se consideră că acesta se compune din scheletul axial, constituit din oasele capului (craniul), coloanei vertebrale și cele ale cutiei toracice și din scheletul apendicular, format din oasele centurilor și cele ale porțiunilor libere ale membrilor superioare și inferioare. Enunțuri corecte sunt „A”, „C”, „E”.</p>
	<p style="text-align: center;">Scheletul trunchiului. Coloana vertebrală. Structura generală a vertebrelor și particularitățile lor regionale. Oasele cutiei toracice. Particularitățile de vârstă și de gen a oaselor trunchiului, explorarea lor pe viu.</p>
<p>38.</p>	<p>CM. Evidențiați formațiunile ce țin de vertebre:</p> <p>A. <i>Processus articulares vertebrae</i> B. <i>Arcus vertebrae</i> C. <i>Processus coronoideus</i> D. <i>Corpus vertebrae</i> E. <i>Processus styloideus</i></p> <p>CM. Highlight morphological elements of the vertebrae:</p> <p>A. <i>Processus articulares vertebrae</i> B. <i>Arcus vertebrae</i> C. <i>Processus coronoideus</i> D. <i>Corpus vertebrae</i> E. <i>Processus styloideus</i></p> <p>CM. Отметьте морфологические элементы относящиеся к позвонкам:</p> <p>A. <i>Processus articulares vertebrae</i> B. <i>Arcus vertebrae</i> C. <i>Processus coronoideus</i> D. <i>Corpus vertebrae</i> E. <i>Processus styloideus</i></p>

	<p>Apofiza coronoidă are ulna (cubitusul), apofize stiloide – radiusul și ulna, metacarpianul III și osul temporal. În rest toate elementele enumerate prezintă părți componente ale vertebrelor. Răspuns corect – „A”, „B” și „D”.</p>
39.	<p>CM. Elemente principale ale unei vertebre sunt:</p> <p>A. Arcul B. Apofiza stiloidă C. Corpul D. Orificiul intervertebral E. Pedunculii</p> <p>CM. The main elements of a vertebra are the:</p> <p>A. Arch B. Styloid process C. Body D. Intervertebral foramen E. Pedicles</p> <p>CM. Основными элементами позвонка являются:</p> <p>A. Дуга B. Шиловидный отросток C. Тело D. Межпозвоночное отверстие E. Ножки</p> <p>O vertebră – tip constă din corp, arc, unit cu corpul prin doi pedunculi, delimitând orificiul vertebral. Acestea sunt elementele principale ale unei vertebre, toate celelalte (apofizele articulare, apofizele legate de arc) sunt secundare. Răspuns corect – „A”, „C” și „E”.</p>
40.	<p>CS. Tuberculul Chassaignac se asociază cu:</p> <p>A. Coastele B. Craniul C. Bazinul D. Coloana vertebrală E. Membrul superior</p> <p>CS. The tubercle of Chassaignac is associated with the:</p> <p>A. Ribs B. Skull C. Pelvis D. Vertebral column E. Upper limb</p> <p>CS. Бугорок Chassaignac касается:</p> <p>A. Ребер B. Черепа C. Таза D. Позвоночного столба E. Верхней конечности</p> <p>Tuberculul Chassaignac (anatomist și chirurg francez, 1805-1879), sau tuberculul carotidian reprezintă tuberculul anterior de pe apofiza transversală a vertebrei cervicale VI mult mai pronunțat, la nivelul căruia poate fi comprimată artera carotidă comună în scop de suspendare temporară a hemoragiei în caz de lezare a arterei sau a ramurilor sale. Răspuns corect – „D”.</p>

<p>41.</p>	<p>CM. Evidențiați termenii care indică apofizele vertebrelor: A. <i>Processus styloideus</i> B. <i>Processus spinosus</i> C. <i>Processus articulares superiores</i> D. <i>Processus transversus</i> E. <i>Processus pyramidalis</i></p> <p>CM. Choose the terms applied for vertebral processes: A. <i>Processus styloideus</i> B. <i>Processus spinosus</i> C. <i>Processus articulares superiores</i> D. <i>Processus transversus</i> E. <i>Processus pyramidalis</i></p> <p>CM. Выявите термины, обозначающие отростки позвонков: A. <i>Processus styloideus</i> B. <i>Processus spinosus</i> C. <i>Processus articulares superiores</i> D. <i>Processus transversus</i> E. <i>Processus pyramidalis</i></p> <p>Apofiză piramidală (<i>processus pyramidalis</i>) există numai una singură – cea care se formează la unirea lamelor orizontală și perpendiculară a palatinului, care se încadrează în incizura pterigoidă a apofizei omonime a osului sfenoid. Apofize stiloide au radiusul și ulna, metacarpianul III și osul temporal. În rest toate celelalte enunțuri se referă la apofizele vertebrelor. Răspuns corect – „B”, „C” și „D”.</p>
<p>42.</p>	<p>CM. Vertebrele cervicale tipice se disting prin: A. Corpul oval B. Orificiul vertebral rotund C. Prezența orificiilor transversale D. Apofizele costotransversale E. Apofizele spinoase lungi</p> <p>CM. Typical cervical vertebrae are distinguished by the: A. Oval body B. Round vertebral foramen C. Presence of transverse foramina D. Costotransversal processes E. Long spinous processes</p> <p>CM. Типичные шейные позвонки отличаются благодаря: A. Овальному телу B. Округлому позвоночному отверстию C. Наличию отверстия в поперечных отростках D. Поперечно реберным отросткам E. Длинным остистым отросткам</p> <p>La vertebrele cervicale apofizele spinoase (cu excepția vertebrei VII – proeminente) sunt scurte și bifurcate, iar atlasul în loc de apofiză spinoasă are doar tuberculul posterior. Orificiile vertebrale la vertebrele cervicale sunt cvasitriunghiulare, nicidecum rotunde. Toate celelalte enunțuri („A”, „C”, „D”) sunt corecte.</p>
<p>43.</p>	<p>CM. Evidențiați caracterele distinctive ale vertebrelor cervicale: A. <i>Foramen transversarium</i> B. <i>Massae laterales</i></p>

	<p><i>C. Processus spinosus bifurcat</i> <i>D. Processus mamillaris</i> <i>E. Sulcus nervi spinalis</i></p> <p>CM. Highlight the distinctive features of the cervical vertebrae: <i>A. Foramen transversarium</i> <i>B. Massae laterales</i> <i>C. Processus spinosus bifurcat</i> <i>D. Processus mamillaris</i> <i>E. Sulcus nervi spinalis</i></p> <p>CM. Определите характерные особенности шейных позвонков: <i>A. Foramen transversarium</i> <i>B. Massae laterales</i> <i>C. Processus spinosus bifurcat</i> <i>D. Processus mamillaris</i> <i>E. Sulcus nervi spinalis</i></p> <p>Dintre toate vertebrele cervicale mase laterale posedă doar atlasul, iar procese mamilare există numai la vertebrele lombare. La 5 din cele 7 vertebre cervicale apofizele spinoase sunt bifurcate. Prin urmare enunțuri corecte sunt „A”, „C” și „E”.</p>
44.	<p>CM. Țin de structura primei vertebre cervicale: <i>A. Massae laterales</i> <i>B. Processus accessorius</i> <i>C. Fovea dentis</i> <i>D. Arcus posterior</i> <i>E. Sulcus caroticus</i></p> <p>CM. The terms applied for structure of the first cervical vertebra are: <i>A. Massae laterales</i> <i>B. Processus accessorius</i> <i>C. Fovea dentis</i> <i>D. Arcus posterior</i> <i>E. Sulcus caroticus</i></p> <p>CM. Относятся к строению I шейного позвонка: <i>A. Massae laterales</i> <i>B. Processus accessorius</i> <i>C. Fovea dentis</i> <i>D. Arcus posterior</i> <i>E. Sulcus caroticus</i></p> <p>Apofize accesorii au vertebrele lombare, iar șanț carotidian există doar la corpul osului sfenoid (pe fața lui laterală). Enunțurile „A”, „C”, „D” caracterizează vertebra cervicală I – atlasul.</p>
45.	<p>CM. Caracterele distinctive ale axisului: <i>A. Arcus anterior</i> <i>B. Apex dentis</i> <i>C. Dens</i> <i>D. Facies articularis anterior</i> <i>E. Facies articulares superiores</i></p> <p>CM. The distinctive features of the axis are: <i>A. Arcus anterior</i> <i>B. Apex dentis</i></p>

	<p><i>C. Dens</i> <i>D. Facies articularis anterior</i> <i>E. Facies articulares superiores</i></p> <p>CM. Характерные особенности осевого позвонка: <i>A. Arcus anterior</i> <i>B. Apex dentis</i> <i>C. Dens</i> <i>D. Facies articularis anterior</i> <i>E. Facies articulares superiores</i></p> <p>Vertebra cervicală II – axisul nu posedă arc anterior și posterior; ea are un singur arc ca și toate celelalte vertebre. Toate celelalte elemente, menționate în enunțuri îi sunt caracteristice. Răspuns corect – „B”, „C”, „D”, „E”.</p>
46.	<p>CM. Apofizele spinoase sunt bifurcate la vertebrele: A. C1 B. C2 C. C3 D. C5 E. C7</p> <p>CM. Spinous processes are forked (bifid) in the following vertebrae: A. C1 B. C2 C. C3 D. C5 E. C7</p> <p>CM. Остистые отростки раздвоены у позвонков: A. C1 B. C2 C. C3 D. C5 E. C7</p> <p>Toate vertebrele cervicale, cu excepția atlasului și vertebrei proeminente au apofizele spinoase bifurcate. Apofiza spinoasă a vertebrei cervicale VII e mai lungă, orientată aproape orizontal, proemină net sub piele și servește drept reper, pentru stabilirea localizării atât a vertebrelor cervicale, cât și a celor din alte segmente ale coloanei vertebrale. Corect – „B”, „C”, „D”.</p>
47.	<p>CM. Caracterele distinctive ale vertebrelor toracice tipice: A. <i>Foveae costales superiores et inferiores</i> B. <i>Processus costotransversarius</i> C. <i>Foveae costales processus transversus</i> D. <i>Processus accessorius</i> E. <i>Foramen nutritium</i></p> <p>CM. The distinctive features of typical thoracic vertebrae are: A. <i>Foveae costales superiores et inferiores</i> B. <i>Processus costotransversarius</i> C. <i>Foveae costales processus transversus</i> D. <i>Processus accessorius</i> E. <i>Foramen nutritium</i></p>

	<p>СМ. Характерные особенности типичных грудных позвонков: <i>A. Foveae costales superiores et inferiores</i> <i>B. Processus costotransversarius</i> <i>C. Foveae costales processus transversus</i> <i>D. Processus accessorius</i> <i>E. Foramen nutritium</i></p> <p>Orificii nutritive există pe corpurile tuturor vertebrelor, prin urmare ele nu pot fi considerate ca caractere distinctive pentru vertebrele toracice tipice (II-IX). Acestea posedă fosete costale superioare și inferioare (mai precis semifosete; fosetele complete se formează la articularea a două vertebre vecine, deși TAI nu specifică acest aspect). <i>Processus costotransversarius</i> al vertebrelor cervicale, existent în Nomenclatura Anatomică Baseliană a fost exclus atât de TAI, cât și de PNA, la vertebrele toracice el nu a existat. Apofiză accesorie au numai vertebrele lombare, la fel și apofiză costiformă. Enunțuri corecte sunt „A” și „C”.</p>
48.	<p>СМ. Nu au un orificiu în apofizele transversale: A. Vertebrele toracice B. Vertebrele cervicale C. Vertebrele lombare D. Vertebrele sacrale E. Vertebrele coccigiene</p> <p>СМ. The vertebrae without orifice in the transverse process are the: A. Thoracic vertebrae B. Cervical vertebrae C. Lumbar vertebrae D. Sacral vertebrae E. Coccigeal vertebrae</p> <p>СМ. Не имеют отверстия в поперечных отростках: A. Грудные позвонки B. Шейные позвонки C. Поясничные позвонки D. Крестцовые позвонки E. Копчиковые позвонки</p> <p>Cu excepția vertebrelor cervicale niciuna nu posedă găuri în apofizele transversale. La vertebrele cervicale aceste orificii formează un canal (deși discontinuu) pentru artera și venele vertebrale. Astfel răspunsul corect e „A”, „C”, „D”, „E”, chiar dacă vertebrele sacrale și cele coccigiene nici nu au apofize transversale.</p>
49.	<p>СМ. În condiții de normă sunt concrescute, formând un singur os: A. Vertebrele toracice B. Vertebrele cervicale C. Vertebrele lombare D. Vertebrele sacrale E. Vertebrele coccigiene</p> <p>СМ. The fused vertebrae forming a single bone are the: A. Thoracic vertebrae B. Cervical vertebrae C. Lumbar vertebrae D. Sacral vertebrae E. Coccygeal vertebrae</p>

	<p>СМ. Обычно срастаются в единую кость: A. Грудные позвонки B. Шейные позвонки C. Поясничные позвонки D. Крестцовые позвонки E. Копчиковые позвонки</p> <p>Concreșterea vertebrelor din diverse segmente ale coloanei vertebrale poate fi congenitală sau dobândită, ca consecință a unor procese patologice. În condiții de normă însă sunt concreșcute formând un singur os doar vertebrele sacrate și cele coccigiene. Corect – „D” și „E”.</p>
<p>50.</p>	<p>СМ. Vertebrele toracice, care prezintă pe corp fosete costale complete: A. <i>Vertebra thoracica I</i> B. <i>Vertebra thoracica X</i> C. <i>Vertebra thoracica XI</i> D. <i>Vertebra thoracica XII</i> E. <i>Vertebra thoracica IX</i></p> <p>СМ. The thoracic vertebrae with complete costal fossae on the body are: A. <i>Vertebra thoracica I</i> B. <i>Vertebra thoracica X</i> C. <i>Vertebra thoracica XI</i> D. <i>Vertebra thoracica XII</i> E. <i>Vertebra thoracica IX</i></p> <p>СМ. Грудные позвонки, которые на теле имеют полную суставную ямку: A. <i>Vertebra thoracica I</i> B. <i>Vertebra thoracica X</i> C. <i>Vertebra thoracica XI</i> D. <i>Vertebra thoracica XII</i> E. <i>Vertebra thoracica IX</i></p> <p>În corpul omului există numai trei coaste, care se articulează cu corpul unei singure vertebre – I, XI și XII. Pe capul acestor coaste nu există două fețe articulare, separate între ele prin creasta capului costal, ci numai una singură, care se articulează cu fosa costală (deplină) de pe corpul vertebrelor respective – I, XI și XII. Enunțuri corecte sunt „A”, „C”, „D”.</p>
<p>51.</p>	<p>СМ. Evidențiați formațiunile specifice doar pentru vertebrele lombare: A. <i>Processus transversus</i> B. <i>Processus accessorius</i> C. <i>Processus articulares superiores</i> D. <i>Processus articulares inferiores</i> E. <i>Processus mamillaris</i></p> <p>СМ. The specific terms used only for lumbar vertebrae are the: A. <i>Processus transversus</i> B. <i>Processus accessorius</i> C. <i>Processus articulares superiores</i> D. <i>Processus articulares inferiores</i> E. <i>Processus mamillaris</i></p> <p>СМ. Выявите структуры характерные только для поясничных позвонков: A. <i>Processus transversus</i> B. <i>Processus accessorius</i> C. <i>Processus articulares superiores</i></p>

	<p><i>D. Processus articulares inferiores</i> <i>E. Processus mamillaris</i></p> <p>E cunoscut faptul, că în afară de apofizele, specifice tuturor vertebrelor la vertebrelor lombare mai există procesul mamilar – o apofiză rudimentară, care pornește de la marginea posterioară a apofizei articulare superioare, fiind orientat posterior, procesul costiform – apofiza transversală a vertebrei lombare (un analog al rudimentului costal), precum și procesul accesoriu – rudimentul apofizei transversale a vertebrei lombare, care pornește posterior de la baza apofizei costiforme. Răspunsuri corecte sunt „B”, „E”.</p>
52.	<p>CM. Evidențiați structurile anatomice situate pe fața dorsală a sacrului:</p> <p><i>A. Crista sacralis mediana</i> <i>B. Lineae transversae</i> <i>C. Canalis sacralis</i> <i>D. Hiatus sacralis</i> <i>E. Processus articulares inferiores</i></p> <p>CM. The anatomic structures located on the dorsal surface of the sacrum are the:</p> <p><i>A. Crista sacralis mediana</i> <i>B. Lineae transversae</i> <i>C. Canalis sacralis</i> <i>D. Hiatus sacralis</i> <i>E. Processus articulares inferiores</i></p> <p>CM. Выделите анатомические образования дорсальной поверхности крестца:</p> <p><i>A. Crista sacralis mediana</i> <i>B. Lineae transversae</i> <i>C. Canalis sacralis</i> <i>D. Hiatus sacralis</i> <i>E. Processus articulares inferiores</i></p> <p>În procesul de dezvoltare a sacrului consolidării sunt supuse nu numai corpurile vertebrelor sacrale, ci și apofizele lor. Astfel prin concreșterea apofizelor spinoase se formează creasta sacrală mediană, a apofizelor articulare – creștele sacrale mediale, a apofizelor transversale - creștele sacrale laterale. Se mențin doar apofizele articulare superioare ale primei vertebre sacrale, iar apofizele articulare inferioare a ultimei vertebre se transformă în coarnele sacrale, care delimitează hiatusul sacral – deschiderea canalului sacral, continuarea caudală a canalului vertebral. Prin urmare enunțuri corecte sunt „A” și „D”.</p>
53.	<p>CM. Nu au pe corp fosete/semifosete costale:</p> <p>A. Vertebrele toracice B. Vertebrele cervicale C. Vertebrele lombare D. Vertebrele sacrale E. Vertebrele coccigiene</p> <p>CM. The vertebrae that do not have costal fossae /semifossae/ on their body are the:</p> <p>A. Thoracic vertebrae B. Cervical vertebrae C. Lumbar vertebrae D. Sacral vertebrae E. Coccygeal vertebrae</p> <p>CM. Не имеют реберных ямок/полуямки на теле:</p> <p>A. Грудные позвонки B. Шейные позвонки C. Поясничные позвонки</p>

	<p>D. Крестцовые позвонки E. Копчиковые позвонки</p> <p>În condiții de normă fosete sau semifosete costale au pe corp doar vertebrele toracice, cu care se articulează coastele. În cazurile de prezență a coastelor supranumerare fosete sau semifosete costale pot exista și pe corpul vertebrelor cervicale VI-VII (în 0,5% mai ales la femei), sau cel al vertebrei lombare I (8-9%). <i>Enunțuri corecte sunt „B”, „C”, „D” și „E”.</i></p>
<p>54.</p>	<p>CS. La care din vertebrele cervicale lipsește apofiza spinoasă?</p> <p>A. C3 B. C2 C. C6 D. C1 E. C7</p> <p>CS. Which of the cervical vertebrae does not have spinous process?</p> <p>A. C3 B. C2 C. C6 D. C1 E. C7</p> <p>CS. У какого шейного позвонков отсутствует остистый отросток?</p> <p>A. C3 B. C2 C. C6 D. C1 E. C7</p> <p>La vertebrele cervicale apofizele spinoase în sens supero-inferior devin tot mai pronunțate ca dimensiuni, iar cu excepția celor ale vertebrelor VII și VI sunt bifurcate la capăt. Din toate cele 7 vertebre cervicale numai prima – atlasul nu posedă apofiză spinoasă, locul căreia pe arcu posterior este ocupat de tuberculul posterior (tuberculum posterius), având dimensiuni mult mai reduse în comparație cu apofizele. <i>Prin urmare enunțul corect e ”D”.</i></p>
<p>55.</p>	<p>CS. Sunt rudimentare:</p> <p>A. Vertebrele toracice B. Vertebrele cervicale C. Vertebrele lombare D. Vertebrele sacrale E. Vertebrele coccigiene</p> <p>CS. Rudimentary vertebrae are:</p> <p>A. Thoracic vertebrae B. Cervical vertebrae C. Lumbar vertebrae D. Sacral vertebrae E. Coccygeal vertebrae</p> <p>CS. Рудиментарными являются:</p> <p>A. Грудные позвонки B. Шейные позвонки C. Поясничные позвонки D. Крестцовые позвонки E. Копчиковые позвонки</p>

	<p>Enunțul corect este "E", deoarece cele 3-5 vertebre subdezvoltate reprezintă rudimente ale scheletului cozii, existent la animale.</p> <p>Dintre toate vertebrele coccigiene doar prima prezintă bilateral niște excrescențe, care nu sunt altceva decât reminiscențe ale apofizelor transversale, iar posterior – apofizele articulare superioare modificate, denumite coarnele coccigelui (<i>cornua coccygea</i>), prin care se unește cu sacrul.</p>
<p>56.</p>	<p>CS. Au corpul masiv în formă de bob:</p> <p>A. Vertebrele toracice B. Vertebrele cervicale C. Vertebrele lombare D. Vertebrele sacrale E. Vertebrele coccigiene</p> <p>CS. Vertebrae that have bean-shaped massive body are:</p> <p>A. Thoracic vertebrae B. Cervical vertebrae C. Lumbar vertebrae D. Sacral vertebrae E. Coccygeal vertebrae</p> <p>CS. Имеют массивное, бобовидной формы тело:</p> <p>A. Грудные позвонки B. Шейные позвонки C. Поясничные позвонки D. Крестцовые позвонки E. Копчиковые позвонки</p> <p>În rezultatul unei reviste de ansamblu a particularităților regionale ale vertebrelor din diverse segmente ale coloanei vertebrale se poate constata cu ușurință că corpuri masive posedă vertebrele toracice XI, XII, toate vertebrele lombare, precum și primele două vertebre sacrate, dar o configurație reniformă tipică a corpului, privit în plan orizontal e caracteristică doar vertebrelor lombare.</p> <p>Prin urmare enunțul corect este "C".</p>
<p>57.</p>	<p>CM. Au corp mic, de formă ovală:</p> <p>A. Vertebrele cervicale B. Vertebrele toracice C. Vertebrele lombare D. Vertebrele sacrale E. Vertebrele coccigiene</p> <p>CS. Small rounded body have the:</p> <p>A. Cervical vertebrae B. Thoracic vertebrae C. Lumbar vertebrae D. Sacral vertebrae E. Coccygeal vertebrae</p> <p>CS. Имеют небольших размеров, овальной формы тело:</p> <p>A. Шейные позвонки B. Грудные позвонки C. Поясничные позвонки D. Крестцовые позвонки E. Копчиковые позвонки</p>

	<p>Utilizând aceiași modalitate de identificare a vertebrelor ca și în cazul punctului precedent, ne convingem lesne că particularitățile enunțate sunt caracteristice pentru vertebrele coccigiene (<i>enunțuri corecte "A", "E"</i>).</p>
<p>58.</p>	<p>CS. La persoanele tinere un singur os formează:</p> <p>A. Vertebrele cervicale B. Vertebrele toracice C. Vertebrele lombare D. Vertebrele sacrale E. Vertebrele coccigiene</p> <p>CS. Vertebrae forming a single bone in adolescence are the:</p> <p>A. Thoracic vertebrae B. Cervical vertebrae C. Lumbar vertebrae D. Sacral vertebrae E. Coccygeal vertebrae</p> <p>CS. В юношеском возрасте образуют единую кость:</p> <p>A. Грудные позвонки B. Шейные позвонки C. Поясничные позвонки D. Крестцовые позвонки E. Копчиковые позвонки</p> <p>Odată cu vârsta vertebrele unor segmente ale coloanei vertebrale fuzionează între ele nu numai în rezultatul manifestării unor anomalii de dezvoltare, dar și ca consecințe ale unor stări patologice (osteohondrozei, traumelor, etc.). Examinând coloana vertebrală în condiții de normă (pe scheletul natural sau imagini radiologice pe viu) observăm, că vertebrele sacrale și deseori cele coccigiene sunt sudate, formând oase separate – sacrul și coccisul. Pentru a stabili enunțul corect e nevoie de a consulta vârsta, la care are loc acest tip de fuziune și constatăm, că vertebrele coccigiene se consolidează la persoanele de vârstă înaintată sau deloc, iar consolidarea sacrului are loc începând cu vârsta de 16-18 ani și durează până la vârsta de 25 ani. Astfel, <i>enunțul corect e "D"</i>.</p>
<p>59.</p>	<p>CS. Au apofizele spinoase bifurcate:</p> <p>A. Vertebrele cervicale II-V B. Vertebrele toracice C. Vertebrele lombare D. Vertebrele sacrale E. Vertebrele coccigiene</p> <p>CS. Vertebrae with bifid spinous processes are the:</p> <p>A. Cervical vertebrae II-V B. Thoracic vertebrae C. Lumbar vertebrae D. Sacral vertebrae E. Coccygeal vertebrae</p> <p>CS. Имеют раздвоенные остистые отростки:</p> <p>A. Шейные позвонки CII-CV B. Грудные позвонки C. Поясничные позвонки D. Крестцовые позвонки E. Копчиковые позвонки</p>

	<p>Revenim la explorarea coloanei vertebrale în ansamblu și ne convingem, că este vorba despre vertebrele cervicale II-V (<i>enunțul corect fiind "A"</i>).</p>
60.	<p>CS. Au apofizele transversale lungi, situate în plan cvazifrontal:</p> <p>A. Vertebrele cervicale B. Vertebrele toracice C. Vertebrele lombare D. Vertebrele sacrale E. Vertebrele coccigiene</p> <p>CS. Vertebrae with long transverse quasifrontal processes are the:</p> <p>A. Thoracic vertebrae B. Cervical vertebrae C. Lumbar vertebrae D. Sacral vertebrae E. Coccygeal vertebrae</p> <p>CS. Имеют длинные поперечные отростки, расположенные почти во фронтальной плоскости:</p> <p>A. Грудные позвонки B. Шейные позвонки C. Поясничные позвонки D. Крестцовые позвонки E. Копчиковые позвонки</p> <p>Analizând dimensiunile și poziția apofizelor transversale ale vertebrelor din diverse segmente ale coloanei vertebrale ne convingem, că este vorba despre apofizele transversale ale vertebrelor lombare (<i>răspuns corect "C"</i>).</p>
61.	<p>CS. Au fețe articulare situate în plan sagital:</p> <p>A. Atlasul B. Axisul C. Vertebra cervicală VI D. Vertebra toracică I E. Vertebrele lombare</p> <p>CS. The vertebrae with articular surfaces located in the sagittal plane are the:</p> <p>A. Atlas B. Axis C. VI-th cervical vertebra D. I-st thoracic vertebra E. Lumbar vertebrae</p> <p>CS. Имеют суставные поверхности, расположенные в сагиттальной плоскости:</p> <p>A. Атлант B. Осевой позвонок C. VI шейный позвонок D. I грудной позвонок E. Поясничные позвонки</p> <p>Orientarea fețelor articulare de pe apofizele respective ale vertebrelor din componența segmentelor coloanei vertebrale este diferită: supero-laterală și infero-medială la vertebrele cervicale, postero-laterală și antero-medială la vertebrele toracice și doar la vertebrele lombare fețele articulare sunt dispuse în plan aproape sagital (la cele supraiacente privesc aproape medial, la cele subiacente – aproape lateral. La vertebrele lombare o astfel de dispoziție a fețelor articulare asigură formarea între ele a articulațiilor cilindrice, trohoide, sau în pivot,</p>

	<p>însă varietatea mișcărilor în segmentul lombar al coloanei lombare, mai ales a celor de rotație se explică nu numai prin forma fețelor articulare (ca segmente de cilindru plin sau gol), dar mai ales grație sumăției tuturor mișcărilor dintre vertebrele vecine. Prin urmare enunțul corect e "E".</p>
<p>62.</p>	<p>CS. Are tubercul carotidian: A. Atlasul B. Axisul C. Vertebra cervicală VI D. Vertebra toracică I E. Vertebrele lombare</p> <p>CS. The vertebra that has the carotid tubercle is the: A. Atlas B. Axis C. VI-th cervical vertebra D. I-st thoracic vertebra E. Lumbar vertebrae</p> <p>CS. Имеет сонный бугорок: A. Атлант B. Осевой позвонок C. VI шейный позвонок D. I грудной позвонок E. Поясничные позвонки</p> <p>O particularitate regională a vertebrelor cervicale constă în faptul, că la vârful apofizelor lor transversale se află doi tuberculi – unul anterior, care reprezintă un rudiment al coastelor și unul posterior, care e de fapt procesul transversal propriu-zis. Anterior de apofizele transversale ale vertebrelor cervicale trece artera carotidă comună. În caz de leziuni ale acestei artere pentru a suspenda temporar hemoragia ea poate fi comprimată cu degetele pe apofizele transversale, în special, pe tuberculul anterior de pe apofiza transversală a vertebrei cervicale VI, care e cel mai pronunțat, este mai proeminent, se poate palpa pe viu fiind un reper important. Din acest motiv tuberculul respectiv e denumit carotidian (tuberculum caroticum) sau al lui Chassaignac, după numele renumitului anatomist și chirurg francez Edouard Pierre-Marie Chassaignac (1805-1879). Astfel răspunsul corect e "C".</p>
<p>63.</p>	<p>CS. Are fosetă costală superioară și semifosetă costală inferioară: A. Atlasul B. Axisul C. Vertebra cervicală VI D. Vertebra toracică I E. Vertebra lombară II</p> <p>CS. The vertebra that has the superior costal fossa and inferior costal hemifossa is the: A. Atlas B. Axis C. VI-th cervical vertebra D. I-st thoracic vertebra E. II-nd lumbar vertebra.</p> <p>CS. Имеет верхнюю реберную ямку и нижнюю реберную полуямку: A. Атлант B. Осевой позвонок C. VI шейный позвонок</p>

	<p>D. I грудной позвонок E. II поясничный позвонок</p> <p>Raporturi cu coastele au numai vertebrele toracice, prin urmare enunțurile "A", "B", "C" și "E" sunt false. E cunoscut faptul, că coastele se unesc cu corpurile vertebrelor formând articulațiile costovertebrale (<i>art. capitae costae</i>) și cu apofizele lor transversale prin articulațiile costotransversale. De regulă, fiecare coastă prin fețele articulare de pe capul său se articulează cu corpul a două vertebre vecine, iar cu fața articulară a tuberculului costal – cu una dintre apofizele transversale – cu cea a vertebrei, care-i corespunde după numărul de ordine. Odată ce capul coastelor se articulează cu corpurile a două vertebre vecine, pe fiecare margine a corpurilor vertebrale (superioară și inferioară) există semifosete costale, care prin unirea corpurilor vertebrale formează o gropiță costală deplină. Din această regulă excepție fac vertebrele toracice de tranziție – I, X, XI și XII. Vertebrele XI și XII se unesc în mod separat cu coastele respective, având pe corp o fosetă costală deplină. Coasta X astfel se articulează cu vertebra X prin semifosetele de pe marginea superioară a corpului acesteia și cea de pe marginea inferioară a corpului vertebrei IX, iar coasta I face legătură cu vertebra toracică I printr-o fosetă costală deplină, pe când coasta II prin fețele articulare de pe capul său se articulează cu corpurile vertebrelor I și II. În felul acesta o fosetă costală deplină și o semifosetă se află pe corpul vertebrei toracice I, ceea ce corespunde răspunsului corect "D".</p>
<p>64.</p>	<p>CS. Are fețele articulare intervertebrale superioare localizate pe corp: A. Atlasul B. Axisul C. Vertebra cervicală VI D. Vertebra toracică I E. Vertebra lombară I.</p> <p>CS. The vertebra that has the superior articular surfaces on its body is the: A. Atlas B. Axis C. VI-th cervical vertebra D. I-st thoracic vertebra E. I-st lumbar vertebra.</p> <p>CS. Имеет верхние суставные поверхности на теле: A. Атлант B. Осевой позвонок C. VI шейный позвонок D. I грудной позвонок E. I поясничный позвонок.</p> <p>Fețele articulare ale articulațiilor intervertebrale sunt localizate pe apofizele articulare superioare și inferioare ale vertebrelor cervicale, toracice, lombare, sacrate, care țin de arcurile vertebrale. Excepție fac doar vertebra cervicală I – atlasul, la care acestea se află pe masele laterale și vertebra cervicală II – axisul, care nu posedă apofize articulare superioare, ci numai inferioare. În acest caz fețele articulare superioare sunt localizate pe corpul acestei vertebre, bilateral de apofiza odontoidă, prin urmare enunțul corect este "B".</p>
<p>65.</p>	<p>CS. Nu are corp: A. Atlasul B. Axisul C. Vertebra cervicală VI D. Vertebra toracică I E. Vertebra lombară V</p>

	<p>CS. The vertebra without the body is: A. Atlas B. Axis C. VI-th cervical vertebra D. I-st thoracic vertebra E. V-th lumbar vertebra</p> <p>CS. Не имеет тело: A. Атлант B. Осевой позвонок C. VI шейный позвонок D. I грудной позвонок E. V поясничный позвонок</p> <p>Toate vertebrele din cadrul coloanei vertebrale posedă corp cu excepția vertebrei cervicale I, corpul căreia s-a alăturat vertebrei cervicale II (axisului), s-a sudat cu corpul acesteia și s-a transformat în apofiza ei odontoidă. Prin urmare, fără corp a rămas numai atlasul, constituit din masele laterale și arcurile anterior și posterior, deci <i>răspunsul corect este "A"</i>.</p>
66.	<p>CM. Atlasului i se descriu: A. Masele laterale B. Arcurile anterior și posterior C. Șanțul arterei vertebrale D. Fețele articulare superioare și inferioare E. Apofiza spinoasă</p> <p>CM. The structures related to the Atlas are: A. Lateral masses B. Anterior and posterior arches C. Groove of the vertebral artery D. Superior and inferior articular surfaces E. Spinous process</p> <p>CM. У атланта описываются: A. Латеральные массы B. Передняя и задняя дуги C. Борозда позвоночной артерии D. Верхние и нижние суставные поверхности E. Остистый отросток</p> <p>Spre deosebire de alte vertebre, atlasul nu are corp, el constă din două arcuri – anterior și posterior, unite prin masele laterale. Pe arcul lui posterior în loc de apofiză spinoasă se află tuberculul posterior. Toate celelalte formațiuni, menționate în enunțuri atlasului îi sunt specifice. <i>Răspuns corect – „A”; „B”, „C” și „D”.</i></p>
67.	<p>CM. Au proces mamilar: A. Vertebrele cervicale B. Vertebra toracică XII C. Vertebrele lombare D. Vertebrele sacrale E. Vertebrele coccigiene</p> <p>CM. The vertebrae with the mamillary process are the: A. Cervical vertebrae B. XII-th thoracic</p>

	<p>C. Lumbar vertebrae D. Sacral vertebrae E. Coccygeal vertebrae</p> <p>СМ. Имеют сосцевидный отросток: A. Шейные позвонки B. XII грудной позвонок C. Поясничные позвонки D. Крестцовые позвонки E. Копчиковые позвонки</p> <p>Apofize mamilare, localizate pe procesele articulare superioare au toate vertebrele lombare, precum și ultimile două vertebre toracice, care sunt vertebre de tranziție și se disting prin prezența unor caractere morfologice, specifice celor lombare. <i>Enunțuri corecte – „B”, „C”.</i></p>
68.	<p>СМ. Epistrofeului i se disting: A. Apofiza odontoidă B. Șanțurile arterei vertebrale C. Fețele articulare anterioară și posterioară D. Apofiza spinoasă bifurcată E. Tuberculul anterior</p> <p>СМ. The structures related to the axis are: A. Odontoid process (dens) B. Grooves of the vertebral artery C. Anterior and posterior articular surfaces D. Bifid spinous process E. Anterior tubercle</p> <p>СМ. Осевому позвонку принадлежат: A. Зубовидный отросток B. Борозда позвоночной артерии C. Передние и задние суставные поверхности D. Раздвоенный остистый отросток E. Передний бугорок</p> <p>Vertebra cervicală II – axisul sau epistrofeul se distinge prin prezența apofizei odontoide, pe care se află o față articulară anterioară pentru articularea cu arcul anterior al atlasului și una posterioară, care se articulează cu ligamentul transvers al atlasului. Spre deosebire de atlas, la axis artera vertebrală trece prin orificiul lui transversal fără ca să contacteze cu arcul, deci nu lasă pe acesta șanț, iar în loc de tubercul posterior pe arc are apofiză spinoasă bifurcată, la fel ca și vertebrele cervicale III, IV, V și VI. <i>Prin urmare enunțuri corecte sunt „A”, „C”, „D”.</i></p>
69.	<p>СМ. Fosetele costale lipsesc pe apofizele transversale ale vertebrelor: A. T1 B. T5 C. T11 D. T10 E. T12</p> <p>СМ. Which of the following thoracic vertebrae do not have costal fossae on the transverse processes: A. T1 B. T5 C. T11</p>

	<p>D. T10 E. T12</p> <p>CM. Реберные ямки на поперечных отростках отсутствуют у позвонков: A. T1 B. T5 C. T11 D. T10 E. T12</p> <p>E cunoscut faptul, că coastele XI și XII nu au tubercul costal, prin urmare ele nu formează articulații ale tubercului costal, sau articulații costotransversariene, iar pe apofizele transversale ale vertebrelor toracice XI și XII nu pot exista fosete costale. Corect – „C”, „E”.</p>
70.	<p>CM. Formațiuni caracteristice numai pentru vertebrele toracice: A. Apofizele spinoase B. Apofizele articulare C. Fosete/semifosete costale pe corp D. Orificii pe apofizele transversale E. Fosete costale pe apofizele transversale ale T_{1-x}</p> <p>CM. The distinctive features of the thoracic vertebrae are: A. Spinous processes B. Articular processes C. Costal facets on the body D. Orifices on the transverse processes E. Costal facets on the transverse processes T_{1-x}</p> <p>CM. Характерные образования только для грудных позвонков: A. Остистые отростки B. Суставные отростки C. Реберные ямки/полуямки на теле D. Отверстия в поперечных отростках E. Реберные ямки на поперечных отростках T_{1-x}</p> <p>Pentru vertebrele toracice este caracteristică prezența tuturor formațiunilor existente la majoritatea vertebrelor (corpului, arcului, orificiului vertebral, pediculilor, apofizelor spinoase, transversale, articulare). De vertebrele altor segmente ale coloanei vertebrale ele se deosebesc prin existența pe corpul lor a fosetelor/semifosetelor costale și a <i>fovea costalis processus transversi</i> pe apofizele transversale ale vertebrelor T_{1-x}. Răspuns – „C” și „E”.</p>
71.	<p>CM. Orificiile intervertebrale sunt delimitate de: A. Apofizele articulare B. Incizura vertebrală inferioară C. Apofizele transversale D. Incizura vertebrală superioară E. Arcul vertebrei</p> <p>CM. Intervertebral foramina are bounded by the: A. Articular processes B. Inferior vertebral notch C. Transverse processes D. Superior vertebral notch E. Vertebral arch</p>

	<p>СМ. Межпозвоночные отверстия ограничены: A. Суставными отростками B. Нижней позвоночной вырезкой C. Поперечными вырезками D. Верхней позвоночной вырезкой E. Дугой позвонка</p> <p>Orificiile intervertebrale prezintă găuri cvasirotunde, de dimensiuni variabile, dispuse de o parte și de alta a coloanei vertebrale, care se formează prin suprapunerea vertebrelor. Ele sunt delimitate de incizurile vertebrale superioare și inferioare (mult mai adânci), situate pe marginile respective ale pedunculilor vertebrali, de corpul vertebrei respective și de discul intervertebral. În segmentul cervical al coloanei vertebrale, la nivelul vertebrelor C_{III}-C_{VII} ele se continuă cu șanțul nervului spinal de pe apofizele transversale, iar la nivelul sacrului – cu orificiile sacrale anterioare și posterioare. Prin orificiile intervertebrale, care au aspectul unor tuneluri scurte, din canalul vertebral și din continuarea lui – canalul sacral ies nervii spinali, trec vase sangvine mici și ramurile meningiene ale nervilor spinali. Stenozarea orificiilor intervertebrale, herniile de disc duc la comprimarea nervilor spinali și afecțiuni ale acestora. Răspuns corect – „B” și „D”.</p>
72.	<p>СМ. Pe corpul căror vertebre deosebim fosete costale? A. C3 B. T1 C. L3 D. C7 E. T11</p> <p>СМ. The vertebrae with the costal facets on their body are: A. C3 B. T1 C. L3 D. C7 E. T11</p> <p>СМ. На теле, каких позвонков различают рёберные суставные ямки? A. C3 B. T1 C. L3 D. C7 E. T11</p> <p>După cum s-a menționat mai sus, fosete costale (depline) se află pe corpurile vertebrelor, care se articulează cu nu mai puțin de o singură coastă, corespunzătoare vertebrei după numărul de ordine. Prin urmare, este vorba de vertebrele T_I, T_{XI}, T_{XII}. Răspunsul corect – „B” și „E”.</p>
73.	<p>СМ. Care dintre vertebre au o denumire specială? A. T5 B. C1 C. L4 D. C7 E. C2</p> <p>СМ. Which of the following vertebrae have a special name (term)? A. T5 B. C1 C. L4</p>

D. C7
E. C2

СМ. Какие позвонки имеют специальное название?

A. T5
B. C1
C. L4
D. C7
E. C2

Denumiri speciale au mai multe vertebre, unele cunoscute mai mult de către anatomici, altele – de clinicieni. Dintre primele fac parte atlasul (vertebra cervicală I), axisul sau epistrofeul (vertebra cervicală II), vertebra proeminentă (C_{VII}), iar din grupul II – vertebrele cardiace ale lui Giacomini (T_{IV} – vertebra vaselor arteriale mari de la baza inimii, T_V – vertebra infundibulului trunchiului pulmonar, T_{VI} – vertebra atrială, T_{VII} – vertebra ventriculelor, T_{VIII} – vertebra apexului cordului), precum și vertebra lombosacrală de tranziție (în sacralizare sau lombalizare). **Enunțuri corecte – „B”, „D”, „E”.**

74. CS. Pe corpul cărei vertebre se află numai o semifosetă costală?

A. T1
B. T12
C. T11
D. T10
E. T8

CS. The vertebra that has only a half of the costal fossa on its body is:

A. T1
B. T12
C. T11
D. T10
E. T8

CS. На теле какого грудного позвонка имеется лишь одна реберная полуямка:

A. T1
B. T12
C. T11
D. T10
E. T8

E cunoscut faptul că coastele se unesc cu corpurile vertebrelor formând articulațiile costovertebrale (*art. capitis costae*) și cu apofizele lor transversale prin articulațiile costotransversale. De regulă, fiecare coastă prin fețele articulare de pe capul său se articulează cu corpul a două vertebre vecine, iar cu fața articulară a tuberculului costal – cu una dintre apofizele transversale – cu cea a vertebrei, care-i corespunde după numărul de ordine. Odată ce capul coastelor se articulează cu corpurile a două vertebre vecine, pe fiecare margine a corpurilor vertebrale (superioară și inferioară) există semifosete costale, care prin unirea corpurilor vertebrale formează o gropiță costală deplină. Din această regulă excepție fac vertebrele toracice de tranziție – I, X, XI și XII. Vertebrele XI și XII se unesc în mod separat cu coastele respective, având pe corp o fosetă costală deplină. Coasta X astfel se articulează cu vertebra X prin semifosetele de pe marginea superioară a corpului acesteia și cea de pe marginea inferioară a corpului vertebrei IX, iar coasta I face legătură cu vertebra toracică I printr-o fosetă costală deplină, pe când coasta II prin fețele articulare de pe capul său se articulează cu corpurile vertebrelor I și II. În felul acesta, o fosetă costală deplină și o semifosetă se află pe corpul vertebrei toracice I, iar o singură semifosetă – pe corpul vertebrei toracice X, ceea ce corespunde **răspunsului corect "D"**.

75.	<p>CS. Promontoriul este format de către: A. Ultima vertebră cervicală și T1 B. Ultima vertebră toracică și L1 C. Ultima vertebră lombară și S1 D. Ultima vertebră sacrală și Co1 E. Vertebrele T6 și T7</p> <p>CS. Promontorium is formed by the: A. The last cervical and T1 vertebrae B. The last thoracic and L1 vertebrae C. The last lumbar and S1 vertebrae D. The last sacral and Co1 vertebrae E. The T6 and T7</p> <p>CS. Мыс образован: A. Последним шейным позвонком и T1 B. Последним грудным позвонком и L1 C. Последним поясничным позвонком и S1 D. Последним крестцовым позвонком и Co1 E. Позвонком T6 и T7</p> <p>În limbajul comun promontoriu are sensul de fâșie de pământ înaltă și stâncoasă care înaintea în mare. Ca termen anatomic și clinic acesta reprezintă proeminența (ieșitura), formată în rezultatul articulării vertebrei lombare V cu vertebra sacrată I, care poate fi decelată lesne prin examinarea coloanei vertebrale la schelet, fiind situată pe marginea posterioară a aperturii pelviene superioare. Reprezintă un punct de reper în pelvimetrie și pe viu poate fi palpat <i>per rectum</i> sau <i>per vaginum</i> (prin tact vaginal). Prin urmare, toate enunțurile, cu <i>excepția "C"</i> sunt false.</p>
76.	<p>CM. Rolul funcțional al curburilor coloanei vertebrale este: A. De amortizare B. De consolidare a vertebrelor C. De sprijin D. De fixare a membrilor E. De protecție</p> <p>CS. The functional role of the spinal curvatures: A. Shock absorption B. Consolidation of the vertebrae C. Support D. Fixation of the limb E. Protection</p> <p>CS. Изгибы позвоночного столба выполняют функциональную роль: A. Амортизации B. Консолидации позвонков C. Опоры D. Фиксации конечностей E. Защиты</p> <p>Analizând enunțurile din testul respectiv ne convingem de faptul că „B”, „C”, „D” reprezintă distractori, adică afirmații verosimile, plauzibile, dar care sunt false și au menirea de a distra, de a abate atenția de la afirmațiile corecte. Curburile coloanei vertebrale au rolul de a spori elasticitatea acestei formațiuni anatomice, capacitatea ei de amortizare a șocurilor, izbiturilor, care intervin în timpul mersului, săriturilor, căderilor, precum și în cazul suportării unor poveri, purtării unor greutăți etc. Prin realizarea acestui rol este asigurată și protecția</p>

	<p>integrității nu numai a vertebrelor și a discurilor intervertebrale, dar și a măduvei spinării, nervilor spinali și a rădăcinilor lor – leziuni destul de frecvente în cazul ridicării greutăților prea mari sau a căderilor pe picioare, soldate uneori cu fracturi de vertebre prin compresiune. Prin urmare enunțuri corecte sunt „A” și „E” – amortizarea și protecția integrității vertebrelor, discurilor intervertebrale, măduvei spinării, nervilor spinali.</p>
<p>77.</p>	<p>CS. Care dintre curburile coloanei vertebrale apare la vârsta de 2-3 luni a dezvoltării postnatale?</p> <p>A. Lordoza cervicală B. Scolioza toracală C. Lordoza lombară D. Cifoza sacrală E. Cifoza toracală</p> <p>CS. Which spinal curvature occurs at the age of 2-3 months of postnatal development?</p> <p>A. Cervical lordosis B. Thoracic scoliosis C. Lumbar lordosis D. Sacral kyphosis E. Thoracic kyphosis</p> <p>CS. Какой изгиб позвоночника появляется в возрасте 2-3 месяцев постнатального периода развития?</p> <p>A. Шейный лордоз B. Грудной сколиоз C. Поясничный лордоз D. Крестцовый кифоз E. Грудной кифоз</p> <p>Cu toate că apariția curburilor coloanei vertebrale e programată genetic, formarea lor are loc sub influența funcțiilor pe care scheletul axial al corpului le realizează și depinde de mersul dezvoltării întregului aparat locomotor, precum și de influența mai multor factori interni și externi. În perioada dezvoltării intrauterine coloana vertebrală a fătului prezintă o curbură sagitală mare, orientată cu convexitatea dorsal, care după naștere dispare. La vârsta de 2-3 luni, când copilul culcat în decubit ventral începe să ridice și să țină capul, sub influența dezvoltării mușchilor gâtului și spatelui apare lordoza cervicală. Celelalte curburi apar mai târziu (la vârsta de 6 luni, când copilul trece din poziția culcat în cea șezândă, începe să se formeze cifoza toracică, la vârsta de 9-12 luni, când acesta se ridică „copăcel” și până la 2 ani se instalează lordoza lombară, iar ulterior – cifoza sacrală). Instalarea definitivă a curburilor coloanei vertebrale are loc la vârsta de 18-20 ani. Astfel enunțul corect e „A”.</p>
<p>78.</p>	<p>CM. La formarea canalului vertebral iau parte:</p> <p>A. Apofizele articulare B. Apofizele transversale C. Arcul vertebral D. Corpul vertebral E. Pedunculii vertebrali</p> <p>CM. The structures taking part in the formation of the vertebral canal are the:</p> <p>A. Articular processes B. Transverse processes C. Vertebral arch D. Vertebral body E. Vertebral pedicles</p>

	<p>СМ. В образовании позвоночного канала участвуют:</p> <p>A. Суставные отростки B. Поперечные отростки C. Дуга позвонка D. Тело позвонка E. Ножки позвонков</p> <p>Canalul vertebral se formează prin suprapunerea orificiilor vertebrale, iar orificiul vertebral e delimitat anterior de corpul vertebral, bilateral de pedunculii vertebrale, iar posterior – de arcul vertebral (în special de laminele acestuia). Prin urmare, toate aceste formațiuni ale tuturor vertebrelor participă la formarea canalului vertebral. Enunțuri corecte – „C”, „D”, „E”.</p>
79.	<p>СМ. Аномалии регионов де frontieră а segmentelor coloanei vertebrale:</p> <p>A. Sacralizarea B. Blocarea vertebrelor C. Asomia D. Platispondilia E. Lombalizarea</p> <p>СМ. Vertebral anomalies of the limitrophe regions between the divisions of the vertebral column are:</p> <p>A. Sacralization B. Vertebral block C. Asomia D. <i>Platyspondilia</i> E. Lumbalization</p> <p>СМ. Аномалии переходных отделов позвоночного столба:</p> <p>A. Сакрализация B. Блокирование позвонков C. Асомия D. <i>Platyspondilia</i> E. Люмбализация</p> <p>La nivelul frontierelor dintre segmentele coloanei vertebrale, unde se află vertebrele de tranziție pot apărea occipitalizarea (asimilarea atlasului), lombalizarea și sacralizarea. Enunțuri corecte – „A”, „E”.</p>
80.	<p>СМ. Аномалии ale vertebrelor sunt:</p> <p>A. <i>Spina bifida</i> B. <i>Spondylolysis</i> C. Concreșcența (blocarea) D. Osteopoichiloza E. Sirenomelia</p> <p>СМ. Which of the following is the anomalies of the vertebrae:</p> <p>A. <i>Spina bifida</i> B. <i>Spondylolysis</i> C. Concrecence D. <i>Osteopoikilosis</i> E. <i>Sirenomelia</i></p> <p>СМ. Аномалиями позвонков являются:</p> <p>A. <i>Spina bifida</i> B. <i>Spondylolysis</i> C. Сращения</p>

	<p><i>D. Osteopoikilosis</i> <i>E. Sirenomelia</i></p> <p><i>Osteopoichiloza</i> (mai cunoscută ca osteopoikilie sau osteopocilie) – os pestriț – maladie cu carcter familial, care constă în apariția în spongioasa oaselor tubulare lungi (epifize, metafize), omoplaților, oaselor bazinului a numeroaselor zone rotunjite de osteoscleroză, iar <i>sirenomelia</i> reprezintă o anomalie a membrilor inferioare, manifestată prin concreșterea acestora (ca la sirene). <i>Concrescența (blocarea)</i> vertebrelor constă în consolidarea a câtorva vertebre ca consecință a dereglării procesului de resegmentare a acestora, <i>spondilolisteza</i> reprezintă alunecarea parțială sau totală înainte (mai rar înapoi) a unei vertebre sau a unui segment de coloană, care afectează cu predilecție vertebra L5, iar <i>spina bifida</i> constă în dehiscența (despicarea) celor două jumătăți ale arcului vertebral. <i>Astfel enunțurile corecte sunt „A”, „B”, „C”.</i></p>
<p>81.</p>	<p>CM. Curburile coloanei vertebrale situate în plan sagital sunt:</p> <p>A. Lordoza cervicală B. Scolioza toracală C. Cifoza toracală D. Lordoza lombară E. Scolioza cervicală</p> <p>CM. The curvatures of the spine in the sagittal plane are:</p> <p>A. Cervical lordosis B. Thoracic scoliosis C. Thoracic kyphosis D. Lumbar lordosis E. Cervical scoliosis</p> <p>CM. Изгибы позвоночного столба в сагиттальной плоскости:</p> <p>A. Шейный лордоз B. Грудной сколиоз C. Грудной кифоз D. Поясничный лордоз E. Шейный сколиоз</p> <p>Cu toate că în perioada dezvoltării intrauterine coloana vertebrală a fătului e arcuită, la nou-născut ea e rectilinie. Curburile coloanei vertebrale, specifice adultului se formează în primii ani de viață.</p> <p>De regulă, este vorba despre curburile situate în plan sagital, care pot avea convexitatea orientată anterior (lordozele) sau posterior (cifozele). Există două lordoze – cervicală și lombară, și două cifoze – toracală (toracică) și sacrală (sacrată). <i>Enunțuri corecte – „A”, „C”, „D”.</i></p>
<p>82.</p>	<p>CM. Evidențiați părțile coastei:</p> <p>A. <i>Caput costae</i> B. <i>Collum costae</i> C. <i>Corpus costae</i> D. <i>Cartilago costalis</i> E. <i>Sulcus nervi spinalis</i></p> <p>CM. The parts of the rib are the:</p> <p>A. <i>Caput costae</i> B. <i>Collum costae</i> C. <i>Corpus costae</i> D. <i>Cartilago costalis</i> E. <i>Sulcus nervi spinalis</i></p>

	<p>СМ. Выделите части ребра: A. <i>Caput costae</i> B. <i>Collum costae</i> C. <i>Corpus costae</i> D. <i>Cartilago costalis</i> E. <i>Sulcus nervi spinalis</i></p> <p>Deși pe marginea inferioară a feței mediale a coastelor se află un șanț (<i>sulcus costae</i>), prin care împreună cu vasele sangvine intercostale trece ramura anterioară a nervurilor spinale toracice denumită nerv intercostal, acesta nu trebuie confundat cu șanțul nervului spinal, prin care trece nervul până la ramificarea sa. El se află pe apofizele transversale ale vertebrelor cervicale. Toate celelalte enunțuri se referă la coaste, cărora li se disting porțiunea osoasă – osul costal și porțiunea cartilaginoasă – cartilajul costal. La rândul său, osul costal constă din cap, col și corp. Prin urmare enunțuri corecte sunt „A”, „B”, „C” și „D”.</p>
83.	<p>CS. Cartilajul costal are două fețe articulare la: A. Coasta I B. Coasta V C. Coasta XI D. Coasta II E. Coasta XII</p> <p>CS. The cartilage of which rib has two articular surfaces: A. First rib B. Fifth rib C. Eleventh rib D. Second rib E. Twelve rib</p> <p>CS. Рёберный хрящ имеет две суставные поверхности: A. На I ребре B. На V ребре C. На XI ребре D. На II ребре E. На XII ребре</p> <p>Două sau mai multe fețe articulare pe una și aceeași extremitate a unui os (sau machet cartilagos) există, de regulă, când osul respectiv se articulează cu două (sau câteva) oase vecine, ca în cazul majorității articulațiilor capului costal (1 cap costal + 2 semifosete de pe corpurile a două vertebre adiacente). O situație similară se observă și printre articulațiile cartilajelor costale cu sternul, unde porțiunea cartilaginoasă a coastei II articulează cu semiincizurile de pe manubriul și corpul sternal. În ambele cazuri pe capul articular există două fețe articulare, separate printr-un ligament intraarticular. Enunțul corect este „D”.</p>
84.	<p>CS. În cel mai simplu mod poate fi palpată pe viu coasta: A. XI B. IX C. II D. I E. XII</p> <p>CS. The rib that can be easily palpated on alive person is the: A. XI B. IX C. II D. I E. XII</p>

	<p>CS. Проще всего пальпируется на живом ребро: A. XI B. IX C. II D. I E. XII</p> <p>Bineînțeles coasta II, deoarece i se stabilește lesne localizarea după poziția unghiului sternal (al lui Louis), care proemină și la nivelul căruia aceasta se articulează cu sternul. Corect „C”.</p>
85.	<p>CM. Localizarea <i>sulcus arteriae subclaviae</i> pe prima coastă. A. Posterior de <i>tuberculum costae</i> B. Posterior de <i>tuberculum musculi scaleni anterioris</i> C. Anterior de <i>tuberculum musculi scaleni anterioris</i> D. Pe <i>tuberculum costae</i> E. Pe fața superioară a coastei</p> <p>CM. The groove of subclavian artery on the first rib is located: A. Posteriorly to the costal tubercle B. Posteriorly to the tubercle of the anterior scalene muscle C. Anteriorly to the tubercle of the anterior scalene muscle D. On the costal tubercle E. On the superior surface of the rib</p> <p>CM. Расположение <i>sulcus arteriae subclaviae</i> на первом ребре: A. Позади <i>tuberculum costae</i> B. Позади <i>tuberculum musculi scaleni anterioris</i> C. Кпереди <i>tuberculum musculi scaleni anterioris</i> D. На <i>tuberculum costae</i> E. На верхней поверхности ребра</p> <p>Deoarece artera și vena subclaviculare trec prin apertura toracică superioară, ele pot lăsa amprente pe fața superioară a primei coaste. Aici există 2 șanțuri – pentru arteră și pentru venă (<i>sulcus arteriae subclaviae</i> și <i>sulcus venae subclaviae</i>), separate între ele printr-un tubercul (tuberculul lui Lisfranc), pe care se inseră mușchiul scalen anterior. Prin șanțul anterior trece vena, iar prin cel posterior – artera. Astfel răspunsuri corecte sunt „B” și „E”.</p>
86.	<p>CM. Coastele adevărate: A. Coasta a 7-a B. Coasta a 8-a C. Coasta a 5-a D. Coasta a 6-a E. Coasta a 9-a</p> <p>CM. The true ribs are the: A. VII-th rib B. VIII-th rib C. V-th rib D. VI-th rib E. IX-th rib</p> <p>CM. Истинные ребра: A. VII ребро B. VIII ребро C. V ребро</p>

	<p>D. VI ребро E. IX ребро</p> <p>Este cunoscut faptul, că cele 12 perechi de coaste sunt grupate în coaste adevărate, care se articulează cu sternul prin intermediul propriului cartilaj costal (I-VII), coaste false (VIII-X), cartilajul costal al cărora, pentru a face legătura cu sternul aderă la cartilajul coastei supraiacente, și coaste flotante (XI, XII), cartilajul costal al cărora se pierde în masa mușchilor ventrolaterali ai abdomenului. <i>Prin urmare enunțuri corecte sunt „A”, „C”, „D”.</i></p>
87.	<p>CM. Coastele false:</p> <p>A. Coasta a 10-a B. Coasta a 6-a C. Coasta a 8-a D. Coasta a 11-a E. Coasta a 9-a</p> <p>CM. The false ribs are the:</p> <p>A. X-th rib B. VI-th rib C. VIII-th rib D. XI-th rib E. IX-th rib</p> <p>CM. Ложные ребра:</p> <p>A. X ребро B. VI ребро C. VIII ребро D. XI ребро E. IX ребро</p> <p>Este cunoscut faptul, că cele 12 perechi de coaste sunt grupate în coaste adevărate, care se articulează cu sternul prin intermediul propriului cartilaj costal (I-VII), coaste false (VIII-X), cartilajul costal al cărora, pentru a face legătura cu sternul aderă la cartilajul coastei supraiacente, și coaste flotante (XI, XII), cartilajul costal al cărora se pierde în masa mușchilor ventrolaterali ai abdomenului. <i>Enunțuri corecte sunt „A”, „C” și „E”.</i></p>
88.	<p>CM. Pe capul căror coaste lipsește creasta?</p> <p>A. Coastei VII B. Coastei X C. Coastei I D. Coastei XI E. Coastei XII</p> <p>CM. The head of which ribs do not have the crest?</p> <p>A. The VII-th rib B. The X-th rib C. The I-st rib D. The XI-th rib E. The XII-th rib</p> <p>CM. На головке каких ребер отсутствует гребень:</p> <p>A. VII ребра B. X ребра C. I ребра</p>

	<p>D. XI ребра E. XII ребра</p> <p>La majoritatea vertebrelor toracice pe marginile supero- și inferolaterală a corpului există semifosete pentru articularea cu coastele respective, excepție făcând vertebrele XI și XII, cu o fosetă deplină, X – cu o singură semifosetă superioară și I – cu o fosetă deplină sus și o semifosetă jos. Prin urmare, vertebrele I-IX se unesc fiecare cu câte două perechi de coaste, cu excepția vertebrei X, XI și XII, care se articulează numai cu câte o singură pereche. Corespunzător semifosetelor de pe corpurile vertebrelor pe capetele coastelor II-X există semifățete articulare, una superioară și alta inferioară, separate între ele prin creasta capului coastei, de care se fixează ligamentul capului coastei intraarticular, extins între creastă și discul intervertebral. Astfel, coasta I, XI și XII, care se articulează cu corpul unei singure vertebre (și nu cu a două vertebre vecine, ca toate celelalte) nu au pe capul lor creastă. Enunțuri corecte „C”, „D” și „E”.</p>
<p>89.</p>	<p>CM. Are o singură fațetă articulară pe cap: A. Coasta I B. Coasta V C. Coasta X D. Coasta II E. Coasta XII</p> <p>CM. The ribs with a single (complete) articular surface on the head are: A. The I-st rib B. The V-th rib C. The X-th rib D. The II-nd rib E. The XII-th rib</p> <p>CM. На головке имеет полную суставную поверхность: A. I ребро B. V ребро C. X ребро D. II ребро E. XII ребро</p> <p>La majoritatea vertebrelor toracice pe marginile supero- și inferolaterală a corpului există semifosete pentru articularea cu coastele respective, excepție făcând vertebrele XI și XII, cu o fosetă deplină, X – cu o singură semifosetă superioară și I – cu o fosetă deplină sus și o semifosetă jos. Prin urmare, vertebrele I-IX se unesc fiecare cu câte două perechi de coaste, cu excepția vertebrei X, XI și XII, care se articulează numai cu câte o singură pereche. Corespunzător semifosetelor de pe corpurile vertebrelor pe capetele coastelor II-X există semifățete articulare, una superioară și alta inferioară, separate între ele prin creasta capului coastei, de care se fixează ligamentul capului coastei intraarticular, extins între creastă și discul intervertebral. Astfel coasta I, XI și XII, care se articulează cu corpul unei singure vertebre (și nu cu a două vertebre vecine, ca toate celelalte) nu au pe capul lor creastă. Enunțuri corecte „A” și „E”.</p>
<p>90.</p>	<p>CM. Nu are tubercul costal: A. Coasta I B. Coasta V C. Coasta XI D. Coasta II E. Coasta XII</p>

	<p>CM. The ribs without the costal tubercle are the: A. I-st rib B. V-th rib C. XI-th rib D. II-nd rib E. XII-th rib</p> <p>CM. Не имеет бугорка рёбра: A. I ребро B. V ребро C. XI ребро D. II ребро E. XII ребро</p> <p>Tuberculul costal reprezintă o proeminență pe fața posterioară a coastelor, localizată între colul și corpul acestora, care poartă <i>facies articularis tuberculi costae</i> pentru articularea cu apofizele transversale ale vertebrelor toracice. La coasta I tuberculul corespunde cu unghiul costal, iar la coastele XI-XII el lipsește. Enunțuri corecte „C” și „E”.</p>
91.	<p>CM. Pe cap are 2 semifete articulare: A. Coasta I B. Coasta V C. Coasta X D. Coasta II E. Coasta XII</p> <p>CM. Which of the following ribs have 2 articular surfaces on its head: A. The I-st rib B. The V-th rib C. The X-th rib D. The II-nd rib E. The XII-th rib</p> <p>CM. На головке имеет две полусуставные поверхности: A. I ребро B. V ребро C. X ребро D. II ребро E. XII ребро</p> <p>Pe capul lor două semifete articulare, separate prin creastă, au coastele, care se articulează cu semifosele de pe corpurile a două vertebre vecine. Acestea sunt coastele II-X. Enunțuri corecte – „B”, „C”, „D”.</p>
92.	<p>CM. Coasta I: A. Este atipică B. E cea mai scurtă, mai lată și mai curbată C. E aplatizată în sens superoinferior D. Pe fața inferioară are un tubercul și 2 șanțuri E. Extremitatea ei anterioară e mai lată și mai groasă decât cea posterioară</p> <p>CM. Which of the following statements related the first rib are true: A. It is atypic B. It is the shortest one, wider and more curved C. It is flattened in the superoinferior (vertical) sense</p>

	<p>D. It has one tubercle and 2 grooves on the inferior surface E. Its anterior end is wider and thicker than the posterior one</p> <p>СМ. Первое ребро: A. Атипичное B. Короче, шире и более изогнуто C. Уплощено в верхне-нижнем направлении D. На нижней поверхности имеет бугорок и 2 борозды E. Передний конец шире и толще, чем задний</p> <p>Coaste atipice sunt coastele, care se deosebesc de celelalte prin anumite particularități morfologice. Astfel de coaste sunt: I – e cea mai superioară, cea mai lată și cea mai scurtă, în loc de margini superioară și inferioară are fețele respective, iar în loc de fețe externă și internă marginile respective, tuberculul Lisfranc marchează fața ei superioară, capul nu are creastă, tuberculul coincide cu unghiul costal, nu are șanț costal, extremitatea ei anterioară e mailată ca cea posterioară; II – este mai subțire și mai puțin curbată, șanțul costal e slab evidențiat, cea mai posterioară parte a sa este unghiul (nu tuberculul, ca la cele tipice), pe fața ei superolaterală se află tuberozitatea mușchiului dințat anterior; XI și XII – au doar o singură fațetă articulară pe cap, sunt scurte, nu au nici col și nici tubercul, nu se unesc cu sternul în nici un fel. Enunțuri corecte – „A”, „B”, „C”, „E”.</p>
<p>93.</p>	<p>СМ. Fața articulară pentru articulația costotransversală lipsește la: A. Coasta I B. Coasta XI C. Coasta X D. Coasta XII E. Coasta II</p> <p>СМ. Articular surface of the costotransversal joint is absent on the: A. I-st rib B. XI-th rib C. X-th rib D. XII-th rib E. II-nd rib</p> <p>СМ. Суставная поверхность рёберно-поперечного сочленения отсутствует у: A. I ребра B. XI ребра C. X ребра D. XII ребра E. II ребра</p> <p>Fețele articulare pentru articulațiile costotransversale lipsesc la coastele, care nu au tubercul costal (coastele XI și XII). Răspuns corect „B” și „D”.</p>
<p>94.</p>	<p>СМ. Evidențiați părțile sternului: A. <i>Corpus sterni</i> B. <i>Processus styloideus</i> C. <i>Manubrium sterni</i> D. <i>Incisura clavicularis</i> E. <i>Incisura jugularis</i></p> <p>СМ. The parts of the sternum are the: A. <i>Corpus sterni</i> B. <i>Processus styloideus</i> C. <i>Manubrium sterni</i></p>

	<p><i>D. Incisura clavicularis</i> <i>E. Incisura jugularis</i></p> <p>СМ. Отметьте части грудины: <i>A. Corpus sterni</i> <i>B. Processus styloideus</i> <i>C. Manubrium sterni</i> <i>D. Incisura clavicularis</i> <i>E. Incisura jugularis</i></p> <p>Părți componente ale sternului sunt trei: manubriul, corpul și apofiza xifoidă (furca pieptului, lingurea). Toate celelalte enunțuri se referă la elementele descriptive ale părților componente. Răspunsuri corecte – „A”, „C”.</p>
95.	<p>СМ. Manubriul sternal: <i>A. Se află la nivelul vertebrelor toracice II și III</i> <i>B. Pe marginea lui superioară se află o față articulară</i> <i>C. În unghiurile superolaterale ale sale se localizează incizuri claviculare</i> <i>D. Pe marginile lui laterale se află câte 2 fețe articulare costale</i> <i>E. Marginea inferioară se unește cu corpul sternal formând unghiul sternal Louis</i></p> <p>СМ. The sternal manubrium: <i>A. Is located at the level of the II-nd and III-rd thoracic vertebrae</i> <i>B. The articular facet is located on its superior margin</i> <i>C. The clavicular notches are located on its superolateral angles</i> <i>D. 2 costal articular fossae are placed on its lateral margins</i> <i>E. The inferior margin joins the sternal body forming the sternal angle (Louis)</i></p> <p>СМ. Рукоятка грудины: <i>A. Находится на уровне II и III грудного позвонка</i> <i>B. На верхнем крае находится одна суставная поверхность</i> <i>C. По верхним боковым углам располагаются ключичные вырезки</i> <i>D. На латеральных краях различают по 2 реберные суставные поверхности</i> <i>E. Нижний край соединяется с телом грудины, образуя угол грудины Louis</i></p> <p>Incizura jugulară de pe marginea superioară a manubriului sternal corespunde marginii inferioare a vertebrei T_{II}, iar unghiul sternal Louis – marginii inferioare a T_{IV}; el este ușor palpabil sub piele și ajută în reperarea coastei II, care se articulează cu sternul la acest nivel. Baza apofizei xifoide se află la nivelul T_{IX-X}. În unghiurile laterale ale manubriului se află incizurile claviculare cu fețele articulare respective, sub care se află incizura costală pentru articularea cu cartilajul coastei I, iar inferior de aceasta – ½ de incizură pentru coasta II (cealaltă jumătate de incizură se află pe corpul sternal). Enunțuri corecte – „C” „D” și „E”</p>
96.	<p>СМ. Formațiunile anatomice localizate pe manubriul sternal: <i>A. Facies tubercularis</i> <i>B. Incisura jugularis</i> <i>C. Incisura clavicularis</i> <i>D. Incisura costalis I</i> <i>E. Facies articularis clavicularis</i></p> <p>СМ. The anatomical structures located on the sternal manubrium are: <i>A. Facies tubercularis</i> <i>B. Incisura jugularis</i> <i>C. Incisura clavicularis</i> <i>D. Incisura costalis I</i> <i>E. Facies articularis clavicularis</i></p>

	<p>CM. Анатомические образования рукоятки грудины: <i>A. Facies tubercularis</i> <i>B. Incisura jugularis</i> <i>C. Incisura clavicularis</i> <i>D. Incisura costalis I</i> <i>E. Facies articularis clavicularis</i></p> <p>Incizura jugulară de pe marginea superioară a manubriului sternal corespunde marginii inferioare a vertebrei T_{II}, iar unghiul sternal Louis – marginii inferioare a T_{IV}; el este ușor palpabil sub piele și ajută în reperarea coastei II, care se articulează cu sternul la acest nivel. Baza apofizei xifoide se află la nivelul T_{IX-X}. În unghiurile laterale ale manubriului se află incizurile claviculare cu fețele articulare respective, sub care se află incizura costală pentru articularea cu cartilajul coastei I, iar inferior de aceasta – ½ de incizură pentru coasta II (cealaltă ½ de incizură se află pe corpul sternal). Răspunsuri corecte: „B”, „C”, „D” și „E”.</p>
<p>97.</p>	<p>CM. Corpul sternal: A. Este porțiunea cea mai lungă a sternului B. Se localizează la nivelul vertebrelor T5-T8, ½ T9 C. Este format prin fuziunea celor 4 sternebre D. Pe marginea lui laterală se află fețele articulare pentru coastele II-VII E. Formează cu apofiza xifoidă unghiul subcostal</p> <p>CM. Which of the following statements about the sternal body are true: A. It is the longest portion of the sternum B. It is located at the level of the vertebrae Th5 - Th8, ½ Th9 C. It is formed by fusion of 4 sternebrae D. Articular surfaces for the ribs II –VII are located on its lateral side E. It forms the subcostal angle together with the xyphoid process</p> <p>CM. Тело грудины: A. Является самой длинной частью грудины B. Расположена на уровне T5-T8, ½ T9 позвонков C. Образовано при сращения 4-х костных сегментов (стенебры) D. На латеральном крае различают суставные поверхности для II-VII ребер E. Образует с мечевидным отростком подреберный угол</p> <p>Corpul sternal se proiectează pe corpurile vertebrelor T_V-T_X, fiind cea mai lungă porțiune a osului. Nu formează unghi cu apofiza xifoidă; aceasta formează un unghi ascuțit cu rebordul costal – unghiul costoxifoidian – reper pentru punția pericardului. Unghiul infrasternal e delimitat din ambele părți (dreaptă și stângă) de arcul costal, dat de cartilajele coastelor VII-X, iar unghi subcostal nu există. Fețe articulare pe marginile laterale ale corpului sternului există pentru cartilajele costale III-VII, iar pentru cel al coastei II – doar ½ de față, cealaltă jumătate aflându-se pe manubriu. Enunțuri corecte – „A”, „C”.</p>
<p>98.</p>	<p>CM. Localizarea <i>angulus sterni</i>: A. La nivelul unirii manubriului cu corpul sternului B. La unirea corpul sternului cu apofiza xifoidă C. La mijlocul corpului sternului D. La nivelul incizurii jugulare E. La nivelul incizurilor coastelor II</p> <p>CM. The location of the sternal angle is: A. At the point of fusion of the manubrium with the sternal body B. At the point of connection of the sternal body and the xiphoid process C. In the middle of sternal body</p>

	<p>D. At the level of the jugular notch E. At the level of the II-nd costal notches</p> <p>СМ. Локализация <i>angulus sterni</i>: A. У места соединения рукоятки с телом грудины B. У места соединения тела грудины с мечевидным отростком C. На середине тела грудины D. На уровне яремной вырезки E. На уровне вырезок вторых ребер</p> <p>Unghiul sternal sau unghiul lui Louis reprezintă unghiul, format la unirea corpului sternal cu manubriul. Este variabil ca formă, ușor palpabil sub piele, servește ca reper important pentru determinarea localizării coastelor, deoarece la nivelul lui cu sternul se articulează coasta II. De fapt, extremitatea inferioară a manubriului se leagă de corpul sternal printr-o sincondroză – sincondroza manubriosternală, care se osifică la vârsta de 30-40 de ani. Unghiul poartă numele anatomistului și chirurgului francez Antoine Louis (1723-1792). Se pronunță „Lui” și nu trebuie confundat cu neurologul francez Jules Bernard Luys. Corect – „A” și „E”.</p>
<p>99.</p>	<p>CS. Tuberculul Lisfranc se referă la: A. Cutia toracică B. Craniu C. Bazin D. Coloana vertebrală E. Membrul inferior</p> <p>CS. The tubercle of Lisfranc refers to the: A. Thoracic cage B. Skull C. Pelvis D. Vertebral column E. Lower limb</p> <p>CS. Бугорок Lisfranc находится: A. На грудной клетке B. На черепе C. В области таза D. На позвоночном столбе E. На нижней конечности</p> <p>Tuberculul Lisfranc reprezintă tuberculul mușchiului scalen anterior de pe fața superioară a coastei I; în spatele lui trece artera subclaviculară. Enunț corect – „A”.</p>
<p>100.</p>	<p>CS. Unghiul Louis se află la: A. Cutia toracică B. Craniu C. Bazin D. Coloana vertebrală E. Membrul superior</p> <p>CS. The angle of Louis is located on the: A. Thoracic cage B. Skull C. Pelvis D. Vertebral column E. Upper limb</p>

	<p>CS. Угол Louis находится: A. На грудной клетке B. На черепе C. На костях таза D. На позвоночном столбе E. На верхней конечности</p> <p>Unghiul Louis (A. Louis, 1723-1792 – anatomist și chirurg francez), sau unghiul sternal reprezintă unghiul format la unirea manubriului cu corpul sternal. La nivelul lui se articulează coasta II; deoarece poate fi lesne depistat sub piele servește ca reper în necesitatea de a stabili localizarea acesteia. Răspuns corect „A”.</p>
<p>101.</p>	<p>CM. Oasele ce delimitează apertura toracică superioară sunt: A. Clavicula B. Coasta I C. Corpul sternului D. Manubriul sternului E. I vertebră toracică</p> <p>CM. The bones delimiting the upper thoracic aperture are the: A. Clavicle B. The I-st rib C. Sternal body D. Sternal manubrium E. The I-st thoracic vertebra</p> <p>CM. Верхняя апертура грудной клетки ограничена: A. Ключицей B. I-ым ребром C. Телом грудины D. Рукояткой грудины E. I-ым грудным позвонком</p> <p>Apertura toracică superioară reprezintă un orificiu larg, prin care cavitatea osteotoracelui comunică cu regiunea gâtului. Este un loc de pasaj pentru importante formațiuni neurovasculare, compresia căroră poartă denumirea de „sindrom de apertură toracică”. Este delimitată posterior de corpul vertebrei T_I, anterior – de marginea superioară a manubriului sternal (cu incizura jugulară), iar bilateral de coastele I. Enunțuri corecte – „B”, „D”, „E”.</p>
<p>102.</p>	<p>CM. Formațiunile ce delimitează apertura toracică inferioară sunt: A. Coasta VI B. Apendicele xifoid al sternului C. Arcul costal D. Coastele VIII și X E. Corpul vertebrei T_X</p> <p>CM. The structures bordering the inferior thoracic aperture are the: A. VI-th rib B. Xiphoid process of the sternum C. Costal arch D. VIII-th and X-th ribs E. Body of the T_X vertebra</p> <p>CM. Образования, которые ограничивают нижнюю апертуру грудной клетки: A. VI-ое ребро B. Мечевидный отросток грудины</p>

	<p>C. Реберная дуга D. VIII и X рёбра E. Тело Т_x позвонка</p> <p>Apertura toracică inferioară e mai largă ca cea superioară. Ea este delimitată de corpul vertebrei T_{XII}, coasta XII, arcurile costale și procesul xifoid. Pe viu și pe cadavru e închisă de diafragm. <i>Prin urmare enunțuri corecte sunt „B” și „C”.</i></p>
103.	<p>CM. Forma si dimensiunile osteotoracelui depind de:</p> <p>A. Forma sternului B. Vârsta C. Articulațiile costovertebrale D. Gen E. Tipul constituțional</p> <p>CM. The shape and dimensions of the thorax depend on:</p> <p>A. Shape of the sternum B. Age C. Costovertebral joints D. Gender E. Constitutional type</p> <p>CM. Форма и размеры грудной клетки зависят от:</p> <p>A. Формы грудины B. Возраста C. Реберно-позвоночных соединений D. Пола E. Типа телосложения</p> <p>Forma și dimensiunile osteotoracelui variază în dependență de vârsta, genul și constituția individului. Astfel „A” și „C” sunt distractori, iar „B”, „D” și „E” – <i>enunțuri corecte.</i></p>
104.	<p>CM. Nu sunt implicate în lordoze sau cifoze:</p> <p>A. Coloana vertebrală B. Sternul C. Cutia toracică D. Sacrul E. Coastele</p> <p>CM. The structures that do not take part in formation of lordoses and kyphoses are the:</p> <p>A. Vertebral column B. Sternum C. Thoracic cage D. Sacrum E. Ribs</p> <p>CM. Не участвуют в образовании лордозов и кифозов:</p> <p>A. Позвоночный столб B. Грудина C. Грудная клетка D. Крестец E. Ребра</p> <p>Bineînțeles, în afară de „B” și „E” toate celelalte sunt implicate. <i>Răspuns corect – „B” și „E”.</i></p>

<p>105.</p>	<p>CS. Toracele este plat: A. La sportivi B. La brahimorfi C. La persoanele senile D. La mezomorfi E. La dolicomorfi</p> <p>CS.The thorax is flat: A. In athletes B. In brachimorphs C. In senile people D. In mesomorphs E. In dolichomorphs</p> <p>CS. Плоская грудная клетка встречается: A. У спортсменов B. У брахиоморфных лиц C. У лиц старческого возраста D. У мезоморфных лиц E. У долихоморфных лиц</p> <p>Toracele plat poate fi congenital, o consecință a unor traumatisme, procese patologice, sa a unor poziții defectuase a corpului în perioada creșterii și osificării coastelor și a sternului. În condiții de normă însă toracele plat se depistează la persoanele dolicomorfe, la care dimensiunile longitudinale sunt predominante, membrele superioare și inferioare sunt disproporționate, relativ mai lungi ca de obicei, coastele sunt înclinate mult în jos, diametrul anteroposterior al cutiei toracice este mult mai scurt decât cel transversal, unghiul infrasternal este ascuțit, toracele e mai lung etc. Prin urmare <i>enunțul corect e „E”</i>.</p>
<p>106.</p>	<p>CM. Are aperturile superioară și inferioară: A. Coloana vertebrală B. Sternul C. Cutia toracică D. Sacrul E. Micul bazin</p> <p>CM. The structures containing the superior and inferior apertures are the: A. Vertebral column B. Sternum C. Thoracic cage D. Sacrum E. Lesser pelvis</p> <p>CM. Имеют верхнюю и нижнюю апертуры: A. Позвоночный столб B. Грудина C. Грудная клетка D. Крестец E. Малый таз</p> <p>Aperturi au unele sinusuri paranazale, dar superioară și inferioară pot avea doar cavitățile osoase de la nivelul trunchiului, nu și oasele separate, sau cele care delimitează canale. Prin urmare enunțurile „A”, „B”, „D” sunt false. <i>Răspunsul corect: „C”, „E”</i>.</p>

<p>107.</p>	<p>CS. Os triunghiular cu o bază și un vârf: A. Axisul B. Sternul C. Vertebra lombară V D. Sacrul E. Coccigele.</p> <p>CS. Which bone is tiangular in shape and has a base and an apex: A. Axis B. Sternum C. The Vth lumbar vertebra D. Sacrum E. Coccyx</p> <p>CS. Имеет треугольную форму, основание и верхушку: A. Axis B. Грудина C. 5-ый поясничный позвонок D. Крестец E. Копчик</p> <p>Dintre toate cele enumerate configurație triunghiulară au numai sacrul și coccigele, ambele au bază și vârf, dar în conformitate cu Nomenclatura Anatomică Internațională aceste porțiuni sunt menționate doar la sacru (<i>basis ossis sacri</i> și <i>apex ossis sacri</i>). Enunțul corect este „D”.</p>
<p>108.</p>	<p>CS. Constă din manubriu, corp, apofiză xifoidă: A. Coloana vertebrală B. Sternul C. Coccigele D. Sacrul E. Coasta XII</p> <p>CS. It consists of manubrium, body and xiphoid process: A. Vertebral column B. Sternum C. Thoracic cage D. Sacrum E. The XII-th rib</p> <p>CS. Состоит из рукоятки, тела и мечевидного отростка: A. Позвоночный столб B. Грудина C. Грудная клетка D. Крестец E. XII ребро</p> <p>Corp ca porțiune au multe oase, dar manubriu și apofiza xifoidă (apendice xifoid, sau popular lingurea) – numai sternul. Răspunsul corect „B”.</p>
<p>109.</p>	<p>CM. Prin ce se manifestă anomalia „spina bifida aperta”? A. Scizura corpului vertebrei B. Scizura arcului vertebrei C. Scizura arcului vertebrei, însoțită de afectarea integrității țesuturilor moi D. Neconcreșterea arcului cu corpul vertebrei E. Hernie spinală (meningomielocel)</p>

CM. How does the anomaly „*spina bifida aperta*” look like?

- A. Fissure (cleft) of the vertebral body
- B. Fissure (cleft) of the vertebral arch
- C. Fissure (cleft) of the vertebral arch, accompanied by infringement of integrity of soft tissue
- D. Inconcrecence of the arch with vertebral body
- E. Spinal hernia (meningomielocele)

CM. Чем выражается аномалия “*spina bifida aperta*”?

- A. Расщелиной тела позвонка
- B. Расщелиной дуги позвонка
- C. Расщелиной дуги позвонка с нарушением целостности мягких тканей
- D. Несращением дуги с телом позвонка
- E. Спинальной грыжей (meningomyelocele)

„*Spina bifida*” reprezintă o anomalie de dezvoltare a coloanei vertebrale, care constă în închiderea parțială a canalului vertebral. Ea apare în prima lună de dezvoltare intrauterină din cauza deficitului de acid folic în organismul mamei, hiperglicemiei, hipertermiei, anemiei, administrării anticonvulsivantelor etc. Se disting varietățile „*spina bifida occulta*”, când în proces sunt implicate numai formațiunile osoase și „*spina bifida aperta*”, în cazul căreia au de suferit și alte formațiuni – meningele rahidian, măduva spinării, țesuturile moi din regiune (pielea, pătura subcutanată etc.) și apare hernia spinală – mielocelul, meningomielocelul.

Prin urmare răspunsul corect e „C” și „E”.

110. CM. Evidențiați anomaliiile vertebrelor de tranziție:

- A. Asimilarea atlasului
- B. Spondiloliza
- C. Sacralizarea
- D. Lombalizarea
- E. Toate corecte

CM. The anomalies of the transition vertebrae are:

- A. Assimilation of the atlas
- B. Spondylolysis
- C. Sacralization
- D. Lumbalization
- E. All are right

CM. Выявите аномалии переходных позвонков позвоночного столба

- A. Ассимиляция атланта
- B. *Spondylolysis*
- C. Сакрализация
- D. Люмбализация
- E. Все правильные

Este cunoscut faptul, că toate piesele osoase din componența coloanei vertebrale se împart în vertebre adevărate, care și-au păstrat individualitatea și mobilitatea (cele cervicale, toracale și lombare) și vertebre false (sacrare și coccigiene), care sunt sudate între ele. Vertebrele (mai ales cele veritabile), care se află la limita dintre segmentele coloanei vertebrale și îmbracă proprietăți specifice vertebrelor segmentului supraiacent sau subiacent se numesc vertebre de tranziție. În segmentul cervical astfel de vertebre sunt I, II și VII, în cel toracic X, XI și XII, în cel lombar – vertebra V. La nivelul atlasului poate avea loc occipitalizarea (asimilarea atlasului) – sudarea parțială sau totală a maselor laterale și a arcurilor, sau a unuia din arcuri cu osul occipital. Această stare este condiționată genetic și apare din cauza dereglării formării structurilor craniovertebrale în embriogeneză. La nivelul frontierei dintre vertebrele lombare și sacrale asimilația vertebrelor se manifestă prin lombalizare (vertebra sacrală capătă trăsături specifice pentru vertebrele lombare) și prin sacralizare (sindromul Bertolotti), care se întâlnesc

	aproximativ în 2-4% din cazuri și se manifestă prin sindromul dorsolombar (durere, manifestări neurologice). Enunțuri corecte „A”, „C”, „D”.
	Scheletul membrului superior (a centurii scapulare și a membrului liber). Explorarea pe viu a oaselor membrului superior.
111.	<p>CM. Oasele centurii scapulare:</p> <p>A. Humerusul B. Clavicula C. Sternul D. Omoplatul E. I coastă</p> <p>CM. The bones of the shoulder girdle are the:</p> <p>A. Humerus B. Clavicle C. Sternum D. Scapula E. I-st rib</p> <p>CM. Кости пояса верхней конечности:</p> <p>A. Плечевая кость B. Ключица C. Грудина D. Лопатка E. I ребро</p> <p>Centura scapulară reprezintă partea scheletului membrului superior, care îl leagă pe acesta de trunchi; ea constă din două oase – scapulă și claviculă. Enunțuri corecte – „B”, „D”.</p>
112.	<p>CM. Cu privire la claviculă:</p> <p>A. Este un os tubular lung fără canal medular B. Pe toată lungimea sa este acoperită de mușchi C. Este primul os în care începe osificarea D. Extremitatea ei acromială se osifică endesmal E. Este unicul os lung de origine tegumentară</p> <p>CM. Which of the following statements about the clavicle is true:</p> <p>A. It is the only long bone in the body without medullary canal B. Its entire length is covered by muscles C. It is the first bone to begin ossification D. Its acromial end ossifies endesmally E. It is the only long bone that ossifies endesmally</p> <p>CM. Ключица:</p> <p>A. Длинная трубчатая кость, не имеет костномозгового канала B. По всей длине покрыта мышцами C. Первая кость в которой начинается процесс окостенения D. Эндесмальное окостенение акромиального конца E. Единственная длинная кость, десмального происхождения</p> <p>Clavicula – os tubular în formă de „S”, care unește scapula cu sternul și consolidează centura scapulară. Există la om și la mai multe animale patrupede, care utilizează membrele toracice pentru prehensiune și brahiație, și lipsește la cele pentru care membrele anterioare sunt destinate doar sprijinului și locomoției. Denumirea claviculei reprezintă diminutivul latinescului „clavis” (cheie), deoarece mișcările ei în jurul axei longitudinale le amintesc pe</p>

	<p>cele ale cheii în broască. Denumirea populară a claviculei – andreaua grumazului, podul umărului sau simplu – andrea (andrică). E primul os în care începe procesul de osificare (la embrionul de 5-6 săptămâni), dar și unul dintre ultimele, în care osificarea se termină (la 21-25 ani). Este un os tegumentar (provine din elemente, care inițial erau legate de craniu) și nu posedă canal medular, deoarece se dezvoltă din os spongios, fapt ce permite osteosinteza cu broșă în caz de fracturi. Enunțuri corecte – „A”, „C”, „D” și „E”.</p>
<p>113.</p>	<p>CM. Formațiunile anatomice situate la nivelul extremității acromiale a claviculei: <i>A. Facies articularis acromialis</i> <i>B. Tuberculum conoideum</i> <i>C. Linea trapezoidea</i> <i>D. Facies articularis sternalis</i> <i>E. Facies articularis clavicularis</i></p> <p>CM. Structural elements located on the acromial end of the clavicle: <i>A. Facies articularis acromialis</i> <i>B. Tuberculum conoideum</i> <i>C. Linea trapezoidea</i> <i>D. Facies articularis sternalis</i> <i>E. Facies articularis clavicularis</i></p> <p>CM. Анатомические образования акромияльного конца ключицы: <i>A. Facies articularis acromialis</i> <i>B. Tuberculum conoideum</i> <i>C. Linea trapezoidea</i> <i>D. Facies articularis sternalis</i> <i>E. Facies articularis clavicularis</i></p> <p>Fața articulară claviculară nu se află pe claviculă, ci pe acromionul scapulei. Pe extremitatea acromială a claviculei găsim fața articulară acromială, prin care clavicula se articulează cu acromionul scapulei, iar pe fața inferioară a acesteia – tuberculul conoid și linia trapezoidă – formațiuni de care se inseră componentele ligamentului coracoclavicular (lig. conoid și lig. trapezoid), care consolidează articulația acromioclaviculară. Corect – „A”, „B”, „C”.</p>
<p>114.</p>	<p>CM. Unghiul lateral al omoplatului posedă: A. Spina scapulei B. Tuberculul subarticular (infraglenoidal) C. Apofiza coracoidă D. Fosa suprascapuloasă E. Colul scapulei</p> <p>CM. The lateral angle of the scapula carries the: A. Spine of the scapula B. Subarticular (infraglenoid) tubercle C. Coracoid process D. Suprascapular fossa E. Neck of the scapula</p> <p>CM. Латеральный угол лопатки имеет: A. Ость лопатки B. Подсуставной бугорок C. Клювовидный отросток D. Надостная ямка E. Шейка лопатки</p>

	<p>Spina scapulei și fosa supraspinoasă se află pe fața dorsală a osului, ele nu au nicio legătură cu unghiul lui lateral. Enunțuri corecte – „B”, „C”, „E”.</p>
115.	<p>CM. Formațiuni anatomiche, situate la nivelul unghiului lateral al scapulei: A. <i>Facies articularis acromialis</i> B. <i>Fossa infraspinata</i> C. <i>Cavitas glenoidalis</i> D. <i>Tuberculum supraglenoidale</i> E. <i>Facies articularis clavicularis</i></p> <p>CM. Anatomical structures located at the level of the lateral scapular angle are the: A. <i>Facies articularis acromialis</i> B. <i>Fossa infraspinata</i> C. <i>Cavitas glenoidalis</i> D. <i>Tuberculum supraglenoidale</i> E. <i>Facies articularis clavicularis</i></p> <p>CM. Анатомические образования на уровне латерального угла лопатки: A. <i>Facies articularis acromialis</i> B. <i>Fossa infraspinata</i> C. <i>Cavitas glenoidalis</i> D. <i>Tuberculum supraglenoidale</i> E. <i>Facies articularis clavicularis</i></p> <p>Fosa infraspinoasă se află pe fața dorsală a scapulei, sub spina scapulei, iar fața articulară claviculară – pe acromion, cu care lateral se termină spina scapulei. Prin urmare enunțuri corecte sunt „C”, „D”.</p>
116.	<p>CM. Care sunt oasele cinguli membri superioris? A. <i>Sternum</i> B. <i>Clavicula</i> C. <i>Humerus</i> D. <i>Scapula</i> E. <i>Costa I</i></p> <p>CM. The bones of the shoulder girdle are the: A. <i>Sternum</i> B. <i>Clavicula</i> C. <i>Humerus</i> D. <i>Scapula</i> E. <i>Costa I</i></p> <p>CM. Костями пояса верхней конечности являются: A. <i>Sternum</i> B. <i>Clavicula</i> C. <i>Humerus</i> D. <i>Scapula</i> E. <i>Costa I</i></p> <p>Centura membrului superior e alcătuită din două oase – scapulă și claviculă, toate celelalte enunțuri sunt distractori (sternul și humerusul, deși se leagă cu centura scapulară reprezintă oase ale trunchiului sau a brațului, iar coastele nu au vre-o contribuție la formarea centurii scapulare). Răspunsuri corecte – „B” și „D”.</p>

<p>117.</p>	<p>CM. Formațiunile oaselor centurii scapulare palpabile pe viu:</p> <p>A. Extremitatea sternală a claviculei B. Tuberculul supraglenoidal C. Extremitatea acromială a claviculei D. <i>Acromion</i> E. Corpul claviculei</p> <p>CM. The structural elements of the shoulder girdle bones palpable on alive person are the:</p> <p>A. Sternal end of clavicle B. Supraglenoid tubercle C. Acromial end of the clavicle D. <i>Acromion</i> E. Body of the clavicle</p> <p>CM. Костные образования пояса верхней конечности, пальпируемые на живом:</p> <p>A. Грудинный конец ключицы B. Надсуставной бугорок C. Акромиальный конец ключицы D. <i>Acromion</i> E. Тело ключицы</p> <p>Situată sub piele, clavicula e accesibilă palpării în totalitate, pe toată întinderea sa. La scapulă pot fi lesne palpate pe viu unghiul superior și inferior, marginile toate, iar pe fața dorsală – spina scapulei și acromionul, cu care aceasta se termină lateral. Ceva mai complicată e palparea procesului coracoid (vezi „Elemente de anatomie pe viu”). Răspunsuri corecte – „A”, „C”, „D” și „E”.</p>
<p>118.</p>	<p>CM. Formațiunile anatomice situate pe fața dorsală a scapulei:</p> <p>A. <i>Processus acromialis</i> B. <i>Fossa supraspinata</i> C. <i>Processus coracoideus</i> D. <i>Spina scapulae</i> E. <i>Cavitas glenoidalis</i></p> <p>CM. The structural elements located on the dorsal surface of the scapula are the:</p> <p>A. <i>Processus acromialis</i> B. <i>Fossa supraspinata</i> C. <i>Processus coracoideus</i> D. <i>Spina scapulae</i> E. <i>Cavitas glenoidalis</i></p> <p>CM. Анатомические образования дорсальной поверхности лопатки.</p> <p>A. <i>Processus acromialis</i> B. <i>Fossa supraspinata</i> C. <i>Processus coracoideus</i> D. <i>Spina scapulae</i> E. <i>Cavitas glenoidalis</i></p> <p>Pe fața posterioară a scapulei se află spina scapulei și fosele supraspinoasă și infraspinoasă. O formațiune cu denumirea „processus acromialis” nu există, prelungirea laterală a spinei scapulei e denumită acromion, iar apofiza coracoidiană se află la nivelul unghiului lateral. Uneori această formațiune e indicată în mod mai simplu „coracoidul” – termen incorect pentru componentele scheletului uman, deoarece indică un os separat, existent la amfibii, reptile și păsări. Cavitatea glenoidală la fel ține de unghiul lateral al scapulei. Corect – „B”, „D”.</p>

<p>119.</p>	<p>CM. Referitor la scheletul membrului superior liber:</p> <p>A. Epicondilul lateral al humerusului este mai proeminent decât cel medial B. Capul radiusului are forma unui disc C. Ulna este mai scurtă decât radiusul D. Sub incizura radială a ulnei se localizează fosa supinatorie, delimitată de creasta omonimă E. Fața anterioară a apofizei coronoide este netedă</p> <p>CM. Which of the following statements about the upper free limb skeleton are true:</p> <p>A. The lateral epicondyle of the humerus is more prominent than the medial one B. The head of the radius is disc-shaped C. The ulna is shorter than the radius D. The supinator fossa located under the radial notch of the ulna is delimited posteriorly by the homonymous crest E. The anterior surface of the coronoid process is smooth</p> <p>CM. Особенности скелета свободной верхней конечности:</p> <p>A. Латеральный надмыщелок плечевой кости, наиболее выступающий чем медиальный B. Головка лучевой кости имеет форму диска C. Локтевая кость короче лучевой D. Под лучевой вырезкой локтевой кости расположена ямка супинатора, ограниченная одноименным гребнем E. Передняя поверхность венечного отростка гладкая</p> <p>Epicondiliile humerusului reprezintă două proeminente, situate de o parte și de alta, puțin mai proximal de condilul humeral, care servesc pentru inserții musculare (uneori din partea medială poate exista și o a treia proeminență – procesul supracondilar). Ei se osifică în baza centrilor proprii de osificare, care apar la epicondilul lateral la vârsta de 12-13 ani, iar la cel medial – la 5-6 ani. Contopirea acestor centri cu restul osului are loc la vârsta de 17-18 ani, din care motiv la copii poate avea loc desprinderea epicondiliilor, mai frecvent a celui medial, care e mai voluminos, iar fața lui posterioară e traversată de șanțul nervului ulnar. Deoarece ambii epicondili se palpează ușor (iar la unele persoane se reliefează), ei împreună cu olecranonul reprezintă importante repere osoase, utilizate în diagnosticarea luxațiilor și fracturilor la nivelul cotului (linia Hueter și triunghiul Hueter). Cel mai voluminos și mai proeminent e epicondilul medial. Radiusul are la extremitatea sa proximală un cap cu aspect de disc, urmat de o porțiune mai îngustă, denumită col; el e mai lung ca ulna. Aceasta din urmă are pe extremitatea sa proximală o apofiză coronoică, fața anterioară a căreia e destul de rugoasă, care servește pentru inserția mușchilor. Enunțul „D” reprezintă un distractor (nu există fosă supinatorie, iar creasta se numește nu supinatorie, ci creasta mușchiului supinator). Prin urmare enunțurile corecte sunt „B” și „C”.</p>
<p>120.</p>	<p>CM. Evidențiați componentele principale ale <i>skeleton membri superioris</i>:</p> <p>A. <i>Cingulum membri superioris</i> B. <i>Brachium</i> C. <i>Manus</i> D. <i>Skeleton membri superioris liberi</i> E. <i>Antebrachium</i></p> <p>CM. The main components of the upper limb skeleton are the:</p> <p>A. <i>Cingulum membri superioris</i> B. <i>Brachium</i> C. <i>Manus</i> D. <i>Skeleton membri superioris liberi</i> E. <i>Antebrachium</i></p> <p>CM. Выделите основные компоненты скелета верхней конечности:</p> <p>A. <i>Cingulum membri superioris</i> B. <i>Brachium</i></p>

	<p><i>C. Manus</i> <i>D. Skeleton membri superioris liberi</i> <i>E. Antebrachium</i></p> <p>Umărul, brațul, antebrațul, gâtul mâinii și mâna reprezintă părți ale membrului superior (vezi „Părțile de corp”) și nicidecum nu părți ale scheletului membrului superior. Acestea sunt oasele centurii scapulare, osul brațului (humerusul), oasele antebrațului (radiusul și ulna sau cubitusul) și oasele mâinii (carpienele, metacarpienele, falangele degetelor). Prin urmare enunțuri corecte sunt „A” și „D”.</p>
121.	<p>CM. Evidențiați segmentele skeleton membri superioris liberi:</p> <p><i>A. Antebrachium</i> <i>B. Humerus</i> <i>C. Ossa manus</i> <i>D. Brachium</i> <i>E. Phalanges digitorum manus</i></p> <p>CM. The segments of the free upper limb skeleton are the:</p> <p><i>A. Antebrachium</i> <i>B. Humerus</i> <i>C. Ossa manus</i> <i>D. Brachium</i> <i>E. Phalanges digitorum manus</i></p> <p>CM. Выделите сегменты скелета свободной верхней конечности:</p> <p><i>A. Antebrachium</i> <i>B. Humerus</i> <i>C. Ossa manus</i> <i>D. Brachium</i> <i>E. Phalanges digitorum manus</i></p> <p>Umărul, brațul, antebrațul, gâtul mâinii și mâna reprezintă părți ale membrului superior (vezi „Părțile de corp”) și nicidecum nu părți ale scheletului membrului superior. Acestea sunt oasele centurii scapulare, osul brațului (humerusul), oasele antebrațului (radiusul și ulna sau cubitusul) și oasele mâinii (carpienele, metacarpienele, falangele degetelor). Să nu confundăm membrul superior (sau toracic) și segmentele lui cu cele ale scheletului membrului superior. Segmentele scheletului membrului superior liber sunt humerusul, oasele antebrațului (radiusul și ulna) și oasele mâinii (carpul, metacarpul, falangele degetelor). Corecte – „B”, „C”, „E”.</p>
122.	<p>CS. Șanțul intertubercular se află pe:</p> <p>A. Scapulă B. Claviculă C. Humerus D. Radius E. Ulnă</p> <p>CS. The intertubercular groove is located on the:</p> <p>A. Scapula B. Clavicle C. Humerus D. Radius E. Ulna</p> <p>CS. Межбугорковая борозда находится на:</p> <p>A. Лопатке B. Ключице</p>

	<p>C. Плечевой кости D. Лучевой кости E. Локтевой кости</p> <p>Deoarece itemul e plasat la singular poate fi vorba despre un singur șanț intertubercular – cel care se află între tuberculii mare și mic de pe humerus și crestele lor, prin care trece tendonul capului lung al bicepsului brahial. Prin urmare, enunțul corect e „C”, restul fiind distractori.</p>
123.	<p>CM. Humerusul:</p> <p>A. Colul anatomic separă capul humerusului de tuberculii mare și mic B. Colul chirurgical se află în porțiunea medie a corpului humerusului C. Proximal de trohlea humerusului se află 2 fose: coronoidă și olecraniană D. Epicondilul medial se extinde de la capitul, iar cel lateral de la trohlee E. În fracturile de humerus există pericolul traumatizării nervilor radial și ulnar</p> <p>CM. Which of the following statements about the humerus are true:</p> <p>A. The anatomical neck separates the head of the humerus from the greater and lesser tubercles B. The surgical neck is located in the middle part of the diaphysis of the humerus C. The 2 fossae: coronoid and olecranon, are located proximally to the trochlea of the humerus D. The medial epicondyle starts from the capitulum of the humerus, the lateral one – from the trochlea E. The risk of traumatic injury of the radial and ulnar nerves exists in fractures of the humerus</p> <p>CM. Плечевая кость:</p> <p>A. Анатомическая шейка отделяет головку плечевой кости от большого и малого бугорков B. Хирургическая шейка расположена на средней части тела плечевой кости C. Проксимальнее блока плечевой кости находятся две ямки: венечная и локтевая D. Медильный надмыщелок отходит от головки мыщелка, а латеральный – от блока E. При переломах плечевой кости существует опасность травмирования лучевого и локтевого нервов</p> <p>Colul anatomic al humerusului reprezintă un șanț îngust, situat la limita dintre capul humeral și restul osului. Imediat mai lateral de col se află cei doi tuberculi ai humerusului – mare și mic. Fracturile de col anatomic sunt extrem de rare; ele au loc, mai ales, la persoanele de vârstă înaintată și sunt, de regulă, intraarticulare. Spre deosebire de fracturile de col anatomic mult mai frecvente sunt cele de col chirurgical – porțiunea de humerus, aflată la limita dintre diafiza osului și extremitatea lui proximală.</p> <p>Referitor la localizarea foselor și epicondililor medial și lateral ai humerusului se poate orienta lesne ținând cont de poziția anatomică a osului – la extremitatea distală a lui, pe fața anterioară distingem fosa coronoidă, situată medial, deasupra trohleei, în care în flexie pătrunde apofiza omonimă a ulnei, și fosa radială, situată lateral, deasupra capitulului humeral. Pe fața posterioară a extremității distale se află fosa olecraniană, în care în extensie intră olecranonul ulnei. Pe fața posterioară a humerusului se distinge șanțul nervului radial (sau șanțul spiral) – o depresiune largă, care se începe la marginea laterală a feței, posterior de tuberozitatea deltoidă și trece spiraliform de-a lungul osului, terminându-se distal, la marginea laterală a feței respective.</p> <p>Șanțul nervului ulnar reprezintă o depresiune, localizată pe fața posterioară a epicondilului humeral medial. Ambele aceste șanțuri participă la formarea canalelor pentru nervii respectivi, care pot fi lezați în caz de fracturi ale humerusului.</p> <p>Corect – „A”, „C”, „E”.</p>
124.	<p>CM. Formațiunile anatomice situate la nivelul extremității superioare a humerusului:</p> <p>A. <i>Collum anatomicum</i> B. <i>Epicondylus lateralis</i></p>

	<p><i>C. Sulcus intertubercularis</i> <i>D. Caput humeri</i> <i>E. Sulcus nervi ulnaris</i></p> <p>CM. The anatomical structures located at the level of the upper end of the humerus are the:</p> <p><i>A. Collum anatomicum</i> <i>B. Epicondylus lateralis</i> <i>C. Sulcus intertubercularis</i> <i>D. Caput humeri</i> <i>E. Sulcus nervi ulnaris</i></p> <p>CM. Анатомические образования верхнего конца плечевой кости:</p> <p><i>A. Collum anatomicum</i> <i>B. Epicondylus lateralis</i> <i>C. Sulcus intertubercularis</i> <i>D. Caput humeri</i> <i>E. Sulcus nervi ulnaris</i></p> <p>Epicondilul lateral și șanțul nervului ulnar, aflat pe fața posterioară a epicondilului medial sunt formațiuni ce țin de extremitatea distală a humerusului. Prin urmare enunțurile „A”, „C” și „D” sunt cele corecte.</p>
125.	<p>CS. Localizarea <i>sulcus nervi radialis</i>:</p> <p><i>A. Facies medialis</i> <i>B. Facies lateralis</i> <i>C. Facies anterior</i> <i>D. Facies posterior</i> <i>E. Epicondylus lateralis</i></p> <p>CS. The groove of radial nerve is located on the:</p> <p><i>A. Facies medialis</i> <i>B. Facies lateralis</i> <i>C. Facies anterior</i> <i>D. Facies posterior</i> <i>E. Epicondylus lateralis</i></p> <p>CS. Локализация <i>sulcus nervi radialis</i>:</p> <p><i>A. Facies medialis</i> <i>B. Facies lateralis</i> <i>C. Facies anterior</i> <i>D. Facies posterior</i> <i>E. Epicondylus lateralis</i></p> <p>Șanțul nervului radial se află pe fața posterioară a humerusului, trecând distal peste marginea laterală spre fața anterolaterală. Fețele humerusului, indicate ca „A”, „B” și „C” sunt inexistente, deoarece în conformitate cu TAI se disting pe os trei fețe – posterioară, anterolaterală și anteromedială (vezi manualul). Prin urmare enunțul corect e „D”.</p>
126.	<p>CM. Formațiunile anatomice situate la nivelul epifizei distale a humerusului:</p> <p><i>A. Trochlea humeri</i> <i>B. Tuberculum majus</i> <i>C. Sulcus nervi ulnaris</i> <i>D. Fossa olecrani</i> <i>E. Sulcus nervi radialis</i></p>

	<p>CM. The anatomical structures located at the level of the distal end of humerus are the:</p> <p>A. <i>Trochlea humeri</i> B. <i>Tuberculum majus</i> C. <i>Sulcus nervi ulnaris</i> D. <i>Fossa olecrani</i> E. <i>Sulcus nervi radialis</i></p> <p>CM. Анатомические образования дистального конца плечевой кости:</p> <p>A. <i>Trochlea humeri</i> B. <i>Tuberculum majus</i> C. <i>Sulcus nervi ulnaris</i> D. <i>Fossa olecrani</i> E. <i>Sulcus nervi radialis</i></p> <p>Dintre formațiunile enumerate tuberculul mare se află pe extremitatea proximală a humerusului, iar șanțul nervului radial – pe fața posterioară a corpului (diafizei) osului. Toate celelalte sunt situate pe epifiza distală. Enunțuri corecte – „A”, „C” și „D”.</p>
127.	<p>CM. Formațiunile epifizei proximale a humerusului:</p> <p>A. Tuberculul mare B. Creasta tuberculului mic C. Șanțul nervului radial D. Colul anatomic E. Capitulum condilului humeral</p> <p>CM. The anatomical structures of the proximal end of humerus are the:</p> <p>A. Greater tubercle B. Crest of the lesser tubercle C. Groove of the radial nerve D. Anatomical neck E. Capitulum of the condyle of the humerus</p> <p>CM. Образования проксимального конца плечевой кости:</p> <p>A. Большой бугорок B. Гребень малого бугорка C. Борозда лучевого нерва D. Анатомическая шейка E. Головка мыщелка плечевой кости</p> <p>La capătul proximal al humerusului se descriu capul humeral, colul anatomic, tuberculii mare și mic cu crestele (buzele) respective, șanțul intertubercular, colul chirurgical (sediul celor mai frecvente fracturi de humerus, deoarece substanța compactă a osului la acest nivel e mult mai subțire. Șanțul nervului radial se află pe fața posterioară a corpului osului, iar capitulum condilului humeral, sau mai simplu capitulum humeral, care se articulează cu foseta articulară de pe capul radiusului – la capătul distal al osului. Acesta împreună cu trohlea (scripetele) sunt componente ale condilului humeral. Prin urmare enunțuri corecte sunt „A”, „B”, „D”.</p>
128.	<p>CM. Formațiunile epifizei distale a humerusului:</p> <p>A. Colul anatomic B. Fosa coronoidă C. Șanțul intertubercular D. Șanțul nervului ulnar E. Șanțul nervului radial</p>

	<p>CM. The anatomical structures of the distal end of humerus are the:</p> <p>A. Anatomical neck B. Coronoid fossa C. Intertubercular groove D. Groove of the ulnar nerve E. Groove of the radial nerve</p> <p>СМ. Образования дистального эпифиза плечевой кости:</p> <p>A. Анатомическая шейка B. Венечная ямка C. Межбугорковая борозда D. Борозда локтевого нерва E. Борозда лучевого нерва</p> <p>După cum s-a menționat anterior, colul anatomic și șanțul intertubercular sunt elemente ale epifizei proximale a humerusului, șanțul nervului radial se află pe corpul osului, iar formațiunile enunțate ca „B” și „D” – pe epifiza lui distală. <i>Răspuns corect – „B”, „D”.</i></p>
129.	<p>CM. Elemente humerusului ce pot fi palpate pe viu:</p> <p>A. Colul anatomic B. Epicondilul medial C. Fosa coronoidă D. Epicondilul lateral E. Colul chirurgical</p> <p>CM. The elements of the humerus that may be palpated on alive person are the:</p> <p>A. Anatomical neck B. Medial epicondyle C. Coronoid fossa D. Lateral epicondyle E. Surgical neck</p> <p>СМ. Элементы плечевой кости, прощупываемые на живом:</p> <p>A. Анатомическая шейка B. Медиальный надмыщелок C. Венечная ямка D. Латеральный надмыщелок E. Хирургическая шейка</p> <p>Cele mai accesibile palpării sunt elementele humerusului localizate la nivelul epifizei lui distale – epicondili medial și lateral, crestele supraepicondilate, șanțul nervului ulnar (<i>atent, pentru a se evita comprimarea nervului</i>) și caputul, care se simte sub deget sub epicondilul lateral, lateral de olecranon (în așa-zisa „gropiță a frumuseții”, sau fossa pulhidrica), unde se palpează și capul radiusului. Bilateral de bicepsul brahial poate fi palpat corpul osului, iar explorarea manuală a capului, deși este destul de dificilă, e posibilă prin deltoid și fosa axilară. Alte formațiuni de la nivelul epifizei humerale proximale (colul anatomic, tuberculii, șanțul intertubercular pot fi doar proiectate pe tegument. <i>Corect – „B”, „D”.</i></p>
130.	<p>CS. Apofiza coracoidă se află pe:</p> <p>A. Scapulă B. Claviculă C. Humerus D. Radius E. Ulnă</p>

	<p>CS. The coracoid process is located on the: A. Scapula B. Clavicle C. Humerus D. Radius E. Ulna</p> <p>CS. Клювовидный отросток находится на: A. Лопатке B. Ключице C. Плечевой кости D. Лучевой кости E. Локтевой кости</p> <p>Coracoidul reprezintă un os care se aseamănă cu ciocul unui corb. El există ca os separat la unele vertebre (inclusiv păsări); la om însă el s-a sudat cu scapula și s-a transformat în procesul ei coracoid. Ținând cont de cele menționate mai sus răspunsul corect e „A”.</p>
131.	<p>CS. Tuberculul conoid se află pe: A. Scapulă B. Claviculă C. Humerus D. Radius E. Ulnă</p> <p>CS. The conoid tubercle is placed on the: A. Scapula B. Clavicle C. Humerus D. Radius E. Ulna</p> <p>CS. Конусовидный бугорок находится на: A. Лопатке B. Ключице C. Плечевой кости D. Лучевой кости E. Локтевой кости</p> <p>Să ne amintim toți tuberculii, aflați pe oasele enumerate: - pe scapulă – tuberculii supraglenoidal și infraglenoidal; - pe humerus – tuberculii mare și mic; - pe radius – tuberculul dorsal Lister, menționat în <i>NAI</i>, dar nu și în manuale; - pe ulnă – nimic, și numai pe claviculă – tuberculul conoid. - Răspunsul corect va fi „B”.</p>
132.	<p>CS. Linia trapezoidă se află pe: A. Scapulă B. Claviculă C. Humerus D. Radius E. Ulnă</p> <p>CS. The trapezoid line passes on the: A. Scapula B. Clavicle C. Humerus</p>

	<p>D. Radius E. Ulna</p> <p>CS. Трапециевидная линия находится на: A. Лопатке B. Ключице C. Плечевой кости D. Лучевой кости E. Локтевой кости</p> <p>La nivelul oaselor enumerate nu se descrie nici o linie, cu excepția claviculei, pe care linia trapezoidă se află în apropiere de tuberculul conoid. Pe aceste două formațiuni ale claviculei se fixează un ligament, care fixează articulația acromioclaviculară – ligamentul coracoclavicular, compus din două fascicule – lig. trapezoid și lig. conoid. Corect „B”.</p>
133.	<p>CS. Incizura trohleară e situată pe: A. Scapulă B. Claviculă C. Humerus D. Radius E. Ulnă</p> <p>CS. The trochlear notch is located on the : A. Scapula B. Clavicle C. Humerus D. Radius E. Ulna</p> <p>CS. Блоковидная вырезка расположена на: A. Лопатке B. Ключице C. Плечевой кости D. Лучевой кости E. Локтевой кости</p> <p>La nivelul scapulei există o incizură, dar se numește incizura scapulei, pe claviculă și humerus nu există incizuri, cea de pe radius e incizura ulnară, cea de pe ulnă e incizura radială și doar pe extremitatea proximală a ulnei găsim incizura trohleară, delimitată de olecranon și apofiza coronoidă. Răspunsul corect „E”.</p>
134.	<p>CS. Acromionul e parte componentă a: A. Scapulei B. Claviculei C. Humerusului D. Radiusului E. Ulnei</p> <p>CS. The acromion is a part of: A. Scapula B. Clavicle C. Humerus D. Radius E. Ulna</p>

	<p>CS. Акромион является составной частью: A. Лопатки B. Ключицы C. Плечевой кости D. Лучевой кости E. Локтевой кости</p> <p>Dintre toate oasele enumerate în test doar scapula are o parte componentă denumită acromion – continuarea în sens latero-superior a spinei scapulei, care se articulează cu extremitatea laterală (acromială) a claviculei și poate fi palpată lesne pe viu. Enunțul corect e „A”.</p>
<p>135.</p>	<p>CS. Șanțul nervului ulnar se află pe: A. Scapulă B. Claviculă C. Humerus D. Radius E. Ulnă</p> <p>CS. The groove of the ulnar nerve is located on the: A. Scapula B. Clavicle C. Humerus D. Radius E. Ulna</p> <p>CS. Борозда локтевого нерва находится на: A. Лопатке B. Ключице C. Плечевой кости D. Лучевой кости E. Локтевой кости</p> <p>Toate șanțurile, prezente pe oasele menționate în test sunt concentrate la nivelul humerusului, unul e șanțul intertubercular, altul – șanțul nervului radial și al treilea – șanțul nervului ulnar, situat pe epifiza distală a humerusului și anume pe fața posterioară a epicondilului medial al humerusului, unde printr-un canal special (<i>canalis nervi ulnaris</i>) trece de pe braț pe antebraț nervul ulnar. Prin această localizare a nervului se explică senzațiile neplăcute, care apar în urma loviturilor sau comprimării feței mediale a cotului. Răspunsul corect „C”.</p>
<p>136.</p>	<p>CS. Incizura ulnară ține de: A. Scapulă B. Claviculă C. Humerus D. Radius E. Ulnă</p> <p>CS. The ulnar notch is related to the : A. Scapula B. Clavicle C. Humerus D. Radius E. Ulna</p> <p>CS. Локтевая вырезка находится на: A. Лопатке B. Ключице</p>

	<p>C. Плечевой кости D. Лучевой кости E. Локтевой кости</p> <p>Enunțul corect este „D”, deoarece numai pe radius, la nivelul extremității lui distale, unde are loc articularea cu extremitatea distală a ulnei, prin articulația radioulnară distală, la formarea căreia participă fețele articulare de pe capul ulnei și incizura ulnară a radiusului.</p>
137.	<p>CM. Care oase intră în componența scheletului antebrățului?</p> <p>A. Radiusul B. Humerusul C. Fibula D. Ulna E. Olecranonul</p> <p>CM. Which of the following bones form the skeleton of the forearm?</p> <p>A. Radius B. Humerus C. Fibula D. Ulna E. Olecranon</p> <p>CM. Какие кости образуют скелет предплечья?</p> <p>A. Лучевая кость B. Плечевая кость C. Малоберцовая кость D. Локтевая кость E. Локтевой отросток</p> <p>Dat fiind faptul, că humerusul reprezintă scheletul brațului, fibula e parte componentă a scheletului gambei, iar olecranul e apofiza posterioară a epifizei proximale a ulnei (cubitusului), radiusul și ulna sunt cele două oase ale antebrățului. Răspuns – „A” și „D”.</p>
138.	<p>CM. Formațiunile anatomice situate la nivelul extremității proximale a ulnei:</p> <p>A. Olecranul B. Caput ulnae C. Incisura ulnaris D. Incisura trochlearis E. Crista supinatoria</p> <p>CM. The anatomical structures situated at the proximal end of the ulna are the:</p> <p>A. Olecranon B. Head of ulna C. Ulnar notch D. Trochlear notch E. Supinator crest</p> <p>CM. Анатомические образования проксимального конца локтевой кости:</p> <p>A. Локтевой отросток B. Caput ulnae C. Incisura ulnaris D. Incisura trochlearis E. Crista supinatoria</p> <p>Ulna sau cubitusul (din lat. cot) este unul din cele două oase tubulare lungi ale antebrățului, situat medial. La extremitatea lui proximală (sau superioară) prezintă două proeminențe – una</p>

	<p>verticală, numită olecranon și alta cvasiorizontală – procesul coronoidian. Între aceste proeminențe se formează o scobitură numită incizura trohleară, care prin fața sa articulară se articulează cu trohlea humerusului. Cubitusul posedă un cap – capul ulnei, însă acesta se află pe extremitatea distală a osului. La extremitatea lui proximală, pe lângă incizura trohleară se mai află una – incizura radială a ulnei; incizura ulnară se află pe extremitatea distală a radiusului, la nivelul articulației radioulnare distale. Marginea laterală – interosoasă a corpului ulnei în partea sa proximală se bifurcă, iar ramura posterioară de bifurcație era denumită cândva creastă supinatorie. Actualmente denumirea corectă a acestei ramificații e creasta mușchiului supinator (după mușchiul omonim, care își are aici originea). Corect – „A” și „D”.</p>
<p>139.</p>	<p>CM. Formațiunile anatomice situate la nivelul extremității distale a radiusului:</p> <p><i>A. Collum radii</i> <i>B. Caput radii</i> <i>C. Incisura ulnaris</i> <i>D. Processus styloideus</i> <i>E. Tuberositas radii</i></p> <p>CM. The anatomical structures located at the level of the distal part of the radial bone are the:</p> <p><i>A. Collum radii</i> <i>B. Caput radii</i> <i>C. Incisura ulnaris</i> <i>D. Processus styloideus</i> <i>E. Tuberositas radii</i></p> <p>CM. Анатомические образования дистального конца лучевой кости:</p> <p><i>A. Collum radii</i> <i>B. Caput radii</i> <i>C. Incisura ulnaris</i> <i>D. Processus styloideus</i> <i>E. Tuberositas radii</i></p> <p>Pe extremitatea proximală a radiusului se află capul și colul osului, tuberozitatea radiusului se distinge pe corpul lui, iar celelalte formațiuni – pe extremitatea distală. Corect – „C” și „D”.</p>
<p>140.</p>	<p>CM. Care dintre oasele membrului superior comportă circumferință articulară?</p> <p>A. Humerusul B. Ulna C. Clavicula D. Radiusul E. Toate corecte</p> <p>CM. Which of the following upper limb bones have an articular circumference?</p> <p>A. Humerus B. Ulna C. Clavicle D. Radius E. All above mentioned are right</p> <p>CM. Какие кости верхней конечности имеют суставную окружность?</p> <p>A. Плечевая кость B. Локтевая кость C. Ключица D. Лучевая кость E. Все правильные</p>

	<p>Dintre toate oasele membrului superior circumferințe articulare au numai capul radiusului și capul ulnei. Răspuns corect – „B” și „D”.</p>
141.	<p>CM. Care dintre oasele membrului superior comportă apofiză stiloidă?</p> <p>A. Os hamatum B. Humerusul C. Ulna D. Radiusul E. Scapula</p> <p>CM. Which of the following upper limb bones have the styloid process?</p> <p>A. Os hamatum B. Humerus C. Ulna D. Radius E. Scapula</p> <p>CM. Какие кости верхней конечности имеют шиловидный отросток?</p> <p>A. Os hamatum B. Плечевая кость C. Локтевая кость D. Лучевая кость E. Лопатка</p> <p>Apofize stiloide (părți ascuțite sub aspect de pumnal ale unor oase) au oasele: temporalul, radiusul, ulna și metacarpianul III. Astfel enunțuri corecte sunt „C” și „D”.</p>
142.	<p>CM. Cu privire la oasele antebrățului:</p> <p>A. Fața laterală a radiusului este continuată distal de apofiza stiloidă B. Marginea posterioară a radiusului se evidențiază mai bine în partea distală a acestuia C. Extremitatea proximală a ulnei are 2 apofize și 2 incizuri D. Marginea posterioară a ulnei e situată subcutan E. Orificiul nutritiv al ulnei se află pe partea proximală a feței ei anterioare</p> <p>CM. Which of the following statements about the forearm bones are true:</p> <p>A. The lateral surface of the radius continues distally with styloid process B. The posterior border of the radius is seen better in its distal part C. The proximal end of the ulna has 2 processes and 2 notches D. The posterior border of the ulna is located subcutaneously E. The nutritional orifice of the ulna is located on the proximal part of the anterior surface</p> <p>CM. Особенности строения костей предплечья:</p> <p>A. Латеральная поверхность лучевой кости продолжается шиловидным отростком B. Задний край лучевой кости хорошо вырисовывается в дистальной его части C. Проксимальный конец локтевой кости имеет 2 отростка и 2 вырезки D. Задний край локтевой кости расположен подкожно E. Питательные отверстия локтевой кости находятся на проксимальной части ее передней поверхности</p> <p>Pe corpul radiusului se disting trei fețe (anterioară, posterioară și laterală), trei margini (interosoasă, anterioară și posterioară) și două tuberozități (tuberozitatea radiusului, pe care se inseră tendonul bicepsului brahial și tuberozitatea pronatorie, situată pe fața laterală a osului – loc de inserție pentru mușchiul pronator rotund). Distal fața laterală a radiusului se continuă cu apofiza stiloidă, iar marginea posterioară a osului e acoperită de mușchii posteriori ai antebrățului. Pe extremitatea proximală a ulnei se disting olecranul, apofiza coronoidă,</p>

	<p>incizura (scobitura) trohleară, aflată între primele două formațiuni, incizura radială pentru articularea cu circumferința articulară a radiusului și tuberozitatea ulnei. Cea mai accesibilă palpării este marginea posterioară a ulnei, acoperită de piele cu pătura subcutanată, fascia antebrăului și periost. Orificiile nutritive ale oaselor se află, de regulă, pe fețele lor, adiacente principalelor mănunchiuri neurovasculare ale regiunii.</p> <p>Enunțuri corecte sunt toate în afară de „B”.</p>
<p>143.</p>	<p>CM. Elementele oaselor antebrăului ce pot fi palpate pe viu:</p> <p>A. Apofiza coronoidă a ulnei B. Olecranonul C. Apofiza stiloidă a ulnei D. Apofiza stiloidă a radiusului E. Marginea interosoasă a radiusului</p> <p>CM. The elements of the upper limb bones that can be palpated on alive person are the:</p> <p>A. Coronoid process of the ulna B. Olecranon C. Styloid process of the ulna D. Styloid process of the radius E. Interosseous margin of the radius</p> <p>CM. Образования костей предплечья, которые можно пальпировать на живом:</p> <p>A. Венечный отросток локтевой кости B. Локтевой отросток C. Шиловидный отросток локтевой кости D. Шиловидный отросток лучевой кости E. Межкостный край лучевой кости</p> <p>Pe antebrău pot fi reperate mai multe proeminente osoase cu importanță aplicativă. Pe ulnă, la nivelul diafizei se palpează lesne marginea posterioară a osului pe toată lungimea sa, în partea distală sunt accesibile palpării capul ulnei și apofiza stiloidă, iar în porțiunea proximală – olecranonul, care e vizibil și la inspecție. Această formațiune împreună cu epicondiliul humerusului prezintă trei puncte, situate pe linie dreaptă în extensia antebrăului (linia Hueter), sau sub aspect de triunghi isoscel (triunghiul Hueter) în flexia acestuia pe braț, care se deformează în luxațiile sau fracturile intraarticulare la nivel de cot. Radiusul, fiind acoperit de mușchi, poate fi palpat numai la extremități. Proximal, sub epicondilul lateral al humerusului (în „gropița frumuseții”) se simte capul radiusului, mai ales când persoana examinată realizează mișcări de rotație a mâinii, iar distal – apofiza stiloidă. Apofizele stiloide ale ambelor oase pot fi palpate cu ușurință prin manevra Laugier (dacă examinătorul cuprinde cu ambele mâini marginile medială și laterală ale mâinii persoanei examinate, indexul drept și stâng se plasează la nivelul proceselor stiloidiene. Linia ce le unește (linia bistiloidiană), formează cu orizontala un unghi de 25° deschis medial, deoarece apofiza stiloidă a ulnei se află aproape cu 1 cm proximal de cea a radiusului. În fractura tipică, sau clasică (de tip Colles) a radiusului această linie se orizontalizează.</p> <p>Astfel enunțuri corecte sunt „B”, „C” și „D”.</p>
<p>144.</p>	<p>CM. Cap și col posedă:</p> <p>A. Scapula B. Clavicula C. Humerusul D. Radiusul E. Ulna</p> <p>CM. The following bones have the head and neck:</p> <p>A. Scapula B. Clavicle</p>

	<p>C. Humerus D. Radius E. Ulna</p> <p>СМ. Головку и шейку имеют: A. Лопатка B. Ключица C. Плечевая кость D. Лучевая кость E. Локтевая кость</p> <p>Din oasele enumerate clavicula nu are nici cap și nici col, ulna are numai un cap la extremitatea distală, scapula are numai col – porțiunea mai îngustată care leagă cavitatea glenoidală de restul osului. Cap și col se descriu la radius, iar la humerus – un cap (caput humeri) și două coluri – anatomic și chirurgical (primul reprezintă șanțul circular, care separă capul humeral de cei doi tuberculi – mare și mic, iar cel de al doilea – porțiunea de os mai îngustă, situată imediat mai distal de tuberculi, cu compacta mai subțire, care constituie nivelul celor mai frecvente fracturi ale humerusului, mai ales la femeile de vârstă înaintată). <i>Prin urmare enunțuri corecte sunt „C” și „D”.</i></p>
<p>145.</p>	<p>СМ. Oasele mâinii: A. Osul scafoid este cel mai mare os din rândul proximal al carpului B. Osul pisiform se află în masa tendonului mușchiului flexor radial al carpului C. Primul os metacarpian este cel mai scurt din toate oasele metacarpiene D. Fiecărei falange i se disting 3 porțiuni: baza, corpul și capul E. Falangele policelui sunt mai groase și mai lungi decât cele ale altor degete</p> <p>СМ. Which of the following statements about the bones of the hand are true: A. The scaphoid bone is the biggest bone of the proximal row of the carpus B. The pisiform bone is located inside the tendon of the radial flexor of the carpus C. The first metacarpal bone is the shortest metacarpal bone D. Each phalanx has 3 parts: base, body and head E. Phalanges of the thumb are thicker and longer than those of the other fingers</p> <p>СМ. Кости кисти: A. Ладьевидная кость самая крупная из костей проксимального ряда запястья B. Гороховидная кость находится в толще сухожилия лучевого сгибателя запястья C. Первая пястная кость короче из всех пястных костей D. Каждая пястная кость состоит из трех частей: основание, тело, головка E. Фаланги большого пальца толще и длиннее чем у других пальцев</p> <p>Este cunoscut faptul, că cele mai voluminoase dintre oasele carpiene sunt scafoidul (din primul rând) și osul mare, sau osul capitat (din rândul al doilea), iar cel mai mic este osul pisiform – os sesamoid, localizat în tendonul mușchiului flexor ulnar al carpului. Dintre oasele metacarpiene cel mai lung este metacarpianul III, care la bază are și o apofiză stiloidă, iar cel mai scurt – metacarpianul I, care e și cel mai gros; la bază, spre deosebire de celelalte metacarpiene, are o față articulară seliformă pentru articularea cu osul trapez, iar pe cap – una elipsoidală. Oasele degetelor – falangele posedă corp, bază și cap; ele sunt câte trei (proximală, medie și distală) pentru fiecare deget, cu excepția policelui, care dispune numai de două falange (proximală și distală sau unghială), care sunt mai groase și mai scurte. <i>Astfel enunțuri corecte sunt „A”, „C” și „D”.</i></p>
<p>146.</p>	<p>СМ. Care sunt segmentele scheletului mâinii? A. Metacarpus B. Tarsus C. Carpus</p>

D. Phalanges digitorum manus
E. Brachium

CM. The segments of the skeleton of the hand are the:

A. Metacarpus
B. Tarsus
C. Carpus
D. Phalanges digitorum manus
E. Brachium

CM. Какие сегменты имеет скелет кисти:

A. Metacarpus
B. Tarsus
C. Carpus
D. Phalanges digitorum manus
E. Brachium

Să nu confundăm scheletul (oasele) membrului superior cu segmentele lui. Membrului superior i se disting segmentele: umărul, brațul, antebrațul, gâtul mâinii și mâna propriu-zisă cu degetele, iar scheletul membrului superior constă din oasele centurii scapulare, humerus, oasele antebrațului – radiusul și ulna și oasele mâinii, care constituie carpul, metacarpul și falangele degetelor. **Prin urmare corecte sunt enunțurile „A”, „C”, „D”.**

147. CM. Anomalii de dezvoltare a scheletului mâinii:

A. Acheiria
B. Apodia
C. Polidactilia
D. Sindactilia
E. Sirenomelia

CM. Developmental abnormalities of the skeleton of the hand are:

A. Acheiria
B. Apodia
C. Polydactyly
D. Syndactyly
E. Sirenomelia

CM. Аномалии развития скелета кисти:

A. Acheiria
B. Apodia
C. Polidactilia
D. Syndactilia
E. Sirenomelia

Să urmărim sensul termenilor menționați în test. Acheria (*acheiria*) – absența congenitală a mâinii, uni- sau bilaterală (din gr. *kheir*, *kheiros* – mână); apodia – absența congenitală a picioarelor (din gr. *pous*, *podos* – picior); polidactilia – malformație a degetelor de la mâini și/sau de la picioare, care se caracterizează prin existența unuia sau mai multor degete supranumerare sau dedublarea unui deget (din gr. *polys* – mulți, *dactylos* – deget); sindactilia – malformație caracterizată prin absența spațiilor interdigitale la mână sau picior.

Acolarea poate fi superficială, membranoasă, musculară sau osoasă și poate afecta două sau mai multe degete (din gr. *syn* – împreună, *daktylos* – deget); sirenomelia – malformație a membrilor inferioare, manifestată prin asimilarea și concreșterea tuturor segmentelor de membru.

Enunțurile corecte sunt „A”, „C”, „D”.

<p>148.</p>	<p>CM. La oasele metacarpiene distingem:</p> <p>A. Epicondili B. Baza C. Corpul D. Colul E. Capul</p> <p>CM. In the metacarpal bones the following portions are distinguished:</p> <p>A. Epicondyles B. Base C. Body D. Neck E. Head</p> <p>CM. У пястных костей различают:</p> <p>A. Надмышцелки B. Основание C. Тело D. Шейку E. Головку</p> <p>Oasele metacarpiene sunt oase monoepifizare și au corp, bază și cap. Ele nu posedă epicondili sau col. <i>Enunțuri corecte „B”, „C”, „E”.</i></p>
<p>149.</p>	<p>CS. Apofiză stiloidă posedă metacarpienele:</p> <p>A. I B. II C. III D. IV E. V</p> <p>CM. Which of the metacarpal bones have the styloid process:</p> <p>A. I B. II C. III D. IV E. V</p> <p>CM. Шиловидный отросток имеет пястная кость:</p> <p>A. I B. II C. III D. IV E. V</p> <p>Oasele metacarpiene au corp, bază și cap. Apofiză stiloidă are numai osul metacarpian III. <i>Răspuns – „C”.</i></p>
<p>150.</p>	<p>CM. Care oase formează rândul distal al carpului?</p> <p>A. <i>Os trapezoideum</i> B. <i>Os lunatum</i> C. <i>Os capitatum</i> D. <i>Os hamatum</i> E. <i>Os naviculare</i></p> <p>CM. Which of the following bones form the distal row of the carpal bones?</p> <p>A. <i>Os trapezoideum</i></p>

	<p><i>B. Os lunatum</i> <i>C. Os capitatum</i> <i>D. Os hamatum</i> <i>E. Os naviculare</i></p> <p>CM. Какие кости образуют дистальный ряд запястья? <i>A. Os trapezoideum</i> <i>B. Os lunatum</i> <i>C. Os capitatum</i> <i>D. Os hamatum</i> <i>E. Os naviculare</i></p> <p>Cele opt oase carpiene sunt dispuse în două rânduri – unul proximal și altul distal. Ordinea lor în sens latero-medial (de la marginea radială spre cea ulnară) e următoarea: în rândul proximal – scafoidul, semilunarul, tricvetrul și pisiformul, iar în rândul distal – trapezul, trapezoidul, capitatul (osul mare) și hamatul (osul cu cârlig). Enunțuri corecte – „A”, „C” și „D”.</p>
151.	<p>CM. Evidențiați anomaliiile membrului superior: <i>A. Focomelia</i> <i>B. Acheiria</i> <i>C. Rachischisis</i> <i>D. Syndactilia</i> <i>E. Spondylolysis.</i></p> <p>CM. The abnormalities of the upper limb are: <i>A. Focomelia</i> <i>B. Acheiria</i> <i>C. Rachischisis</i> <i>D. Syndactilia</i> <i>E. Spondylolysis.</i></p> <p>CM. Выделите аномалии верхней конечности. <i>A. Focomelia</i> <i>B. Acheiria</i> <i>C. Rachischisis</i> <i>D. Syndactilia</i> <i>E. Spondylolysis.</i></p> <p>Nu toate enunțurile țin de anomaliiile membrului superior. Rahishizisul (rhachischisis) reprezintă o formă gravă de spina bifida, caracterizată nu doar prin dehiscenta corpurilor și arcurilor vertebrale, dar și a țesuturilor moi adiacente (inclusiv a pielii) și dezvelirea măduvei spinării, spondiloliza (spondylolysis) – defect în zona interarticulară a arcului vertebral sub aspect de fisură uni- sau bilaterală, apărută ca anomalie de dezvoltare sau în rezultatul restructurării osoase a arcului vertebral în caz de suprasolicitare funcțională. Acheria indică absența congenitală uni- sau bilaterală a mâinii, sindactilia – concreșterea a două sau a mai multor degete de la mâini sau picioare, iar focomelia (phocomelia) – lipsa sau subdezvoltarea segmentelor proximale ale membrilor, când mâna sau piciorul dezvoltate normal par a fi atașate direct la trunchi. Răspuns corect – „A”, „B” și „D”.</p>
	<p style="text-align: center;">Scheletul membrului inferior (centurii pelviene și membrului inferior liber). Explorarea pe viu a oaselor membrului inferior.</p>
152.	<p>CM. Care sunt componentele scheletului membrului inferior? <i>A. Femurul</i> <i>B. Brachium</i> <i>C. Cingulum membri inferioris</i></p>

D. *Skeleton membri inferioris liberi*
E. *Humerus*

CM. The components of the lower limb skeleton are:

- A. Femur
- B. *Brachium*
- C. *Cingulum membri inferioris*
- D. *Skeleton membri inferioris liberi*
- E. *Humerus*

CM. Компонентами скелета нижней конечности являются:

- A. Бедренная кость
- B. *Brachium*
- C. *Cingulum membri inferioris*
- D. *Skeleton membri inferioris liberi*
- E. *Humerus*

Un test umilitor pentru un student-medicinist.
Și totuși, **enunțuri corecte „A”, „C”, „D”**.

153.

CM. La coxal:

- A. Ilionul se află superior, pubisul anteroinferior, ischionul – posteroinferior
- B. Tuberculul pubian și spina iliacă anterioară superioară se află în plan frontal
- C. Orificiul obturat este delimitat anterosuperior de osul pubian, posteroinferior – de ischion
- D. Pe cele 3 linii gluteale se inseră mușchii fesieri
- E. Punctul cel mai superior de pe creasta ilionului se află la nivelul discului intervertebral dintre vertebrele lombare 4 și 5

CM. Which of the giving statements refer to the coxal bone:

- A. The ilium is placed superiorly, the pubic bone - anteroinferiorly, the ischium - posteroinferiorly
- B. The pubic tubercle and anterior superior iliac spine are located in the frontal plane
- C. The obturator foramen is delimited by the pubic bone anterosuperiorly, and by ischium - posteroinferiorly
- D. On the 3 gluteal lines the gluteal muscles are inserted
- E. The uppermost point of the iliac crest is located at the level of the intervertebral disc between 4th and 5th lumbar vertebrae

CM. Тазовая кость:

- A. Подвздошная кость находится сверху, лобковая кость спереди и снизу, седалищная – сзади и снизу
- B. Лобковый бугорок и передне-верхняя ость подвздошной кости расположены во фронтальной плоскости
- C. Запирательное отверстие ограничено лобковой костью спереди и сверху, а седалищной – сзади и снизу
- D. На трех ягодичных линиях прикрепляются ягодичные мышцы
- E. Самая верхняя точка подвздошного гребня находится на уровне межпозвоночного диска расположенного между IV и V поясничными позвонками

Pentru orientare e necesar să ne imaginăm coxalul în poziția lui anatomică. Tuberculul pubian și spina iliacă anterioară superioară nu se află în același plan, deoarece primul e situat anterior, pe când a doua – mult mai lateral și posterior. Discul intervertebral dintre vertebrele lombare 4 și 5 se află pe linia bicrestă, care trece prin cele mai ridicate puncte ale ambelor creste iliace (procedeu, utilizat pentru stabilirea nivelului puncției lombare).

Corect – „A”, „C”, „D”, „E”.

<p>154.</p>	<p>CM. Coxalul este alcătuit din:</p> <p>A. Pubis B. Orificiul obturat C. Ilion D. Creasta ilionului E. Ischion</p> <p>CM. The coxal bone consists of the:</p> <p>A. Pubis B. Obturator foramen C. Ilium D. Iliac crest E. Ischium</p> <p>CM. Тазовая кость состоит из:</p> <p>A. Лобковой кости B. Запирательного отверстия C. Подвздошной кости D. Подвздошного гребня E. Седалищной кости</p> <p>Coxalul reprezintă un os plat voluminos, care se formează în rezultatul sudării a trei oase – ilionului, pubisului și ischionului la vârsta de 12-16 ani la fete și 13-18 ani la băieți. Celelalte enunțuri țin de elementele descriptive ale osului. Răspuns – „A”, „C” și „E”.</p>
<p>155.</p>	<p>CM. Care oase intră în componența <i>os coxae</i>?</p> <p>A. <i>Os pubis</i> B. <i>Os sacrum</i> C. <i>Os ischii</i> D. <i>Os ilium</i> E. <i>Os coccygis</i></p> <p>CM. Which of the following bones does the coxal bone consist of?</p> <p>A. <i>Os pubis</i> B. <i>Os sacrum</i> C. <i>Os ischii</i> D. <i>Os ilium</i> E. <i>Os coccygis</i></p> <p>CM. Какие кости входят в состав <i>os coxae</i>?</p> <p>A. <i>Os pubis</i> B. <i>Os sacrum</i> C. <i>Os ischii</i> D. <i>Os ilium</i> E. <i>Os coccygis</i></p> <p>Oasele enumerate sunt părți componente ale pelvisului osos. În componența coxalului intră oasele, menționate în argumentarea răspunsului la testul precedent. Corect – „A”, „C”, „D”.</p>
<p>156.</p>	<p>CM. Formațiuni anatomice ale <i>os ilium</i>:</p> <p>A. <i>Sulcus obturatorius</i> B. <i>Facies auricularis</i> C. <i>Facies symphysialis</i> D. <i>Ala major</i> E. <i>Linia glutea anterior</i></p>

	<p>CM. The anatomical structures of the ilium are the:</p> <p><i>A. Sulcus obturatorius</i> <i>B. Facies auricularis</i> <i>C. Facies symphysialis</i> <i>D. Ala major</i> <i>E. Linia glutea anterior</i></p> <p>CM. Анатомические образования os illium:</p> <p><i>A. Sulcus obturatorius</i> <i>B. Facies auricularis</i> <i>C. Facies symphysialis</i> <i>D. Ala major</i> <i>E. Linia glutea anterior</i></p> <p>Corpul și aripa sunt părți componente ale ilionului, iar fața auriculară și liniile gluteale – elemente descriptive. Osul are o singură aripă (nici mare și nici mică). Fața simfizară se află pe pubis, la nivelul trecerii ramurii lui superioare în cea inferioară; pe fața inferioară a ramurii superioare se găsește șanțul obturator. Prin urmare enunțurile corecte sunt „B” și „E”.</p>
157.	<p>CM. Formațiuni anatomice situate pe creasta iliacă:</p> <p><i>A. Tuberositas iliaca</i> <i>B. Spina iliaca anterior superior</i> <i>C. Spina iliaca posterior inferior</i> <i>D. Linea arcuata</i> <i>E. Linia intermedia</i></p> <p>CM. The anatomical structures located on the iliac crest are the:</p> <p><i>A. Tuberositas iliaca</i> <i>B. Spina iliaca anterior superior</i> <i>C. Spina iliaca posterior inferior</i> <i>D. Linea arcuata</i> <i>E. Linia intermedia</i></p> <p>CM. Анатомические образования, расположенные на подвздошном гребне:</p> <p><i>A. Tuberositas iliaca</i> <i>B. Spina iliaca anterior superior</i> <i>C. Spina iliaca posterior inferior</i> <i>D. Linea arcuata</i> <i>E. Linia intermedia</i></p> <p>Creasta iliacă reprezintă marginea superioară, lățită a aripii ilionului, palpabilă pe viu pe toată întinderea sa. Pe ea se disting trei linii rugoase (labium externum, linia intermedia și labium internum), de care se fixează mușchii lați ai abdomenului. Anterior și posterior creasta iliacă se termină cu spinele iliace antero-superioară și postero-superioară, ambele palpabile pe viu cu aplicabilitate în pelvimetrie. Spinele iliace anteroinferioară și posteroinferioară se află puțin mai inferior de precedentele, pe marginile anterioară și posterioară a aripii ilionului, fără a avea vre-o legătură cu creasta iliacă. Linia arcuată reprezintă o creastă proeminentă, situată pe fața internă a aripii ilionului și împreună cu alte formațiuni separă pelvisul mare de cel mic. Tuberozitatea iliacă e o rugozitate pronunțată, situată mai sus de fața auriculară, pe care se inseră ligamentele articulației sacroiliace. Enunțuri corecte sunt „B” și „E”.</p>
158.	<p>CM. Formațiuni anatomice ale acetabulului:</p> <p><i>A. Facies lunata.</i> <i>B. Fossa acetabuli</i> <i>C. Incisura acetabuli</i> <i>D. Fovea capitis femoris</i> <i>E. Tuberculum pubicum</i></p>

	<p>CM. The anatomical structures of the acetabulum are the:</p> <p><i>A. Facies lunata</i> <i>B. Fossa acetabuli</i> <i>C. Incisura acetabuli</i> <i>D. Fovea capitis femoris</i> <i>E. Tuberculum pubicum</i></p> <p>CM. Анатомическое образование вертлужной впадины:</p> <p><i>A. Facies lunata</i> <i>B. Fossa acetabuli</i> <i>C. Incisura acetabuli</i> <i>D. Fovea capitis femoris</i> <i>E. Tuberculum pubicum</i></p> <p>Însăși termenii enunțați permit selectarea și neglijarea distractorilor (fovea capului femural și tuberculul pubian), toate celelalte enunțuri („A”, „B”, „C”) fiind cele corecte.</p>
<p>159.</p>	<p>CM. Formațiuni anatomice ale os pubis:</p> <p><i>A. Tuberculum pubicum</i> <i>B. Sulcus obturatorius</i> <i>C. Eminentia iliopubica</i> <i>D. Crista pubica</i> <i>E. Facies auricularis</i></p> <p>CM. The anatomical structures of the pubic bone are the:</p> <p><i>A. Tuberculum pubicum</i> <i>B. Sulcus obturatorius</i> <i>C. Eminentia iliopubica</i> <i>D. Crista pubica</i> <i>E. Facies auricularis</i></p> <p>CM. Анатомические образования os pubis:</p> <p><i>A. Tuberculum pubicum</i> <i>B. Sulcus obturatorius</i> <i>C. Eminentia iliopubica</i> <i>D. Crista pubica</i> <i>E. Facies auricularis</i></p> <p>Este cunoscut faptul, că osul pubian e constituit din corp și două ramuri – superioară și inferioară. În partea superioară a corpului se evidențiază o proeminență ovală, situată lateral de fața simfizară, și ea aflată pe corp. Această proeminență, palpabilă pe viu, e denumită tubercul pubic (pubian). În direcție medială de la acest tubercul, spre fața simfizară, trece o creastă – creasta publică sau pubiană, de care se fixează mușchiul rect al abdomenului. Lateral această creastă trece spre eminența iliopubică – o proeminență de dimensiuni reduse, localizată pe linia de sudare a osului pubis cu cel iliac, supero-anterior de acetabul. În mod eronat manualul o tratează ca parte componentă a ilionului, iar TAI o atribuie ramurii superioare a pubisului. Pe fața inferioară a ramurii superioare, la nivelul orificiului obturat se află un șanț orientat aproape longitudinal – șanțul obturator. Pubisul nu are față auriculară, aceasta ține de ilion. Enunțuri corecte sunt „A”, „B”, „C” și „D”.</p>
<p>160.</p>	<p>CM. Formațiunile coxalului palpabile pe viu sunt:</p> <p><i>A. Creasta iliacă</i> <i>B. Acetabulul</i> <i>C. Spinul iliac superior anterior</i> <i>D. Tuberul ischionului</i> <i>E. Spinul ischionului</i></p>

CM. The structures of the hip bone palpable on alive person are the:

- A. Iliac crest
- B. Acetabulum
- C. Anterior superior iliac spine
- D. Ischial tuberosity
- E. Ischial spine

CM. Анатомические образования тазовой кости, прощупываемые на живом:

- A. Подвздошный гребень
- B. Вертлужная впадина
- C. Передне-верхняя подвздошная ость
- D. Седалищный бугор
- E. Седалищная ость

La nivelul coxalului există câteva elemente structurale, care pot fi lesne depistate prin palpație, denumite repere osoase, cu importanță aplicativă în obstetrică și ginecologie (pelvimetria), traumatologie, chirurgie etc. Acestea sunt:

- creasta iliacă, lesne de reperat pe toată întinderea sa (mai ales, la pacienții slabi, la care poate să se reliefeze);
- spina iliacă anterosuperioară, ușor palpabilă la extremitatea anterioară a crestei iliace; uneori proeminența ei e vizibilă. Reprezintă un reper deseori folosit pentru determinarea proiecției ligamentului inghinal în diagnosticul herniilor inghinale, punctelor ureterice, apendicelui vermiform, pelvimetria externă, diagnosticul fracturilor de col femural și luxațiilor coxofemorale etc.;
- spina iliacă anteroinferioară – se poate palpa sub scobitura, situată mai jos de spina iliacă anterosuperioară;
- spina iliacă posterosuperioară – se palpează ca un tubercul rotunjit la extremitatea posterioară a crestei iliace (în gropițele lombare inferioare) cu importanță în determinarea configurației rombului lui Michaelis;
- simfiza pubiană – pe linie mediană, deasupra organelor genitale externe;
- tuberculul pubian – la distanță de aproximativ 2 cm lateral de simfiză;
- tuberozitatea ischiatică – în cadranul mediodistal al fesei la mijlocul liniei trasate între trohanterul mare al femurului și coccige.

Astfel corecte sunt enunțurile „A”, „C” și „D”.

161. CM. Bazinul în ansamblu:

- A. Apertura superioară a bazinului mic este înclinată anteroinferior
- B. Unghiul înclinării față de planul orizontal la femeie este mai mic, decât la bărbat
- C. În poziție anatomică spinele iliace anterioare și tuberele sciatică se află în același plan frontal
- D. Apertura pelviană inferioară la femeie este mai largă ca la bărbat
- E. Conjugata adevărată reprezintă distanța dintre promontoriu și punctul cel mai proeminent în sens posterior al simfizei pubiene

CM. The features of the pelvis as a whole are:

- A. The superior aperture of the small pelvis is inclined anteroinferiorly
- B. The angle of inclination from the horizontal plane is smaller in female than in male
- C. The anterior iliac spines and ischial tuberosities in anatomical position are located in the same frontal plane
- D. In female inferior pelvic aperture is larger than in male
- E. The true conjugate is the distance between the promontory and the most prominent point of the pubic symphysis

CM. Таз в целом:

- A. Верхняя апертура малого таза наклонена кпереди и книзу
- B. Угол наклона по отношению к горизонтальной плоскости у женщин меньше, чем у мужчин

	<p>C. В анатомическом положении передние подвздошные ости и седалищные бугры находятся во фронтальной плоскости</p> <p>D. Нижняя апертура таза у женщин шире, чем у мужчин</p> <p>E. Истинная конъюгата – расстояние между мысом и наиболее выступающей кзади точкой лобкового симфиза.</p> <p>Bazinului osos i se disting compartimentele: bazinul mare, poziționat superior și bazinul mic sau obstetrical, aflat inferior. Aceste două compartimente sunt separate între ele prin apertura (strâmtoarea) superioară, denumită și intrarea în bazinul mic, delimitată de linia terminală. Ieșirea din cavitatea micului bazin e denumită apertură (strâmtoare) inferioară. Aceste două aperturi sunt situate în mod diferit – cea superioară este orientată oblic în sus și anterior, iar cea inferioară oblic în jos și înainte, în așa fel încât, planul aperturii superioare este înclinat anteroinferior, iar al celei inferioare – anterosuperior. Unghiul, care se formează între planul aperturii superioare și planul orizontal e deschis posterior și se numește unghi de înclinație al bazinului. La femeie acest unghi măsoară 55-60°, iar la bărbat – 50-55°. Cavitatea micului bazin, precum și aperturile (strâmtoarele) acestuia la femeie sunt mai mari ca la bărbat, fapt demonstrat prin pelvimetrie (măsurarea diametrelor bazinului cu ajutorul pelvimetrului – unui compas special). De exemplu, conjugata adevărată (ginecologică) sau diametrul promontoretropubian (distanța dintre promontoriu și cel mai proeminent în cavitatea pelvisului punct de pe suprafața posterioară a simfizei) la femeie măsoară 10,5-11 cm, iar la bărbat cu cca 2 cm mai puțin. La bazinul, aflat în poziție anatomică spinele iliace anterioare și tuberozitățile sciatice se situează în planuri diferite. Prin urmare enunțuri corecte sunt „A”, „D” și „E”.</p>
<p>162.</p>	<p>CS. Care formațiune anatomică separă incizurile ischionului?</p> <p>A. <i>Tuber ischiadicum</i></p> <p>B. <i>Tuberculum pubicum</i></p> <p>C. <i>Spina iliaca posterior inferior</i></p> <p>D. <i>Spina ischiadica</i></p> <p>E. <i>Tuberositas glutea</i></p> <p>CS. Which of the following anatomical structures separates the sciatic notches?</p> <p>A. <i>Tuber ischiadicum</i></p> <p>B. <i>Tuberculum pubicum</i></p> <p>C. <i>Spina iliaca posterior inferior</i></p> <p>D. <i>Spina ischiadica</i></p> <p>E. <i>Tuberositas glutea</i></p> <p>CS. Какое анатомическое образование разделяет седалищные вырезки?</p> <p>A. <i>Tuber ischiadicum</i></p> <p>B. <i>Tuberculum pubicum</i></p> <p>C. <i>Spina iliaca posterior inferior</i></p> <p>D. <i>Spina ischiadica</i></p> <p>E. <i>Tuberositas glutea</i></p> <p>Formațiunile menționate în test sunt localizate la nivelul oaselor, care sunt componente ale coxalului și la cel al femurului. Incizuri la acest nivel, care ar fi situate în imediată apropiere una de alta sunt numai două, cele de pe corpul ischionului – incizura ischiadică mare și incizura ischiadică mică, separate prin spina ischiadică.</p> <p>Răspunsul corect – „D”.</p>
<p>163.</p>	<p>CM. Scheletul membrului inferior liber:</p> <p>A. Trohanterul mic este localizat în unghiul format de colul și corpul femurului</p> <p>B. Corpul femurului este incurbat în sens anterior</p> <p>C. Femurul poate fi palpat numai în porțiunea sa distală</p> <p>D. Apexul patelar este îndreptat în jos</p> <p>E. Rotula are funcție de suport</p>

	<p>CM. The following statements about the skeleton of the lower limb are true:</p> <p>A. The lesser trochanter is located in the angle formed by the neck and body of the femur B. The body of the femur is convex anteriorly C. The femur can be palpated at the distal part only D. The apex of the patella is directed downward E. Patella has function of support</p> <p>СМ. Скелет нижней свободной конечности:</p> <p>A. Малый вертел локализован в углу, образованным шейкой и телом бедренной кости B. Тело бедренной кости изогнуто выпуклостью кпереди C. Бедренную кость можно пальпировать лишь в дистальной части D. Верхушка надколенника обращена вниз E. Надколенник выполняет опорную функцию</p> <p>La nivelul unghiului de aproximativ 125-130⁰, format dintre colul femural și diafiză (unghiul cervico-diafizar) se află trohanterul mare, iar trohanterul mic se situează medial și inferior de acest unghi. Corpul (diafiza) femurului este incurbat, având concavitatea orientată posterior, nu poate fi palpat, deoarece este învelit în masivul muscular al coapsei. Rotula reprezintă un os sesamoid, localizat în masa tendonului mușchiului cvadriceps femural; ei i se descriu două fețe (anterioară și posterioară), o bază, orientată în sus și un vârf (apex), îndreptat inferior. Ca și alte oase sesamoide rotula are rolul de a mări unghiul de inserție a tendonului cvadricepsului pe tuberozitatea tibiei. În felul acesta corecte sunt enunțurile „B” și „D”.</p>
164.	<p>CM. Formațiunile epifizei distale a femurului:</p> <p>A. Colul femurului B. Fața poplitee C. Tuberozitatea glutee D. Condilul medial E. Epicondilul lateral</p> <p>CM. The structures of the distal end of the femur are the:</p> <p>A. Neck of the femur B. Popliteal surface C. Gluteal tuberosity D. Medial condyle E. Lateral epicondyle</p> <p>СМ. Образование дистального эпифиза бедренной кости:</p> <p>A. Шейка бедренной кости B. Надколенная ямка C. Ягодичная бугристость D. Медиальный мыщелок E. Латеральный надмыщелок</p> <p>Pe epifiza distală (inferioară) a femurului se află condilii femurului (medial și lateral) cu fețele lor articulare, epicondiliile (medial și lateral), fața patelară, fosa intercondilară. Colul femural se află la extremitatea proximală a osului, iar tuberozitatea glutee și fața poplitee – pe corpul femurului. Enunțuri corecte – „D” și „E”.</p>
165.	<p>CM. Formațiunile anatomice situate la nivelul extremității proximale a femurului:</p> <p>A. Trochanter major B. Condylus medialis C. Linea aspera D. Linea intertrochanterica E. Acetabulum</p>

	<p>CM. The anatomical structures located at the level of the proximal end of the femur are the:</p> <p>A. Greater trochanter B. Medial condyle C. Linea aspera D. Intertrochanteric line E. Acetabulum</p> <p>СМ. Анатомические образования, расположенные на уровне проксимального конца бедренной кости:</p> <p>A. <i>Trochanter major</i> B. <i>Condylus medialis</i> C. <i>Linea aspera</i> D. <i>Linea intertrochanterica</i> E. <i>Acetabulum</i></p> <p>Din cele enunțate la nivelul extremității proximale a femurului se află trohanterul mare și linia intertrohanterică, iar condiliile țin de extremitatea distală, linia aspră de corp, iar acetabulumul – de coxal. Răspuns – „A” și „D”.</p>
166.	<p>CS. Linia Lange se referă la:</p> <p>A. Cutia toracică B. Craniu C. Bazin D. Coloana vertebrală E. Membrul inferior</p> <p>CS. The line of Lange refers to the:</p> <p>A. Thoracic cage B. Skull C. Pelvis D. Vertebral column E. Lower limb</p> <p>СС. Линия Lange относится к:</p> <p>A. Грудной клетке B. Черепу C. Тазу D. Позвоночному столбу E. Нижней конечности</p> <p>Linia Lange sau linia bitrohanteriană (intertrohanterică) reprezintă distanța dintre trohanterele mari ale femurului (aprox. 30-32 cm). Se determină prin pelvimetrie (în obstetrică). Enunț corect – „E”.</p>
167.	<p>CM. Formațiunile anatomice situate la nivelul extremității distale a femurului:</p> <p>A. <i>Epicondylus lateralis</i> B. <i>Condylus medialis</i> C. <i>Facies poplitea</i> D. <i>Facies patellaris</i> E. <i>Facies lunata</i></p> <p>CM. Anatomical structures located at the level of the distal end of the femur are the:</p> <p>A. Lateral epicondyle B. Medial condyle C. Popliteal surface</p>

	<p>D. Patellar surface E. Lunate surface</p> <p>СМ. Анатомические образования, расположенные на уровне дистального конца бедренной кости: A. <i>Epicondylus lateralis</i> B. <i>Condylus medialis</i> C. <i>Facies poplitea</i> D. <i>Facies patellaris</i> E. <i>Facies lunata</i></p> <p>La nivelul extremității distale a femurului din cele enunțate se descriu condilii, epicondiliile și fața patelară; fața poplitee se află în partea inferioară a corpului femural, pe fața lui posterioară, iar <i>facies lunata</i> ține de acetabul aflat pe coxal. Răspuns – „A”, „B”, „D”.</p>
168.	<p>СМ. Formațiunile femurului ce pot fi palpate pe viu: A. Capul femurului B. Epicondilul medial C. Trohanterul mic D. Trohanterul mare E. Epicondilul lateral</p> <p>СМ. Structural elements of the femur that can be palpated on alive person are the: A. Head of the femur B. Medial epicondyle C. Lesser trochanter D. Greater trochanter E. Lateral epicondyle</p> <p>СМ. Образования бедренной кости, которые могут быть пальпированы на живом: A. Головка бедренной кости B. Медиальный надмыщелок C. Малый вертел D. Большой вертел E. Латеральный надмыщелок</p> <p>Femurul este acoperit din toate părțile de mușchi voluminoși s-ar crede că excrescențele lui osoase nu pot fi depistate prin palpație, dar aceasta ar fi o opinie eronată. În realitate mai multe elemente structurale ale acestui os pot fi explorate palpatoric, iar pentru unele din ele – stabilită proiecția lor pe tegument. Capul femurului poate fi palpat în triunghiul Scarpa când coapsa se află în abducție și rotație laterală; el poate fi reperat între mușchii pectineu și iliopsoas. Colul femural (porțiunea lui proximală) poate fi depistat palpatoric în foseta femurală (cu 4-5 cm mai jos de spina iliacă anterosuperioară, între mușchii croitor și tensor al fasciei late). Trohanterul mare este cel mai accesibil și cel mai des utilizat reper osos al coapsei în scopul trasării mai multor linii și triunghiuri, necesare pentru examenul clinic al luxațiilor coxofemorale și al fracturilor de col femural (liniile ilio-ischiadică anterioară Nelaton-Roser, Schoemacker, MacCurd, triunghiul Bryant), în pelvimetrie (linia bitrohanteriană Lange), în cazul infiltrației cu soluții de novocaină a nervului sciatic, stabilirea proiecției orificiului suprapiriform (linia iliotrohanterică sau spinotrohanteriană), injecțiilor intramusculare intrafesiere (lateral și mai sus de linia, care unește spina iliacă postero-superioară cu trohanterul mare) etc. La nivelul epifizei distale a femurului se palpează ușor condilii și epicondiliile mediali și laterali. Corect – „A”, „B”, „D” și „E”.</p>
169.	<p>СМ. Formațiunile epifizei proximale a tibiei: A. Eminența intercondilară B. Fața articulară fibulară</p>

	<p>C. Tuberculul intercondilar medial D. Maleola medială E. Tuberculul intercondilar lateral</p> <p>CM. The structures of the proximal end of the tibia are the: A. Intercondilar eminence B. Fibular articular surface C. Medial intercondylar tubercle D. Medial malleolus E. Lateral intercondylar tubercle</p> <p>CM. Образования проксимального эпифиза большеберцовой кости: A. Межмышцелковое возвышение B. Малоберцовая суставная поверхность C. Медиальный межмышцелковый бугорок D. Медиальная лодыжка E. Латеральный межмышцелковый бугорок</p> <p>Amintindu-ne elementele descriptive ale tibiei nu e deloc dificil să conchidem, că cu excepția maleolei mediale toate cele enunțate țin de epifiza proximală (superioară) a tibiei. Prin urmare răspunsul corect e „A”, „B”, „C” și „E”.</p>
170.	<p>CM. Care dintre oasele membrului inferior comportă maleole? A. <i>Tibia</i> B. <i>Talus</i> C. <i>Fibula</i> D. <i>Calcaneus</i> E. <i>Patella</i></p> <p>CM. The bones of the lower limb with the malleoli are the: A. <i>Tibia</i> B. <i>Talus</i> C. <i>Fibula</i> D. <i>Calcaneus</i> E. <i>Patella</i></p> <p>CM. Какие кости нижней конечности имеют лодыжки? A. <i>Tibia</i> B. <i>Talus</i> C. <i>Fibula</i> D. <i>Calcaneus</i> E. <i>Patella</i></p> <p>Există numai două maleole (popular în Moldova – merișoare) – una laterală (porțiunea îngroșată a extremității distale a fibulei) și una medială (porțiunea medială a extremității distale a tibiei sub aspect de apofiză îngroșată), situate la nivelul gleznei (gâtului piciorului), ambele vizibile și palpabile pe viu. Fracturile la acest nivel sunt extrem de frecvente (cca 20% din leziunile scheletului și 60% din cele ale gambei). Maleola laterală e considerată elementul stabilizator de bază al articulației talocrurale. Astfel enunțuri corecte sunt „A” și „C”.</p>
171.	<p>CM. Formațiuni anatomice situate la nivelul extremității proximale a tibiei: A. <i>Area intercondylaris anterior</i> B. <i>Facies articularis fibularis</i> C. <i>Incisura fibularis</i> D. <i>Eminentia intercondylaris</i> E. <i>Epicondylus medialis</i></p>

	<p>CM. The structural elements of the proximal end of the tibia are the:</p> <p>A. Area intercondylaris anterior B. Facies articularis fibularis C. Incisura fibularis D. Eminentia intercondylaris E. Epicondylus medialis</p> <p>СМ. Анатомические образования, расположенные на уровне проксимального конца большеберцовой кости:</p> <p>A. Area intercondylaris anterior B. Facies articularis fibularis C. Incisura fibularis D. Eminentia intercondylaris E. Epicondylus medialis</p> <p>Tibia (popular în Moldova <i>fluierul piciorului</i>) la nivelul extremității sale proximale posedă numai condili (medial și lateral), epicondili aici lipsesc, deoarece superior condilii prezintă fața articulară superioară. Pentru articularea cu fibula la acest nivel pe tibie se află o față articulară fibulară, iar pe extremitatea inferioară – o incizură fibulară, deoarece aici se formează o sindesmoză (nu diartroză ca în extremitatea proximală a gambei). Prin urmare corecte sunt enunțurile „A”, „B”, „D”.</p>
172.	<p>CM. Formațiunile epifizei distale a tibiei:</p> <p>A. Linia mușchiului solear B. Șanțul maleolar C. Maleola medială D. Maleola laterală E. Incizura fibulară</p> <p>CM. The structural elements of the distal end of the tibia are the:</p> <p>A. Line of the soleus muscle B. Malleolar groove C. Medial malleolus D. Lateral malleolus E. Fibular notch</p> <p>СМ. Образования дистального эпифиза большеберцовой кости:</p> <p>A. Линия камбаловидной мышцы B. Лодыжковая борозда C. Медиальная лодыжка D. Латеральная лодыжка E. Малоберцовая вырезка</p> <p>Linia mușchiului solear se află pe corpul tibiei, iar maleola laterală e parte componentă a fibulei. Celelalte enunțuri („B”, „C”, „E”) sunt cele corecte.</p>
173.	<p>CM. Formațiunile oaselor gambei ce pot fi palpate pe viu:</p> <p>A. Eminentă intercondilară B. Maleola laterală C. Maleola medială D. Tuberozitatea tibiei E. Capul fibulei</p> <p>CM. Structural elements of the leg bones palpable on alive person are the:</p> <p>A. Intercondilar eminence B. Lateral malleolus</p>

	<p>C. Medial malleolus D. Tuberosity of the tibia E. Head of the fibula</p> <p>СМ. Образования костей голени, пальпируемые на живом: A. Межмышцелковое возвышение B. Латеральная лодыжка C. Медиальная лодыжка D. Бугристость большеберцовой кости E. Головка малоберцовой кости</p> <p>Pe tibie pot fi reperate prin palpație condilii medial și lateral (distal de interlinia articulară a genunchiului, care trece prin apexul rotulei), tuberozitatea tibiei (pe linie mediană, la 4-5 cm inferior de apexul rotulei), tuberculul lui Gerdy (o proeminență pe condilul lateral al tibiei, unde se fixează tractul iliotibial), marginea anterioară a tibiei pe toată lungimea sa, maleola medială, iar pe fibulă – capul (lateral de tuberculul lui Gerdy) și maleola laterală. <i>Astfel corecte sunt enunțurile „B”, „C”, „D” și „E”.</i></p>
174.	<p>СМ. Scheletul piciorului este subdivizat în: A. Oasele carpului B. Oasele tarsului C. Oasele metacarpului D. Oasele metatarsului E. Oasele degetelor piciorului</p> <p>СМ. The skeleton of the foot is subdivided into the: A. Carpal bones B. Tarsal bones C. Metacarpal bones D. Metatarsal bones E. Bones of the toes</p> <p>СМ. Скелет стопы подразделяется на: A. Кости запястья B. Кости предплюсны C. Пястные кости D. Кости плюсны E. Кости пальцев стопы</p> <p>Să nu confundăm scheletul mâinii cu cel al piciorului. <i>Corecte sunt „B”, „D”, „E”.</i></p>
175.	<p>СS. Care dintre oasele membrului inferior sunt sesamoide? A. Astragalul B. Rotula C. Cuboidul D. Cuneiformul medial E. Navicularul</p> <p>СS. Which of the following is the sesamoid bone of the lower limb? A. Talus B. Patella C. Cuboid bone D. Medial cuneiform bone E. Navicular bone</p>

	<p>CS. Какая кость нижней конечности является сесамовидной: A. Таранная кость B. Надколенник C. Кубовидная кость D. Медиальная клиновидная кость E. Ладьевидная кость</p> <p>Sesamoide sunt numite oasele, care se dezvoltă în masa tendoanelor, la nivelul unde acestea trec peste articulații. În componența scheletului membrului inferior liber există câteva oase sesamoide, cel mai voluminos fiind rotula. Prin urmare, enunțul corect este „B”.</p>
<p>176.</p>	<p>CS. Elemente descriptive ale femurului: A. <i>Tuberositas glutea</i> B. <i>Labium mediale</i> C. <i>Linea pectinea</i> D. <i>Labium laterale</i> E. Toate corecte</p> <p>CS. The structural elements of the femur are the: A. <i>Tuberositas glutea</i> B. <i>Labium mediale</i> C. <i>Linea pectinea</i> D. <i>Labium laterale</i> E. All above mentioned</p> <p>CS. Анатомические образования бедренной кости: A. <i>Tuberositas glutea</i> B. <i>Labium mediale</i> C. <i>Linea pectinea</i> D. <i>Labium laterale</i> E. Все правильные</p> <p>Toate formațiunile, enumerate se află la nivelul femurului, prin urmare enunțul corect e „E”.</p>
<p>177.</p>	<p>CM. Care oase formează rândul proximal al tarsului? A. <i>Os cuneiforme mediale</i> B. <i>Os naviculare</i> C. <i>Calcaneus</i> D. <i>Talus</i> E. <i>Os lunatum</i></p> <p>CM. Which of the following bones of the foot form the proximal row of the tarsus? A. <i>Os cuneiforme mediale</i> B. <i>Os naviculare</i> C. <i>Calcaneus</i> D. <i>Talus</i> E. <i>Os lunatum</i></p> <p>CM. Какие кости образуют проксимальный ряд предплюсны: A. <i>Os cuneiforme mediale</i> B. <i>Os naviculare</i> C. <i>Calcaneus</i> D. <i>Talus</i> E. <i>Os lunatum</i></p>

	<p>Cele 7 oase ale tarsului sunt dispuse în două rânduri – unul proximal (posterior), format din calcaneu și astragal (situat deasupra lui) și altul distal (anterior), constituit din navicular, cuboid și trei oase cuneiforme – medial, intermediar și lateral. Semilunarul (<i>os lunatum</i>) ține de carp. Prin urmare, răspunsul corect e „C”, „D”.</p>
<p>178.</p>	<p>CS. Formațiuni anatomice situate la nivelul astragalului:</p> <p>A. <i>Trochlea tali</i> B. <i>Facies malleolaris medialis</i> C. <i>Caput tali</i> D. <i>Facies articularis calcanea posterior</i> E. Toate corecte</p> <p>CS. The anatomical structures located at the level of the talus are the:</p> <p>A. <i>Trochlea tali</i> B. <i>Facies malleolaris medialis</i> C. <i>Caput tali</i> D. <i>Facies articularis calcanea posterior</i> E. All above mentioned are right</p> <p>CS. Анатомические образования таранной кости:</p> <p>A. <i>Trochlea tali</i> B. <i>Facies malleolaris medialis</i> C. <i>Caput tali</i> D. <i>Facies articularis calcanea posterior</i> E. Все правильные</p> <p>Astragalului i se descriu: un cap, un corp, un col, trohleea cu trei fețe articulare – superioară, maleolară medială, maleolară laterală, trei fețe articulare calcaneare (anterioară, medie și posterioară) și șanțul talusului, aflate pe partea lui inferioară. Enunțuri corecte sunt toate, iar răspunsul corect este „E”.</p>
<p>179.</p>	<p>CM. Formațiuni anatomice situate la nivelul calcaneului:</p> <p>A. <i>Facies malleolaris lateralis</i> B. <i>Sustentaculum tali</i> C. <i>Facies articularis talaris media</i> D. <i>Facies articularis navicularis</i> E. <i>Facies articularis cuboidea</i></p> <p>CM. The anatomical structures located at the level of the calcaneus are the:</p> <p>A. <i>Lateral malleolar surface</i> B. <i>Sustentaculum tali</i> C. <i>Middle talar articular surface</i> D. <i>Navicular articular surface</i> E. <i>Cuboid articular surface</i></p> <p>CM. Анатомические образования пяточной кости:</p> <p>A. <i>Facies malleolaris lateralis</i> B. <i>Sustentaculum tali</i> C. <i>Facies articularis talaris media</i> D. <i>Facies articularis navicularis</i> E. <i>Facies articularis cuboidea</i></p> <p>Calcaneul nu se articulează cu maleolele și nici direct cu osul navicular, prin urmare, enunțurile „A” și „D” sunt distractori. Enunțurile „B”, „C” și „E” sunt cele corecte, deoarece calcaneul se articulează cu astragalul, situat deasupra lui prin trei fețe articulare talare – anterioară, medie și posterioară (ultimele două fiind separate prin șanțul calcaneului) și cu osul cuboid prin fața articulară cuboidă.</p>

<p>180.</p>	<p>CM. Oasele rândului distal al tarsului: A. Astragalul B. Cuboidul C. Cuneiformul medial D. Navicularul E. Cuneiformul lateral</p> <p>CM. The bones of the distal row of the tarsus are the: A. Astragalus (talar bone) B. Cuboid bone C. Medial cuneiform bone D. Navicular bone E. Lateral cuneiform bone</p> <p>CM. Кости дистального ряда предплюсны: A. Таранная кость B. Кубовидная кость C. Медиальная клиновидная кость D. Ладьевидная кость E. Латеральная клиновидная кость</p> <p>Cele 7 oase ale tarsului sunt dispuse în două rânduri – unul proximal (posterior), format din calcaneu și astragal (situat deasupra lui) și altul distal (anterior), constituit din navicular, cuboid și trei oase cuneiforme – medial, intermediar și lateral. Corect – „B”, „C”, „D” și „E”.</p>
<p>181.</p>	<p>CM. Oasele ce constituie complexul solidar al piciorului: A. Calcaneul B. Navicularul C. Astragalul D. Oasele cuneiforme E. Osul cuboid</p> <p>CM. The bones forming the hard foundation of the foot are the: A. Calcaneus B. Navicular bone C. Astragalus (talus) D. Cuneiform bones E. Cuboid bone</p> <p>CM. Кости, образующие твёрдую основу стопы: A. Пяточная B. Ладьевидная C. Таранная D. Клиновидные кости E. Кубовидная кость</p> <p>Complexul solidar al piciorului (după B.H.Тонков) reprezintă un ansamblu de oase ale acestui segment de corp, unite între ele prin amfiartroze (articulații imobile sau puțin mobile), care poate fi privit ca o formațiune unitară. Acest complex include 10 oase (navicularul, cuneiformele medial, intermediar și lateral, cuboidul și oasele metatarsiene I, II, III, IV și V, precum și articulațiile și structurile ligamentare dintre ele. Corect – „B”, „D”, „E”.</p>
<p>182.</p>	<p>CM. Bolta plantară: A. Există la om și unele vertebre superioare B. Convexitatea arcului transversal la marginea medială a plantei este mai pronunțată</p>

- C. Degetele nu au rol de sprijin
- D. Arcurile bolții piciorului sunt susținute de forma oaselor, ligamente, mușchi, aponeuroze
- E. Cel mai lung și mai înalt arc longitudinal este al treilea

CM. Which of the following statements about the plantar arches are true:

- A. They are present in humans and some higher vertebrates
- B. Convexity of the transverse arch is more pronounced at the medial edge of the plant
- C. The toes do not have supporting function
- D. The plantar arches are supported by the dome-shaped foot bones, ligaments, muscles and aponeuroses
- E. The longest and highest longitudinal arch is the third one

CM. Свод стопы:

- A. Существует у человека и отдельных высших позвоночных
- B. Выпуклость поперечной дуги медиального края подошвы более выраженная
- C. Пальцы не имеют опорную функцию
- D. Дуги свода стопы поддерживаются формой костей, связок, мышц, апоневрозов
- E. Третья продольная дуга самая длинная и высокая

Bolta piciorului reprezintă o adaptare perfectă la stațiunea bipedă și deplasarea planigradă. În cadrul ei se disting bolțile longitudinală (cu cinci arcuri longitudinale, corespunzătoare oaselor metatarsiene) și transversală (cu arcurile mijlociu și anterior). Bolta piciorului e susținută prin contribuția aspectului concav al oaselor, care o constituie, formei speciale a fețelor lor articulare, unui aparat ligamentar extrem de tenace, tendoanelor și mușchilor gambei și piciorului, aponevrozei plantare etc. Dintre arcurile existente cel mai lung și mai înalt este arcul longitudinal II, iar arcul transversal mijlociu, format din cuboid și toate trei oase cuneiforme e mai convex la marginea medială a plantei. Degetele piciorului au rolul de menținere a echilibrului în timpul mersului și interacțiune cu solul. Degetele piciorului joacă rol de sprijin doar în timpul mersului. După lungimea degetelor se disting trei tipuri de picior – grecesc (cel mai lung e degetul II), egiptean (cel mai lung e halucele) și roman (toate degetele au aproximativ aceiași lungime). *Enunțuri corecte sunt „A”, „B” și „D”.*

183. CS. Linia lui Schoemacker se referă la:

- A. Cutia toracică
- B. Craniu
- C. Bazin
- D. Coloana vertebrală
- E. Membrul inferior

CS.The line of Schoemacker refers to the:

- A. Thoracic cage
- B. Skull
- C. Pelvis
- D. Vertebral column
- E. Lower limb

CS. Линия Schoemacker касается:

- A. Грудной клетки
- B. Черепа
- C. Таза
- D. Позвоночному столбу
- E. Нижней конечности

Linia lui Schöemacker reprezintă linia, care unește trohanterul mare al femurului cu spina iliacă anterioară superioară. În poziția normală a trohanterului mare aceste linii din ambele părți se întretaie mai sus de ombilic; în fracturile de col femural ele se întretaie mai jos de ombilic. *Răspuns corect – „E”.*

	Craniul – generalități. Oasele craniului cerebral – frontalul, occipitalul, sfenoidul și parietalul, structura și explorarea lor pe viu.
184.	<p>CM. Osul parietal:</p> <p>A. Lamă cribroasă B. Unghiul mastoidian C. Șanț al sinusului sagital superior D. Apofiză clinoidă posterioară E. Margine sagitală</p> <p>CM. The structures associated to the parietal bone are the:</p> <p>A. Cribriform plate B. Mastoid angle C. Groove of the superior sagittal sinus D. Posterior clinoid process E. Sagittal margin</p> <p>CM. Теменная кость:</p> <p>A. Решетчатая пластинка B. Сосцевидный угол C. Борозда верхнего сагиттального синуса D. Задний наклоненный отросток E. Сагиттальный край</p> <p>Din formațiunile enunțate osului parietal îi revin unghiul mastoidian, șanțul sinusului sagital superior și marginea sagitală (să ne amintim descrierea osului – două fețe – externă și internă sau endocraniană, patru margini – frontală, sagitală, occipitală și scvamoasă, patru unghiuri – frontal, occipital, sfenoidal și mastoidian). <i>Enunțuri corecte – „B”, „C”, „E”.</i></p>
185.	<p>CS. La delimitarea cărui orificiu ia parte corpul osului sfenoid:</p> <p>A. Jugular B. Occipital mare C. Lacerat D. Infraorbitar E. Mastoidian</p> <p>CS. The sphenoid bone takes part in the formation of the:</p> <p>A. Jugular orifice (foramen) B. Magnum foramen C. Lacerate orifice D. Infraorbital orifice E. Mastoid orifice</p> <p>CS. В формировании, какого отверстия участвует клиновидная кость:</p> <p>A. Яремного B. Затылочного (большого) C. Рваного D. Подглазничного E. Сосцевидного</p> <p>Orificiile occipital mare, infraorbitar și mastoidian se află pe unul și același os sau sunt delimitate de porțiunile aceluiași os. Două orificii din cele menționate sunt delimitate de oase diferite – cel jugular și cel lacerat. Orificiul jugular e delimitat de occipital și temporal, pe când gaura ruptă este înconjurată de corpul osului sfenoid, porțiunea bazilară a occipitalului și vârful stâncii temporalului.</p> <p><i>Prin urmare enunțul corect este „C”.</i></p>

<p>186.</p>	<p>CM. Osul frontal:</p> <ul style="list-style-type: none"> A. Aripă mică B. Fosetă trohleară C. Lamă perpendiculară D. Linii nucale E. Constă din 4 părți <p>CM. Structures related to the frontal bone:</p> <ul style="list-style-type: none"> A. Lesser wings B. Trochlear fossa C. Perpendicular plate D. Nuchal lines E. Consists of 4 parts <p>CM. Лобная кость:</p> <ul style="list-style-type: none"> A. Малое крыло B. Блоковая ямка C. Перпендикулярная пластинка D. Выйные линии E. Состоит из 4-х частей <p>Osul frontal este constituit din solz, o porțiune nazală și două porțiuni orbitare. Din cele enunțate îi aparține doar foseta trohleară – o gropiță mică pe fața inferioară a porțiunii orbitare a frontalului, în care se află trohlea cartilaginoasă peste care se aruncă tendonul mușchiului oblic superior al globului ocular. Osul frontal nu are aripă, lamă perpendiculară sau linii nucale, care aparțin altor oase (sfenoidului, occipitalului, etmoidului). <i>Corect – „B” și „E”.</i></p>
<p>187.</p>	<p>CM. Osul occipital:</p> <ul style="list-style-type: none"> A. Clivus B. Fosetă trohleară C. Lamă perpendiculară D. Linii nucale E. Constă din 4 părți <p>CM. The structures associated to the occipital bone are the:</p> <ul style="list-style-type: none"> A. Clivus B. Trochlear fossa C. Perpendicular plate D. Nuchal lines E. Consists of 4 parts <p>CM. Затылочная кость:</p> <ul style="list-style-type: none"> A. Скот B. Блоковая ямка C. Перпендикулярная пластинка D. Выйные линии E. Состоит из 4-х частей <p>Osul occipital constă din patru părți – una bazilară, două laterale și solz, pe fața externă a căruia trec liniile nucale. La formarea clivusului participă porțiunea bazilară a occipitalului, dar și corpul osului sfenoid. <i>Enunțuri corecte sunt „D” și „E”, deoarece în totalitatea sa clivusul (panta) ține nu numai de occipital (atenție la item!).</i></p>
<p>188.</p>	<p>CM. Osul occipital:</p> <ul style="list-style-type: none"> A. Tubercul faringian B. Incizura jugulară

	<p>C. Unghi sfenoid D. Lamelă orbitară E. Șanțul sinusului sigmoid</p> <p>CM. The structures associated to the occipital bone are the: A. Pharyngeal tubercle B. Jugular notch C. Sphenoid angle D. Orbital plate E. Groove of the sigmoid sinus</p> <p>CM. Затылочная кость: A. Глоточный бугорок B. Яремная вырезка C. Клиновидный угол D. Зрительная пластинка E. Борозда сигмовидного синуса</p> <p>Pe osul occipital nu se disting unghi sfenoidal (e al parietalului) sau lamela orbitară (ține de labirintul etmoidului). Tuberculul faringian se află pe fața inferioară a porțiunii bazilare a occipitalului, incizura jugulară (cu procesul intrajugular) și șanțul sinusului sigmoidian – pe porțiunea lui laterală. <i>Răspuns</i> – „A”, „B”, „E”.</p>
189.	<p>CM. Osul parietal: A. Tubercul faringian B. Foveole granulare C. Unghi sfenoid D. Șanțul sinusului sigmoid E. Canal optic</p> <p>CM. The structures associated to the parietal bone are the: A. Pharyngeal tubercle B. Pits for pacchionian granulations C. Sphenoid angle D. Groove of the sigmoid sinus E. Optic canal</p> <p>CM. Теменная кость: A. Глоточный бугорок B. Ямочки грануляции C. Клиновидный угол D. Борозда сигмовидного синуса E. Зрительный канал</p> <p>Osului parietal îi lipsesc tuberculul faringian (e al occipitalului) și canalul optic (ține de sfenoid), în schimb pe fața internă a unghiului mastoidian, deși pe un traiect scurt trece șanțul sinusului sigmoidian (e utilizat pentru a aranja parietalul în poziție anatomică), are un unghi sfenoidal (anteroinferior), precum și din abundență foveole granulare (fosetele Pacchioni), situate de ambele părți ale șanțului sinusului sagital superior. <i>Corecte</i> – „B”, „C”, „D”.</p>
190.	<p>CM. Osul sfenoid: A. Aripă mică B. Fisura orbitală superioară C. Lamă perpendiculară D. Șanțul prechiasmatic E. Canal carotidian</p>

	<p>CM. The structures associated to the sphenoid bone are the:</p> <p>A. Lesser wings B. Superior orbital fissure C. Perpendicular plate D. Chiasmatic groove (<i>sulcus prechiasmaticus</i>) E. Carotid canal</p> <p>CM. Клиновидная кость:</p> <p>A. Малые крылья B. Верхняя глазничная щель C. Перпендикулярная пластинка D. Перекрестная борозда (<i>sulcus prechiasmaticus</i>) E. Сонный канал</p> <p>Din elementele descriptive enunțate osul sfenoid nu dispune de lamă perpendiculară și canal carotidian (să nu-l confundăm cu șanțul omonim de pe corpul sfenoidal), toate celelalte îi aparțin. Deci corecte sunt enunțurile „A”, „B”, „D”.</p>
191.	<p>CM. Osul sfenoid:</p> <p>A. Creasta infratemporală B. Orificiul spinos C. Unghi sfenoid D. Lamelă orbitară E. Canal optic</p> <p>CM. The structures associated to the sphenoid bone are the:</p> <p>A. Infratemporal crest B. Spinous foramen C. Sphenoid angle D. Orbital plate E. Optic canal</p> <p>CM. Клиновидная кость:</p> <p>A. Подвисочный гребень B. Остистое отверстие C. Клиновидный угол D. Глазничная пластинка E. Зрительный канал</p> <p>Unghiul sfenoid aparține parietalului, iar lamela orbitară – labirintului etmoidal. Toate celelalte sunt ale sfenoidului – creasta infratemporală împarte fața externă a aripii mari în fețele temporală și infratemporală, canalul optic se află la baza aripilor mici, iar orificiul spinos – posterior de orificiul oval, înaintea spinului osului sfenoidal (<i>spina Ingrassias</i>). Prin urmare corecte sunt enunțurile „A”, „B” și „E”.</p>
192.	<p>CM. Corpul osului sfenoid:</p> <p>A. Lamă cribroasă B. Șanțul carotidian C. Șanț al sinusului sagital superior D. Apofiză clinoidă posterioară E. Orificiul spinos</p> <p>CM. The structures associated to the body of the sphenoid bone are the:</p> <p>A. Cribriform plate B. Carotid groove C. Groove of the superior sagittal sinus D. Posterior clinoid process E. Spinous foramen</p>

	<p>СМ. Тело клиновидной кости: A. Решетчатая пластинка B. Сонная борозда C. Борозда верхнего сагиттального синуса D. Задний наклоненный отросток E. Остистое отверстие</p> <p>La corpul sfenoidului printre altele se descriu șanțul carotidian și apofizele clinoide posterioare, cu care lateral se termină speteaza șeii turcești. Orificiul spinos e pe aripa mare a osului, lama cribroasă aparține etmoidului, iar șanțul sinusului sagital superior trece pe fața cerebrală a solzului frontal, parietalului și solzului occipitalului. Răspuns – „B”, „D”.</p>
<p>193.</p>	<p>СМ. Solzul occipitalului: A. Lamă cribroasă B. <i>Inion</i> C. Șanț al sinusului sagital superior D. Apofiză clinoidă posterioară E. Linie nucală inferioară</p> <p>СМ. The structures associated to the squama of the occipital bone are the: A. Cribriform plate B. Bulb (<i>inion</i>) C. Groove of the superior sagittal sinus D. Posterior clinoid process E. Inferior nuchal line</p> <p>СМ. Чешуя затылочной кости: A. Решетчатая пластинка B. Инион (<i>inion</i>) C. Борозда верхнего сагиттального синуса D. Задний наклоненный отросток E. Нижняя выйная линия</p> <p>Lama cribroasă, sau cribriformă e parte componentă a etmoidului, care completează incizura etmoidală a frontalului. Inionul reprezintă un punct antropometric (craniometric), care corespunde protuberanței occipitale externe; se află la ½ distanță dintre lambda (joncțiunea suturii sagitale cu sutura lambdoidă) și marea gaură occipitală. Șanțul sinusului sagital superior se află pe fața internă a solzului frontalului, occipitalului și pe marginea sagitală a parietalelor. Apofizele clinoide (anterioare, medii și posterioare) țin de osul sfenoid (aripile mici și corpul lui).</p> <p>Liniile nucale sunt în număr de trei (inferioară, superioară și supremă). Ele reprezintă proeminente liniare rugoase, localizate pe fața externă a solzului osului occipital, de care se inseră mușchii spatelui și ai cefei. Cea inferioară trece bilateral de creasta occipitală externă (aproximativ de mijlocul ei), cea superioară – bilateral de protuberanța occipitală externă, iar cea supremă – mai sus de planul occipital. Corecte – „B”, „C”, „E”.</p>
<p>194.</p>	<p>CS. Formațiuni anatomice situate pe părțile laterale ale occipitalului: A. <i>Incisura jugularis</i> B. <i>Sulcus sinus sigmoidei</i> C. <i>Condylus occipitalis</i> D. <i>Canalis hypoglossalis</i> E. Toate corecte</p> <p>CS.The anatomical structure located on the lateral parts of the occipital bone is the: A. <i>Incisura jugularis</i> B. <i>Sulcus sinus sigmoidei</i></p>

	<p><i>C. Condylus occipitalis</i> <i>D. Canalis hypoglossalis</i> E. All above mentioned structures</p> <p>CS. Анатомические образования на латеральных частях затылочной кости: <i>A. Incisura jugularis</i> <i>B. Sulcus sinus sigmoidei</i> <i>C. Condylus occipitalis</i> <i>D. Canalis hypoglossalis</i> E. Все правильные</p> <p>Toate formațiunile menționate se află pe porțiunile laterale ale occipitalului, prin urmare enunțul corect e „E”.</p>
<p>195.</p>	<p>CM. Foveole granulare are: A. Osul temporal B. Osul occipital C. Osul sfenoid D. Osul frontal E. Osul parietal</p> <p>CM. The impressions of Pacchionian granulations are related to the: A. Temporal bone B. Occipital bone C. Sphenoid bone D. Frontal bone E. Parietal bone</p> <p>CM. Пахионовые грануляций расположены на: A. Височной кости B. Затылочной кости C. Клиновидной кости D. Лобной кости E. Теменной кости</p> <p>Foveolele granulare sau foveolele Pacchioni reprezintă gropițe rotunjite de diverse dimensiuni în tăblia internă (lamina vitrea) a oaselor bolții craniene, situate bilateral de șanțul sinusului sagital superior, în care pătrund granulațiile arahnoidale (membranei meningiene medii – vezi „Sistemul nervos central”). Prin urmare, aceste formațiuni se vor afla pe oasele parietale și fața internă a solzului frontalului. Enunțuri corecte sunt „D” și „E”.</p>
<p>196.</p>	<p>CS. Orificiul oval se află pe: A. Osul temporal B. Osul occipital C. Osul sfenoid D. Osul frontal E. Osul parietal</p> <p>CS. The oval foramen is located on the: A. Temporal bone B. Occipital bone C. Sphenoid bone D. Frontal bone E. Parietal bone</p>

	<p>CS. Овальное отверстие находится на: A. Височной кости B. Затылочной кости C. Клиновидной кости D. Лобной кости E. Теменной кости</p> <p>Orificiul oval reprezintă una din comunicările fosei medii a craniului cu exobaza (fosa infratemporală). Se situează în baza aripii mari a osului sfenoid, în apropiere de vârful stâncii temporalului, lateral de acesta și gaura ruptă (foramen lacerum) și anterior de orificiul spinos. Prin orificiul oval trec nervul mandibular (ramura III a nervului trigemen), un ramuscul arterial, plexul venos al orificului oval. Răspunsul corect e „C”.</p>
197.	<p>CS. Incizura etmoidală aparține: A. Osului temporal B. Osului occipital C. Osului sfenoid D. Osului frontal E. Osului parietal</p> <p>CS. The ethmoid notch is related to the: A. Temporal bone B. Occipital bone C. Sphenoid bone D. Frontal bone E. Parietal bone</p> <p>CS. Решетчатая вырезка имеется на: A. Височной кости B. Затылочной кости C. Клиновидной кости D. Лобной кости E. Теменной кости</p> <p>Incizura etmoidală reprezintă scobitura, delimitată bilateral de porțiunile orbitale ale frontalului, iar anterior de porțiunea nazală a acestui os. În ea se încadrează lama ciuruită a etmoidului, deasupra căreia proemină creasta de cocoș. Răspunsul corect – ”D”.</p>
198.	<p>CS. Canalul pterigoid ține de: A. Osul parietal B. Osul temporal C. Osul frontal D. Osul sfenoid E. Osul occipital</p> <p>CS. The pterygoid canal is related to the: A. Parietal bone B. Temporal bone C. Frontal bone D. Sphenoid bone E. Occipital bone</p> <p>CS. Крыловидный канал находится на: A. Теменной кости B. Височной кости C. Лобной кости</p>

	<p>D. Клиновидной кости E. Затылочной кости</p> <p>Canalul pterigoidian (canalis pterygoideus), sau canalul vidian reprezintă un canal îngust, aflat în baza apofizei pterigoidiene a osului sfenoid. El leagă regiunea gaurei rupte cu fosa pterigopalatină și conține nervul canalului pterigoidian (nervul Vidian), care trece spre ganglionul pterigopalatin din fosa omonimă, precum și vase sangvine mici. Corect – „D”.</p>
<p>199.</p>	<p>CS. Canalul optic trece prin:</p> <p>A. Osul parietal B. Osul temporal C. Osul frontal D. Osul sfenoid E. Osul occipital</p> <p>CS. The optic canal passes through the:</p> <p>A. Parietal bone B. Temporal bone C. Frontal bone D. Sphenoid bone E. Occipital bone</p> <p>CS. Зрительный канал проходит через:</p> <p>A. Теменную кость B. Височную кость C. Лобную кость D. Клиновидную кость E. Затылочную кость</p> <p>Canalul optic reprezintă o formațiune pară, situată în baza aripii mici a osului sfenoid. Prin acest canal fosa medie a craniului comunică cu orbita. El conține nervul optic și artera oftalmică. Răspunsul corect e „D”.</p>
<p>200.</p>	<p>CS. Unghi frontal are:</p> <p>A. Osul parietal B. Osul temporal C. Osul frontal D. Osul sfenoid E. Osul occipital</p> <p>CS. The frontal angle is related to the:</p> <p>A. Parietal bone B. Temporal bone C. Frontal bone D. Sphenoid bone E. Occipital bone</p> <p>CS. Лобный угол относится к:</p> <p>A. Теменной кости B. Височной кости C. Лобной кости D. Клиновидной кости E. Затылочной кости</p>

	<p>Dintre toate oasele craniului doar două prezintă unghiuri – mandibula (angulus mandibulae) și parietalul. Acestea i se descriu unghiurile frontal, occipital, sfenoidal și mastoidian. Prin urmare, enunțul corect e „A”.</p>
201.	<p>CS. Canalul hipoglos trece prin:</p> <p>A. Osul parietal B. Osul temporal C. Osul frontal D. Osul sfenoid E. Osul occipital</p> <p>CS. The hypoglossal canal passes through the:</p> <p>A. Parietal bone B. Temporal bone C. Frontal bone D. Sphenoid bone E. Occipital bone</p> <p>CS. Подъязычный канал проходит через:</p> <p>A. Теменную кость B. Височную кость C. Лобную кость D. Крыловидную кость E. Затылочную кость</p> <p>Canalul nervului hipoglos este unul pereche, localizat în porțiunile laterale ale osului occipital, anterior și lateral de marea gaură occipitală, deasupra condilului occipital. Începe pe marginea laterală a găurii mari, puțin mai posterior de tuberculul jugular de pe fața internă a porțiunii laterale a occipitalului și se deschide pe exobază, medial de orificiul jugular. În afară de nervul hipoglos prin acest canal mai trece plexul venos al canalului hipoglos. Corect – „E”.</p>
202.	<p>CS. La baza apofizei pterigoidiene se află:</p> <p>A. Canalul incisiv B. Apertura piriformă C. Peștera mastoidiană D. Fisura orbitală inferioară E. Toate false</p> <p>CS. The structure located on the base of the pterygoid process is the:</p> <p>A. Incisive canal B. Piriform aperture C. Mastoid antrum D. Inferior orbital fissure E. All above mentioned foramen are wrong</p> <p>CS. На основании крыловидного отростка находится:</p> <p>A. Резцовый канал B. Грушевидная апертура C. Сосцевидная пещера D. Нижняя глазничная щель E. Все ложные</p> <p>Niciuna dintre formațiunile enumerate nu se asociază cu apofizele pterigoidiene ale osului sfenoid. Răspunsul corect e „E”.</p>

203.	<p>CS. La baza condilului occipital se distinge:</p> <p>A. Orificiul lacerat B. Canalul nervului hipoglos C. Orificiul rotund D. Orificiul jugular E. Canalul pterigopalatin (palatin mare)</p> <p>CS. Which of the following structures is located in the base of the occipital condyle:</p> <p>A. Lacerate foramen B. Canal of hypoglossal nerve C. Round foramen D. Jugular foramen E. Pterygopalatine canal</p> <p>CS. У основания затылочного мышелка различают:</p> <p>A. Рваное отверстие B. Канал подъязычного нерва C. Круглое отверстие D. Яремное отверстие E. Крылонёбный канал</p> <p>Formațiunile menționate ca „A”, „C”, „D” și „E” se află la distanță de condilii occipitalului și nu pot fi adiacente lor. Prin urmare <i>enunțul corect este „B”</i>.</p>
204.	<p>CS. Pe fața maxilară a aripii mari a sfenoidului se deschide:</p> <p>A. Orificiul lacerat B. Canalul nervului hipoglos C. Orificiul rotund D. Orificiul jugular E. Canalul pterigopalatin (palatin mare)</p> <p>CS. Which of the following structures opens on the maxillary surface of the greater wing of the sphenoid bone:</p> <p>A. Lacerate foramen B. Canal of hypoglossal nerve C. Round foramen D. Jugular foramen E. Pterygopalatine canal</p> <p>CS. На верхнечелюстной поверхности клиновидной кости открывается:</p> <p>A. Рваное отверстие B. Канал подъязычного нерва C. Круглое отверстие D. Яремное отверстие E. Крылонёбный канал</p> <p>Orificiile lacerat și jugular și canalele nervului hipoglos și palatin mare n-au tangență cu fața maxilară a aripii mari a sfenoidului. Aici se deschide doar orificiul rotund, care realizează comunicarea fosei craniene medii a endobazei cu fosa pterigopalatină. Acest orificiu (care poate fi considerat și ca un scurt canal) servește drept pasaj pentru nervul maxilar (ramura II a trigemenului).</p> <p><i>Enunțul corect e „C”</i>.</p>
205.	<p>CM. Oase ale craniului cerebral sunt:</p> <p>A. Sfenoidul B. Occipitalul C. Vomerul</p>

	<p>D. Palatinul E. Etmoidul</p> <p>CM. The bones of the cerebral skull are the: A. Sphenoid bone B. Occipital bone C. Vomer D. Palatine bone E. Ethmoid bone</p> <p>CM. Костями мозгового черепа являются: A. Клиновидная B. Затылочная C. Сошник D. Небная E. Решетчатая</p> <p>Craniul cerebral sau neurocraniul reprezintă porțiunea superioară a scheletului capului, care constituie cutia craniană – sediul encefalului. La formarea craniului cerebral participă 8 oase – frontalul, occipitalul, sfenoidul, două parietale, două temporale și etmoidul, care totodată este parte componentă și a craniului visceral. Vomerul și palatinul, enunțate aici sunt oase ale craniului visceral. <i>Prin urmare răspunsul corect este „A”, „B” și „E”.</i></p>
206.	<p>CS. Sunt oase ale craniului cerebral: A. <i>Os sphenoidale</i> B. <i>Os occipitale</i> C. <i>Os frontale</i> D. <i>Os parietale</i> E. Toate corecte</p> <p>CS. The bones of the cerebral skull are the: A. Sphenoid bone B. Occipital bone C. Frontal bone D. Parietal bone E. All above mentioned are right</p> <p>CS. Костями мозгового черепа являются: A. <i>Os sphenoidale</i> B. <i>Os occipitale</i> C. <i>Os frontale</i> D. <i>Os parietale</i> E. Все правильные</p> <p>Craniul cerebral sau neurocraniul reprezintă porțiunea superioară a scheletului capului, care constituie cutia craniană – sediul encefalului. La formarea craniului cerebral participă 8 oase – frontalul, occipitalul, sfenoidul, două parietale, două temporale și etmoidul, care totodată este parte componentă și a craniului visceral. <i>Răspunsul corect este „E”.</i></p>
207.	<p>CM. Evidențiați părțile principale ale <i>os frontale</i>: A. <i>Squama</i> B. <i>Sinus frontalis</i> C. <i>Pars orbitalis</i> D. <i>Pars nasalis</i> E. <i>Ala major</i></p>

	<p>CM. The main parts of the frontal bone are the: <i>A. Squama</i> <i>B. Sinus frontalis</i> <i>C. Pars orbitalis</i> <i>D. Pars nasalis</i> <i>E. Ala major</i></p> <p>CM. Основные части <i>os frontale</i>: <i>A. Squama</i> <i>B. Sinus frontalis</i> <i>C. Pars orbitalis</i> <i>D. Pars nasalis</i> <i>E. Ala major</i></p> <p>Osului frontal i se descriu porțiunile: solzul sau scvama, o porțiune nazală, dispusă median și două părți orbitare (participă la formarea peretelui superior al orbitei), localizate lateral. Toate celelalte formațiuni referitoare la frontal reprezintă elementele descriptive ale acestor porțiuni principale ale osului. <i>Astfel răspunsul corect e „A”, „C”, „D”, deoarece aripa mare aparține osului sfenoidal în calitate de parte componentă.</i></p>
208.	<p>CM. Care oase ale craniului conțin cavități aerofore? <i>A. Mandibula</i> <i>B. Os sphenoidale</i> <i>C. Os frontale</i> <i>D. Maxilla</i> <i>E. Concha nasalis inferior</i></p> <p>CM. The skull bones containing air cavities are the: <i>A. Mandibula</i> <i>B. Os sphenoidale</i> <i>C. Os frontale</i> <i>D. Maxilla</i> <i>E. Concha nasalis inferior</i></p> <p>CM. Какие кости черепа имеют воздухоносные полости? <i>A. Mandibula</i> <i>B. Os sphenoidale</i> <i>C. Os frontale</i> <i>D. Maxilla</i> <i>E. Concha nasalis inferior</i></p> <p>Aerofore sau pneumatice sunt oasele craniului, care în masa lor conțin cavități cu pereții tapetați cu membrană mucoasă și umplute cu aer; în majoritatea lor aceste cavități reprezintă sinusurile paranasale. Există 7 astfel de oase: frontalul, sfenoidul, etmoidul, două maxile și două temporale. Mandibula și conca nazală inferioară, enunțate aici nu sunt oase cavitare. <i>Prin urmare corecte sunt enunțurile „B”, „C” și „D”.</i></p>
209.	<p>CM. Formațiuni anatomice situate pe fața cerebrală a <i>squama frontalis</i>: <i>A. Sulcus sinus sagittalis superioris</i> <i>B. Sulcus sinus sigmoidei</i> <i>C. Crista galli</i> <i>D. Foramen ovale</i> <i>E. Crista frontalis</i></p> <p>CM. The structures located on the cerebral surface of the frontal bone are the: <i>A. Sulcus sinus sagittalis superioris</i> <i>B. Sulcus sinus sigmoidei</i></p>

	<p><i>C. Crista galli</i> <i>D. Foramen ovale</i> <i>E. Crista frontalis</i></p> <p>CM. Анатомические образования мозговой поверхности <i>squama frontalis</i>: <i>A. Sulcus sinus sagittalis superioris</i> <i>B. Sulcus sinus sigmoidei</i> <i>C. Crista galli</i> <i>D. Foramen ovale</i> <i>E. Crista frontalis</i></p> <p>Pe fața internă (cerebrală) a solzului osului frontal se disting șanțul sinusului sagital superior, care o străbate în sens superoinferior pe linie mediană, creasta frontală, cu care se continuă șanțul menționat și orificiul orb (Morand), situat la baza ei; uneori bilateral de șanț pot fi depistate niște gropițe mici – foveolele granulare. Șanțul sinusului sigmoidian traversează fața internă a parietalului, occipitalului, temporalului, iar orificiul oval se află în limitele aripii mari a sfenoidului. Enunțuri corecte sunt „A”, „E”.</p>
<p>210.</p>	<p>CM. Formațiuni anatomice situate pe fața internă a <i>squama occipitalis</i>: <i>A. Sulcus sinus petrosi inferioris</i> <i>B. Sulcus sinus transversi</i> <i>C. Linea nuchae superior</i> <i>D. Sulcus sinus sagittalis superioris</i> <i>E. Sulcus sinus sigmoidei</i></p> <p>CM. The anatomical structures located on the inner surface of the squama of occipital bone are the: <i>A. Sulcus sinus petrosi inferioris</i> <i>B. Sulcus sinus transversi</i> <i>C. Linea nuchae superior</i> <i>D. Sulcus sinus sagittalis superioris</i> <i>E. Sulcus sinus sigmoidei</i></p> <p>CM. Анатомические образования внутренней поверхности <i>squama occipitalis</i>: <i>A. Sulcus sinus petrosi inferioris</i> <i>B. Sulcus sinus transversi</i> <i>C. Linea nuchae superior</i> <i>D. Sulcus sinus sagittalis superioris</i> <i>E. Sulcus sinus sigmoidei</i></p> <p>Din elementele enunțate pe fața cerebrală (internă) a solzului osului occipital se află șanțurile sinusului sagital superior și cel al sinusului transvers. Șanțul sinusului pietros inferior trece pe partea bazilară a osului, șanțul sinusului sigmoidian – pe partea lui laterală, iar linia nucală superioară – pe fața externă a solzului. Astfel corecte sunt enunțurile „B” și „D”.</p>
<p>211.</p>	<p>CM. Formațiuni anatomice situate pe fața externă a <i>squama frontalis</i>: <i>A. Arcus superciliaris</i> <i>B. Incisura ethmoidalis</i> <i>C. Glabella</i> <i>D. Linea temporalis</i> <i>E. Foramen infraorbitale</i></p> <p>CM. The anatomical structures located on the external surface of the squama frontalis are the: <i>A. Arcus superciliaris</i> <i>B. Incisura ethmoidalis</i></p>

	<p><i>C. Glabella</i> <i>D. Linea temporalis</i> <i>E. Foramen infraorbitale</i></p> <p>CM. Анатомические образования наружной поверхности <i>squama frontalis</i>: <i>A. Arcus superciliaris</i> <i>B. Incisura ethmoidalis</i> <i>C. Glabella</i> <i>D. Linea temporalis</i> <i>E. Foramen infraorbitale</i></p> <p>Printre alte elemente pe fața externă a solzului frontalului se descriu și arcurile superciliare, glabela și linia temporală. Incizura etmoidală e situată nu pe solz, ci între porțiunea nazală și porțiunile orbitare ale osului, iar orificiul infraorbitar se află pe fața anterioară a corpului maxilei. Enunțuri corecte sunt „A”, „C”, „D”.</p>
212.	<p>CM. Evidențiați părțile principale ale <i>os occipitale</i>: <i>A. Pars basilaris</i> <i>B. Clivus</i> <i>C. Squama occipitalis</i> <i>D. Foramen magnum</i> E. Toate corecte</p> <p>CM. The main parts of the occipital bone are the: <i>A. Pars basilaris</i> <i>B. Clivus</i> <i>C. Squama occipitalis</i> <i>D. Foramen magnum</i> E. All mentioned above are right</p> <p>CM. Выявите основные части <i>os occipitale</i>: <i>A. Pars basilaris</i> <i>B. Clivus</i> <i>C. Squama occipitalis</i> <i>D. Foramen magnum</i> E. Все правильные</p> <p>Osului occipital i se descriu părțile principale – solzul (scvama), două porțiuni laterale și porțiunea bazilară – toate delimitează marea gaură occipitală, care nu e o parte componentă a osului, iar clivusul, sau panta (Blumenbach) se formează în rezultatul sudării porțiunii bazilare cu corpul osului sfenoid. Prin urmare corecte sunt enunțurile „A”, „C”.</p>
213.	<p>CM. Formațiuni anatomice situate pe fața internă a <i>os parietale</i>: <i>A. Linea temporalis</i> <i>B. Tuber parietale</i> <i>C. Sulci arteriosi</i> <i>D. Sulcus sinus sagittalis superioris</i> <i>E. Foveolae granulares</i></p> <p>CM. The anatomical structures located on the inner surface of the parietal bone are the: <i>A. Linea temporalis</i> <i>B. Tuber parietale</i> <i>C. Sulci arteriosi</i> <i>D. Sulcus sinus sagittalis superioris</i> <i>E. Foveolae granulares</i></p>

	<p>CM. Анатомические образования внутренней поверхности <i>os parietale</i>: <i>A. Linea temporalis</i> <i>B. Tuber parietale</i> <i>C. Sulci arteriosi</i> <i>D. Sulcus sinus sagittalis superioris</i> <i>E. Foveolae granulares</i></p> <p>Pe fața cerebrală (internă) a osului parietal se disting șanțul sinusului sagital superior, bilateral de el – foveolele granulare, numeroase șanțulețe arteriale, orificiul parietal (inconstant). Tuberul parietal (bosa) și liniile temporale superioară și inferioară se află pe fața externă a osului. Enunțuri corecte sunt „C”, „D”, „E”.</p>
<p>214.</p>	<p>CM. Evidențiați părțile principale ale <i>os sphenoidale</i>: <i>A. Ala major</i> <i>B. Processus pterygoideus</i> <i>C. Sinus sphenoidalis</i> <i>D. Ala minor</i> E. Toate corecte</p> <p>CM. The main parts of the sphenoid bone are the: <i>A. Ala major</i> <i>B. Processus pterygoideus</i> <i>C. Sinus sphenoidalis</i> <i>D. Ala minor</i> E. All mentioned above are right</p> <p>CM. Выделите основные части <i>os sphenoidale</i>: <i>A. Ala major</i> <i>B. Processus pterygoideus</i> <i>C. Sinus sphenoidalis</i> <i>D. Ala minor</i> E. Все правильные</p> <p>Osului sfenoidal i se disting 4 părți componente: corpul, aripile mici, aripile mari și apofizele pterigoide. Sinusul sfenoidal reprezintă cavitatea, situată în masa corpului sfenoidului, divizată în două compartimente printr-un sept. Enunțuri corecte sunt „A”, „B”, „D”.</p>
<p>215.</p>	<p>CM. Elementele structurale ale osului frontal: A. Apofiza zigomatică B. Incizura supraorbitară C. Linia temporală D. Creasta de cocoș E. Arcurile superciliare</p> <p>CM. The structural elements of the frontal bone are the: A. Zygomatic process B. Supraorbital notch C. Temporal line D. Crista galli E. Superciliary arches</p> <p>CM. Элементы строения лобной кости: A. Скуловой отросток B. Надглазничная вырезка C. Височная линия</p>

	<p>D. Петушинный гребень E. Надбровные дуги</p> <p>Din cele enunțate numai creasta de cocoș ține de lama perpendiculară a etmoidului; toate celelalte sunt elemente descriptive ale frontalului. Răspuns – „A”, „B”, „C”, „E”.</p>
<p>216.</p>	<p>CM. Porțiunile osului occipital:</p> <p>A. Partea bazilară B. Partea temporală C. Partea laterală D. Partea sfenoidală E. Solzul occipital</p> <p>CM. The portions of the occipital bone are the:</p> <p>A. Basilar part B. Temporal part C. Lateral part D. Sphenoid part E. Squama of the occipital bone</p> <p>CM. Части затылочной кости:</p> <p>A. Базилярная часть B. Височная часть C. Латеральная часть D. Клиновидная часть E. Затылочная чешуя</p> <p>Osului occipital i se disting: solzul, porțiunea bazilară și porțiunile laterale. Enunțurile „B” și „D” sunt falsuri (astfel de porțiuni nu există la nici un os cranian). Corect – „A”, „C” și „E”.</p>
<p>217.</p>	<p>CS. Osul occipital ia parte la formarea orificiului:</p> <p>A. Rotund B. Occipital mare C. Jugular D. Oval E. Lacerat</p> <p>CS. The occipital bone takes part in the formation of the following orifices:</p> <p>A. Round foramen B. Greater occipital foramen C. Jugular foramen D. Oval foramen E. Lacerate foramen</p> <p>CS. Затылочная кость участвует в образовании отверстия:</p> <p>A. Круглого B. Большого затылочного C. Яремного D. Овального E. Рваного</p> <p>Orificiul occipital mare (marea gaură occipitală) este delimitat de însăși porțiunile osului (solz, porțiunea bazilară, porțiunile laterale), cel rotund și oval țin de osul sfenoid (aripa mare), iar la delimitarea orificiului lacerat occipitalul nu participă. Atenție la item (ia parte)! Prin urmare din orificiile enumerate occipitalul participă la limitarea doar a orificiului jugular. Răspuns – „C”.</p>

<p>218.</p>	<p>CS. Sinusul frontal se deschide în:</p> <p>A. Sinusul maxilar B. Meatul nazal mediu C. Meatul nazal inferior D. Meatul nazal superior E. Fosa temporală</p> <p>CM. The frontal sinus opens into the:</p> <p>A. Maxillary sinus B. Middle nasal meatus C. Inferior nasal meatus D. Superior nasal meatus E. Temporal fossa</p> <p>CM. Лобная пазуха открывается в:</p> <p>A. Верхнечелюстную пазуху B. Средний носовой ход C. Нижний носовой ход D. Верхний носовой ход E. Височную ямку</p> <p>Sinusul frontal are o singură comunicare – prin infundibulul etmoidal cu meatul nazal mijlociu. <i>Răspuns – „B”.</i></p>
<p>219.</p>	<p>CM. Porțiunile osului sfenoid:</p> <p>A. Baza B. Corpul C. Aripa mare D. Aripa mică E. Apofizele pterigoide</p> <p>CM. The divisions of the sphenoid bone are the:</p> <p>A. Base B. Body C. Greater wing D. Lesser wing E. Pterygoid processes</p> <p>CM. Части клиновидной кости:</p> <p>A. Основание B. Тело C. Большое крыло D. Малое крыло E. Крыловидный отросток</p> <p>Osul sfenoid reprezintă un os pneumatic impar, situat în partea mijlocie a bazei craniului, cu implicații în formarea și delimitarea compartimentelor endobazei craniului (fosele craniene anterioară și medie) și a cavităților osoase ale acestuia (orbitei, cavității nazale, foselor temporală, infratemporală, pterigopalatină).</p> <p>Osului sfenoid i se disting un corp, care conține sinusul omonim, două aripi mici, două aripi mari și două apofize pterigoide.</p> <p><i>Astfel enunțuri corecte sunt „B”, „C”, „D” și „E”.</i></p>
<p>220.</p>	<p>CM. Canalele osului sfenoid:</p> <p>A. Musculotubar B. Optic C. Carotid</p>

	<p>D. Pterigoid E. Infraorbitar</p> <p>CM. The canals of the sphenoid bone are the: A. Musculotubal canal B. Optic canal C. Carotid canal D. Pterygoid canal E. Infraorbital canal</p> <p>CM. Каналы клиновидной кости: A. Мышечно-трубный канал B. Зрительный C. Сонный D. Крыловидный E. Подглазничный</p> <p>La nivelul porțiunilor osului sfenoid se află mai multe fose, șanțuri și canale, prin care trec importante formațiuni anatomice; porțiunile osului participă la delimitarea fisurilor orbitare superioară și inferioară. Canalele sfenoidului sunt cel optic și cel pterigoidian. Canalul optic este unul par, se află în baza aripii mici și realizează comunicarea dintre fosa (etajul) medie a endobazei craniului cu orbita. Prin el trec nervul optic și artera oftalmică. Canalul pterigoidian (Vidii), par și îngust, trece prin baza proceselor pterigoide de la nivelul găurii rupte spre fosa pterigopalatină; prin el trec nervul vidian și vase sangvine. Canalele musculotubar și carotidian țin de osul temporal, iar cel infraorbitar – de maxilă. <i>Răspunsul corect e „B”, „D”.</i></p>
221.	<p>CM. Fețele aripilor mari ale osului sfenoid: A. Cerebrală B. Temporală C. Zigomatică D. Orbitară E. Infratemporală</p> <p>CM. The surfaces of the greater wing of the sphenoid bone are the: A. Cerebral surface B. Temporal surface C. Zygomatic surface D. Orbital surface E. Infratemporal surface</p> <p>CM. Поверхности больших крыльев клиновидной кости: A. Мозговая B. Височная C. Скуловая D. Глазничная E. Подвисочная</p> <p>Fiecărei dintre cele două aripi mari ale osului sfenoid i se disting 5 fețe (cerebrală, temporală, infratemporală, maxilară și orbitară). Aripa mare posedă o margine zigomatică, care se articulează cu fața orbitară a osului zigomatic. <i>Răspuns – „A”, „B”, „D” și „E”.</i></p>
222.	<p>CM. Se referă la corpul sfenoidului: A. Fosa hipofizară B. Sinusul sfenoid C. Șanțul pterigopalatin D. Apofizele clinoide anterioare E. Șanțul carotid</p>

CM. The structures pertaining to the body of the sphenoid bone:

- A. Hypophyseal fossa
- B. Sphenoid sinus
- C. Pterygopalatine groove
- D. Anterior clinoid processes
- E. Carotid groove

CM. Относятся к телу клиновидной кости:

- A. Гипофизарная ямка
- B. Клиновидный синус (пазуха)
- C. Крыловидно-небная борозда
- D. Передние наклоненные отростки
- E. Сонная борозда

Corpului osului sfenoid i se descriu fețele superioară, inferioară, anterioară, posterioară și două laterale. Pe fața superioară a corpului, în sens anteroposterior se află:

- eminența sfenoidală (jugum sphenoidale) – partea anterioară a corpului care unește aripile mici (procesele Ingrassias);
- limbul sfenoidal (marginea anterioară a feței superioare);
- șanțul prechiasmatic;
- șaua turcească (cu tuberculul șei, fosa hipofizară, dorsul, sau speteaza șei și apofiza clinoidă posterioară);
- apofiza clinoidă medie;
- șanțul carotidian;
- lingula sfenoidală.

Pe fața anterioară se disting:

- apertura sinusului sfenoidal;
- cornetele sfenoidale (oscioarele Bertin);
- creasta sfenoidală;
- rostrul sfenoidal;
- sinusul sfenoidal, divizat printr-un sept în două compartimente.

Fața posterioară a corpului sfenoidului se unește cu partea bazilară a occipitalului și formează panta, sau clivusul (Blumenbach); aici uneori poate exista un oscior suplimentar (Albrecht). Din fețele laterale ale osului pornesc aripile mari, iar fața inferioară a lui intră în componența peretelui superior al cavității nazale (partea posterioară). Șanțul pterigopalatin, descris în BNA pe apofiza pterigoidă a fost exclus din nomenclatura anatomică actuală, iar apofizele clinoid anterior și de aripile mici. *Astfel enunțuri corecte sunt „A”, „B”, „E”.*

223. CM. Apofiza pterigoidă conține:

- A. Șanțul pterigopalatin
- B. Fosa pterigoidă
- C. Rostrul sfenoidal
- D. Incizura pterigoidă
- E. Cârlițul pterigoid

CM. The pterygoid process contains the:

- A. Pterygopalatine groove
- B. Pterygoid fossa
- C. Sphenoid rostrum
- D. Pterygoid notch
- E. Pterygoid hook

CM. Крыловидный отросток содержит:

- A. Крыловидно-небную борозду
- B. Крыловидную ямку
- C. Клиновидный клюв

	<p>D. Крыловидную вырезку E. Крыловидный крючок</p> <p>Apofiza pterigoidă este parte componentă a osului sfenoid, e pară și constă din două lamele (medială și laterală) unite sub un unghi deschis posterior; ele delimitează fosa pterigoidă. Lamela medială se termină inferior cu cârligul pteroid, iar superior formează o fosă mică – fosa scafoidă (Cruveilhier). Baza apofizelor pterigoide e străbătută de canalul omonim (sau vidian), iar inferior, între lamele, există incizura pterigoidă. La baza apofizelor menționate se află șanțul vomerovaginal, care la craniul în ansamblu se transformă în canalul omonim. Șanțul pterigopalatin, care după BNA se afla pe marginea, formată anterior de lamelele medială și laterală a fost exclus din nomenclatura anatomică actuală ca fiind o eroare, iar rostrul se află pe fața anterioară a corpului sfenoidal. Corecte – „B”, „D” și „E”.</p>
	<p>Oasele craniului cerebral – etmoidul și temporalul – structura și explorarea lor pe viu.</p>
<p>224.</p>	<p>CS. Toate afirmațiile, referitoare la piramida temporalului sunt corecte, cu excepția:</p> <p>A. Pe muchia superioară trece șanțul sinusului pietros superior B. Pe fața posterioară se află fosa jugulară C. Impresiunea trigeminală se află în apropierea vârfului piramidei D. Lângă fosa jugulară se află orificiul extern al canalului carotidian E. Lateral de fosa jugulară proemină apofiza stiloidă</p> <p>CS. All the statements regarding the temporal pyramid are correct, except:</p> <p>A. The groove of the superior petrosal sinus passes on the superior border of the pyramid B. The jugular fossa is located on its posterior surface C. The trigeminal impression is located near the apex of the pyramid D. The external orifice of the carotid canal is located near the jugular fossa E. The styloid process is located laterally to the jugular fossa</p> <p>CS. Все образования, касающиеся пирамиды височной кости правильные, кроме:</p> <p>A. По верхнему краю проходит борозда верхнего каменистого синуса B. На задней поверхности находится яремная ямка C. Тройничное вдавление находится вблизи вершины пирамиды D. Вблизи яремной ямки находится наружное отверстие сонного канала E. Латеральнее яремной ямки отходит шиловидный отросток</p> <p>Toate formațiunile menționate țin de stânca temporalului, numai că pe fața posterioară a stâncii temporalului nu găsim fosa jugulară, ea e situată pe fața inferioară a piramidei osului temporal. Astfel enunțul corect e „B”.</p>
<p>225.</p>	<p>CS. În piramida temporalului se află canalele, cu excepția:</p> <p>A. Canalului carotid B. Canalului nervului facial C. Canaliculului timpanic D. Canalului nervului hipoglos E. Canalului nervului pietros mare</p> <p>CS. Which of the following canals is not placed inside of the temporal pyramid:</p> <p>A. Carotid canal B. Canal of the facial nerve C. Tympanic canalicule D. Canal of the hypoglossal nerve E. Canal of the greater petrosal nerve</p>

	<p>CS. В пирамиде височной кости находятся каналы, кроме: A. Сонного канала B. Канала лицевого нерва C. Барабанного канальца D. Канала подъязычного нерва E. Канала большого каменистого нерва</p> <p>După câte cunoaștem, canalul nervului hipoglos străbate baza condilului de pe fața inferioară a porțiunii laterale a osului occipital, iar pe stâncă temporalului un asemenea canal nu există. <i>Prin urmare enunțul corect este „D”.</i></p>
226.	<p>CS. Toate afirmațiile privind osul temporal sunt corecte, cu excepția: A. Pe fundul meatului acustic intern există orificii pentru nervul facial, nervul vestibulocohlear, vasele sangvine B. Pe fața posterioară a piramidei se află apertura externă a canaliculului cohlear C. Medial de incizura mastoidiană se află șanțul arterei occipitale D. Peștera mastoidiană comunică cu cavitatea timpanică E. Fisura timpanoscvamoasă se împarte în 2 fisuri: petroscvamoasă și petrotimpanică</p> <p>CS. All the statements regarding the temporal bone are correct, except: A. The orifices of the facial and vestibulocochlear nerves and blood vessels are located on the floor of the internal acoustic meatus B. The external aperture of the cochlear canal is placed on the posterior surface of the pyramid C. The groove of the occipital artery is placed medially to the mastoid notch D. The mastoid antrum communicates with the tympanic cavity E. The tympanosquamous fissure is divided into 2 fissures: petrosquamous and petrotympanic</p> <p>CS. Все образования, касающиеся височной кости, правильные, кроме: A. На дне внутреннего слухового прохода существуют отверстия для лицевого нерва, преддверно-улиткового нерва, кровеносных сосудов B. На задней поверхности пирамиды находится наружная апертюра канальца улитки C. Медиальнее сосцевидной вырезки находится борозда затылочной артерии D. Сосцевидная пещера сообщается с барабанной полостью E. Барабанно-чешуйчатая щель подразделяется на две щели: каменисто-чешуйчатую и каменисто-барабанную</p> <p>Pe fața posterioară a piramidei temporalului se găsesc porul și meatul acustic intern, fosa subarcuată, apertura externă a canaliculului vestibular care se continuă cu canaliculul vestibular, iar apertura externă a canaliculului cohlear cu continuarea în canaliculul cohlear se află pe fața inferioară a stâncii, anterior și medial de fosa jugulară. Prin acest canalicul trece ductul perilimfatic (vezi organul auditiv). <i>Prin urmare enunțul corect e „B”.</i></p>
227.	<p>CM. Osul temporal: A. Are atribuție la aparatul auditiv B. Fosetă trohleară C. Lamă perpendiculară D. Linii nucale E. Canal carotidian</p> <p>CM. The structures associated to the temporal bone are: A. Related to the B. auditory apparatus C. Trochlear fossa D. Perpendicular plate E. Nuchal lines F. Carotid canal</p>

	<p>СМ. Височная кость: A. Имеет отношение к слуховому аппарату B. Блоковая ямка C. Перпендикулярная пластинка D. Выйные линии E. Сонный канал</p> <p>Stânca temporalului reprezintă sediul organului vestibulocohlear. Din elementele descriptive enunțate îi aparține numai canalul carotidian cu cele două aperturi ale sale (externă și internă). Enunțuri corecte sunt „A” și „E”, deoarece foseta trohleară se referă la frontal, lama perpendiculară la etmoid, iar liniile nucale – la occipital.</p>
228.	<p>СМ. Osul etmoid: A. Aripi mici B. Fosetă trohleară C. Lamă perpendiculară D. Creasta cocoșului E. Canal carotidian</p> <p>СМ. The structures associated to the ethmoid bone are the: A. Lesser wings B. Trochlear fossa C. Perpendicular plate D. Crista galli E. Carotid canal</p> <p>СМ. Решетчатая кость: A. Малые крылья B. Блоковая ямка C. Перпендикулярная пластинка D. Петушинный гребень E. Сонный канал</p> <p>La osul etmoid din cele enunțate se disting lama perpendiculară, care deasupra lamei cribriforme se termină cu creasta de cocoș. Celelalte, țin de alte oase. Corecte – „C” și „D”.</p>
229.	<p>СМ. Osul etmoid: A. Tubercul faringian B. Lama cribroasă C. Unghi sfenoid D. Lamelă orbitară E. Canal optic</p> <p>СМ. The structures associated to the ethmoid bone are the: A. Pharyngeal tubercle B. Cribriform plate C. Sphenoid angle D. Orbital plate E. Optic canal</p> <p>СМ. Решетчатая кость: A. Глоточный бугорок B. Решетчатая пластинка C. Клиновидный угол D. Глазничная пластинка E. Зрительный канал</p>

	<p>Etmoidului i se descriu lama cribriformă și lamela orbitară a labirintului, care participă la formarea peretelui medial al orbitei. Tuberculul faringian se află pe fața inferioară a porțiunii bazilare a osului occipital, unghi sfenoidal are osul parietal, iar canalul optic ține de sfenoid. Enunțuri corecte „B” și „D”.</p>
<p>230.</p>	<p>CM. Osul temporal: A. Tuberculul articular B. Piramida C. Fosa jugulară D. Eminența arcuată E. Canal optic</p> <p>CM. The structures associated to the temporal bone are the: A. Articular tubercle B. Pyramid C. Jugular fossa D. Arcuate eminence E. Optic canal</p> <p>CM. Височная кость: A. Суставной бугорок B. Пирамида C. Яремная ямка D. Дугообразное возвышение E. Зрительный канал</p> <p>Dintre cele enunțate doar canalul optic ține de sfenoid, toate celelalte sunt componente sau elemente descriptive ale temporalului: tuberculul articular se află anterior de fosa mandibulară, pe solz, fosa jugulară – pe fața inferioară a piramidei, iar eminența arcuată pe fața ei anterioară. Răspuns – „A”, „B”, „C”, „D”.</p>
<p>231.</p>	<p>CM. Osul temporal: A. Lamă cribroasă B. Canal carotidian C. Șanț al sinusului sigmoidian D. Apofiză clinoidă posterioară E. Apertura canaliculului vestibular</p> <p>CM. The structures associated to the temporal bone are the: A. Cribriform plate B. Carotid canal C. Groove of the sigmoid sinus D. Posterior clinoid process E. External aperture of the vestibular aqueduct</p> <p>CM. Височная кость: A. Решетчатая пластинка B. Сонный канал C. Борозда сигмовидного синуса D. Задний наклоненный отросток E. Наружная апертура водопровода преддверия</p> <p>Osul temporal nu conține lamă cribriformă (e a etmoidului), sau apofize clinoide (țin de sfenoid). Celelalte formațiuni enunțate fac parte din porțiunile componente ale temporalului (canalul carotidian, apertura canaliculului vestibular și șanțul sinusului sigmoidian sunt elemente descriptive ale porțiunii petroase). Enunțuri corecte – „B”, „C”, „E”.</p>

<p>232.</p>	<p>CM. Osul etmoid:</p> <p>A. Lamă cribroasă B. Cornet nazal suprem C. Șanț al sinusului sagital superior D. Apofiză clinoidă posterioară E. Linie nucală inferioară</p> <p>CM. The structures associated to the ethmoid bone are the:</p> <p>A. Cribriform plate B. Supreme nasal concha C. Groove of the superior sagittal sinus D. Posterior clinoid process E. Inferior nuchal line</p> <p>CM. Решетчатая кость:</p> <p>A. Решетчатая пластинка B. Наивысшая носовая раковина C. Борозда верхнего сагиттального синуса D. Задний наклоненный отросток E. Нижняя выйная линия</p> <p>Șanțul sinusului sagital superior trece pe fața internă (endocraniană) a solzului frontalului, oaselor parietale, solzului occipitalului. Apofiza clinoidă posterioară pornește bilateral de la speteaza șei turcești a osului sfenoid, iar linia nucală inferioară se află pe fața externă a solzului osului occipital (vezi mai sus). Două formațiuni din cele enunțate – lama cribriformă și cornetul nazal suprem (Santorini), atunci când există, aparțin osului etmoid. Răspuns – „A”, „B”.</p>
<p>233.</p>	<p>CM. Șanțul sinusului pietros inferior se asociază cu:</p> <p>A. Osul parietal B. Osul temporal C. Osul frontal D. Osul sfenoid E. Osul occipital</p> <p>CS. The groove of the inferior petrosal sinus is associated to the:</p> <p>A. Parietal bone B. Temporal bone C. Frontal bone D. Sphenoid bone E. Occipital bone</p> <p>CS. Борозда нижнего каменистого синуса ассоциируется с:</p> <p>A. Теменной костью B. Височной костью C. Лобной костью D. Клиновидной костью E. Затылочной костью</p> <p>Șanțul sinusului pietros inferior reprezintă o adâncitură localizată în partea laterală a porțiunii bazilare a occipitalului și pe fața posterioară a stâncii temporalului, lateral de fosa subarcuată. În limitele lui se află sinusul pietros inferior – o formațiune venoasă a pahimeningelui cerebral. Enunțurile corecte – „B”, „E”.</p>

234. **CS. La nivelul vârfului piramidei temporalului se află:**

- A. *Foramen caroticum externum*
- B. *Porus acusticus internus*
- C. *Foramen caroticum internum*
- D. *Canalis pterygoideus*
- E. *Canalis hypoglossalis*

CS. The structure located on the apex of the temporal pyramid is the:

- A. *Foramen caroticum externum*
- B. *Porus acusticus internus*
- C. *Foramen caroticum internum*
- D. *Canalis pterygoideus*
- E. *Canalis hypoglossalis*

CS. На уровне верхушки пирамиды височной кости находится:

- A. *Foramen caroticum externum*
- B. *Porus acusticus internus*
- C. *Foramen caroticum internum*
- D. *Canalis pterygoideus*
- E. *Canalis hypoglossalis*

Vârful piramidei temporalului împreună cu osul sfenoid delimitează gaura ruptă – o fisură de formă cvasioală neregulată, care reprezintă o continuare a fisurii sfenopietroase (spațiului dintre piramidă și aripa mare a sfenoidului). Gaura ruptă se află în fosa medie a endobazei craniului și pe exobaza acestuia. La nivelul acestei găuri, pe vârful stâncii se află orificiul intern prin care se deschide canalul carotidian conținând artera carotidă internă, care ulterior trece prin șanțul omonim al corpului sfenoidului. Orificiul extern al acestui canal se află pe fața inferioară a piramidei. **Prin urmare enunțul corect e „C”.**

PS. În test intenționat au fost utilizați termeni învechiți, care în Nomenclatura anatomică actuală (1998) au fost înlocuiți cu alții noi, mai adecvați. Astfel „*canalis hypoglossalis*” a devenit „*canalis nervi hypoglossi*”, iar „*foramen caroticum externum/internum*” – „*apertura externa/interna canalis carotici*”.

235. **CS. Canalul facial se deschide prin:**

- A. *Hiatus canalis nervi petrosi majoris*
- B. *Porus acusticus internus*
- C. *Foramen stylomastoideum*
- D. *Fissura petrosquamosa*
- E. *Foramen spinosum*

CS. The outlet of the facial canal is the:

- A. *Hiatus canalis nervi petrosi majoris*
- B. *Porus acusticus internus*
- C. *Foramen stylomastoideum*
- D. *Fissura petrosquamosa*
- E. *Foramen spinosum*

CS. Выходным отверстием лицевого канала является:

- A. *Hiatus canalis nervi petrosi majoris*
- B. *Porus acusticus internus*
- C. *Foramen stylomastoideum*
- D. *Fissura petrosquamosa*
- E. *Foramen spinosum*

Canalul facial sau canalul Fallopio reprezintă un canal îngust, localizat în masa piramidei temporale, care începe pe fundul conductului auditiv intern și având un traiect destul de

	<p>complicat se deschide între apofizele stiloidă și mastoidiană a temporalului prin orificiul stilomastoidian. Conține nervul facial și nervul intermediar (Wrisberg), ramurile căruia părăsesc canalul înainte ca să ajungă la orificiul stilomastoidian. Pe traiect canalul facial descrie un unghi, denumit „genunchiul canalului facial”, aflat la nivelul aperturii externe a canalului nervului pietros mare de pe fața anterioară a stâncii. Enunțul corect e „C”.</p>
<p>236.</p>	<p>CS. În foseta pietroasă se află: A. Apertura externă a apeductului vestibular B. Orificiul inferior al canaliculului timpanic C. Orificiul carotidian extern D. Fisura pietrotimpanică E. Meatul acustic extern</p> <p>CS. Content of the fossula petrosa is the: A. External aperture of the vestibular aqueduct B. Inferior orifice of the tympanic canalicule C. External carotid foramen D. Petrotympanic fissure E. External acoustic meatus</p> <p>CS. В каменистой ямочке находится: A. Наружное отверстие водопровода преддверия B. Нижнее (входное) отверстие барабанного канальца C. Наружное отверстие сонного канала D. Каменисто-барабанная щель E. Наружный слуховой проход</p> <p>Foseta pietroasă (fossula petrosa) reprezintă o gropiță mică, situată pe creasta osoasă dintre orificiul extern al canalului carotidian și fosa jugulară. În ea se localizează ganglionul timpanic (intumescența timpanică) a nervului glosofaringian, de la care pornește nervul timpanic (nervul Jacobson). Acesta pătrunde în canaliculul timpanic din stâncă prin orificiul inferior din foseta pietroasă. Astfel enunțul corect este „B”.</p>
<p>237.</p>	<p>CS. Partea timpanică se asociază cu: A. Osul temporal B. Osul occipital C. Osul sfenoid D. Osul frontal E. Osul parietal</p> <p>CS. The tympanic part is associated with the: A. Temporal bone B. Occipital bone C. Sphenoid bone D. Frontal bone E. Parietal bone</p> <p>CS. Барабанная часть ассоциируется с: A. Височной костью B. Затылочной костью C. Клиновидной костью D. Лобной костью E. Теменной костью</p> <p>În majoritatea lor oasele craniului au o structură complexă, conținând câteva părți componente. Dintre cele enumerate doar parietalul are structură simplă, pe când frontalul</p>

	<p>constă din porțiunile orbitare, nazală și solz, sfenoidul – din corp, aripi mari și aripi mici, apofize pterigoide, occipitalul – din porțiunile bazilară, laterale și solz și doar temporalul, pe lângă solz și porțiunea pietroasă mai conține și porțiunea timpanică. Enunțul corect – „A”.</p>
<p>238.</p>	<p>CS. Din fosa jugulară începe:</p> <p>A. Canaliculul mastoidian B. Canalul musculotubar C. Canaliculul coardei timpanice D. Canaliculul timpanic E. Toate false</p> <p>CS. Which of the following structures originates from the jugular fossa:</p> <p>A. Mastoid canalicule B. Musculotubal canal C. Canalicule of the chorda tympani D. Tympanic canalicule E. All above mentioned are wrong</p> <p>CS. Из яремной ямки начинается:</p> <p>A. Сосцевидный каналец B. Мышечно-трубный канал C. Каналец барабанной струны D. Барабанный каналец E. Все ложные</p> <p>Fosa jugulară reprezintă o depresiune de formă rotundă sau ovală, localizată pe fața inferioară a stâncii temporalului, lateromedial de apofiza stiloidă. Împreună cu incizura jugulară de pe porțiunea laterală a occipitalului ea delimitează orificiul jugular. Conține bulbul superior al venei jugulare interne; din ea începe canaliculul mastoidian – o trecere îngustă, prin care înaintează ramura auriculară a nervului vag. Deci răspunsul corect e „A”.</p>
<p>239.</p>	<p>CS. Din foseta pietroasă începe:</p> <p>A. Canaliculul mastoidian B. Canalul musculotubar C. Canaliculul coardei timpanice D. Canaliculul timpanic E. Canalul craniofaringian</p> <p>CS. The structure starting from the fossula petrosa is the:</p> <p>A. Mastoid canalicule B. Musculotubal canal C. Canalicule of the chorda tympani D. Tympanic canalicule E. Craniopharyngeal canal</p> <p>CS. Из каменистой ямочки начинается:</p> <p>A. Сосцевидный каналец B. Мышечно-трубный канал C. Каналец барабанной струны D. Барабанный каналец E. Черепно-глочный канал</p> <p>Foseta pietroasă (fossula petrosa) reprezintă o gropiță mică, situată pe creasta osoasă dintre orificiul extern al canalului carotidian și fosa jugulară. În ea se localizează ganglionul timpanic (intumescența timpanică) a nervului glosofaringian, de la care pornește nervul timpanic (nervul Jacobson). Acesta pătrunde în canaliculul timpanic din stâncă prin orificiul inferior din foseta pietroasă. Răspunsul corect e „D”.</p>

<p>240.</p>	<p>CS. Din canalul nervului facial pornește:</p> <p>A. Canaliculul mastoidian B. Canalul musculotubar C. Canaliculul coardei timpanice D. Canaliculul timpanic E. Semicanalul tubei auditive</p> <p>CS. The canal starting from the facial nerve canal is the:</p> <p>A. Mastoid canalicule B. Musculotubal canal C. Canalicule of the chorda tympani D. Tympanic canalicule E. Semicanal of auditory tube</p> <p>CS. Из канала лицевого нерва отходит:</p> <p>A. Сосцевидный каналец B. Мышечно-трубный канал C. Каналец барабанной струны D. Барабанный каналец E. Полуканал слуховой трубы</p> <p>Canaliculul mastoidian își are originea în fosa jugulară, canalul musculotubar, inclusiv și componenta sa semicanalul tubei auditive leagă cavitatea timpanică cu regiunea orificiului lacerat, canaliculul timpanic începe în fossula petrosa, canaliculul coardei timpanice începe din canalul facial înainte ca acesta să se deschidă prin orificiul stilomastoidian și se termină cu fisura pietrotimpanică (Glaser, canalul Civinini sau Huguier). Prin el trece o ramură a nervului intermediar – nervul coarda timpanului. <i>Prin urmare răspunsul corect e „C”.</i></p>
<p>241.</p>	<p>CS. Pe muchia anterioară a piramidei temporale se deschide:</p> <p>A. Canaliculul mastoidian B. Canalul musculotubar C. Canaliculul coardei timpanice D. Canaliculul timpanic E. Canalul condilar</p> <p>CS. The orifice opening on the anterior border of temporal pyramid is the:</p> <p>A. Mastoid canalicule B. Musculotubal canal C. Canalicule of the chorda tympani D. Tympanic canalicule E. Condylar canal</p> <p>CS. В углу у переднего края пирамиды височной кости открывается:</p> <p>A. Сосцевидный каналец B. Мышечно-трубный канал C. Каналец барабанной струны D. Барабанный каналец E. Мыщелковый канал</p> <p>Muchia anterioară a stâncii temporalului e cea mai scurtă, împreună cu solzul ea formează un unghi; la nivelul lui se află orificiul extern al canalului musculotubar, care duce în cavitatea timpanică. Canaliculele mastoidian, al coardei timpanului și cel timpanic, după cum s-a menționat anterior nu se asociază cu marginea anterioară a stâncii, iar canalul condilar ține de osul occipital. <i>Astfel enunțul corect e „B”.</i></p>

<p>242.</p>	<p>CM. Fosa mandibulară se asociază cu:</p> <p>A. Partea timpanică a temporalului B. Stânca temporalului C. Baza apofizei zigomatice D. Solzul temporalului E. Arcada zigomatică</p> <p>CM. The mandibular fossa is associated with the:</p> <p>A. Tympanic part of the temporal bone B. Temporal pyramid C. Base of the zygomatic process D. Squama of the temporal bone E. Zygomatic arch</p> <p>CM. Нижнечелюстная ямка ассоциируется с:</p> <p>A. Барабанной частью височной кости B. Каменистой частью височной кости C. Основанием скулового отростка D. Чешуйчатой частью височной кости E. Скуловой дугой</p> <p>Fosa mandibulară reprezintă o depresiune, situată în partea inferioară a solzului temporalului, la baza apofizei zigomatice (între rădăcinile ei anterioară și posterioară), posterior de tuberculul articular, împreună cu care constituie una din fețele articulare ale articulației temporomandibulare. Ea nu se extinde asupra porțiunii timpanice a osului, fața articulară de pe ea fiind delimitată din posterior de fisura timpanoscvamoasă (împărțită de o lamelă osoasă fină în fisurile pietrotimpanică și pietroscvamoasă). Astfel fosa mandibulară se asociază totalmente cu solzul temporalului și parțial cu baza apofizei zigomatice ca parte componentă a acestuia. <i>Răspunsul corect este „C,, și „D”.</i></p>
<p>243.</p>	<p>CS. Șanțul sinusului pietros superior ține de:</p> <p>A. Meatul nazal inferior B. Peretele medial al orbitei C. Baza apofizei zigomatice D. Piramida osului temporal E. Meatul nazal mediu</p> <p>CS. The groove of superior petrosal sinus relates to the:</p> <p>A. Inferior nasal meatus B. Medial wall of the orbit C. Base of the zygomatic process D. Pyramid of the temporal bone E. Middle nasal meatus</p> <p>CS. Борозда верхнего каменистого синуса принадлежит:</p> <p>A. Нижнему носовому ходу B. Медиальной стенке глазницы C. Основанию скулового отростка D. Пирамиде височной кости E. Среднему носовому ходу</p> <p>Șanțul sinusului pietros superior reprezintă o depresiune longitudinală, cauzată de sinusul respectiv – un vas venos deosebit din componența pahimeningelui cerebral (durei mater), care trece pe marginea superioară a stâncii temporalului, la limita dintre fosele craniene medie și posterioară. Nu are nici o legătură cu compartimentele cavității nazale sau orbita. <i>Enunțul corect e „D”.</i></p>

<p>244.</p>	<p>CS. Conține lamelă separatoare:</p> <p>A. Canaliculul mastoidian B. Canalul incisiv C. Canalul muscolotubar D. Canaliculul timpanic E. Canalul carotid</p> <p>CS. The structure containing the separating plate (lamina) is the:</p> <p>A. Mastoid canalicule B. Incisive canal C. Musculotubal canal D. Tympanic canalicule E. Carotid canal</p> <p>CS. Содержит разделительную пластинку:</p> <p>A. Сосцевидный каналец B. Резцовый канал C. Мышечно-трубный канал D. Барабанный каналец E. Сонный канал</p> <p>Canalul carotidian, la fel și canaliculele mastoidian și timpanic nu conțin formațiuni anatomice, pentru care ar fi necesare structuri separatoare. Dintre cele menționate canalul incisiv începe din cavitatea nazală de cele mai multe ori cu două orificii – orificiile Stenon (câte unul de fiecare parte a septului nazal), dar în masa porțiunii anterioare a palatului dur, la nivelul suturii incisive acestea se unesc într-un singur canal (canalul lui Stenon), pe când canalul muscolotubar conține, după cum spune și denumirea, un mușchi și un tub – mușchiul tensor al timpanului și tuba auditivă (trompa lui Eustachio). Aceste două formațiuni sunt separate între ele printr-un sept osos – <i>septum canalis muscolotubarii</i>, formându-se astfel câte un semicanal pentru fiecare – <i>semicanalis m. tensoris tympani</i> și <i>semicanalis tubae auditoriae</i>. Canalul muscolotubar începe în cavitatea timpanică și se termină pe marginea anterioară a stâncii, în unghiul format de aceasta și aripa mare a sfenoidului. Enunțul corect e „C”.</p>
<p>245.</p>	<p>CS. În fisura timpano-mastoidiană se deschide:</p> <p>A. Canaliculul mastoidian B. Canalul incisiv C. Canalul muscolotubar D. Canaliculul timpanic E. Canalul carotid</p> <p>CS. Canal opening into the tympanomastoid fissure is:</p> <p>A. Mastoid canalicule B. Incisive canal C. Musculotubal canal D. Tympanic canalicule E. Carotid canal</p> <p>CS. В барабанно-сосцевидной щели открывается:</p> <p>A. Сосцевидный каналец B. Резцовый канал C. Мышечно-трубный канал D. Барабанный каналец E. Сонный канал</p> <p>Fisura timpano-mastoidiană reprezintă o despicătură îngustă, situată între partea timpanică și apofiza mastoidiană a temporalului, prin care își face apariția ramura auriculară a nervului</p>

	<p>vag. Aceasta se desparte de la nerv în fosa jugulară, pătrunde în canaliculul mastoidian prin orificiul lui inferior aflat aici și iese prin fisura menționată. <i>Astfel enunțul corect e „A”</i>, toate celelalte sunt distractori.</p>
<p>246.</p>	<p>CM. În cavitatea timpanică se deschid:</p> <p>A. Canaliculul mastoidian B. Canalul incisiv C. Canalul musculotubar D. Canaliculul timpanic E. Canalul carotid</p> <p>CM. The structure opening in the tympanic cavity are the:</p> <p>A. Mastoid canalicule B. Incisive canal C. Musculotubal canal D. Tympanic canalicule E. Carotid canal</p> <p>CM. В барабанную полость открываются:</p> <p>A. Сосцевидный каналец B. Резцовый канал C. Мышечно-трубный канал D. Барабанный каналец E. Сонный канал</p> <p>Canalul incisiv se află în partea anterioară a palatului dur și nu poate avea vre-o legătură cu cavitatea timpanică. Toate celelalte canale și canalicule sunt localizate în masa piramidei temporalului. Să le analizăm pe rând. Canaliculul mastoidian începe în fosa jugulară și se termină în fisura timpanomastoidiană fără să treacă prin cavitatea timpanică. Canalul carotid are comunicare cu cavitatea timpanică prin canaliculele caroticotimpanice, dar se deschide la vârful piramidei prin orificiul carotidian intern. Canaliculul timpanic pornește din fossula petrosa și deschide în cavitatea timpanică lăsând să treacă nervul omonim (Jacobson); tot în cavitatea timpanică se deschid și semicanalele canalului musculotubar – prin semicanalul mușchiului tensor al timpanului trece mușchiul omonim, iar prin cel al tubei auditive – trompa lui Eustachio, care leagă cavitatea timpanică cu rinofaringele. <i>Corect – „C” și „D”</i>.</p>
<p>247.</p>	<p>CM. Părțile osului etmoid:</p> <p>A. Lama orbitară B. Labirintul etmoid C. Lama medială D. Lama cribroasă E. Lama perpendiculară</p> <p>CM. The divisions of the ethmoid bone are the:</p> <p>A. Orbital plate B. Ethmoid labyrinth C. Medial plate D. Cribriform plate E. Perpendicular plate</p> <p>CM. Части решетчатой кости:</p> <p>A. Глазничная пластинка B. Решетчатый лабиринт C. Медиальная пластинка D. Решетчатая пластинка E. Перпендикулярная пластинка</p>

	<p>Etmoidul reprezintă un os pneumatic impar, care intră în componența atât a neuro-, cât și a viscerocraniului și participă la delimitarea fosei craniene anterioare, orbitelor și cavității nazale. Părțile lui componente sunt lama cribroasă (ciuruită sau cribriformă), lama perpendiculară și două labirinte etmoidale. Lama osoasă, care delimitează celulele etmoidale din lateral și participă la formarea peretelui medial al orbitei e denumită lama orbitală; ea e foarte subțire și fragilă, din care motiv mai e indicată și sub denumirea de lamina papiracea (de hârtie). Din partea medială (internă) labirintele nu posedă lamă medială; aici se află două cornete nazale (superior și mediu). În felul acesta răspunsul este „B”, „D” și „E”.</p>
<p>248.</p>	<p>CM. Evidențiați părțile principale ale os ethmoidale:</p> <p><i>A. Lamina cribrosa</i> <i>B. Labyrinthus ethmoidalis</i> <i>C. Lamina perpendicularis</i> <i>D. Cellulae ethmoidales</i> <i>E. Concha nasalis inferior</i></p> <p>CM. The main divisions of the ethmoid bone are the:</p> <p><i>A. Lamina cribrosa</i> <i>B. Labyrinthus ethmoidalis</i> <i>C. Lamina perpendicularis</i> <i>D. Cellulae ethmoidales</i> <i>E. Concha nasalis inferior</i></p> <p>CM. Выявите основные части os ethmoidale?</p> <p><i>A. Lamina cribrosa</i> <i>B. Labyrinthus ethmoidalis</i> <i>C. Lamina perpendicularis</i> <i>D. Cellulae ethmoidales</i> <i>E. Concha nasalis inferior</i></p> <p>În afară de cornetul nazal inferior, care este un os aparte, toate cele enunțate țin de osul etmoid, doar că părți componente ale lui sunt lama cribriformă, lama perpendiculară și labirintele etmoidale. Prin urmare răspunsul e „A”, „B”, „C”.</p>
<p>249.</p>	<p>CM. Care cornete nazale aparțin os ethmoidale?</p> <p><i>A. Concha nasalis superior</i> <i>B. Concha nasalis inferior</i> <i>C. Concha nasalis media</i> <i>D. Concha nasalis suprema</i> <i>E. Toate corecte</i></p> <p>CM. Which of the following nasal conchae belong to the ethmoid bone?</p> <p><i>A. Concha nasalis superior</i> <i>B. Concha nasalis inferior</i> <i>C. Concha nasalis media</i> <i>D. Concha nasalis suprema</i> <i>E. All above mentioned are right</i></p> <p>CM. Какие носовые раковины принадлежат os ethmoidale?</p> <p><i>A. Concha nasalis superior</i> <i>B. Concha nasalis inferior</i> <i>C. Concha nasalis media</i> <i>D. Concha nasalis suprema</i> <i>E. Все варианты правильные</i></p>

	<p>Dintre toate cele trei (uneori patru) cornete nazale conca nazală inferioară reprezintă un os separat, iar cel superior și mediu (Morgagni), precum și cel suprem (Santorini), atunci când există, sunt formațiuni ale labirintelor etmoidale, din care cauză mai sunt numite și cornete etmoidale. În așa mod răspunsul corect este „A”, „C” și „D”.</p>
<p>250.</p>	<p>CM. Cellulae ethmoidales se deschid în:</p> <p>A. Orbitae B. Meatus nasi superior C. Fossa cranii anterior D. Meatus nasi medius E. Meatus nasi inferius</p> <p>CM. Ethmoid cells open into the:</p> <p>A. Orbitae B. Meatus nasi superior C. Fossa cranii anterior D. Meatus nasi medius E. Meatus nasi inferius</p> <p>CM. Cellulae ethmoidales открываются в:</p> <p>A. Orbitae B. Meatus nasi superior C. Fossa cranii anterior D. Meatus nasi medius E. Meatus nasi inferius</p> <p>Toate celulele etmoidale (anterioare, medii și posterioare) se deschid în cavitatea nazală – cele anterioare și medii – în meatul nazal mijlociu, iar cele posterioare – în meatul nazal superior. Deschiderea celulelor etmoidale nu trebuie confundată cu comunicările prin orificiile etmoidale anterior și posterior, eroare spre care intenționează să inducă enunțurile „A” și „C” din test. Răspuns corect – „B” și „D”.</p>
<p>251.</p>	<p>CM. Porțiunile osului temporal:</p> <p>A. Piramida B. Corpul C. Partea mastoidiană D. Partea scuamoasă E. Partea timpanică</p> <p>CM. The parts of the temporal bone:</p> <p>A. Pyramid B. Body C. Mastoid part D. Squamous part E. Tympanic part</p> <p>CM. Части височной кости:</p> <p>A. Пирамида B. Тело C. Сосцевидная часть D. Чешуйчатая часть E. Барабанная часть</p> <p>În conformitate cu PNA și Terminologia Anatomică Internațională osului temporal i se descriu porțiunile pietroasă, timpanică și scuamoasă (după BNA existau porțiunile scuamoasă sau solzul, pietroasă, sau piramida (stânca), timpanică și mastoidiană). Prin urmare corecte sunt enunțurile „D” și „E”, celelalte fiind erori sau distractori.</p>

252.	<p>CM. Evidențiați părțile principale ale osului temporal:</p> <p>A. <i>Pars petrosa</i> B. <i>Processus mastoideus</i> C. <i>Pars tympanica</i> D. <i>Pars squamosa</i> E. Toate corecte</p> <p>CM. The main divisions of the temporal bone are the:</p> <p>A. <i>Pars petrosa</i> B. <i>Processus mastoideus</i> C. <i>Pars tympanica</i> D. <i>Pars squamosa</i> E. All above mentioned are right</p> <p>CM. Выявите основные части височной кости:</p> <p>A. <i>Pars petrosa</i> B. <i>Processus mastoideus</i> C. <i>Pars tympanica</i> D. <i>Pars squamosa</i> E. Все правильные</p> <p><i>Atenție la item! Porțiunile și părțile principale ale unui organ sau piesă osoasă sunt identice!</i> Răspuns – „A”, „C”, „D”.</p>
253.	<p>CM. Formațiuni anatomice situate pe fața anterioară a piramidei temporalului:</p> <p>A. <i>Eminentia arcuata</i> B. <i>Impressio trigeminalis</i> C. <i>Fossula petrosa</i> D. <i>Sulcus sinus petrosi inferioris</i> E. <i>Sulcus nervi petrosi majoris</i></p> <p>CM. The anatomical structures situated on the anterior surface of the temporal pyramid are the:</p> <p>A. <i>Eminentia arcuata</i> B. <i>Impressio trigeminalis</i> C. <i>Fossula petrosa</i> D. <i>Sulcus sinus petrosi inferioris</i> E. <i>Sulcus nervi petrosi majoris</i></p> <p>CM. Анатомические образования передней поверхности пирамиды височной кости:</p> <p>A. <i>Eminentia arcuata</i> B. <i>Impressio trigeminalis</i> C. <i>Fossula petrosa</i> D. <i>Sulcus sinus petrosi inferioris</i> E. <i>Sulcus nervi petrosi majoris</i></p> <p>Pe fața anterioară a stâncii temporalului se descriu:</p> <ul style="list-style-type: none"> - tegmentul (acoperișul) cavității timpanice; - eminența arcuată; - impresiunea trigeminală (fosa Meckel); - hiatusul nervului pietros mare (orificiul Tarin) și șanțul nervului omonim; - hiatusul nervului pietros mic și șanțul nervului omonim. <p>Șanțul sinusului pietros inferior trece pe marginea posterioară a stâncii, iar fossula petrosa, din care începe canaliculul timpanic (canalul lui Jacobson) se află pe fața inferioară a piramidei, pe creasta osoasă dintre apertura externă a canalului carotidian și fosa jugulară. Enunțuri corecte – „A”, „B”, „E”.</p>

<p>254.</p>	<p>CM. Formațiuni anatomice situate pe fața posterioară a piramidei temporalului:</p> <p>A. <i>Tegmen tympani</i> B. <i>Porus acusticus externus</i> C. <i>Apertura canaliculi vestibuli</i> D. <i>Porus acusticus internus</i> E. <i>Fosa subarcuata</i></p> <p>CM. The anatomical structures situated on the posterior surface of the temporal pyramid are the:</p> <p>A. <i>Tegmen tympani</i> B. <i>Porus acusticus externus</i> C. <i>Apertura canaliculi vestibuli</i> D. <i>Porus acusticus internus</i> E. <i>Fosa subarcuata</i></p> <p>CM. Анатомические образования задней поверхности височной кости:</p> <p>A. <i>Tegmen tympani</i> B. <i>Porus acusticus externus</i> C. <i>Apertura canaliculi vestibuli</i> D. <i>Porus acusticus internus</i> E. <i>Fosa subarcuata</i></p> <p>Pe fața posterioară a piramidei temporalului se află:</p> <ul style="list-style-type: none"> - orificiul auditiv intern, care duce în meatul omonim; - fosa subarcuată; - apertura canaliculului vestibulului prin care se deschide canaliculul omonim. <p><i>Tegmen tympani</i> e situat pe fața anterioară a stâncii, iar <i>porus acusticus externus</i> ține de <i>pars tympanica</i>. Răspuns – „C”, „D”, „E”.</p>
<p>255.</p>	<p>CM. Formațiuni anatomice situate pe fața inferioară a piramidei temporalului:</p> <p>A. <i>Fossa subarcuata</i> B. <i>Canaliculus tympanicus</i> C. <i>Fosa jugulară</i> D. <i>Apertura externa canalis carotici</i> E. <i>Fossulla petrosa</i></p> <p>CM. The anatomical structures situated on the inferior surface of the temporal pyramid are the:</p> <p>A. <i>Fossa subarcuata</i> B. <i>Canaliculus tympanicus</i> C. <i>Fosa jugulare</i> D. <i>Apertura externa canalis carotici</i> E. <i>Fossulla petrosa</i></p> <p>CM. Анатомические образования нижней поверхности пирамиды височной кости:</p> <p>A. <i>Fossa subarcuata</i> B. <i>Canaliculus tympanicus</i> C. <i>Fosa jugulare</i> D. <i>Apertura externa canalis carotici</i> E. <i>Fossulla petrosa</i></p> <p>Pe fața inferioară a piramidei temporale se disting:</p> <ul style="list-style-type: none"> - fosa jugulară; - canaliculul mastoidin (începe pe fundul fosei jugulare); - apertura externă a canalului carotidian – începutul canalului carotidian, care se deschide pe vârful piramidei prin apertura internă a canalului carotidian; - foseta pietroasă cu canalicul timpanic (Jacobson) pe fundul ei;

	<ul style="list-style-type: none"> - apertura canaliculului cohlear, care se continuă cu canaliculul cohlear; - incizura jugulară (incizura Gruber); - apofiza intrajugulară; - apofiza stiloidă; - orificiul stilomastoidian. <p>Fosa subarcuată se află pe fața posterioară a piramidei. <i>Cu excepția „A” și „C” toate corecte.</i></p>
256.	<p>CM. Apofizele temporalului:</p> <p><i>A. Processus frontalis</i> <i>B. Processus zygomaticus</i> <i>C. Processus pterygoideus</i> <i>D. Processus mastoideus</i> <i>E. Processus intrajugularis</i></p> <p>CM. The processes of the temporal bone are the:</p> <p><i>A. Processus frontalis</i> <i>B. Processus zygomaticus</i> <i>C. Processus pterygoideus</i> <i>D. Processus mastoideus</i> <i>E. Processus intrajugularis</i></p> <p>CM. Отростки височной кости:</p> <p><i>A. Processus frontalis</i> <i>B. Processus zygomaticus</i> <i>C. Processus pterygoideus</i> <i>D. Processus mastoideus</i> <i>E. Processus intrajugularis</i></p> <p>Osului temporal i se descriu apofizele (procesele) stiloid, intrajugular, zigomatic și mastoidian. Apofize frontale au osul zigomatic și maxila, care dispune și de o apofiză zigomatică, iar pterigoide – sfenoidul. <i>Prin urmare enunțuri corecte sunt „B”, „D” și „E”.</i></p>
257.	<p>CM. Canalele și canaliculele osului temporal:</p> <p><i>A. Canalis caroticus</i> <i>B. Canalis opticus</i> <i>C. Canalis nervi facialis</i> <i>D. Canaliculus mastoideus</i> <i>E. Canalis condylaris</i></p> <p>CM. The canals and canalicles of the temporal bone are the:</p> <p><i>A. Canalis caroticus</i> <i>B. Canalis opticus</i> <i>C. Canalis nervi facialis</i> <i>D. Canaliculus mastoideus</i> <i>E. Canalis condylaris</i></p> <p>CM. Каналы и каналцы височной кости:</p> <p><i>A. Canalis caroticus</i> <i>B. Canalis opticus</i> <i>C. Canalis nervi facialis</i> <i>D. Canaliculus mastoideus</i> <i>E. Canalis condylaris</i></p> <p>În masa porțiunilor osului temporal există canalele carotid, prin care trece artera carotidă internă, al nervului facial (Faloppio), musculotubar, divizat printr-un sept în două semicanale – al tubei auditive și al mușchiului tensor al timpanului, conductele auditive extern și intern și</p>

	<p>canaliculele coardei timpanului, caroticotimpanice, al vestibulului, al melcului, mastoidian, timpanic. Din cele menționate canalul optic ține de osul sfenoid, iar cel condilar – de occipital. <i>Corecte sunt enunțurile „A”, „C” și „D”.</i></p>
	<p>Oasele craniului facial – structură și explorare pe viu</p>
258.	<p>CM. Oase ale craniului facial sunt: A. Mandibula B. Etmoidul C. Osul zigomatic D. Frontalul E. Osul nazal</p> <p>CM. The bones of the facial skull are the: A. Mandible B. Ethmoid bone C. Zygomatic bone D. Frontal bone E. Nasal bone</p> <p>CM. Костями лицевого черепа являются: A. Нижняя челюсть B. Решетчатая C. Скуловая D. Лобная E. Носовая</p> <p>Craniul facial (viscero- sau splanhnocraniul) este constituit din 14 oase, dintre care maxila, osul zigomatic sau malar, nazal, lacrimal, palatin și cornetul (conca) nazal inferior sunt pare, iar mandibula și vomerul – impare. De menționat faptul, că la formarea masivului facial participă și etmoidalul, iar împreună cu oasele craniului facial se descrie și hioidul. <i>Prin urmare enunțuri corecte sunt „A”, „C” și „E”.</i></p>
259.	<p>CM. Oase impare ale craniului sunt: A. Maxila B. Mandibula C. Sfenoidul D. Vomerul E. Palatinul</p> <p>CM. The unpaired bones of the skull are the: A. Maxilla B. Mandible C. Sphenoid bone D. Vomer E. Palatine bone</p> <p>CM. Непарными костями черепа являются: A. Верхняя челюсть B. Нижняя челюсть C. Клиновидная D. Сошник E. Небная</p> <p>Oase impare ale craniului sunt frontalul, occipitalul, sfenoidul, vomerul, mandibula, etmoidul, iar restul – sunt pare. <i>Astfel enunțuri corecte sunt „B”, „C”, „D”.</i></p>

<p>260.</p>	<p>CM. Din oasele pneumatice fac parte:</p> <p>A. Coxalul B. Frontalul C. Humerusul D. Sfenoidul E. Maxila</p> <p>CM. The pneumatic bones are the:</p> <p>A. Coxal bone B. Frontal bone C. Humerus D. Sphenoid bone E. Maxilla</p> <p>CM. Пневматическими (воздухоносные) костями являются:</p> <p>A. Газовая B. Лобная C. Плечевая D. Клиновидная E. Верхняя челюсть</p> <p>Mai sus a fost prezentată definiția oaselor pneumatice (aerofore). La om (spre deosebire de păsări) ele toate sunt concentrate la nivelul craniului, fiind cele care conțin sinusuri paranazale sau cavitatea timpanică și celulele mastoidiene. În așa fel corecte sunt „B” (conține sinusul frontal), „D” (conține sinusul sfenoidal) și „E” (cu sinusul maxilar sau Highmore).</p>
<p>261.</p>	<p>CM. Cu privire la corpul maxilei:</p> <p>A. Are 4 fețe B. Fața infratemporală participă la formarea foselor infratemporală și pterigopalatină C. Pe fața nazală e situat șanțul palatin mare D. Anterior de hiatul maxilar trece șanțul lacrimal E. Participă la formarea orbitei, cavității nazale și cavității bucale</p> <p>CM. The statements that pertain to the body of the maxilla are:</p> <p>A. It has 4 surfaces B. The infratemporal surface takes part in the formation of the infratemporal and pterygopalatine fossae C. The great palatine groove is located on its nasal surface D. The lacrimal groove lies in front of the maxillary hiatus E. It takes part in the formation of the orbit, nasal and oral cavities</p> <p>CM. Тело верхней челюсти:</p> <p>A. Имеет 4 поверхности B. Подвисочная поверхность участвует в образовании подвисочной и крыловидно-небной ямок C. На носовой поверхности расположена большая небная борозда D. Кпереди верхнечелюстной расщелины проходит слезная борозда E. Участвует в образовании глазницы, полости носа и полости рта</p> <p>Corpului maxilei i se descriu 4 fețe: anterioară (cu orificiul infraorbital, fosa canină, incizura nazală, spina nazală anterioară), orbitară (cu șanțul infraorbital, ce duce în canalul omonim), infratemporală (cu orificiile și canalele alveolare și tuberul, sau eminența maxilei) și nazală (cu șanțul lacrimal și hiatul maxilar). Fețele orbitară, nazală și infratemporală participă la delimitarea fosei infratemporale și pterigopalatine, orbitei și a cavității nazale. Șanțul palatin mare trece pe marginea posterioară a maxilei, dată de fețele nazală și infratemporală iar șanțul lacrimal – anterior de hiatul maxilar. Enunțuri corecte sunt „A”, „B” și „D”,</p>

	<p>deoarece la formarea cavității bucale participă nu corpul maxilei, ci apofiza ei palatină (în caz contrar am avea și o față bucală sau palatină a lui).</p>
262.	<p>CM. Cu privire la mandibulă:</p> <p>A. Marginea anterioară a ramurii mandibulare este mai subțire decât marginea posterioară B. Fosa submandibulară este situată sub linia milohioidiană, iar fosa sublingvală - deasupra ei C. Este cel mai masiv și mai trainic os al craniului facial D. Pe fața internă a ramurii mandibulei trece linia oblică E. Este al doilea os din organismul uman, în care începe procesul de osificare</p> <p>CM. The statements that pertain to the mandible are:</p> <p>A. The anterior border of the ramus of the mandible is thinner than the posterior one B. The submandibular fossa is located under the mylohyoid line, the sublingual one—above it. C. It is the most massive and strongest bone of the facial skull D. The oblique line is located on the internal surface of the ramus of the mandible E. It is the second bone of the human body, in which ossification starts</p> <p>CM. Части нижней челюсти:</p> <p>A. Передний край ветви нижней челюсти тоньше заднего края B. Нижнечелюстная ямка расположена под челюстно-подъязычной линией, подъязычная ямка - над ней C. Самая массивная и прочная кость лицевого черепа D. По внутренней поверхности ветви нижней челюсти проходит косая линия E. Является второй костью организма человека, в которой начинается процесс окостенения</p> <p>Mandibula – unicul os mobil al craniului constă din corp și două ramuri. Corpul prezintă două fețe – externă și internă și două margini – inferioară, bazală și superioară, alveolară. Pe fața internă a mandibulei trece linia milohioidiană, deasupra căreia se află foseta sublingvală, iar inferior de ea – foseta submandibulară. Linia oblică începe pe ramura mandibulei și se continuă pe fața externă a corpului ei. Primul os din organismul omului, în care începe osificarea (în săptămâna 5-6-a) e clavicula, după ea încep să se osifice oasele bolții craniene (2,5-3 luni), iar punctele de osificare (în număr de 6) în mandibulă apar în luna IV de dezvoltare intrauterină. Marginea posterioară a ramurii mandibulei e mai îngroșată ca cea anterioară. Deși reprezintă un os masiv al craniului facial nu e și cel mai rezistent – fracturile de mandibulă constituie 65-85% din cele ale tuturor oaselor craniului visceral. <i>Prin urmare enunțuri corecte sunt „A”, „B”.</i></p>
263.	<p>CM. Cu privire la modificările de vârstă ale mandibulei:</p> <p>A. Ambele jumătăți ale mandibulei fuzionează către al 2-lea an de viață B. La nou-născut orificiul mental se localizează în apropierea marginii inferioare a mandibulei C. La nou-născut unghiul dintre corp și ramură este obtuz – cca 140° și mai mult D. La bătrân înălțimea corpului mandibulei crește E. La adult orificiul mental se localizează la mijlocul distanței dintre marginea superioară și cea inferioară a mandibulei</p> <p>CM. The statements pertaining to the age changes of the mandible are:</p> <p>A. Both halves of the mandible fuse till the 2nd year of life B. In the newborn the mental orifice is located near the lower edge of the mandible C. In the newborn the angle between the body and the ramus is obtuse - about 140° and more D. The height of the mandibular body increases in old people E. Mental orifice is located in midpoint of distance between the superior and inferior margins of the mandible in adults</p> <p>CM. Возрастные особенности нижней челюсти:</p> <p>A. Обе половины нижней челюсти срастаются в единую кость к концу 2-го года жизни B. У новорожденного подбородочное отверстие локализуется вблизи нижнего края нижней челюсти</p>

	<p>C. У новорожденных угол между телом и ветвями около 140⁰ и более D. У пожилых высота нижней челюсти увеличивается E. У взрослых подбородочное отверстие локализуется по середине расстояния между верхним и нижним краями нижней челюсти</p> <p>Fuzionarea celor două jumătăți ale mandibulei începe la nou-născut în decursul primului an de viață și se încheie la finele anului II. Orificiul mental la nou-născut e situat la nivelul viitorului dinte canin, mai aproape de marginea alveolară; la adult acesta se află mai des la nivelul primului premolar (uneori II) pe linia lui Hyrtl (verticală, care unește orificiul sau incizura supraorbitară, orificiul infraorbitar și orificiul mental), la cca 1/2 distanței dintre marginile superioară și inferioară, iar la persoanele edentate – pe marginea superioară. Unghiul mandibular la nou-născut e de aproximativ 140-150⁰ și se apropie de valoarea acestuia la adultul edentat, la care corpul osului devine tot mai îngust. Corect – „A”, „C” și „E”.</p>
<p>264.</p>	<p>CM. Formațiunile osului palatin: A. Lamela orbitară B. Lamela orizontală C. Lamela etmoidală D. Lamela perpendiculară E. Lamela sfenoidală</p> <p>CM. The anatomical structures that pertain to the palatine bone are the: A. Orbital plate B. Horizontal plate C. Ethmoid plate D. Perpendicular plate E. Sphenoid plate</p> <p>CM. Образования небной кости: A. Глазничная пластинка B. Горизонтальная пластинка C. Решетчатая пластинка D. Перпендикулярная пластинка E. Клиновидная пластинка</p> <p>Osului palatin i se disting lamelele orizontală și perpendiculară. Lamela orbitară (papiracee) ține de labirintul etmoidal, iar celelalte sunt născociri. Enunțuri corecte – „B” și „D”.</p>
<p>265.</p>	<p>CM. Osul palatin: A. Creasta etmoidală B. Tubercul marginal C. Apofiza orbitară D. Lamă perpendiculară E. Creasta cornetului</p> <p>CM. The structures associated to the palatine bone are the: A. Ethmoid crest B. Marginal tubercle C. Orbital process D. Perpendicular plate E. Crest of the concha</p> <p>CM. Небная кость: A. Решетчатый гребень B. Краевой бугорок C. Глазничный отросток</p>

	<p>D. Перпендикулярная пластинка E. Раковинный гребень</p> <p>Osului palatin i se descriu două lamele – orizontală, care participă la formarea palatului dur și perpendiculară, pe fața endonazală a căreia se disting crestele etmoidală, de care se fixează cornetul nazal mediu și concală (sau a cornetului), de care se prinde cornetul nazal inferior. Lamela perpendiculară în partea sa superioară formează două apofize – orbitară și sfenoidală, separate între ele prin incizura sfenopalatină. La nivelul joncțiunii lamelor palatinului se formează apofiza piramidală, care ocupă incizura pterigoidă a apofizei omonime a osului sfenoid. Tuberculul marginal (Whithnall) e un tubercul mic situat pe apofiza frontală a osului zigomatic (malar). Osului palatin îi aparțin formațiunile enunțate prin „A”, „C”, „D”, „E”.</p>
266.	<p>CM. Apofizele os palatinum: A. <i>Processus pyramidalis</i> B. <i>Processus orbitalis</i> C. <i>Processus sphenoidalis</i> D. <i>Processus palatinus</i> E. <i>Processus jugularis</i></p> <p>CM. Which of the following processes are related to the palatine bone: A. <i>Processus pyramidalis</i> B. <i>Processus orbitalis</i> C. <i>Processus sphenoidalis</i> D. <i>Processus palatinus</i> E. <i>Processus jugularis</i></p> <p>CM. Отростки os palatinum: A. <i>Processus pyramidalis</i> B. <i>Processus orbitalis</i> C. <i>Processus sphenoidalis</i> D. <i>Processus palatinus</i> E. <i>Processus jugularis</i></p> <p>Conform celor menționate mai sus osului palatin îi aparțin procesele piramidal, orbitar și sfenoidal. Procesul jugular se află pe porțiunea laterală a osului occipital, iar procesul palatin reprezintă una din cele patru apofize ale maxilei, care participă la formarea palatului dur. Răspuns – „A”, „B”, „C”.</p>
267.	<p>CM. Vomerul: A. Aripă B. Tubercul marginal C. Os al viscerocraniului D. Lamă perpendiculară E. Formează septul nasal</p> <p>CM. Which statements about the vomer are true: A. It has the wings B. It has the marginal tubercle C. It is a bone of the visceral skull D. It has the perpendicular plate E. It takes part in the formation of the nasal septum</p> <p>CM. Сошник: A. Крылья B. Краевой бугорок C. Кость лицевого черепа</p>

	<p>D. Перпендикулярная пластинка E. Образует перегородку носа</p> <p>Vomerul este un os mic al craniului visceral, care participă la formarea septului nazal osos. Prin configurația sa vomerul amintește un fier de plug. Are la bază (sus) două aripioare, separate prin șanțul vomerului. Tuberculul marginal se află pe osul zigomatic (vezi mai sus), iar lama perpendiculară ține de osul palatin. Răspuns – „A”, „C”, „E”.</p>
<p>268.</p>	<p>CM. Maxila:</p> <p>A. Are corp și 4 apofize B. Tubercul marginal C. Orificiul infraorbital D. Fața infratemporală E. Șanț lacrimal</p> <p>CM. Which statements and structures are related to the maxilla:</p> <p>A. It has a body and 4 processes B. Marginal tubercle C. Infraorbital foramen D. Infratemporal surface E. Lacrimal groove</p> <p>CM. Верхняя челюсть:</p> <p>A. Имеет тело и 4 отростка B. Маргинальный бугорок C. Подглазничное отверстие D. Подвисочная поверхность E. Слезная борозда</p> <p>Maxila constituie componenta principală a masivului facial. E un os pneumatic (aerofor) format din corp și 4 apofize – frontală, zigomatică, alveolară și palatină. Corpului i se descriu fețele orbitară, anterioară, nazală și infratemporală. Pe fața anterioară se disting fosa canină și orificiul infraorbital, pe cea nazală – șanțul lacrimal, creasta cornetului și hiatul maxilar, pe orbitară – șanțul infraorbital, iar pe cea infratemporală – tuberozitatea maxilei și orificiile alveolare. La limita dintre marginea posterioară a feței nazale și fața infratemporală se află șanțul palatin mare. Tuberculul marginal, după cum s-a menționat mai sus, se află pe osul zigomatic. Prin urmare enunțurile „A”, „C”, „D” și „E” sunt cele corecte.</p>
<p>269.</p>	<p>CM. Formațiuni anatomice situate pe fața anterioară a <i>corpus maxillae</i>:</p> <p>A. <i>Fossa canina</i> B. <i>Sulcus infraorbitalis</i> C. <i>Foramen infraorbitale</i> D. <i>Tuber maxillae</i> E. <i>Juga alveolaria</i></p> <p>CM. The anatomical structures located on the anterior surface of the body of maxilla are the:</p> <p>A. <i>Fossa canina</i> B. <i>Sulcus infraorbitalis</i> C. <i>Foramen infraorbitale</i> D. <i>Tuber maxillae</i> E. <i>Juga alveolaria</i></p> <p>CM. Анатомические образования на передней поверхности <i>corpus maxillae</i>:</p> <p>A. <i>Fossa canina</i> B. <i>Sulcus infraorbitalis</i></p>

	<p><i>C. Foramen infraorbitale</i> <i>D. Tuber maxillae</i> <i>E. Juga alveolaria</i></p> <p>Din cele enunțate pe fața anterioară a corpului maxilei se află <i>fossa canina</i>, <i>foramen infraorbitale</i> și <i>juga alveolaria</i>. Tuberozitatea maxilei se evidențiază pe fața infratemporală, iar șanțul infraorbital – pe fața orbitală. Răspuns – „A”, „C”.</p>
<p>270.</p>	<p>CM. Apofizele maxilei: <i>A. Processus palatinus</i> <i>B. Processus pyramidalis</i> <i>C. Processus frontalis</i> <i>D. Processus orbitalis</i> <i>E. Processus sphenoidalis</i></p> <p>CM. The processes of the maxilla are the: <i>A. Processus palatinus</i> <i>B. Processus pyramidalis</i> <i>C. Processus frontalis</i> <i>D. Processus orbitalis</i> <i>E. Processus sphenoidalis</i></p> <p>CM. Отростки верхней челюсти: <i>A. Processus palatinus</i> <i>B. Processus pyramidalis</i> <i>C. Processus frontalis</i> <i>D. Processus orbitalis</i> <i>E. Processus sphenoidalis</i></p> <p>Apofizele piramidală, orbitală și sfenoidală aparțin osului palatin, iar celelalte – maxilei. Răspuns – „A”, „C”.</p>
<p>271.</p>	<p>CM. Mandibula: A. Aripi B. Tuberozitatea maseterică C. Lingulă D. Lamă perpendiculară E. Fosa digastrică</p> <p>CM. The anatomical structures related to the mandible are the: A. Wings B. Masseteric tuberosity C. Lingula D. Perpendicular plate E. Digastric fossa</p> <p>CM. Нижняя челюсть: A. Крылья B. Жевательная бугристость C. Язычок D. Перпендикулярная пластинка E. Двубрюшная ямка</p> <p>Mandibula posedă corp și ram și nicidecum aripi sau careva lamele. Tuberozitatea maseterică se află pe fața externă a unghiului mandibular, de ea se inseră mușchiul omonim. Fosa digastrică reprezintă o depresiune mică, situată pe fața internă a corpului mandibular în</p>

	<p>apropiere de marginea lui inferioară, lateral de spina mentală, aici se inseră venterul anterior al mușchiului digastric. Lingula mandibulei e o lamelă osoasă, localizată medial de orificiul mandibulei; de ea se fixează ligamentul sfenomandibular. E cunoscută și sub denumirea de spina Spix – reper important în stomatologie (anestezia unilaterală a tuturor dinților inferiori). Enunțuri corecte – „B”, „C”, „E”.</p>
<p>272.</p>	<p>CM. Formațiuni anatomice situate pe corpul mandibulei. <i>A. Foramen mandibulae</i> <i>B. Spina mentalis</i> <i>C. Fossa digastrica</i> <i>D. Linea mylohyoidea</i> <i>E. Foramen mentale</i></p> <p>CM. The anatomical structures located on the body of mandible are the: <i>A. Foramen mandibulae</i> <i>B. Spina mentalis</i> <i>C. Fossa digastrica</i> <i>D. Linea mylohyoidea</i> <i>E. Foramen mentale</i></p> <p>CM. Анатомические образования, расположенные на теле нижней челюсти: <i>A. Foramen mandibulae</i> <i>B. Spina mentalis</i> <i>C. Fossa digastrica</i> <i>D. Linea mylohyoidea</i> <i>E. Foramen mentale</i></p> <p>Orificiul mandibulei se află pe fața internă a ramurii mandibulare, spina mentală, fosa digastrică și linia milohioidiană – pe fața internă a corpului osului, iar orificiul mental (mentonier) – pe fața lui externă. Răspuns – „B”, „C”, „D” și „E”.</p>
<p>273.</p>	<p>CM. Formațiuni anatomice situate pe ramura mandibulei: <i>A. Tuberositas pterygoidea</i> <i>B. Foramen mentale</i> <i>C. Processus coronoideus</i> <i>D. Linia mylohyoidea</i> <i>E. Foramen mandibulae</i></p> <p>CM. The anatomical structures located on the ramus of the mandible are the: <i>A. Tuberositas pterygoidea</i> <i>B. Foramen mentale</i> <i>C. Processus coronoideus</i> <i>D. Linia mylohyoidea</i> <i>E. Foramen mandibulae</i></p> <p>CM. Анатомические образования, расположенные на ветви нижней челюсти: <i>A. Tuberositas pterygoidea</i> <i>B. Foramen mentale</i> <i>C. Processus coronoideus</i> <i>D. Linia mylohyoidea</i> <i>E. Foramen mandibulae</i></p> <p>Din formațiunile enunțate pe ramura mandibulei se află orificiul mandibular și apofiza coronoidă. Linia milohioidă trece pe fața internă a corpului mandibular, iar orificiul mental se află pe fața lui externă. Tuberozitatea pterigoidă, de care se inseră mușchiul pterigoidian medial se află pe fața internă a unghiului mandibular (<i>atenție la item!</i>). Răspuns – „C” și „E”.</p>

<p>274.</p>	<p>CS. Formațiuni anatomice situate pe <i>processus alveolaris mandibulae</i>: <i>A. Alveolae dentales</i> <i>B. Septa interalveolaria</i> <i>C. Septa interradicularia</i> <i>D. Juga alveolaria</i> E. Toate corecte</p> <p>CS. The anatomical structures located on the alveolar process of the mandible are the: <i>A. Alveolae dentales</i> <i>B. Septa interalveolaria</i> <i>C. Septa interradicularia</i> <i>D. Juga alveolaria</i> E. All above mentioned are right</p> <p>CS. Анатомические образования, расположенные на <i>processus alveolaris mandibulae</i>: <i>A. Alveolae dentales</i> <i>B. Septa interalveolaria</i> <i>C. Septa interradicularia</i> <i>D. Juga alveolaria</i> E. Все правильные</p> <p>Toate formațiunile enunțate țin de apofiza alveolară a mandibulei. Răspuns – „E”.</p>
<p>275.</p>	<p>CM. Osul zigomatic: A. Apofiza frontală B. Tubercul marginal C. Apofiza temporală D. Lamă perpendiculară E. Față orbitală</p> <p>CM. The anatomical structures related to the zygomatic bone are the: A. Frontal process B. Marginal tubercle C. Temporal process D. Perpendicular plate E. Orbital surface</p> <p>CM. Скуловая кость: <i>A. Processus frontalis</i> B. Краевой бугорок C. Височный отросток D. Перпендикулярная пластинка E. Глазничная поверхность</p> <p>Osul zigomatic, sau malar constituie planul osos al umerilor obrazilor (pomeților). I se descriu fețele laterală, temporală și orbitală și apofizele temporală și frontală. Pe marginea posterioară a apofizei frontale uneori se află un mic tubercul – tuberculul marginal (Whithnall), de care se inseră fasciculele mușchiului temporal. Lamă perpendiculară în componența zigomaticului nu există (ea e a etmoidului). Enunțuri corecte „A”, „B”, „C”, „E”.</p>
<p>276.</p>	<p>CM. Fețele os <i>zygomaticum</i>: A. <i>Facies medialis</i> B. <i>Facies orbitalis</i> C. <i>Facies temporalis</i> D. <i>Facies lateralis</i> E. <i>Facies nasalis</i></p>

	<p>CM. The surfaces of the zygomatic bone are the: <i>A. Facies medialis</i> <i>B. Facies orbitalis</i> <i>C. Facies temporalis</i> <i>D. Facies lateralis</i> <i>E. Facies nasalis</i></p> <p>CM. Поверхности os zygomaticum: <i>A. Facies medialis</i> <i>B. Facies orbitalis</i> <i>C. Facies temporalis</i> <i>D. Facies lateralis</i> <i>E. Facies nasalis</i></p> <p>La osul zygomatic nu există fețe medială și nazală (acestui os i se descriu fețele laterală, temporală și orbitară și apofizele temporală și frontală). <i>Răspuns – „B”, „C”, „D”.</i></p>
277.	<p>CM. Cu privire la structura mandibulei: A. Corp, 2 ramuri B. Tuberozitatea pterigoidă C. Are 3 apofize: lacrimală, maxilară, etmoidă D. 2 aripi E. Foseta sublingvală</p> <p>CM. The anatomical structures related to the mandible are the: A. Body, 2 rami B. Pterygoid tuberosity C. Three processes: lacrimal, maxillary, ethmoid D. Two wings E. Sublingual fovea</p> <p>CM. К строению нижней челюсти: A. Тело, 2 ветви B. Крыловидная бугристость C. Имеет 3 отростка: слёзный, верхнечелюстной, решетчатый D. 2 крыла E. Подъязычная ямка</p> <p>Mandibulei i se descriu un corp și două ramuri. Tuberozitatea pterigoidă se află pe fața internă a unghiului mandibular, iar foseta sublingvală – pe fața internă a corpului mandibular, anterior și mai sus de linia milohioidee; la ea aderă glanda omonimă. Pe ramura mandibulei se află două apofize – condilară și coronoidă. Mandibula nu posedă aripi! <i>Răspuns – „A”, „B”, „E”.</i></p>
	<p style="text-align: center;">Craniul în ansamblu. Particularitățile morfologice individuale, de vârstă și de gen ale craniului, explorarea lui pe viu.</p>
278.	<p>CS. Prin osteogeneză desmală și condrală se dezvoltă: A. Maxila B. Osul nazal C. Temporalul D. Etmoidul E. Cornetul nazal inferior</p> <p>CS. The bone that develops by desmal (membranous) and chondral osteogenesis is the: A. Maxilla B. Nasal bone</p>

	<p>C. Temporal bone D. Ethmoid bone E. Inferior nasal concha</p> <p>CS. Посредством десмального и хондрального остеогенеза развиваются: A. Верхняя челюсть B. Носовая кость C. Височная кость D. Решётчатая кость E. Нижняя носовая раковина</p> <p>Maxila, oasele nazale și cornetul nazal inferior se dezvoltă prin osteogeneză desmală, etmoidul – prin osteogeneză condrală (din capsula olfactivă) și doar temporalul se dezvoltă atât în baza machetului membranos (solzul), cât și a celui cartilaginos (stânca și porțiunea timpanică). <i>Enunțul corect e „C”.</i></p>
279.	<p>CS. Ce reprezintă fontanelele? A. Porțiuni cartilaginoase ale calvariei B. Porțiuni membranoase ale calvariei C. Suturile calvariei D. Dereglări ale osteogenezei E. Fisuri ale calvariei</p> <p>CS. The fontanelles are the: A. Cartilaginous parts of the calvaria B. Membranous parts of the calvaria C. Sutures of the calvaria D. Disorders of osteogenesis E. Fissures of the calvaria</p> <p>CS. Что собой представляют роднички? A. Хрящевые участки свода черепа B. Перепончатые участки свода черепа C. Швы свода черепа D. Нарушения остеогенеза E. Щели свода черепа</p> <p>Odată ce se propune spre rezolvare un test de tipul CS avem de-a face cu un singur enunț (corect, sau care face excepție din toate celelalte). Eliminăm enunțurile, care reprezintă distractori. Oasele calvariei sunt oase primare, care se dezvoltă în baza machetului membranos (nu cartilaginos). Nu poate exista semn de egalitate între fontanele și suturi – primele se află în locurile, unde se întâlnesc câteva suturi. Ele reprezintă formațiuni absolut normale în dezvoltarea craniului, care nu au aspect de fisuri, cu atât mai mult că oasele calvariei în perioada când există fontanelele sub influența factorilor traumatizanți nu se fisurează. <i>Astfel rămâne numai enunțul corect – „B”.</i></p>
280.	<p>CS. Orizontala Frankfurt se referă la: A. Cutia toracică B. Craniu C. Bazin D. Coloana vertebrală E. Membrul superior</p> <p>CS. The Frankfurt line refers to the: A. Thoracic cage B. Skull</p>

	<p>C. Pelvis D. Vertebral column E. Upper limb</p> <p>CS. Франкфуртская горизонталь касается: A. Грудной клетки B. Черепа C. Таза D. Позвоночного столба E. Верхней конечности</p> <p>Orizontala Frankfurt reprezintă linia trasată de la marginea inferioară a orbitei spre marginea superioară a orificiului auditiv extern. Mai e denumită și orizontala germană; a fost adoptată în calitate de plan de măsurare antropologică la congresul antropologic de la Frankfurt pe Main (Frankfurt am Main). Este poziția craniului în care acesta se fixează pentru cercetări craniometrice. De orizontala Frankfurt se ține cont în stomatologie, imagistică, antropometrie etc. Răspuns corect „B”.</p>
281.	<p>CS. Unghiul Camper se referă la: A. Cutia toracică B. Craniu C. Bazin D. Coloana vertebrală E. Membrul superior</p> <p>CS. The angle of Camper refers to the: A. Thoracic cage B. Skull C. Pelvis D. Vertebral column E. Upper limb</p> <p>CS. Угол Кампера касается: A. Грудной клетки B. Черепа C. Таза D. Позвоночного столба E. Верхней конечности</p> <p>Unghiul Camper (unghiul facial total), sau unghiul Topinard este un indice antropometric și reprezintă unghiul dintre orizontala Frankfurt și linia care unește nasion și prosthion. În funcție de valoarea acestui unghi craniile sunt clasificate în prognate (70-79,9⁰), mezognate (80-84,9⁰) și ortognate (85-92,9⁰). Răspunsul corect „B”.</p>
282.	<p>CS. Formațiunea de la capătul anterior al suturii palatine mediane reprezintă: A. Canalul inciziv B. Apertura piriformă C. Peștera mastoidiană D. Fisura orbitală inferioară E. Toate false</p> <p>CS. The structure located on the anterior end of the median palatine suture is the: A. Incisive canal B. Piriform aperture C. Mastoid antrum</p>

	<p>D. Inferior orbital fissure E. All above mentioned are wrong</p> <p>CS. Образование у переднего конца срединного нёбного шва: A. Резцовый канал B. Грушевидная апертура C. Сосцевидная пещера D. Нижняя глазничная щель E. Все ложные</p> <p>Dintre formațiunile enumerate la extremitatea anterioară a suturii palatine mediane se află doar canalul incisiv. <i>Prin urmare răspunsul corect e „A”.</i></p>
283.	<p>CS. Orificiul delimitat de incizurile nazale ale maxilei e denumit: A. Canal inciziv B. Apertură piriformă C. Peșteră mastoidiană D. Fisură orbitală inferioară E. Toate false</p> <p>CS. The orifice delimited by the nasal notches of the both maxilla is called the: A. Incisive canal B. Piriform aperture C. Mastoid antrum D. Inferior orbital fissure E. All above mentioned are wrong</p> <p>CS. Отверстие, ограниченное носовыми вырезками верхнечелюстных костей: A. Резцовый канал B. Грушевидная апертура C. Сосцевидная пещера D. Нижняя глазничная щель E. Все ложные</p> <p>Incizurile nazale de pe corpul ambelor maxile nu participă la delimitarea unor canale sau fisuri. Împreună cu marginile anterioare ale oaselor nazale ele delimitează apertura piriformă, prin care cavitatea nazală osoasă comunică cu mediul extern. <i>Răspunsul corect e „B”.</i></p>
284.	<p>CS. Spațiul îngust dintre peretele lateral și cel inferior al orbitei constituie: A. Canalul inciziv B. Apertura piriformă C. Peștera mastoidiană D. Fisura orbitală inferioară E. Toate false</p> <p>CS. The narrow space between the lateral and inferior orbital walls is called the: A. Incisive canal B. Piriform aperture C. Mastoid antrum D. Inferior orbital fissure E. All above mentioned are wrong</p> <p>CS. Узкая щель между латеральной и нижней стенками глазницы: A. Резцовый канал B. Грушевидная апертура C. Сосцевидная пещера</p>

	<p>D. Нижняя глазничная щель E. Все ложные</p> <p>Canalul incisiv, apertura piriformă și peștera mastoidiană nu au nimic comun cu orbita. La limita dintre pereții inferior și cel lateral se află o fisură, delimitată de marginile lor laterală și inferioară, prin care orbita comunică cu fosele infratemporală și pterigopalatină, lăsând să treacă nervul și artera infraorbitală, nervul zigomatic, una dintre cele două ramuri ale venei oftalmice. <i>Prin urmare enunțul corect e „D”.</i></p>
285.	<p>CS. La vârful orbitei se află:</p> <p>A. Osul zigomatic B. Fosa sacului lacrimal C. Șanțul infraorbital D. Canalul optic E. Fosa trohleară</p> <p>CS. The structure located on the apex of the orbit is the:</p> <p>A. Zygomatic bone B. Fossa of the lacrimal sac C. Infraorbital groove D. Optic canal E. Trochlear fossa</p> <p>CS. На верхушке глазницы находится:</p> <p>A. Скуловая кость B. Ямка слезной железы C. Подглазничная борозда D. Зрительный канал E. Блоковая ямка</p> <p>Osul zigomatic, fosa sacului lacrimal și fosa trohleară se află pe pereții orbitei în partea ei anterioară, iar șanțul infraorbital trece pe peretele inferior al orbitei. Doar canalul optic se află la vârful orbitei, fiind situat în baza aripilor mici ale sfenoidului și realizând comunicarea cu fosa medie a endobazei craniului. <i>Astfel răspunsul corect e „D”.</i></p>
286.	<p>CS. Cu care canal se continuă inferior fosa pterigopalatină?</p> <p>A. Infraorbital B. Palatin mare C. Palatin mic D. Condilar E. Carotidian</p> <p>CS. Which of the following canals is the inferior continuation of the pterygopalatine fossa?</p> <p>A. Infraorbital canal B. Greater palatine canal C. Lesser palatine canal D. Condylar canal E. Carotid canal</p> <p>CS. Каким каналом продолжается книзу крыловидно-небная ямка:</p> <p>A. Подглазничным B. Большим небным C. Малым небным D. Мыщелковым E. Сонным</p>

	<p>Fosa pterigopalatină în partea sa inferioară se îngustează treptat și trece în canalul palatin mare, delimitat de șanțurile omonime de pe lama perpendiculară a osului palatin și corpul maxilei, care se deschide prin orificiul palatin mare de formă ovală, localizat lângă marginea posterioară a palatului dur, între osul palatin și maxilă. Prin acest canal din fosa pterigopalatină descind nervul și vasele sangvine omonime. Celelalte canale menționate nu au legătură cu fosa pterigopalatină. Prin urmare enunțul corect este „B”.</p>
287.	<p>CS. Orbita comunică cu fosa pterigopalatină prin:</p> <p>A. Orificiul rotund B. Orificiul palatin mare C. Fisura orbitală inferioară D. Fisura orbitală superioară E. Canalul pterigoid</p> <p>CS. The orbit communicates with the pterygopalatine fossa through the:</p> <p>A. Round foramen B. Greater palatine foramen C. Inferior orbital fissure D. Superior orbital fissure E. Pterygoid canal</p> <p>CS. Глазница сообщается с крыловидно-небной ямкой через:</p> <p>A. Круглое отверстие B. Большое небное отверстие C. Нижнюю глазничную щель D. Верхнюю глазничную щель E. Крыловидный канал</p> <p>Prin orificiile rotund și palatin mare și canalul pterigoidian trec vase sangvine și nervi spre sau din fosa pterigopalatină, însă ele nu au legături directe cu orbita. Fisura orbitală superioară leagă orbita cu fosa craniană medie, iar fisura orbitală inferioară – cu fosele infratemporală și cu cea pterigopalatină. Răspunsul corect e „C”.</p>
288.	<p>CS. Fosa infratemporală comunică cu orbita prin:</p> <p>A. Fisura orbitală superioară B. Fisura orbitală inferioară C. Canalul optic D. Fisura pterigomaxilară E. Fisura petroscvamoasă</p> <p>CS. The pterygopalatine fossa communicates with the orbit through the:</p> <p>A. Superior orbital fissure B. Inferior orbital fissure C. Optic canal D. Pterygomaxillary fissure E. Petrosquamous fissure</p> <p>CS. Подвисочная ямка сообщается с глазницей через:</p> <p>A. Верхнюю глазничную щель B. Нижнюю глазничную щель C. Зрительный канал D. Крыловидно-верхнечелюстную щель E. Барабанно-чешуйчатую щель</p>

	<p>Fisurile orbitară superioară, pterioscvamoasă și canalul optic nu au legături cu fosa infratemporală. Prin fisura pterigomaxilară fosa infratemporală comunică cu fosa pterigopalatină, iar prin fisura orbitară inferioară – cu orbita. Enunțul corect – „B”.</p>
<p>289.</p>	<p>CS. Posterior cavitatea nazală se deschide prin:</p> <p>A. Canaliculul mastoidian B. Canalul musculotubar C. Canaliculul coardei timpanice D. Canaliculul timpanic E. Coane</p> <p>CS. The posterior opening of the nasal cavity is the:</p> <p>A. Mastoid canalicule B. Musculotubal canal C. Canal of the chorda tympani D. Tympanic canalicule E. Choanae</p> <p>CS. Сзади полость носа открывается посредством:</p> <p>A. Сосцевидного канальца B. Мышечно-трубного канала C. Канальца барабанной струны D. Барабанного канальца E. Хоан</p> <p>Canalul musculotubar, precum și niciunul dintre canaliculele menționate nu au nicio legătură cu cavitatea nazală osoasă. În partea sa posterioară această cavitate comunică pe viu cu rinofaringele, iar pe craniu se deschide în porțiunea medie a exobazei prin coane – două orificii largi având forma unui patruleter cu unghiurile rotunjite, delimitate superior de corpul sfenoidului, inferior de marginea posterioară a lamei orizontale a osului palatin, medial – de marginea posterioară a vomerului, iar lateral – de lama medială a apofizei pterigoide a sfenoidului. Astfel enunțul corect e „E”.</p>
<p>290.</p>	<p>CS. Sfenoidul, maxila și palatinul împreună delimitează:</p> <p>A. Orificiul lacerat B. Canalul nervului hipoglos C. Orificiul rotund D. Orificiul jugular E. Toate false</p> <p>CS. The structures formed by the maxilla, sphenoid and palatine bones are the:</p> <p>A. Lacerate foramen B. Canal of hypoglossal nerve C. Round foramen D. Jugular foramen E. All above mentioned are wrong</p> <p>CS. Тремя костями: клиновидной, верхнечелюстной и небной ограничено:</p> <p>A. Овальное отверстие B. Канал подъязычного нерва C. Круглое отверстие D. Яремное отверстие E. Все ложные</p> <p>Orificiul lacerat este delimitat de stânca temporalului și corpul sfenoidului, orificiul jugular se află între stânca temporalului (fosa jugulară) și porțiunea laterală a occipitalului (incizura</p>

	<p>jugulară), iar canalul hipoglosului și orificiul rotund țin respectiv doar de oasele occipital (porțiunea laterală) și sfenoid (aripa mare). Prin urmare enunțurile „A”, „B”, „C” și „D” sunt false, <i>iar răspunsul corect e „E”</i>.</p>
<p>291.</p>	<p>CS. Anterior vârful piramidei temporale delimitează:</p> <p>A. Orificiul lacerat B. Canalul nervului hipoglos C. Orificiul rotund D. Orificiul jugular E. Canalul pterigopalatin (palatin mare)</p> <p>CS. The apex of temporal pyramid limits anteriorly the:</p> <p>A. Lacerate foramen B. Canal of the hypoglossal nerve C. Round foramen D. Jugular foramen E. Pterygopalatine canal (greater palatine canal)</p> <p>CS. Спереди верхушка пирамиды височной кости ограничивает:</p> <p>A. Рваное отверстие B. Канал подъязычного нерва C. Круглое отверстие D. Яремное отверстие E. Крылонёбный канал (большой нёбный канал)</p> <p>Vârful stâncii temporalului nu are nimic în comun cu canalul nervului hipoglos, care se află pe occipital, orificiul rotund ce ține de sfenoid, orificiul jugular – delimitat de fosa jugulară a piramidei temporalului și incizura jugulară de pe occipital, precum și canalul pterigopalatin, inexistent în PNA și TAI, dar utilizat de BNA și JNA. Actualmente acest canal e denumit palatin mare; el e delimitat de lama verticală a palatinului (<i>sulcus palatinus major</i>) și corpul maxilei (<i>sulcus palatinus major</i>). Șanțul pterigopalatin de pe apofiza pterigoidă a sfenoidului, menționat în manuale a fost exclus începând cu PNA. Răspunsul corect – „A”.</p>
<p>292.</p>	<p>CS. Oasele temporal și occipital delimitează:</p> <p>A. Orificiul lacerat B. Canalul nervului hipoglos C. Orificiul rotund D. Orificiul jugular E. Canalul pterigopalatin (palatin mare)</p> <p>CS. The temporal and occipital bones delimit the:</p> <p>A. Lacerate foramen B. Canal of hypoglossal nerve C. Round foramen D. Jugular foramen E. Pterygopalatine canal (greater palatine canal)</p> <p>CS. Височная и затылочная кости ограничивают:</p> <p>A. Рваное отверстие B. Канал подъязычного нерва C. Круглое отверстие D. Яремное отверстие E. Крылонёбный канал (большой нёбный канал)</p> <p>Orificiul rotund și canalul nervului hipoglos țin fiecare de câte un os aparte, orificiul lacerat e delimitat de stânca temporalului și sfenoid, canalul palatin mare – de corpul maxilei (fața</p>

	<p>infratemporală) și lama verticală a palatinului, și numai orificiul jugular are ca margini fosa jugulară de pe stânca temporalului și incizura jugulară de pe porțiunea laterală a occipitalului. Prin urmare enunțul corect e „D”.</p>
293.	<p>CS. Bula etmoidală proemină: A. În meatul nazal inferior B. Pe peretele medial al orbitei C. La baza apofizei zigomatice D. Pe piramida osului temporal E. În meatul nazal mediu</p> <p>CS. The ethmoid bulla bulges: A. Into the inferior nasal meatus B. On the medial wall of the orbit C. At the base of zygomatic process D. On the pyramid of temporal bone E. Into the middle nasal meatus</p> <p>CS. Решетчатый пузырек выпячивается: A. В нижний носовой ход B. На медиальной стенке глазницы C. У основания скулового отростка D. На пирамиде височной кости E. В средний носовой ход</p> <p>Bula etmoidală (bula Mosher) reprezintă o proeminență osoasă semilunară, corespunzătoare uneia dintre celulele etmoidale medii, localizată pe peretele lateral al fosei nazale, înapoia și deasupra procesului uncinat. Piramida osului temporal, apofiza zigomatică a maxilei și peretele medial al orbitei nu se asociază cu meaturile nazale. Peretele lateral al meatului nazal inferior este dat de fața nazală a corpului maxilei și lama verticală a palatinului. Labirintul etmoidal participă la formarea peretelui lateral al meatului nazal mediu, prin urmare bula etmoidală de pe fața medială a labirintului etmoidal se află în meatul nazal mediu. Răspunsul corect – „E”.</p>
294.	<p>CS. Canalul nazolacrimon se deschide: A. În meatul nazal inferior B. Pe peretele medial al orbitei C. La baza apofizei zigomatice D. Pe piramida osului temporal E. În meatul nazal mediu</p> <p>CS. The nasolacrimal canal opens: A. Into the inferior nasal meatus B. On the medial wall of the orbit C. At the base of zygomatic process D. On the pyramid of the temporal bone E. Into the middle nasal meatus</p> <p>CS. Носослезный канал открывается: A. В нижний носовой ход B. На медиальной стенке глазницы C. У основания скулового отростка D. На пирамиде височной кости E. В средний носовой ход</p>

	<p>Canalul nazolacrimal (mai precis lacrimonazal) reprezintă un canal osos, format de șanțul lacrimal de pe fața nazală a maxilei, șanțul omonim al osului lacrimal și procesul lacrimal al cornetului nazal inferior, care face legătura dintre orbită și cavitatea nazală. Prin acest canal trece ductul nazolacrimal – parte componentă a aparatului lacrimal. Începe în fosa sacului lacrimal și se termină sub cornetul nazal inferior, în meatul nazal respectiv. Astfel răspunsul corect este „A”, toate celelalte enunțuri sunt false.</p>
<p>295.</p>	<p>CS. Orificiile etmoidale se asociază cu:</p> <p>A. Meatul nazal inferior B. Peretele medial al orbitei C. Baza apofizei zigomatice D. Piramida osului temporal E. Meatul nazal mediu</p> <p>CS. The ethmoid orifices are associated with the:</p> <p>A. Inferior nasal meatus B. Medial wall of the orbit C. Base of the zygomatic process D. Pyramid of the temporal bone E. Middle nasal meatus</p> <p>CS. Решетчатые отверстия ассоциируются с:</p> <p>A. Нижним носовым ходом B. Медиальной стенкой глазницы C. Основанием скулового отростка D. Пирамидой височной кости E. Средним носовым ходом</p> <p>Există două orificii etmoidale – anterior și posterior, prin care orbita comunică cu fosa craniană anterioară și cavitatea nazală. Ele se află pe ambele extremități ale suturii dintre partea orbitală a frontalului și lama orbitală (papiracee) a labirintului osului etmoid (sutura frontoetmoidală). Atât lama orbitală a etmoidului, cât și sutura respectivă nu au nimic comun cu apofiza zigomatică a maxilei, piramida temporalului, sau meaturile nazale menționate; aceste formațiuni, precum și orificiile etmoidale se asociază numai cu peretele medial al orbitei. Enunțul corect este „B”.</p>
<p>296.</p>	<p>CS. Apertura sinusului sphenoidal se deschide în:</p> <p>A. <i>Meatus nasi medius</i> B. Recesul sfenoetmoidal C. <i>Fossa pterygopalatina</i> D. <i>Fossa cranii media</i> E. Toate corecte</p> <p>CS. The aperture of the sphenoid sinus opens into the:</p> <p>A. Middle nasal meatus B. Sphenoethmoidal recess C. Pterygopalatine fossa D. Middle cranial fossa E. All above mentioned are right</p> <p>CS. Апертура клиновидного синуса (пазухи) открывается в:</p> <p>A. <i>Meatus nasi medius</i> B. Клиновидно-решетчатый карман C. <i>Fossa pterygopalatina</i> D. <i>Fossa cranii media</i> E. Все правильные</p>

	<p>Apertura sinusului sfenoidal se află pe fața anterioară a corpului osului sfenoid, de o parte și de alta a crestei sfenoidale, situate pe linia mediană. Reprezintă un orificiu pereche, de o formă aproximativ rotundă, fiind delimitat și de cornetele sfenoidale (conchae sphenoidales) sau oscioarele Bertin – lamele osoase fine, aflate pe fața anterioară a corpului sfenoidal. Apertura sinusului sfenoidal se deschide în recesul sfenoetmoidal – un compartiment al cavității nazale, localizat mai sus de cornetul nazal superior, între fața anterioară a corpului sfenoidului și plafonul cavității nazale. Prin urmare acest compartiment nu are nimic în comun cu meaturile nazale menționate, precum și cu fosele craniană medie și pterigopalatină. Enunțul corect e „B”.</p>
<p>297.</p>	<p>CS. Postero-lateral de corpul sfenoidului se deschide:</p> <p>A. Canaliculul mastoidian B. Canalul incisiv C. Canalul musculotubar D. Canaliculul timpanic E. Canalul carotid</p> <p>CS. Which of the following canals opens postero-laterally to the sphenoid body:</p> <p>A. Mastoid canalicule B. Incisive canal C. Musculotubal canal D. Tympanic canalicule E. Carotid canal</p> <p>CS. Латеральнее и кзади от тела клиновидной кости открывается:</p> <p>A. Сосцевидный каналец B. Резцовый канал C. Мышечно-трубный канал D. Барабанный каналец E. Сонный канал</p> <p>Pe fețele laterale ale corpului sfenoidului găsim șanțurile carotidiene, segmentul posterior al cărora e delimitat din lateral de lingula sfenoidală. În acestea se plasează artera carotidă internă după pătrunderea ei din canalul carotidian al stâncii temporalului în cavitatea craniului. Enunțurile A-D sunt false – ne amintim de localizarea lor. Răspuns – „E”.</p>
<p>298.</p>	<p>CS. Cavitatea nazală comunică cu cea bucală prin:</p> <p>A. Canaliculul mastoidian B. Canalul incisiv C. Canalul musculotubar D. Canaliculul timpanic E. Canalul carotid</p> <p>CS. The nasal cavity communicates with the oral one through the:</p> <p>A. Mastoid canalicule B. Incisive canal C. Musculotubal canal D. Tympanic canalicule E. Carotid canal</p> <p>CS. Полость носа сообщается с полостью рта через:</p> <p>A. Сосцевидный каналец B. Резцовый канал C. Мышечно-трубный канал D. Барабанный каналец E. Сонный канал</p>

	<p>Pe viu nu există comunicare între cavitatea nazală și cea bucală. Pe craniul în ansamblu cavitatea nazală osoasă comunică cu cavitatea bucală osoasă numai prin canalul incisiv, care pe viu (sau la cadavru) e ocupat de mănunchiul vasculonervos (artera palatină mare și nervul nazopalatin). Canalele carotidian și musculotubar și canaliculele mastoidian și timpanic nu au vre-o legătură cu cavitățile respective (vezi localizarea și traiectul lor). Enunțul corect e „B”.</p>
<p>299.</p>	<p>CS. Fosa pterigopalatină comunică cu cavitatea nazală prin:</p> <p><i>A. Foramen rotundum</i> <i>B. Foramen sphenopalatinum</i> <i>C. Foramen ovale</i> <i>D. Fissura pterygomaxillaris</i> <i>E. Canalis pterygoideus</i></p> <p>CS. The pterygopalatine fossa communicates with the nasal cavity through the:</p> <p><i>A. Foramen rotundum</i> <i>B. Foramen sphenopalatinum</i> <i>C. Foramen ovale</i> <i>D. Fissura pterygomaxillaris</i> <i>E. Canalis pterygoideus</i></p> <p>CS. Крыловидно-небная ямка сообщается с полостью носа через:</p> <p><i>A. Foramen rotundum</i> <i>B. Foramen sphenopalatinum</i> <i>C. Foramen ovale</i> <i>D. Fissura pterygomaxillaris</i> <i>E. Canalis pterygoideus</i></p> <p>Fosa pterigopalatină reprezintă un spațiu localizat între corpul maxilei, apofiza pterigoidă și lama verticală a palatinului. I se descriu pereții anterior, format de tuberul maxilei, medial – de lama verticală a palatinului, posterior – dat de baza apofizei pterigoide a sfenoidului, superior – dat de fața maxilară a aripiei mari a sfenoidului; perete inferior nu există, deoarece în jos fosa se îngustează și trece în canalul palatin mare, iar în loc de perete lateral există o fisură largă – fisura pterigomaxilară.</p> <p>Prezintă 6 comunicări:</p> <ul style="list-style-type: none"> - prin fisura orbitală inferioară cu orbita; - prin canalul pterigoid cu regiunea gaurei rupte; - prin orificiul rotund cu fosa craniană medie; - prin canalele palatine mare și mici cu cavitatea bucală osoasă; - prin orificiul sfenopalatin cu meatul nazal superior; - prin fisura pterigomaxilară cu fosa infratemporală. <p>Enunțul corect e „B”.</p>
<p>300.</p>	<p>CS. Fosa pterigopalatină comunică cu cavitatea bucală prin:</p> <p><i>A. Foramen sphenopalatinum</i> <i>B. Canalis pterygoideus</i> <i>C. Foramen rotundum</i> <i>D. Canalis palatinus major</i> <i>E. Canalis condylaris</i></p> <p>CS. The pterygopalatine fossa communicates with the oral cavity through the:</p> <p><i>A. Foramen sphenopalatinum</i> <i>B. Canalis pterygoideus</i> <i>C. Foramen rotundum</i> <i>D. Canalis palatinus major</i> <i>E. Canalis condylaris</i></p>

CS. Крыловидно-небная ямка сообщается с полостью рта через:

A. *Foramen sphenopalatinum*

B. *Canalis pterygoideus*

C. *Foramen rotundum*

D. *Canalis palatinus major*

E. *Canalis condylaris*

Fosa pterigopalatină reprezintă un spațiu localizat între corpul maxilei, apofiza pterigoidă și lama verticală a palatinului. I se descriu pereții anterior, format de tuberul maxilei, medial – de lama verticală a palatinului, posterior – dat de baza apofizei pterigoide a sfenoidului, superior – dat de fața maxilară a aripiei mari a sfenoidului; perete inferior nu există, deoarece în jos fosa se îngustează și trece în canalul palatin mare, iar în loc de perete lateral există o fisură largă – fisura pterigomaxilară.

Prezintă 6 comunicări:

- prin fisura orbitală inferioară cu orbita;
- prin canalul pterigoid cu regiunea gaurei rupte;
- prin orificiul rotund cu fosa craniană medie;
- prin canalele palatine mare și mici cu cavitatea bucală osoasă;
- prin orificiul sfenopalatin cu meatul nazal superior;
- prin fisura pterigomaxilară cu fosa infratemporală. **Enunțul corect e „D”.**

301. CS. Cavitatea nazală comunică cu fosa pterigopalatină prin:

A. *Foramen sphenopalatinum*

B. *Canalis palatinus major*

C. *Canalis pterygoideus*

D. *Foramen rotundum*

E. *Canalis ethmoidalis posterior*

CS. The nasal cavity communicates with the pterygopalatine fossa through the:

A. *Foramen sphenopalatinum*

B. *Canalis palatinus major*

C. *Canalis pterygoideus*

D. *Foramen rotundum*

E. *Canalis ethmoidalis posterior*

CS. Полость носа сообщается с крыловидно-небной ямкой через:

A. *Foramen sphenopalatinum*

B. *Canalis palatinus major*

C. *Canalis pterygoideus*

D. *Foramen rotundum*

E. *Canalis ethmoidalis posterior*

Orificiul (canalul) etmoidal posterior e în orbită, pe peretele medial.

Fosa pterigopalatină reprezintă un spațiu localizat între corpul maxilei, apofiza pterigoidă și lama verticală a palatinului. I se descriu pereții anterior, format de tuberul maxilei, medial – de lama verticală a palatinului, posterior – dat de baza apofizei pterigoide a sfenoidului, superior – dat de fața maxilară a aripiei mari a sfenoidului; perete inferior nu există, deoarece în jos fosa se îngustează și trece în canalul palatin mare, iar în loc de perete lateral există o fisură largă – fisura pterigomaxilară. Prezintă 6 comunicări:

- prin fisura orbitală inferioară cu orbita;
- prin canalul pterigoid cu regiunea gaurei rupte;
- prin orificiul rotund cu fosa craniană medie;
- prin canalele palatine mare și mici cu cavitatea bucală osoasă;
- prin orificiul sfenopalatin cu meatul nazal superior;
- prin fisura pterigomaxilară cu fosa infratemporală. **Enunțul corect e „A”.**

<p>302.</p>	<p>CM. Care oase formează <i>paries inferior orbitae</i>? A. <i>Maxilla</i> B. <i>Os palatinum</i> C. <i>Os sphenoidale</i> D. <i>Os lacrimale</i> E. <i>Os incisivum</i></p> <p>CM. The bones forming the inferior orbital wall are the: A. <i>Maxilla</i> B. <i>Os palatinum</i> C. <i>Os sphenoidale</i> D. <i>Os lacrimale</i> E. <i>Os incisivum</i></p> <p>CM. Какие кости участвуют в образовании <i>paries inferior orbitae</i>? A. <i>Maxilla</i> B. <i>Os palatinum</i> C. <i>Os sphenoidale</i> D. <i>Os lacrimale</i> E. <i>Os incisivum</i></p> <p>Peretele inferior al orbitei este dat de fața orbitală a maxilei, partea orizontală a feței orbitare a osului zigomatic, completate posterior de procesul orbital al palatinului (de la lama perpendiculară). Prin <i>urmare enunțurile corecte sunt „A” și „B”</i>, celelalte sunt false.</p>
<p>303.</p>	<p>CS. În recessul sfenoetmoidal se deschide: A. Orificiul incisiv B. Apertura sinusului sfenoid C. Infundibulul etmoidal D. Celulele posterioare ale osului etmoid E. Canalul nazolacrimal</p> <p>CS. The structure opening into the sphenoehtmoidal recess is the: A. Incisive foramen B. Aperture of sphenoid sinus C. Ethmoid infundibulum D. Posterior cells of ethmoid bone E. Nasolacrimal canal</p> <p>CS. В клиновидно-решетчатый карман открывается: A. Резцовое отверстие B. Апертура клиновидного синуса (пазуха) C. Решетчатая воронка D. Задние решетчатые ячейки E. Носослезный канал</p> <p>Recessul sfenoetmoidal reprezintă un compartiment al cavității nazale, localizat mai sus de cornetul nazal mediu și posterior de meatul nazal superior. El e delimitat de peretele anterior al sinusului sfenoidal (fața anterioară a corpului sfenoidului) și plafonul fosei nazale, dat de lama ciuruită. În acest recess se deschide apertura sinusului sfenoidal. Orificiul incisiv se află pe palatul dur, infundibulul etmoidal – în meatul nazal mijlociu, canalul nazolacrimal se deschide în meatul nazal inferior, iar celulele etmoidale posterioare – în meatul nazal superior. <i>Enunțul corect e „B”</i>.</p>
<p>304.</p>	<p>CM. Baza craniului se împarte în: A. Baza anterioară</p>

- B. Baza posterioară
- C. Baza externă
- D. Baza laterală
- E. Baza internă

CM. The terms that pertain to the base of the skull are:

- A. Anterior base
- B. Posterior base
- C. Exobase
- D. Lateral base
- E. Endobase

CM. Основание черепа делится на:

- A. Переднее основание
- B. Заднее основание
- C. Наружное основание
- D. Латеральное основание
- E. Внутреннее основание

Baza craniului reprezintă partea inferioară a craniului cerebral, aflată inferior de boltă (calotă). Ea se situează mai jos de linia trasată prin glabelă, marginea supraorbitară, apofiza zigomatică a osului frontal, sutura sfenozigomatică, creasta infratemporală de pe aripa mare a sfenoidului, marginea superioară a orificiului auditiv extern, linia nucală superioară și protuberanța occipitală externă, sau mai simplu – sub planul cvasiorizontal, trasat prin glabelă și protuberanța occipitală externă. Bazei craniului i se disting fața internă – endobaza și fața externă – exobaza. Toate celelalte enunțuri (bazele anterioară, posterioară, laterală) sunt născociri. *Prin urmare răspunsul corect e „C” și „E”.*

305. CM. Orificiile bazei externe a craniului, formate la unirea a două sau a mai multor oase:

- A. Stiloid
- B. Lacerat
- C. Rotund
- D. Orificiul extern al canalului carotid
- E. Jugular

CM. The orifices of the exobase of the skull, formed by fusion of two or more bones are the:

- A. Styloid foramen
- B. Lacerate foramen
- C. Round foramen
- D. External orifice of the carotid canal
- E. Jugular foramen

CM. Отверстия наружного основания черепа, образованные при соединении двух или более костей:

- A. Шиловидное
- B. Рваное
- C. Круглое
- D. Наружное отверстие сонного канала
- E. Яремное

Dintre cele enunțate orificiile stiloid, rotund, extern al canalului carotid se află în limitele porțiunilor unui singur os; la delimitarea orificiului lacerat (găuri rupte) participă vârful stâncii temporalului, corpul sfenoidului și aripa lui mare (baza), iar a orificiului jugular – incizura jugulară a occipitalului, fosa jugulară și incizura omonimă (Gruber) de pe stânca temporalului. *Răspuns corect – „B” și „E”.*

<p>306.</p>	<p>CM. Bolta craniului este formată de:</p> <p>A. Solzul osului frontal B. Partea bazilară a occipitalului C. Solzul temporalului D. Oasele parietale E. Corpul sfenoidului</p> <p>CM. The skull-cap (calvaria) is formed by the:</p> <p>A. Frontal bone B. Basilar part of occipital bone C. Squama of temporal bone D. Parietal bones E. Body of sphenoid bone</p> <p>CM. Свод черепа образован:</p> <p>A. Чешуёй лобной кости B. Базиллярной частью затылочной кости C. Чешуёй височной кости D. Теменными костями E. Телом клиновидной кости</p> <p>Bolta craniului (calvaria, calota) reprezintă partea superioară a craniului cerebral (neurocraniului), formată în rezultatul unirii prin suturi a oaselor parietale, solzilor oaselor frontal, occipital și temporal și a aripii mari a sfenoidului (porțiunii ei corespunzătoare feței temporale). Porțiunea bazilară a occipitalului și corpul sfenoidului sunt componente ale bazei craniului. <i>Prin urmare corecte sunt enunțurile „A”, „C” și „D”.</i></p>
<p>307.</p>	<p>CM. Cu privire la craniul facial:</p> <p>A. Osul hioid este palpabil deasupra cartilajului tiroid B. Pe vârful coarnelor mari ale osului hioid se află tuberculi C. Porțiunea anterioară a peretelui nazal superior e formată de lamela cribroasă a osului etmoid D. La formarea septului nazal contribuie: spina nazală a frontalului, rostrul sfenoidal, crestele nazale ale oaselor nazale, palatine și maxilare E. Porțiunea posteroinferioară a septului nazal este dată de vomer</p> <p>CM. The statements concerning to the facial skull are:</p> <p>A. The hyoid bone can be palpated above the thyroid cartilage B. On the apex of the greater horns of hyoid bone there are tubercles C. Anterior portion of the superior nasal wall is formed by the ethmoid cribriform plate D. Bones that contribute to the nasal septum formation are: the nasal spine of the frontal bone, sphenoid rostrum, nasal crests of the maxilla, nasal and palatine bones E. Posteroinferior part of the nasal septum is formed by the vomer</p> <p>CM. Относительно лицевого черепа:</p> <p>A. Подъязычная кость пальпируется над щитовидным хрящём B. На верхушке больших рогов подъязычной кости находятся бугорки C. Передняя часть верхней стенки носовой полости образована решетчатой пластинкой решетчатой кости D. В образовании перегородки носа участвуют: носовая ось лобной кости, клюв клиновидной кости, носовые гребни носовых, небных и верхнечелюстных костей E. Задне-нижнюю часть перегородки носа образована сошником</p> <p>Osul hioid poate fi palpat în regiunea anterioară a gâtului, deasupra proeminenței laringiene („mărului lui Adam”) cu policele și indicele, deplasându-l ușor în sens lateral. Coarnele mari ale osului hioid se unesc cu coarnele superioare ale cartilajului tiroid prin ligamentele tirohioidiene laterale, în grosimea cărora se află mici cartilaje (cartilajele triticee), însă careva tuberculi pe coarnele hioidului nu există. Peretele superior, sau plafonul cavității nazale are</p>

	<p>segmentele anterior (oblic ascendent), mediu (orizontal) și posterior (vertical). În partea sa anterioară el este dat de fața endonazală a osului nazal și spina nazală a frontalului, în partea sa medie – de lama ciuruită, iar în cea posterioară – de corpul sfenoidului. Septul nazal osos (rareori dispus median) este constituit din lama perpendiculară a osului etmoid, vomer, creasta oaselor nazale, creasta și ciocul sfenoidului, spina nazală a frontalului și creasta nazală de pe fața superioară a palatului dur cu spinele nazale anterioară și superioară. <i>Astfel enunțuri corecte sunt „A”, „D” și „E”.</i></p>
<p>308.</p>	<p>CM. Cu privire la cavitățile craniului facial:</p> <p>A. Pereții mediali ai orbitelor sunt paraleli, iar cei laterali se află sub un unghi drept unul față de altul</p> <p>B. Canalul optic se află la nivelul unirii peretelui superior al orbitei cu cel medial.</p> <p>C. Sinusul frontal în unele cazuri se extinde în partea anteromedială a peretelui superior al orbitei.</p> <p>D. Peretele orbital inferior separă orbita de sinusul maxilar.</p> <p>E. Peretele orbital medial este cel mai gros și mai rezistent dintre toți pereții orbitari.</p> <p>CM. The statements concerning to the facial skull cavities are:</p> <p>A. Medial walls of the orbits are parallel, those lateral form the right angle relative to each other</p> <p>B. Optic canal is located at the level of the union of the upper wall of the orbit to the medial one</p> <p>C. Frontal sinus in some cases extends to the anteromedial part of the superior wall of the orbit</p> <p>D. Inferior wall of the orbit separates the orbit from the maxillary sinus</p> <p>E. Medial wall of the orbit is thicker and more durable of all orbital walls</p> <p>CM. Полости лицевого черепа:</p> <p>A. Медиальные стенки глазницы параллельны, а латеральные находятся под прямым углом друг к другу</p> <p>B. Зрительный канал находится на уровне соединения верхней и медиальной стенок глазницы</p> <p>C. В отдельных случаях лобная пазуха достигает передне-медиальной части верхней стенки глазницы</p> <p>D. Нижняя стенка глазницы отделяет глазницу от верхнечелюстной пазухи</p> <p>E. Медиальная стенка глазницы толще и крепче остальных стенок глазницы</p> <p>Pereții mediali ai ambelor orbite sunt situați în plan aproape sagital, prin urmare sunt paraleli, iar cei laterali sunt situați oblic, din lateral spre medial, de la anterior spre posterior, delimitând între ei un unghi aproape drept. Canalul optic (orificiul lui orbital) este situat medial de apexul orbitei, în baza aripilor mici a sfenoidului. Sinusul frontal are dimensiuni variabile. Localizarea lui deseori nu se limitează doar cu porțiunea medie a solzului frontalului ci se extinde lateral în grosimea marginii superciliare și posterior – în masa porțiunii orbitale a osului. Peretele inferior sau podeaua orbitei în cea mai mare parte a sa e format de fața orbitală a corpului maxilei care separă orbita de sinusul maxilar (Highmore). Această vecinătate dintre sinusul maxilar și orbită poate contribui la răspândirea proceselor patologice dintr-o cavitate în alta. Peretele medial al orbitei este foarte subțire; în cea mai mare parte a sa corespunde peretelui lateral al cavității nazale. El este format de procesul frontal al maxilei, parțial corpul sfenoidului și cele mai fragile oase ale viscerocraniului – lacrimal și lama orbitală (papiracee) a labirintului osului etmoid. <i>Enunțuri corecte sunt „A”, „C”, „D”.</i></p>
<p>309.</p>	<p>CM. Peretele medial al orbitei este format de:</p> <p>A. Fața orbitală a aripilor mari</p> <p>B. Osul lacrimal</p> <p>C. Aripele mici</p> <p>D. Lamela orbitală a osului etmoid</p>

	<p>E. Apofiza frontală a maxilei</p> <p>CM. The medial wall of the orbit is formed by the:</p> <p>A. Orbital surface of the greater wing B. Lacrimal bone C. Lesser wings D. Orbital plate of the ethmoid bone E. Frontal process of the maxilla</p> <p>CM. Медиальная стенка глазницы образована:</p> <p>A. Глазничной поверхностью большого крыла B. Слезной костью C. Малыми крыльями D. Глазничной пластинкой решетчатой кости E. Лобным отростком верхней челюсти</p> <p>Peretele medial al orbitei este format prin unirea prin suturi ale apofizei frontale a maxilei, osului lacrimal, lamelei orbitare a labirintului etmoidal și parțial de corpul osului sfenoidal. Uneori anterior de osul lacrimal poate exista un oscior lacrimal suplimentar (Rousseau). Fața orbitală a aripilor mari ale sfenoidului intră în componența peretelui orbital lateral, iar aripile mici ale acestui os – în componența peretelui superior. Enunțuri corecte – „B”, „D”, „E”.</p>
<p>310.</p>	<p>CM. Peretele inferior al orbitei este format de:</p> <p>A. Fața orbitală a osului zigomatic B. Apofiza frontală a osului zigomatic C. Fața orbitală a maxilei D. Apofiza zigomatică a osului frontal E. Apofiza orbitală a osului palatin</p> <p>CM. The inferior wall of the orbit is formed by the:</p> <p>A. Orbital surface of the zygomatic bone B. Frontal process of the zygomatic bone C. Orbital surface of the maxilla D. Zygomatic process of the frontal bone E. Orbital process of the palatine bone</p> <p>CM. Нижняя стенка глазницы образована:</p> <p>A. Глазничной поверхностью скуловой кости B. Лобным отростком скуловой кости C. Глазничной поверхностью верхней челюсти D. Скуловым отростком лобной кости E. Глазничным отростком небной кости</p> <p>Peretele inferior al orbitei în cea mai mare parte a sa e format de fața orbitală a corpului maxilei, completată în partea antero-laterală de porțiunea inferioară a feței orbitare a osului zigomatic, iar în partea posterioară – de procesul orbital al palatinului. Apofizele frontală a osului zigomatic și zigomatică a frontalului nu țin de peretele orbital inferior. Enunțuri corecte „A”, „C”, „E”.</p>
<p>311.</p>	<p>CM. Peretele lateral al orbitei este format de:</p> <p>A. Lamela laterală a apofizei pterigoide B. Apofiza zigomatică a osului frontal C. Fețele orbitare ale aripilor mari ale osului sfenoid D. Apofiza frontală a maxilei E. Apofiza frontală a osului zigomatic</p>

	<p>CM. The lateral wall of the orbit is formed by the:</p> <p>A. Lateral plate of the pterygoid process B. Zygomatic process of the frontal bone C. Orbital surface of the greater wing of the sphenoid bone D. Frontal process of the maxilla E. Frontal process of the zygomatic bone</p> <p>CM. Латеральная стенка глазницы образована:</p> <p>A. Латеральной пластинкой крыловидного отростка B. Скуловым отростком лобной кости C. Глазничными поверхностями больших крыльев крыловидной кости D. Лобным отростком верхней челюсти E. Лобным отростком скуловой кости</p> <p>Peretele lateral al orbitei constă din fața orbitală a osului zygomatic (malar), fața orbitală a apofizei zgomatice a frontalului și fața orbitală a aripii mari a osului sfenoid, care constituie 2/3 posterioare din acest perete. Lamela laterală a apofizei pterigoide și apofiza frontală a maxilei nu se referă la peretele orbital lateral. <i>Enunțuri corecte „B”, „C”, „E”.</i></p>
312.	<p>CM. Orbita comunică cu endobaza craniului prin:</p> <p>A. Canalul optic B. Orificiul rotund C. Fisura orbitală superioară D. Fisura orbitală inferioară E. Orificiile etmoidale</p> <p>CM. The orbit communicates with endobase of the skull through the:</p> <p>A. Optic canal B. Round foramen C. Superior orbital fissure D. Inferior orbital fissure E. Ethmoid orifices</p> <p>CM. Глазница сообщается с внутренним основанием черепа посредством:</p> <p>A. Зрительного канала B. Круглого отверстия C. Верхней глазничной щели D. Нижней глазничной щели E. Решетчатых отверстий</p> <p>Cu endobaza orbita comunică prin canalul optic și fisura orbitală superioară, precum și prin orificiul (respectiv canalul) etmoidal anterior (cel posterior duce în cavitatea nazală). Prin orificiul rotund endobaza comunică cu fosa pterigopalatină, iar prin fisura orbitală inferioară orbita comunică cu fosa pterigopalatină, fosa infratemporală și cea temporală. <i>Enunțuri corecte – „A”, „C”.</i></p>
313.	<p>CM. Fisura orbitală inferioară este delimitată de:</p> <p>A. Apofiza orbitală a osului palatin B. Osul frontal C. Fața orbitală a maxilei D. Lamela orbitală a osului etmoid E. Fața orbitală a aripilor mari ale osului sfenoid</p> <p>CM. The inferior orbital fissure is limited by the:</p> <p>A. Orbital process of the palatine bone B. Frontal bone</p>

	<p>C. Orbital surface of the maxilla D. Orbital plate of the ethmoid bone E. Orbital surface of the greater wing of the sphenoid bone</p> <p>СМ. Нижняя глазничная щель ограничена: A. Глазничным отростком небной кости B. Лобной костью C. Глазничной поверхностью верхней челюсти D. Глазничной пластинкой решетчатой кости E. Глазничной поверхностью больших крыльев клиновидной кости</p> <p>Fisura orbitală inferioară este delimitată sus de marginea, care separă fața orbitală a aripii sfenoidale mari de fețele ei temporală și infratemporală, iar jos de marginea posterioară a feței orbitare a maxilei și apofiza orbitală a palatinului (din lamela lui verticală). Celelalte enunțuri au rol de distractori. Răspuns – „A”, „C”, „E”.</p>
<p>314.</p>	<p>СМ. Orbita comunică cu cavitatea nazală prin: A. Orificiul etmoid anterior B. Canalul palatin mare C. Canalul nazolacrimal D. Orificiul etmoid posterior E. Canalul optic</p> <p>СМ. The orbit communicates with the nasal cavity through the: A. Anterior ethmoid orifice B. Greater palatine canal C. Nasolacrimal canal D. Posterior ethmoid orifice E. Optic canal</p> <p>СМ. Глазница сообщается с полостью носа посредством: A. Переднего решетчатого отверстия B. Большого небного канала C. Носослезного канала D. Заднего решетчатого отверстия E. Зрительного канала</p> <p>Din cele enunțate doar canalul nazolacrimal și orificiul (respectiv canalul) etmoid posterior reprezintă comunicări, care leagă orbita cu cavitatea nazală; canalul optic și orificiul etmoid anterior fac legătura cu endobaza, iar canalul palatin mare aici e de prisos. Corect – „C”, „D”.</p>
<p>315.</p>	<p>СS. La formarea peretelui nazal lateral participă: A. Osul lacrimal B. Maxila (fața nazală a corpului și apofizei frontale) C. Labirintul etmoid (fața lui medială) D. Osul palatin (lama lui perpendiculară) E. Toate corecte</p> <p>СS. The bones that take part in the formation of the lateral nasal wall are the: A. Lacrimal bone B. Maxilla (nasal surface of the body and frontal process) C. Ethmoid labirynth (its medial surface) D. Palatine bone (its perpendicular plate) E. All above mentioned are right</p>

	<p>CS. В образовании латеральной стенки полости носа участвует:</p> <p>A. Слезная кость B. Верхняя челюсть (носовая поверхность тела и лобный отросток) C. Решетчатый лабиринт (медиальная поверхность) D. Небная кость (перпендикулярная пластинка) E. Все верные</p> <p>Peretele lateral al cavității (foselor) nazale este dat de osul nazal, procesul frontal al maxilei, osul lacrimal, fața medială a labirintului etmoidal, fața nazală a corpului maxilei, fața endonazală a lamei perpendiculare a osului palatin, lama medială a procesului pterigoid al osului sfenoid. Enunț corect – „E”.</p>
<p>316.</p>	<p>CM. Septul osos al nasului este constituit de:</p> <p>A. <i>Spina nasalis</i> a osului frontal B. Apofiza frontală a maxilei C. Lamela perpendiculară a osului etmoid D. Lamela perpendiculară a osului palatin E. <i>Vomer</i></p> <p>CM. The nasal bony septum consists of the:</p> <p>A. Nasal spine of the frontal bone B. Frontal process of the maxilla C. Perpendicular plate of the ethmoid bone D. Perpendicular plate of the palatine bone E. <i>Vomer</i></p> <p>CM. Костная перегородка носа состоит из:</p> <p>A. <i>Spina nasalis</i> лобной кости B. Лобного отростка верхней челюсти C. Перпендикулярной пластинки решетчатой кости D. Перпендикулярной пластинки небной кости E. Сошника</p> <p>Septul nazal osos împarte cavitatea nazală osoasă în două jumătăți, de regulă asimetrice, denumite de clinicieni fose nazale. El este format în cea mai mare parte a sa de lama perpendiculară a osului etmoid și vomer. Acestea sunt completate de creasta oaselor nazale, creasta și ciocul sfenoidului, spina nazală a frontalului, creasta nazală a apofizelor palatine a maxilei și cea a lamelor orizontale a palatinului, spinele nazale anterioară și posterioară. Apofiza frontală a maxilei și lamela perpendiculară a osului palatin țin de peretele lateral al foselor nazale. Astfel corecte sunt enunțurile „A”, „C” și „E”.</p>
<p>317.</p>	<p>CM. Cu privire la craniul în ansamblu:</p> <p>A. Baza craniului este mai fragilă decât calvaria B. Lamela internă a oaselor calvariei este mai rezistentă decât cea externă C. Fosa craniană medie conține lobii temporali ai emisferelor cerebrale D. Orificiul jugular se localizează posterior de fisura petrooccipitală E. Orificiul spinos leagă fosa craniană medie cu fosa infratemporală</p> <p>CM. The statements concerning the skull as a whole are:</p> <p>A. The base of the skull is more fragile than calvaria B. The internal lamina of the bones of calvaria is stronger than the external one C. The middle cranial fossa contains the temporal lobes of the cerebral hemisphere D. The jugular foramen is placed behind the petrooccipital fissure E. The spinous orifice connects the middle cranial fossa with the infratemporal fossa</p>

СМ. Относительно черепа в целом:

- A. Основание черепа более хрупкое, чем свод
- B. Внутренняя пластинка костей свода более резистентна, чем наружная
- C. Средняя черепная ямка содержит височные доли больших полушарий
- D. Яремное отверстие локализуется кзади от каменисто-затылочной щели
- E. Остистое отверстие соединяет среднюю черепную ямку с подвисочной ямкой

Fracturile oaselor craniului constituie cca 10% din totalul de fracturi ale oaselor scheletului, iar fracturile oaselor bazei craniului – 4 % din toate traumele craniocerebrale. La nivelul calvariei de cele mai dese ori are de suferit lamela internă, care conține mai puține substanțe organice (din care cauză e denumită lamina vitrea). În fosa craniană medie se află nu numai lobii temporali ai encefalului, dar și alte componente ale acestuia (pedunculii cerebrali, hipotalamusul etc.).

Fisura pietrooccipitală reprezintă spațiul îngust dintre piramida temporalului și osul occipital, care trece anterior și medial de orificiul jugular. Orificiul spinos e un orificiu mic situat în baza aripii mari a sfenoidului, posterior de orificiul oval. Prin el din fosa infratemporală în fosa craniană medie trece artera meningeală medie.

Prin urmare enunțuri corecte sunt „C”, „D” și „E”.

318. СМ. Cu privire la fosa craniană anterioară:

- A. Lamela ciuruită a osului etmoid separă fosa craniană anterioară de cavitatea nazală
- B. La nivelul lamei ciuruite se află orificiul orb și orificiile canalelor etmoidale anterior și posterior
- C. Marginile mediale ale porțiunilor orbitare ale osului frontal acoperă labirintele etmoidale
- D. La formarea fosei craniene anterioare participă 3 oase
- E. Canalele etmoidale se formează la joncțiunea marginii laterale a lamei cribroase cu osul frontal

СМ. Statements concerning to the anterior cranial fossa:

- A. Cribriform plate of the ethmoid bone separates anterior cranial fossa from the nasal cavity
- B. Cribriform plate houses the foramen cecum and the anterior and posterior ethmoidal canals (orifices)
- C. Medial margins of the orbital parts of the frontal bone overlap the ethmoidal labyrinths
- D. 3 bones take part in formation of the anterior cranial fossa
- E. Ethmoidal canals are formed at the junction of the lateral margin of the cribriform plate with the frontal bone

СМ. Образования передней черепной ямки:

- A. Решетчатая пластинка решетчатой кости разделяет переднюю черепную ямку от полости носа
- B. На уровне решётчатой пластинки находятся слепое отверстие и переднее и заднее отверстия решетчатых каналов
- C. Медиальные края глазничных частей лобной кости покрывают решетчатые лабиринты
- D. В образовании средней черепной ямки участвуют 3 кости
- E. Решетчатые каналы формируются при соединении латерального края решетчатой пластинки с лобной костью

La formarea fosei craniene anterioare participă fața cerebrală a porțiunilor orbitare ale osului frontal, aripile mici și jugum sphenoidale ale osului sfenoid și lama ciuruită a etmoidului. Pe fața cerebrală a lamei cribriforme se evidențiază creasta de cocoș (aparține lamei perpendiculare a etmoidului), care prin aripile sale împreună cu frontalul delimitează orificiul orb (Morand), ce ține de frontal.

Orificiile (canalele) etmoidale anterior și posterior se află pe fața orbitară a porțiunii orbitare a frontalului; la limita cu lama orbitară a labirintului etmoidal; prin cel anterior orbita comunică cu fosa craniană anterioară, iar prin cel posterior – cu cavitatea nazală. Ele se formează din

	<p>șanțurile etmoidale de pe labirint și șanțurile omonime ale frontalului, aflate pe marginile incizurii etmoidale ale acestuia. Astfel enunțuri corecte sunt „A”, „C”, „D”, „E”.</p>
<p>319.</p>	<p>CS. Cu privire la fosa craniană medie: A. În partea centrală a ei se află canalul optic, șanțul prechiasmatic și șaua turcească B. În partea anterioară a șeii turcești se află tuberculul, în cea posterioară – speteaza, iar în mijloc – fosa hipofizară C. Anterior se află în raport cu orbitele, lateral cu fosa temporală, inferior cu fosa pterigopalatină D. Posteromedial de orificiul oval se află orificiul lacerat E. Toate corecte</p> <p>CS. The statements concerning to the middle cranial fossa are: A. In its central part the optic canal, chiasmatic groove and Turkish saddle are placed B. In the anterior part of the Turkish saddle the tubercle is located, in the posterior – the dorsum sellae, and in the middle – the hypophyseal fossa C. In relation to the orbit it is located anteriorly, to the temporal fossa - laterally, to the pterygopalatine fossa -- inferiorly D. The lacerate foramen is located posteromedially to the oval foramen E. All above mentioned are right</p> <p>CS. Относительно средней черепной ямки: A. В центральной ее части находится зрительный канал, предперекрестная борозда и турецкое седло B. На передней части турецкого седла находится бугорок, на задней – спинка седла, а на середине - гипофизарная ямка C. Спереди граничит с глазницей, латерально – с височной ямкой, снизу – с крыловидно-небной ямкой D. Сзади и медиально овального отверстия находится рваное отверстие E. Все правильно</p> <p>Fosa medie a craniului e delimitată de marginea posterioară a aripilor mici ale sfenoidului și marginea superioară a piramidei osului temporal, având în partea sa medie șaua turcească cu tot ce ține de ea, canalul optic, șanțul prechiasmatic. Are raporturi cu orbita (prin aripa mare a sfenoidului), fosele temporală și infratemporală (prin solzul temporalului și aripa mare a sfenoidului), precum și cu fosa pterigopalatină și comunicări cu orbita (prin canalul optic și fisura orbitală superioară), fosa pterigopalatină (prin orificiul rotund), fosa infratemporală (prin orificiile oval, spinos, iar uneori și orificiile Vesalius și pietros, sau inominat Arnold din aripa mare a sfenoidului), exobaza (prin orificiul lacerat, aflat posteromedial de orificiul oval și cel spinos). Enunț corect – „E”.</p>
<p>320.</p>	<p>CM. Cu privire la fosa craniană posterioară: A. Este cea mai largă și profundă din cele 3 fose craniene B. Lateral este delimitată de partea mastoidiană a temporalului și unghiul mastoidian al parietalului C. Clivusul este separat de piramida temporală prin fisura petrooccipitală D. Orificiul mastoidian se deschide în porțiunea superioară a șanțului sinusului transvers E. Porțiunea anterioară a mării găuri occipitale este mai îngustă decât cea posterioară</p> <p>CM. The statements concerning to the posterior cranial fossa are: A. It is the largest and deepest of the three cranial fossae B. Laterally it is limited by the mastoid part of the temporal bone and the mastoid angle of the parietal bone C. The clivus is separated from the temporal pyramid by the petrooccipital fissure</p>

	<p>D. The mastoid foramen opens into the upper part of the groove of the transverse sinus E. The anterior part of the greater occipital foramen is narrower than the posterior one</p> <p>СМ. Относительно задней черепной ямки: A. Самая длинная и глубокая из 3-х черепных ямок B. Латерально ограничена сосцевидной частью височной кости и сосцевидным углом теменной кости C. Скот отделен от височной пирамиды посредством каменисто-затылочной щели D. Сосцевидное отверстие открывается в верхней части борозды поперечного синуса E. Передняя часть большого (затылочного) отверстия уже, чем задняя</p> <p>Fosa craniană posterioară (etajul posterior) reprezintă cea mai adâncă și cea mai largă din fosele endobazei, care adăpostește lobii occipitali ai emisferelor cerebrale, cerebelul, puntea și bulbul rahidian. Este delimitată de fosa craniană medie prin marginile superioare ale piramidelor și speteaza șei turcești și e constituită de aproape de tot osul occipital, o parte din corpul sfenoidului, porțiunea petroasă a temporalului (piramida și apofiza mastoidiană) și unghiurile posteroinferioare ale oaselor parietale. În centrul ei se află marea gaură occipitală, mai îngustă în partea ei anterioară și clivusul (panta) Blumenbach, separat de piramidă prin fisura petrooccipitală. Posterior pe fața internă a solzului occipital se află șanțul sinusului transvers, în care se deschide orificiul mastoidian. <i>Enunțuri corecte sunt „A”, „C”, „E”.</i></p>
321.	<p>СМ. In fosa craniană posterioară se deschid orificiile: A. Jugular B. Oval C. Acoustic intern D. Hipoglos E. Sfenopalatin</p> <p>СМ. The orifices of the posterior cranial fossa are the: A. Jugular orifice B. Oval foramen C. Internal acoustic porus D. Hypoglossal canal E. Sphenopalatine foramen</p> <p>СМ. В заднюю черепную ямку открываются отверстия: A. Яремное B. Овальное C. Внутреннее слуховое D. Канал подъязычного нерва E. Клиновидно-небное</p> <p>În fosa craniană posterioară se deschid conductul auditiv intern, apertura externă a apeductului vestibular, apertura externă a canaliculului colear, orificiul mastoidian, orificiul jugular, marea gaură occipitală, canalul nervului hipoglos, orificiul (canalul) condilar. Atenție la item! <i>Prin urmare corecte sunt „A”, „C” și „D”.</i></p>
322.	<p>СМ. Fosa infratemporală este delimitată de: A. Apofiza pterigoidă a sfenoidului B. Osul palatin C. Osul temporal D. Osul zigomatic E. Ramura mandibulei</p> <p>СМ. The infratemporal fossa is delimited by: A. Pterygoid process of sphenoid bone</p>

	<p>B. Palatine bone C. Temporal bone D. Zygomatic bone E. Ramus of mandible</p> <p>СМ. Подвисочная ямка ограничена: A. Крыловидным отростком клиновидной кости B. Небной костью C. Височной костью D. Скуловой костью E. Ветвью нижней челюсти</p> <p>Fosa infratemporală reprezintă un spațiu localizat pe fața laterală a viscerocraniului, între osul temporal și fața infratemporală a aripiei mari a sfenoidului (sus), lama laterală a apofizei pterigoide a sfenoidului (medial), tuberozitatea maxilei și osul zigomatic (anterior), arcul zigomatic și ramura mandibulei (lateral). Conține țesut celuloadipos, mușchii pterigoidieni, artera maxilară, plexul venos pterigoidian și nervul mandibular. <i>Astfel corecte sunt enunțurile „A”, „C”, „D”, „E”.</i></p>
323.	<p>СМ. Indicați cei 3 pereți ai fosei pterigopalatine: A. Anterior – tuberculul maxilei B. Lateral – apofiza pterigoidă C. Posterior – baza apofizei pterigoide D. Medial – lamela perpendiculară a osului palatin E. Superior – arcul zigomatic</p> <p>СМ. The three walls of the pterygopalatine fossa are: A. Anteriorly – the tuberosity of the maxilla B. Laterally – the pterygoid process C. Posteriorly – the base of the pterygoid process D. Medially – the perpendicular plate of the palatine bone E. Superiorly – the zygomatic arch</p> <p>СМ. Укажите 3 стенки крыловидно-небной ямки: A. Передняя - бугор верхней челюсти B. Латеральная - крыловидный отросток C. Задняя - основание крыловидного отростка D. Медиальная - перпендикулярная пластинка небной кости E. Верхняя - скуловая кость</p> <p>Fosa pterigopalatină dispune de pereții anterior (porțiunile superomediale ale feței infratemporale a maxilei), posterior (apofiza pterigoidă și o parte a feței anterioare a aripiei mari a sfenoidului, denumită de BNA față safenomaxilară, pe care se deschide orificiul rotund), medial (dat de lama verticală a palatinului). Lateral ea se deschide prin fisura sfenomaxilară, iar inferior e delimitată parțial de apofiza piramidală a palatinului. <i>Corecte sunt enunțurile „A”, „C”, „D”.</i></p>
324.	<p>СМ. Cu privire la particularitățile de gen ale craniului. La craniul feminin: A. Protuberanța mentală e bine evidențiată B. Unghiul mandibulei e înclinat spre interior C. Orbitele mai mari, distanța între ele mai mică D. Arcurile superciliare mai slab pronunțate E. Apofiza mastoidiană e slab pronunțată</p>

	<p>CM. The statements concerning to the structural features of the female skull are:</p> <p>A. The mental protuberance is well pronounced B. The mandibular angle is inverted C. The orbits are bigger, the distance between them is shorter D. The superciliary arches are weakly pronounced E. The mastoid processes are less pronounced</p> <p>CM. Половые особенности черепа у женщин:</p> <p>A. Подбородочный выступ хорошо выражен B. Угол нижней челюсти наклонен кнутри C. Глазницы больше по размеру, расстояние между глазницами меньше D. Надбровные дуги слабо выражены E. Сосцевидный отросток слабо выражен</p> <p>Particularitățile de gen ale craniului pot fi evidențiate în cca 80% din cazuri. Oasele craniului feminin sunt mai subțiri, mai netede, tuberozitățile și liniile sunt mai puțin evidente, orbitele sunt mai mari, axele lor longitudinale sunt mai apropiate, diametrul longitudinal al bazei în raport cu cel al calvariei e de 1:4,22 (la bărbat – 1:4,04). Enunțuri corecte – „B”, „C”, „D”, „E”.</p>
325.	<p>CM. Cu privire la particularitățile de gen ale craniului. La craniul masculin:</p> <p>A. Protuberanța mentală e bine evidențiată B. Unghiul mandibulei e înclinat spre interior C. Raportul dintre craniul facial și cel cerebral este de 1:4,04 D. Arcurile superciliare și glabella sunt bine pronunțate E. Apofiza mastoidiană e slab pronunțată</p> <p>CM. The statements concerning to the structural features of the male skull are:</p> <p>A. The mental protuberance is well pronounced B. The mandibular angle is inverted C. The ratio of the facial skull to cerebral skull is 1:4,04 D. The superciliary arches and glabella are well pronounced E. The mastoid process is poorly pronounced</p> <p>CM. Половые особенности черепа у мужчин:</p> <p>A. Подбородочный выступ хорошо выражен B. Угол нижней челюсти наклонен кнутри C. Соотношение между лицевым и мозговым черепом 1:4,04 D. Надбровные дуги хорошо выражены E. Сосцевидный отросток слабо выражен</p> <p>Dimorfismul sexual al craniului începe să se manifeste la pubertate, diferențele devenind tot mai accentuate odată cu înaintarea în vârstă. Craniul masculin se distinge prin dimensiuni mai mari, proeminențele pentru inserțiile musculare mai reliefate, orificiile de la bază mai mari, apofizele mastoide mai voluminoase, fosele temporale mai adânci, calota mai puțin boltită, glabella și arcadele sprâncenoase depășesc rădăcina nasului, bosele frontale și parietale mai mici, fruntea înclinată posterior (la femeie e mai verticală și mai rotunjită), orbitele dreptunghiulare cu marginile rotunjite, mentonul patrulater, bine evidențiat etc. (vezi și testul precedent). Dintre enunțurile prezentate, corecte sunt „A”, „C”, „D”.</p>
326.	<p>CM. Cu privire la meaturile acustice. Meatul extern:</p> <p>A. E delimitat de partea timpanică a osului temporal B. Se deschide pe fața posterioară a piramidei temporale C. Conține vase sangvine și nervi D. Servește pentru transmiterea undelor sonore E. Se află lateral de cavitatea timpanică</p>

	<p>CM. The statement concerning to the external acoustic meatus are:</p> <p>A. It is limited by the tympanic part of the temporal bone B. It opens on the posterior surface of the temporal pyramid C. It contains blood vessels and nerves D. It serves for transmission of the sound waves E. It is placed laterally to the tympanic cavity</p> <p>CM. Наружный слуховой проход:</p> <p>A. Ограничен барабанной частью височной кости B. Открывается на задней поверхности пирамиды височной кости C. Содержит кровеносные сосуды и нервы D. Служит для передачи слуховых волн E. Находится латеральнее барабанной полости</p> <p>Se disting orificiile acustice extern și intern (<i>porus acusticus externus et internus</i>) și meaturile (conductele) acustice extern și intern (<i>meatus acusticus externus et internus</i>). Meatul acustic extern reprezintă un canal osteocartilaginos, tapetat cu piele, care transmite undele sonore spre timpan. Lui i se descriu o porțiune cartilagineasă (laterală) și una osoasă (medială), formată de partea timpanică a osului temporal. Conductul auditiv extern e deschis numai spre exterior, de cavitatea timpanică situată medial el e separat prin membrana timpanică. În afară de undele sonore nu conduce careva formațiuni (vase sangvine, nervi). Prin urmare enunțurile corecte sunt „A”, „D” și „E”.</p>
327.	<p>CM. Cu privire la meaturile acustice. Meatul intern:</p> <p>A. Se localizează în partea timpanică a osului temporal B. Se deschide pe fața posterioară a piramidei temporale C. Conține vase sangvine și nervi D. Servește pentru transmiterea undelor sonore E. Se află lateral de cavitatea timpanică</p> <p>CM. The statement pertaining to the internal acoustic meatus are:</p> <p>A. It is placed in the tympanic part of the temporal bone B. It opens on the posterior surface of the temporal pyramid C. It contains blood vessels and nerves D. It serves for transmission of the sound waves E. It is placed laterally to the tympanic cavity</p> <p>CM. Внутренний слуховой проход:</p> <p>A. Локализуется в барабанной части височной кости B. Открывается на задней поверхности пирамиды височной кости C. Содержит кровеносные сосуды и нервы D. Служит для передачи слуховых волн E. Находится латерально от барабанной полости</p> <p>Meatul acustic intern reprezintă un canal din masa piramidei temporalului. Începe pe fața posterioară a piramidei prin orificiul auditiv intern și se continuă spre urechea internă. Conține nervii facial, intermediar (Wrisberg), vestibulo-cochlear și vase sangvine (artera și vena labirintice); pe fundul lui începe canalul facialului (Fallopchio).</p> <p>Astfel corecte sunt enunțurile „B”, „C”.</p>
328.	<p>CM. Prin osificare desmală se dezvoltă:</p> <p>A. Frontalul B. Parietalul C. Etmoidul D. Cornetul nazal inferior E. Solzul occipitalului</p>

	<p>CM. The bones that develop by desmal (membranous) ossification are the:</p> <p>A. Frontal bone B. Parietal bone C. Ethmoid bone D. Inferior nasal concha E. Squama of the occipital bone</p> <p>CM. Посредством десмального окостенения развиваются:</p> <p>A. Лобная кость B. Теменная кость C. Решетчатая кость D. Нижняя носовая раковина E. Затылочная чешуя</p> <p>Osificarea desmală reprezintă procesul de transformare directă a țesutului mezenchimal în cel osos. În acest mod se dezvoltă oasele calvariei, o parte din oasele craniului facial, parțial clavicula, falangele unghiale. La nivelul craniului osificarea desmală începe în capsula membranoasă – desmocraniu la embrionul cu lungimea parietococcigiană de 25 mm, prin apariția centrilor de osificare pentru frontal (solzul), parietal, solzul temporalului, solzul occipitalului. <i>Răspuns (atenție la item!) – „B”, „E”.</i></p>
<p>329.</p>	<p>CM. Prin osificare condrală se dezvoltă:</p> <p>A. Osul lacrimal B. Sfenoidul C. Maxila D. Mandibula E. Parietalul</p> <p>CM. The bones that develop by chondral ossification are the:</p> <p>A. Lacrimal bone B. Sphenoid bone C. Maxilla D. Mandible E. Parietal bone</p> <p>CM. Посредством хондрального (хрящевого) окостенения развивается:</p> <p>A. Слезная кость B. Клиновидная кость C. Верхняя челюсть D. Нижняя челюсть E. Теменная кость</p> <p>Conform datelor prezentate de Armand Andronescu în „Anatomia copilului” (1966) prin osificare condrală se dezvoltă oasele (sau porțiunile lor) care formează baza craniului cerebral, vomerul, cornetul nazal inferior, mandibula, hioidul. <i>Corecte sunt enunțurile „B”, „D”.</i></p>
<p>330.</p>	<p>CM. Șanțul sinusului sagital superior:</p> <p>A. Trece pe solzul osului frontal, marginea sagitală a parietalului și solzul occipitalului B. Se termină la nivelul orificiului jugular C. Trece orizontal pe fața internă a solzului osului occipital D. Este rectiliniu E. Se termină în confluența sinusurilor</p> <p>CM. The statements applied to the superior sagittal sinus are:</p> <p>A. It passes on the squama of the frontal bone, sagittal margin of the parietal bone and squama of the occipital bone B. It finishes at the level of the jugular orifice</p>

	<p>C. It passes horizontally on the internal surface of the occipital squama D. It is straight E. It finishes at the confluence of the sinuses</p> <p>СМ. Борозда верхнего сагиттального синуса: A. Проходит по чешуе лобной кости, сагиттальному краю теменной кости и затылочной чешуе B. Заканчивается на уровне яремного отверстия C. Проходит горизонтально по внутренней поверхности чешуи затылочной кости D. Является прямолинейным E. Заканчивается в стоке синусов</p> <p>Șanțul sinusului sagital superior reprezintă denumirea comună a depresiunilor localizate în plan sagital pe fața cerebrală a oaselor calvariei, prin care trece sinusul omonim – un vas venos important format de pahimeningele cerebral. Începe la nivelul crestei frontale a solzului frontalului, trece pe marginile sagitale ale parietalelor și pe fața internă a solzului occipitalului până la eminența cruciformă, la nivelul căreia se află confluența sinusurilor. Are un traiect incurbat conform configurației feței interne (cerebrale) a calvariei. <i>Corecte sunt „A”, „E”.</i></p>
331.	<p>СМ. Șanțul sinusului sigmoidian: A. Trece orizontal pe fața internă a solzului osului occipital B. Este rectiliniu C. Se termină nivelul orificiului jugular D. Se localizează pe 3 oase: parietal, temporal și occipital E. Se află pe marginea superioară a piramidei osului temporal</p> <p>СМ. The statements that refer to the groove of the sigmoid sinus are: A. It passes horizontally on the internal surface of the occipital squama B. It is straight C. It finishes at the level of the jugular orifice D. It is located on 3 bones: parietal, temporal and occipital E. It is located on the superior margin of the temporal pyramid</p> <p>СМ. Борозда сигмовидного синуса: A. Проходит горизонтально на внутренней поверхности чешуи затылочной кости B. Является прямолинейным C. Заканчивается на уровне яремного отверстия D. Локализуется на 3-х костях: теменной, затылочной, височной E. Находится на верхнем крае пирамиды височной кости</p> <p>Șanțul sinusului sigmoidian este denumirea comună a depresiunilor, localizate pe fața internă a oaselor parietal (unghiul mastoidian), occipital și temporal, care conține sinusul omonim al pahimeningelui cerebral. Are un traiect sinuos, începe la extremitatea laterală a șanțului sinusului transvers și se termină la nivelul orificiului jugular. <i>După cum reiese din cele menționate corecte sunt numai enunțurile „C” și „D”.</i></p>
332.	<p>СМ. Șanțul sinusului pietros superior: A. Se localizează pe 3 oase: parietal, temporal și occipital B. Se află pe marginea superioară a piramidei osului temporal C. Trece pe solzul osului frontal, marginea sagitală a parietalului și solzul occipitalului D. Se termină la nivelul sinusului sigmoid E. Trece orizontal pe fața internă a solzului osului occipital</p> <p>СМ. The statements that refer to the superior petrosal sinus are: A. It is located on 3 bones: the parietal, temporal and occipital B. It is located on the superior margin of the temporal pyramid C. It passes on the squama of the frontal bone, sagittal margin of the parietal bone and</p>

	<p>occipital squama D. It finishes at the level of the sigmoid sinus E. It passes horizontally on the internal surface of the occipital squama</p> <p>СМ. Борозда верхнего каменистого синуса: A. Локализуется на 3-х костях: теменной, височной, затылочной B. Находится на верхнем крае пирамиды височной кости C. Проходит по чешуе лобной кости, сагиттальному краю теменной кости и чешуе затылочной кости D. Заканчивается у сигмовидного синуса E. Проходит горизонтально по внутренней поверхности чешуи затылочной кости</p> <p>Șanțul sinusului pietros superior reprezintă depresiunea de pe marginea superioară a piramidei osului temporal prin care trece sinusul omonim, afluent al sinusului sigmoidian. Doar două enunțuri corecte din cele cinci – „B” și „D”, restul distractori.</p>
333.	<p>СМ. Șanțul sinusului transvers: A. Se termină la nivelul orificiului jugular B. Trece orizontal pe fața internă a solzului osului occipital C. Este rectiliniu D. Se termină în sectorul superior al șanțului sigmoidian E. Se localizează pe 3 oase: parietal, temporal și occipital</p> <p>СМ. The statements referring to the groove of the transverse sinus are: A. It finishes at the level of jugular foramen B. It passes horizontally on the internal surface of the occipital squama C. It is straight D. It finishes at the level of the upper part of the sigmoid groove E. It is located on 3 bones: parietal, temporal and occipital</p> <p>СМ. Борозда поперечного синуса: A. Заканчивается на уровне яремного отверстия B. Проходит горизонтально на внутренней поверхности чешуи затылочной кости C. Является прямолинейным D. Заканчивается на верхнем участке сигмовидного синуса E. Локализуется на 3-х костях: теменной, височной, затылочной</p> <p>Șanțul sinusului transvers e o depresiune largă, care traversează în sens transversal fața internă a solzului occipitalului. Începe la nivelul eminenței cruciforme, se continuă cu șanțul sinusului sigmoidian și conține sinusul transvers al pahimeningelui cerebral. Se localizează pe fața cerebrală a unui singur os și are un traiect aproape rectiliniu. Corect – „B”, „C”, „D”.</p>
334.	<p>СМ. Osul temporal: A. Are atribuție la aparatul auditiv B. Fosetă trohleară C. Lamă perpendiculară D. Linii nucale E. Canal carotidian</p> <p>СМ. The structures related to the temporal bone are: A. It refers to the auditory apparatus B. Trochlear fossa C. Perpendicular plate D. Nuchal lines E. Carotid canal</p>

	<p>СМ. Височная кость: A. Имеет отношение к слуховому аппарату B. Блоковая ямка C. Перпендикулярная пластинка D. Выйные линии E. Сонный канал</p> <p>Stânca temporalului reprezintă sediul organului vestibulo-cochlear. Din elementele descriptive enunțate îi aparține numai canalul carotidian cu cele două aperturi ale sale (externă și internă). <i>Enunțuri corecte sunt „A” și „E”</i>, deoarece fosea trohleară se referă la frontal, lama perpendiculară la etmoid, iar liniile nucale – la occipital.</p>
335.	<p>СМ. Osul sfenoid: A. Aripă mică B. Fisura orbitală superioară C. Lamă perpendiculară D. Șanțul prechiasmatic E. Canal carotidian</p> <p>СМ. The structures associated to the sphenoid bone are the: A. Lesser wings B. Superior orbital fissure C. Perpendicular plate D. Chiasmatic groove E. Carotid canal</p> <p>СМ. Клиновидная кость: A. Малые крылья B. Верхняя глазничная щель C. Перпендикулярная пластинка D. Перекрестная борозда E. Сонный канал</p> <p>Din elementele descriptive enunțate osul sfenoid nu dispune de lamă perpendiculară și canal carotidian (să nu-l confundăm cu șanțul omonim de pe corpul sfenoidal), toate celelalte îi aparțin. <i>Deci corecte sunt enunțurile „A”, „B”, „D”.</i></p>
336.	<p>СМ. Osul sfenoid: A. Creasta infratemporală B. Orificiul spinos C. Unghi sfenoid D. Lamelă orbitară E. Canal optic</p> <p>СМ. The structures that belong to the sphenoid bone are: A. Infratemporal crest B. Spinous orifice C. Sphenoid angle D. Orbital plate E. Optic canal</p> <p>СМ. Клиновидная кость: A. Подвисочный гребень B. Остистое отверстие C. Клиновидный угол</p>

	<p>D. Глазничная пластинка E. Зрительный канал</p> <p>Unghiul sfenoid aparține parietalului, iar lamela orbitală – labirintului etmoidal. Toate celelalte sunt ale sfenoidului – creasta infratemporală împarte fața externă a aripii mari în fețele temporală și infratemporală, canalul optic se află la baza aripilor mici, iar orificiul spinos – posterior de orificiul oval, înaintea spinului osului sfenoidal (<i>spina Ingrassias</i>). Prin urmare corecte sunt enunțurile „A”, „B” și „E”.</p>
337.	<p>CM. Osul parietal: A. Tubercul faringian B. Foveole granulare C. Unghi sfenoid D. Șanțul sinusului sigmoid E. Canal optic</p> <p>CM. The structures associated to the parietal bone are the: A. Pharyngeal tubercle B. Pits for pacchionian granulations C. Sphenoid angle D. Groove of the sigmoid sinus E. Optic canal</p> <p>CM. Теменная кость: A. Глоточный бугорок B. Пахионовы грануляции (ямки) C. Клиновидный угол D. Борозда сигмовидного синуса E. Зрительный канал</p> <p>Osului parietal îi lipsesc tuberculul faringian (e al occipitalului) și canalul optic (ține de sfenoid), în schimb pe fața internă a unghiului mastoidian, deși pe un traiect scurt trece șanțul sinusului sigmoidian (e utilizat pentru a aranja parietalul în poziție anatomică), are un unghi sfenoidal (anteroinferior), precum și din abundență foveole granulare (fosetele Pacchioni), situate de ambele părți ale șanțului sinusului sagital superior. Corecte – „B”, „C”, „D”.</p>
338.	<p>CM. Osul temporal: A. Lamă cribroasă B. Canal carotidian C. Șanț al sinusului sigmoidian D. Apofiză clinoidă posterioară E. Apertura canaliculului vestibular</p> <p>CM. The structures associated to the temporal bone are the: A. Cribriform plate B. Carotid canal C. Groove of the sigmoid sinus D. Posterior clinoid process E. External aperture of the vestibular aqueduct</p> <p>CM. Височная кость: A. Решетчатая пластинка B. Сонный канал C. Борозда сигмовидного синуса D. Задний наклоненный отросток E. Наружная апертура водопровода преддверия</p>

	<p>Osul temporal nu conține lamă cribriformă (e a etmoidului), sau apofize clinoide (țin de sfenoid). Celelalte formațiuni enunțate fac parte din porțiunile componente ale temporalului (canalul carotidian, apertura canaliculului vestibular și șanțul sinusului sigmoidian sunt elemente descriptive ale porțiunii petroase). <i>Enunțuri corecte – „B”, „C”, „E”.</i></p>
<p>339.</p>	<p>CM. Osul etmoid:</p> <p>A. Lamă cribroasă B. Cornet nazal suprem C. Șanț al sinusului sagital superior D. Apofiză clinoidă posterioară E. Linie nucală inferioară</p> <p>CM. The structures associated to the ethmoid bone are the:</p> <p>A. Cribriform plate B. Supreme nasal concha C. Groove of the superior sagittal sinus D. Posterior clinoid process E. Inferior nuchal line</p> <p>CM. Решетчатая кость:</p> <p>A. Решетчатая пластинка B. Наивысшая носовая раковина C. Борозда верхнего сагиттального синуса D. Задний наклоненный отросток E. Нижняя выйная линия</p> <p>Șanțul sinusului sagital superior trece pe fața internă (endocraniană) a solzului frontalului, oaselor parietale, solzului occipitalului. Apofiza clinoidă posterioară pornește bilateral de la speteaza șei turcești a osului sfenoid, iar linia nucală inferioară se află pe fața externă a solzului osului occipital (vezi mai sus). Două formațiuni din cele enunțate – lama cribriformă și cornetul nazal suprem (Santorini), atunci când există, aparțin osului etmoid. <i>Răspuns – „A”, „B”.</i></p>
<p>340.</p>	<p>CM. Vomerul:</p> <p>A. Aripă B. Tubercul marginal C. Os al viscerocraniului D. Lamă perpendiculară E. Formează septul nazal</p> <p>CM. Which statements about the vomer are true:</p> <p>A. It has the wings B. It has the marginal tubercle C. It is a bone of the visceral skull D. It has the perpendicular plate E. It takes part in the formation of the nasal septum</p> <p>CM. Сошник:</p> <p>A. Крылья B. Краевой бугорок C. Кость лицевого черепа D. Перпендикулярная пластинка E. Образует перегородку носа</p> <p>Vomerul este un os mic al craniului visceral, care participă la formarea septului nazal osos. Prin configurația sa vomerul amintește un fier de plug. Are la bază (sus) două aripioare,</p>

	<p>separate prin șanțul vomerului. Tuberculul marginal se află pe osul zigomatic (vezi mai sus), iar lama perpendiculară ține de osul palatin. Răspuns – „A”, „C”, „E”.</p>
<p>341.</p>	<p>CM. Maxila:</p> <p>A. Are corp și 4 apofize B. Tubercul marginal C. Orificiul infraorbital D. Fața infratemporală E. Șanț lacrimal</p> <p>CM. Which statements and structures are related to the maxilla:</p> <p>A. It has a body and 4 processes B. Marginal tubercle C. Infraorbital foramen D. Infratemporal surface E. Lacrimal groove</p> <p>CM. Верхняя челюсть:</p> <p>A. Имеет тело и 4 отростка B. Краевой бугорок C. Подглазничное отверстие D. Подвисочная поверхность E. Слезная борозда</p> <p>Maxila constituie componenta principală a masivului facial. E un os pneumatic (aerofor) format din corp și 4 apofize – frontală, zigomatică, alveolară și palatină. Corpului i se descriu fețele orbitară, anterioară, nazală și infratemporală. Pe fața anterioară se disting fosa canină și orificiul infraorbital, pe cea nazală – șanțul lacrimal, creasta cornetului și hiatul maxilar, pe orbitară – șanțul infraorbital, iar pe cea infratemporală – tuberozitatea maxilei și orificiile alveolare. La limita dintre marginea posterioară a feței nazale și fața infratemporală se află șanțul palatin mare. Tuberculul marginal, după cum s-a menționat mai sus, se află pe osul zigomatic.</p> <p>Prin urmare enunțurile "A", „C”, „D” și „E” sunt cele corecte.</p>
<p>342.</p>	<p>CM. Formațiuni anatomice situate pe fața anterioară a <i>corpus maxillae</i>:</p> <p>A. <i>Fossa canina</i> B. <i>Sulcus infraorbitalis</i> C. <i>Foramen infraorbitale</i> D. <i>Tuber maxillae</i> E. <i>Juga alveolaria</i></p> <p>CM. The anatomical structures located on the anterior surface of the body of maxilla are the:</p> <p>A. <i>Fossa canina</i> B. <i>Sulcus infraorbitalis</i> C. <i>Foramen infraorbitale</i> D. <i>Tuber maxillae</i> E. <i>Juga alveolaria</i></p> <p>CM. Анатомические образования передней поверхности <i>corpus maxillae</i>:</p> <p>A. <i>Fossa canina</i> B. <i>Sulcus infraorbitalis</i> C. <i>Foramen infraorbitale</i> D. <i>Tuber maxillae</i> E. <i>Juga alveolaria</i></p>

	<p>Din cele enunțate pe fața anterioară a corpului maxilei se află <i>fossa canina</i>, <i>foramen infraorbitale</i> și <i>juga alveolaria</i>. Tuberozitatea maxilei se evidențiază pe fața infratemporală, iar șanțul infraorbitar – pe fața orbitară. Răspuns – „A”, „C”, „E”.</p>
343.	<p>CS. Formațiuni anatomice situate pe <i>processus alveolaris mandibulae</i>?</p> <p>A. <i>Alveolae dentales</i> B. <i>Septa interalveolaria</i> C. <i>Septa interradicularia</i> D. <i>Juga alveolaria</i> E. Toate corecte</p> <p>CS. The anatomical structures located on the alveolar process of the mandible are the:</p> <p>A. <i>Alveolae dentales</i> B. <i>Septa interalveolaria</i> C. <i>Septa interradicularia</i> D. <i>Juga alveolaria</i> E. All above mentioned are right</p> <p>CM. Анатомические образования на <i>processus alveolaris mandibulae</i>:</p> <p>A. <i>Alveolae dentales</i> B. <i>Septa interalveolaria</i> C. <i>Septa interradicularia</i> D. <i>Juga alveolaria</i> E. Все правильные</p> <p>Toate formațiunile enunțate țin de apofiza alveolară a mandibulei. Răspuns – „E”.</p>
344.	<p>CM. Șanțul sinusului sigmoid traversează:</p> <p>A. Osul temporal B. Osul occipital C. Osul sfenoid D. Osul frontal E. Osul parietal</p> <p>CM. The bone crossed by the groove of the sigmoid sinus is the:</p> <p>A. Temporal bone B. Occipital bone C. Sphenoid bone D. Frontal bone E. Parietal bone</p> <p>CM. Борозда сигмовидного синуса проходит по:</p> <p>A. Височной кости B. Затылочной кости C. Клиновидной кости D. Лобной кости E. Теменной кости</p> <p>Șanțul sinusului sigmoid trece pe fața endocraniană a porțiunii laterale a osului occipital, unghiului mastoidian al parietalului, porțiunii pietroase a temporalului. Frontalul și sfenoidul aici sunt de prisos. Răspuns – „A”, „B”, „E”.</p>
345.	<p>CM. Cu privire la fosa craniană anterioară:</p> <p>A. Orificiul lacerat B. Orificiul orb C. Fisura pterigomaxilară</p>

	<p>D. Creasta cocoșului E. Orificiul acustic intern</p> <p>CM. The statements pertaining to the anterior cranial fossa are the: A. Lacerate foramen B. Foramen cecum C. Pterygomaxillary fissure D. Crista galli E. Internal acoustic porus</p> <p>CM. Анатомические образования передней черепной ямки: A. Рваное отверстие B. Слепое отверстие C. Крыловидно-верхнечелюстная щель D. Петушинный гребень E. Внутреннее слуховое отверстие</p> <p>Din elementele enunțate în fosa craniană anterioară sau etajul superior al endobazei craniului se află creasta cocoșului și orificiul orb (Morand). Orificiul lacerat (gaura ruptă) se află în fosa craniană medie, orificiul acustic intern – pe fața posterioară a piramidei temporalului, care intră în componența fosei craniene posterioare, iar fisura pterigomaxilară realizează comunicarea dintre fosele pterigopalatină și infratemporală. Corecte sunt „B” și „D”.</p>
<p>346.</p>	<p>CM. Care oase participă la formarea fossa cranii anterior? A. <i>Os frontale</i> B. <i>Os ethmoidale</i> C. <i>Os parietale</i> D. <i>Os sphenoidale</i> E. <i>Os incisivum</i></p> <p>CM. Which of the following bones takes part in the formation of the anterior cranial fossa? A. <i>Os frontale</i> B. <i>Os ethmoidale</i> C. <i>Os parietale</i> D. <i>Os sphenoidale</i> E. <i>Os incisivum</i></p> <p>CM. Какие кости участвуют в образовании fossa cranii anterior? A. <i>Os frontale</i> B. <i>Os ethmoidale</i> C. <i>Os parietale</i> D. <i>Os sphenoidale</i> E. <i>Os incisivum</i></p> <p>La formarea fosei craniene anterioare participă fața internă a scvamei și fețele superioare ale părților orbitare ale frontalului, lama ciuruită a etmoidului cu creasta cocoșului, jugum sphenoidale, fețele superioare ale aripilor mici ale sfenoidului. Osul parietal se află în zona calvariei, iar osul incisiv (Goethe, Vicq-d'Azyr sau Kölliker) – în condiții de normă există în perioada dezvoltării intrauterine și uneori poate persista în calitate de anomalie, fiind localizat anterior între ambele maxile, din care motiv mai e denumit și os intermaxilar, care există la unele animale. Enunțuri corecte – „A”, „B”, „D”.</p>
<p>347.</p>	<p>CM. În fosa craniană medie se disting: A. Orificiul lacerat B. Orificiul spinos C. Fisura pterigomaxilară</p>

	<p>D. Orificiul rotund E. Orificiul acustic intern</p> <p>CM. The structures related to the middle cranial fossa are the: A. Lacerate foramen B. Spinous foramen C. Pterigomaxillary fissure D. Round foramen E. Internal acoustic porus.</p> <p>CM. В средней черепной ямке находятся: A. Рваное отверстие B. Остистое отверстие C. Крыловидно-верхнечелюстная щель D. Округлое отверстие E. Внутреннее слуховое отверстие</p> <p>Orificiul acustic intern (porus acusticus internus) se află pe fața posterioară a piramidei, care participă la formarea fosei craniene posterioare (etajul inferior al endobazei craniului), iar fisura pterigomaxilară, delimitată de fața infratemporală a corpului maxilei și lama laterală, a apofizei pterigoidiene a osului sfenoid leagă fosa pterigoplatină cu cea infratemporală. Ambele aceste formațiuni au în cazul dat rol de distractori. În fosa craniană medie se disting comunicările: canalul optic, fisura orbitală superioară, orificiile rotund, oval și spinos, apertura internă a canalului carotidian, orificiul lacerat (gaura ruptă), hiaturile canalelor nervilor pietroși mare și mic. Enunțurile corecte – „A”, „B”, „D”.</p>
348.	<p>CM. Orificii localizate în fossa cranii media? A. Foramen spinosum B. Foramen magnum C. Foramen lacerum D. Foramen jugulare E. Foramen caecum</p> <p>CM. The orifices of the middle cranial fossa are the: A. Foramen spinosum B. Foramen magnum C. Foramen lacerum D. Foramen jugulare E. Foramen caecum</p> <p>CM. Отверстия, локализованные в fossa cranii media: A. Foramen spinosum B. Foramen magnum C. Foramen lacerum D. Foramen jugulare E. Foramen caecum</p> <p>În fosa craniană medie se disting comunicările: canalul optic, fisura orbitală superioară, orificiile rotund, oval și spinos, apertura internă a canalului carotidian, orificiul lacerat (gaura ruptă), hiaturile canalelor nervilor pietroși mare și mic. Dintre orificiile enunțate în fosa craniană medie se află doar două – spinos și lacerat. Marea gaură occipitală și orificiul jugular țin de fosa craniană posterioară, iar orificiul orb – de cea anterioară. Răspuns – „A”, „C”.</p>
349.	<p>CM Comunicările fossa cranii media cu orbita: A. Canalis opticus B. Fissura orbitalis inferior C. Fissura orbitalis superior</p>

D. Foramen ovale
E. Foramen sphenopalatinum

CM. The middle cranial fossa communicates with the orbit through the:

- A. Canalis opticus
- B. Fissura orbitalis inferior
- C. Fissura orbitalis superior
- D. Foramen ovale
- E. Foramen sphenopalatinum

CM. Сообщения fossa cranii media с глазницей:

- A. Canalis opticus
- B. Fissura orbitalis inferior
- C. Fissura orbitalis superior
- D. Foramen ovale
- E. Foramen sphenopalatinum

Cu orbita fosa medie a endobazei craniului comunică prin canalul optic (asigură pasajul nervului optic și al arterei oftalmice) și fisura orbitală superioară, delimitată de aripile mari și mici ale sfenoidului (prin care trec nervii oculomotor, trohlear, abducens și oftalmic și vena oftalmică superioară). Fisura orbitală inferioară leagă orbita cu fosele pterigopalatină și infratemporală, ea se află sub planul inferior al fosei craniene medii și nu poate avea legături cu aceasta. Orificiul oval realizează comunicarea fosei craniene medii cu fosa infratemporală, iar orificiul sfenopalatin se află între fosa pterigopalatină și cavitatea nazală osoasă, în peretele lateral al acesteia.

Astfel corecte sunt enunțurile „A”, „C”.

350. CM. Orificii din fosa craniană posterioară:

- A. Orificiul lacerat
- B. Orificiul mare occipital
- C. Fisura pterigomaxilară
- D. Orificiul sfenopalatin
- E. Orificiul acustic intern

CM. The orifices of the posterior cranian fossa are the:

- A. Lacerate foramen
- B. Greater occipital foramen
- C. Pterygomaxillary fissure
- D. Sphenopalatine foramen
- E. Internal acoustic porus

CM. Отверстия задней черепной ямки:

- A. Рваное отверстие
- B. Большое затылочное отверстие
- C. Fissura pterygomaxillaris
- D. Клиновидно-верхнечелюстное отверстие
- E. Внутреннее слуховое отверстие

De fosa craniană posterioară țin – foramen magnum (marea gaură occipitală) și porus acusticus internus (orificiul acustic intern). Primul e delimitat de toate porțiunile osului occipital și realizează legătura cu canalul vertebral, iar cel de al doilea se află pe fața posterioară a stâncii temporalului și lasă să treacă în conductul auditiv intern nervii vestibulocohlear, facial și intermediar și artera labirintică. Orificiile lacerat, cel sfenopalatin și fisura pterigomaxilară nu au nimic în comun cu fosa craniană posterioară.

Enunțuri corecte – „B”, „E”.

351.	<p>CM. Comunicări din fossa cranii posterior spre exobaza craniului:</p> <p>A. Foramen ovale B. Foramen jugulare C. Apertura canaliculi vestibuli D. Foramen magnum E. Foramen spinosum</p> <p>CM. The posterior cranial fossa communicates with exobase of the skull by the:</p> <p>A. Foramen ovale B. Foramen jugulare C. Apertura canaliculi vestibuli D. Foramen magnum E. Foramen spinosum</p> <p>CM. Сообщения fossa cranii posterior с наружным основанием черепа:</p> <p>A. Foramen ovale B. Foramen jugulare C. Apertura canaliculi vestibuli D. Foramen magnum E. Foramen spinosum</p> <p>Din fosa craniană posterioară spre exobaza craniului trec marea gaură occipitală, canalul nervului hipoglos și orificiul jugular. Ultimul se formează între marginea externă a porțiunii laterale a occipitalului și marginea posterioară (inferioară) a stâncii temporalului prin concursul incizurilor jugulare de pe aceste formațiuni, precum și al fosei jugulare de pe stâncă. Datorită existenței a unei apofize intrajugulare orificiul e divizat (incomplet) în segmentele anterior, prin care trec nervii glosofaringian, vag și accesoriu și posterior (mai larg), în care își are originea vena jugulară. Orificiile oval și spinos se află în fosa craniană medie, iar prin apertura canaliculului vestibular trece ductul endolimfatic spre sacul endolimfatic din fosa subarcuată (vezi urechea internă). <i>Enunțuri corecte – „B”, „D”.</i></p>
352.	<p>CM. Cu privire la fosa infratemporală:</p> <p>A. Orificiul lacerat B. Fisura orbitală inferioară C. Fisura pterigomaxilară D. Orificiul sfenopalatin E. Orificiul oval și spinos</p> <p>CM. The structures associated with the infratemporal fossa:</p> <p>A. Lacerate foramen B. Inferior orbital fissure C. Pterygomaxillary fissure D. Sphenopalatine foramen E. Oval and spinous orifices</p> <p>CM. Относится к подвисочной ямке:</p> <p>A. Рванное отверстие B. Нижняя глазничная щель C. Fissura pterygomaxillaris D. Foramen sphenopalatinum E. Овальное и остистое отверстия</p> <p>Fosa infratemporală este cea mai largă dintre fosele laterale ale craniului. Este delimitată de pereții superior, anterior, medial și lateral. Posterior și inferior fosa este deschisă și comunică larg cu exobaza craniului. Peretele superior este dat de fața infratemporală a aripii mari a sfenoidului, peretele medial – de fața externă a lamei laterale a apofizei pterigoide a</p>

	<p>sfenoidului, peretele anterior – de fața infratemporală a corpului maxilei cu <i>tuber maxillae</i>, iar peretele lateral – fața internă a apofizei temporale a osului zigomatic și arcadei zigomatice, precum și de ramura mandibulei. Prin fisura orbitală inferioară fosa infratemporală comunică cu orbita, prin fisura pterigomaxilară – cu fosa pterigopalatină, iar prin orificiile oval și spinos – cu fosa medie a endobazei craniului. Orificiul lacerat nu are nicio legătură cu fosa infratemporală, la fel și cel sfenopalatin. Enunțuri corecte – „B”, „C”, „E”.</p>
<p>353.</p>	<p>CM. Pereții ai <i>fossa infratemporalis</i>: <i>A. Lamina lateralis processus pterygoideus</i> <i>B. Lamina medialis processus pterygoideus</i> <i>C. Tuber maxillae</i> <i>D. Lamina perpendicularis ossis palatini</i> <i>E. Os zygomaticum</i></p> <p>CM. The structures forming the walls of infratemporal fossa are the: <i>A. Lamina lateralis processus pterygoideus</i> <i>B. Lamina medialis processus pterygoideus</i> <i>C. Tuber maxillae</i> <i>D. Lamina perpendicularis ossis palatini</i> <i>E. Os zygomaticum</i></p> <p>CM. Стенки <i>fossa infratemporalis</i>: <i>A. Lamina lateralis processus pterygoideus</i> <i>B. Lamina medialis processus pterygoideus</i> <i>C. Tuber maxillae</i> <i>D. Lamina perpendicularis ossis palatini</i> <i>E. Os zygomaticum</i></p> <p>Pereții fosei infratemporale au fost menționați imediat mai sus. Lama medială a apofizei pterigoide și lama perpendiculară a osului palatin participă la formarea peretelui lateral al cavității nazale. Enunțuri corecte – „A”, „C”, „E”.</p>
<p>354.</p>	<p>CM. Comunicările <i>fossa infratemporalis</i>: <i>A. Fissura pterygomaxillaris</i> <i>B. Fissura orbitalis inferior</i> <i>C. Foramen sphenopalatinum</i> <i>D. Fissura orbitalis superior</i> <i>E. Canalis condylaris</i></p> <p>CM. The infratemporal fossa communicates with other skull cavities by the: <i>A. Fissura pterygomaxillaris</i> <i>B. Fissura orbitalis inferior</i> <i>C. Foramen sphenopalatinum</i> <i>D. Fissura orbitalis superior</i> <i>E. Canalis condylaris</i></p> <p>CM. Сообщения <i>fossa infratemporalis</i>: <i>A. Fissura pterygomaxillaris</i> <i>B. Fissura orbitalis inferior</i> <i>C. Foramen sphenopalatinum</i> <i>D. Fissura orbitalis superior</i> <i>E. Canalis condylaris</i></p> <p>Pe peretele superior al fosei infratemporale se află două orificii – oval și spinos prin care se realizează comunicarea cu fosa craniană medie. Prin primul din cavitatea craniului își face apariția nervul mandibular, iar prin al doilea trece artera meningeală medie. Pe peretele</p>

	<p>anterior se află orificiile alveolare, care duc în canalele alveolare ale maxilei. Fosa infratemporală mai are comunicări cu orbita prin fisura orbitală inferioară și cu fosa pterigopalatină prin fisura pterigomaxilară. Orificiul sfenopalatin, fisura orbitală superioară și canalul condilar nu sunt comunicări ale fosei infratemporale. Canalul condilar e unul mic, se află posterior de condilul occipitalului și conține o venă emisariană. Corect „A”, „B”.</p>
<p>355.</p>	<p>CM. Cu privire la comunicările fosei pterigopalatine:</p> <p>A. Orificiul lacerat B. Orificiul rotund C. Fisura pterigomaxilară D. Orificiul sfenopalatin E. Canalul pterigoid</p> <p>CM. The structures associated with the communications of the pterygopalatine fossa are the:</p> <p>A. Lacerate foramen B. Round foramen C. Pterygomaxillary fissure D. Sphenopalatine foramen E. Pterygoid canal</p> <p>CM. Сообщения крыловидно-нёбной ямки:</p> <p>A. Рваное отверстие B. Круглое отверстие C. Крыловидно-верхнечелюстная щель D. Клиновидно-небное отверстие E. Крыловидный канал</p> <p>Fosa pterigopalatină se află medial de fosa infratemporală; ea are aspectul unei piramide patrulatere cu vârful orientat inferior. I se descriu pereții superior, dat de fața inferolaterală a corpului sfenoidului și parțial aripa lui mare, anterior – de fața posterioară a tuberozității maxilei, posterior – de marginea anterioară a apofizei pterigoide, medial – de lama perpendiculară a palatinului. Inferior fosa pterigopalatină (denumită uneori și fosa Bichat) se îngustează și devine canal palatin mare. Fosa comunică cu orbita prin fisura orbitală inferioară, fosa craniană medie – prin orificiul rotund, cavitatea nazală – prin orificiul sfenopalatin, cu zona găurii rupte – prin canalul pterigoidian (Vidius), cavitatea bucală osoasă – prin canalul palatin mare și cu fosa infratemporală – prin fisura pterigomaxilară. Enunțuri corecte – „B”, „C”, „D”, „E”.</p>
<p>356.</p>	<p>CM. Evidențiați formațiunile anatomice care formează pereții fosei pterigopalatine:</p> <p>A. <i>Lamina perpendicularis ossis palatini</i> B. <i>Tuber maxillae</i> C. <i>Processus pterygoideus</i> D. <i>Ramus mandibulae</i> E. <i>Processus pyramidalis</i></p> <p>CM. Anatomical structures that form the walls of pterygopalatine fossa are the:</p> <p>A. <i>Lamina perpendicularis ossis palatini</i> B. <i>Tuber maxillae</i> C. <i>Processus pterygoideus</i> D. <i>Ramus mandibulae</i> E. <i>Processus pyramidalis</i></p> <p>CM. Анатомические образования образующие стенки крыловидно-небной ямки:</p> <p>A. <i>Lamina perpendicularis ossis palatini</i> B. <i>Tuber maxillae</i></p>

	<p><i>C. Processus pterygoideus</i> <i>D. Ramus mandibulae</i> <i>E. Processus pyramidalis</i></p> <p>Fosa pterigopalatină se află medial de fosa infratemporală; ea are aspectul unei piramide patrulatere cu vârful orientat inferior. I se descriu pereții superior, dat de fața inferolaterală a corpului sfenoidului și parțial aripa lui mare, anterior – de fața posterioară a tuberozității maxilei, posterior – de marginea anterioară a apofizei pterigoide, medial – de lama perpendiculară a palatinului. Inferior fosa pterigopalatină (denumită uneori și fosa Bichat) se îngustează și devine canal palatin mare. Fosa comunică cu orbita prin fisura orbitală inferioară, fosa craniană medie – prin orificiul rotund, cavitatea nazală – prin orificiul sfenopalatin, cu zona găurii rupte – prin canalul pterigoidian (Vidius), cavitatea bucală osoasă – prin canalul palatin mare și cu fosa infratemporală – prin fisura pterigomaxilară. Enunțuri corecte – „A”, „B”, „C”.</p>
357.	<p>CM. Cu privire la meatul nazal superior:</p> <p>A. Orificiul incisiv B. Apertura sinusului sfenoid C. Infundibulul etmoidal D. Celulele posterioare ale osului etmoid E. Canalul nazolacrimonazal</p> <p>CM. The structures related to the superior nasal meatus are the:</p> <p>A. Incisive foramen B. Aperture of sphenoid sinus C. Ethmoidal infundibulum D. Posterior ethmoidal cells E. Nasolacrimal canal</p> <p>CM. Относительно верхнего носового хода:</p> <p>A. Резцовое отверстие B. Апертура клиновидного синуса (пазухи) C. Решетчатая воронка D. Задние ячейки решетчатой кости E. Носослезный канал</p> <p>Meatul nazal superior e cel mai scurt și mai îngust. Este situat în partea posterioară a cavității nazale între cornetele nazale superior și mediu (Morgagni). Aici se deschid celulele etmoidale posterioare, la nivelul cozii cornetului superior se află orificiul sfenopalatin, prin care are loc comunicarea meatului cu fosa pterigopalatină, iar deasupra cozii – recesul sfenoetmoidal, în care se deschide apertura sinusului sfenoidal. Orificiul incisiv (orificiul Stenon) se află în partea anterioară a fosei nazale, de o parte și de alta a septului și duce în canalul omonim, care reprezintă o comunicare cu cavitatea bucală osoasă. Infundibulul etmoidal se află în meatul nazal mijlociu, iar canalul nazolacrimonazal (mai precis lacrimonazal) se deschide în meatul nazal inferior. Enunțuri corecte – „B”, „D”.</p>
358.	<p>CM. Cu privire la meatul nazal mediu:</p> <p>A. Orificiul incisiv B. Apertura sinusului etmoid C. Infundibulul etmoidal D. Celulele anterioare ale osului etmoid E. Apertura sinusului maxilar</p> <p>CM. The structures related to the middle nasal meatus are the:</p> <p>A. Incisive foramen B. Aperture of the ethmoid sinus</p>

	<p>C. Ethmoidal infundibulum D. Anterior ethmoidal cells E. Aperture of the maxillary sinus</p> <p>СМ. Относительно среднего носового хода: A. Резцовое отверстие B. Апертура решетчатого синуса C. Решетчатая воронка D. Передние ячейки решетчатой кости E. Верхнечелюстная расщелина</p> <p>Meatul nazal mijlociu se află între cornetele mijlociu și inferior. Aici se deschide infundibulul etmoidal, prin care se realizează comunicarea cu celulele etmoidale anterioare și medii și sinusul frontal, iar prin hiatul maxilar – cu sinusul maxilar (Highmore). Localizarea orificiului incisiv a fost menționată mai sus, iar o formațiune cu denumirea de apertură a sinusului etmoid nu există. <i>Enunțuri corecte – „C”, „D”, „E”.</i></p>
359.	<p>СМ. Cu privire la meatul nazal inferior: A. Orificiul incisiv B. Apertura sinusului etmoid C. Infundibulul etmoidal D. Celulele anterioare ale osului etmoid E. Canalul nazolacrimal</p> <p>СМ. The structures related to the inferior nasal meatus are the: A. Incisive foramen B. Aperture of ethmoid sinus C. Ethmoid infundibulum D. Anterior cells of ethmoid bone E. Nasolacrimal canal</p> <p>СМ. Относительно нижнего носового хода: A. Резцовое отверстие B. Апертура решетчатого синуса C. Решетчатая воронка D. Передние ячейки решетчатой кости E. Носослезный канал</p> <p>Meatul nazal inferior e cel mai lung și mai larg și se află între cornetul nazal inferior și planșeul cavității nazale. În partea anterioară a lui, sub capul cornetului nazal inferior se deschide canalul lacrimonazal. În fiecare fosă nazală (jumătate a cavității), între septul nazal și fețele mediale ale cornetelor se află meatul nazal comun, în care se deschid canalul incisiv și sus – orificiile lamei cribriforme, iar posterior de cozile cornetelor se distinge meatul nazofaringean. <i>Enunțuri corecte – „A”, „E”.</i></p>
360.	<p>СМ. Cu privire la topografia craniului. Peretele superior al orbitei: A. Format de 3 oase: sfenoid, zigomatic și frontal B. Fosa glandei lacrimale C. Șanțul infraorbital D. Canalul optic E. Fosa trohleară</p> <p>СМ. Topography of the skull. The superior orbital wall: A. It is formed by 3 bones: sphenoid, zygomatic and frontal B. It contains the fossa of lacrimal gland C. It has the infraorbital groove</p>

	<p>D. It contains the optic canal E. It has the trochlear fossa</p> <p>СМ. Топография черепа. Верхняя стенка глазницы: A. Образована тремя костями: клиновидной, скуловой, лобной B. Ямка слезной железы C. Подглазничная борозда D. Зрительный канал E. Блоковая ямка</p> <p>Peretele superior al orbitei e constituit, în cea mai mare parte a sa (3/4) de fața inferioară (orbitală) a porțiunii orbitare a osului frontal și într-o măsură mai mică (1/4) de aripa mică a sfenoidului, unite prin sutura sfenofrontală. Este separat parțial de peretele lateral prin fisura orbitală superioară. În partea medială a peretelui superior, în apropiere de incizura frontală se află foseta și uneori spina trohleară, iar la limita lui cu peretele lateral – fosa glandei lacrimale. Osul zigomatic nu participă la formarea peretelui superior, ci al celui lateral și parțial inferior. Șanțul infraorbital se află pe peretele inferior al orbitei, iar canalul optic – la vârful ei. <i>Enunțuri corecte – „B”, „E”.</i></p>
361.	<p>СМ. Cu privire la peretele inferior al orbitei: A. Format de 3 oase: sfenoid, zigomatic și frontal B. Fosa sacului lacrimal C. Șanțul infraorbital D. Apofiza orbitală a palatinului E. Fosa trohleară</p> <p>СМ. The inferior orbital wall: A. It is formed by 3 bones: sphenoid, zygomatic and frontal B. It contains the fossa of lacrimal sac C. It has the infraorbital groove D. It consists of the orbital process of palatine bone E. It has the trochlear fossa</p> <p>СМ. Нижняя стенка глазницы: A. Образована тремя костями: клиновидной, скуловой, лобной B. Ямка слезного мешка C. Подглазничная борозда D. Глазничный отросток небной кости E. Блоковая ямка</p> <p>Peretele inferior al orbitei are o configurație triunghiulară. În cea mai mare parte a sa e format de fața orbitală a corpului maxilei, fiind completată în partea antero-laterală de porțiunea inferioară a feței orbitale a osului zigomatic, iar în partea posterioară – de procesul orbital al palatinului. Pe partea posterioară a peretelui orbital inferior se află șanțul infraorbital, care se continuă cu canalul omonim. Fosa sacului lacrimal e situată pe peretele medial, iar fosa glandei lacrimale și foseta trohleară – pe cel superior. <i>Enunțuri corecte – „C”, „D”.</i></p>
362.	<p>СМ. Cu privire la peretele lateral al orbitei: A. Format de 2 oase: sfenoid și zigomatic B. Fosa sacului lacrimal C. Șanțul infraorbital D. Canalul optic E. Orificiul zigomatico-orbital</p> <p>СМ. The lateral orbital wall: A. It is formed by 2 bones: sphenoid and zygomatic B. It contains the fossa of lacrimal sac C. It has the infraorbital groove</p>

	<p>D. It has the optic canal E. It contains the zygomaticoorbital foramen</p> <p>CS. Латеральная стенка глазницы: A. Образована из двух костей: клиновидной, скуловой B. Ямка слезного мешка C. Подглазничная борозда D. Зрительный канал E. Скулоглазничное отверстие</p> <p>Peretele lateral al orbitei constă din fața orbitală a osului zigomatic, fața orbitală a apofizei zigomatice a osului frontal și fața orbitală a aripii mari a sfenoidului, care constituie 2/3 posterioare ale acestui perete. Pe peretele lateral, în limitele feței orbitare a osului zigomatic se află orificiul zigomaticoorbital. Enunț corect – „E”.</p>
363.	<p>CM. Care oase formează <i>paries lateralis orbitae</i>? A. <i>Os zygomaticum</i> B. <i>Os sphenoidale</i> C. <i>Maxilla</i> D. <i>Os frontale</i> E. <i>Os palatinum</i></p> <p>CM. The bones forming the lateral orbital wall are the: A. <i>Os zygomaticum</i> B. <i>Os sphenoidale</i> C. <i>Maxilla</i> D. <i>Os frontale</i> E. <i>Os palatinum</i></p> <p>CM. Какие кости образуют <i>paries lateralis orbitae</i>? A. <i>Os zygomaticum</i> B. <i>Os sphenoidale</i> C. <i>Maxilla</i> D. <i>Os frontale</i> E. <i>Os palatinum</i></p> <p>Peretele lateral al orbitei constă din fața orbitală a osului zigomatic, fața orbitală a apofizei zigomatice a osului frontal și fața orbitală a aripii mari a sfenoidului, care constituie 2/3 posterioare ale acestui perete. Pe peretele lateral, în limitele feței orbitare a osului zigomatic se află orificiul zigomaticoorbital. Deci, la formarea peretelui lateral al orbitei participă oasele zigomatic, frontal și sfenoidal. Maxila și palatinul formează peretele inferior al orbitei. Enunțuri corecte – „A”, „B”, „D”.</p>
364.	<p>CM. Care oase formează <i>paries medialis orbitae</i>? A. <i>Os ethmoidale</i> B. <i>Os sphenoidale</i> C. <i>Maxilla</i> D. <i>Os lacrimale</i> E. <i>Os frontale</i></p> <p>CM. The bones forming the medial orbital wall are the: A. <i>Os ethmoidale</i> B. <i>Os sphenoidale</i> C. <i>Maxilla</i> D. <i>Os lacrimale</i> E. <i>Os frontale</i></p>

	<p>CM. Какие кости образуют <i>paries medialis orbitae</i>? <i>A. Os ethmoidale</i> <i>B. Os sphenoidale</i> <i>C. Maxilla</i> <i>D. Os lacrimale</i> <i>E. Os frontale</i></p> <p>În sens antero-posterior peretele medial al orbitei este format din procesul frontal al maxilei, osul lacrimal, lama orbitală a labirintului etmoidal și parțial de corpul osului sfenoid. Uneori înainte de osul lacrimal poate exista un oscior lacrimal suplimentar (osciorul <i>Rousseau</i>). Enunțuri corecte – „A”, „B”, „C”, „D”.</p>
<p>365.</p>	<p>CM. Cu privire la peretele medial al orbitei: <i>A. Format de 3 oase: sfenoid, zigomatic și frontal</i> <i>B. Fosa sacului lacrimal</i> <i>C. Șanțul infraorbital</i> <i>D. Orificiul etmoidal posterior</i> <i>E. Osul lacrimal</i></p> <p>CM. The medial wall of the orbit: <i>A. It is formed by 3 bones: sphenoid, zygomatic and frontal</i> <i>B. It has the fossa of the lacrimal sac</i> <i>C. It contains the infraorbital groove</i> <i>D. It has the posterior ethmoid orifice</i> <i>E. It consists of the lacrimal bone</i></p> <p>CM. Медиальная стенка глазницы представлена: <i>A. Клиновидной, скуловой и лобной костями</i> <i>B. Ямкой слёзного мешка</i> <i>C. Подглазничной бороздой</i> <i>D. Задним решётчатым отверстием</i> <i>E. Слёзной костью</i></p> <p>Pe peretele medial al orbitei se disting crestele lacrimale anterioară (pe procesul frontal al maxilei) și posteroară (pe osul lacrimal), șanțul lacrimal, fosa sacului lacrimal și orificiile etmoidale anterior și posterior. Enunțuri corecte – „B”, „D”, „E”.</p>
<p>366.</p>	<p>CM. Orificii localizate în pereții orbitei: <i>A. Foramen ethmoidale anterius</i> <i>B. Foramen ovale</i> <i>C. Foramen ethmoidale posterius</i> <i>D. Foramen zygomaticoorbitale</i> <i>E. Foramen spinosum</i></p> <p>CM. Orifices located on the walls of the orbit are: <i>A. Foramen ethmoidale anterius</i> <i>B. Foramen ovale</i> <i>C. Foramen ethmoidale posterius</i> <i>D. Foramen zygomaticoorbitale</i> <i>E. Foramen spinosum</i></p> <p>CM. Отверстия в стенках глазницы: <i>A. Foramen ethmoidale anterius</i> <i>B. Foramen ovale</i> <i>C. Foramen ethmoidale posterius</i></p>

	<p><i>D. Foramen zygomaticoorbitale</i> <i>E. Foramen spinosum</i></p> <p>Dintre orificiile enunțate în orbită (pe pereții ei) se disting orificiile etmoidale anterior și posterior, care duc în canalele respective și orificiul zigomaticoorbital, prin care spre glanda lacrimală trec fibrele parasimpatice. Orificiile oval și spinos se află pe aripa mare a sfenoidului și realizează comunicarea fosei craniene medii cu fosa infratemporală. Enunțuri corecte – „A”, „C”, „D”.</p>
<p>367.</p>	<p>363. CM. Se asociază cu osul temporal:</p> <p>A. Canalul inciziv B. Apertura piriformă C. Peștera mastoidiană D. Fisura orbitală inferioară E. Cavitatea timpanică</p> <p>CM. Which of the following are related to the temporal bone:</p> <p>A. Incisive canal B. Piriform aperture C. Mastoid antrum D. Inferior orbital fissure E. Tympanic cavity</p> <p>CM. Ассоциируются с височной костью:</p> <p>A. Резцовый канал B. Грушевидное отверстие C. Сосцевидная пещера D. Нижняя глазничная щель E. Барабанная полость</p> <p>Din cele enunțate cu osul temporal se asociază cavitățile lui – timpanică și peștera sau antrul mastoidian (antrul Valsalva). Canalul incisiv (Stenon) se află pe partea anterioară a palatului dur, apertura piriformă realizează comunicarea cavității nazale cu exteriorul, iar prin fisura orbitală inferioară orbita comunică cu fosele pterigopalatină și infratemporală. Enunțuri corecte – „C”, „E”.</p>
<p>368.</p>	<p>CS. Se asociază cu fisura pietrotimpanică:</p> <p>A. Cavitatea timpanică B. Orificiul inferior al canaliculului timpanic C. Nervii cranieni VII și VIII D. Coarda timpanică E. Ramura auriculară a nervului vag</p> <p>CS. Which of the following are associated with the petrotympanic fissure:</p> <p>A. Tympanic cavity B. Inferior aperture of tympanic canalicule C. Cranial nerves VII and VIII D. Chorda tympani nerve E. Auricular branch of the vagus nerve</p> <p>CS. Что касается каменисто-барабанной щели?</p> <p>A. Барабанная полость B. Нижнее отверстие барабанного канальца C. VII и VIII пары черепных нервов D. Барабанная струна E. Ушная ветвь блуждающего нерва</p>

	<p>Fisura pietrotimpanică, fisura Glaser sau canalul Civinini reprezintă un spațiu îngust între porțiunea timpanică a osului temporal și o lamelă osoasă a porțiunii pietroase a aceluiași os. Este situată dorsomedial de fosa mandibulară a osului respectiv. Se formează această fisură în felul următor. Între porțiunile timpanică și apofiza mastoidiană se formează fisura timpanomastoidiană, prin care trece ramura auriculară a nervului vag, iar între porțiunile timpanică și scvamoasă – fisura timpanoscvamoasă. Aceasta din urmă, printr-o lamelă osoasă a porțiunii pietroase a temporalului, cunoscută în BNA ca processus inferior tegmeni tympani, e împărțită în două fisuri – fisura pietrotimpanică (Glaser sau Civinini), prin care trece nervul coarda timpanului și fisura pietroscvamoasă (orificiul Otto). Enunț corect – „D”.</p>
<p>369.</p>	<p>CM. Cu privire la asocierea orificiului stilomastoidian:</p> <p>A. Nervul facial B. Orificiul inferior al canaliculului timpanic C. Nervii cranieni VII și VIII D. Coarda timpanică E. Osul temporal</p> <p>CM. Which of the following are associated with the stylomastoid orifice:</p> <p>A. Facial nerve B. Inferior aperture of tympanic canalicule C. Cranial nerves VII and VIII D. Chorda tympani E. Temporal bone</p> <p>CM. Ассоциируется с шилососцевидным отверстием:</p> <p>A. Лицевой нерв B. Нижнее отверстие барабанного канальца C. VII и VIII пары черепных нервов D. Барабанная струна E. Височная кость</p> <p>Orificiul stilomastoidian e un orificiu nu prea mare, de formă ovală, localizat posterior de procesul stiloid al osului temporal, între apofiza mastoidiană și fosa jugulară de pe fața inferioară a stâncii temporalului. Reprezintă orificiul de deschidere a canalului nervului facial (Fallopio) prin care trece nervul omonim. Enunțuri corecte – „A”, „E”.</p>
<p>370.</p>	<p>CM. Cu privire la asocierea canaliculului mastoidian:</p> <p>A. Osul temporal B. Orificiul inferior al canaliculului timpanic C. Nervii cranieni VII și VIII D. Fosa jugulară E. Ramura auriculară a nervului vag</p> <p>CM. Which of the following are associated with the mastoid canalicule:</p> <p>A. Temporal bone B. Inferior aperture of tympanic canalicule C. Cranial nerves VII and VIII D. Jugular fossa E. Auricular branch of the vagus nerve</p> <p>CM. Что касается сосцевидного канальца:</p> <p>A. Височная кость B. Нижнее отверстие барабанного канальца C. VII и VIII пары черепных нервов D. Яремная ямка E. Ушная ветвь блуждающего нерва</p>

	<p>Canaliculul mastoidian reprezintă o trecere îngustă, care începe în fosa jugulară, pe fața inferioară a piramidei temporalului. Conține ramura auriculară a nervului vag (iese la suprafață prin fisura timpanomastoidiană). Enunțuri corecte – „A”, „D”, „E”.</p>
<p>371.</p>	<p>CM. Cu privire la asocierea meatului acustic intern:</p> <p>A. Piramida osului temporal B. Orificiul inferior al canaliculului timpanic C. Nervii cranieni VII și VIII D. Fosa craniană posterioară E. Ramura auriculară a nervului vag</p> <p>CM. Which of the following are associated with the internal acoustic meatus:</p> <p>A. Pyramid of temporal bone B. Inferior aperture of the tympanic canalicule C. Cranial nerves VII and VIII D. Posterior cranial fossa E. Auricular branch of the vagus nerve</p> <p>CM. Ассоциируется с внутренним слуховым проходом:</p> <p>A. Пирамида височной кости B. Нижнее отверстие барабанного канальца C. VII и VIII пары черепных нервов D. Задняя черепная ямка E. Ушная ветвь блуждающего нерва</p> <p>Meatul acustic intern reprezintă orificiul de pe fața posterioară a stâncii temporalului, cu care începe conductul auditiv intern. Prin acest orificiu în conduct, din fosa craniană posterioară, pătrund nervii vestibulocohlear (VIII), facial (VII) și intermediar (VII-bis). Astfel enunțuri corecte sunt „A”, „C”, „D”.</p>
<p>372.</p>	<p>CM. Care oase formează septul nazal osos?</p> <p>A. <i>Os frontale</i> B. <i>Vomer</i> C. <i>Os lacrimale</i> D. <i>Os ethmoidale</i> E. <i>Os incisivum</i></p> <p>CM. The bones forming the nasal septum are the:</p> <p>A. <i>Os frontale</i> B. <i>Vomer</i> C. <i>Os lacrimale</i> D. <i>Os ethmoidale</i> E. <i>Os incisivum</i></p> <p>CM. Какие кости образуют костную перегородку носа:</p> <p>A. <i>Os frontale</i> B. <i>Vomer</i> C. <i>Os lacrimale</i> D. <i>Os ethmoidale</i> E. <i>Os incisivum</i></p> <p>La formarea septului nazal osos participă lama perpendiculară a osului etmoid, vomerul, creasta oaselor nazale, creasta și ciocul sfenoidului, spina nazală a frontalului și creasta nazală – o formațiune la care participă ambele apofize palatine ale maxilei și lamele orizontale ale oaselor palatine; pe fața endobucală a palatului dur ei îi corespunde sutura palatină mediană. Astfel enunțuri corecte sunt „A”, „B”, „D”.</p>

<p>373.</p>	<p>CM. Care oase formează peretele lateral al cavității nazale?</p> <p>A. <i>Os lacrimale</i> B. <i>Os zygomaticum</i> C. <i>Os ethmoidale</i> D. <i>Os palatinum</i> E. <i>Vomer</i></p> <p>CM. The bones forming the lateral wall of the nasal cavity are the:</p> <p>A. <i>Os lacrimale</i> B. <i>Os zygomaticum</i> C. <i>Os ethmoidale</i> D. <i>Os palatinum</i> E. <i>Vomer</i></p> <p>CM. Какие кости образуют латеральную стенку полости носа?</p> <p>A. <i>Os lacrimale</i> B. <i>Os zygomaticum</i> C. <i>Os ethmoidale</i> D. <i>Os palatinum</i> E. <i>Vomer</i></p> <p>Peretele lateral al cavității nazale e format de fața endonazală a corpului maxilei, fața nazală a procesului frontal al maxilei, osul lacrimal, labirintul etmoidal, lama perpendiculară a osului palatin, lama medială a apofizei pterigoide a osului sfenoidal. Enunțuri corecte – „A”, „C”, „D”.</p>
<p>374.</p>	<p>CM. Care din sinusurile paranazale se deschid în meatul nasal mediu?</p> <p>A. <i>Sinus sphenoidalis</i> B. <i>Sinus frontalis</i> C. <i>Cellulae ethmoidales anteriores et mediae</i> D. <i>Cellulae ethmoidalis posterior</i> E. <i>Sinus maxillaris</i></p> <p>CM. The paranasal sinuses that open into the middle nasal meatus are the:</p> <p>A. <i>Sinus sphenoidalis</i> B. <i>Sinus frontalis</i> C. <i>Cellulae ethmoidales anteriores et mediae</i> D. <i>Cellulae ethmoidalis posterior</i> E. <i>Sinus maxillaris</i></p> <p>CM. Какие околоносовые пазухи открываются в средний носовой ход?</p> <p>A. <i>Sinus sphenoidalis</i> B. <i>Sinus frontalis</i> C. <i>Cellulae ethmoidales anteriores et mediae</i> D. <i>Cellulae ethmoidalis posterior</i> E. <i>Sinus maxillaris</i></p> <p>În meatul nazal mijlociu se deschid sinusul maxilar (Highmore), sinusul frontal (prin infundibul), celulele etmoidale anterioare și medii. Celulele etmoidale posterioare se deschid în meatul nazal superior; tot aici prin intermediul recesului sfenoetmoidal se deschide și sinusul sfenoidal. Enunțuri corecte – „B”, „C”, „E”.</p>
<p>375.</p>	<p>CM. Care oase formează palatul osos?</p> <p>A. <i>Vomer</i> B. <i>Os palatinum</i> C. <i>Os hyoideum</i> D. <i>Maxilla</i> E. <i>Os incisivum</i></p>

CM. The bones forming the hard palate are the:

- A. Vomer
- B. Os palatinum
- C. Os hyoideum
- D. Maxilla
- E. Os incisivum

CM. Какие кости образуют костное нёбо:

- A. Vomer
- B. Os palatinum
- C. Os hyoideum
- D. Maxilla
- E. Os incisivum

La formarea palatului osos sau dur participă apofizele palatine ale ambelor maxile, lamelele orizontale ale oaselor palatine și atunci când există osul incisiv (intermaxilar) sau Goethe (Viq-d'Azyr, Kolliker). Ultimul e existent în embriogeneză, mai apoi se consolidează cu apofizele palatine ale maxilelor și intră în componența acestora. Conține rădăcinile dinților incisivi. **Enunțuri corecte – „B”, „D”, „E”.**

376. CM. Particularitățile craniului nou-născutului:

- A. Prezența fontanelor
- B. Tuberii frontali și parietali bine pronunțați
- C. Volum redus al cavităților sinusurilor paranasale
- D. Lipsa apofizelor mastoidiene
- E. Prezența sinostozei sfenooccipitale

CM. Structural features of a newborn skull are:

- A. Presence of fontanelles
- B. Frontal and parietal tubers are well pronounced
- C. The volume of paranasal sinuses is small
- D. Lack of mastoid process
- E. Presence of sphenoccipital synostosis

CM. Особенности черепа новорожденного:

- A. Наличие родничков
- B. Лобные и теменные бугры хорошо выражены
- C. Незначительный объем полостей околоносовых пазух
- D. Отсутствие сосцевидных отростков
- E. Наличие клиновидно-затылочного синостоза

Craniul la nou-născut se distinge prin prezența fontanelor, lipsa suturilor, bosele frontale și parietale mai pronunțate, lipsa glabelei, a apofizei mastoidiene și a arcurilor superciliare, sinusurile paranasale lipsă sau subdezvoltate, fața joasă și lată, raportul dintre viscerocraniu și neurocraniu de 1:8 (la adult cca 1:2) etc. Sinostoza sfenooccipitală se dezvoltă mult mai târziu, uneori când apare un centru separat de osificare la acest nivel apare un os suplimentar – osciorul Albrecht, situat între corpul osului sfenoid și porțiunea bazilară a occipitalului. **Enunțuri corecte „A”, „B”, „C”, „D”.**

OSTEOLOGIE. PROBLEME DE SITUAȚIE

1.	<p>În rezultatul unui traumatism un adolescent a suferit o fractură de humerus la nivelul treimii medii. Radiograma, realizată după aplicarea pansamentului ghipsat demonstrează repoziția perfectă a fragmentelor osoase și integritatea metafizelor.</p> <ol style="list-style-type: none"> 1. Care ar putea fi pronosticul acestei afecțiuni ? 2. Care elemente constitutive ale osului participă la formarea calusului osos? 3. Nu va fi afectată creșterea ulterioară a humerusului în lungime?
2.	<p>În muzeul de osteologie al catedrei pot fi observate coaste, legate nod. O astfel de maleabilitate a oaselor poate fi obținută prin tratarea lor cu soluție de acid.</p> <ol style="list-style-type: none"> 1. Ce fel de substanțe au fost eliminate din os și care au rămas ? 2. Ce proprietăți mecanice asigură osului cele două feluri de substanțe ?
3.	<p>Colegul D-voastră întâmpină dificultăți la rezolvarea testelor. Printre altele nu cunoaște răspunsul corect la subiecte:</p> <ol style="list-style-type: none"> 1. Numiți unicul os din cadrul centurilor, care se dezvoltă parțial pe baza machetului membranos. 2. Care dintre oasele tubulare se numesc monoepifizare și de ce? Puteți să-l ajutați ?
4.	<p>Prin examen radiologic la un pacient s-a constatat prezența coastelor suplimentare, unite cu prima vertebră lombară.</p> <ol style="list-style-type: none"> 1. Cum se numesc astfel de coaste supranumerare ? 2. Este posibilă existența coastelor supranumerare și în alte segmente ale coloanei vertebrale? Explicați unde și cum se numesc.
5.	<p>La un schelet confecționat recent se observă consolidarea atlasului cu craniul, sacrul constituit doar din patru vertebre, și existența în plus a unei vertebre lombare.</p> <ol style="list-style-type: none"> 1. Cum se numește concreșterea atlasului cu craniul? 2. Numiți anomalia prezentă la sacru.
6.	<p>În muzeul anatomic sunt expuse mai multe variante de formă ale sternului.</p> <ol style="list-style-type: none"> 1. Cum se explică polimorfismul osului respectiv ținând cont de dezvoltarea lui ? 2. Ce prezintă sternoschizia ? Care este geneza acestei anomalii ?
7.	<p>În puncția pleurală acul seringii se introduce exclusiv pe marginea superioară a coastei.</p> <ol style="list-style-type: none"> 1. Explicați de ce? 2. Care dintre cele 12 perechi de coaste nu posedă formațiunea ce argumentează explicația D-stră.
8.	<p>Prin examen radiologic la un băiat de 10 ani s-a depistat prezența unor zone transparente între corpurile vertebrelor sacrale.</p> <ol style="list-style-type: none"> 1. Cum explicați această imagine ? 2. Cum și când se unesc între ele vertebrele sacrale?.
9.	<p>Examinarea unui nou-născut a demonstrat lipsa curburilor fiziologice ale coloanei vertebrale.</p> <ol style="list-style-type: none"> 1. Prezintă aceasta o patologie? 2. Care sunt și când apar curburile fiziologice ale coloanei vertebrale.
10.	<p>În tratarea fracturilor de claviculă poate fi utilizată osteosinteza cu broșă. Ce particularități structurale ale claviculei permit acest procedeu ?</p>
11.	<p>La un tânăr se observă scurtarea membrului superior pe dreapta. La vârsta de zece ani acesta a suferit o fractură de col chirurgical cu deplasarea fragmentelor pe linia metaepifizară. Explicați: 1. Unde se află colul chirurgical al humerusului? 2. De ce membrul superior a rămas mai scurt?</p>

12.	Prezența punctelor de osificare a oaselor carpiene la copii permite în practica medico-legală stabilirea vârstei. 1. Numiți oasele carpiene și explicați apariția în ele a punctelor de osificare. 2. Ce etape parcurg aceste oase în dezvoltarea lor ?
13.	Pe clișeul radiologic al coxalului la un copil de 8 ani se observă zone transparente în jurul acetabulului. 1. Este aceasta o patologie? 2. Cum explicați tabloul respectiv?
14.	La examenul unei gravide ginecologul a depistat următoarele dimensiuni ale aperturii superioare a micului bazin: conjugata adevărată (ginecologică – 10 cm, diametrul transvers – 13 cm, diametrul oblic – 12 cm). 1. Dimensiunea mică a conjugatei adevărate putea fi cauzată de purtarea încălțămintei pe tocuri înalte până la vârsta de 16 ani? 2. Până la ce vârstă are loc formarea definitivă a oaselor pubiene?
15.	Jucând fotbal un tânăr a suferit o traumă, soldată cu fracturarea porțiunii distale a fibulei. 1. Cum se numește această formațiune a fibulei? 2. Cum se numește articulația la formarea căreia participă epifiza distală a acestui os?
16.	La examinarea unui copil de 2,5 ani medicul - pediatru a observat majorarea excesivă a eminențelor frontale și parietale, deformarea arcurilor costale, picior plat și deformarea membrilor inferioare. 1. De ce maladie poate suferi acest copil și care este cauza apariției acesteia?
17.	La alăptarea unui nou-născut are loc scurgerea laptelui prin nas. 1. Despre care defect al oaselor craniului poate fi vorba? 2. Cu ce anomalie de dezvoltare se asociază mai des acest defect?
18.	La o leziune traumatică a capului printre alte modificări a fost afectată integritatea substanței compacte a osului parietal, fragmentele lamelei interne a căruia pot strivi vasele pahimeningelui cerebral. 1. Cum se numește această lamelă ? 2. Care este denumirea substanței spongioase, amplasate între lamelele de substanță compactă a oaselor bolții craniene.
19.	În caz de hemoragie din regiunea capului și gâtului suspendarea acesteia poate fi obținută prin comprimarea arterei carotide pe tuberculul omonim. 1. Unde se află acest tubercul și care e eponimul lui? 2. Numiți particularitățile structurale ale apofizelor transversale ale vertebrelor cervicale.
20.	Pe fața internă a osului parietal pot fi observate șanțuri arboriforme și gropițe, localizate de-a lungul marginii sagitale a osului. 1. Cum se numesc șanțurile și gropițele respective ? 2. Numiți formațiunile care formează aceste amprente.
21.	O traumă în regiunea capului a provocat leziunea aripii mari a sfenoidului și a vaselor și nervilor care penetrează orificiile acesteia. 1. Numiți orificiile situate la baza aripii mari a sfenoidului și formațiunile anatomice care trec prin ele. 2. Explicați amplasarea acestor orificii.
22.	Prin disecția unui cadavru s-a constatat că moartea a survenit în rezultatul meningitei, cauzate de răspândirea infecției la meningelele cerebrale din regiunea occipitală printr-o venă emisară.

	<p>1. Cum se numește canalul prin care trece vena emisară occipitală ?</p> <p>2. Unde se deschide la exterior acest canal?</p>
23.	<p>Inflamarea mucoasei celulelor mastoidiene (mastoidita) prezintă o complicație frecventă în practica medicilor ORL.</p> <p>1. Care este denumirea celei mai mari celule mastoidiene?</p> <p>2. Unde e localizată această celulă în raport cu cavitatea timpanică ?</p>
24.	<p>În faringite procesul inflamator se poate răspândi în cavitatea timpanică prin tuba auditivă.</p> <p>1. Pe care din pereții cavității timpanice se deschide semicanalul tubei auditive?</p> <p>2. Parte componentă a cărui canal este acesta ?</p>
25.	<p>Este cunoscut relieful complicat al piramidei temporalului, determinat de particularitățile funcționale ale acesteia, precum și de complexitatea formațiunilor anatomice din această regiune. Referitor la aceasta explicați:</p> <p>1. Cum se numește gropița situată pe septul osos ce separă fosa jugulară de orificiul extern al canalului carotid?</p> <p>2. Numiți formațiunea anatomică situată în aceasta gropița.</p> <p>3. Care dintre formațiunile temporalului participă la formarea articulației temporomandibulare?</p>
26.	<p>Complexitatea structurii interne a stâncii temporalului este determinată de multitudinea de canale și canalicule prin care trec vase și nervi.</p> <p>Amintindu-va structura osului temporal numiți ce formațiuni anatomice unesc între ele:</p> <p>1. Canaliculele caroticotimpanice.</p> <p>2. Canalul nervului facial.</p>
27.	<p>Examenul medico-legal a constatat o leziune în regiunea orificiului lacerat (foramen lacerum) soldată cu lezarea unor formațiuni anatomice de importanță vitală aflate aici.</p> <p>Explicați:</p> <p>1. Ce oase delimitează acest orificiu?</p> <p>2. De ce orificiul a primit această denumire?</p>
28.	<p>La boxeri (pugiliști) adesea se constată fractura arcadei zigomatice.</p> <p>1. Cum se formează arcada zigomatică?</p> <p>2. Numiți depresiunea (fosa) delimitată din partea laterală de această arcadă?</p>
29.	<p>Fractura oaselor endobazei în regiunea fosei craniene posterioare are consecințe grave.</p> <p>1. Numiți oasele (sau părțile lor componente) care participă la formarea fosei craniene posterioare, precum și orificiile situate aici.</p> <p>2. Ce formațiuni anatomice delimitează (din interior) calota de endobază în regiunea fosei craniene posterioare?</p>
30.	<p>Examenul medico-legal al unui cadavru a constatat fractura solzului occipitalului pe linia nucală supremă.</p> <p>1. Cum credeți, a fost lezată calota sau baza craniului?</p> <p>2. Numiți formațiunile anatomice prin care trece linia limitrofă dintre calvarie și baza craniului din exterior.</p>
31.	<p>Un proces purulent al osului etmoid tratat cu întârziere, a distrus o parte din acest os și s-a răspândit asupra formațiunilor anatomice din orbită.</p> <p>1. Care perete al orbitei a fost distrus?</p> <p>2. Care oase mai participă la formarea peretelui respectiv al orbitei?</p>
32.	<p>În practica medicală sunt frecvente cazurile când procesele inflamatorii ale mucoasei nasale se răspândesc asupra mucoasei din sinusul maxilar (haimorite), deoarece aceste cavități comunică între ele.</p>

	<p>1. Indicați denumirea orificiului de comunicare și a meatului nasal în care se deschide sinusul maxilar?</p> <p>2. Care dintre sinusurile paranasale se deschid în meatul nasal superior?</p>
33.	<p>Lezarea porțiunii superioare a feței anterioare a maxilei poate afecta un nerv, care trece prin canalul și orificiul omonim și inervează buza superioară și aripa nasului.</p> <p>1. Despre care orificiu este vorba?</p> <p>2. Numiți canalul care se deschide prin orificiul respectiv.</p> <p>3. Numiți șanțul în care continuă posterior acest canal.</p>
34.	<p>Devierea septului nasal creează incomodități evidente (afectează respirația nasală), din care motiv necesită tratament chirurgical.</p> <p>1. Numiți oasele care participă la formarea septului nasal.</p> <p>2. Cum se numesc orificiile separate de septul nasal prin care cavitatea nasală comunica cu nasofaringele?</p>
35.	<p>Traumatizarea rădăcinii nasului poate provoca fracturi ale oaselor nazale și respectiv a dorsului nazal.</p> <p>1. Numiți oasele vecine cu care se unesc oasele nazale.</p> <p>2. Cum se numește șanțul situat pe fața posterioară a osului nazal?</p>
36.	<p>În clinică a fost internat un pacient cu haimorită, care a fost trimis la examenul radiologic, înainte de a i se efectua puncția sinusului.</p> <p>1. Care ar fi argumentarea anatomică a succesiunii acestor acțiuni ale medicului?</p> <p>2. Indicați termenii apariției și evoluția sinusului maxilar.</p>
37.	<p>În urma unei traume severe, la pacientul în stare de inconștiență se atestă o hemoragie din conductul auditiv extern.</p> <p>1. Care din oasele craniului ar putea fi lezat?</p> <p>2. Cum poate fi explicată această hemoragie?</p>
38.	<p>La un pacient procesul inflamator din orbită s-a răspândit asupra formațiunilor din fosa pterigopalatină.</p> <p>1. Cum explicați generalizarea procesului inflamator? Argumentați această situație din punct de vedere anatomic.</p> <p>2. Care formațiuni topografice ar mai putea fi antrenate în acest proces inflamator?</p>
39.	<p>Lezarea porțiunii anterioare a peretelui medial al orbitei, în rezultatul unei traume sau afecțiuni pot avea de suferit unele formațiuni osoase.</p> <p>1. Care oase pot fi antrenate în proces?</p> <p>2. Numiți canalul, pereții căruia ar putea fi lezați în acest caz.</p>
40.	<p>Prin examen radiologic s-a constatat prezența unui canal, care se deschide în centrul șei turcești.</p> <p>1. Cum se numește acest canal?</p> <p>2. Dereglarea consolidării căror formațiuni anatomice provoacă formarea acestui canal?</p>
41.	<p>Este cunoscut faptul, că lacrimația abundentă datorită comunicării orbitei cu cavitatea nazală e însoțită de rinoree.</p> <p>1. Care este argumentarea anatomică a acestei situații?</p> <p>2. Cum se numește fosa cu care începe canalul respectiv?</p>
42.	<p>Un indice important utilizat în criminalistică și arheologie pentru a stabili vârsta aproximativă a omului după structura oaselor este unghiul mandibulei.</p> <p>1. Ce valori are acest unghi la copii, maturi și senili?</p> <p>2. Ce modificări survin la nivelul alveolelor dentare după căderea dinților permanenți sau edentare?</p>

43.	<p>Examenul somatoscopic al unui craniu a pus în evidență prezența unui os suplimentar de formă triunghiulară în porțiunea superioară a solzului occipitalului și a unei fisuri longitudinale la nivelul palatului dur.</p> <ol style="list-style-type: none"> 1. Cum se numesc oasele suplimentare, amplasate în regiunea indicată? 2. Care formațiuni nu s-au concrescut și s-a format <i>pallatum fissum</i>?
44.	<p>Peretele anterior al acestei formațiuni topografice este dat de tuberculul și fața posterioară a corpului maxilei, cel posterior – de apofiza pterigoidă a sfenoidului, iar cel medial – de lamela perpendiculară a palatinului.</p> <ol style="list-style-type: none"> 1. Despre ce formațiune este vorba? 2. Care sunt cavitățile vecine cu care comunică această formațiune și prin ce?
45.	<p>Tratamentul întârziat sau incorect a etmoiditei purulente poate provoca răspândirea în orbită a proceselor purulente.</p> <ol style="list-style-type: none"> 1. Cum se explică această situație? 2. Cum se numește porțiunea etmoidului orientată spre orbită?
46.	<p>La un punct de traumatologie a fost transportat un copil cu dereglări de vorbire, gura interdeschisă, dereglări de ocluzie și deplasarea arcadei dentare inferioare.</p> <ol style="list-style-type: none"> 1. Care os al craniului a fost lezat? 2. Cum se numește porțiunea osului respectiv pe care sunt amplasați dinții?
47.	<p>Examenul unui copil cu traumă craniocerebrală constată pareza periferică a nervului facial, surditate, dereglări de echilibru.</p> <ol style="list-style-type: none"> 1. Care os al craniului poate fi traumatizat?
48.	<p>La un copil, care a suferit un accident rutier se atestă „semnul ochelarilor” (echimoze în jurul ochilor).</p> <ol style="list-style-type: none"> 1. Care compartiment al craniului poate fi afectat? 2. Numiți oasele care pot fi traumatizate în această situație.
49.	<p>După suportarea unei afecțiuni respirator-virotice pacientul acuză dureri în regiunea glabelei.</p> <ol style="list-style-type: none"> 1. Partea componentă a cărui os poate fi afectată? 2. Cum explicați această situație?
50.	<p>La un pacient cu fractură a oaselor endobazei craniului, a cărei linie trece prin planșeul fosei craniene anterioare se atestă anosmie (lipsa mirosului) și scurgerea unui lichid transparent din nas.</p> <ol style="list-style-type: none"> 1. Care oase pot fi traumatizate în acest caz? 2. Prezentați argumentarea anatomică a acestui fenomen.
51.	<p>Pacientul a suferit o traumă a maxilei. Traumatologul suspectă o fractură.</p> <ol style="list-style-type: none"> 1. Care dintre structurile anatomice pot suferi în acest caz? 2. Care sunt stâlpii de rezistență (contraforturile) ai maxilei?
52.	<p>Prin craniometrie au fost constatate următoarele valori ale dimensiunilor craniului cerebral – diametrul longitudinal - 20,1 cm, iar cel transversal – 15,3 cm.</p> <ol style="list-style-type: none"> 1. Ce puncte craniometrice au fost utilizate pentru stabilirea acestor dimensiuni? 2. Cum se calculează indicii cranieni după aceste date craniometrice? 3. Determinați forma craniului la acest individ.
53.	<p>Prin craniometria unor probe paleoantropologice au fost constatate următoarele dimensiuni ale craniului: diametrul longitudinal – 18,9 cm, înălțimea craniului 22,4 cm.</p> <ol style="list-style-type: none"> 1. Care puncte craniometrice au fost utilizate pentru stabilirea acestor dimensiuni? 2. Cum se calculează indicii înălțimii după aceste date craniometrice? 3. Determinați forma craniului după indicii obținuți.

54.	<p>Prin craniometrie au fost constatate următoarele dimensiuni ale craniului facial: diametrul zigomatic – 12,7 cm, înălțimea totală a feței – 14,6 cm.</p> <ol style="list-style-type: none"> 1. Numiți punctele craniometrice utilizate la aceste măsurări. 2. Cum se calculează indicele facial după aceste date craniometrice? 3. Despre ce fel de formă a feței este vorba?
55.	<p>Cefalometria a stabilit următoarele dimensiuni ale craniului facial: diametrul zigomatic – 16,1 cm, înălțimea superioară a feței – 11,9 cm.</p> <ol style="list-style-type: none"> 1. Ce puncte craniometrice au fost utilizate pentru stabilirea acestor dimensiuni? 2. Cum se calculează indicele facial superior după aceste date? 3. Care e forma feței acestui individ?
56.	<p>Părinții unui copil de 2,5 ani s-au adresat medicului - pediatru acuzând pulsații în partea superioară a regiunii frontale.</p> <ol style="list-style-type: none"> 1. Din care motiv se simt aceste pulsații? 2. Utilizând cunoștințele anatomice argumentați acuzele părinților. 3. Unde ar mai putea exista asemenea formațiuni?
57.	<p>Copilul a suportat o infecție virotică a căilor respiratorii. Puțin mai târziu el a început să simtă dureri în ureche, iar mai apoi - dureri retroauriculare. Medicul insistă să se recurgă la un tratament urgent.</p> <ol style="list-style-type: none"> 1. Explicați ce s-a întâmplat în acest caz. 2. Prezentați o argumentare anatomică a simptomelor depistate.

**ARTROSINDESMOLOGIE
TESTE**

Generalități	
1.	<p>CM. Sunt elemente auxiliare ale diartrozelor</p> <p><i>A. Ligamenta</i> <i>B. Disci articulares</i> <i>C. Curvaturae columnae vertebralis</i> <i>D. Disci intervertebrales</i> <i>E. Menisci articulares</i></p> <p>CM. Auxiliary elements of joints are:</p> <p><i>A. Ligamenta</i> <i>B. Disci articulares</i> <i>C. Curvaturae columnae vertebralis</i> <i>D. Disci intervertebrales</i> <i>E. Menisci articulares</i></p> <p>CM. Являются вспомогательными элементами диартрозов:</p> <p><i>A. Ligamenta</i> <i>B. Disci articulares</i> <i>C. Curvaturae columnae vertebralis</i> <i>D. Disci intervertebrales</i> <i>E. Menisci articulares</i></p> <p>Elementele auxiliare ale diartrozelor sunt:</p> <ul style="list-style-type: none">– ligamenta– disciarticulares– menisciarticulares– ossasesamoidea– labraarticularia– bursaesynoviales. <p>Corect – „A”, „B”, „E”.</p>
2.	<p>CM. La elementele auxiliare ale diartrozelor se referă:</p> <p><i>A. Ossa sesamoidea</i> <i>B. Synovia</i> <i>C. Labra articularia</i> <i>D. Cartilagine articulares</i> <i>E. Bursae synoviales</i></p> <p>CM. Auxiliary elements of joints are:</p> <p><i>A. Ossa sesamoidea</i> <i>B. Synovia</i> <i>C. Labra articularia</i> <i>D. Cartilagine articulares</i> <i>E. Bursae synoviales</i></p> <p>CM. К вспомогательным элементам диартрозов относятся:</p> <p><i>A. Ossa sesamoidea</i> <i>B. Synovia</i> <i>C. Labra articularia</i> <i>D. Cartilagine articulares</i> <i>E. Bursae synoviales</i></p> <p>Corect– „A”, „C”, „E”.</p>

<p>3.</p>	<p>CM. Sunt elemente osteoarticulare de amortizare: A. <i>Cartilagine articulares</i> B. <i>Junctura ossea (synostosis)</i> C. <i>Disci et menisci articulares</i> D. <i>Plicae synoviales et adiposae</i> E. <i>Ligg. intracapsularia</i></p> <p>CM. The following osteoarticular elements have the amortization role: A. <i>Cartilagine articulares</i> B. <i>Junctura ossea (synostosis)</i> C. <i>Disci et menisci articulares</i> D. <i>Plicae synoviales et adiposae</i> E. <i>Ligg. intracapsularia</i></p> <p>CM. Являются костно-суставными амортизирующими элементами: A. <i>Cartilagine articulares</i> B. <i>Junctura ossea (synostosis)</i> C. <i>Disci et menisci articulares</i> D. <i>Plicae synoviales et adiposae</i> E. <i>Ligg. intracapsularia</i></p> <p>La elementele osteoarticulare de amortizare se referă:</p> <ul style="list-style-type: none"> – cartilagine articulares – disci et menisci articulares – plicae synoviales et adiposae – ligg. intracapsularia – synovia – membranae interosseae – suturae – curvatura columnae vertebralis – disci intervertebrales – cingulum pelvicum – fornices pedis. Corect– „A”, „C”, „D”, „E”.
<p>4.</p>	<p>CM. La elementele osteoarticulare de amortizare se referă: A. <i>Synsarkosis</i> B. <i>Synovia</i> C. <i>Membranae interosseae</i> D. <i>Suturae</i> E. <i>Curvatura columnae vertebralis</i></p> <p>CM. The osteoarticular elements which have amortization role are: A. <i>Synsarkosis</i> B. <i>Synovia</i> C. <i>Membranae interosseae</i> D. <i>Suturae</i> E. <i>Curvaturae columnae vertebralis</i></p> <p>CM. К костно-суставным амортизирующим элементам относятся: A. <i>Synsarkosis</i> B. <i>Synovia</i> C. <i>Membranae interosseae</i> D. <i>Suturae</i> E. <i>Curvaturae columnae vertebralis</i></p> <p>Corect– „B”, „C”, „D”, „E”.</p>

5. **CM. Din elementele osteoarticulare de amortizare fac parte:**

- A. *Fornices pedis*
- B. *Junctura ossea (synostosis)*
- C. *Disci intervertebrales*
- D. *Cingulum pelvicum*
- E. *Synsarkosis*

CM. Amortization osteoarticular elements are:

- A. *Fornices pedis*
- B. *Junctura ossea (synostosis)*
- C. *Disci intervertebrales*
- D. *Cingulum pelvicum*
- E. *Synsarkosis*

CM. Костно-суставные амортизирующие элементы включают:

- A. *Fornices pedis*
- B. *Junctura ossea (synostosis)*
- C. *Disci intervertebrales*
- D. *Cingulum pelvicum*
- E. *Synsarkosis*

Corect– „A”, „C”, „D”.

6. **CS. Unirile oaselor prin membrane se numesc:**

- A. Sincondroze
- B. Sinelastoze
- C. Sinsarcoze
- D. Sinfibroze
- E. Sinostoze

CS. Articulation of bones by means of membranes is called:

- A. *Synchondrosis*
- B. *Synelastosis*
- C. *Synsarcosis*
- D. *Synfibrosis*
- E. *Synostosis*

CS. Соединения костей при помощи мембран называются:

- A. Синхондрозы
- B. Синеластозы
- C. Синсаркозы
- D. Синфиброзы
- E. Синостозы

Toate unirile dintre oasele scheletului uman se grupează în două categorii mari – legături neîntrerupte (fără cavitare între oasele articulante), denumite sinartroze (din gr. syn -, ceea ce înseamnă a acționa în comun, concomitent, reciproc și arthrosis – legătură, unire) și legături întrerupte (cu cavitare între oasele articulante), denumite diartroze. Un grup mic de uniri dintre oase îl constituie hemiartrozele sau simfizele – o formă de tranziție dintre cele două mari categorii. Sinartrozele se realizează cu ajutorul diferitor tipuri de țesut conjunctiv, în raport cu care se disting sinfibroze, sincondroze, sinostoze, sinsarcoze. Cele mai numeroase sunt sinfibrozele (legături prin intermediul țesutului conjunctiv fibros dens), care pot exista sub aspect de sindesmoze (membrane sau ligamente), gamfoze (înfigere, implantare prin batere), suturi (dintate, scvamoase, sau solzoase, plane). Prin urmare membranele (lamelele de țesut conjunctiv fibros, dispuse pe spații largi dintre oase) sunt parte componentă a sinfibrozelor, deci **enunțul corect e „D”.**

<p>7.</p>	<p>CS. Cum se numesc mișcările realizate în jurul axei frontale? <i>A. Flexio et extensio</i> <i>B. Adductio et abductio</i> <i>C. Rotatio</i> <i>D. Circumductio</i> <i>E. Pronatio et supinatio</i></p> <p>CS. How are movements around the frontal axis called? <i>A. Flexio et extensio</i> <i>B. Adductio et abductio</i> <i>C. Rotatio</i> <i>D. Circumductio</i> <i>E. Pronatio et supinatio</i></p> <p>CS. Как называются движения вокруг фронтальной оси? <i>A. Flexio et extensio</i> <i>B. Adductio et abductio</i> <i>C. Rotatio</i> <i>D. Circumductio</i> <i>E. Pronatio et supinatio</i></p> <p>În anatomie prin noțiunea de „axă” se subînțelege o dreaptă imaginară, în jurul căreia se realizează mișcări de rotație în anumite segmente de corp. În dependență de planul, în care se află axele pot fi frontale, sagitale, orizontale, verticale, longitudinale etc. Mișcările, care se realizează în jurul axei frontale sunt cele de flexie (flertare, îndoire) – mișcare, care duce la diminuarea unghiului dintre oasele articulante sau segmentele de membru și invers – de extensie, care provoacă creșterea acestui unghi. Enunțul corect e „A”.</p>
<p>8.</p>	<p>CS. Cum se numesc mișcările realizate în jurul axei sagitale? <i>A. Flexio et extensio</i> <i>B. Adductio et abductio</i> <i>C. Rotatio</i> <i>D. Circumductio</i> <i>E. Pronatio et supinatio</i></p> <p>CS. How are movements around the sagittal axis called? <i>A. Flexio et extensio</i> <i>B. Adductio et abductio</i> <i>C. Rotatio</i> <i>D. Circumductio</i> <i>E. Pronatio et supinatio</i></p> <p>CS. Как называются движения вокруг сагиттальной оси? <i>A. Flexio et extensio</i> <i>B. Adductio et abductio</i> <i>C. Rotatio</i> <i>D. Circumductio</i> <i>E. Pronatio et supinatio</i></p> <p>În jurul axei sagitale se realizează două tipuri de mișcări – de apropiere a unei părți de corp sau segment de membru de linia mediană (respectiv planul sagital) a corpului, denumită adducție și invers – de îndepărtare, denumită abducție. Enunțul corect este „B”.</p>
<p>9.</p>	<p>CS. Caracteristica sinartrozelor: A. După durata existenței sinostozele se împart în temporare și permanente B. Membranele se deosebesc de ligamente prin mărimea spațiului ocupat C. Articulațiile oaselor în dezvoltarea lor trec prin aceleași trei stadii ca și scheletul</p>

- D. Simfiza este o formă de tranziție de la sindesmoze la sincondroze
E. Sindesmozele se pot transforma în sincondroze și sinostoze

CS. Which of the following statements deal with characteristics of synarthroses:

- A. Synostoses are divided into temporary and permanent according to the time of their existence
B. Membranes differ from ligaments by the width of the filled space
C. In their development joints pass through the same three stages as the skeleton does
D. Symphysis is a transitional form from syndesmoses to synchondroses
E. Syndesmoses can transform to synchondroses and synostoses

CS. Характеристика синартрозов:

- A. По продолжительности синостозы делятся на постоянные и временные
B. Мембраны отличаются от связок по величине занимаемого пространства
C. Суставы проходят в своём развитии те же 3 стадии, что и скелет
D. Симфиз – это переходная форма между синдесмозами и синхондрозами
E. Синдесмозы могут превращаться в синхондрозы и синостозы

Sinostozele sunt legături prin intermediul țesutului osos, odată instalate ele nu se mai modifică, prin urmare enunțul este lipsit de sens. Membranele și ligamentele fac parte din același grup de sinartroze – sinfibrose, la baza cărora ca element de legătură se află țesutul conjunctiv fibros. Deosebirea dintre aceste două formațiuni constă în modul de aranjare a elementelor constitutive (fasciculelor de fibre conjunctive) – sub aspect de cordoane sau bandelete (în cazul ligamentelor) sau sub aspect de structuri plane, cu fasciculele de fibre de țesut conjunctiv fibros dens dispuse paralele (în cazul membranelor). În dezvoltarea lor prin aceleași stadii ca și scheletul trec nu toate legăturile dintre oase, ci numai sinartrozele (sindesmoze→sincondroze→sinostoze), în care țesutul de legătură (conjunctiv fibros sau cartilagos) se transformă în țesut osos. Simfizele reprezintă o formă intermediară de legătură dintre oase, plasată între sinartroze și diartroze. În cadrul sinartrozilor metamorfoza varietăților de legături este numai unidirecțională (sindesmoze-sincondroze-sinostoze). **Enunțul corect este „E”.**

10. CS. Mișcarea prin care două segmente ale unui membru se apropie unul de altul:

- A. Circumducția
B. Adducția
C. Abducția
D. Extensia
E. Flexia

CS. The movement when two segments of a limb get closer to each other is called:

- A. Circumduction
B. Adduction
C. Abduction
D. Extension
E. Flexion

CS. Движение при котором два сегмента одной конечности приближаются друг к другу:

- A. Круговое
B. Приведение
C. Отведение
D. Разгибание
E. Сгибание

Analizând sensul mișcărilor enunțate ajungem la concluzia, că este vorba despre flexie, deoarece numai în acest caz segmente ale unuia și aceluiași membru se apropie unul de altul, delimitând între ele un unghi cu atât mai ascuțit cu cât se apropie mai mult. **Corect – „E”.**

<p>11.</p>	<p>CS. Mișcarea datorită căreia un membru sau un segment de membru se apropie de planul sagital al corpului:</p> <p>A. Circumducția B. Adducția C. Abducția D. Extensia E. Flexia</p> <p>CS. The movement due to which a limb or one of its segments gets closer to the sagittal plan of the body is called:</p> <p>A. Circumduction B. Adduction C. Abduction D. Extension F. Flexion</p> <p>CS. Движение, благодаря которому конечность или сегмент конечности приближается к сагиттальной плоскости тела:</p> <p>A. Круговое B. Приведение C. Отведение D. Разгибание E. Сгибание</p> <p>Evident, numai în cazul adducției un membru sau un segment de membru se apropie de planul sagital median al corpului sau linia mediană a membrului respectiv (de ex. degetele mâinii). Răspuns – „B”.</p>
<p>12.</p>	<p>CS. Mișcarea ce rezultă din realizarea succesivă a abducției, extensiei, adducției și flexiei:</p> <p>A. Circumducția B. Adducția C. Abducția D. Extensia E. Flexia</p> <p>CS. Name the movement that results from successive abduction, extension, adduction and flexion:</p> <p>A. Circumduction B. Adduction C. Abduction D. Extension E. Flexion</p> <p>CS. Движение, которое является результатом последовательного осуществления отведения, разгибания, приведения и сгибания:</p> <p>A. Круговое B. Приведение C. Отведение D. Разгибание E. Сгибание</p> <p>Prin realizarea succesivă a abducției, adducției, flexiei și extensiei se obține o mișcare circulară, în care extremitatea distală a membrului descrie o circumferință, însăși membrul – suprafața unui con, vârful căruia este reprezentat de articulația, în care are loc mișcarea. O astfel de mișcare circulară poartă denumirea de circumducție (a duce pe circumferință). Răspuns – „A”.</p>

13.	<p>CS. Permite doar mișcări de rotație în jurul axei verticale (longitudinale):</p> <p>A. Articulația plană B. Articulația trohleară C. Articulația trohoidă D. Articulația condilară E. Articulația în șa.</p> <p>CS. In which joint only rotation is possible:</p> <p>A. Plane joint B. Hinge joint C. Pivot joint D. Condylar joint E. Saddle joint</p> <p>CS. Позволяет только вращательные движения вокруг продольной оси:</p> <p>A. Плоский сустав B. Блоковидный сустав C. Цилиндрический сустав D. Мыщелковый сустав E. Седловидный сустав</p> <p>Mișcări de rotație în jurul unei axe verticale sau longitudinale pot avea loc numai în articulațiile trohoide, cilindrice sau în pivot. Există două varietăți de articulații trohoide. Pentru prima varietate e caracteristic faptul, că una din fețele articulare reprezintă un cilindru gol, care se rotește în jurul feței articulare cu aspect de cilindru plin (ex. art. atlantoaxială mediană), iar în cazul celei de a doua varietăți cilindrul plin se rotește în interiorul cilindrului gol (ex. art. radioulnară proximală). În cazul celorlalte tipuri de articulații astfel de mișcări nu pot avea loc. <i>Prin urmare enunțul corect e „C”.</i></p>
14.	<p>CS. Posedă fețe articulare identice:</p> <p>A. Articulația elipsoidă B. Articulația plană C. Articulația trohoidă D. Articulația condilară E. Articulația sferoidă</p> <p>CS. Which of the following joints has identical articular surfaces:</p> <p>A. Ellipsoid joint B. Plane joint C. Pivot joint D. Condylar joint E. Ball-and-socket joint</p> <p>CS. Имеет одинаковые (сопоставляющиеся) суставные поверхности:</p> <p>A. Эллипсоидный сустав B. Плоский сустав C. Цилиндрический сустав D. Мыщелковый сустав E. Шаровидный сустав</p> <p>Fețe articulare absolut identice, congruente există numai la articulațiile plane, în care mișcările (de alunecare) sunt foarte limitate, din care motiv ele sunt numite amfiartroze. <i>Răspuns – „B”.</i></p>
15.	<p>CS. Șanțul trohleei este situat sub un unghi față de axa ei în:</p> <p>A. Articulația plană</p>

- B. Articulația elicoidală
- C. Articulația trohoidă
- D. Articulația condilară
- E. Enartroză

CS. In which joint does the trochlear groove form an angle with its axis?

- A. Plane joint
- B. Screw-like joint
- C. Pivot joint
- D. Condylar joint
- E. Enarthrosis

CS. Борозда блока расположена под углом по отношению к своей оси в:

- A. Плоском суставе
- B. Винтообразном суставе
- C. Цилиндрическом суставе
- D. Мыщелковом суставе
- E. Шаровидном суставе (энартроз)

Trohleea (structura anatomică în formă de roată de scripete) reprezintă una din fețele articulare a articulațiilor trohleare, în scripete sau în balama. Pe trohlee se află un șanț relativ adânc, dispus perpendicular pe axa longitudinală a acestei structuri, denumit gâtul trohleei, iar pe fața articulară opusă – o creastă – creasta trohleei. Gâtul și creasta trohleei asigură dirijarea mișcărilor într-un singur plan. Astfel de articulații (trohleare tipice) sunt articulațiile interfalangiene. În cazul articulației humeroulnare, realizată între trohleea humerusului și incizura trohleară a cubitusului situația e un pic mai specială – gâtul trohleei și respectiv creasta ei se află nu perpendicular pe axa longitudinală a trohleei, ci sub un anumit unghi, grație cărui fapt traiectul mișcării va avea aspect de spirală. În legătură cu aceasta, astfel de articulații se mai numesc cohleare, elicoidale, în melc sau în spirală și sunt o varietate a articulațiilor trohleare (în scripete sau balama). Prin urmare itemul se referă anume la această varietate de articulații, exponentul tipic al cărora e articulația humeroulnară. **Corect este „B”.**

16. CS. Se formează prin unirea mai multor oase:

- A. Diartroza simplă
- B. Diartroza compusă
- C. Diartroza combinată
- D. Diartroza complexă
- E. Enartroza

CS. Which of the following joints has more than two articular surfaces?

- A. Simple joint
- B. Compound joint
- C. Combined joint
- D. Complex joint
- E. Enarthrosis

CS. Образуется при соединении трёх и более суставных поверхностей:

- A. Простой сустав.
- B. Сложный сустав
- C. Комбинированный сустав
- D. Комплексный сустав
- E. Шаровидный сустав (энартроз)

La formarea diartrozelor pot participa (prin fețele lor articulare) două sau mai multe oase, precum și formațiuni auxiliare (discuri sau meniscuri cartilaginoase), în funcție de care articulațiile sunt catalogate ca simple, compuse, complexe. În cazul dat este vorba despre

	<p>diartrozele compuse, formate cu participarea câtorva fețe articulare (mai multe decât două), cum ar fi articulația radiocarpiană sau cea talocrurală. Răspuns – „B”.</p>
<p>17.</p>	<p>CS. Prezintă o combinaire funcțională a câtorva articulații anatomic separate:</p> <p>A. Diartroza simplă B. Diartroza compusă C. Diartroza combinată D. Diartroza complexă E. Amfiartroza</p> <p>CS. A functional combination of few anatomically separated joints is called:</p> <p>A. Simple diarthrosis B. Compound diarthrosis C. Combined diarthrosis D. Complex diarthrosis E. Amphiarthrosis</p> <p>CS. Представлен двумя изолированными суставами, действующими совместно:</p> <p>A. Простой сустав B. Сложный сустав C. Комбинированный сустав D. Комплексный сустав E. Плоский сустав (амфиартроз)</p> <p>În unele cazuri articulațiile separate din punct de vedere anatomic sub aspect funcțional reprezintă un tot unitar. Astfel de articulații sunt temporomandibulară dreaptă și stângă, radioulnară proximală și distală, articulațiile zigapofizale, costovertebrale etc. ele se numesc articulații combinate. Despre astfel de articulații este vorba în testul respectiv. Corect – „C”.</p>
<p>18.</p>	<p>CS. Conține cartilaj intraarticular:</p> <p>A. Diartroza simplă B. Diartroza compusă C. Diartroza combinată D. Diartroza complexă E. Amfiartroza</p> <p>CS. Itraarticular cartilage contains:</p> <p>A. Simple diarthrosis B. Compound diarthrosis C. Combined diarthrosis D. Complex diarthrosis E. Amphiarthrosis</p> <p>CS. Содержит внутрисуставной хрящ:</p> <p>A. Простой сустав B. Сложный сустав C. Комбинированный сустав D. Комплексный сустав E. Плоский сустав (амфиартроз)</p> <p>Uneori între fețele articulare ale diartrozelor se află discuri sau meniscuri cartilagineose, care divizează cavitatea articulară în compartimente sau etaje. Astfel prin discul articular articulația temporomandibulară e divizată în etajele superior – discotemporal și inferior – discomandibular, articulația sternoclaviculară în compartimentul medial – discosternal și lateral – discoclavicular etc. Compartimente, izolate parțial sau completamente, pot fi delimitate și de unele ligamente intraarticulare (ex. art. genunchiului) . Acest grup de diartroze constituie articulațiile complexe, la care se referă testul. Enunțul corect e „D”.</p>

19.	<p>CS. Este formată prin participarea a două oase:</p> <p>A. Diartroza simplă B. Diartroza compusă C. Diartroza combinată D. Diartroza complexă E. Enartroza</p> <p>CS. Which of the following is formed by connection of two bones (articular surfaces):</p> <p>A. Simple diarthrosis B. Compound diarthrosis C. Combined diarthrosis D. Complex diarthrosis E. Enarthrosis</p> <p>CS. Образуется при соединении двух суставных поверхностей:</p> <p>A. Простой сустав B. Сложный сустав C. Комбинированный сустав D. Комплексный сустав E. Шаровидный сустав (энартроз)</p> <p>În cazul când la formarea unei diartroze participă nu mai multe de două fețe articulare este vorba despre o articulație (diartroză, articulație sinovială) simplă. Enunțul corect e „A”.</p>
20.	<p>CS. Articulații biaxiale:</p> <p>A. Art. talocrurală B. Art. sacroiliacă C. Art. genunchiului D. Art. șoldului E. Art. tibiofibulară proximală</p> <p>CS. Which of the following joints refers to biaxial joints:</p> <p>A. The talocrural joint B. The sacroiliac joint C. The knee joint D. The hip joint E. The proximal tibiofibular joint</p> <p>CS. Двуосные суставы:</p> <p>A. Голеностопный сустав B. Крестцово-подвздошный сустав C. Коленный сустав D. Тазобедренный сустав E. Проксимальный межберцовый сустав</p> <p>Dintre toate articulațiile enunțate articulația talocrurală este una trohleară, deci uniaxială, articulația șoldului – una cotilică, iar articulațiile sacroiliacă și tibiofibulară proximală sunt plane, toate pluriaxiale și numai articulația genunchiului poate fi biaxială. Spunem „poate fi” deoarece în privința ei opiniile sunt împărțite – unii autori o consideră bicondilară, biaxială, alții – trohoartroză (gynglimus) cu o singură axă de rotație. Nu intrăm în discuție și admitem că este vorba despre o articulație biaxială, prin urmare enunțul corect este „C”.</p>
21.	<p>CM. Care din tipurile enumerate de uniri ale oaselor se referă la sinartroze?</p> <p>A. Synchondrosis B. Synostosis C. Symphysis</p>

D. Syndesmosis
E. Suturae

CM. Which of the following types of junctions belong to synarthroses?

A. Synchondrosis
B. Synostosis
C. Symphysis
D. Syndesmosis
E. Suturae

CM. Какой вид из перечисленных соединений костей относится к синартрозам?

A. Synchondrosis
B. Synostosis
C. Symphysis
D. Syndesmosis
E. Suturae

Sinartrozele reprezintă joncțiunile neîntrerupte dintre oase. În funcție de tipul țesutului prin intermediul căruia se realizează legătura dintre oasele articulante se disting sinfibroze, sincondroze, sinostoze și sinsarcoze. *Sinfibrozele* sunt uniri prin intermediul țesutului conjunctiv fibros dens. Din ele fac parte sindesmozele (membranele, ligamentele), gomfozele și suturile (toate tipurile). *Sincondrozele* reprezintă legături prin intermediul țesutului cartilaginios (fibros sau hialinic); ele pot fi temporare sau constante (permanente). *Sinostozele* sunt legături realizate prin intermediul țesutului osos, iar *sinsarcozele* – prin țesut muscular (mai precis cu ajutorul unor mușchi aparte sau grupuri de mușchi). Prin urmare, dintre tipurile de legături interosoase enunțate doar simfizele nu fac parte din sinartroze, deci **răspunsul este „A”, „B”, „D” și „E”**.

22. **CM. Care tipuri de uniri dintre oase fac parte din sinfibroze?**

A. Suturae
B. Gomphosis
C. Membrana interossea
D. Synostosis
E. Symphysis

CM. Which of the following types of junctions belong to synfibroses?

A. Suturae
B. Gomphosis
C. Membrana interossea
D. Synostosis
E. Symphysis

CM. Какие виды соединений костей относятся к фиброзным соединениям?

A. Suturae
B. Gomphosis
C. Membrana interossea
D. Synostosis
E. Symphysis

După cum s-a menționat mai sus, sinfibrozele (legăturile dintre oase prin intermediul țesutului conjunctiv fibros dens) includ varietățile: sindesmozele (membrane, ligamente), gomfozele, suturile.

Astfel corecte sunt enunțurile „A”, „B”, „C”. Sinostozele sunt uniri imobile prin intermediul țesutului osos, iar simfizele (hemiartrozele) sunt legături de tranziție (intermediare) dintre sinartroze și diartroze.

23. CM. Indicați elementele principale ale unei diartroze (articulații sinoviale):

- A. *Discus articularis*
- B. *Capsula articularis*
- C. *Cavitas articularis*
- D. *Labrum articulare*
- E. *Facies articulares*

CM. The main elements of diarthrosis (synovial joint) are:

- A. *Discus articularis*
- B. *Capsula articularis*
- C. *Cavitas articularis*
- D. *Labrum articulare*
- E. *Facies articulares*

CM. Назовите главные элементы диартроза (синовиального соединения):

- A. *Discus articularis*
- B. *Capsula articularis*
- C. *Cavitas articularis*
- D. *Labrum articulare*
- E. *Facies articulares*

Elementele principale ale unei diartroze (articulații întrerupte, sau articulații sinoviale) sunt fețele articulare ale oaselor articulante, tapetate cu cartilaj (fibros sau hialinic), capsula articulară (manșonul fibros, fixat pe marginile fețelor articulare) și cavitatea articulară (spațiul dintre fețele articulare și fața internă (endoarticulară) a capsulei articulare. Restul formațiunilor anatomice, care se descriu la nivelul articulațiilor reprezintă elementele lor auxiliare.

Prin urmare enunțuri corecte sunt „B”, „C”, „E”.

24. CM. Indicați elementele auxiliare ale unei diartroze (articulații sinoviale):

- A. *Ligamentum*
- B. *Cartilago articularis (disci et menisci articulares)*
- C. *Capsula articularis*
- D. *Bursae synoviales*
- E. *Labrum articulare*

CM. The auxilliary elements of diarthrosis (synovial joint) are:

- A. *Ligamentum*
- B. *Cartilago articularis (disci et menisci articulares)*
- C. *Capsula articularis*
- D. *Bursae synoviales*
- E. *Labrum articulare*

CM. Отметьте добавочные элементы сустава (синовиальные соединения):

- A. *Ligamentum*
- B. *Cartilago articularis (disci et menisci articulares)*
- C. *Capsula articularis*
- D. *Bursae synoviales*
- E. *Labrum articulare*

Elementele auxiliare ale unei diartroze sunt formațiuni anatomice, prezența cărora nu este obligatorie pentru existența articulației. Ele pot fi reprezentate de ligamente de diverse tipuri, discuri sau meniscuri, bureleți, plice (sinoviale sau adipoase), burse sinoviale, corpuri adipoase, oase sesamoide etc.

Astfel enunțuri corecte sunt „A”, „B”, „D” și „E”.

25. **CM. Indicați elementele auxiliare cartilagineoase ale unei diartroze:**

- A. *Cartilago articularis*
- B. *Labrum articulare*
- C. *Meniscus articularis*
- D. *Discus articularis*
- E. *Synchondrosis*

CM. The auxiliary elements of diarthrosis, derivatives of cartilaginous tissue are:

- A. *Cartilago articularis*
- B. *Labrum articulare*
- C. *Meniscus articularis*
- D. *Discus articularis*
- E. *Synchondrosis*

CM. Назовите хрящевые добавочные элементы сустава:

- A. *Cartilago articularis*
- B. *Labrum articulare*
- C. *Meniscus articularis*
- D. *Discus articularis*
- E. *Synchondrosis*

Elementele auxiliare ale diartrozelor, care sunt constituite din țesut cartilaginos sunt bureleții, discurile și meniscurile. O structură parțial cartilaginoasă pot avea și unele ligamente (transvers al atlasului, inelar al radiusului etc.). În cazul dat sunt menționate toate aceste formațiuni (B, C, D); noțiunea de cartilaj articular e prea cuprinzătoare și nu indică nimic concret (atenție la item!), iar sincondroza reprezintă un tip de sinartroză. **Prin urmare corecte sunt enunțurile „B”, „C”, „D”.**

26. **CM. În ce tipuri se împart articulațiile după complexitate?**

- A. Combinate
- B. Condilare/bicondiliene
- C. Compuse
- D. Complexe
- E. Simple

CM. Joints are classified by their complexity into:

- A. Combined joint
- B. Condylar joint
- C. Compound joint
- D. Complex joint
- E. Simple joint

CM. На какие виды делятся суставы по сложности строения?

- A. Комбинированные
- B. Мыщелковые
- C. Сложные
- D. Комплексные
- E. Простые

În funcție de gradul lor de complexitate diartrozele (articulațiile sinoviale) se împart în articulații simple, la formarea cărora participă fețele articulare a nu mai mult de două oase, articulații compuse – realizate de fețele articulare a mai multor oase și articulații complexe, la formarea cărora participă discuri sau meniscuri, ce împart cavitatea articulară în etaje sau compartimente. Articulațiile combinate pot fi simple, compuse și complexe; ele nu fac parte din categoria celor discutate în cazul dat. **Enunțurile corecte sunt „C”, „D”, „E”.**

27. **CM. În ce grupe se impart articulațiile după forma fețelor de articulare?**

- A. Compuse
- B. Sferoide
- C. Combinate
- D. Articulații în șa/seliforme/selare
- E. Elipsoidale

CM. Joints are divided according to the shape of the articular surfaces into:

- A. Compound joint
- B. Ball-and-socket joint
- C. Combined joint
- D. Saddle joint
- E. Ellipsoid joint

CM. На какие группы делятся суставы по форме суставных поверхностей?

- A. Сложные
- B. Шаровидные
- C. Комбинированные
- D. Седловидные
- E. Эллипсоидные

După forma fețelor articulare diartrozele se împart în trohoide (cilindrice), trohleare (în scripete), cohleare (în melc, spiralate), elipsoidale, seliforme (în șa), condilare, sferoide (enartroze), cotilice, plane (artrodii). *Astfel enunțuri corecte sunt „B”, „D”, „E”*. Compuse sau combinate pot fi articulațiile cu fețe articulare de diverse forme.

28. **CM. Cum se împart articulațiile după numărul axelor de mișcare?**

- A. Simple
- B. Pluriaxiale
- C. Compuse
- D. Uniaxiale
- E. Biaxiale

CM. According to the number of axes on which movements are performed joints are classified into:

- A. Simple joints
- B. Multiaxial joints
- C. Compound joints
- D. Uniaxial joints
- E. Biaxial joints

CM. На какие группы делятся суставы в зависимости от количества осей движения?

- A. Простые
- B. Многоосные
- C. Сложные
- D. Одноосные
- E. Двухосные

În funcție de numărul de axe, în jurul cărora au loc mișcările în articulații acestea sunt grupate în uniaxiale (în care se realizează mișcări în jurul unei singure axe – frontale, sagitale sau verticale (longitudinale), biaxiale, cu mișcări în jurul a două axe reciproc perpendiculare și pluriaxiale, cu mișcări în jurul a trei și mai multe axe. Articulațiile simple sau compuse pot avea un număr variat de axe de rotație.

Enunțuri corecte sunt „B”, „D” și „E”.

29. **CM. Cum se numesc mișcările realizabile în jurul axei verticale?**

- A. *Flexio et extensio*
- B. *Adductio et abductio*
- C. *Rotatio*
- D. *Circumductio*
- E. *Pronatio et supinatio*

CM. How are called movements around the vertical axis?

- A. *Flexio et extensio*
- B. *Adductio et abductio*
- C. *Rotatio*
- D. *Circumductio*
- E. *Pronatio et supinatio*

CM. Как называются движения, осуществляемые вокруг вертикальной (продольной) оси?

- A. *Flexio et extensio*
- B. *Adductio et abductio*
- C. *Rotatio*
- D. *Circumductio*
- E. *Pronatio et supinatio*

În jurul unei axe verticale, proiectate pe axa verticală a corpului (ex. art. atlantoaxială mediană) se realizează mișcări de rotație (a capului) spre dreapta sau spre stânga, în jurul axei, paralele cu axa longitudinală a unui membru sau segment de membru – mișcări de rotație înăuntru sau înafară, iar în jurul axei verticale, care trece paralel la axa longitudinală a ambelor oase articulante (ex. oasele antebrăului) se realizează mișcări de rotație numite pronație și supinație. **Enunțurile corecte sunt „C” și „E”.**

30. **CM. Care din articulațiile enumerate sunt uniaxiale?**

- A. *Articulatio sellaris*
- B. *Articulatio cotylica*
- C. *Articulatio plana*
- D. *Ginglymus*
- E. *Articulatio trochoidea*

CM. Which of the following joints are uniaxial?

- A. *Articulatio sellaris*
- B. *Articulatio cotylica*
- C. *Articulatio plana*
- D. *Ginglymus*
- E. *Articulatio trochoidea*

CM. Какие из перечисленных суставов являются одноосными?

- A. *Articulatio sellaris*
- B. *Articulatio cotylica*
- C. *Articulatio plana*
- D. *Ginglymus*
- E. *Articulatio trochoidea*

Uniaxiale sunt articulațiile, configurația fețelor articulare ale cărora permit realizarea unor mișcări în jurul unei singure axe de rotație; ele mai sunt numite și articulații cu un singur grad de libertate. Din această categorie de diartroze fac parte articulațiile cilindrice, trohoide sau în pivot, articulațiile trohleare (în scripete, balama sau ginglymus), numite și trohlearthroze, și articulațiile cohleare (în melc, spiraliforme), care reprezintă o varietate a articulațiilor trohleare. **Prin urmare corecte sunt enunțurile „D” și „E”.**

31.	<p>CM. Care din articulațiile enumerate sunt biaxiale?</p> <p><i>A. Articulatio ellipsoidea</i> <i>B. Articulatio trochoidea</i> <i>C. Articulatio sellaris</i> <i>D. Articulatio plana</i> <i>E. Articulatio bicondylaris</i></p> <p>CM. Which of the following joints are biaxial?</p> <p><i>A. Articulatio ellipsoidea</i> <i>B. Articulatio trochoidea</i> <i>C. Articulatio sellaris</i> <i>D. Articulatio plana</i> <i>E. Articulatio bicondylaris</i></p> <p>CM. Какие из перечисленных суставов являются двуосными?</p> <p><i>A. Articulatio ellipsoidea</i> <i>B. Articulatio trochoidea</i> <i>C. Articulatio sellaris</i> <i>D. Articulatio plana</i> <i>E. Articulatio bicondylaris</i></p> <p>Biaxiale sau cu două grade de libertate se numesc articulațiile, în care pot avea loc mișcări în jurul a două axe de rotație reciproc perpendiculare. Astfel de diartroze sunt articulațiile, configurația fețelor articulare ale cărora amintesc segmente de elipsoid sau șa. Din ele fac parte articulațiile elipsoide, condilare (bicondilare) și selare (seliforme, în șa). În articulațiile biaxiale este posibilă trecerea mișcării de pe o axă pe alta, adică realizarea mișcării de circumducție. <i>Ținând cont de articulațiile biaxiale sunt enunțate prin „A”, „C” și „E”.</i></p>
32.	<p>CM. Care din articulațiile enumerate sunt pluriaxiale?</p> <p><i>A. Articulatio bicondylaris</i> <i>B. Articulatio sellaris</i> <i>C. Articulatio cotylica</i> <i>D. Articulatio trochoidea</i> <i>E. Articulatio plana</i></p> <p>CM. Which of the following joints are multiaxial?</p> <p><i>A. Articulatio bicondylaris</i> <i>B. Articulatio sellaris</i> <i>C. Articulatio cotylica</i> <i>D. Articulatio trochoidea</i> <i>E. Articulatio plana</i></p> <p>CM. Какие из данных суставов являются многоосными?</p> <p><i>A. Articulatio bicondylaris</i> <i>B. Articulatio sellaris</i> <i>C. Articulatio cotylica</i> <i>D. Articulatio trochoidea</i> <i>E. Articulatio plana</i></p> <p>Pluriaxiale, sau incorect triaxiale sunt numite articulațiile, în care sunt posibile mișcări în jurul a mai multe axe (flexie – extensie, abducție – adducție, rotație, circumducție). Astfel de articulații sunt cele sferoide (enartrozele), cotilice și plane (artrodiile). <i>Corect – „C” și „E”.</i></p>
33.	<p>CM. Fețele articulare:</p> <p>A. Sunt zone de contact între oase B. Sunt tapetate cu pericondru C. De forma lor depinde variabilitatea mișcărilor în articulație</p>

- D. Sunt absolut congruente
- E. Se formează sub influența mușchilor care acționează asupra articulației

CM. Articular surfaces:

- A. They are the contact areae between the bones
- B. They are covered by perichondrium
- C. The mobility of joints depends on their shape
- D. They are absolutely congruent
- E. They are formed by influence of muscles that act the joint

CM. Суставные поверхности:

- A. Являются зонами соприкосновения костей
- B. Покрываются надхрящницей
- C. От их формы зависит вариабельность (объем) движений в суставе
- D. Полностью конгруэнтны
- E. Формируются под влиянием мышц воздействующих на сустав

Fețele articulare reprezintă arii de os de diversă configurație, care participă la formarea unei articulații sinoviale (diartroze), prin urmare nu orice zonă de contact dintre oase poate fi numită față articulară. Fețele articulare sunt tapetate cu cartilaj – cartilajul articular, care în majoritatea cazurilor este hialinic și doar uneori fibros; cartilajul articular sporește gradul de congruență (potrivire) a fețelor articulare și înlesnește glisarea lor reciprocă. Fețele articulare de cele multe ori nu sunt absolut congruente, incongruența lor e minimalizată prin prezența discurilor sau meniscurilor, iar suprafața lor poate fi majorată prin bureleții articulari. Un factor important care contribuie la formarea fețelor articulare sunt mușchii, care influențează articulația, iar forma fețelor articulare determină variabilitatea mișcărilor în articulație. **Prin urmare enunțuri corecte sunt „C” și „E”.**

34. CM. Cartilajul articular:

- A. Cel mai des e hialinic și doar uneori fibros
- B. Are o grosime de cca 2 mm
- C. Nu e tapetat cu pericondru și nu regenerează
- D. Conține numeroase vase sangvine
- E. Condrocitele din componența lui produc lichid sinovial

CM. Articular cartilage:

- A. Very often is hialinic and sometimes is fibrous
- B. It is aproximately 2 mm in thikness
- C. It is not covered by perichondrium and does not regenerate
- D. It contains a lot of blood vessels
- E. Its chondrocytes produce the synovial fluid

CM. Суставной хрящ:

- A. Как правило гиалиновый и лишь иногда фиброзный/фиброзно-волокнистый
- B. Его толщина составляет около 2 мм
- C. Не покрыт надхрящницей и не регенерирует
- D. Содержит множество кровеносных сосудов
- E. Хондроциты из его состава вырабатывают синовиальную жидкость

Cartilajul articular reprezintă un strat de cartilaj hialinic (de cele mai multe ori) sau fibros cu o grosime medie de cca 0,2-0,6 mm, care tapetează fețele articulare ale oaselor. Are o structură complexă, nu e tapetat cu pericondru și deaceia nu manifestă proprietăți regenerative, nu conține vase sangvine, nutriția fiindu-i asigurată de lichidul sinovial produs de membrana sinovială.

Astfel corecte sunt enunțurile „A” și „C”.

35. CM. Straturile capsulei articulare:

- A. Adventiceal
- B. Epitelial
- C. Fibros
- D. Seros
- E. Sinovial

CM. The layers of articular capsule are:

- A. Adventitial
- B. Epithelial
- C. Fibrous
- D. Serous
- E. Synovial

CM. Слои суставной капсулы:

- A. Адвентициальный
- B. Эпителиальный
- C. Фиброзный
- D. Серозный
- E. Синовиальный

Capsula articulară reprezintă o formațiune de țesut conjunctiv fibros dens cu aspect de manson, în care sunt incluse fețele articulare. Pe oasele articulate se continuă cu periostul. Este înzestrată din abundență cu vase sangvine, nervi și terminații nervoase de aproape toate tipurile. Ea constă dintr-o membrană fibroasă, externă și una sinovială, internă. În afară de aceste două straturi – fibros și sinovial unii autori mai evidențiază și un strat periarticular, constituit din țesut conjunctiv lax. *Enunțurile corecte „C” și „E”.*

36. CM. Lichidul sinovial are rol de:

- A. Dirijare a mișcărilor
- B. Metabolism
- C. Amortizare
- D. Lubrifiere a fețelor articulare
- E. Creștere a oaselor

CM. The functions of the synovial fluid are:

- A. Guiding the movements
- B. Metabolism
- C. Amortization
- D. Lubrification of the articular surfaces
- E. Growth of bones

CM. Синовиальная жидкость играет роль:

- A. Регуляции движений
- B. Обмена веществ
- C. Амортизации
- D. Уменьшения трения суставных поверхностей
- E. Роста костей

Lichidul sinovial sau sinovia reprezintă un lichid transparent, vâcos, produs de sinoviocitele (celulele sinoviale B, synoviocytii secretorii) din membrana sinovială a capsulei articulare. Conține 95% apă, este un ultrafiltrat al sângelui, în care se află proteine, proteoglicani, acid hialuronic, mucopolizaharide etc. Este un lubrifiant al fețelor articulare și membranei sinoviale, asigură nutriția cartilajului articular, participă la metabolismul substanțelor, contribuie la adeziunea fețelor articulare, are rolul de amortizator etc. Dirijarea mișcărilor în articulații nu e realizată de lichidul sinovial, ci de alți factori (forma fețelor articulare,

	<p>amplasarea ligamentelor, acțiunea mușchilor etc.), iar creșterea oaselor are loc datorită activității periostului și cartilajului metafizar. <i>Enunțuri corecte sunt „B”, „C”, „D”.</i></p>
<p>37.</p>	<p>CM. Funcțiile capsulei articulare sunt de:</p> <p>A. Protecție B. Sprijin C. Menținerea în contact a fețelor articulare D. Reglementare a mișcărilor E. Secreție</p> <p>CM. The functions of the articular capsule are:</p> <p>A. Protection B. Support C. Keeping in contact the articular surfaces D. Guiding the movements E. Secretion</p> <p>CM. Функции суставной капсулы:</p> <p>A. Защитная B. Опорная C. Поддерживания контакта между суставными поверхностями D. Регламентирует движения E. Секреторная</p> <p>Capsula articulară asigură protecția fețelor articulare și a altor formațiuni intraarticulare (discuri, meniscuri, ligamente, plice etc.), contribuie la limitarea răspândirii revărsatelor articulare în țesuturile vecine și la oprirea pătrunderii proceselor patologice în interiorul articulației, menține în contact fețele articulare, secretă lichidul sinovial, influențează variabilitatea și amplitudinea mișcărilor (prin grosimea, structura, amplasarea și proprietățile mecanice ale stratului fibros) etc. <i>Enunțuri corecte sunt „A”, „C”, „D” și „E”.</i></p>
<p>38.</p>	<p>CM. Funcțiile ligamentelor sunt cele de:</p> <p>A. Unire a oaselor B. Fortificare a capsulei articulare C. Frânare a mișcărilor D. Dirijare a mișcărilor E. Secreție</p> <p>CM. The functions of the ligaments are:</p> <p>A. Joining (union) of bones B. Strengthening of the articular capsule C. Braking of movements D. Guiding of movements E. Secretion</p> <p>CM. Функциями связок являются:</p> <p>A. Соединение костей B. Укрепление суставной капсулы C. Ограничение движений D. Направление движений E. Защитная секреторная</p> <p>Ligamentele articulare sunt formațiuni anatomice rezistente, inextensibile, care întăresc articulația. În dependență de structură și localizare ele pot dirija mișcările în articulație, preveni depășirea limitelor normale a unor mișcări, contribui la vascularizația și inervația</p>

	<p>oaselor articulante etc. Se clasifică în funcție de topografie, origine, poziție în raport cu oasele și capsula articulară, configurație, structură etc. Corect este „A”, „B”, „C”, „D”.</p>
39.	<p>CM. Cartilajul articular:</p> <p>A. Nu conține terminații nervoase B. Are proprietăți de compresibilitate și elasticitate C. Joacă rol de amortizator D. Devine mai gros pe măsura înaintării în vârstă E. În caz de imobilizare îndelungată poate fi invadat de vase sangvine</p> <p>CM. Articular cartilage:</p> <p>A. Does not contain nervous endings B. Has properties of compressibility and elasticity C. Plays an amortization role D. Becomes thicker with age E. Can be invaded by blood vessels in case of long immobilization</p> <p>CM. Суставной хрящ:</p> <p>A. Не содержит нервные окончания B. Имеет компрессионные и эластические свойства C. Играет роль амортизатора D. С возрастом становится толще E. В случае долгой иммобилизации может прорасти сосудами</p> <p>După cum s-a menționat anterior cartilajul articular nu conține vase sangvine, dar în opinia unor autori conține terminații nervoase libere, care pătrund în el din periost la nivelul marginilor fețelor articulare. El e rezistent la compresiune, elastic, dur, aderă strâns la osul subiacent (subcondral), odată cu înaintarea în vârstă poate fi supus unui anumit grad de uzură. Enunțuri corecte sunt „B” și „C”.</p>
40.	<p>CS. Mișcarea prin care două segmente ale unui membru se îndepărtează unul de altul:</p> <p>A. Circumducția B. Adducția C. Abducția D. Extensia E. Flexia</p> <p>CS. The movement when two segments of a limb get further from each other is:</p> <p>A. Circumduction B. Adduction C. Abdduction D. Extenssion E. Flexion</p> <p>CS. Движение, при котором два сегмента одной конечности отдаляются друг от друга:</p> <p>A. Круговое движение B. Приведение C. Отведение D. Разгибание E. Сгибание</p> <p>Pentru a selecta enunțurile corecte e necesar să ne amintim definiția fiecărui tip de mișcare. Flexia și extensia – mișcări în plan sagital, realizate în jurul axei frontale (transversale). Prin flexie două segmente ale unui membru sau două părți de corp se apropie unul de altul, unghiul dintre ele micșorându-se. Extensia este o mișcare opusă flexiei, când segmentele de</p>

membru sau părțile de corp se îndepărtează unul de altul, iar unghiul dintre ele crește. Abducția și adducția sunt mișcări care se realizează în plan frontal în jurul axei sagitale. Prin abducție o parte de corp sau segment de membru se îndepărtează de planul sagital median, iar prin adducție – se apropie. Circumducția este o mișcare complexă care rezultă din realizarea succesivă a abducției, extensiei, adducției și flexiei cu revenirea în punctul inițial, prin care segmentul sau membrul descrie în spațiu un con, iar extremitatea lui distală – o circumferință. Mișcările de rotație (externă sau internă) se realizează în plan transversal (orizontal) în jurul axei verticale (longitudinale). La nivel de trunchi și cap rotația se poate realiza spre stânga sau spre dreapta, la nivel de membre se realizează mișcări de pronație-supinație. Acum ajungem la concluzia că este vorba de extensie. **Enunțul corect e „D”.**

41. CM. Sunt posibile numai mișcări neînsemnate de alunecare în:

- A. Articulația plană
- B. Articulația elicoidală
- C. Articulația trohoidă
- D. Amfiartroză
- E. Articulația în șa

CM. In which of the following joints are only gliding movements possible:

- A. Plane joint
- B. Screw-like joint
- C. Pivot joint
- D. Amphiarthrosis
- E. Saddle joint

CM. Возможны только скользящие движения в:

- A. Плоском суставе
- B. Винтообразном суставе
- C. Цилиндрическом суставе
- D. Амфиартрозе
- E. Седловидном суставе

Mișcări neînsemnate de alunecare reciprocă a fețelor articulare au loc în articulațiile plane, denumite și amfiartroze. **Prin urmare enunțuri corecte sunt „A” și „D”.**

42. CM. Permite numai mișcări de flexie – extensie:

- A. Articulația plană
- B. Articulația elipsoidă
- C. Articulația trohleară
- D. Articulația cohleară
- E. Articulația în șa

CM. In which of the following joints are flexion and extension possible:

- A. Plane joint
- B. Ellipsoid joint
- C. Hinge joint
- D. Screw-like joint
- E. Saddle joint

CM. Позволяет лишь движения сгибания - разгибания:

- A. Плоский сустав
- B. Эллипсоидный сустав
- C. Блоковидный сустав
- D. Винтообразный сустав
- E. Седловидный сустав

	<p>Mișcări de flexie - extensie sunt posibile în mai multe tipuri de articulații, dar numai flexie-extensie – în articulațiile trohleare (de tip <i>ginglymus</i>), ca cele interfalangiene, și în articulațiile cohleare (în melc), ca cea a cotului. Deci corecte sunt enunțurile „C” și „D”.</p>
<p>43.</p>	<p>CM. Se realizează mișcări de flexie - extensie, abducție - adducție și circumducție în:</p> <p>A. Articulația plană B. Articulația trohleară C. Articulația sferoidă D. Articulația condilară E. Articulația cotilică</p> <p>CM. In which of the following joints can flexion - extension, abduction - adduction and circumduction be performed:</p> <p>A. Plane joint B. Hinge joint C. Ball-and-socket joint D. Condylar joint E. Cotyloid joint</p> <p>CM. Осуществляются движения: сгибание - разгибание, отведение – приведение, круговые движения в:</p> <p>A. Плоском суставе B. Блоковидном суставе C. Шаровидном суставе D. Мыщелковом суставе E. Чашеобразном суставе</p> <p>Mișcările de flexie-extensie, abducție-adducție și circumducție sunt posibile în articulațiile sferoide (ca cea a umărului), cotilice (ca cea a șoldului), elipsoide (de ex. radiocarpiană), dar și în articulațiile plane, deși foarte reduse. Enunțuri corecte sunt „A”, „C”, „E”.</p>
<p>44.</p>	<p>CM. Realizează mișcări de flexie - extensie, abducție - adducție, rotație și circumducție:</p> <p>A. Articulația plană B. Amfiartroză C. Articulația trohoidă D. Articulația elipsoidă E. Articulația sferoidă</p> <p>CM. In which of the following joints can flexion - extension, abduction - adduction, rotation and circumduction be performed:</p> <p>A. Plane joint B. Amphiarthrosis C. Pivot joint D. Ellipsoid joint E. Ball-and socket joint</p> <p>CM. Осуществляются движения: сгибание - разгибание, отведение – приведение, вращение и круговые движения в:</p> <p>A. Плоском суставе B. Амфиартрозах C. Цилиндрическом суставе D. Эллипсоидном суставе E. Шаровидном суставе</p> <p>Toate varietățile de mișcări (flexie-extensie, abducție-adducție, rotație și circumducție) sunt posibile, în primul rând, în articulațiile sferoide (ca art. scapulohumerală), cotilice</p>

	<p>(coxofemurală), plane (care sunt totodată și amfiartroze), dar extrem de reduse. Ținând cont de cele menționate, enunțuri corecte sunt „A”, „B”, „E”.</p>
45.	<p>CM. Permite mișcări opuse numai într-un singur plan:</p> <p>A. Articulația plană B. Articulația trohleară C. Articulația trohoidă D. Articulația condilară E. Articulația în șa.</p> <p>CM. In which of the following joints are opposite movements only on a single plan possible:</p> <p>A. Plane joint B. Hinge joint C. Pivot joint D. Condylar joint E. Saddle joint</p> <p>МВ. Позволяет противопоставляющие движения в одной плоскости:</p> <p>A. Плоский сустав B. Блоковидный сустав C. Цилиндрический сустав D. Мыщелковый сустав E. Седловидный сустав</p> <p>În toate articulațiile mobile se realizează mișcări în sensuri opuse în unul și același plan (flexia-extensia – în plan sagital, abducția-adducția – în plan frontal, rotația – în plan orizontal), până și circumducția se realizează în direcții opuse, dar exclusiv numai într-un singur plan sunt posibile astfel de mișcări în articulațiile uniaxiale – trohleare (în scripete, sau în balama, de tip ginglymus), cohleare (în melc) și trohoide (în pivot). Prin urmare enunțuri corecte sunt „B”, „C”.</p>
46.	<p>CM. Sunt posibile mișcări numai în jurul a două axe reciproc perpendiculare în:</p> <p>A. Articulația plană B. Articulația elicoidală C. Articulația trohoidă D. Articulația condilară E. Articulația în șa</p> <p>CM. In which of the following joints are opposite movements only on two perpendicular to each other axes possible:</p> <p>A. Plane joint B. Screw-like joint C. Pivot joint D. Condylar joint E. Saddle joint</p> <p>МВ. Возможны движения только вокруг двух взаимоперпендикулярных осей в:</p> <p>A. Плоском суставе B. Винтообразном суставе C. Цилиндрическом суставе D. Мыщелковом суставе E. Седловидном суставе</p> <p>Mișcări în jurul a două axe reciproc perpendiculare se realizează în toate articulațiile bi- și pluriaxiale. Dintre articulațiile, enunțate în test astfel de mișcări sunt posibile în articulațiile</p>

	<p>plane, deși extrem de limitate și în articulațiile condilare (bicondilare) și seliforme (în șa). Celelalte tipuri de articulații (trohoide și trohleare) sunt uniaxiale; în ele se realizează mișcări doar în jurul unei singure axe. <i>Enunțuri corecte – „D”, „E”.</i></p>
<p>47.</p>	<p>CM. Sunt pluriaxiale:</p> <p>A. Articulația plană B. Amfiartroză C. Articulația sferoidă D. Articulația condilară E. Articulația cotilică</p> <p>CM. In which of the following joints are movements in all directions possible:</p> <p>A. Plane joint B. Amphiarthrosis C. Ball-and-socket joint D. Condylar joint E. Cotyloid joint</p> <p>МВ. Являются многоосными:</p> <p>A. Плоский сустав B. Амфиартроз C. Шаровидный сустав D. Мыщелковый сустав E. Чашеобразный сустав</p> <p>Dintre articulațiile enunțate, toate sunt pluriaxiale cu excepția articulațiilor condilare (bicondilare), în care mișcările se realizează în jurul a două axe – frontală și verticală. <i>Enunțuri corecte sunt „A”, „B”, „C”, „E”.</i></p>
	<p style="text-align: center;">Articulațiile oaselor craniului, coloanei vertebrale și ale toracelui. Coloana vertebrală și toracele în ansamblu, explorare pe viu. Variantele de formă ale toracelui.</p>
<p>48.</p>	<p>CS. Suturile fac parte din:</p> <p>A. Sinsarcoze B. Sinelastoze C. Sincondroze D. Sinfibroze C. Sinostoze</p> <p>CS. Sutures refer to:</p> <p>A. Synsarcoses B. Synelastoses C. Synchondroses D. Synfibroses C. Synostoses</p> <p>CS. Швы относятся к:</p> <p>A. Синсаркозам B. Синеластозам C. Синхондрозам D. Синфиброзам E. Синостозам</p> <p>Suturile reprezintă o modalitate de articulare a oaselor craniului, în care acestea se unesc reciproc prin marginile lor adiacente cu ajutorul unui strat subțire de țesut conjunctiv fibros. În funcție de configurația marginilor oaselor articulante suturile pot fi dințate, scvamoase</p>

	(solzoase) sau plane. Suturile fac parte din categoria legăturilor dintre oase, realizate prin intermediul țesutului fibros dens numite sinfibroze. Enunțul corect – „D”.
49.	<p>CS. Gomfozele țin de:</p> <p>A. Ligamente B. Sincondroze C. Sinfibroze D. Sinelastoze E. Membrane</p> <p>CS. The gomphoses belong to:</p> <p>A. Ligaments B. Synchrondroses C. Synfibroses D. Synelastoses E. Membranes</p> <p>CS. Гомфозы (вколачивания) относятся к:</p> <p>A. Связкам B. Синхондрозам C. Синфиброзам D. Синеластозам E. Мембранам</p> <p>Gomfoza (din gr. gomphos – piron) reprezintă o formă de articulație în care unul dintre cele două elemente articulante intră ca o pană într-un orificiu, fiind unit cu pereții acestuia prin țesut conjunctiv fibros. Este cazul legăturii rădăcinilor dentare cu pereții alveolelor prin periodont. Prin urmare, gomfozele țin de sinfibroze, enunțul corect fiind „C”.</p>
50.	<p>CM. Joncțiunile oaselor craniene:</p> <p>A. Oasele faciale se unesc numai prin intermediul suturilor plane B. Suturile dințate lipsesc în regiunea craniului facial C. Între corpul sfenoidului și baza occipitalului se află o sincondroză permanentă D. Gomfozele reprezintă o varietate a sinfibrozelor E. Articulația temporomandibulară este o diartroză condilară, complexă, combinată</p> <p>CM. Which of the following statements about junctions of the bones of the skull are true:</p> <p>A. The bones of the facial skull join to each other only by means of plane sutures B. The serrate sutures are not present in the region of the facial skull C. Between the body of the sphenoid bone and base of the occipital bone there is a permanent synchondrosis D. Gomphosis is a variation of synfibroses E. The temporomandibular joint is a condylar, complex and combined diarthrosis</p> <p>CM. Соединения костей черепа:</p> <p>A. Кости лицевого черепа соединяются лишь посредством плоских швов B. Зубчатые швы отсутствуют в области лицевого черепа C. Между телом клиновидной кости и основной частью затылочной кости находится постоянный синхондроз D. Гомфозы являются разновидностью синфиброзов E. Височно-нижнечелюстной сустав – мышечковый, комплексный, комбинированный сустав</p> <p>La nivelul capului există doar o singură joncțiune interosoasă întreruptă (diartroză) – articulația temporomandibulară (condilară, complexă și combinată), în rest toate celelalte oase, atât ale neurocraniului, cât și ale viscerocraniului se unesc între ele prin legături neîntrerupte (sinartroze), dintre care predominante sunt suturile (dințate și solzoase la nivel de calvarie, prin exclusivitate plane – la nivel de craniu facial). Inițial oasele, care alcătuiesc</p>

	<p>baza craniului sunt unite prin sincondroze, dar odată cu înaintarea în vârstă acestea se osifică, inclusiv și cea dintre porțiunea bazilară a occipitalului și corpul osului sfenoid, rămânând intactă doar sincondroza pietrooccipitală. La nivelul craniului visceral există și o varietate de sinfibroză, care în alte părți ale corpului nu poate fi întâlnită – este vorba de gomfoză (modul de fixare a dinților în alveolele dentare).</p> <p>Enunțuri corecte sunt „A”, „B”, „D”, „E”.</p>
51.	<p>CM. Articulația temporomandibulară:</p> <p>A. Cavitatea articulară este divizată în două etaje B. Discul articular are o formă de lentilă biconvexă C. Mișcările de alunecare au loc în etajul inferior D. Mișcările de rotație în jurul axei verticale se efectuează în etajul superior E. În caz de lateropulsie, are loc mișcarea de alunecare unilaterală a capului mandibulei cu discul articular în etajul superior al ATM, iar în partea contralaterală - rotația în etajul inferior</p> <p>CM. Which of the following statements about the temporomandibular joint are true:</p> <p>A. The articular cavity is divided into two floors B. The articular disc is like a biconvex lens C. The gliding movements are performed in the inferior floor D. Rotation on a vertical axis is performed in the superior floor E. In case of lateral movement unilateral gliding of the head of the mandible with the articular disc takes place in the superior floor of the TMJ, but in its contralateral side rotation occurs in the inferior floor</p> <p>CM. Височно-нижнечелюстной сустав:</p> <p>A. Полость сустава разделена на два этажа B. Суставной диск имеет форму двояковыпуклой линзы C. Скользящие движения имеют место в нижнем этаже D. Вращательные движения вокруг вертикальной оси осуществляются в верхнем этаже E. В случае боковых движений имеет место одностороннее скольжение головки нижней челюсти совместно с суставным диском в верхнем этаже височно-нижнечелюстного сустава, а с противоположной стороны – вращение в нижнем этаже</p> <p>Articulația temporomandibulară reprezintă singura diartroză, situată la nivelul capului. La formarea ei participă fața articulară a condilului mandibular și fosa mandibulară cu tuberculul articular al osului temporal.</p> <p>Fețele articulare nu sunt congruente, între ele se află discul articular (formațiune fibrocartilaginoasă biconcavă), care împarte cavitatea articulației în etajele: superior – discotemporal și inferior – discomandibular. ATM este o diartroză elipsoidală, complexă și combinată; în etajul ei superior superior au loc în special mișcări de alunecare a discului împreună cu condilul, iar în cel inferior – de rotație a condilului față de disc.</p> <p>Prin urmare din enunțurile menționate corecte sunt doar „A” și „E”.</p>
52.	<p>CM. Aparatul ligamentar al articulației temporomandibulare:</p> <p>A. Ligamentul lateral este concreșcut cu capsula articulară B. Ligamentele extracapsulare unesc mandibula cu craniul C. Ligamentul stilomandibular reprezintă o îngroșare a capsulei fibroase a glandei parotide D. Ligamentul sfenomandibular se extinde de la spina osului sfenoid până la unghiul mandubulei E. Ligamentul sfenomandibular joacă rolul de suport pasiv al mandibulei</p> <p>CM. Which of the following statements concerning ligamentary apparatus of the temporomandibular joint are true:</p> <p>A. The lateral ligament is connected to the articular capsule B. The extracapsular ligaments connect the mandible with the skull C. The stylomandibular ligament is a thickening of the fibrous capsule of the parotid gland</p>

D. The sphenomandibular ligament extends from the sphenoid spine to the angle of the mandible

E. The sphenomandibular ligament serves as a passive support for the mandible

СМ. Связочный аппарат височно-нижнечелюстного сустава:

A. Латеральная связка сращена с капсулой сустава

B. Внесуставные связки соединяют нижнюю челюсть с черепом

C. Шило-нижнечелюстная связка представляет собой утолщение фиброзной капсулы околоушной железы

D. Клиновидно-нижнечелюстная связка начинается от ости клиновидной кости и прикрепляется к углу нижней челюсти

E. Клиновидно-нижнечелюстная связка играет роль пассивного удерживателя нижней челюсти

Ligamentele articulației temporomandibulare se împart în intracapsulare și extracapsulare. Cele intracapsulare reprezintă îngroșări ale capsulei articulare pe diverse porțiuni ale acesteia, cum ar fi fasciculul Petrequin (pe porțiunea anterioară), ligamentul Sappey (pe porțiunea posterioară), ligamentul Ferrein (pe porțiunea laterală). Un rol mai important îl joacă ligamentele, care unesc discul articular cu formațiunile osoase articulante, ca ligamentele discotemporale anterior și posterior, sau ligamentele discomandibulare medial și lateral (ligamentele Sebilleau). Tot intracapsulare sunt considerate și cele mai importante ligamente ale articulației – lig. lateral și lig. medial.

Aceste formațiuni mai degrabă ar trebui catalogate ca pericapsulare. Lig. lateral începe pe apofiza zigomatică a temporalului și se fixează pe colul mandibulei aderând strâns la capsula articulară, lig. medial e mai subțire, inconstant, începe de lângă spina sfenoidală și se inseră pe partea posteromedială a colului mandibular. Din ligamentele extracapsulare fac parte lig. sfenomandibular cu originea pe spina osului sfenoidal și inserția pe lingulă, marginea medială a colului mandibular și marginea posterioară a ramurii și lig. stilomandibular, care începe pe apofiza stiloidă a temporalului și se fixează pe marginea posterioară a ramurei mandibulare (la nivelul unghiului). Ultimele două ligamente limitează mișcările de coborâre și propulsie a mandibulei. Ele sunt formațiuni anatomice separate și nu fac parte din alte structuri.

Astfel corecte sunt enunțurile „A”, „B”.

53. СМ. Mișcările în articulația temporomandibulară:

A. În propulsie are loc alunecarea bilaterală a capului mandibulei împreună cu discul articular pe fața articulară a temporalului

B. În retropulsie au loc mișcări de rotație în etajul inferior

C. La mișcarea de coborâre a mandibulei se disting trei faze

D. În deplasarea mandibulei anterior mișcarea se realizează doar în etajul inferior

E. În lateropulsie mișcările, care au loc în ambele articulații nu sunt identice

СМ. Which of the following statements about movements of the temporomandibular joint are true:

A. In propulsion bilateral gliding of the head of the mandible together with the articular disc occurs on the articular surface of the temporal bone

B. In retropulsion there occurs rotation in the inferior floor of the joint

C. In depression of the mandible three phases are distinguished

D. When the mandible moves anteriorly the movement occurs only in the inferior floor

E. Lateral movements of the mandible occur simultaneously in both joints and the movements are not similar (identical)

СМ. Движения в височно-нижнечелюстном суставе:

A. При выдвигении нижней челюсти происходит билатеральное скольжение головки нижней челюсти с суставным диском по суставной поверхности височной кости

B. В движении назад имеет место вращение в нижнем этаже

C. Опускании нижней челюсти осуществляется в трёх фазах

- D. Движение нижней челюсти вперед имеет место только в нижнем этаже
 E. При боковом смещении нижней челюсти движения в обоих суставах не одинаковы

În articulația temporomandibulară se realizează mișcări în jurul axelor frontală și verticală, care se manifestă prin coborârea și ridicarea mandibulei, propulsia și retropulsia ei și mișcări de lateralitate sau diducție. În fiecare dintre cele două etaje ale articulației au loc mișcări diferite. **Coborârea mandibulei.** O coborâre neînsemnată (vorbire liniștită, băut) provoacă rotația capului mandibular înainte. Mișcarea are loc în jurul axei frontale, în etajul inferior și se produce față de fața inferioară a discului articular, acesta rămânând pe loc. În cazul unei coborâri mai accentuate (vorbire cu voce ridicată, strigăt, mușcare, căscare) odată cu rotația capului mandibular din ambele părți are loc și alunecarea lui împreună cu discul înainte și în jos.

La ridicarea mandibulei (până la închiderea completă a gurii) succesiunea și direcția mișcărilor va fi inversă.

Propulsia mandibulei se realizează în etajul superior al ambelor articulații: capul articular împreună cu discul (ca un tot unitar) se deplasează anterior și în jos față de tuberculul articular.

Retropulsia mandibulei are loc de asemenea în etajul superior, numai că în sens opus. În **mișcările de lateralitate (diducție)** în etajul superior din partea contracției musculare capul mandibulei împreună cu discul alunecă în jos și înainte pe tuberculul articular rotindu-se totodată înăuntru; în același timp în etajul inferior al articulației din partea opusă capul mandibular se rotește înapoi și se deplasează înapoi față de fața inferioară a discului articular.

Corecte sunt numai enunțurile „A” și „E”.

54. **CM. Suturae serratae între:**

- A. Parietal și occipital
- B. Frontal și nazal
- C. Maxila dreaptă și stângă
- D. Temporal și sfenoid
- E. Frontal și parietal

CM. Serrate sutures are formed between the:

- A. Parietal and occipital bones
- B. Frontal and nasal bones
- C. Right and left maxilla
- D. Temporal and sphenoid bones
- E. Frontal and parietal bones

CM. Suturae serratae между:

- A. Теменной и затылочной
- B. Лобной и носовой
- C. Правой и левой верхними челюстями
- D. Височной и клиновидной
- E. Лобной и теменной костями

Suturile dințate reprezintă o varietate a sinartrozelor fibroase ale craniului, în care marginile dințate ale oaselor se unesc în așa mod, în cât dințișorii unei margini pătrund în spațiile dintre dințișorii altei margini, unindu-se prin intermediul a unei fâșii înguste de țesut conjunctiv. Astfel de suturi sunt cele dintre ambele oase parietale, oasele parietale și solzii frontalului sau occipitalului, dintre porțiunea nazală a frontalului și oasele nazale etc. Suturi dințate nu se formează la nivel de viscerocraniu, iar solzul osului temporal se articulează cu osul parietal și aripa mare a sfenoidului prin suturi solzoase (scvamoase). **Corecte sunt „A”, „B”, „E”.**

55. **CM. Ce ligamente fortifică articulationes atlantoaxiales mediana et laterales?**

- A. Ligamentum apicis dentis
- B. Ligamentum transversum atlantis

- C. *Ligamenta alaria*
- D. *Ligamentum cruciforme atlantis*
- E. *Ligamentum supraspinale*

CM. Which of the following ligaments strengthen the median and lateral atlanto-axial joints?

- A. *Ligamentum apicis dentis*
- B. *Ligamentum transversum atlantis*
- C. *Ligamenta alaria*
- D. *Ligamentum cruciforme atlantis*
- E. *Ligamentum supraspinale*

CM. Какие связи укрепляют *articulationes atlantoaxiales mediana et laterales*?

- A. *Ligamentum apicis dentis*
- B. *Ligamentum transversum atlantis*
- C. *Ligamenta alaria*
- D. *Ligamentum cruciforme atlantis*
- E. *Ligamentum supraspinale*

Articulația atlantoaxială mediană (art. Cruveilhier) și articulațiile atlantoaxiale laterale sunt fortificate de ligamentele alare (Mauchart), ligamentul apical al dintelui, ligamentul cruciform al atlasului, compus din fasciculele longitudinale și ligamentul transvers al atlasului (Lauth), acoperite toate din partea posterioară cu membrana tectorie (Weitbrecht) – un derivat al ligamentului longitudinal posterior. *Astfel corecte sunt enunțurile „A”, „B”, „C”, „D”.*

56. CM. Din care tip de articulații face parte *articulatio temporomandibularis*?

- A. *Articulatio simplex*
- B. *Articulatio composita*
- C. *Articulatio combinata*
- D. *Articulatio complexa*
- E. *Articulatio synovialis*

CM. Which type of joints does the temporomandibular joint belong to?

- A. *Articulatio simplex*
- B. *Articulatio composita*
- C. *Articulatio combinata*
- D. *Articulatio complexa*
- E. *Articulatio synovialis*

CM. К какому типу суставов относится *articulatio temporomandibularis*?

- A. *Articulatio simplex*
- B. *Articulatio composita*
- C. *Articulatio combinata*
- D. *Articulatio complexa*
- E. *Articulatio synovialis*

După cum s-a menționat anterior, articulația temporomandibulară este una complexă (conține discul articular, care-i divide cavitatea în două etaje – discotemporal și discomandibular), combinată (articulația stângă și cca dreaptă, deși separate din punct de vedere anatomic funcționează ca un tot unitar), este o articulație întreruptă (diartroză sinovială); după numărul de axe, în jurul cărora se realizează mișcări este biaxială, iar după configurația fețelor articulare – elipsoidală. *Enunțuri corecte sunt „C”, „D”, „E”.*

57. CM. Ce mișcări se efectuează numai în etajul inferior al *articulatio temporomandibularis*?

- A. Propulsia mandibulei
- B. Retropulsia mandibulei

- C. Coborârea mandibulei
- D. Ridicarea mandibulei
- E. Mișcări laterale

CM. What kinds of movements are possible in the inferior floor of the temporomandibular joint?

- A. Propulsion of the mandible
- B. Retropulsion of the mandible
- C. Depression of the mandible
- D. Elevation of the mandible
- E. Lateral movements

CM. Какие движения осуществляются лишь в нижнем этаже *articulatio temporomandibularis*?

- A. Выдвижение нижней челюсти
- B. Движение назад нижней челюсти
- C. Опускание нижней челюсти
- D. Поднимание нижней челюсти
- E. Боковые движения

Coborârea mandibulei. O coborâre neînsemnată (vorbire liniștită, băut) provoacă rotația capului mandibular înainte. Mișcarea are loc în jurul axei frontale, în etajul inferior și se produce față de fața inferioară a discului articular, acesta rămânând pe loc. În cazul unei coborâri mai accentuate (vorbire cu voce ridicată, strigăt, mușcare, căscare) odată cu rotația capului mandibular din ambele părți are loc și alunecarea lui împreună cu discul înainte și în jos. La **ridicarea mandibulei** (până la închiderea completă a gurii) succesiunea și direcția mișcărilor va fi inversă. **În concluzie corecte sunt enunțurile „C” și „D”.**

58. CM. Ce mișcări se efectuează în etajul superior al *articulatio temporomandibularis*?

- A. Propulsia mandibulei
- B. Retropulsia mandibulei
- C. Coborârea mandibulei
- D. Ridicarea mandibulei
- E. Mișcări laterale

CM. What kinds of movements are performed in the superior floor of the temporomandibular joint?

- A. Propulsion of the mandible
- B. Retropulsion of the mandible
- C. Depression of the mandible
- D. Elevation of the mandible
- E. Lateral movements

CM. Какие движения осуществляются в верхнем этаже *articulatio temporomandibularis*?

- A. Движение нижней челюсти вперед
- B. Движение назад нижней челюсти
- C. Опускание нижней челюсти
- D. Поднимание нижней челюсти
- E. Боковые движения

Propulsia mandibulei se realizează în etajul superior al ambelor articulații: capul articular împreună cu discul (ca un tot unitar) se deplasează anterior și în jos față de tuberculul articular.

Retropulsia mandibulei are loc de asemenea în etajul superior, numai că în sens opus.

Deci corecte sunt enunțurile „A” și „B”.

59. **CM. Indicați ligamentele extraarticulare ale *articulatio temporomandibularis*:**

- A. *Ligamentum laterale*
- B. *Ligamentum sphenomandibulare*
- C. *Ligamentum stylomandibulare*
- D. *Ligamentum mediale*
- E. *Ligamentum bifurcatum*

CM. The extraarticular ligaments of the temporomandibular joint are:

- A. *Ligamentum laterale*
- B. *Ligamentum sphenomandibulare*
- C. *Ligamentum stylomandibulare*
- D. *Ligamentum mediale*
- E. *Ligamentum bifurcatum*

CM. Назовите внесуставные связки *articulatio temporomandibularis*:

- A. *Ligamentum laterale*
- B. *Ligamentum sphenomandibulare*
- C. *Ligamentum stylomandibulare*
- D. *Ligamentum mediale*
- E. *Ligamentum bifurcatum*

Ligamentele articulației temporomandibulare se împart în intracapsulare și extracapsulare. Din ligamentele extracapsulare fac parte lig. sfenomandibular cu originea pe spina osului sfenoidal și inserția pe lingulă, marginea medială a colului mandibular și marginea posterioară a ramurii și lig. stilomandibular, care începe pe apofiza stiloidă a temporalului și se fixează pe marginea posterioară a ramurei mandibulare (la nivelul unghiului). Aceste două ligamente limitează mișcările de coborâre și propulsie a mandibulei. Ele sunt formațiuni anatomice separate și nu fac parte din alte structuri. **Enunțuri corecte sunt „B” și „C”**. Ligamentul enunțat prin „E” nu aparține articulației temporomandibulare, ci articulației lui Chopart.

60. **CM. Din ce grup de articulații face parte *articulatio atlantooccipitalis*?**

- A. *Articulatio simplex*
- B. *Articulatio composita*
- C. *Articulatio combinata*
- D. *Articulatio complexa*
- E. *Articulatio synovialis*

CM. Which type of joints does the atlanto-occipital joint belong to?

- A. *Articulatio simplex*
- B. *Articulatio composita*
- C. *Articulatio combinata*
- D. *Articulatio complexa*
- E. *Articulatio synovialis*

CM. К какому типу суставов относится *articulatio atlantooccipitalis*?

- A. *Articulatio simplex*
- B. *Articulatio composita*
- C. *Articulatio combinata*
- D. *Articulatio complexa*
- E. *Articulatio synovialis*

Articulația atlantooccipitală se realizează între condiliile osului occipital și fosetele articulare superioare de pe masele laterale ale atlasului. Este o articulație combinată, biaxială, cu fețele articulare de formă elipsoidală. Ea face parte din articulațiile întrerupte, sinoviale sau diartroze.

În felul acesta enunțurile corecte sunt „A”, „C”, „E”.

61. **CM. Sutura squamosa se află între:**

- A. Parietal și occipital
- B. Frontal și nazal
- C. Maxila dreaptă și stângă
- D. Temporal și parietal
- E. Temporal și sfenoid

CM. Squamous sutures are formed between the:

- A. Parietal and occipital bones
- B. Frontal and nasal bones
- C. Right and left maxilla
- D. Temporal and parietal bones
- E. Temporal and sphenoid bones

CM. Sutura squamosa находится между:

- A. Теменной и затылочной костями
- B. Лобной и носовой костями
- C. Правой и левой верхней челюстью
- D. Височной и теменной костями
- E. Височной и клиновидной костями

Sutura scvamoasă (solzoasă) are loc între marginile subțiate ale oaselor prin suprapunerea acestora (asemenea solzilor la pești). În așa mod are loc articularea solzului osului temporal cu marginea inferioară (temporală) a osului parietal și cu aripa mare a osului sfenoid (sutura scvamoasă și sfenoscvamoasă).

Enunțuri corecte sunt „D” și „E”.

62. **CM. Căror porțiuni (segmente) ale coloanei vertebrale le este caracteristică lordoza fiziologică?**

- A. Porțiuni toracale
- B. Porțiuni cervicale
- C. Porțiuni lombare
- D. Porțiuni sacrale
- E. Porțiuni coccigiene

CM. Physiological lordosis is characteristic of:

- A. Thoracic part of the vertebral column
- B. Cervical part of the vertebral column
- C. Lumbar part of the vertebral column
- D. Sacral part of the vertebral column
- E. Coccygeal part of the vertebral column

CM. Для каких сегментов позвоночного столба характерен физиологический лордоз?

- A. Грудной части
- B. Шейной части
- C. Поясничной части
- D. Крестцовой части
- E. Копчиковой части

La coloana vertebrală se descriu două lordoze – una cervicală, care apare prima, și alta – lombară, care se formează când copilul începe să stea.

Prin urmare lordoza fiziologică e caracteristică pentru segmentele cervical și lombar ale coloanei vertebrale.

Deci corecte sunt enunțurile „B” și „C”.

63. CM. Căror porțiuni (segmente) ale coloanei vertebrale le este caracteristică cifoza fiziologică?

A. Porțiunii toracale
 B. Porțiunii lombare
 C. Porțiunii cervicale
 D. Porțiunii sacrale
 E. Porțiunii coccigiene

CM. Physiological kyphosis is characteristic of:

A. Thoracic part of the vertebral column
 B. Lumbar part of the vertebral column
 C. Cervical part of the vertebral column
 D. Sacral part of the vertebral column
 E. Coccygeal part of the vertebral column

CM. Каким сегментм позвоночного столба характерен физиологический кифоз?

A. Грудному отделу
 B. Поясничному отделу
 C. Шейному отделу
 D. Крестцовому отделу
 E. Копчиковому отделу

La coloana vertebrală a adultului se disting două cifoze – una toracală și alta sacrală. Prin urmare cifozele fiziologice sunt caracteristice segmentelor toracic și sacrat ale coloanei vertebrale, *deci corecte sunt enunțurile „A”, „D”*.

64. CM. Unirile corpurilor vertebrelor:

A. Între corpurile vertebrelor adiacente unirea are loc prin sincondroze, sindesmoze sau sinostoze
 B. Grosimea discurilor intervertebrale este mai mică în segmentul toracic al coloanei vertebrale
 C. Discurile intervertebrale sunt bine vascularizate
 D. Ligamentul longitudinal anterior este concrescut cu corpurile vertebrelor și nu se unește cu discurile intervertebrale
 E. Ligamentul longitudinal posterior începe de la corpul epistrofeului

CM. Which of the following statements about joints between the vertebral bodies are true:

A. The bodies of the adjacent vertebra are joined by means of synchondroses, syndesmoses, or synostoses
 B. The intervertebral discs are thinner in the thoracic part of the vertebral column
 C. The intervertebral discs are well blood supplied (vascularized)
 D. The anterior longitudinal ligament is connected to the vertebral bodies and it does not connect to the intervertebral discs
 E. The posterior longitudinal ligament starts from the body of the axis

CM. Соединения тел позвонков:

A. Тела позвонков соединяются при помощи синхондрозов, синдесмозов или синостозов
 B. Толщина межпозвоночных дисков меньше в грудном отделе позвоночника
 C. Межпозвоночные диски хорошо кровоснабжены
 D. Передняя продольная связка сращена с телами позвонков, а с межпозвоночными дисками нет
 E. Задняя продольная связка начинается от II шейного позвонка

Tradițional joncțiunile coloanei vertebrale erau grupate în legăturile dintre corpurile vertebrelor și legăturile dintre arcurile vertebrale. Actualmente în conformitate cu

Terminologia Anatomică Internațională (1998) toate legăturile coloanei vertebrale se clasifică după cum urmează:

- ✓ *sindesmozele coloanei vertebrale;*
- ✓ *sincondrozele coloanei vertebrale;*
- ✓ *articulațiile coloanei vertebrale:*
 - *articulația atlantoaxială mediană;*
 - *articulația atlantoaxială laterală;*
 - *articulațiile zigapofizale;*
 - *articulația lumbosacrală;*
 - *articulația sacrococcigiană.*

Corpurile vertebrelor adiacente se unesc între ele prin sincondroze, sindesmoze sau sinostoze. *Sincondrozele* sunt reprezentate de discurile intervertebrale – formațiuni fibro-cartilaginoase avasculare, grosimea cărora variază de la 2-3 mm în segmentul toracic până la 10-18 mm în segmentul lombar. *Sindesmozele* dintre corpurile vertebrale sunt reprezentate prin ligamentele longitudinale anterior și posterior. Ligamentul longitudinal anterior începe de la tuberculul faringian al occipitalului, trece pe fața anterioară a coloanei aderând strâns la corpurile vertebrelor și se întinde până la vertebra sacrată II. Ligamentul longitudinal posterior trece pe fața posterioară a corpurilor vertebrale fără să adere la ele (se inseră pe discuri). Se întinde de la nivelul corpului vertebrei cervicale II (mai sus se transformă în membrana tectoria) până la porțiunea inițială a canalului sacrat.

Enunțuri corecte sunt „A”, „B”, „D” și „E”.

65. CM. Discurile intervertebrale:

- A. Au aspectul unei lentile biconvexe
- B. Dimensiunile lor sunt mai mari ca cele ale corpurilor vertebrelor
- C. Unirea vertebrelor limitrofe are loc prin inelul fibros
- D. Rolul nucleului pulpos este cel de amortizare
- E. Primul se localizează între vertebrele cervicale I și II

CM. Which of the following statements about intervertebral discs are true:

- A. They have a shape of a biconvex lens
- B. Their dimensions are larger than those of the vertebral bodies
- C. Connection of the neighboring vertebrae occurs by means of the fibrous ring
- D. The nucleus pulposus has an amortization function
- E. The first disc is located between the first and second cervical vertebrae

CM. Межпозвоночные диски:

- A. Имеют форму двояковыпуклой линзы
- B. Их размеры больше, чем тела позвонков
- C. Соединение двух соседних позвонков осуществляется посредством фиброзного кольца
- D. Студенистое ядро выполняет роль амортизатора
- E. Первый локализуется между I и II шейными позвонками

Configurația discurilor intervertebrale variază în dependență de localizarea și vârsta subiectului. Discurile din segmentele cervical și lombar au partea anterioară mult mai groasă, ca cea posterioară, iar la discurile din segmentul toracic – invers. Formă biconcavă au discurile la copii până la vârsta de 12-14 ani, iar la persoanele în vârstă au formă patrulateră. Discurile intervertebrale sunt puțin mai late decât corpurile vertebrelor. În total există 23 discuri intervertebrale; primul se află între vertebrele cervicale II și III, ultimul – între vertebra lombară V și prima sacrată. Nucleul pulpos al discurilor are în special rol de amortizor, iar inelul fibros – de legătură dintre corpurile vertebrelor. ***Corecte sunt „B”, „C” și „D”.***

66. CM. Ligamentele longitudinale ale coloanei vertebrale:

- A. Se localizează bilateral de corpurile vertebrale.
- B. Ligamentul longitudinal anterior se întinde de la tuberculul faringian până la linia

transversală sacrală a II sau a III.

C. Ligamentul longitudinal posterior se lățește la nivelul discurilor intervertebrale

D. Ligamentele longitudinale concresec tenace cu discurile intervertebrale

E. Ligamentul longitudinal posterior se termină pe fața posterioară a corpurilor vertebrelor sacrale sau cel al vertebrei coccigiene I

CM. Which of the following statements about longitudinal ligaments of the vertebral column are true:

A. Are located bilaterally to the vertebral bodies

B. The anterior longitudinal ligament extends from the pharyngeal tubercle to the second or third sacral transverse lines

C. The posterior longitudinal ligament becomes wider (broader) at the level of the intervertebral discs

D. The longitudinal ligaments are connected firmly to the intervertebral discs

E. The posterior longitudinal ligament ends on the posterior surface of the bodies of the sacral or first coccygeal vertebrae

CM. Продольные связки позвоночного столба:

A. Располагаются по бокам тел позвонков

B. Передняя продольная связка начинается на уровне глоточного бугорка и заканчивается на поперечной линии между II и III крестцовыми позвонками

C. Задняя продольная связка расширяется на уровне межпозвоночных дисков

D. Продольные связки тесно срастаются с межпозвоночными дисками

E. Задняя продольная связка заканчивается на задней поверхности тел крестцовых или I копчикового позвонков

Există trei ligamente lungi ale coloanei vertebrale – lig. supraspinal și ligamentele longitudinale anterior și posterior. Lig. longitudinal anterior trece de-a lungul feței anterioare și parțial a celei laterale a corpurilor vertebrale începând cu tuberculul anterior al atlasului (sau tuberculul faringian al occipitalului după unii autori) până la sacru, la nivelul căruia se pierde în periostul vertebrelor sacrate I-II. Acest ligament în segmentele inferioare ale coloanei e mult mai lat și mai tenace. El e unit lax cu discurile intervertebrale, și destul de strâns cu corpurile vertebrale. Limitează extensia excesivă a coloanei vertebrale.

Lig. longitudinal posterior se află în canalul rahidian, trecând pe fețele posterioare ale corpurilor vertebrale. Își ia originea pe fața posterioară a corpului epistrofeului și se întinde până la porțiunea inițială a canalului sacrat.

Acest ligament e strâns unit cu discurile intervertebrale (la nivelul cărora se lățește), și mai lax cu corpurile vertebrale.

Cele expuse permit selectarea enunțurilor corecte – „B”, „C”.

67. CM. Articulațiile vertebrelor:

A. Arcurile vertebrale se unesc prin sinfibroze

B. Articulațiile intervertebrale sunt diartroze plane, pluriaxiale, puțin mobile

C. Ligamentele intertransversale sunt bine evidențiate în porțiunea cervicală

D. Ligamentul nucal este inserat superior pe creasta externă a osului occipital, inferior – pe apofiza spinoasă a vertebrei proeminente

E. Ligamentele interspinale sunt foarte fine în regiunea cervicală

CM. Which of the following statements about joints of the vertebrae are true:

A. The vertebral arches are joined by means of synfibroses

B. The intervertebral joints are plane, multiaxial, slightly mobile diarthroses

C. The intertransverse ligaments are better developed in the cervical region

D. The nuchal ligament superiorly is inserted to the external occipital crest and inferiorly to the spinous process of the vertebra prominens

E. The interspinal ligaments are very thin in the cervical region

СМ. Суставы позвонков:

- A. Дуги позвонков соединяются при помощи синфибров
- B. Межпозвоночные суставы плоские, многоосные, малоподвижные
- C. Межпоперечные связки хорошо выражены в шейном отделе
- D. Выйная связка фиксируется сверху к наружному гребню затылочной кости, а внизу – на остистом отростке выступающего позвонка
- E. Межостистые связки очень тонкие в шейном отделе позвоночника

Arcurile vertebrelor se unesc între ele atât prin sindesmoze (o varietate a sinfibrozelor), cât și prin diartroze (articulații zigapofizale). Sindesmozele sunt reprezentate în cazul dat de ligamentele galbene (sinelastoze), ligamentele interspinale, supraspinos și nucal, ligamentele intertransversale. Lig. intertransversale sunt travee înguste de țesut conjunctiv, care unesc vârfulurile apofizelor vecine. În segmentul cervical al coloanei vertebrale astfel de ligamente nu există. Lig. interspinoase sunt lamele late de țesut conjunctiv întinse între apofizele spinoase, destul de groase în segmentul lombar și foarte fine în cel cervical. Lig. nucal reprezintă o lamă triunghiulară de țesut conjunctiv, care apare ca o continuare a lig. supraspinal. Superior el se inseră pe protuberanța occipitală externă, inferior – pe apofizele spinoase ale vertebrelor cervicale, iar marginea lui posterioară este liberă și racordată între protuberanța occipitală externă și apofiza spinoasă a vertebrei VII. Joacă un rol important în menținerea capului (mai ales la patrupede). Articulațiile zigapofizale (intervertebrale) sunt diartroze plane, pluriaxiale în care amplitudinea mișcărilor e destul de redusă; mișcările largi în coloană, mai ales în segmentele cervical și lombar se explică prin suma mișcărilor dintre mai multe vertebre. Atenție maximă la item! **Enunțurile corecte sunt „B”, „E”.**

68. СМ. Articulationes zygapophysiales sunt:

- A. *Articulatio sellaris*
- B. *Articulatio plana*
- C. *Articulatio ellipsoidea*
- D. *Articulatio trochoidea*
- E. *Articulatio combinata*

СМ. What is the type of the zygapophyseal joints?

- A. *Articulatio sellaris*
- B. *Articulatio plana*
- C. *Articulatio ellipsoidea*
- D. *Articulatio trochoidea*
- E. *Articulatio combinata*

СМ. Какой формы articulationes zygapophysialis?

- A. *Articulatio sellaris*
- B. *Articulatio plana*
- C. *Articulatio ellipsoidea*
- D. *Articulatio trochoidea*
- E. *Articulatio combinata*

Articulațiile zigapofizale fac parte din diartrozele pluriaxiale, plane, combinate, puțin mobile (amfiartroze).

Enunțuri corecte „B”, „E”.

69. СМ. Articulațiile zigapofizale reprezintă:

- A. Amfiartroze
- B. Diartroze uniaxiale
- C. Diartroze plane
- D. Sinartroze
- E. Diartroze pluriaxiale

CM. Zygapophyseal joints are:

- A. Amphiarthroses
- B. Uniaxial diarthroses
- C. Plane diarthroses
- D. Synarthroses
- E. Multiaxial diarthroses

МВ. Дугоотростчатые или межпозвоночные суставы это:

- A. Амфиартрозы
- B. Одноосные суставы
- C. Плоские суставы
- D. Синартрозы
- E. Многоосные суставы

Articulațiile zigapofizale sunt diartroze plane, pluriaxiale, cu mișcări reduse (amfiartroze).
Enunțuri corecte „A”, „C”, „E”.

70. CM. Coloana vertebrala prezintă mobilitate sporită la nivelul:

- A. Lordozelor
- B. Segmentului toracic
- C. Cifozelor
- D. Segmentului cervical
- E. Segmentului lombar

CM. A higher mobility of the vertebral column is characteristic of:

- A. Lordoses
- B. Thoracic part
- C. Kyphoses
- D. Cervical part
- E. Lumbar part

CM. Позвоночный столб наиболее подвижен на уровне:

- A. Лордозов
- B. Грудного отдела
- C. Кифозов
- D. Шейного отдела
- E. Поясничного отдела

Existența în cadrul coloanei vertebrale a tuturor tipurilor de legături interosoase îi permite acestei formațiuni să realizeze mișcări variate și complexe, care constituie de fapt rezultatul sumării tuturor mișcărilor posibile dintre toate vertebrele luate în ansamblu. În coloana vertebrală sunt posibile mișcări de flexie–extensie, înclinare laterală (lateroflexie), rotație, circumducție.

Cele mai mobile sunt segmentele lombar și cervical ale coloanei vertebrale, la nivelul cărora se află lordozele.

Astfel enunțuri corecte sunt „A”, „D”, „E”.

71. CM. Articulațiile coloanei vertebrale cu craniul:

- A. La articulația coloanei vertebrale cu craniul participă 3 oase
- B. Articulațiile atlantooccipitale sunt fortificate de membranele atlantooccipitale anterioară și posterioară și lig. alare
- C. Membrana atlantooccipitală anterioară este mai lată decât cea posterioară
- D. Articulațiile atlantoaxiale sunt acoperite anterior de membrana tectoria
- E. Apofiza odontoidă este menținută în poziție stabilă prin ligamentele alar, cruciform și apical

CM. Which of the following statements about the joints of the vertebral column with the skull are true:

- A. The vertebral column joins with the skull by means of three bones
- B. The atlanto-occipital joints are strengthened by the anterior and posterior atlantooccipital membranes, and alar ligaments
- C. The anterior atlantooccipital membrane is wider/broader than the posterior one
- D. The atlantoaxial joints are covered by the tectorial membrane in the front
- E. The dens is maintained in its stable position by the alar, cruciate and apical ligaments

CM. Соединения позвоночного столба с черепом:

- A. В соединении позвоночного столба с черепом участвуют 3 кости
- B. Атлантозатылочные суставы укреплены передней и задней атлантозатылочными мембранами и *lig. alare*
- C. Передняя атлантозатылочная мембрана шире задней
- D. Атлантоосевые суставы покрыты спереди покровной мембраной
- E. Зуб осевого позвонка удерживается в стабильном положении крыловидными, крестообразной и связкой верхушки зуба

Legătura craniului cu coloana vertebrală se realizează prin articulațiile atlantooccipitală și atlantoaxiale. Articulația atlantooccipitală se realizează între condilii occipitalului și fosetele articulare superioare de pe masele laterale ale atlasului. Este o articulație pereche, combinată, elipsoidală, cu două axe de rotație – sagitală și frontală. În jurul axei frontale au loc mișcări de flexie și extensie cu amplitudinea de 45° , iar în jurul axei sagitale înclinări la dreapta sau la stânga (abducție și adducție) de $20-25^{\circ}$. Articulația e fortificată de fapt de ligamentele alare (Mauchart), care pornesc de la marginile laterale ale dintelui axisului, diverg sub un unghi de $60-80^{\circ}$ și se fixează pe fața internă a condililor occipitali. Grație acestor două ligamente craniul se menține în vârful coloanei vertebrale, iar atlasul, prins între craniu și axis are rol de disc sau menisc.

Ligamentele celelalte, aflate la acest nivel (lig. apical, membrana tectorie, membranele atlantooccipitale anterioară și posterioară) nu au rol de fortificatori ai articulației. Toate cele cinci articulații (atlantooccipitale pare, atlantoaxiale laterale pare și atlantoaxială mediană) în aspect funcțional pot fi unite într-o singură articulație occipitală, în care mișcările se realizează în jurul tuturor axelor, ca într-o articulație sferoidă. De menționat faptul, că *Terminologia Anatomică Internațională* (1998) nu recunoaște o astfel de articulație catalogând articulația atlantooccipitală ca articulație a craniului, iar art. atlantoaxială – ca articulație a coloanei vertebrale.

Enunțurile corecte sunt „A”, „B” și „E”.

72. CM. Mișcările coloanei vertebrale:

- A. În coloana vertebrală sunt posibile mișcări de flexie și extensie, adducție și abducție, rotație
- B. Forma discurilor intervertebrale se modifică în timpul mișcării
- C. Cea mai mobilă porțiune a coloanei vertebrale este cea lombară
- D. În coloana vertebrală sunt posibile mișcări de circumducție
- E. Amplitudinea mișcărilor de abducție și adducție în porțiunea toracică a coloanei vertebrale este mai mare decât a celor de rotație

CM. Which of the following statements about movements of the vertebral column are true:

- A. In the vertebral column flexion and extension, adduction and abduction, rotation are possible
- B. The shape of the intervertebral discs changes during movement
- C. The most mobile part of the vertebral column is the lumbar part
- D. In the vertebral column circumduction is possible
- E. The amplitude of abduction and adduction in the thoracic part of the vertebral column is wider than the amplitude of rotation

СМ. Движения позвоночного столба:

- A. В позвоночном столбе возможны движения: сгибание и разгибание, приведение и отведение, вращение
- B. Форма межпозвоночных дисков меняется во время движений
- C. Наиболее подвижная часть позвоночника - это поясничный отдел
- D. В позвоночном столбе возможны круговые движения
- E. Размах движений отведения и приведения в грудном отделе позвоночного столба больше, чем вращательные

Existența în cadrul coloanei vertebrale a tuturor tipurilor de legături interosoase îi permite acestei formațiuni să realizeze mișcări variate și complexe, care constituie de fapt rezultatul sumării tuturor mișcărilor posibile dintre toate vertebrele luate în ansamblu. În coloana vertebrală sunt posibile mișcări de flexie – extensie, înclinare laterală (lateroflexie), rotație, circumducție. **Enunțuri corecte sunt „A”, „B”, „C” și „D”.**

73. СМ. Joncțiunile extremităților posterioare ale coastelor:

- A. Capetele coastelor II-X formează cu vertebrele diartroze compuse
- B. Toate articulațiile capului costal sunt consolidate printr-un ligament intraarticular și unul extraarticular radiat
- C. Extremitățile posterioare ale coastelor se unesc între ele prin membrana intercostală externă
- D. Rotația în articulațiile costovertebrale se manifestă prin mișcări de ascensiune și descensiune a extremităților anterioare ale coastelor
- E. Articulațiile costotransversale sunt lipsite de ligamente de consolidare

СМ. Which of the following statements about junctions of the posterior extremities (ends) of the ribs are true:

- A. The heads of the IInd-Xth ribs and vertebrae form compound diarthroses
- B. All the joints of the heads of the ribs are strengthened by means of an intraarticular and an extraarticular radiate ligament
- C. The posterior extremities of the ribs are connected to each other by means of the external intercostal membrane
- D. Rotation in the costovertebral joints permits ascending and descending movements of the anterior extremities of the ribs
- E. The costotransverse joints do not have strengthening ligaments

СМ. Соединения задних концов рёбер:

- A. Головки II-X рёбер образуют с позвонками сложные, комбинированные суставы
- B. Все суставы головок рёбер укрепляются внутрисуставной и внесуставной лучевой связками
- C. Задние концы рёбер соединяются между собой наружной межкостной мембраной
- D. Вращение в рёберно-позвоночных суставах проявляется подниманием и опусканием передних концов рёбер
- E. В поперечно-рёберных суставах отсутствуют связки их укрепляющие

Extremitățile posterioare ale coastelor se articulează cu coloana vertebrală prin articulațiile costovertebrale. Acestea includ două articulații diferite sub aspect structural, dar unitare ca funcționalitate – articulațiile capului coastei și articulațiile costotransversale. Articulațiile capetelor coastelor reprezintă articulații plane, realizate dintre fața articulară de pe capul costal și fețele articulare de pe corpurile vertebrelor adiacente, cu excepția articulațiilor capetelor coastelor I, XI și XII, care se unesc cu corpul a unei singure vertebre. Prin urmare articulațiile capului costal I, XI și XII sunt articulații simple, deoarece la formarea lor participă numai două oase (capul unei coaste și corpul unei vertebre), iar articulațiile capetelor costale II-X sunt articulații compuse, formate din elementele structurale a trei oase – corpurile a două vertebre vecine și capul unei coaste. Articulațiile capetelor costale II-X se mai deosebesc și prin faptul, că în cavitatea lor există un ligament intraarticular – ligamentul capului coastei intraarticular, întins între creasta capului costal și discul intervertebral. Din exterior capsula

	<p>acestor articulații e fortificată de alt ligament – ligamentul radiat al capului coastei. Articulațiile costotransversale se formează între fața articulară a tuberculilor costali de pe coastele I-X și fețele articulare de pe apofizele transversale a vertebrelor T₁-T_x. Ele sunt articulații plane, simple, capsula lor – e fortificată de ligamentul costotransversal. Plus la acestea extremitățile posterioare ale coastelor se mai unesc și între ele prin membranele intercostale interne, racordate în spațiile intercostale pe distanța dintre unghiurile costale și corpurile vertebrelor. Articulațiile costovertebrale sunt uniaxiale, plane, combinate. Deși au fețe articulare plane, articulațiile respective sunt uniaxiale, deoarece în ele nu sunt posibile mai multe grade de libertate din cauza participării coastelor la formarea ambelor articulații (a capului și a tuberculului). <i>Având în vedere cele menționate enunțuri corecte sunt „A”, „D”.</i></p>
<p>74.</p>	<p>CM. Joncțiunile extremităților anterioare ale coastelor:</p> <p>A. Capsula articulațiilor sternocostale prezintă o continuare a periostului sternal B. Prima coastă se unește cu sternul prin sincondroză C. Articulațiile sternocostale II-VII sunt consolidate prin ligamentul intraarticular și ligamentele sternocostale radiate D. Cartilajele coastelor false concresec între ele sau formează articulații intercondrale E. Cavitatea articulației sternocostale II este divizată în două compartimente</p> <p>CM. Which of the following statements about junctions of the anterior extremities of the ribs are true:</p> <p>A. The capsule of the sternocostal joints represents a continuation of the sternal periosteum B. The first rib joins with the sternum by means of synchondrosis C. The IInd-VIIth sternocostal joints are strengthened by means of intraarticular and sternocostal radiate ligaments D. The cartilages of the false ribs are joined to each other and form interchondral joints E. The cavity of the IInd sternocostal joint is divided into two compartments</p> <p>CM. Соединение передних концов рёбер:</p> <p>A. Суставная капсула грудино-рёберных суставов представляет собою продолжение надкостницы грудины B. I ребро соединяется с грудиной при помощи синхондроза C. Грудино-рёберные суставы II-VII укрепляются внутрисуставной и лучистыми грудино-рёберными связками D. Хрящи ложных рёбер срастаются между собой или образуют межхрящевые суставы E. Суставная полость II-го грудино-рёберного сустава разделена на две части</p> <p>Extremitățile anterioare ale coastelor realizează diverse forme de joncțiuni. Cartilajul coastei I concrește direct cu manibrul sternal formând o sincondroză. Cartilajele celorlalte coaste adevărate (II-VII) se unesc cu incizurile costale ale sternului formând articulațiile sternocostale, capsulele articulare ale cărora reprezintă pericondru, care se continuă cu periostul sternului. Din anterior articulațiile sternocostale sunt consolidate prin ligamentele sternocostale radiate și ligamentele costoxifoidee (Lannelonque), concresecute cu periostul sternului ele formează membrana sternului. La articulația sternocostală II există un ligament sternocostal intraarticular (Quain), întins între cartilajul coastei II și cartilajul dintre manubriul și corpul sternului; el împarte cavitatea articulației în două etaje. Cartilajele coastelor false concresec între ele (sau formează articulații intercondrale) și cu cartilajul coastei VII formând arcul (rebordul) costal. În afară de articulații extremitățile anterioare ale coastelor se unesc între ele prin membrana intercostală externă (cu excepția coastelor flotante, cartilajele cărora „se pierd” în mușchii abdomenului). <i>În concluzie menționăm, că corecte sunt enunțurile „B”, „D”, „E”.</i></p>
<p>75.</p>	<p>CM. Articulația sternoclaviculară:</p> <p>A. Fețele articulare sunt congruente B. Articulația este complexă, combinată C. Sunt posibile mișcări în jurul a 2 axe</p>

- D. Cavitatea articulară este divizată în două camere
 E. Este consolidată de ligamentele sternoclaviculare, interclavicular și costoclavicular

CM. Which of the following statements about the sternoclavicular joint are true:

- A. Its articular surfaces are congruent
 B. The sternoclavicular joint is complex and combined
 C. Its movements are possible on two axes
 D. The articular cavity is divided into two compartments (chambers)
 E. It is strengthened by the sternoclavicular, interclavicular and costoclavicular ligaments

CM. Грудно-ключичный сустав:

- A. Суставные поверхности конгруэнтны
 B. Сустав комплексный, комбинированный
 C. Возможны движения вокруг двух осей
 D. Суставная полость разделена на две камеры
 E. Укрепляется грудно-ключичными, межключичной и реберно-ключичной связками

Articulația sternoclaviculară reprezintă singurul punct de sprijin al centurii scapulare și al articulației umărului pe torace. Se realizează între fața articulară sternală a claviculei și incizura claviculară a sternului. Fețele articulare fiind incongruente, între ele se află un disc articular, care împarte cavitatea articulară în compartimentele medial și lateral, prin urmare articulația respectivă este una complexă. Ea este consolidată prin ligamentele sternoclaviculare anterior și posterior, lig. interclavicular și lig. costoclavicular. În articulație sunt posibile mișcări ale claviculei de ridicare-coborâre, înainte-înapoi, de rotație și de circumducție, în jurul a mai multor axe. *Enunțuri corecte sunt „D” și „E”.*

76. **CM. Din care grup de articulații face parte *articulatio sternoclavicularis*?**

- A. *Articulatio simplex*
 B. *Articulatio synovialis*
 C. *Articulatio combinata*
 D. *Articulatio complexa*
 E. *Synarthrosis*

CM. Which type of joints does the sternoclavicular joint belong to?

- A. *Articulatio simplex*
 B. *Articulatio synovialis*
 C. *Articulatio combinata*
 D. *Articulatio complexa*
 E. *Synarthrosis*

CM. К какой форме суставов относится *articulatio sternoclavicularis*?

- A. *Articulatio simplex*
 B. *Articulatio synovialis*
 C. *Articulatio combinata*
 D. *Articulatio complexa*
 E. *Synarthrosis*

Articulația sternoclaviculară este catalogată ca una întreruptă (diartroză sau art. sinovială), complexă (existența unui disc), prin dublă îmbucare, asemănătoare cu cele seliforme (unii autori o consideră cotilică), cu două grade de libertate, dar și posibilități de rotație și circumducție. La formarea articulației sternoclaviculare participă și cartilajul coastei I, de aceea ar putea fi numită articulația sternocostoclaviculară. *Enunțuri corecte – „B”, „D”.*

77. **CM. Ce mișcări pot fi exercitate în *articulatio sternoclavicularis*?**

- A. Ridicarea și coborârea claviculei
 B. Mișcarea claviculei înainte și înapoi
 C. Rotirea claviculei

- D. Circumducție
- E. Adducție și abducție

CM. What kinds of movements can be performed in the sternoclavicular joint?

- A. Rising and lowering the clavicle
- B. Movements of the clavicle forward and backward
- C. Rotation of the clavicle
- D. Circumduction
- E. Adduction and abduction

CM. Какие движения возможны в *articulatio sternoclavicularis*?

- A. Поднимание и опускание ключицы
- B. Движение ключицы вперед и назад
- C. Вращение ключицы
- D. Круговые движения
- E. Приведение и отведение

Articulația sternoclaviculară permite mișcări de ridicare și coborâre a claviculei în jurul axei sagittale, de proiecție a ei înainte și înapoi în jurul axei verticale, o mică rotire a claviculei în jurul axei ei longitudinale, precum și mișcări de circumducție. Clavicula poate fi ridicată cu cca 40° față de planul orizontal și coborâtă cu 10°. **Enunțuri corecte „A”, „B”, „C”, „D”.**

78. CM. Indicați ligamentele ce fortifică/întăresc *articulatio sternoclavicularis*:

- A. *Ligamentum trapezoideum*
- B. *Ligamentum sternoclaviculare anterius*
- C. *Ligamentum costoclaviculare*
- D. *Ligamentum interclaviculare*
- E. *Ligamentum sternoclaviculare posterius*

CM. The ligaments that strengthen the sternoclavicular joint are:

- A. *Ligamentum trapezoideum*
- B. *Ligamentum sternoclaviculare anterius*
- C. *Ligamentum costoclaviculare*
- D. *Ligamentum interclaviculare*
- E. *Ligamentum sternoclaviculare posterius*

CM. Назовите связки, укрепляющие *articulatio sternoclavicularis*:

- A. *Ligamentum trapezoideum*
- B. *Ligamentum sternoclaviculare anterius*
- C. *Ligamentum costoclaviculare*
- D. *Ligamentum interclaviculare*
- E. *Ligamentum sternoclaviculare posterius*

Mijloacele de consolidare a articulației sternoclaviculare sunt reprezentate de capsula articulară destul de densă și ligamentele sternoclaviculare anterior și posterior, interclavicular (întins între extremitățile sternale ale ambelor clavicule, deasupra incizurii jugulare a manubriului sternal) și costoclavicular, destul de puternic, dens și lat, care are rolul de stabilizator al centurii scapulare.

Enunțuri corecte astfel sunt: „B”, „C”, „D”, „E”.

79. CM. Articulația acromioclaviculară:

- A. Este o diartroză multiaxială, combinată
- B. În 1/3 din cazuri are un disc articular
- C. Discul uneori are un orificiu
- D. Capsula este consolidată de ligamentul coracoacromial
- E. Ligamentul coracoclavicular include 2 porțiuni: lig. conoid și lig. trapezoid

CM. Choose the true statements about the acromioclavicular joint:

- A. It is a multiaxial, combined diarthrosis
- B. In 1/3 of cases it contains an articular disc
- C. Sometimes the disc has an orifice
- D. The articular capsule is strengthened by the coracoacromial ligament
- E. The coracoclavicular ligament consists of two parts: the conoid ligament and the trapezoid one

CM. Акромиально-ключичный сустав:

- A. Многоосный, комбинированный сустав
- B. В 1/3 случаев имеет суставной диск
- C. Иногда диск имеет отверстие
- D. Капсула сустава укрепляется акромиально-ключовидной связкой
- E. Ключовидно-ключичная связка состоит из двух частей: конусовидной и трапецевидной связок

Articulația acromioclaviculară este o diartroză plană, în care se articulează fața articulară acromială de pe extremitatea acromială a claviculei și fața claviculară de pe acromionul scapulei. În această articulație acromionul scapulei și clavicula pot să se unească în trei feluri: clavicula deasupra acromionului, acromionul deasupra claviculei (de cele mai dese ori) și cap în cap. În aproximativ 40% din cazuri la formarea articulației participă și un disc articular (descriș de Winslow în 1732) care spre deosebire de cel din art. sternoclaviculară, care uneori poate fi perforat nu are niciun orificiu. Capsula articulară densă și tenace e consolidată de ligamentele acromioclavicular și coracoclavicular, ultimul compus din lig. trapezoid și lig. conoid. *Astfel enunțuri corecte sunt „B” și „E”.*

80. CM. Ce ligamente fortifică/întăresc *articulatio acromioclavicularis*?

- A. *Ligamentum acromioclaviculare*
- B. *Ligamentum trapezoideum*
- C. *Ligamentum conoideum*
- D. *Ligamentum coracohumerale*
- E. *Ligamentul coracoclaviculare*

CM. Which ligaments strengthen the acromioclavicular joint?

- A. *Ligamentum acromioclaviculare*
- B. *Ligamentum trapezoideum*
- C. *Ligamentum conoideum*
- D. *Ligamentum coracohumerale*
- E. *Ligamentul coracoclaviculare*

MB. Какие связки укрепляют *articulatio acromioclavicularis*?

- A. *Ligamentum acromioclaviculare*
- B. *Ligamentum trapezoideum*
- C. *Ligamentum conoideum*
- D. *Ligamentum coracohumerale*
- E. *Ligamentul coracoclaviculare*

Capsula articulară densă și tenace a *articulatio acromioclavicularis* e consolidată de ligamentele acromioclavicular și coracoclavicular, compus din lig. trapezoid și lig. conoid. Având în vedere cele menționate mai sus *enunțuri corecte sunt „A”, „B”, „C” și „E”.* Ligamentul coracohumeral face parte din mijloacele de consolidare a articulației scapulohumerale.

81. CM. Indicați formele anormale ale cutiei toracice:

- A. Infundibuliformă
- B. Plată

- C. În formă de clopot
- D. Torace în carenă
- E. Cilindrică

CM. The abnormal shapes of the thoracic cage are:

- A. Infundibular thoracic cage
- B. Flat thoracic cage
- C. Bell-shaped thorax
- D. Pigeon chest
- E. Cylindrical shape

CM. Назовите аномальные формы грудной клетки:

- A. Воронкообразная
- B. Плоская
- C. В форме колокола
- D. Килевидная грудная клетка
- E. Цилиндрическая

Există trei forme constituționale de osteotorace:

- toracele plat (coastele înclinate mult în jos, unghiul infrasternal ascuțit) specific pentru dolicomorfi;
 - toracele conic (coastele puțin înclinate, unghiul infrasternal obtuz, diferența dintre diametrele anteroposterior și transversal este minimă), caracteristic pentru brahimorfi;
 - toracele cilindric (o formă intermediară între cele două) tipic pentru persoanele mezomorfe.
- Deformațiile osteotoracelui sunt determinate de anomaliiile mușchilor pectorali, coloanei vertebrale, coastelor, sternului. Se disting următoarele forme anormale de osteotorace:
- toracele infundibuliform (torace „în pâlnie”, torace cizmăresc) – cu partea inferioară a peretelui anterior adâncită;
 - toracele în carenă (proeminarea accentuată a sternului și coastelor înainte);
 - toracele cifotic (scurt, proeminarea sternului, diametrul anteroposterior mărit);
 - toracele lordotic (aplatizat din părți);
 - torace emfizematos, „în butoi” (cu coastele dispuse orizontal, unghiul infrasternal obtuz, spații intercostale largi).

Enunțuri corecte – „A”, „D”.

82. CS. La care indivizi toracele e de forma conică?

- A. La femei
- B. La cei de tip brahimorf
- C. La cei de tip dolicomorf
- D. La cei de tip mezomorf
- E. La persoanele senile

CS. The thorax of conical shape is characteristic of:

- A. Women
- B. Brachymorphic type
- C. Dolicomorphic type
- D. Mesomorphic type
- E. Senile people

CS. Грудная клетка конической формы:

- A. У женщин
- B. У представителей брахиморфного типа
- C. У представителей долихоморфного типа
- D. У представителей мезоморфного типа
- E. У стариков

	<p>Conformația și dimensiunile osteotoracelui variază în dependență de vârstă, gen și mai ales de tipul constituțional de care ține subiectul respectiv. Toracele de formă conică (cu coastele puțin înclinate inferior, unghiul infrasternal obtuz, diametrele anteroposterior și laterolateral aproape egale, aspectul general asemănător cu cel al toracelui „oprit” în inspirație) este caracteristic persoanelor care fac parte din indivizii brahimorfii (a căror formă e puțin înaltă, groasă, largă și îndesată). Enunțul corect e „B”.</p>
<p>83.</p>	<p>CS. Element al <i>articulatio atlantooccipitalis</i>:</p> <p>A. Ligamentele alare B. Membrana atlantooccipitală anterioară C. Ligamentul apical al apofizei odontoide D. Ligamentul transvers al atlasului E. Membrana tectorie</p> <p>CS. An element of the atlantooccipital joint is the:</p> <p>A. Alar ligament B. Anterior atlanto-occipital membrane C. Apical ligament of the dens D. Transverse ligament of the atlas E. Tectorial membrane</p> <p>CS. Элемент <i>articulatio atlantooccipitalis</i>:</p> <p>A. Крыловидные связки B. Передняя атлантозатылочная мембрана C. Связка верхушки зуба D. Поперечная связка атланта E. Покровная мембрана</p> <p>Articulația atlantooccipitală reprezintă o articulație combinată, constituită din două articulații condilare, situate de ambele părți ale marelui gauri occipitale. În cadrul fiecărei din cele două articulații contactează fețele articulare superioare de pe masele laterale ale atlasului și fețele articulare ale condililor osului occipital. Capsulele articulare sunt relativ laxe și sunt întărite de membrana atlantooccipitală anterioară, întinsă între arcul anterior al atlasului și marginea anterioară a marelui gauri occipitale și membrana atlantooccipitală posterioară dintre arcul posterior al vertebrei C₁ și marginea posterioară a for.magnum. Capsula articulară mai e întărită de lig. atlantooccipital lateral, iar membrana atlantooccipitală anterioară – de lig. atlantooccipital anterior. Ligamentele alare, transvers al atlasului, apical și membrana tectorie țin de articulația atlantoaxială. Enunțul corect este „B”.</p>
<p>84.</p>	<p>CS. Ce mișcări sunt posibile în <i>articulatio atlantoaxialis mediana</i>?</p> <p>A. <i>Flexio et extensio</i> B. <i>Adductio et abductio</i> C. <i>Rotatio</i> D. <i>Circumductio</i> E. <i>Pronatio et supinatio</i></p> <p>CS. What kinds of movements are possible in the median atlantoaxial joint?</p> <p>A. <i>Flexio et extensio</i> B. <i>Adductio et abductio</i> C. <i>Rotatio</i> D. <i>Circumductio</i> E. <i>Pronatio et supinatio</i></p> <p>CS. Какие движения возможны в <i>articulatio atlantoaxialis mediana</i>?</p> <p>A. <i>Flexio et extensio</i> B. <i>Adductio et abductio</i></p>

- C. Rotatio*
- D. Circumductio*
- E. Pronatio et supinatio*

Articulația atlantoaxială mediană se formează între fața articulară anterioară de pe dintele axisului și fovea dintelui de pe arcul anterior al atlasului, precum și între ligamentul transvers al atlasului și fața articulară posterioară a dintelui. Împreună cu fasciculele longitudinale lig. transvers al atlasului formează lig. cruciform al atlasului. La stabilizarea articulației mai contribuie ligamentele alare (Mauchart), lig. apical al dintelui, membrana tectorie. Este o articulație cilindrică (trohoidă, în pivot), în care se realizează mișcări de rotație a capului spre dreapta sau stânga (gest prin care se neagă ceva, numai nu la bulgari sau olteni). **Astfel răspunsul corect este „C”.**

85. CS. După forma fețelor articulatıo atlantoaxialis mediana este:

- A. Articulatio plana*
- B. Articulatio sellaris*
- C. Ginglymus*
- D. Articulatio trochoidea*
- E. Articulatio spheroida*

CS. What is the type of the median atlantoaxial joint?

- A. Articulatio plana*
- B. Articulatio sellaris*
- C. Ginglymus*
- D. Articulatio trochoidea*
- E. Articulatio spheroida*

CS. Какую форму имеет articulatıo atlantoaxialis mediana?

- A. Articulatio plana*
- B. Articulatio sellaris*
- C. Ginglymus*
- D. Articulatio trochoidea*
- E. Articulatio spheroida*

Articulația atlantoaxială mediană, după cum s-a menționat mai sus, este o articulație cilindrică (trohoidă, în pivot), în care cilindrul gol (dat de ligamentul transvers al atlasului și arcul anterior al acestuia) se rotește în jurul cilindrului plin (reprezentat prin dintele axisului). **Enunțul corect este „D”.**

86. CS. După forma fețelor articulatıo atlantooccipitalis este:

- A. Articulatio sellaris*
- B. Articulatio ellipsoidea*
- C. Articulatio bicondylaris*
- D. Articulatio plana*
- E. Articulatio trochoidea*

CS. What is the type of the atlantooccipital joint?

- A. Articulatio sellaris*
- B. Articulatio ellipsoidea*
- C. Articulatio bicondylaris*
- D. Articulatio plana*
- E. Articulatio trochoidea*

CS. Какую форму имеет articulatıo atlantooccipitalis?

- A. Articulatio sellaris*
- B. Articulatio ellipsoidea*

- C. Articulatio bicondylaris*
- D. Articulatio plana*
- E. Articulatio trochoidea*

După cum s-a specificat anterior articulația atlantooccipitală e o articulație combinată, elipsoidală. Ea, ținând cont de configurația fețelor ei articulare nu se încadrează în nici în unul din tipurile de articulații, enunțate de „A”, „C”, „D” sau „E”. **Enunțul corect e „B”.**

87. CS. Din ce grupă fac parte *articulationes zygaphysiales*?

- A. Articulatio simplex*
- B. Articulatio composita*
- C. Articulatio sellaris*
- D. Articulatio complexa*
- E. Articulatio cotylica*

CS. What is the type of the zygaphysial joints?

- A. Articulatio simplex*
- B. Articulatio composita*
- C. Articulatio sellaris*
- D. Articulatio complexa*
- E. Articulatio cotylica*

CS. К какой группе относятся *articulatio zygaphysiales*?

- A. Articulatio simplex*
- B. Articulatio composita*
- C. Articulatio sellaris*
- D. Articulatio complexa*
- E. Articulatio cotylica*

Articulațiile zigapofizale sau articulațiile apofizelor articulare se realizează între fețele de articulație ale apofizelor articulare ale vertebrelor supra- și infraiacente. Sub aspect funcțional ele sunt combinate; puțin mobile, după forma fețelor articulare – mai mult plane, iar după numărul de axe, în jurul cărora au loc mișcările în ele sunt pluriaxiale. Toate articulațiile dintre apofizele articulare ale vertebrelor sunt diartroze simple. **Corect – enunțul „A”.**

88. CS. Element al *articulationes zygaphysiales*:

- A. Ligamentele alare
- B. Membrana atlantooccipitală anterioară
- C. Ligamentul apical al apofizei odontoide
- D. Ligamentul transvers al atlasului
- E. Fețe articulare ale apofizelor articulare

CS. Which of the following is an element of the zygaphysial joints:

- A. Alar ligament
- B. Anterior atlanto-occipital membrane
- C. Apical ligament of the dens
- D. Transverse ligament of the atlas
- E. Articular surfaces of the articular processes

CS. Элемент *articulationes zygaphysiales*?

- A. Крыловидные связки
- B. Передняя атлантозатылочная мембрана
- C. Связка верхушки зуба
- D. Поперечная связка атланта
- E. Суставные поверхности суставных отростков

	<p>Ligamentele alare, membranele atlantooccipitale, ligamentul apical al dintelui epistrofeului și ligamentul transvers al atlasului sunt elemente ale articulațiilor atlantooccipitală și atlantoaxială mediană, care au fost menționate mai sus.</p> <p>Pentru articulațiile zigapofizale din formațiunile enunțate rămân doar fețele de articulare a apofizelor articulare – corect este „E”.</p>
<p>89.</p>	<p>CS. După forma fețelor articulare <i>articulatio temporomandibularis</i> este:</p> <p>A. <i>Articulatio spherioidea</i> B. <i>Articulatio ellipsoidea</i> C. <i>Ginglymus</i> D. <i>Articulatio plana</i> E. <i>Articulatio sellaris</i></p> <p>CS. What is the type of the temporomandibular joint?</p> <p>A. <i>Articulatio spherioidea</i> B. <i>Articulatio ellipsoidea</i> C. <i>Ginglymus</i> D. <i>Articulatio plana</i> E. <i>Articulatio sellaris</i></p> <p>CS. По форме суставных поверхностей <i>articulatio temporomandibularis</i> относится к?</p> <p>A. <i>Articulatio spherioidea</i> B. <i>Articulatio ellipsoidea</i> C. <i>Ginglymus</i> D. <i>Articulatio plana</i> E. <i>Articulatio sellaris</i></p> <p>Articulația temporomandibulară este una complexă, combinată, iar forma fețelor ei articulare se apropie mai mult de cele ale articulațiilor elipsoide, în special, cea de pe condilul mandibular.</p> <p>Prin urmare, această articulație nu poate fi atribuită la articulațiile sferoide (enartroze), trohleeare (în scripete, sau balama), plane sau seliforme (în șa), de care prin configurația fețelor articulante, dar și mișcările, realizate la acest nivel se deosebește esențial.</p> <p>Un singur enunț corect – „B”.</p>
<p>90.</p>	<p>CS. <i>Sutura plana</i> se află între:</p> <p>A. Parietal și occipital B. Frontal și nazal C. Maxila dreaptă și stângă D. Temporal și sfenoid E. Frontal și parietal</p> <p>CS. Plane sutures are located between the:</p> <p>A. Parietal and occipital bones B. Frontal and nasal bones C. Right and left maxilla D. Temporal and sphenoid bones E. Frontal and parietal bones</p> <p>CS. <i>Sutura plana</i> находится между:</p> <p>A. Теменной и затылочной костями B. Лобной и носовой костями C. Правой и левой верхними челюстями D. Височной и клиновидной костями E. Лобной и теменной костями</p>

Suturile plane reprezintă o varietate a joncțiunilor fibroase dintre oasele cu margini netede (ex. sutura maxilozigomatică, sutura intermaxilară, sutura internazală etc.). Între oasele enunțate prin A, B, D și E există suturi dințate sau scvamoase (solzoase). **Enunțul corect e „C”**.

91. CS. Unirea arcurilor vertebrale are loc prin intermediul:

- A. Lig. zigapofizale
- B. Lig. supraarcuate
- C. Lig. intervertebrale
- D. Lig. galbene
- E. Lig. interarcuate

CS. The vertebral arches are joined by means of:

- A. Zygapophyseal ligaments
- B. Supraarcuate ligaments
- C. Intervertebral ligaments
- D. Yellow ligaments
- E. Interarcuate ligaments

CS. Соединение между дужками позвонков осуществляются при помощи:

- A. Дугоотросчатых связок
- B. Наддугowymi связками
- C. Межпозвонковыми связками
- D. Жёлтыми связками
- E. Междуговыми связками

Arcurile vertebrale se unesc între ele prin articulațiile zigapofizale și o serie de ligamente, întinse între apofizele spinoase sau transversale, precum și între lamele arcului vertebral (lamina arcus vertebrae). Ligamentele zigapofizale, supraarcuate, intervertebrale, interarcuate sunt niște termini născociți cu menirea de a induce respondentul în eroare, de aceea nu trebuie luați în seamă. Există în test **un singur enunț corect – „D”** – ligamentele galbene, care unesc între ele lamele arcului vertebral (porțiunile arcului aflate posterior de apofizele transversale). Ele au formă dreptunghiulară și ocupă spațiul dintre apofiza articulară și baza apofizei spinoase, închizând canalul rahidian din partea posterioară. Ligamentele galbene realizează readucerea elastică a coloanei vertebrale în poziția ei normală după ce a fost flectată, limitează flexia exagerată sau bruscă a coloanei vertebrale, precum și rotația și înclinarea laterală.

92. CS. Ce formă au fețele la *articulatio capitis costae*?

- A. *Articulatio plana*
- B. *Articulatio spherioidea*
- C. *Articulatio trochoidea*
- D. *Articulatio ellipsoidea*
- E. *Articulatio cotylica*

CS. What is the type of the joints of the heads of the ribs?

- A. *Articulatio plana*
- B. *Articulatio spherioidea*
- C. *Articulatio trochoidea*
- D. *Articulatio ellipsoidea*
- E. *Articulatio cotylica*

CS. К какому типу относится *articulatio capitis costae*?

- A. *Articulatio plana*
- B. *Articulatio spherioidea*
- C. *Articulatio trochoidea*
- D. *Articulatio ellipsoidea*
- E. *Articulatio cotylica*

	<p>Articulațiile capului coastelor se realizează între foveae costales superiores et inferiores de pe corpurile vertebrelor toracice și cele două fețe articulare de pe capul coastei, separate între ele prin creasta capului costal. Capetele coastelor I, XI și XII se articulează cu corpul unei singure vertebre, prin urmare nu au creastă și nici ligamentul intraarticular al capului costal (dintre creastă și discul intervertebral). Fețele articulare la ambele varietăți de articulații ale capului coastelor sunt plane, cu un grad sporit de libertate. Enunț corect – „A”.</p>
<p>93.</p>	<p>CS. Ce tip de legătură există între coasta I și stern? <i>A. Syndesmosis</i> <i>B. Synchondrosis</i> <i>C. Synostosis</i> <i>D. Symphysis</i> <i>E. Synsarcosis</i></p> <p>CS. What kind of articulation/junction is formed between the first rib and the sternum? <i>A. Syndesmosis</i> <i>B. Synchondrosis</i> <i>C. Synostosis</i> <i>D. Symphysis</i> <i>E. Synsarcosis</i></p> <p>CS. Какая форма соединения имеется между I ребром и грудиной? <i>A. Syndesmosis</i> <i>B. Synchondrosis</i> <i>C. Synostosis</i> <i>D. Symphysis</i> <i>E. Synsarcosis</i></p> <p>Între cartilajele coastelor II-VII și incizurile costale de pe marginile laterale ale sternului se formează articulațiile sternocostale – diartroze cotilice, după unii autori, după alții – plane cu mișcări în jurul a mai multor axe, dar foarte reduse din cauza tenacității capsulei articulare destul de dense. Extremitatea anterioară a coastei I se unește cu manubriul sternal prin intermediul unei sincondroze; cartilajul de la acest nivel odată cu înaintarea în vârstă poate să se osifice. Prin urmare enunțul corect e „B”.</p>
<p>94.</p>	<p>CS. Ce tip de legătură se formează între coasta II și stern? <i>A. Syndesmosis</i> <i>B. Synchondrosis</i> <i>C. Synostosis</i> <i>D. Diarthrosis</i> <i>E. Symphysis</i></p> <p>CS. What kind of articulation/junction is formed between the second rib and sternum? <i>A. Syndesmosis</i> <i>B. Synchondrosis</i> <i>C. Synostosis</i> <i>D. Diarthrosis</i> <i>E. Symphysis</i></p> <p>CS. Какое соединение образуется между II ребром и грудиной? <i>A. Syndesmosis</i> <i>B. Synchondrosis</i> <i>C. Synostosis</i> <i>D. Diarthrosis</i> <i>E. Symphysis</i></p>

	<p>Între cartilajul coastei II și stern (incizura costală de pe manubriu și incizura costală de pe corpul sternului) se formează o diartroză, cavitatea căreia prin ligamentul sternocostal intraarticular, care se întinde între cartilajul costal și discul cartilaginos dintre manubriu și corp (sincondroza manubriosternală) e divizată în etajele superior și inferior. Prin urmare enunțul corect e „D”.</p>
<p>95.</p>	<p>CS. Articulationes costovertebrales fac parte din:</p> <p>A. <i>Articulatio complexa</i> B. <i>Articulatio composita</i> C. <i>Articulatio combinata</i> D. <i>Articulatio simplex</i> E. <i>Articulatio ellipsoidea</i></p> <p>CS. The costovertebral joints belong to:</p> <p>A. <i>Articulatio complexa</i> B. <i>Articulatio composita</i> C. <i>Articulatio combinata</i> D. <i>Articulatio simplex</i> E. <i>Articulatio ellipsoidea</i></p> <p>CS. Articulationes costovertebrales относятся к:</p> <p>A. <i>Articulatio complexa</i> B. <i>Articulatio composita</i> C. <i>Articulatio combinata</i> D. <i>Articulatio simplex</i> E. <i>Articulatio ellipsoidea</i></p> <p>Articulațiile costovertebrale realizează legătura extremităților posterioare ale coastelor cu segmentul toracic al coloanei vertebrale. Din componența lor fac parte două articulații independente sub aspect anatomic – articulațiile capetelor coastelor (dintre capetele coastelor și corpurile vertebrelor toracice) și articulațiile costotransversare (dintre fețele articulare ale tuberculilor costali și foveele costale ale apofizelor transversale ale vertebrelor T_{I-X}). Ambele tipuri de articulații după forma fețelor articulare sunt plane; articulațiile capetelor costale II-X conțin ligamentul intraarticular al capului coastei, care împarte cavitatea articulară în două părți – superioară și inferioară. Fiind realizate de porțiuni diferite ale unuia și aceluiași os (pe de o parte corpul vertebral și apofiza transversală a uneia și aceleiași vertebre, pe de altă parte capul și tuberculul uneia și aceleiași coaste) aceste articulații nu pot funcționa în mod separat, ci doar în ansamblu (împreună, concomitent), prin urmare fac parte din grupul articulațiilor combinate (enunț corect „C”).</p> <p>Pentru a ne descurca în enunțurile prezentate de fiecare test trebuie să nu confundăm structura, funcția și forma fețelor articulare ale legăturilor dintre oase.</p>
<p>96.</p>	<p>CS. Ligamentul supraspinos în regiunea cervicală e numit:</p> <p>A. Lig. occipital inferior B. Lig. supraspinos posterior C. Lig. supraspinos cervical D. Lig. nuchal E. Lig. occipital posterior</p> <p>CS. The supraspinal ligament in the region of the neck is named the:</p> <p>A. Inferior occipital ligament B. Posterior supraspinal ligament C. Cervical supraspinal ligament D. Nuchal ligament E. Posterior occipital ligament</p>

CS. Надостная связка на уровне шеи называется:

- A. Нижняя затылочная связка
- B. Задняя надостная связка
- C. Шейная надостная связка
- D. Выйная связка
- E. Задняя затылочная связка

Prin itemul respectiv se promovează în continuare ideea conform căreia ar exista semn de egalitate între ligamentul supraspinos și ligamentul nucal. În realitate însă acestea sunt formațiuni diferite. În primul rând, trebuie de avut în vedere faptul, că există nu un singur ligament supraspinos, ci mai multe, prin care se subînțeleg benzi de țesut fibros care unesc vârful proceselor spinoase ale vertebrelor de la C₇ până la sacru, unele fiind superficiale, mai lungi, întinse între 3-4 vertebre, altele mai scurte și mai profunde, situate între vertebrele vecine. În al doilea rând, ligamentul nucal spre deosebire de cele supraspinoase constă dintr-o formațiune funiculară, sub aspect de cordon, întinsă între protuberanța occipitală externă și apofiza spinoasă C₇, și alta laminară, situată între prima și apofizele spinoase ale vertebrelor cervicale, precum și între ele. Prin urmare ligamentul nucal reprezintă omologul sau o continuare a ligamentelor inter- și supraspinoase de la nivelurile inferioare ale coloanei vertebrale. La om lig. nucal constituie un suport pentru inserția mușchilor, limitează mișcările de flexie și rotație în segmentul cervical al coloanei vertebrale, iar la animale (mai ales la cele cornute mari) ține capul. Cu excepția *enunțului „D”, care poate fi considerat mai aproape de adevăr*, toate celelalte prezintă niște născociri.

97. CS. Unirile lamelelor arcurilor vertebrale sunt:

- A. Diartroze
- B. Sinelastoze
- C. Sincondroze
- D. Sinostoze
- E. Simfize

CS. The joints between the vertebral arches are:

- A. Diarthroses
- B. Synelastoses
- C. Synchondroses
- D. Synostoses
- E. Symphyses

CS. Соединения между дугами позвонков:

- A. Диартрозы
- B. Синеластозы
- C. Синхондрозы
- D. Синостозы
- E. Симфизы

După cum s-a menționat mai sus, lamelele arcurilor vertebrale sunt unite între ele prin ligamentele galbene (lig. flava) – lamele dreptunghiulare, care ocupă spațiul de pe arc cuprins între procesul articular și baza apofizei spinoase. Se numesc galbene din cauza culorii atribuite de elementele constitutive principale – fibrele elastice. *Prin urmare enunțul corect este „B”*.

98. CS. Joncțiunile apofizelor articulare ale vertebrelor sunt:

- A. Diartroze
- B. Sinelastoze
- C. Sincondroze
- D. Sinostoze
- E. Sinfibroze

CS. Joints between the articular processes of the vertebrae are:

- A. Diarthroses
- B. Synelastoses
- C. Synchrondroses
- D. Synostoses
- E. Synfibroses

CS. Соединения суставных отростков позвонков это:

- A. Диартрозы
- B. Синеластозы
- C. Синхондрозы
- D. Синостозы
- E. Синфиброзы

Între apofizele articulare (superioare și inferioare) ale vertebrelor supra- și subiacente se formează articulații întrerupte, articulații sinoviale sau articulații veritabile – diartroze. Acestea sunt articulații plane, combinate (funcționează concomitent pe dreapta – stânga), pluriaxiale, dar cu mișcări limitate, deci sunt puțin mobile (dacă se are în vedere mobilitatea dintre două vertebre vecine; în ansamblu însă mișcările în coloana vertebrală sunt mult mai ample datorită sumării amplitudinii mișcărilor dintre mai multe perechi de vertebre).

Un singur enunț corect – „A”.

99. CS. Unirile apofizelor transversale sunt:

- A. Diartroze
- B. Sindesmoze
- C. Sincondroze
- D. Sinostoze
- E. Simfize

CS. Joints of the transverse processes are:

- A. Diarthroses
- B. Syndesmoses
- C. Synchrondroses
- D. Synostoses
- E. Symphyses

CS. Соединения поперечных отростков это:

- A. Диартрозы
- B. Синдесмозы
- C. Синхондрозы
- D. Синостозы
- E. Симфизы

Apofizele transversale ale vertebrelor se unesc între ele prin ligamentele intertransversare – travee înguste de fibre de țesut conjunctiv fibros, întinse între vârfurile apofizelor transversale ale vertebrelor vecine. În segmentul cervical al coloanei vertebrale astfel de ligamente lipsesc. Legăturile dintre apofizele transversale ale vertebrelor fac parte din categoria legăturilor neîntrerupte (sinartrozelor), grupul sinfibrozilor, subgrupul sindesmozilor (împreună cu membranele). *Enunțul corect este „B”.*

100. CS. Unirile apofizelor spinoase sunt:

- A. Diartroze
- B. Sinelastoze
- C. Sincondroze
- D. Sindesmoze
- E. Sinsarcoze

CS. Joints of the spinal processes are:

- A. Diarthroses
- B. Synelastoses
- C. Synchrondroses
- D. Syndesmoses
- E. Synsarcoses

CS. Соединения остистых отростков это:

- A. Диартрозы
- B. Синеластозы
- C. Синхондрозы
- D. Синдесмозы
- E. Синсаркозы

Apofizele spinosae ale vertebrelor se unesc între ele prin ligamentele interspinoase (ligamentele Weitbrecht) – bandelete largi de țesut conjunctiv fibros, mai fine în regiunea cervicală și mai groase în cea lombară, precum și prin ligamentele supraspinoase (ligamentele Barkow), care unesc vârful apofizelor spinosae ale tuturor vertebrelor toracice și lombare. Țin de aceleași subdiviziuni ale legăturilor neîntrerupte (sinartrozelor) ca și ligamentele intertransversare. **Enunțul corect este „D”.**

101. CS. Unirile vertebrelor sacrale sunt:

- A. Diartroze
- B. Sinelastoze
- C. Sincondroze
- D. Sinostoze
- E. Simfize

CS. Joints between the sacral vertebrae are:

- A. Diarthroses
- B. Synelastoses
- C. Synchrondroses
- D. Synostoses
- E. Symphyses

CS. Соединения крестцовых позвонков это:

- A. Диартрозы
- B. Синеластозы
- C. Синхондрозы
- D. Синостозы
- E. Симфизы

Până la vârsta de 14-15 ani vertebrele sacrale sunt unite între ele prin intermediul cartilajelor intervertebrale, prin urmare în această perioadă de ontogeneză a oricărui individ este vorba de tipul de legătură neîntreruptă a oaselor numit sincondroză. Consolidarea vertebrelor sacrale prin transformarea cartilajelor intervertebrale sacrale în țesut osos are loc lent, încetul cu încetul, începând cu vertebrele inferioare la vârsta de 14-15 ani și terminându-se la vârsta de 17-25 ani, când sacrul devine osos în totalitate.

Prin urmare, atunci când este vorba de legăturile dintre vertebrele sacrale trebuie cunoscută vârsta subiectului. În cazul dat, odată ce nu e indicată vârsta, se are în vedere o persoană adultă, iar **enunțul corect este „D”.**

102. CS. Care ligamente unesc lamelele arcurilor vertebrelor?

- A. Ligamentum longitudinale anterius
- B. Ligamentum nuchae
- C. Ligamentum longitudinale posterius

D. Ligamenta flava
E. Ligamentum supraspinale

CS. Which ligaments connect the vertebral arches?

- A. Ligamentum longitudinale anterius*
- B. Ligamentum nuchae*
- C. Ligamentum longitudinale posterius*
- D. Ligamenta flava*
- E. Ligamentum supraspinale*

CS. Какие связки соединяют пластинки дуги позвонков:

- A. Ligamentum longitudinale anterius*
- B. Ligamentum nuchae*
- C. Ligamentum longitudinale posterius*
- D. Ligamenta flava*
- E. Ligamentum supraspinale*

În componența arcurilor vertebrale se disting lamelele, pedunculii și apofizele. Între lamelele arcurilor se află ligamentele galbele, iar între apofize – lig. interspinale, supraspinal, nucal, intertransversale, articulațiile zigapofizare. ***Astfel enunțul corect e „D”.***

103. CM. Cu articulatio atlantoaxialis mediana se asociază:

- A. Ligamentele alare
- B. Membrana atlantooccipitală anterioară
- C. Ligamentul apical al apofizei odontoide
- D. Ligamentul transvers al atlasului
- E. Membrana tectorie

CM. Which of the following refer to the middle atlantoaxial joint:

- A. Alar ligaments
- B. Anterior atlantooccipital membrane
- C. Ligamentum apicis dentis
- D. Ligamentum transversum atlantis
- E. Tectorial membrane

CM. Articulatio atlantoaxialis mediana:

- A. Крыловидные связки
- B. Передняя атлантозатылочная мембрана
- C. Связка верхушки зуба
- D. Поперечная связка атланта
- E. Покровная мембрана

Cu excepția membranelor atlantooccipitale anterioară și posterioară, care contribuie la fortificarea articulației atlantooccipitale toate celelalte formațiuni enunțate țin de articulația atlantoaxială mediană (art. lui Cruveilhier). ***Enunțuri corecte sunt „A”, „C”, „D” și „E”.***

104. CM. Unirile corpurilor vertebrale sunt:

- A. Diartroze
- B. Sinelastoze
- C. Sincondroze
- D. Sinostoze
- E. Simfize

CM. The vertebral bodies are connected by means of:

- A. Diarthroses
- B. Synelastoses

- C. Synchronroses
- D. Synostoses
- E. Symphyses

СМ. Соединения тел позвонков это:

- A. Диартрозы
- B. Синеластозы
- C. Синхондрозы
- D. Синостозы
- E. Симфизы

Corpurile vertebrelor se unesc între ele prin intermediul discurilor intervertebrale (sincondroze), a țesutului osos, ca în cazul vertebrelor sacrale sau coccigiene (sinostoze), sau a simfizelor (dintre vârful sacrului și prima vertebră coccigiană - Co1).

Enunțuri corecte sunt „C”, „D” și „E”. Prin diartroze (art. zigapofizale) se unesc apofizele articulare ale vertebrelor, iar prin sinelastoze (lig. galbene) – lamelele arcurilor vertebrale.

**Articulațiile membrului superior
(centurii și porțiunii libere) –
structură, funcții, explorare pe viu.**

105. CS. Ligamentele articulației umărului:

- A. Scapulohumeral
- B. Acromiohumeral
- C. Clavihumeral
- D. Deltoideohumeral
- E. Coracohumeral

CS. Ligaments of the shoulder joint are:

- A. The scapulohumeral ligament
- B. The acromiohumeral ligament
- C. The clavihumeral ligament
- D. The deltoideohumeral ligament
- E. The coracohumeral ligament

CS. Связки плечевого сустава:

- A. Лопаточно-плечевая связка
- B. Акромиально-плечевая связка
- C. Ключично-плечевая связка
- D. Дельтовидно-плечевая связка
- E. Клювовидно-плечевая связка

Articulația umărului, articulația scapulohumerală sau glenohumerală reprezintă o enartroză (art. sferoidă), formată de cavitatea glenoidală a scapulei, completată de labrul glenoidal și capul humerusului. Cel mai important ligament al articulației este ligamentul coracohumeral, întins între apofiza coracoidă a scapulei și tuberculul mare al humerusului. În partea sa anterioară capsula articulației este întărită de trei ligamente glenohumerale (superior, mijlociu și inferior), fixate pe burelet și colul anatomic al humerusului (ligamentele Reynier), iar din partea medială – de ligamentul Schlemm; peste șanțul intertubercular se aruncă o porțiune îngroșată a capsulei – ligamentum transversum humeri. Formațiunile, indicate prin enunțurile „A”-„D” sunt falsuri.

Enunțul corect este „E”.

106. CS. După forma fețelor articulare *articulatio acromioclavicularis* este:

- A. *Articulatio plana*
- B. *Articulatio spheroida*
- C. *Articulatio sellaris*

D. *Articulatio ellipsoidea*
E. *Articulatio trochoidea*

CS. What is the type of the acromioclavicular joint?

A. *Articulatio plana*
B. *Articulatio spherioidea*
C. *Articulatio sellaris*
D. *Articulatio ellipsoidea*
E. *Articulatio trochoidea*

CS. Какой формы *articulatio acromioclavicularis*?

A. *Articulatio plana*
B. *Articulatio spherioidea*
C. *Articulatio sellaris*
D. *Articulatio ellipsoidea*
E. *Articulatio trochoidea*

Articulația acromioclaviculară e una din cele două articulații ale oaselor centurii scapulare. Ea leagă acromionul scapulei cu extremitatea acromială a claviculei prin fața articulară claviculară de pe acromion și fața articulară acromială a claviculei. Aceste fețe se unesc în mod diferit: de cele mai dese ori clavicula se situează deasupra acromionului, mai rar ele se află cap la cap și rar de tot acromionul urcă peste claviculă. Deoarece fețele articulare nu sunt congruente în deplină măsură în aproximativ 40% din cazuri în componența articulației există un disc articular (Winslow). Această articulație este o diartroză pluriaxială plană, mișcările în care sunt reduse. **Enunț corect – „A”**.

107. CS. Articulațiile selare ale membrului superior:

A. Carpometacarpiană a policelui
B. Radioulnară proximală
C. Humeroulnară
D. Art. cotului
E. Carpometacarpiene

CS. Choose the saddle joints of the upper limb:

A. The carpometacarpal joint of the thumb
B. The proximal radioulnar joint
C. The humeroulnar joint
D. The elbow joint
E. The carpometacarpal joints

CS. Седловидные суставы верхней конечности:

A. Запястно-пястный сустав большого пальца
B. Проксимальный лучелоктевой сустав
C. Плечелоктевой сустав
D. Локтевой сустав
E. Запястно-пястные суставы

Articulațiile selare (seliforme, sau în șa), denumite și articulații prin îmbucătură reciprocă (V. Papilian) se caracterizează prin faptul, că au fețele articulare convexe într-un sens și concave în altul. Altfel spus, fețele articulare prin configurația lor amintesc o șa, fiecare în parte fiind o copie negativă a celeilalte. În cazul articulațiilor selare nu pot fi deslușite capul articular și cavitatea articulară, aceste două fețe sunt identice, aplicate perpendicular una pe alta. Mișcările în astfel de articulații se realizează în jurul a două axe reciproc perpendiculare, adică ele sunt biaxiale. În corpul omului există trei articulații de acest tip – articulația carpometacarpiană a policelui, dintre trapez și baza metacarpianului I, articulația sternoclaviculară și articulația calcaneocuboidiană. **Un singur enunț corect – „A”**.

108. CS. După forma fețelor articulat io humeri face parte din:

- A. *Articulatio plana*
- B. *Articulatio sellaris*
- C. *Articulatio trochoidea*
- D. *Articulatio spher o idea*
- E. *Articulatio cotylica*

CS. What is the type of the shoulder joint?

- A. *Articulatio plana*
- B. *Articulatio sellaris*
- C. *Articulatio trochoidea*
- D. *Articulatio spher o idea*
- E. *Articulatio cotylica*

CS. Какую форму имеет articulat io humeri?

- A. *Articulatio plana*
- B. *Articulatio sellaris*
- C. *Articulatio trochoidea*
- D. *Articulatio spher o idea*
- E. *Articulatio cotylica*

Articulația umărului, articulația scapulohumerală sau articulația glenohumerală se realizează între fața articulară a capului humeral și fața articulară a fosei glenoidale a scapulei, suprafața căreia este completată de labrul glenoidal. Capul humeral reprezintă un segment de sferă cu raza de cca 2-2,5 cm, iar fosa glenoidală – un segment de sferă cu raza mult mai mare; astfel între gradul de curbură al acestor două fețe articulare diferența e destul de mare, dar cu cât mai mare e diferența dintre gradul de curbură a fețelor articulare, cu atât mai ample sunt mișcările în articulație, fapt demonstrat de articulația umărului. Articulația scapulohumerală este o articulație sferoidă tipică, fiind cea mai mobilă articulație din corpul omului. De regulă, în articulațiile sferoide capsula articulară e largă, nu e consolidată de ligamente pronunțate, fapt care permite efectuarea unor mișcări variate și ample. **Enunțul corect este „D”.**

109. CS. După forma fețelor articulat io humeroulnaris este:

- A. *Articulatio ellipsoidea*
- B. *Articulatio trochoidea*
- C. *Articulatio cochlearis*
- D. *Articulatio spher o idea*
- E. *Articulatio bicondylaris*

CS. What is the type of the humeroulnar joint?

- A. *Articulatio ellipsoidea*
- B. *Articulatio trochoidea*
- C. *Articulatio cochlearis*
- D. *Articulatio spher o idea*
- E. *Articulatio bicondylaris*

CS. Какой формы articulat io humeroulnaris?

- A. *Articulatio ellipsoidea*
- B. *Articulatio trochoidea*
- C. *Articulatio cochlearis*
- D. *Articulatio spher o idea*
- E. *Articulatio bicondylaris*

Articulația humeroulnară este una dintre cele trei articulații simple, care intră în componența articulației cotului. La formarea ei participă trohleea humerusului și incizura trohleară a ulnei, prin urmare după forma fețelor articulare face parte dintr-un grup mai mare de articulații –

	<p>articulațiile trohleare, în scripete sau în balama. Trohleea (din gr. trokhilia = roată de scripete) amintește un segment dintr-o roată de scripete. Ea are aspectul unui sul cu un șanț la mijloc, denumit șanțul sau gâtul trohleei. Pe fața articulară opusă acestui șanț îi corespunde o creastă – creasta trohleei. În articulație creasta pătrunde în șanțul trohleei și în felul acesta sunt posibile mișcări de rotație numai în jurul unei axe, trasate de-a lungul trohleei, mișcările de lateralitate fiind blocate.</p> <p>Astfel se comportă articulațiile trohleare (trohleartrozele sau gnynglimus) tipice, în care creasta și gâtul trohleei sunt perpendiculare pe axa trohleei. În cazul când aceste formațiuni sunt poziționate sub un unghi față de axa trohleei avem de-a face cu o varietate a articulațiilor trohleare – articulația cohleară, în melc sau în spirală. Anume din acest grup de articulații face parte articulația humeroulnară.</p> <p>Enunțul corect este „C”.</p>
<p>110.</p>	<p>CS. Ca formă a fețelor <i>articulatio humeroradialis</i> este:</p> <p><i>A. Articulatio ellipsoidea</i> <i>B. Articulatio trochoidea</i> <i>C. Ginglymus</i> <i>D. Articulatio spherioidea</i> <i>E. Articulatio cotylica</i></p> <p>CS. What is the type of the humeroradial joint?</p> <p><i>A. Articulatio ellipsoidea</i> <i>B. Articulatio trochoidea</i> <i>C. Ginglymus</i> <i>D. Articulatio spherioidea</i> <i>E. Articulatio cotylica</i></p> <p>CS. Какую форму имеет <i>articulatio humeroradialis</i>?</p> <p><i>A. Articulatio ellipsoidea</i> <i>B. Articulatio trochoidea</i> <i>C. Ginglymus</i> <i>D. Articulatio spherioidea</i> <i>E. Articulatio cotylica</i></p> <p>În articulația humeroradială vin în contact fața articulară a capitulului humeral și foseta capului radiusului. Ținând cont de configurația fețelor articulare, articulația humeroradială este una sferoidă, însă numai în aspect morfologic, deoarece radiusul fiind strâns legat de cubitus prin ligamentul inelar al radiusului, ligamentul colateral radial și ligamentul patrat (Denuce) poate participa doar la mișcările de flexie – extensie și rotație înăuntru și înafară. Astfel din punct de vedere funcțional articulația, deși sferoidă, e una biaxială (și nu pluriaxială, cum sunt, de regulă, articulațiile sferoide). Enunțul corect este „D”.</p>
<p>111.</p>	<p>CS. În jurul căror axe se pot efectua mișcări în <i>articulatio humeroulnaris</i>?</p> <p><i>A. Axis frontalis</i> <i>B. Axis sagittalis</i> <i>C. Axis verticalis</i> <i>D. Axis obliquus</i> <i>E. Axis horizontalis</i></p> <p>CS. On which axis are movements of the humeroulnar joint possible?</p> <p><i>A. Axis frontalis</i> <i>B. Axis sagittalis</i> <i>C. Axis verticalis</i> <i>D. Axis obliquus</i> <i>E. Axis horizontalis</i></p>

CS. Движения вокруг какой оси могут осуществляться в *articulatio humeroulnaris*?
A. Axis frontalis
B. Axis sagittalis
C. Axis verticalis
D. Axis obliquus
E. Axis horizontalis

Axele de mișcare în articulații reprezintă linii imaginare, în jurul cărora se rotesc segmentele articulante. În conformitate cu cele trei planuri, prin care se caracterizează poziția în spațiu a corpului se disting axele frontală (transversală), în jurul căreia au loc mișcări de flexie – extensie, sagitală (orientată în sens anteroposterior), în jurul căreia se realizează mișcările de abducție – adducție și verticală (longitudinală), în jurul căreia sunt posibile mișcările de rotație (pronație-supinație). Articulația humeroulnară este o articulație uniaxială, cohleară, cu o singură axă de mișcare – cea frontală, în jurul căreia se realizează mișcări de flexie și extensie.
Enunțul corect e „A”.

112. CS. După forma fețelor *articulatio radiocarpalis* este:

A. Articulatio trochoidea
B. Articulatio sellaris
C. Ginglymus
D. Articulatio ellipsoidea
E. Articulatio spherioidea

CS. What is the type of the radiocarpal joint?

A. Articulatio trochoidea
B. Articulatio sellaris
C. Ginglymus
D. Articulatio ellipsoidea
E. Articulatio spherioidea

CS. Какой формы *articulatio radiocarpalis*?

A. Articulatio trochoidea
B. Articulatio sellaris
C. Ginglymus
D. Articulatio ellipsoidea
E. Articulatio spherioidea

La formarea articulației radiocarpiene participă *facies articularis carpalis* a radiusului, completată din partea medială de discul triunghiular, care împreună constituie cavitatea glenoidă superioară (proximală) și oasele primului rând de carpiene (scafoidul, semilunarul și piramidalul), care compun capul articular (condilul). După configurația acestor fețe articulare privite în ansamblu articulația radiocarpiană este una elipsoidală, cu mișcări de flexie-extensie, abducție-adducție și circumducție.

Enunțul corect este „D”.

113. CS. Ce ligament limitează abducția mâinii?

A. Ligamentum collaterale carpi radiale
B. Ligamentum collaterale carpi ulnare
C. Ligamentum radiocarpale dorsale
D. Ligamentum radiocarpale palmare
E. Ligamentum anulare radii

CS. Which ligament confines the abduction of the hand?

A. Ligamentum collaterale carpi radiale
B. Ligamentum collaterale carpi ulnare
C. Ligamentum radiocarpale dorsale

- D. Ligamentum radiocarpale palmare*
- E. Ligamentum anulare radii*

CS. Какая связка ограничивает отведение кисти?

- A. Ligamentum collaterale carpi radiale*
- B. Ligamentum collaterale carpi ulnare*
- C. Ligamentum radiocarpale dorsale*
- D. Ligamentum radiocarpale palmare*
- E. Ligamentum anulare radii*

Ligamentul inelar al radiusului nicidecum nu influențează asupra funcției articulației radiocarpene. Mișcarea de abducție a mâinii ar putea fi limitată nu numai de un singur ligament, care fără dubii ar trebui să fie cel colateral ulnar, dar și de întreg ansamblul ligamentar, inclusiv și ligamentele ulnocarpal palmar și ulnocarpal dorsal, ignorate de majoritatea manualelor de anatomie descriptivă.

Enunțul corect este „B”.

114. CS. Ce ligament limitează adducția mâinii?

- A. Ligamentum collaterale carpi radiale*
- B. Ligamentum collaterale carpi ulnare*
- C. Ligamentum radiocarpale dorsale*
- D. Ligamentum radiocarpale palmare*
- E. Ligamentum anulare radii*

CS. Which ligament confines the adduction of the hand?

- A. Ligamentum collaterale carpi radiale*
- B. Ligamentum collaterale carpi ulnare*
- C. Ligamentum radiocarpale dorsale*
- D. Ligamentum radiocarpale palmare*
- E. Ligamentum anulare radii*

CS. Какая связка ограничивает приведение кисти?

- A. Ligamentum collaterale carpi radiale*
- B. Ligamentum collaterale carpi ulnare*
- C. Ligamentum radiocarpale dorsale*
- D. Ligamentum radiocarpale palmare*
- E. Ligamentum anulare radii*

Mișcarea de adducție a mâinii ar putea fi limitată nu numai de un singur ligament, care fără dubii ar trebui să fie cel colateral radial, dar și de întreg ansamblul ligamentar, inclusiv și ligamentele radiocarpal palmar și radiocarpal dorsal. **Enunț corect – „A”.**

115. CS. Ce tip de joncțiuni se formează între diafizele oaselor antebrățului?

- A. Synchondrosis*
- B. Diarthrosis*
- C. Syndesmosis*
- D. Symphysis*
- E. Synsarcosis*

CS. What type of junctions is formed between the diaphyses of the forearm bones?

- A. Synchondrosis*
- B. Diarthrosis*
- C. Syndesmosis*
- D. Symphysis*
- E. Synsarcosis*

CS. Какой тип соединений образуется между диафизами костей предплечья?

- A. *Synchondrosis*
- B. *Diarthrosis*
- C. *Syndesmosis*
- D. *Symphysis*
- E. *Synsarcosis*

Diafizele radiusului și ulnei sunt unite printr-o sinartroză – sindesmoza radioulnară, care include membrana interosoasă a antebrăului și coarda oblică (coarda lui Weitbrecht), întinsă între rugozitățile ulnei și radiusului. **Enunțul corect este „C”.**

116. CS. După forma fețelor articulatıo radioulnaris distalis este:

- A. *Articulatio bicondylaris*
- B. *Articulatio trochoidea*
- C. *Articulatio spherioidea*
- D. *Articulatio ellipsoidea*
- E. *Ginglymus*

CS. What is the type of the distal radioulnar joint?

- A. *Articulatio bicondylaris*
- B. *Articulatio trochoidea*
- C. *Articulatio spherioidea*
- D. *Articulatio ellipsoidea*
- E. *Ginglymus*

CS. Какой формы articulatio radioulnaris distalis?

- A. *Articulatio bicondylaris*
- B. *Articulatio trochoidea*
- C. *Articulatio spherioidea*
- D. *Articulatio ellipsoidea*
- E. *Ginglymus*

Articulația radioulnară distală se formează între incizura ulnară a radiusului și capul ulnei, completate de discul articular (triunghiular). După forma fețelor articulare această articulație este una cilindrică, trohoidă, care permite numai mișcări de rotație (pronație-supinație) în jurul axei longitudinale. **Enunțul corect este „B”.**

117. CS. Ce formă are articulatio carpometacarpalis pollicis?

- A. *Articulatio plana*
- B. *Articulatio spherioidea*
- C. *Articulatio sellaris*
- D. *Articulatio ellipsoidea*
- E. *Articulatio cotylica*

CS. What is the type of the carpometacarpal joint of the thumb?

- A. *Articulatio plana*
- B. *Articulatio spherioidea*
- C. *Articulatio sellaris*
- D. *Articulatio ellipsoidea*
- E. *Articulatio cotylica*

CS. Какую форму имеет articulatio carpometacarpalis pollicis?

- A. *Articulatio plana*
- B. *Articulatio spherioidea*
- C. *Articulatio sellaris*
- D. *Articulatio ellipsoidea*
- E. *Articulatio cotylica*

	<p>Articulația carpometacarpală a policelui (articulația trapezo-metacarpiană) se formează între fețele articulare în formă de șa a osului trapez și a bazei primului os metacarpian. Este o articulație seliformă tipică, unica de acest fel la membrul superior, cu două axe de rotație reciproc perpendiculare în jurul cărora sunt posibile mișcări de flexie-extensie, opoziție și repoziție. Enunțul corect este „C”.</p>
<p>118.</p>	<p>CS. <i>Articulationes carpometacarpales II-V</i> fac parte din:</p> <p><i>A. Articulatio plana</i> <i>B. Articulatio sellaris</i> <i>C. Articulatio ellipsoidea</i> <i>D. Articulatio trochoidea</i> <i>E. Articulatio bicondylaris</i></p> <p>CS. What is the type of the 2nd -5th carpometacarpal joints?</p> <p><i>A. Articulatio plana</i> <i>B. Articulatio sellaris</i> <i>C. Articulatio ellipsoidea</i> <i>D. Articulatio trochoidea</i> <i>E. Articulatio bicondylaris</i></p> <p>CS. Какую форму имеют <i>articulationes carpometacarpales II-V</i>?</p> <p><i>A. Articulatio plana</i> <i>B. Articulatio sellaris</i> <i>C. Articulatio ellipsoidea</i> <i>D. Articulatio trochoidea</i> <i>E. Articulatio bicondylaris</i></p> <p>Articulațiile carpometacarpene se formează între oasele carpiene din rândul II și bazele oaselor metacarpene II-V. Oasele trapezoid și capitat se articulează cu baza oaselor metacarpene II-III, iar osul cu cârlig – cu baza oaselor metacarpene IV și V. După forma fețelor articulare articulațiile carpometacarpene fac parte din articulațiile plane; tot plane sunt și articulațiile intermetacarpene, care sunt incluse într-o capsulă comună cu articulațiile carpometacarpene. Enunțul corect este „A”.</p>
<p>119.</p>	<p>CS. În jurul cărei axe sunt posibile mișcări în <i>articulationes interphalangeae manus</i>?</p> <p><i>A. Axis frontalis</i> <i>B. Axis sagittalis</i> <i>C. Axis verticalis</i> <i>D. Axis obliquus</i> <i>E. Axis horizontalis</i></p> <p>CS. On which axis are movements in the interphalangeal joints possible?</p> <p><i>A. Axis frontalis</i> <i>B. Axis sagittalis</i> <i>C. Axis verticalis</i> <i>D. Axis obliquus</i> <i>E. Axis horizontalis</i></p> <p>CS. Вокруг какой оси возможны движения в <i>articulationes interphalangeae manus</i>?</p> <p><i>A. Axis frontalis</i> <i>B. Axis sagittalis</i> <i>C. Axis verticalis</i> <i>D. Axis obliquus</i> <i>E. Axis horizontalis</i></p>

	<p>Articulațiile interfalangieie ale mâinii sunt articulații trohleare (în scripete sau balama) tipice, prin urmare axele, în jurul cărora au loc în ele mișcările de flexie-extensie sunt cele frontale. Enunț corect – „A”.</p>
120.	<p>CS. Componentele complexului solidar al mâinii:</p> <p>A. Articulațiile carpometacarpene II-IV cu ligamentele lor B. Articulațiile intercarpiene cu aparatul lor ligamentar C. Articulația radiocarpiană cu aparatul ei de consolidare D. Articulațiile intermetacarpene cu ligamentele lor E. Articulațiile metacarpofalangiene cu aparatul lor ligamentar</p> <p>CS. Components of the hard foundation of the hand are:</p> <p>A. The 2nd -5th carpometacarpal joints with their ligaments B. The intercarpal joints with their ligamentary apparatus C. The radiocarpal joint with its strengthening apparatus D. The intermetacarpal joints with their ligaments E. The metacarpophalangeal joints with their ligamentary apparatus</p> <p>CS. Составные части твёрдой основы кисти?</p> <p>A. Запястно-пястные суставы II-IV со своими связками B. Межзапястные суставы со своим связочным аппаратом C. Лучезапястный сустав со своим укрепляющим связочным аппаратом D. Межпястные суставы со своими связками E. Пястно-фаланговые суставы со своим связочным аппаратом</p> <p>Complexul solidar al mâinii (după B.H.Тонков) reprezintă o structură unitară. Iată cum explică aceasta autorul: „Articulațiile carpometacarpene II-IV în conformitate cu forma și funcția lor fac parte din articulațiile plane, și numai articulația osului metacarpian V are fețe seliforme, din care cauză este mai mobilă. Astfel toate cele patru oase carpiene din rândul II și oasele metacarpene II-IV sunt unite între ele destul de strâns și sub aspect mecanic constituie un tot unitar – «<i>complexul solidar al mâinii</i>». (B.H.Тонков. Учебник нормальной анатомии человека. М., «Медгиз», 1962, стр. 136). Enunțul corect e numai „A”.</p>
121.	<p>CM. Articulația umărului:</p> <p>A. Cavitatea glenoidală a scapulei este mai mică decât suprafața capului humerusului B. Capsula articulară se inseră la distanță de capul humeral C. Capsula articulară este fină și liberă D. Bursa subscapulară se localizează la baza apofizei coracoide E. Teaca sinovială intertuberculară cuprinde tendonul capului lung al mușchiului biceps al humerusului</p> <p>CM. Which of the following statements about the shoulder joint are true:</p> <p>A. The glenoid cavity of the scapula is smaller than the surface of the head of the humerus B. The articular capsule is inserted distantly from the humeral head C. The articular capsule is thin and large D. The subscapular bursa is located at the base of the coracoid process E. The intertubercular synovial sheath encloses the tendon of the long head of the biceps brachii muscle</p> <p>CM. Плечевой сустав:</p> <p>A. Суставная впадина лопатки меньше, чем поверхность головки плечевой кости B. Суставная капсула фиксируется на расстоянии от головки плечевой кости C. Суставная капсула тонкая и свободная D. Подлопаточная синовиальная сумка находится у основания клювовидного отростка E. Межбугорковое синовиальное влагалище выстилает сухожилие длинной головки двухглавой мышцы плеча</p>

Articulația umărului, articulația scapulohumerală sau glenohumerală este o diartroză simplă, sferoidă, pluriaxială, cea mai mobilă din corp. Articulația se realizează între capul humerusului și cavitatea glenoidală a scapulei, completată de labrul glenoidal – fapt care reduce din diferența dintre fețele articulare, dar nu face ca cavitatea glenoidală să cuprindă în totalitate capul humeral. Fețele articulare sunt incluse într-o capsulă destul de largă, laxă și subțire, care se inseră pe fața externă a buretelului articular (pe scapulă) și pe colul anatomic al humerusului la periferia cartilajului. Stratul extern, fibros al capsulei art. umărului prezintă mai multe sectoare, în care acesta se îngroașă și devine mai dens, descrise ca ligamente separate.

Pe lângă ligamentul coracobrahial – fasciculele întinse între baza apofizei coracoide și marginile superioare ale tuberculilor mare și mic, se mai cunosc ligamentele glenohumerale superior, mijlociu și inferior sau ligamentele Reynier, ligamentul articulohumeral superior Flood, ligamentul Schlemm – un fascicul de fibre care fortifică capsula din partea ei medială. Sinoviala articulației scapulohumerale formează teaca sinovială intertuberculară, care îmbracă tendonul capului lung al bicepsului brahial – pasager prin cavitatea articulară și bursa subtendinoasă a mușchiului subscapular, situată la baza apofizei coracoide.

Din cele expuse mai sus reiese, că corecte sunt enunțurile „A”, „C”, „D” și „E”.

122. CM. Ce mișcări sunt posibile în articulația umărului?

- A. *Flexio et extensio*
- B. *Adductio et abductio*
- C. *Rotatio*
- D. *Circumductio*
- E. *Oppositio et repositio*

CM. What kinds of movements in the shoulder joint are possible?

- A. *Flexio et extensio*
- B. *Adductio et abductio*
- C. *Rotatio*
- D. *Circumductio*
- E. *Oppositio et repositio*

CM. Какие движения возможны в плечевом суставе?

- A. *Flexio et extensio*
- B. *Adductio et abductio*
- C. *Rotatio*
- D. *Circumductio*
- E. *Oppositio et repositio*

Odată ce articulația scapulohumerală este una pluriaxială, sferoidă, în ea sunt posibile cele mai variate și mai ample mișcări. Grație particularităților sale morfologice (diferența mare dintre gradul de curbură a fețelor articulare, laxitatea și extinderea capsulei articulare, lipsa unui complex ligamentar tenace etc.) articulația scapulohumerală este cea mai mobilă din corpul nostru. În ea sunt posibile mișcări de flexie-extensie (în jurul axei frontale), abducție-adducție (în jurul axei sagitale), rotație internă și externă (în jurul axei verticale), circumducție. Însă răsplata pentru mobilitatea umărului e destul de mare – luxațiile în articulația dată alcătuiesc 60% din toate luxațiile, iar luxațiile recidivante (habituale) ale umărului se întâlnesc în 22,4% din cazuri. ***Dintre enunțurile prezentate corecte sunt „A”, „B”, „C”, „D”.*** Mișcările de opoziție – repositie sunt caracteristice pentru articulația carpometacarpiană a policelui.

123. CM Din ce grup de articulații face parte *articulatio humeri*?

- A. *Articulatio composita*
- B. *Articulatio combinata*
- C. *Articulatio simplex*
- D. *Articulatio complexa*
- E. *Articulatio synovialis*

CM. Which type of joint does the shoulder joint belong to?

- A. *Articulatio composita*
- B. *Articulatio combinata*
- C. *Articulatio simplex*
- D. *Articulatio complexa*
- E. *Articulatio synovialis*

CM. Какой формы articulatio humeri?

- A. *Articulatio composita*
- B. *Articulatio combinata*
- C. *Articulatio simplex*
- D. *Articulatio complexa*
- E. *Articulatio synovialis*

Din cele expuse mai sus, nu e deloc complicat să conchidem, că art. scapulohumerală e o diartroză (art. sinovială) simplă (compusă doar din două oase – scapulă și humerus). Ea nu poate fi nici compusă, nici complexă și nici combinată (să ne amintim definițiile acestor tipuri de articulații). ***Astfel corecte sunt enunțurile „C”, „E”.***

124. CM. Articulația cotului:

- A. La formarea ei participă 6 fețe articulare
- B. Articulația radioulnară proximală este fortificată de ligamentele colaterale
- C. În regiunea articulației lipsesc bursele sinoviale
- D. In componența articulației cubitale intră 3 articulații de forme diferite: sferoidă, trohoidă și cohleară
- E. În ea sunt posibile mișcări în jurul a 2 axe

CM. Which of the following statements about the elbow joint are true:

- A. It is formed by six articular surfaces
- B. The proximal radioulnar joint is strengthened by the collateral ligaments
- C. There are no synovial bursae in the region of the joint
- D. The elbow joint includes three joints of different shapes: ball-and-socket, pivot and screw-like/cochlear joint
- E. The movements of the elbow joint are possible on two axes

CM. Локтевой сустав:

- A. В образовании этого сустава участвуют 6 суставных поверхностей
- B. Проксимальный лучелоктевой сустав укрепляется коллатеральными связками
- C. В области сустава отсутствуют синовиальные сумки
- D. В состав локтевого сустава входят 3 сустава различной формы: шаровидный, цилиндрический и винтообразный
- E. В нём возможны движения вокруг двух осей

Articulația cotului este una compusă din trei articulații – humeroulnară, humeroradială și radioulnară proximală. Articulația humeroulnară, cohleară (în melc) după forma fețelor articulare, se formează între trohleea humerusului și incizura trohleară a ulnei; articulația humeroradială, sferoidă – între capitulul humeral și fovea capului radial; și articulația radioulnară proximală, trohoidă și combinată, între circumferința capului radiusului și incizura radială a ulnei. Sub aspect funcțional în componența cotului pot fi evidențiate două articulații – humeroantebrahială, cu mișcări de flexie – extensie și radioulnară proximală, cu mișcări de rotație (pronație – supinație). Toate trei articulații sunt înglobate într-o singură capsulă articulară, consolidată de ligamentele colaterale radial și ulnar, ligamentul inelar al radiusului, ligamentul patrat (Denusi).

Astfel corecte sunt enunțurile „A”, „D”, „E”.

125. **CM. Din ce grup de diartroze face parte *articulatio cubiti*?**

- A. *Articulatio simplex*
- B. *Articulatio composita*
- C. *Articulatio combinata*
- D. *Articulatio complexa*
- E. *Articulatio synovialis*

CM. Which type of joints the elbow joint belong to?

- A. *Articulatio simplex*
- B. *Articulatio composita*
- C. *Articulatio combinata*
- D. *Articulatio complexa*
- E. *Articulatio synovialis*

CM. К какой группе относится *articulatio cubiti*?

- A. *Articulatio simplex*
- B. *Articulatio composita*
- C. *Articulatio combinata*
- D. *Articulatio complexa*
- E. *Articulatio synovialis*

În linii mari articulația cotului este o diartroză (art. sinovială) compusă, deoarece la realizarea ei participă fețele articulare a trei oase (humerusului – trohleea și capitulul, ulnei – incizura radială și incizura trohleară și radiusului – fovea și circumferința capului). **Prin urmare enunțuri corecte sunt „B” și „E”.**

126. **CM. Joncțiunile oaselor antebrăului:**

- A. Oasele antebrăului se unesc prin sindesmoză și diartroze
- B. Articulația radioulnară proximală este consolidată de ligamentele inelar și patrat
- C. Capsula articulației radioulnare distale formează o prolabare între oasele carpiene
- D. Amplitudinea supinației și pronației în articulațiile radioulnare atinge 200°
- E. Articulația radioulnară distală este complexă

CM. Which of the following statements about the junctions of the bones of the forearm are true:

- A. The bones of the forearm are joined by means of syndesmosis and diarthroses
- B. The proximal radioulnar joint is strengthened by the annular ligament and quadrate ligament
- C. The articular capsule of the distal radioulnar joint forms a prolabation between the carpal bones
- D. The amplitude of supination and pronation in the radioulnar joints is about 200°
- E. The distal radioulnar joint is complex joint

CM. Соединения костей предплечья:

- A. Кости предплечья соединяются при помощи синдесмоза и диартрозов
- B. Проксимальный лучелоктевой сустав укрепляется кольцевой и квадратной связками
- C. Суставная капсула дистального лучелоктевого сустава образует мешкообразное углубление между костями запястья
- D. Размах (объём) супинации и пронации в лучелоктевых суставах достигает 200°.
- E. Дистальный лучелоктевой сустав комплексный

Cele două oase ale antebrăului – radiusul și ulna (cubitusul) se unesc între ele prin două diartroze – articulațiile radioulnare proximală și distală, și o sindesmoză, reprezentată de membrana interosoasă a antebrăului cu coarda ei oblică (Weitbrecht). Capsula articulației radioulnare proximale este una – cea a art. cotului, iar a art. radioulnare distale este largă, se

	<p>fixează pe marginile fețelor articulare, formând între radius și ulnă un reces – recesul sacciform orientat proximal. Articulația radioulnară proximală este consolidată de ligamentul inelar al radiusului și ligamentul patrat, iar cea radioulnară distală – de complexul ligamentar al articulației radiocarpiei și de ligamentul triunghiular cu rol de disc articular, care separă articulația radioulnară distală de cea radiocarpiană, dar nu împarte în etaje sau compartimente cavitatea art. radiocarpiei distale, cum are loc în articulațiile complexe. Amplitudinea maximală a pronației și supinației în art. radioulnare e de 180°. Enunțuri corecte – „A”, „B”.</p>
127.	<p>CM. Articulația radiocarpiană:</p> <p>A. Este formată din 5 oase: radius și 4 oase ale rândului proximal al carpului B. Capsula articulară este fixată la distanță de fețele articulare C. Ligamentul radiocarpian palmar se extinde de la radius până la osul scafoid D. Este o articulație elipsoidă, biaxială E. Posedă 4 ligamente de consolidare: 2 colaterale și 2 radiocarpie</p> <p>CM. Choose the true statements about the radiocarpal joint:</p> <p>A. It is formed by five bones: the radius and four proximal carpal bones B. The articular capsule is fixed at some distance from the articular surfaces C. The palmar radiocarpal ligament extends from the radius to the scaphoid bone D. It is an ellipsoid, biaxial joint E. Four strengthening ligaments are accounted in this joint: two collateral and two radiocarpal ligaments</p> <p>CM. Лучезапястный сустав:</p> <p>A. Образован пятью костями: лучевой и четырьмя костями проксимального ряда запястья B. Суставная капсула фиксирована на расстояние от суставных поверхностей C. Ладонная лучезапястная связка протягивается от лучевой до ладьевидной костей D. Это двуосный, эллипсоидный сустав E. Имеет 4 укрепляющие связки: 2 коллатеральные и 2 лучезапястные</p> <p>Articulația radiocarpiană se realizează dintre cavitatea glenoidă, formată de fața articulară carpiană a radiusului, completată de fața distală a discului triunghiular și condilul carpian, format din scafoid, semilunar și piramidal. Cel de al patrulea os din rândul proximal al carpului – pisiformul, la formarea articulației radiocarpiei nu participă. Capsula articulară se inseră pe marginea fețelor articulare. Ea este întărită de ligamentele colateral radial al carpului (Arnold), colateral ulnar al carpului și ligamentele radiocarpiei palmar și dorsal, care încep de pe marginile respective ale feței articulare carpiene a radiusului și se fixează pe oasele rândului proximal de carpiene. Este o diartroză compusă, elipsoidală, biaxială, cu mișcări de flexie – extensie, abducție – adducție, dar și circumducție. Corecte sunt „D” și „E”.</p>
128.	<p>CM. Ce oase participă la formarea <i>articulatio radiocarpalis</i>?</p> <p>A. <i>Os triquetrum</i> B. <i>Os pisiforme</i> C. <i>Os lunatum</i> D. <i>Radius</i> E. <i>Ulna</i></p> <p>CM. Which of the following bones form the radiocarpal joint?</p> <p>A. <i>Os triquetrum</i> B. <i>Os pisiforme</i> C. <i>Os lunatum</i> D. <i>Radius</i> E. <i>Ulna</i></p>

CM. Какие кости участвуют в образовании *articulatio radiocarpalis*?

- A. *Os triquetrum*
- B. *Os pisiforme*
- C. *Os lunatum*
- D. *Radius*
- E. *Ulna*

La formarea articulației radiocarpiene participă radiusul, scafoïdul, semilunarul și piramidalul (os triquetrum). Pisiformul la formarea articulației nu participă; el se unește cu piramidalul și formează articulația osului pisiform (pisipiramidală), întărită de expansiunile tendonului flexorului ulnar al carpului – lig. pisohamat și lig. pisometacarpian. Ulna, fiind mai scurtă ca radiusul, la formarea articulației radiocarpiene nu participă; capul ei e separat de cavitatea articulară prin discul articular triunghiular. **Enunțuri corecte sunt „A”, „C”, „D”.**

129. CM. Ce mișcări sunt posibile în *articulatio radiocarpalis*?

- A. *Flexio et extensio*
- B. *Rotatio*
- C. *Adductio et abductio*
- D. *Circumductio*
- E. *Pronatio et supinatio*

CM. What kinds of movements are in the radiocarpal joint possible?

- A. *Flexio et extensio*
- B. *Rotatio*
- C. *Adductio et abductio*
- D. *Circumductio*
- E. *Pronatio et supinatio*

CM. Какие движения возможны в *articulatio radiocarpalis*?

- A. *Flexio et extensio*
- B. *Rotatio*
- C. *Adductio et abductio*
- D. *Circumductio*
- E. *Pronatio et supinatio*

Articulația radiocarpiană este o diartroză compusă, biaxială, elipsoidală, în care se realizează mișcări de flexie – extensie (amplitudinea de cca 70°), abducție – adducție (cu amplitudini de respectiv 15° și 40°), precum și mișcări de circumducție. **Enunțuri corecte – „A”, „C”, „D”.**

130. CM. În jurul căror axe sunt posibile mișcările în *articulatio radiocarpalis*?

- A. *Axis transversalis*
- B. *Axis sagittalis*
- C. *Axis verticalis*
- D. *Axis obliquus*
- E. *Axis horizontalis*

CM. On which axes are movements possible in the radiocarpal joint?

- A. *Axis transversalis*
- B. *Axis sagittalis*
- C. *Axis verticalis*
- D. *Axis obliquus*
- E. *Axis horizontalis*

CM. Вокруг каких осей осуществляются движения в *articulatio radiocarpalis*?

- A. *Axis transversalis*
- B. *Axis sagittalis*
- C. *Axis verticalis*

- D. Axis obliquus*
- E. Axis horizontalis*

În articulația radiocarpiană mișcările de flexie – extensie au loc în jurul axei frontale (transversale), mișcările de abducție – adducție (lateroflexie) – în jurul axei sagitale. Alte tipuri de mișcări se realizează nu în articulația radiocarpiană, ci în alte articulații ale mâinii.
Enunțuri corecte sunt „A” și „B”.

131. CM. *Articulatio mediocarpalis* este:

- A. Articulatio simplex*
- B. Articulatio composita*
- C. Articulatio combinata*
- D. Articulatio complexa*
- E. Articulatio synovialis*

CM. Which type of joints does the *articulatio mediocarpalis* belong to?

- A. Articulatio simplex*
- B. Articulatio composita*
- C. Articulatio combinata*
- D. Articulatio complexa*
- E. Articulatio synovialis*

CM. К какой форме суставов относится *articulatio mediocarpalis*?

- A. Articulatio simplex*
- B. Articulatio composita*
- C. Articulatio combinata*
- D. Articulatio complexa*
- E. Articulatio synovialis*

Articulația mediocarpiană reprezintă o diartroză dintre rândurile proximal și distal de oase carpiene. Articulația dată se compune din două părți distincte. Lateral, între scafoid și trapez există o articulație plană, iar central și medial, între scafoid, semilunar și piramidal din partea proximală și capitat și hamat din partea distală – o articulație elipsoidă, în care rândul I de carpiene are rolul cavității (fosei), iar rândul II – al condilului.

Corecte sunt „B”, „E”.

132. CM. În jurul căror axe sunt posibile mișcări în *articulatio carpometacarpalis pollicis*?

- A. Axis transversalis*
- B. Axis sagittalis*
- C. Axis verticalis*
- D. Axis obliquus*
- E. Axis horizontalis*

CM. On which axes are movements in the carpometacarpal joint of the thumb possible?

- A. Axis transversalis*
- B. Axis sagittalis*
- C. Axis verticalis*
- D. Axis obliquus*
- E. Axis horizontalis*

CM. Вокруг каких осей возможны движения в *articulatio carpometacarpalis pollicis*?

- A. Axis transversalis*
- B. Axis sagittalis*
- C. Axis verticalis*
- D. Axis obliquus*
- E. Axis horizontalis*

	<p>Articulația carpometacarpiană a policelui este o articulație seliformă (în șa), care se realizează între fața inferioară (distală) sub formă de șa a osului trapez și baza primului os metacarpian. Capsula articulară e foarte strânsă și nu este consolidată prin careva ligamente speciale. În articulație se realizează mișcările:</p> <ul style="list-style-type: none"> - flexia – extensia, în jurul unei axe oblice, care trece prin baza metacarpianului I; - abducția – adducția – în jurul unei axe anteroposterioare ce trece prin mijlocul trapezului; - opoziția și repoziția – o mișcare complexă de flexie – extensie, abducție – adducție și rotație; - circumducția. Enunțuri corecte sunt „A”și „B”.
133.	<p>CM. Articulațiile mâinii:</p> <p>A. Capsula articulației mediocarpiene este foarte fină în partea palmară B. Cavitatea articulației mediocarpiene comunică cu cea a articulației radiocarpiene C. Articulațiile intercarpiene sunt consolidate de ligamentele intercarpiene dorsale, palmare, interosoase și ligamentele radiat al carpului, pisohamat, pisometacarpian D. Articulațiile carpometacarpene II-V au cavitate articulară comună E. Cavitatea articulației carpometacarpene a policelului este izolată de alte articulații carpometacarpene</p> <p>CM. Choose the true statements about the joints of the hand:</p> <p>A. The articular capsule of the mediocarpal joint is very thin on the palmar side B. The articular cavity of the mediocarpal joint communicates with that of the radiocarpal one C. The intercarpal joints are strengthened by the dorsal, palmar, interosseous intercarpal ligaments and by the pisohamatum, pisometacarpeum and radiate carpal ligaments D. The IInd-Vth carpometacarpal joints have a common articular cavity E. The articular cavity of the carpometacarpal joint of the thumb is isolated from other carpometacarpal joints</p> <p>CM. Соединения костей кисти:</p> <p>A. Суставная капсула среднезапястного сустава очень тонкая на ладонной поверхности B. Суставная полость среднезапястного сустава сообщается с суставной полостью лучезапястного сустава C. Межзапястные суставы укрепляются тыльными, ладонными, межкостными межзапястными связками, гороховидно-крючковидной и гороховидно-пястной связками, а также лучистой связкой запястья D. Запястно-пястные суставы II-V имеют общую суставную щель E. Полость запястно-пястного сустава большого пальца изолирована от остальных запястно-пястных суставов</p> <p>Articulația mediocarpiană reprezintă diartroza dintre rândurile proximal (cu excepția pisiformului) și distal de oase carpiene. A fost menționat mai sus faptul, că articulația dată se compune din două părți – una laterală, dintre scafoid și trapez, plană, iar alta – centrală și medială, elipsoidă, în care rândul proximal de carpiene formează o cavitate, iar rândul distal – un cap articular. Capsula articulației mediocarpiene este destul de pronunțată, ea cuprinde și ultimele patru articulații carpometacarpene, cavitățile cărora comunică cu cea a articulației mediocarpiene; prima articulație carpometacarpiană – cea a policelui e separată. Nu există comunicare nici între cavitățile articulațiilor mediocarpiană și radiocarpiană. Între oasele carpiene se formează articulațiile intercarpiene, plane. Articulațiile intercarpiene și mediocarpiană sunt consolidate de ligamente scurte – ligamentele intercarpale palmare, intercarpale dorsale, intercarpale interosoase, lig. radiat al carpului (Mayer), lig. pisohamat (Barkow), lig. pisometacarpian etc.</p> <p>Prin urmare enunțuri corecte sunt „C”, „D”, „E”.</p>
134.	<p>CM. Articulațiile intermetacarpene, metacarpofalangiene și interfalangiene:</p> <p>A. Articulațiile intermetacarpene au capsulă comună cu articulațiile carpometacarpene II-V B. Articulațiile metacarpofalangiene sunt multiaxiale</p>

- C. Articulațiile intermetacarpiene sunt consolidate de ligamentele metacarpale dorsale, palmare și interosoase, ce au direcție transversală
- D. Capsulele articulațiilor metacarpofalangiene sunt întinse
- E. Articulațiile interfalangiene sunt trohleare, uniaxiale

CM. The intermetacarpal, metacarpophalangeal and interphalangeal joints:

- A. The intermetacarpal joints have a common articular capsule with the IInd-Vth carpometacarpal joints
- B. The metacarpophalangeal joints are multiaxial
- C. The intermetacarpal joints are strengthened by the dorsal, palmar and interosseous metacarpal ligaments, that have a transverse direction
- D. The capsules of the metacarpophalangeal joints are tight
- E. The interphalangeal joints are hinge, uniaxial joints

СМ. Межпятьные, пястно-фаланговые и межфаланговые суставы:

- A. Межпятьные суставы имеют общую капсулу с запястно-пятьными суставами II-V
- B. Пястно-фаланговые суставы многоосны
- C. Межпятьные суставы укрепляются тыльными, ладонными и межкостными пятьными связками, имеющие поперечное направление
- D. Суставные капсулы пястно-фаланговых суставов хорошо натянуты
- E. Межфаланговые суставы – одноосные, блоковидные

Articulațiile intermetacarpiene se formează între fețele adiacente (laterale) ale oaselor metacarpiene II-V, sunt diartroze planiforme, capsula lor articulară e comună cu cea a articulației carpometacarpiene.

Articulațiile intermetacarpiene sunt consolidate de ligamentele metacarpale palmare, dorsale și interosoase. Articulațiile metacarpofalangiene se realizează între fețele articulare ale capetelor oaselor metacarpiene și bazele falangelor proximale. Sunt articulații elipsoide (unii autori le consideră cotilice restricționate funcțional). Au capsule articulare subțiri și laxe. Ele sunt consolidate de ligamentele colaterale și palmare, individuale pentru fiecare articulație și un ligament comun – ligamentul metacarpal transvers profund. Articulațiile interfalangiene (proximale și distale, doar pentru police există o singură articulație) sunt articulații trohleare, uniaxiale. Capsulele lor sunt subțiri, fiind întărite de ligamentele colaterale și palmare.

Enunțuri corecte sunt „A”, „B”, „C”, „E”.

135. CM. Articulații biaxiale ale membrului superior:

- A. Art. umarului
- B. Mediocarpiană
- C. Radiocarpiană
- D. Interfalangiene
- E. Carpometacarpiană a policelui

CM. The biaxial joints of the upper limb are:

- A. Shoulder joint
- B. Metacarpal joint
- C. Radiocarpal joint
- D. Interphalangeal joints
- E. Carpometacarpal joint of the thumb

СМ. Двухосные суставы верхней конечности:

- A. Плечевой сустав
- B. Среднезапястный сустав
- C. Лучезапястный сустав
- D. Межфаланговые суставы
- E. Запястно-пятьный сустав большого пальца

	<p>Dintre articulațiile enunțate le excludem pe cele pluriaxiale și uniaxiale (art. umărului și cele interfalangiene) și argumentăm alegerea:</p> <ul style="list-style-type: none"> - articulația carpometacarpiană a policelui – e una seliformă (în șa), permite mișcări de flexie-extensie (în jurul axei frontale) și de abducție – adducție (în jurul axei sagitale); - articulația radiocarpiană este o articulație elipsoidală, biaxială; - articulația mediocarpiană, mai ales în părțile ei mijlocie și medială după forma fețelor este tot elipsoidală, dar și sub aspect funcțional, și iată de ce. <p>Biomecanica gâtului mâinii include mișcările, care se realizează în ambele articulații. Flexia și extensia au loc în jurul unei axe transversale, care trece prin tabachera anatomică și capul osului capitat. Amplitudinea însumată a celor două mișcări e de cca 165⁰, dintre care în articulația radiocarpiană se flectează mult și se extinde puțin, iar în articulația mediocarpiană invers, se flexează puțin și se extinde mult. Abducția și adducția se realizează în jurul unei axe sagitale ce trece prin osul capitat. Adducția are o amplitudine dublă față de abducție. Amplitudinea acestor mișcări rezultă din însumarea mișcărilor în articulația radiocarpiană și în articulația mediocarpiană. Prin urmare enunțuri corecte sunt „B”, „C” și „E”.</p>
136.	<p>CM. Elemente auxiliare în articulația umărului:</p> <ul style="list-style-type: none"> A. Lig. coracohumeral B. Teaca sinovială intertuberculară C. Lig. acromiohumeral D. Bursa subtendinoasă a m. subclavicular E. Bureletul articular <p>CM. Choose auxilliary elements of the shoulder joint:</p> <ul style="list-style-type: none"> A. Coracohumeral ligament B. Intertubercular synovial sheath C. Acromiohumeral ligament D. Subtendinous bursa of the subclavius muscle E. Articular rim <p>CM. Добавочные элементы плечевого сустава:</p> <ul style="list-style-type: none"> A. Клювовидно-плечевая связка B. Межбугорковое синовиальное влагалище C. Акромиально-плечевая связка D. Подсухожильная сумка подключичной мышцы E. Суставная губа <p>Din elementele auxiliare ale diartrozelor fac parte ligamentele, discurile și meniscurile, bureleții, bursele sinoviale, oasele sesamoide. Dintre acestea în articulația umărului se atestă lig. coracohumeral, bureletul articular și teaca sinovială intertuberculară, celelalte formațiuni enunțate sunt falsuri.</p> <p>Enunțurile corecte sunt „A”, „B” și „E”.</p>
137.	<p>CM. Ligamentele articulației cotului:</p> <ul style="list-style-type: none"> A. Colateral humeral B. Colateral ulnar C. Colateral radial D. Colateral radioulnar E. Inelar al radiusului <p>CM. The ligaments of the elbow joint are:</p> <ul style="list-style-type: none"> A. Collateral humeral ligament B. Collateral ulnar ligament C. Collateral radial ligament D. Collateral radioulnar ligament E. Annular radial ligament

CM. Связки локтевого сустава:

- A. Коллатеральная плечевая
- B. Коллатеральная локтевая
- C. Коллатеральная лучевая
- D. Коллатеральная лучелоктевая
- E. Кольцевая связка лучевой кости

Dintre ligamentele enunțate (unele inexistente) articulației cotului îi aparțin trei: lig. colateral ulnar, lig. colateral radial și lig. inelar al radiusului, *deci răspunsul corect e „B”, „C”, „E”*.

138. CM. Articulațiile compuse ale membrului superior:

- A. Interfalangiene
- B. Radiocarpiană
- C. Carpometacarpiană a policelui
- D. Art. cotului
- E. Radioulnară proximală

CM. The compound joints of the upper limb are:

- A. Interphalangeal joints
- B. Radiocarpal joint
- C. Carpometacarpal joint of the thumb
- D. Elbow joint
- E. Proximal radioulnar joint

CM. Сложные суставы верхней конечности:

- A. Межфаланговые суставы
- B. Лучезапястный сустав
- C. Запястно-пястный сустав большого пальца
- D. Локтевой сустав
- E. Проксимальный лучелоктевой сустав

Articulații compuse sunt numite diartrozele, la formarea cărora participă fețele articulare a mai multor oase (mai multe decât două).

Dintre cele enunțate astfel de articulații sunt radiocarpiană și cea a cotului, *prin urmare corecte sunt enunțurile „B” și „D”*.

Articulațiile centurii pelviene – structură, funcții.

Bazinul în ansamblu, particularități de gen, explorare pe viu.

Articulațiile membrului inferior liber, piciorul în ansamblu, explorare pe viu.

139. CM. Elemente ale art. sacroiliace:

- A. Ligg. colaterale
- B. Lig. lateral
- C. Lig. bifurcat
- D. Lig. sacrospinal
- E. Lig. interosos

CS. Which of the following are the elements of the sacroiliac joint:

- A. Collateral ligament
- B. Lateral ligament
- C. Bifurcate ligament
- D. Sacrospinal ligament
- E. Interosseous ligament

CS. Элемент крестцово-подвздошного сочленения:

- A. Коллатеральные связки
- B. Латеральная связка

- C. Раздвоенная связка
- D. Крестцово-остистая связка
- E. Межосная связка

Dintre ligamentele enumerate doar două lig. interosos și lig. sacrospinal trebuie atribuite articulației sacroiliace. Lig. sacroiliac interosos este un ligament scurt puternic, întins între tuberozitățile iliacă și sacrală și e situat în imediata apropiere de articulația sacroiliacă. La consolidarea articulației respective mai contribuie două ligamente, aflate la o anumită distanță de articulație – ligamentele sacrospinos și sacrotuberal. **Enunțuri corecte – „D” și „E”.**

140. CS. Ce formă are *articulatio sacroiliaca*?

- A. *Articulatio cotylica*
- B. *Articulatio sellaris*
- C. *Articulatio spherioidea*
- D. *Articulatio plana*
- E. *Articulatio ellipsoidea*

CS. What is the type of the sacroiliac joint?

- A. *Articulatio cotylica*
- B. *Articulatio sellaris*
- C. *Articulatio spherioidea*
- D. *Articulatio plana*
- E. *Articulatio ellipsoidea*

CS. Какую форму имеет *articulatio sacroiliaca*?

- A. *Articulatio cotylica*
- B. *Articulatio sellaris*
- C. *Articulatio spherioidea*
- D. *Articulatio plana*
- E. *Articulatio ellipsoidea*

Articulația sacroiliacă se formează prin unirea fețelor auriculare ale sacrului și ilionului (coxalului), care sunt destul de rugoase, acoperite cu cartilaj hialinic. E cunoscut faptul că fețele auriculare ale oaselor respective sunt plane, prin urmare și articulația sacroiliacă este una plană, pluriaxială, cu mișcări extrem de reduse (amfiartroză). **Enunțul corect este „D”.**

141. CS. Ce formă are *articulatio coxae*?

- A. *Articulatio spherioidea*
- B. *Articulatio cotylica*
- C. *Articulatio ellipsoidea*
- D. *Articulatio sellaris*
- E. *Articulatio trochoidea*

CS. What is the type of the hip joint?

- A. *Articulatio spherioidea*
- B. *Articulatio cotylica*
- C. *Articulatio ellipsoidea*
- D. *Articulatio sellaris*
- E. *Articulatio trochoidea*

CS. Какой формы *articulatio coxae*?

- A. *Articulatio spherioidea*
- B. *Articulatio cotylica*
- C. *Articulatio ellipsoidea*
- D. *Articulatio sellaris*
- E. *Articulatio trochoidea*

Articulația șoldului sau articulația coxofemurală (*articulatio coxae s. iliofemoralis*) este o enartroză pluriaxială, care asigură membrului inferior maximum de mobilitate, dar în același timp maximum de stabilitate. Se realizează între capul femurului și acetabulul (facies lunata) coxalului, completată de ligamentul transvers al acetabulului și labrul acetabular (bureletul sau cadrul acetabular). După forma fețelor articulare articulația șoldului este una sferoidă, dar gradul avansat de congruență a lor și raporturile strânse cu formațiunile capsuloligamentare fac ca mișcările în această articulație, deși în jurul a mai multor axe, să fie mai limitate. Din aceste considerente articulația este catalogată ca fiind o varietate a articulațiilor sferoide – articulație cotilică (în limba rusă i se spune „ореховидный сустав”, adică articulație nuciformă, probabil având în vedere raporturile dintre nucleu și coaja ei). **Enunțul corect – „B”.**

142. CS. Care ligament frânează extensia în *articulatio coxae*?

- A. *Ligamentum iliofemorale*
- B. *Ligamentum pubofemorale*
- C. *Ligamentum ischiofemorale*
- D. *Zona orbicularis*
- E. *Ligamentum capitis femoris*

CS. Which of the following ligament brakes extension of the hip joint?

- A. *Ligamentum iliofemorale*
- B. *Ligamentum pubofemorale*
- C. *Ligamentum ischiofemorale*
- D. *Zona orbicularis*
- E. *Ligamentum capitis femoris*

CS. Какая связка ограничивает разгибание в *articulatio coxae*?

- A. *Ligamentum iliofemorale*
- B. *Ligamentum pubofemorale*
- C. *Ligamentum ischiofemorale*
- D. *Zona orbicularis*
- E. *Ligamentum capitis femoris*

Rolul funcțional al ligamentelor într-o articulație poate fi multiplu. Ligamentele realizează legătura dintre oasele articulante, fortifică capsula articulară, dirijează mișcările în articulație, frânează unele mișcări, când acestea pot deveni periculoase, contribuie la amortizarea șocurilor, iar în unele cazuri servesc și ca căi de acces spre componentele articulare pentru vase sangvine și nervi. Totodată unele ligamente formează în totalitate sau participă parțial la formarea fețelor articulare (se interpun între fețele articulare ca elemente amortizatoare), împart cavitatea articulară în câteva compartimente etc. În cea mai mare parte aceste funcții sunt realizate și de complexul ligamentar al articulației șoldului. Cea mai importantă rezistență extensiei exagerate a coapsei este manifestată de ligamentul iliofemural (Bertin, Bigelow sau Fick), care e cel mai puternic ligament al articulației.

Enunțul corect este „A”.

143. CS. Element al *art. tibiofibularis*:

- A. Ligg. colaterale
- B. Lig. lateral
- C. Lig. cuneometatarsian interosus medial
- D. Lig. bifurcat
- E. Ligg. tibiofibulare anterior și posterior

CS. Which of the following ligaments is an element of the tibiofibular joint:

- A. Collateral ligaments
- B. Lateral ligament
- C. Medial interosseous cuneometatarsal ligament

- D. Bifurcate ligament
- E. Anterior and posterior tibiofibular ligaments

CS. Элемент *articulatio tibiofibularis*:

- A. Коллатеральные связки
- B. Латеральная связка
- C. Медиальная межкостная клиновидно-плюсневая связка
- D. Раздвоенная связка
- E. Передние и задние межберцовые связки

Oasele gambei se articulează între ele prin articulația tibiofibulară și sindesmoza tibiofibulară. Articulația tibiofibulară este una plană realizată între fața articulară fibulară de pe condilul lateral al tibiei și fața articulară a capului fibulei. Articulația e inclusă într-o capsulă fibroasă, fortificată de două ligamente ale capului fibulei – unul anterior și altul posterior. **Prin urmare enunțul corect este „E”.**

144. CS. Ce formă are *articulatio genus*?

- A. *Ginglymus*
- B. *Articulatio sellaris*
- C. *Articulatio bicondylaris*
- D. *Articulatio ellipsoidea*
- E. *Articulatio cotylica*

CS. What is the type of the knee joint?

- A. *Ginglymus*
- B. *Articulatio sellaris*
- C. *Articulatio bicondylaris*
- D. *Articulatio ellipsoidea*
- E. *Articulatio cotylica*

CS. Какую форму имеет *articulatio genus*?

- A. *Ginglymus*
- B. *Articulatio sellaris*
- C. *Articulatio bicondylaris*
- D. *Articulatio ellipsoidea*
- E. *Articulatio cotylica*

Despre forma articulației genunchiului s-a mai discutat și anterior. Unii autori consideră această articulație ca fiind o combinație dintre articulațiile trohoide și cele trohleare, catalogând-o ca trocho-ginglymus (Н.К. Лысенков și a., 1958, В.Н. Тонков, 1962), alții o consideră condilară (М.Г. Привес și a., 1985). De fapt, în componența articulației genunchiului se realizează două articulații – una femurotibială, cea principală, sau articulația propriu-zisă a genunchiului, care e bicondilară, și alta femurorotuliană, care este o articulație trohleară. **Enunțul corect este „C”.**

145. CS. În jurul căror axe sunt posibile mișcări în *articulatio genus*?

- A. *Axis transversalis et sagittalis*
- B. *Axis sagittalis et verticalis*
- C. *Axis verticalis et transversalis*
- D. *Axis transversalis et obliquus*
- E. *Axis sagittalis et obliquus*

CS. On which of the following axes are movements of the knee joint possible?

- A. *Axis transversalis et sagittalis*
- B. *Axis sagittalis et verticalis*
- C. *Axis verticalis et transversalis*

D. Axis transversalis et obliquus
E. Axis sagittalis et obliquus

CS. Вокруг каких осей возможны движения в *articulatio genus*?

A. Axis transversalis et sagittalis
B. Axis sagittalis et verticalis
C. Axis verticalis et transversalis
D. Axis transversalis et obliquus
E. Axis sagittalis et obliquus

Odată ce articulația genunchiului propriu-zisă (articulația femurotibială) este una bicondilară, iar articulațiile bicondilare sunt biaxiale, mișcările în articulația dată au loc în jurul a două axe - una frontală (transversală), în jurul căreia se realizează flexia (îndoirea) și extensia (dezdoirea) gambei pe coapsă sau invers (coapsei pe gambă – când gamba și piciorul sunt fixate – în așezarea pe vine, sau în pirostrii) și alta verticală, în jurul căreia pot fi realizate mișcări de rotație (în situația când genunchiul e ușor flectat, iar ligamentele colaterale și cruciforme sunt relaxate). **Enunțul corect este „C”.**

146. CS. Ce formă are *articulatio tibiofibularis*?

A. Articulatio plana
B. Articulatio spherioidea
C. Articulatio sellaris
D. Articulatio trochoidea
E. Articulatio bicondylaris

CS. What is the type of the tibiofibular joint?

A. Articulatio plana
B. Articulatio spherioidea
C. Articulatio sellaris
D. Articulatio trochoidea
E. Articulatio bicondylaris

CS. Какой формы *articulatio tibiofibularis*?

A. Articulatio plana
B. Articulatio spherioidea
C. Articulatio sellaris
D. Articulatio trochoidea
E. Articulatio bicondylaris

Se are în vedere nu joncțiunile tibiofibulare, care includ diartroza – articulația tibiofibulară și sindesmozele tibiofibulare, din care fac parte joncțiunea tibiofibulară distală și membrana interosoasă a gambei, ci numai articulația tibiofibulară propriu-zisă, care se formează între fața articulară fibulară de pe condilul lateral al tibiei și capul fibulei. Ambele fețe articulare sunt plane, prin urmare și articulația e una planiformă, **iar enunțul corect este „A”.**

147. CS. Element al sindesmozei gambiere inferioare:

A. Ligg. colaterale
B. Lig. lateral
C. Lig. bifurcat
D. Lig. sacrospinal
E. Ligg. tibiofibulare anterior și posterior

CS. Which of the following ligaments are elements of the distal tibiofibular syndesmosis:

A. Collateral ligaments
B. Lateral ligament
C. Bifurcate ligament
D. Sacrospinal ligament
E. Anterior and posterior tibiofibular ligaments

CS. Элемент нижнего межберцового синдесмоза:

- A. Коллатеральные связки
- B. Латеральная связка
- C. Раздвоенная связка
- D. Крестцово-остистая связка
- E. Передняя и задняя межберцовые связки

Sindesmoza tibiofibulară (gambieră) inferioară reprezintă a joncțiune ligamentară între extremitățile inferioare ale tibiei și fibulei, în special, între incizura fibulară a tibiei și fibulă. Aici nu există fețe articulare tapetate cu cartilaj și nici capsulă articulară. Joncțiunea e consolidată prin două ligamente tibiofibulare – unul anterior și altul posterior. Toate celelalte ligamente, enunțate prin A-D nu au nimic în comun cu sindesmoza tibiofibulară inferioară, fapt care reiese și din terminologia lor. **Enunțul corect este „E”**.

148. CS. La care tip de articulații se referă *articulatio talocruralis*?

- A. *Articulatio simplex*
- B. *Articulatio composita*
- C. *Articulatio combinata*
- D. *Articulatio complexa*
- E. *Articulatio sellaris*

CS. What type of joints does the talocrural joint belong to?

- A. *Articulatio simplex*
- B. *Articulatio composita*
- C. *Articulatio combinata*
- D. *Articulatio complexa*
- E. *Articulatio sellaris*

CS. К какому типу суставов относится *articulatio talocruralis*?

- A. *Articulatio simplex*
- B. *Articulatio composita*
- C. *Articulatio combinata*
- D. *Articulatio complexa*
- E. *Articulatio sellaris*

Articulația talocrurală sau articulația gleznei este formată de furca, reprezentată de fața articulară inferioară a tibiei și fețele articulare de pe maleolele medială (a tibiei) și laterală (a fibulei) și de trohlea talusului cu fața articulară superioară și fețele articulare maleolare medială și laterală. După configurația fețelor articulare și mișcările pe care le realizează articulația talocrurală este uniaxială, trohleară, la formarea căreia participă trei oase – astragalul, tibia și fibula.

Prin urmare, este vorba despre o articulație compusă, iar **enunțul corect este „B”**.

149. CS. Ce formă are *articulatio talocruralis*?

- A. *Articulatio sellaris*
- B. *Articulatio trochoidea*
- C. *Articulatio cotylica*
- D. *Ginglymus*
- E. *Articulatio ellipsoidea*

CS. What is the type of the talocrural joint?

- A. *Articulatio sellaris*
- B. *Articulatio trochoidea*
- C. *Articulatio cotylica*
- D. *Ginglymus*
- E. *Articulatio ellipsoidea*

CS. Какой формы *articulatio talocruralis*?

- A. *Articulatio sellaris*
- B. *Articulatio trochoidea*
- C. *Articulatio cotylica*
- D. *Ginglymus*
- E. *Articulatio ellipsoidea*

Articulația talocrurală sau articulația glezei este realizată de trohleea talusului cu fețele sale articulare, fața articulară inferioară a tibiei și fețele maleolelor respective, iar prezența printre componentele articulației a unei formațiuni sub aspect de roată de scripate din capul locului sugerează ideea, că este vorba despre o articulația trohleară, adică de tip ginglymus. **Enunțul corect este „D”.**

150. CS. În jurul cărei axe sunt posibile mișcări în *articulatio talocruralis*?

- A. *Axis transversalis*
- B. *Axis sagittalis*
- C. *Axis verticalis*
- D. *Axis obliquus*
- E. *Axis horizontalis*

CS. On which axis are movements of the talocrural joint possible?

- A. *Axis transversalis*
- B. *Axis sagittalis*
- C. *Axis verticalis*
- D. *Axis obliquus*
- E. *Axis horizontalis*

CS. Вокруг каких осей возможны движения в *articulatio talocruralis*?

- A. *Axis transversalis*
- B. *Axis sagittalis*
- C. *Axis verticalis*
- D. *Axis obliquus*
- E. *Axis horizontalis*

Odată ce articulația talocrurală (articulația gleznei) e o articulație trohleară, în ea se realizează mișcări de flexie și extensie în jurul unei axe frontale (transversale), situate sub un unghi de cca 10° față de linia bimalolară, din care cauză în flexia dorsală a piciorului marginea lui medială descrie o abducție ne semnificativă. Toate celelalte axe enunțate nu au nicio legătură cu articulația respectivă. **Enunțul corect este „A”.**

151. CS. Element al art. Lisfranc:

- A. Ligg. colaterale
- B. Lig. deltoid
- C. Lig. lateral
- D. Lig. bifurcat
- E. Lig. cuneometatarsian interosos medial

CS. Which of the following ligaments is an element of the Lisfranc's joint:

- A. Collateral ligament
- B. Deltoid ligament
- C. Lateral ligament
- D. Bifurcate ligament
- E. Medial interosseous cuneometatarsal ligament

CS. Элемент лисфранкового сустава:

- A. Коллатеральные связки
- B. Дельтовидная связка

- C. Латеральная связка
 D. Раздвоенная связка
 E. Медиальная межкостная клиновидно-плюсневая связка

Articulația lui Lisfranc reprezintă termenul comun dat articulațiilor tarsometatarsiene, care se formează dintre bazele oaselor metatarsiene și fețele articulare respective ale celor trei oase cuneiforme și ale cuboidului. Toate sunt articulații plane, cu mișcări foarte reduse (amfiartroze), incluse în capsule articulare tenace. Acestea sunt întărite de ligamentele tarsometatarsiene plantare și dorsale și ligamentele cuneometatarsiene interosoase medial, mijlociu și lateral. Dintre ele ligamentul cuneometatarsian interosos medial, care leagă osul cuneiform medial cu metatarsianul II prezintă interes sub aspect aplicativ, deoarece fără secționarea lui dezarticularea în articulațiile tarsometatarsiene (art. lui Lisfranc) este imposibil de realizat. Din acest motiv acest fascicul scurt și gros, denumit și ligamentul lui Lisfranc, e cunoscut clinicienilor ca „cheia articulației Lisfranc” (Lisfranc de Saint Martin, Jacques, 1790-1847, chirurg francez). Celelalte ligamente enunțate în test nu au nicio legătură cu articulația lui Lisfranc. **Enunțul corect este „E”.**

152. CS. Ce formă are articulatîo calcaneocuboidea?

- A. *Articulatio plana*
 B. *Articulatio spheroida*
 C. *Articulatio sellaris*
 D. *Ginglymus*
 E. *Articulatio ellipsoidea*

CS. What is the type of the calcaneocuboid joint?

- A. *Articulatio plana*
 B. *Articulatio spheroida*
 C. *Articulatio sellaris*
 D. *Ginglymus*
 E. *Articulatio ellipsoidea*

CS. Какую форму имеет articulatîo calcaneocuboidea?

- A. *Articulatio plana*
 B. *Articulatio spheroida*
 C. *Articulatio sellaris*
 D. *Ginglymus*
 E. *Articulatio ellipsoidea*

Articulația calcaneocuboidiană reprezintă o parte componentă a articulației transverse a tarsului sau a articulației mediotarsiene a lui Chopart (1743-1795, anatomist și chirurg francez). Ea se formează între fața articulară cuboidiană a osului calcaneu și fața articulară posterioară a osului cuboid. După forma fețelor articulare este o articulație seliformă (în șa). **Prin urmare enunțul corect este „C”.**

153. CS. Ce formă are articulatîo cuneonavicularis?

- A. *Articulatio plana*
 B. *Articulatio sellaris*
 C. *Articulatio ellipsoidea*
 D. *Ginglymus*
 E. *Articulatio spheroida*

CS. What is the type of the cuneonavicular joint?

- A. *Articulatio plana*
 B. *Articulatio sellaris*
 C. *Articulatio ellipsoidea*
 D. *Ginglymus*
 E. *Articulatio spheroida*

CS. Какой формы *articulatio cuneonavicularis*?

- A. *Articulatio plana*
- B. *Articulatio sellaris*
- C. *Articulatio ellipsoidea*
- D. *Ginglymus*
- E. *Articulatio spherioidea*

Articulația cuneonaviculară (*articulatio cuneonavicularis*) se formează între fața articulară anterioară a osului navicular și toate cele trei oase cuneiforme. Face parte din grupul articular al tarsului anterior, în care toate articulațiile sunt plane (amfiartroze). **Enunțul corect e „A”.**

154. CS. Ce formă au *articulationes tarsometatarsales*?

- A. *Articulatio spherioidea*
- B. *Articulatio sellaris*
- C. *Ginglymus*
- D. *Articulatio plana*
- E. *Articulatio ellipsoidea*

CS. What is the type of the tarsometatarsal joint?

- A. *Articulatio spherioidea*
- B. *Articulatio sellaris*
- C. *Ginglymus*
- D. *Articulatio plana*
- E. *Articulatio ellipsoidea*

CS. Какую форму имеют *articulationes tarsometatarsales*?

- A. *Articulatio spherioidea*
- B. *Articulatio sellaris*
- C. *Ginglymus*
- D. *Articulatio plana*
- E. *Articulatio ellipsoidea*

Articulațiile tarsometatarsiene se realizează prin unirea fețelor articulare distale ale oaselor cuneiforme și a osului cuboid cu fețele articulare respective de pe bazele oaselor metatarsiene I-V; oaselor cuneiforme le corespund oasele metatarsiene I-III, iar osului cuboid – IV și V. Toate aceste articulații sunt plane, cu mișcări reduse (amfiartroze). Toate în ansamblu sunt numite articulația lui Lisfranc. **Enunțul corect este „D”.**

155. CS. Ce formă au *articulationes metatarsophalangeae*?

- A. *Articulatio spherioidea*
- B. *Ginglymus*
- C. *Articulatio ellipsoidea*
- D. *Articulatio plana*
- E. *Articulatio bicondylaris*

CS. What is the type of the metatarsophalangeal joints?

- A. *Articulatio spherioidea*
- B. *Ginglymus*
- C. *Articulatio ellipsoidea*
- D. *Articulatio plana*
- E. *Articulatio bicondylaris*

CS. Какой формы *articulationes metatarsophalangeae*?

- A. *Articulatio spherioidea*
- B. *Ginglymus*
- C. *Articulatio ellipsoidea*

D. Articulatio plana
E. Articulatio bicondylaris

Articulațiile metatarsofalangiene sunt formate de capetele oaselor metatarsiene și bazele falangelor proximale ale degetelor piciorului. Capsulele lor articulare sunt fine și laxe; ele sunt fortificate prin ligamente colaterale, ligamente plantare și un ligament transvers metatarsal profund comun. Toate sunt articulații elipsoide, iar mișcările de flexie-extensie sunt predominante. **Astfel enunțul corect este „C”.**

156. CS. Element al art. Chopart:

- A. Lig. deltoid
- B. Ligg. colaterale
- C. Lig. lateral
- D. Lig. cuneometatarsian interosos medial
- E. Lig. bifurcat

CS. Which of the following ligaments is an element of the Chopart's joint:

- A. Deltoid ligament
- B. Collateral ligament
- C. Lateral ligament
- D. Medial interosseous cuneometatarsal ligament
- E. Bifurcate ligament

CS. Элемент шопарового сустава:

- A. Дельтовидная связка
- B. Коллатеральные связки
- C. Латеральная связка
- D. Медиальная межкостная клиновидно-плюсневая связка
- E. Раздвоенная связка

Articulația lui Chopart, articulația mediotarsiană sau articulația transversă a tarsului include articulațiile talocalcaneonaviculară și calcaneocuboidiană; ea prezintă mai mult linia de dezarticulare dintre tarsul anterior (rândul anterior de oase tarsiene, care include oasele navicular, cuboid și cuneiforme) și tarsul posterior (rândul posterior de oase tarsiene – calcaneul și astragalul). Sub aspect funcțional articulația transversă a tarsului se comportă ca una trohoidă. Ea dispune de un singur ligament comun pentru ambele articulații componente – ligamentul bifurcat, compus din două fascicule (ligamente) – lig. calcaneonavicular și lig. calcaneocuboidian, denumit și cheia articulației lui Chopart, deoarece separarea prin dezarticulare a tarsului anterior de cel posterior devine posibilă numai cu condiția secționării acestui ligament.

Prin urmare enunțul corect este „E”.

157. CS. Ce formă au articulationes interphalangeae pedis?

- A. Articulatio spherioidea
- B. Ginglymus
- C. Articulatio ellipsoidea
- D. Articulatio plana
- E. Articulatio bicondylaris

CS. What is the type of the interphalangeal joints of the foot?

- A. Articulatio spherioidea
- B. Ginglymus
- C. Articulatio ellipsoidea
- D. Articulatio plana
- E. Articulatio bicondylaris

CS. Какую форму имеют *articulationes interphalangeae pedis*?

- A. *Articulatio spherioidea*
- B. *Ginglymus*
- C. *Articulatio ellipsoidea*
- D. *Articulatio plana*
- E. *Articulatio bicondylaris*

Articulațiile interfalangiene ale degetelor piciorului se formează între falangele proximale și mijlocii, precum și între falangele mijlocii și cele distale. Pentru degetele II-V există câte două articulații interfalangiene (una proximală și alta distală), iar pentru haluce – doar una singură. Toate aceste articulații după forma fețelor articulare sunt trohleare tipice, adică de tip ginglymus. **Prin urmare enunțul corect este „B”.**

158. CS. Ce mișcări sunt posibile în *articulationes interphalangeae pedis*?

- A. *Flexio et extensio*
- B. *Adductio et abductio*
- C. *Rotatio*
- D. *Circumductio*
- E. *Oppositio et repositio*

CS. What kinds of movements are in the interphalangeal joints of the foot possible?

- A. *Flexio et extensio*
- B. *Adductio et abductio*
- C. *Rotatio*
- D. *Circumductio*
- E. *Oppositio et repositio*

CS. Какие движения возможны в *articulationes interphalangeae pedis*?

- A. *Flexio et extensio*
- B. *Adductio et abductio*
- C. *Rotatio*
- D. *Circumductio*
- E. *Oppositio et repositio*

Deoarece articulațiile interfalangiene ale degetelor piciorului sunt trohleare (ginglymus), mișcările în ele pot avea loc doar în jurul unei singure axe – celei frontale (transversale), adică flexia și extensia.

Enunțul corect e „A”.

159. CM. Structurile de amortizare ale membrului inferior:

- A. Meniscurile
- B. Lichidul sinovial
- C. Oasele gambei
- D. Rotula
- E. Bolta piciorului

CM. The structures of the lower limb that have the amortization role are:

- A. Menisci
- B. Synovial fluid
- C. Leg bones
- D. Patella
- E. Plantar arches

CM. Амортизирующие образования нижней конечности:

- A. Мениски
- B. Синовиальная жидкость
- C. Кости голени

Д. Надколенник
Е. Свод стопы

Dintre elementele enunțate rol de amortizare au curburile coloanei vertebrale, discurile și meniscurile, mușchii, bolta piciorului, lichidul sinovial din cavitățile articulare etc. **Corecte deci sunt enunțurile „A”, „B”, „E”.**

160. CM. Articulația sacroiliacă:

- A. Este formată de fețele articulare auriculare ale sacrului și coxalului
- B. Capsula articulară este liberă și rezistentă
- C. Cartilajul articular pe osul coxal este mai gros decât de pe sacru
- D. Dintre ligamentele sacroiliace cel interosos este cel mai puternic
- E. Prezintă o amfiartroză

CM. Which of the following statements about the sacroiliac joint are true:

- A. It is formed by the auricular articular surfaces of the sacrum and of the hip bone
- B. The articular capsule is large (free) and resistant
- C. The articular cartilage of the hip bone is thicker than that of the sacrum
- D. The interosseous sacroiliac ligament is the strongest among all the other sacroiliac ligaments
- E. It is an amphiarthrosis

CM. Подвздошно-крестцовый сустав:

- A. Образуется ушковидными суставными поверхностями крестца и тазовой кости
- B. Суставная капсула свободная и прочная
- C. Суставной хрящ на ушковидной поверхности тазовой кости толще, чем на крестце
- D. Из крестцово-подвздошных связок самая прочная межкостная связка
- E. Представляет собою амфиартроз

Articulația sacroiliacă se formează între fețele auriculare ale coxalului și sacrului, fețe rugoase, acoperite de un cartilaj hialin, mai gros pe sacru (1-4 mm) decât pe coxal (0,3-0,6 mm). Capsula articulară este scurtă, strânsă, se inseră pe marginea fețelor articulare. Ea este fortificată de o serie de ligamente, dintre care cel mai puternic este ligamentul sacroiliac interosos.

Articulația sacroiliacă este una plană, cu mișcări foarte reduse (amfiartroză).

Enunțuri corecte sunt „A”, „D”, „E”.

161. CM. Ce ligamente întăresc articulatia sacroiliaca?

- A. *Ligamentum sacrospinotuberale*
- B. *Ligamentum sacroiliacum interosseum*
- C. *Ligamentum sacrotuberale*
- D. *Ligamenta sacroiliaca ventralia*
- E. *Ligamenta sacroiliaca dorsalia*

CM. Which of the following ligaments strengthen the sacroiliac joint?

- A. *Ligamentum sacrospinotuberale*
- B. *Ligamentum sacroiliacum interosseum*
- C. *Ligamentum sacrotuberale*
- D. *Ligamenta sacroiliaca ventralia*
- E. *Ligamenta sacroiliaca dorsalia*

CM. Какие связки укрепляют articulatia sacroiliaca?

- A. *Ligamentum sacrospinotuberale*
- B. *Ligamentum sacroiliacum interosseum*
- C. *Ligamentum sacrotuberale*
- D. *Ligamenta sacroiliaca ventralia*
- E. *Ligamenta sacroiliaca dorsalia*

Articulația sacroiliacă este consolidată de ligamentele:

- sacroiliac anterior, format din fascicule fibroconjointive fine, situate pe fața anterioară a articulației;
- sacroiliac posterior, alcătuit din fascicule scurte, superioare și lungi, inferioare, care unesc spina iliacă posterosuperioară cu creasta sacrală laterală;
- sacroiliac interosos, un ligament puternic, scurt, situat sub lig. sacroiliac posterior, între tuberozitatea iliacă și sacrală.

Vorbind despre consolidarea articulației sacroiliace nu trebuie neglijat rolul ligamentelor iliolumbar, dar mai ales a celor sacrotuberal și sacrospinal, care deși sunt considerate ca ligamente proprii ale centurii pelviene nu permit deplasarea anterioară excesivă a bazei sacrului. Terminologia anatomică internațională (1998) atribuie aceste ligamente articulației sacroiliace.

Prin urmare corecte sunt toate enunțurile („B”, „C”, „D” și „E”).

162. CM. Simfiza pubiană:

- A. Este o hemiartroză formată între oasele pubiene
- B. Discul fibrocartilagos interpubian este mai masiv la bărbați
- C. Înălțimea simfizei este mai mare la femei
- D. Mișcările sunt posibile la femei în timpul nașterii
- E. Este fixată de ligamentul pubian superior și ligamentul arcuat al pubisului

CM. Which of the following statements about the pubic symphysis are true:

- A. It is a hemiarthrosis (half-a-joint) located between the pubic bones
- B. The interpubic fibrocartilaginous disc is more massive (bigger) in male than in female
- C. The pubic symphysis is higher in females
- D. Movements of the symphysis are possible in females during labour
- E. It is fixed by the superior pubic ligament and the arcuate pubic ligament

CM. Лобковый симфиз:

- A. Это полусустав, соединяющий лобковые кости
- B. Межлобковый волокнисто-хрящевой диск толще у мужчин
- C. Высота симфиза выше у женщин
- D. Возможны движения у женщин во время родов
- E. Укреплён симфиз верхней лобковой связкой и дугообразной связкой лобка

Simfiza pubiană se formează între fețele ovalare simfiziale ale oaselor pubiene, acoperite cu cartilaj hialin. Între fețele articulare se află un disc fibrocartilagos triunghiular – discul interpubian, uneori cu o cavitate fisurală. Joncțiunea face parte din hemiartroze. Ea este consolidată de ligamentul pubian superior (din partea superioară) și ligamentul pubian inferior sau arcuat (lig. Aranzii, sau lig. Cruveilhier). La femeie simfiza pubiană e mai îngustă (mai joasă) și mai groasă (mai masivă în sens anteroposterior), la nivelul ei sunt posibile mișcări neînsemnate în travaliu. **Enunțuri corecte sunt „A”, „D”, „E”.**

163. CM. Bazinul în ansamblu:

- A. Constituie un inel osos
- B. Bazinul mare alcătuiește partea inferioară a cavității abdominale
- C. Orificiul sciatic mare este delimitat de incizura schiatică mare și ligamentul sacrotuberal
- D. Orificiul sciatic mic este format de incizura schiatică mică și ligamentul sacrospinal
- E. În poziție anatomică apertura superioară a bazinului la femei formează cu planul orizontal un unghi (50-55°)

CM. Which of the following statements about the pelvis are true:

- A. It is a bony ring
- B. The greater pelvis forms the inferior part of the abdominal cavity
- C. The greater sciatic foramen is bounded by the greater sciatic notch and by the sacrotuberal ligament

D. The lesser sciatic foramen is formed by the lesser sciatic notch and sacrospinal ligament
E. In normal anatomical position the superior pelvic aperture in female forms with the horizontal plan an angle about (50-55°)

МВ. Таз в целом:

- A. Представляет собой костное кольцо
- B. Полость большого таза является нижней частью брюшной полости
- C. Большое седалищное отверстие ограничено большой седалищной вырезкой и крестцово-бугорной связкой
- D. Малое седалищное отверстие образовано малой седалищной вырезкой и крестцово-остистой связкой
- E. В нормальном анатомическом положении верхняя апертура таза образует у женщин с горизонтальной плоскостью угол (50° – 55°).

Osteopelvisul (bazinul osos) reprezintă un inel osos format din sacru, coccige, două oase coxale și articulațiile dintre ele. El prezintă o față externă și una internă. Suprafața internă prin linia terminală este împărțită în două etaje – unul superior, numit bazinul, sau pelvisul mare și unul inferior – bazinul mic. Bazinul mare, sau bazinul fals reprezintă un compartiment al cavității abdominale; el are pereți osoși în partea posterioară (corpul vertebrei lombare V) și în părțile laterale (aripile oaselor iliace). *Bazinul mic*, bazinul adevărat, sau cavitatea pelvină propriu-zisă, denumit de clinicieni bazin obstetrical sau canal pelvin prezintă două deschideri – una superioară – strâmtoarea sau apertura superioară și alta inferioară – strâmtoare sau apertura inferioară.

Cavitatea pelvină e delimitată de fața pelvină a sacrului, fața anterioară a coccigelui, fața internă a coxalelor, ligamentele sacrospinal și sacrotuberal, care delimitează orificiile sciaticice mare și mic, ramurile pubisului și simfiza pubiană. Planul strâmtoării (aperturii) superioare este oblic; el este orientat înainte și în sus realizând cu planul orizontal un unghi, denumit unghi de înclinație a pelvisului (la femeie măsoară 55-60°, la bărbat – 50-55°).

Astfel dintre enunțurile prezentate corecte sunt „A”, „B”.

164. CM. Linia terminală traversează:

- A. Promontoriul
- B. Creasta iliacă
- C. Linia arcuată
- D. Creasta pubică
- E. Marginea superioară a simfizei pubiene

CM. The terminal line crosses the:

- A. Promontorium
- B. Iliac crest
- C. Arcuate line
- D. Pubic crest
- E. Superior margin of the pubic symphysis

CM. Пограничная линия образована:

- A. Мысом
- B. Подвздошным гребнем
- C. Дугообразной линией
- D. Лобковым гребнем
- E. Верхним краем лобкового симфиза

Linia terminală separă bazinul mare de bazinul mic.

Ea pornește de la promontoriu, se continuă pe marginea anterioară a părții laterale a sacrului, apoi pe linia arcuată și creasta pectineală a pubisului până la marginea superioară a simfizei pubiene.

Prin urmare corecte sunt enunțurile „A”, „C”, „D” și „E”.

165. CM. Limitele aperturii inferioare a bazinului includ:

- A. Coccisul
- B. Ligamentele sacrospinale
- C. Tuberozitățile sciaticice
- D. Ramurile sciaticice și pubiene inferioare
- E. Simfiza pubiană

CM. The inferior aperture of the pelvis is bounded by:

- A. The coccyx
- B. The sacrospinal ligaments
- C. The ischial tuberosities
- D. The ischial and inferior pubic rami
- E. The pubic symphysis

CM. Границы нижней апертуры таза составляют:

- A. Копчик
- B. Крестцово-остистые связки
- C. Седалищные бугры
- D. Ветви седалищной и лобковой костей
- E. Лобковый симфиз

Strâmtoarea, sau apertura inferioară a pelvisului se încadrează în următoarele limite: posterior coccigele, din părți (bilateral) – ligamentele sacrotuberale, ramurile osului sciatic, tuberozitățile sciaticice, ramurile inferioare ale osului pubis și din anterior – marginea inferioară a simfizei pubiene. *Enunțuri corecte, astfel, sunt: „A”, „C”, „D” și „E”.*

166. CM. Articulația coxofemurală:

- A. Este formată de capul femurului și acetabul
- B. Bureletul acetabular constă din cartilaj hialinic
- C. Capsula articulară se fixează de bureletul acetabular
- D. Colul femural se află în interiorul cavității articulare (parțial)
- E. Aparatul de fixare include ligamente extraarticulare, intracapsulare, intraarticulare

CM. Choose the true statements about the hip joint:

- A. It is formed by the head of the femur and acetabulum
- B. The articular rim (labrum) consists of hialinic cartilage
- C. The articular capsule is fixed to the acetabular labrum
- D. The neck of the femur is partially located inside of the articular cavity
- E. The fixation apparatus includes extraarticular, intracapsular and intraarticular ligaments

CM. Тазобедренный сустав:

- A. Образован вертлужной впадиной тазовой и головкой бедренной костей
- B. Вертлужная губа состоит из гиалинового хряща
- C. Суставная капсула фиксируется на вертлужной губе
- D. Частично шейка бедренной кости находится внутри полости сустава
- E. Фиксирующий аппарат – внесуставные, внутрикапсулярные, внутрисуставные связки

Articulația coxofemurală, articulația soldului sau articulația iliofemurală permite două funcții aparent opuse – pendularea și fixarea membrului inferior liber în mers. Articulația se realizează între fața semilunară a acetabulului și capul femurului. Fața articulară a coxalului este mărită prin labrul acetabular, constituit din cartilaj fibros.

Capsula articulară, groasă și tenace se fixează pe marginea acetabulului în așa fel încât labrul acetabular este inclus în cavitatea articulară. Linia de fixare a ei pe femur depășește capul, trece pe col anterior până la linia intertrohanterică, iar posterior cu 1 cm medial de creasta intertrohanterică. Articulația este fortificată printr-un complex de ligamente capsulare, intra- și extraarticulare. *Enunțuri corecte – „D” și „E”.*

167. CM. Indicați ligamentele intraarticulare ale *articulatio coxae*:

- A. *Zona orbicularis*
- B. *Ligamentum iliofemorale*
- C. *Ligamentum transversum acetabuli*
- D. *Ligamentum capitis femoris*
- E. *Ligamentum pubofemorale*

CM. The intraarticular ligaments of the hip joint are:

- A. *Zona orbicularis*
- B. *Ligamentum iliofemorale*
- C. *Ligamentum transversum acetabuli*
- D. *Ligamentum capitis femoris*
- E. *Ligamentum pubofemorale*

CM. Назовите внутрисуставные связки *articulatio coxae*:

- A. *Zona orbicularis*
- B. *Ligamentum iliofemorale*
- C. *Ligamentum transversum acetabuli*
- D. *Ligamentum capitis femoris*
- E. *Ligamentum pubofemorale*

Intraarticulare se numesc ligamentele, care se află în cavitatea articulară. Dintre acestea în articulația șoldului se disting ligamentul transvers al acetabulului (porțiunea de labru acetabular, care trece peste incizura acetabulului) și ligamentul capului femural sau ligamentul rotund al femurului. Zona orbiculară (Weber) este o formațiune capsulară, iar ligamentele iliofemorale (Bertin sau Bigelow), pubofemorale și ischiofemorale sunt extraarticulare.

Enunțuri corecte – „C” și „D”.

168. CM. Ce mișcări sunt posibile în *articulatio coxae*?

- A. *Flexio et extensio*
- B. *Adductio et abductio*
- C. *Rotatio*
- D. *Circumductio*
- E. *Oppositio et repositio*

CM. What kinds of movements of the hip joint are possible?

- A. *Flexio et extensio*
- B. *Adductio et abductio*
- C. *Rotatio*
- D. *Circumductio*
- E. *Oppositio et repositio*

CM. Какие движения возможны в *articulatio coxae*?

- A. *Flexio et extensio*
- B. *Adductio et abductio*
- C. *Rotatio*
- D. *Circumductio*
- E. *Oppositio et repositio*

Articulația șoldului, articulația coxofemurală sau iliofemurală este o enartroză (articulație sferoidă) cu trei axe de mișcare, dar mișcările sunt limitate, grație gradului sporit de congruență dintre fețele articulare, din care motiv această diartroză este catalogată ca cotilică. În ea au loc mișcări de flexie – extensie (în jurul axei frontale), abducție – adducție (în jurul axei sagitale), rotație (în jurul axei verticale) și circumducție. Mișcări de opoziție – repoziție în articulația dată nu au loc, acestea fiind specifice policelui și într-o măsură mai mică degetului mic. **Prin urmare enunțuri corecte sunt „A”, „B”, „C”, „D”.**

169. CM. Mișcările în articulația coxofemurală:

- A. Amplitudinea mișcărilor depinde de poziția articulației genunchiului
- B. Rotația laterală este mai evidentă decât cea medială
- C. Ligamentul ischiofemural frânează extensia
- D. Mișcările sunt limitate de aparatul ligamentar
- E. Amplitudinea rotației constituie 70-80 grade

CM. Which of the following statements about the movements in the hip joint are true:

- A. The amplitude of movements depends on position of the knee joint
- B. Lateral rotation is more obvious than the medial one
- C. The ischiofemoral ligament brakes the extension
- D. The movements are limited by the ligamentary apparatus
- E. The amplitude of rotation is about 70-80°

CM. Движения в тазобедренном суставе:

- A. Амплитуда движений зависит от положения коленного сустава
- B. Латеральное вращение больше по объёму, чем медиальное
- C. Седалищно-бедренная связка тормозит разгибание
- D. Связочный аппарат ограничивает движения в суставе
- E. Амплитуда вращения составляет 70 - 80°

În comparație cu articulația umărului amplitudinea mișcărilor în articulația șoldului este mult mai limitată în legătură cu funcția membrului inferior (de statică și locomoție), conform căreia este structurată și morfologia nu numai a fețelor articulare, dar și a tuturor formațiunilor capsuloligamentare. În ortostatism șoldul se află în extensie și într-o poziție indiferentă privind mișcările de abducție – adducție și rotație. Poziția verticală în ortostatism pe lângă mușchii respectivi e menținută și de ligamentul iliofemural (Bertin-Bigelow) – cel mai puternic ligament (rezistă la o forță de tracțiune de 350-600 rg), care e numit și „ligamentul poziției în picioare”. După cum s-a menționat mai sus, în articulația șoldului se realizează mișcări de flexie – extensie, abducție – adducție, rotație și circumducție. Mișcările de flexie – extensie au loc în jurul unei perpendiculare, ce trece prin mijlocul cavității acetabulare, deoarece flexia e asociată cu o rotație medială, iar extensia – cu o rotație laterală. Amplitudinea mișcărilor de flexie și extensie depinde de poziția genunchiului. Dacă genunchiul este în extensie, flexia atinge maxim 90⁰, fiind limitată de tensionarea mușchilor posteriori ai coapsei. Cu genunchiul flectat flexia coapsei poate atinge 120⁰. Extensia excesivă a coapsei este limitată de ligamentul iliofemural și parțial de lig. pubofemural. Mișcările de abducție-adducție au loc în jurul unei axe sagitale, ce trece prin centrul capului femural. Abducția maximă este de 70⁰, ea este limitată de ligamentele iliofemural și pubofemural, iar adducția – de întâlnirea coapselor, iar când acestea se încrucișează (la 30⁰) – de ligamentele capsulare. Mișcările de rotație au loc în jurul unei axe verticale, care trece prin capul femural. Amplitudinea rotației externe e de 35⁰, iar a celei interne – de 15⁰. Cu coapsa ușor flectată amplitudinea acestor mișcări se dublează. Mișcările de rotație sunt limitate ligamentar (în special de lig. ischiofemural). Mișcarea de circumducție însumează mișcările precedente. *Având în vedere cele expuse mai sus, enunțurile corecte sunt „A” și „D”.*

170. CM. Articulația genunchiului:

- A. Fețele articulare sunt extinse, incongruente
- B. Este constituită din articulația femurotibială și femuropatelară
- C. Capsula fibroasă se inseră distanțat de marginile cartilajelor articulare ale tibiei
- D. Stabilitatea ei depinde de ligamentele, mușchii și tendoanele din jurul articulației
- E. Este o diartroză uniaxială

CM. Choose the true statements about the knee joint:

- A. The articular surfaces are extended and incongruent
- B. It consists of the femorotibial and femoropatellar joints
- C. The fibrous capsule is inserted distantly from the margins (edges) of the articular cartilage of the tibia

- D. Its stability depends on ligaments, muscles and tendons that surround the joint
- E. It is an uniaxial diarthrosis

СМ. Коленный сустав:

- A. Суставные поверхности широкие, инконгруэнтны
- B. Состоит из бедренно-большеберцового и бедренно-надколенникового суставов
- C. Суставная капсула фиксируется на расстоянии от краёв суставных хрящей большеберцовой кости
- D. Устойчивость зависит от связок, мышц и сухожилий вокруг сустава
- E. Это одноосный сустав

Articulația genunchiului este una complexă, la formarea căreia participă trei oase: femurul, tibia, rotula și două meniscuri fibrocartilaginoase (medial și lateral). În felul acesta la nivelul genunchiului se formează articulația femurotibială (articulația genunchiului propriu-zisă) și articulația femurorotuliană. Fețele articulare – condiliile femurului, fața articulară superioară a tibiei, fața posterioară a rotulei și fața rotuliană a femurului sunt extinse și incongruente. După forma fețelor articulare articulația genunchiului, cea mai mare articulație a corpului uman este considerată de unii autori ca fiind bicondilară, iar de alții – trohleară (trohleartroză), cu un singur grad de libertate. Capsula articulară pe tibia și rotulă se inseră pe marginile fețelor articulare, tapetate cu cartilaj hialin, iar pe femur – la o distanță de 1-1,5 cm de marginea cartilajului articular. Ea e destul de tenace fiind fortificată de un sistem ligamentar complex, care împreună cu capsula articulară, tendoanele mușchilor și țesuturile periarticulare îi asigură articulației stabilitatea necesară. În articulația genunchiului se realizează mișcări de flexie-extensie, dar și de rotație în cazul când genunchiul este flectat. **Corect – „A”, „B”, „D”.**

171. СМ. Элементы intraarticulares articulationis genunchiuli:

- A. Ligamentele cruciate sunt localizate în afara cavității sinoviale
- B. Ligamentul cruciat anterior este lezat mai des decât cel posterior
- C. Ligamentul cruciat posterior previne deplasarea posterioară a femurului pe tibia și hiperextensia genunchiului
- D. Ligamentul cruciat posterior previne hiperflexia genunchiului
- E. Ligamentul cruciat anterior este factorul principal de stabilizare a articulației genunchiului

СМ. The intraarticular elements of the knee joint are:

- A. The cruciate ligaments are located outside the synovial cavity
- B. The anterior cruciate ligament injury is more common than the posterior one
- C. The posterior cruciate ligament prevents the posterior movement of the femur on the tibia and hyperextension of the knee joint
- D. The posterior cruciate ligament prevents the hyperflexion of the knee joint
- E. The anterior cruciate ligament is the main stabilization factor of the femur in the flexion position under influence of the body weight

СМ. Внутрисуставные элементы коленного сустава:

- A. Крестообразные связки локализуются вне синовиальной полости
- B. Передняя крестообразная связка травмируется чаще задней
- C. Задняя крестообразная связка ограничивает скольжение бедра по суставным поверхностям большеберцовой кости назад и гиперэкстензию коленного сустава
- D. Задняя крестообразная связка ограничивает гиперфлексию коленного сустава
- E. Передняя крестообразная связка играет главную роль в стабильности бедренной кости во время сгибания под действием массы тела

Articulația genunchiului este una complexă și conține mai multe formațiuni intraarticulare (ligamente, meniscuri, plice sinoviale și adipoase etc.). Dintre ligamentele intraarticulare trebuie menționat ligamentul transvers al genunchiului – o bandeletă fibroasă, întinsă între marginile anterioare ale celor două meniscuri și ligamentele cruciforme sau încrucișate, care sunt intraarticulare, dar extracapsulare, deoarece sunt tapetate cu membrana sinovială. Lig.

încrucișat anterior începe pe fața medială a condilului lateral al femurului și se fixează pe aria intercondilară anterioară. Nu permite alunecarea înainte a tibiei. Acest ligament suferă cel mai des de pe urma traumelor sportive. Uneori el e unit cu meniscul lateral prin ligamentul meniscofemural anterior (se întâlnește rar). Lig. încrucișat anterior e considerat drept unul din stabilizatorii principali ai articulației genunchiului, care nu permite gambei să se deplaseze anterior și medial. Lig. încrucișat posterior trece între fața internă a condilului medial al femurului și aria intercondilară posterioară. El nu permite deplasarea tibiei în sens posterior. E constituit din două fascicule – anterolateral și posteromedial, și mai conține un fascicul, care se inseră pe meniscul lateral, denumit lig. meniscofemural posterior Humphry. **Prin urmare corecte sunt enunțurile „A”, „B”, „E”.**

172. CM. Bursele sinoviale ale articulației genunchiului:

- A. Infracrotuliană profundă
- B. Laterorotuliană
- C. Subcutanată prerotuliană
- D. Retrorotuliană
- E. Suprarotuliană

CM. The synovial bursae of the knee joint are:

- A. Deep infrapatellar bursa
- B. Lateropatellar bursa
- C. Subcutaneous prepatellar bursa
- D. Retropatellar bursa
- E. Suprapatellar bursa

CM. Синовиальные сумки коленного сустава:

- A. Глубокая поднадколенниковая
- B. Латеральная поднадколенниковая
- C. Подкожная преднадколенниковая
- D. Позадинадколенниковая
- E. Наднадколенниковая

La nivelul articulației genunchiului există un număr impunător de burse sinoviale, parte din care sunt anexate la cavitatea articulației. Toate bursele din jurul articulației genunchiului sunt divizate în prepatelare, pretibiale și burse anexate tendoanelor și mușchilor. Din cele prepatelare fac parte bursa subcutanată prepatelară, bursa subfascială prepatelară și bursa subtendinoasă prepatelară. Cele pretibiale sunt: bursa subcutanată infracpatelară, bursa subcutanată a tuberozității tibiei, bursa infracpatelară profundă. Din ultimul grup fac parte bursa tendonului bicepsului femural, bursa mușchiului croitor, bursa tendoanelor „labei de gâscă”, bursele gastrocnemianului, popliteului, bursa suprapatelară (sub tendonul cvadricepsului femural, aproape totdeauna comunică cu cavitatea articulației). **Astfel corecte sunt enunțurile „A”, „C”, „E”.**

173. CM. Indicați oasele care participă la formarea articulației genunchiului.

- A. Fibula
- B. Tibia
- C. Patella
- D. Femur
- E. Oasele gambei

CM. The bones that participate in the formation of the knee joint are:

- A. Fibula
- B. Tibia
- C. Patella
- D. Femur
- E. Bones of the leg

CM. Назовите кости, которые участвуют в образовании коленного сустава:

A. *Fibula*

B. *Tibia*

C. *Patella*

D. *Femur*

E. Кости голени

La formarea articulației genunchiului participă trei oase – femurul, tibia și rotula. Fibula nu participă, ea se unește cu tibia prin articulația tibiofibulară, o diartroză plană. **Enunțuri corecte „B”, „C”, „D”.**

174. CM. Care ligamente frânează extensia în *articulatio genus*?

A. *Ligamentum collaterale tibiale et fibulare*

B. *Ligamentum cruciatum anterius et posterius*

C. *Ligamentum popliteum obliquum*

D. *Ligamentum popliteum arcuatum*

E. *Ligamentum cruciatum anterius*

CM. Which of the following ligaments impede the extension of the knee joint?

A. *Ligamentum collaterale tibiale et fibulare*

B. *Ligamentum cruciatum anterius et posterius*

C. *Ligamentum popliteum obliquum*

D. *Ligamentum popliteum arcuatum*

E. *Ligamentum cruciatum anterius*

CM. Какие связки ограничивают разгибание в *articulatio genus*?

A. *Ligamentum collaterale tibiale et fibulare*

B. *Ligamentum cruciatum anterius et posterius*

C. *Ligamentum popliteum obliquum*

D. *Ligamentum popliteum arcuatum*

E. *Ligamentum cruciatum anterius*

Ligamentele intraarticulare ale articulației genunchiului – încrucișate anterior și posterior și transvers al genunchiului au fost menționate mai sus. Ligamentele extraarticulare sunt mult mai numeroase. Se disting:

✓ ligamentul anterior rotulian (patelar) și retinaculele patelei medial și lateral, denumite și ligamentele lui Nuhn, reprezintă tendonul de inserție al cvadricepsului femural, în masa căruia se află rotula, ca os sesamoid;

✓ ligamentul popliteu oblic sau Winslow, o expansiune desprinsă din tendonul mușchiului semimembranos, fixată pe condilul lateral al femurului;

✓ ligamentul popliteu arcuat – începe pe capul fibulei și epicondilul lateral al femurului și se inseră în lig. popliteu oblic;

✓ ligamentul colateral tibial, întins între epicondilul medial și marginea medială a tibiei, concrescut cu capsula articulară și meniscul medial;

✓ ligamentul colateral fibular – aflat între epicondilul lateral și capul fibulei;

✓ ligamentele meniscofemorale anterior (Humphry) și posterior (Wrisberg) unesc coarnele anterior și posterior al meniscului lateral cu incizura intercondilară a femurului;

✓ ligamentul anterolateral, descris recent de chirurgii – ortopediști belgieni Steven Claes și Johan Bellemans, care unește epicondilul lateral al femurului cu tibia.

Mișcările de flexie a gambei pe coapsă nu sunt limitate ligamentar. Extensia gambei este limitată de ligamentele posterioare – popliteu oblic și popliteu arcuat, mișcările de rotație a gambei sunt limitate de ligamentele încrucișate și lig. colateral tibial. **Corect – „C” și „D”.**

175. CM. Care ligamente frânează rotația în *articulatio genus*?

A. *Ligamentum collaterale tibiale*

B. *Ligamentum cruciatum anterius et posterius*

- C. *Ligamentum popliteum obliquum*
- D. *Ligamentum popliteum arcuatum*
- E. *Ligamentul patellae*

CM. Which of the following ligaments brake the rotation in the knee joint?

- A. *Ligamentum collaterale tibiale*
- B. *Ligamentum cruciatum anterius et posterius*
- C. *Ligamentum popliteum obliquum*
- D. *Ligamentum popliteum arcuatum*
- E. *Ligamentul patellae*

CM. Какие связки ограничивают вращение в *articulatio genus*?

- A. *Ligamentum collaterale tibiale*
- B. *Ligamentum cruciatum anterius et posterius*
- C. *Ligamentum popliteum obliquum*
- D. *Ligamentum popliteum arcuatum*
- E. *Ligamentum patellae*

Ligamentele intraarticulare ale articulației genunchiului – încrucișate anterior și posterior și transvers al genunchiului au fost menționate mai sus. Ligamentele extraarticulare sunt mult mai numeroase.

Se disting:

- ✓ ligamentul anterior rotulian (patelar) și retinaculele patelei medial și lateral, denumite și ligamentele lui Nuhn, reprezintă tendonul de inserție al cvadricepsului femural, în masa căruia se află rotula, ca os sesamoid;
- ✓ ligamentul popliteu oblic sau Winslow, o expansiune desprinsă din tendonul mușchiului semimembranos, fixată pe condilul lateral al femurului;
- ✓ ligamentul popliteu arcuat – începe pe capul fibulei și epicondilul lateral al femurului și se inseră în lig. popliteu oblic;
- ✓ ligamentul colateral tibial, întins între epicondilul medial și marginea medială a tibiei, concrescut cu capsula articulară și meniscul medial;
- ✓ ligamentul colateral fibular – aflat între epicondilul lateral și capul fibulei;
- ✓ ligamentele meniscofemorale anterior (Humphry) și posterior (Wrisberg) unesc coarnele anterior și posterior al meniscului lateral cu incizura intercondilară a femurului;
- ✓ ligamentul anterolateral, descris recent de chirurgii – ortopediști belgieni Steven Claes și Johan Bellemans, care unește epicondilul lateral al femurului cu tibia.

Mișcările de flexie a gambei pe coapsă nu sunt limitate ligamentar. Extensia gambei este limitată de ligamentele posterioare – popliteu oblic și popliteu arcuat, mișcările de rotație a gambei sunt limitate de ligamentele încrucișate și lig. colateral tibial. **Corect – „A”, „B”**

176. CM. Indicați elementele intraarticulare în *articulatio genus*:

- A. *Ligamentum popliteum obliquum*
- B. *Ligamentum transversum genus*
- C. *Plicae alares*
- D. *Menisci medialis et lateralis*
- E. *Ligamentum cruciatum anterius et posterius*

CM. The intraarticular elements of the knee joint are:

- A. *Ligamentum popliteum obliquum*
- B. *Ligamentum transversum genus*
- C. *Plicae alares*
- D. *Menisci medialis et lateralis*
- E. *Ligamentum cruciatum anterius et posterius*

CM. Назовите внутрисуставные элементы *articulatio genus*:

- A. *Ligamentum popliteum obliquum*
- B. *Ligamentum transversum genus*

- C. Plicae alares*
D. Menisci medialis et lateralis
E. Ligamentum cruciatum anterius et posterius

Articulația genunchiului este una complexă și conține mai multe formațiuni intraarticulare (ligamente, meniscuri, plice sinoviale și adipoase etc.). Dintre ligamentele intraarticulare trebuie menționat ligamentul transvers al genunchiului – o bandeletă fibroasă, întinsă între marginile anterioare ale celor două meniscuri și ligamentele cruciforme sau încrucișate, care sunt intraarticulare, dar extracapsulare, deoarece sunt tapetate cu membrana sinovială. Lig. încrucișat anterior începe pe fața medială a condilului lateral al femurului și se fixează pe aria intercondilară anterioară. Nu permite alunecarea înainte a tibiei. Acest ligament suferă cel mai des de pe urma traumelor sportive. Uneori el e unit cu meniscul lateral prin ligamentul meniscofemural anterior (se întâlnește rar). Lig. încrucișat anterior e considerat drept unul din stabilizatorii principali ai articulației genunchiului, care nu permite gambei să se deplaseze anterior și medial. Lig. încrucișat posterior trece între fața internă a condilului medial al femurului și aria intercondilară posterioară. El nu permite deplasarea tibiei în sens posterior. E constituit din două fascicule – anterolateral și posteromedial, și mai conține un fascicul, care se inseră pe meniscul lateral, denumit lig. Humphry. Membrana sinovială a articulației genunchiului este separată de membrana fibroasă printr-o serie de corpuri adipoase: - corpul adipos anterior (infrapatelar); - corpul adipos posterior. Sinoviala, ce acoperă corpul adipos anterior, formează 3 cute (plice): una mediană, liberă în cavitatea articulară, plica sinovială infrapatellară (plica synovialis infrapatellaris), de la care se desprind în dreapta și în stânga plicele alare (plicae alares), care se fixează pe marginile laterale corespunzătoare ale rotulei. **Corecte sunt enunțurile „B”, „C”, „D”, „E”.**

177. CM. Ce porțiuni comportă ligamentul medial (deltoid) al articulației talocrurale?

- A. Pars tibionavicularis*
B. Pars tibiocalcanea
C. Pars tibiotalaris anterior
D. Pars tibiotalaris posterior
E. Pars tibiofibularis

CM. The parts of the medial (deltoid) ligament of the talocrural joint are:

- A. Pars tibionavicularis*
B. Pars tibiocalcanea
C. Pars tibiotalaris anterior
D. Pars tibiotalaris posterior
E. Pars tibiofibularis

CM. Из каких частей состоит медиальная (дельтовидная) связка articulației talocruralis?

- A. Pars tibionavicularis*
B. Pars tibiocalcanea
C. Pars tibiotalaris anterior
D. Pars tibiotalaris posterior
E. Pars tibiofibularis

Ligamentul colateral medial sau deltoid (*ligamentul Lauth*) al articulației talocrurale este un ligament solid, de formă triunghiulară, care începe de pe maleola medială și se răsfiră în evantai inserându-se pe oasele navicular, astragal și calcaneu. În legătură cu acest fapt, i se descriu patru fascicule, sau porțiuni, care urmărite dinspre anterior spre posterior sunt următoarele:

- porțiunea sau fasciculul tibionavicular;
- porțiunea sau fasciculul tibiotalar anterior;
- porțiunea sau fasciculul tibiocalcanean;
- porțiunea sau fasciculul tibiotalar posterior.

Prin urmare corecte sunt enunțurile „A”, „B”, „C” și „D”.

178. CM. Meniscurile:

- A. Contribuie la congruența fețelor articulare și amortizare
- B. Marginile externe ale lor se unesc cu capsula articulară
- C. Marginile interne ale lor sunt libere
- D. Cel medial are formă semilunară
- E. Cel lateral este aproape circular, mai mic și mai mobil decât cel medial

CM. Which of the following statements about the menisci are true:

- A. They contribute to the congruency of the articular surfaces and amortization
- B. Their external margins are connected with the articular capsule
- C. Their internal margins are free
- D. The medial meniscus is semilunar in shape
- E. The lateral meniscus is almost circular (round shape), smaller and more mobile than the medial one

CM. Мениски:

- A. Обеспечивают конгруэнтность и амортизацию суставных поверхностей
- B. Наружные края срастаются с суставной капсулой
- C. Внутренние края менисков свободные
- D. Медиальный – полулунной формы
- E. Латеральный – почти круглой формы, меньше и более подвижный, чем медиальный

Odată cu fețele articulare ale condililor femurului și tibiei (platoului tibial) nu sunt congruente, se interpun meniscurile medial și lateral, care au formă semilunară sau a unor inele incomplete. Pe o secțiune transversală au formă prismatic triunghiulară, cu baza aderentă la capsula articulară, iar vârful ascuțit liber, orientat spre centru. Sunt extrem de elastice, se deformează cu ușurință. La periferie sunt bine vascularizate, iar spre centru nu conțin vase sangvine. Fiecare menisc are câte un corn anterior și unul posterior, care se fixează pe eminența intercondilară a tibiei. Meniscul medial are aspectul literei „C”, iar cel lateral descrie un inel aproape complet (litera „O”). Ambele meniscuri sunt unite anterior prin ligamentul transvers al genunchiului, totodată meniscul lateral prin coarnele sale anterior și posterior și ligamentele meniscofemural anterior (Humphry) și meniscofemural posterior (Wrisberg) e unit cu incizura intercondilară a femurului. Meniscurile au rolul unor elemente amortizoare, reduc frecarea dintre fețele articulare și împart articulația femurotibială în etajele meniscofemural și meniscotibial.

Enunțuri corecte sunt „A”, „B”, „C”, „D”.

179. CM. Componentele articulației genunchiului:

- A. Ligamentul transvers al genunchiului unește porțiunile anterioare ale meniscurilor
- B. Meniscul lateral este fixat la ligamentul cruciat posterior și la condilul medial al femurului prin ligamente
- C. Numărul și dimensiunile burselor sinoviale variază individual
- D. Capsula fibroasă e laxă
- E. Bursele sinoviale: suprapatelară, poplitee, anserină și gastrocnemiană comunică cu cavitatea sinovială a genunchiului

CM. Which of the following statements about the components of the knee joint are true:

- A. The transverse ligament of the knee (ligamentum transversum genu) connects the anterior parts of the menisci
- B. The lateral meniscus is fixed to the posterior cruciate ligament and to the medial condyle of the femur by means of ligaments
- C. The number and dimensions of the synovial bursae vary individually
- D. The fibrous capsule is loose
- E. The synovial bursae: suprapatellar, popliteal, anserine and gastrocnemian one communicate with the synovial cavity of the knee joint

СМ. Компоненты коленного сустава:

- A. Поперечная связка колена соединяет передние части менисков
- B. Латеральный мениск фиксирован к задней крестообразной связке и к медиальному мыщелку бедра связками
- C. Количество и размеры синовиальных сумок варьируют индивидуально
- D. Фиброзная капсула свободная
- E. Синовиальные сумки: наднадколенниковая, подколенная, гусиная, икроножная сообщаются с полостью сустава

Componentele articulației genunchiului au fost menționate mai sus. Atât numeric, cât și topografic și dimensional bursele sinoviale din preajma articulației genunchiului variază de la un subiect la altul, și nu toate bursele enunțate în „E” comunică cu cavitatea sinovială a articulației. **Enunțuri corecte sunt „A” și „C”.**

180. СМ. Articulația tibiofibulară:

- A. Fața articulară a capului fibular este mai mare ca cea posterolaterală a condilului lateral al tibiei
- B. Capsula ei se inseră pe marginea fețelor articulare
- C. Este consolidată de ligamentele intracapsulare ale capului fibular (anterior și posterior)
- D. Este o amfiartroză
- E. Cavitatea ei articulară comunică cu cea a genunchiului

СМ. Which of the following statements about the tibiofibular joint are true:

- A. The articular surface of the head of the fibula is bigger than the posterolateral surface of the lateral condyle of the tibia
- B. Its capsule is inserted to the margins of the articular surfaces
- C. It is strengthened by the (anterior and posterior) intracapsular ligaments of the head of the fibula
- D. It is an amphiarthrosis
- E. Its articular cavity communicates with that of the knee joint

СМ. Межберцовый сустав:

- A. Суставная поверхность головки *fibulae* больше, чем заднелатеральная поверхность латерального мыщелка *tibiae*
- B. Капсула сустава фиксируется по краю суставных поверхностей
- C. Укреплена внутрикапсулярными связками головки малоберцовой кости (передняя и задняя)
- D. Это амфиартроз
- E. Суставная полость сустава сообщается с полостью коленного сустава

Articulația tibiofibulară este o articulație plană cu mișcări extrem de limitate (amfiartroză); ea se realizează între fața articulară fibulară de pe condilul lateral al tibiei și capul fibulei. Capsula articulară e densă, fixată pe marginea fețelor articulare și întărită de ligamentele capului fibular anterior și posterior. Cavitatea articulară nu comunică cu cea a articulației genunchiului.

Enunțuri corecte sunt „B” și „D”.

181. СМ. Joncțiunea tibiofibulară distală:

- A. Integritatea sindesmozei tibiofibulare distale este esențială pentru stabilitatea articulației talocrurale
- B. Area rugoasă triunghiulară a maleolei laterale se unește cu incizura fibulară de pe extremitatea distală a tibiei
- C. E consolidată de ligamentul interosus și 2 ligamente tibiofibulare (anterior și posterior)
- D. Reprezintă o diartroză combinată
- E. Membrana interosoasă participă la consolidarea ei

CM. Choose the true statements about the distal tibiofibular junction:

- A. The integrity of the distal tibiofibular syndesmosis is essential for stability of the talocrural joint
- B. The triangular rough area of the lateral malleolus joins with the fibular notch of the distal extremity of the tibia
- C. It is strengthened by the interosseous ligament and by two tibiofibular ligaments (anterior and posterior) ones
- D. It is a combined diarthrosis
- E. The interosseous membrane participates in its strengthening

CM. Дистальный межберцовый синдесмоз (сустав):

- A. Целостность дистального межберцового синдесмоза необходима для стабильности в голеностопном суставе
- B. Шероховатое треугольной формы поле латеральной лодыжки соединяется с малоберцовой вырезкой на дистальном конце большеберцовой кости
- C. Укреплён межкостной связкой и 2 межберцовыми связками (передней и задней)
- D. Представляет собой комбинированный сустав
- E. Межкостная перепонка участвует в укреплении синдесмоза

Joncțiunea tibiofibulară distală este o parte componentă a sindesmozei tibiofibulare. Ea reprezintă o sinartroză ligamentară între extremitățile distale ale tibiei și fibulei. La nivelul ei nu există fețe articulare cu cartilaj și nici capsulă articulară, joncțiunea fiind consolidată de ligamentele tibiofibular anterior, tibiofibular posterior și tibiofibular interosos, care proximal se continuă cu membrana interosoasă crurală, întinsă între marginile interosoase ale oaselor respective. De integritatea acestei joncțiuni, care ar avea de suferit în fracturile de maleolă laterală depinde stabilitatea articulației talocrurale.

Enunțuri corecte „A”, „B”, „C”, „E”.

182. CM. Articulația talocrurală:

- A. Este formată de fețe articulare ale 3 oase
- B. Capsula articulară a ei este fină, întărită de ligamente puternice
- C. Capsula se inseră pe marginea fețelor articulare
- D. Membrana sinovială este laxă
- E. Cavitatea sinovială se extinde deseori superior între ligamentele tibiofibulare

CM. Which of the following statements about the talocrural joint are true:

- A. It is formed by the articular surfaces of three bones
- B. The articular capsule is thin, strengthened by strong ligaments
- C. The capsule is inserted to the edges of the articular surfaces
- D. The synovial membrane is loose
- E. The synovial cavity often extends superiorly between the tibiofibular ligaments

CM. Голеностопный сустав:

- A. Образован суставными поверхностями трёх костей
- B. Суставная капсула тонкая, укреплена прочными связками
- C. Капсула фиксируется по краям суставных поверхностей
- D. Синовиальная мембрана слабая
- E. Суставная полость часто впячивается выше между межберцовыми связками

Articulația talocrurală sau articulația gleznei se realizează de către fața articulară inferioară a tibiei, fețele articulare maleolare ale tibiei și fibulei și trohleea astragalului, fiind o articulație compusă. Din spate capsula articulară sus și în jos se fixează pe marginile cartilajului articular, iar din față, pe tibie și pe colul astragalului – la o distanță de cca 7-8 mm de cartilaj. Capsula este subțire și laxă; ea este întărită de ligamentele colateral medial (deltoid), constituit din patru fascicule (porțiuni) și ligamentul colateral lateral, format din trei fascicule.

Enunțuri corecte astfel sunt „A” și „B”.

183.	<p>CM. Elementele de consolidare a articulației talocrurale:</p> <p>A. Ligamentul colateral lateral, compus din 5 porțiuni B. Ligamentul talofibular anterior, extins între maleola laterală și colul talar C. Ligamentul talofibular posterior, extins de la maleola laterală până la tuberculul lateral talar D. Ligamentul calcaneofibular, localizat între vârful maleolei laterale și fața laterală a calcaneului E. Ligamentul colateral medial, care pornește de la maleola medială și se inseră pe talus, calcaneu și osul navicular</p> <p>CM. The strengthening elements of the talocrural joint are defined in the following statements:</p> <p>A. Lateral collateral ligament consists of 5 parts B. The anterior talofibular ligament is extended between the lateral malleolus and neck of the talus C. The posterior talofibular ligament extends from the lateral malleolus to the lateral tubercle of the talus D. The calcaneofibular ligament is located between the apex of the lateral malleolus and lateral surface of the calcaneus E. The medial collateral ligament starts from the medial malleolus and inserts on the talus, calcaneus and navicular bone</p> <p>СМ. Образования, укрепляющие голеностопный сустав:</p> <p>A. Латеральная коллатеральная связка, состоящая из 5 частей B. Передняя таранно-малоберцовая связка, протягивающаяся между латеральной лодыжкой и шейкой таранной кости C. Задняя таранно-малоберцовая связка, которая начинается на латеральной лодыжке и фиксируется на латеральном бугорке таранной кости D. Пяточно-малоберцовая связка протягивается между верхушкой латеральной лодыжки и боковой поверхностью пяточной кости E. Медиальная коллатеральная связка начинается на медиальной лодыжке и фиксируется на таранной, пяточной и ладьевидной костях</p> <p>Consolidarea articulației talocrurale este asigurată de două ligamente puternice – lig. colateral medial (deltoid), care începe pe maleola medială și se inseră pe osul navicular, osul astragal și calcaneu și lig. colateral lateral, care pornește de la maleola laterală și se inseră pe talus și calcaneu. Lig. colateral medial (deltoid), denumit și Lauth, constă din patru fascicule sau porțiuni – tibionaviculară, tibiotalară anterioară, tibiocalcaneară, tibiotalară posterioară, iar lig. colateral lateral – din trei ligamente distincte – talofibular anterior, calcaneofibular și talofibular posterior.</p> <p>Enunțuri sunt corecte – „B”, „C”, „D”, „E”.</p>
184.	<p>CM. Ce oase participă la formarea <i>articulatio subtalaris</i>?</p> <p>A. <i>Talus</i> B. <i>Os naviculare</i> C. <i>Calcaneus</i> D. <i>Os cuboideum</i> E. <i>Tibia</i></p> <p>CM. Which of the following bones form the subtalar joint?</p> <p>A. <i>Talus</i> B. <i>Navicular bone</i> C. <i>Calcaneus</i> D. <i>Cuboid bone</i> E. <i>Tibia</i></p>

CM. Какие кости участвуют в образовании *articulatio subtalaris*?

- A. *Talus*
- B. *Os naviculare*
- C. *Calcaneus*
- D. *Os cuboideum*
- E. *Tibia*

Talusul (astragalul) se unește cu calcaneul prin două articulații – una posterioară, care reprezintă de fapt articulația subtalară, art. talocalcaneană sau talocalcaneană posterioară și alta anterioară, care face parte din art. talocalcaneonaviculară, componentă a art. transverse a tarsului. Art. subtalară este plană, se formează între fața articulară posterioară a talusului și fața articulară posterioară a calcaneului.

Capsula articulară se inseră la periferia cartilajului hialin, care tapetează fețele articulare. Ea este întărită de ligamentele:

- ✓ talocalcanean interosos, cel mai important, care menține fețele articulare în contact, frânează mișcările exagerate, asigură stabilitatea și elasticitatea articulației;
- ✓ talocalcanean medial, întins între tuberculul medial al procesului posterior al talusului și sustentaculul talusului;
- ✓ talocalcanean lateral și
- ✓ talocalcanean posterior, ambele împreună formează un ligament bifurcat situat lateral.

Art. subtalară e separată de art. talocalcaneonaviculară prin sinusul tarsului, format din suprapunerea șanțurilor talar și calcanean și ocupat în mare parte de lig. talocalcanean interosos. Mișcările în art. subtalară sunt foarte reduse, ele se însumează cu mișcările în alte articulații ale piciorului. **Enunțuri corecte sunt „A” și „C”.**

P.S. Există două moduri de abordare privind art. subtalară.

Din punct de vedere strict anatomic art. subtalară reprezintă doar art. talocalcaneană posterioară, care are capsulă proprie și o cavitate articulară separată.

Din punct de vedere clinic art. talocalcaneană posterioară este strâns legată funcțional de art. talocalcaneană anterioară, parte componentă a art. talocalcaneonaviculare.

185. CM. *Articulatio subtalaris* face parte din:

- A. *Articulationes planae*
- B. *Articulationes spheroidae*
- C. *Articulationes trochoideae*
- D. *Articulationes simplex*
- E. *Articulationes synoviales*

CM. The subtalar joint belongs to the:

- A. *Plane joints*
- B. *Ball-and-socket joints*
- C. *Pivot joints*
- D. *Simple joints*
- E. *Synovial joints*

CM. *Articulatio subtalaris* относится к:

- A. *Articulationes planae*
- B. *Articulationes spheroidae*
- C. *Articulationes trochoideae*
- D. *Articulationes simplex*
- E. *Articulationes synoviales.*

Talusul (astragalul) se unește cu calcaneul prin două articulații – una posterioară, care reprezintă de fapt articulația subtalară, art. talocalcaneană sau talocalcaneană posterioară și alta anterioară, care face parte din art. talocalcaneonaviculară, componentă a art. transverse a tarsului. Art. subtalară este plană, se formează între fața articulară posterioară a talusului și fața articulară posterioară a calcaneului. Capsula articulară se inseră la periferia cartilajului hialin, care tapetează fețele articulare. Ea este întărită de ligamentele:

	<ul style="list-style-type: none"> ✓ talocalcanean interosos, cel mai important, care menține fețele articulare în contact, frânează mișcările exagerate, asigură stabilitatea și elasticitatea articulației; ✓ talocalcanean medial, întins între tuberculul medial al procesului posterior al talusului și sustentaculul talusului; ✓ talocalcanean lateral și ✓ talocalcanean posterior, ambele împreună formează un ligament bifurcat situat lateral. <p>Art. subtalară e separată de art. talocalcaneonaviculară prin sinusul tarsului, format din suprapunerea șanțurilor talar și calcanean și ocupat în mare parte de lig. talocalcanean interosos. Mișcările în art. subtalară sunt foarte reduse, ele se însumează cu mișcările în alte articulații ale piciorului.</p> <p><i>P.S. Există două moduri de abordare privind art. subtalară. Din punct de vedere strict anatomic art. subtalară reprezintă doar art. talocalcaneană posterioară, care are capsulă proprie și o cavitate articulară separată. Din punct de vedere clinic art. talocalcaneană posterioară este strâns legată funcțional de art. talocalcaneană anterioară, parte componentă a art. talocalcaneonaviculară.</i></p> <p>Ținând cont de cele expuse mai sus enunțuri corecte sunt „A” și „E”.</p>
186.	<p>CM. Ce articulații participă la formarea <i>articulatio tarsi transversa</i>?</p> <p>A. <i>Articulatio calcaneocuboidea</i> B. <i>Articulatio subtalaris</i> C. <i>Articulatio cuneonavicularis</i> D. <i>Articulatio talocalcaneonavicularis</i> E. <i>Articulatio talonavicularis</i></p> <p>CM. Which of the following joints form the transverse tarsal joint?</p> <p>A. <i>Articulatio calcaneocuboidea</i> B. <i>Articulatio subtalaris</i> C. <i>Articulatio cuneonavicularis</i> D. <i>Articulatio talocalcaneonavicularis</i> E. <i>Articulatio talonavicularis</i></p> <p>CM. Какие суставы участвуют в образовании <i>articulatio tarsi transversa</i>?</p> <p>A. <i>Articulatio calcaneocuboidea</i> B. <i>Articulatio subtalaris</i> C. <i>Articulatio cuneonavicularis</i> D. <i>Articulatio talocalcaneonavicularis</i> E. <i>Articulatio talonavicularis</i></p> <p>În conformitate cu Terminologia Anatomică Internațională articulația transversă a tarsului, articulația mediotarsiană sau articulația lui Chopart grupează articulațiile talocalcaneonaviculară și calcaneocuboidiană, care funcțional se comportă ca o articulație trohoidă. Sub aspect clinic articulația lui Chopart se formează din două articulații separate – partea talonaviculară a articulației talocalcaneonaviculară și articulația calcaneocuboidă. La nivelul ei tarsul anterior și metatarsul se rotesc ca un tot unitar pe tarsul posterior în jurul unei axe longitudinale, amplificând mișcările de inversie și eversie, care se produc în articulația subtalară clinică. Art. lui Chopart este mai mult o linie de dezarticulare, care separă tarsul anterior de cel posterior. Secționarea la nivelul ei este metoda standard pentru amputarea chirurgicală a piciorului.</p> <p>Enunțuri corecte sunt „A” și „E”.</p>
187.	<p>CM. Ce ligamente fortifică <i>articulatio tarsi transversa</i>?</p> <p>A. <i>Ligamentum tibionaviculare</i> B. <i>Ligamentum calcaneonaviculare</i> C. <i>Ligamentum calcaneocuboideum</i> D. <i>Ligamentum calcaneocuboideum plantare</i> E. <i>Ligamentum plantare longum</i></p>

CM. Which of the following ligaments strengthen the transverse tarsal joint?

- A. *Ligamentum tibionaviculare*
- B. *Ligamentum calcaneonaviculare*
- C. *Ligamentum calcaneocuboideum*
- D. *Ligamentum calcaneocuboideum plantare*
- E. *Ligamentum plantare longum*

CM. Какие связки укрепляют *articulatio tarsi transversa*?

- A. *Ligamentum tibionaviculare*
- B. *Ligamentum calcaneonaviculare*
- C. *Ligamentum calcaneocuboideum*
- D. *Ligamentum calcaneocuboideum plantare*
- E. *Ligamentum plantare longum*

Articulația mediotarsiană sau transversă a tarsului este fortificată de complexul de ligamente, care întăresc fiecare din articulațiile, care o compun. Există un singur ligament comun pentru ambele articulații, deci al art. mediotarsiene – ligamentul bifurcat, compus din ligamentele calcaneonavicular și calcaneocuboidian, denumit și cheia articulației lui Chopart.

Articulația talocalcaneonaviculară este întărită de ligamentele:

- calcaneonavicular plantar;
- calcaneonavicular (parte componentă a lig. bifurcat);
- talonavicular,

iar articulația calcaneocuboidiană de ligamentele:

- calcaneocuboidian (parte componentă a celui bifurcat);
- calcaneocuboidian plantar;
- plantar lung. ***Prin urmare corecte sunt enunțurile „B”, „C”, „D” și „E”.***

188. CM. Articulațiile piciorului:

- A. Articulația Chopart este cea mai mobilă articulație a piciorului
- B. Articulația transversală a tarsului include articulațiile talonaviculară și calcaneocuboidă
- C. Mișcările principale în articulația transversală a tarsului și cea subtalară sunt: inversia și eversia
- D. În articulația subtalară se realizează mișcări de adducție și abducție a piciorului
- E. Prin sinusul tarsului trece tendonul unui mușchi

CM. Choose the true statements about the joints of the foot:

- A. The Chopart's joint is the most mobile joint of the foot
- B. The transverse tarsal joint includes the talonavicular and the calcaneocuboid joints
- C. The main movements of transverse tarsal joint and of subtalar one are inversion and eversion
- D. The subtalar joint can perform adduction and abduction of the foot
- E. The tendon of a muscle passes through the tarsal sinus

CM. Суставы стопы:

- A. Шопаров сустав самый подвижный из всех суставов стопы
- B. Поперечный сустав предплюсны состоит из таранно-ладьевидного и пяточно-кубовидного суставов
- C. Главные движения в поперечном суставе предплюсны и подтаранном это супинация и пронация
- D. В подтаранном суставе осуществляются приведение и отведение стопы
- E. Через пазуху предплюсны проходит сухожилие одной мышцы

Sub aspect funcțional cea mai mobilă articulație a piciorului este, bineînțeles, articulația talocrurală (a gleznei) și nicidecum vre-o una dintre articulațiile intertarsiene sau tarsometatarsiene, în majoritatea lor mai mult plane. Articulația mediotarsiană (a lui Chopart), compusă din articulațiile talonaviculară și calcaneocuboidiană, adică o articulație sferoidă

imperfectă și una selară, în ansamblu se comportă funcțional ca o articulație trohoidă, în care se realizează mișcările de inversiune și eversiune ale piciorului, inclusiv și în art. subtalară atât în cea anatomică, cât și în cea clinică. Sinusul tarsului, format prin suprapunerea șanțurilor talar și calcanean este ocupat în mare parte de ligamentul talocalcanean interesos. **Enunțuri corecte sunt „B” și „C”.**

189. CM. Articulația calcaneocuboidă:

- A. Fețele articulare sunt congruente
- B. Este o articulație seliformă
- C. Capsula este mai groasă și mai tensionată din partea medială
- D. Cavitatea articulară comunică cu cea a articulației talocalcaneonaviculare
- E. Pe fața dorsală este consolidată mai bine decât pe cea plantară

CM. Choose the true statements about the calcaneocuboid joint:

- A. The articular surfaces are congruent
- B. It is a saddle joint
- C. The articular capsule is thicker and more tensioned on the medial side
- D. The articular cavity communicates with that of the talocalcaneonavicular joint
- E. On the dorsal surface it is strengthened better than on the plantar surface

CM. Пяточно-кубовидный сустав:

- A. Суставные поверхности конгруэнтны
- B. Этот сустав седловидной формы
- C. Суставная капсула толще и более натянута с медиальной стороны
- D. Суставная полость сообщается с полостью таранно-пяточно-ладьевидного сустава
- E. На тыльной поверхности сустав лучше укреплен, чем на подошвенной

Articulația calcaneocuboidiană este o articulație selară (în șa). Se realizează între fața articulară cuboidiană a osului calcaneu și fața articulară posterioară a osului cuboid, acestea fiind congruente, din care motiv mobilitatea articulației este limitată. Capsula articulară, mai laxă din partea laterală, se inseră pe marginea fețelor articulare și e fortificată de ligamentele:

- calcaneocuboidian (parte a lig. bifurcat);
- calcaneocuboidian plantar – deosebit de puternic, unește tuberozitățile celor două oase;
- plantar lung, care nu este un ligament propriu al acestei articulații dar prin poziția sa contribuie la stabilizarea ei. Se întinde între tuberozitatea calcaneului și fața plantară a bazei metatarsienelor II-V, consolidând articulația din partea plantară. După cum s-a menționat anterior, această articulație e parte componentă a articulației lui Chopart. **Enunțuri corecte sunt „A” și „B”.**

190. CM. Ligamentele articulațiilor piciorului:

- A. Ligamentul plantar lung - cel mai puternic dintre ligamentele piciorului
- B. Ligamentul plantar lung începe pe fața laterală a calcaneului și se inseră pe bazele oaselor metatarsiene II-V
- C. Ligamentul-cheie al articulației Chopart este ligamentul bifurcat
- D. Ligamentul bifurcat este alcătuit din 2 porțiuni: calcaneonaviculară și calcaneocuneiformă
- E. Cele mai puternice ligamente sunt pe fața plantară

CM. Choose the true statements about the ligaments of the foot joints:

- A. The long plantar ligament is the strongest ligament of the foot
- B. The long plantar ligament starts on the lateral surface of the calcaneus and inserts on the bases of the IInd-Vth metatarsal bones
- C. The "key" of the Chopart's joint is the bifurcate ligament
- D. The bifurcate ligament consists of two parts: calcaneonavicular and calcaneocuneiform
- E. The strongest ligaments are located on the plantar surface

CM. Связки соединений костей стопы:

- A. Длинная подошвенная связка самая мощная из всех связок стопы

- V. Длинная подошвенная связка начинается на латеральной поверхности пяточной кости и фиксируется к основаниям II – V плюсневых костей
- C. Ключом шопарова сустава служит раздвоенная связка
- D. Раздвоенная связка состоит из двух частей: пяточно-клиновидной и пяточно-ладьевидной связок
- E. Самые прочные связки находятся на подошвенной поверхности

Ligamentul plantar lung este cel mai puternic dintre toate ligamentele piciorului. El începe pe fața inferioară a calcaneului, de la tuberozitatea acestuia, trece spre șanțul cuboidului, lansând o mare parte din fasciculele sale spre locul de inserție – bazele oaselor metatarsiene II-V. Aceste fascicule formează o teacă pentru tendonul mușchiului peronier lung. Unul dintre ligamentele dorsale ale piciorului – ligamentul bifurcat, compus din ligamentele calcaneonavicular și calcaneocuboidian, este considerat drept cheie a articulației lui Chopart. **Enunțuri corecte sunt „A”, „C”, și „E”.**

191. CM. Articulația cuneonaviculară:

- A. Este o articulație elipsoidă formată din 4 oase
- B. Capsula ei este fixată de marginea fețelor articulare
- C. Este fortificată de ligamentele: cuneonaviculare (plantare, dorsale), intercuneiforme interosoase, intercuneiforme dorsale și plantare
- D. Fisura articulară se prelungește între oasele cuneiforme
- E. În unele cazuri cavitatea articulară comunică cu cavitatea articulațiilor tarsometatarsiene

CM. Choose the true statements about the cuneonavicular joint:

- A. It is an ellipsoid joint formed by four bones
- B. The articular capsule is fixed on the margins of the articular surfaces
- C. It is strengthened by the following ligaments: cuneonavicular (plantar and dorsal) ones, interosseous intercuneiform, dorsal and plantar intercuneiform ligaments
- D. The articular cavity continues between the cuneiform bones
- E. In some cases the articular cavity communicates with the cavity of the tarsometatarsal joints

CM. Клино-ладьевидный сустав:

- A. Это эллипсоидный сустав, в образовании которого участвуют 4 кости
- B. Капсула сустава фиксирована по краям суставных поверхностей
- C. Сустав укреплен следующими связками: тыльные и подошвенные клино-ладьевидные связки, межкостные межклиновидные связки, тыльные и подошвенные межклиновидные связки
- D. Суставная щель продолжается между клиновидными костями
- E. Иногда суставная полость сообщается с суставной полостью предплюсне-плюсневых суставов

Articulația cuneonaviculară este una din articulațiile tarsului anterior. Se formează dintre fețele articulare anterioară a osului navicular și celor trei oase cuneiforme. Este o articulație planiformă, cu mobilitatea foarte redusă. Capsula articulară se inseră pe marginea fețelor tapetate cu cartilaj hialin și este întărită de ligamentele cuneonaviculare dorsale și plantare, intercuneiforme interosoase, intercuneiforme dorsale și intercuneiforme plantare. Cavitatea articulației cuneonaviculare se continuă cu cavitățile articulațiilor intercuneiforme, care ar putea comunica cu cavitatea articulațiilor tarsometatarsiene. **Corect – „B”, „C”, „D”, „E”.**

192. CM. Articulațiile tarsometatarsiene și intermetatarsiene:

- A. Sunt 3 articulații tarsometatarsiene compuse, izolate una de alta
- B. Sunt consolidate prin ligamentele tarsometatarsiene dorsale, plantare și interosoase
- C. Ligamentul tarsometatarsian interosos lateral reprezintă cheia articulației Lisfranc
- D. Articulațiile intermetatarsiene sunt plane
- E. Orientarea tuturor ligamentelor dorsale, plantare și interosoase este transversală

CM. Choose the true statements about the tarsometatarsal and intermetatarsal joints:

- A. There are three compound tarsometatarsal joints, isolated from each other
- B. They are strengthened by the dorsal, plantar and interosseous tarsometatarsal ligaments
- C. The lateral interosseous tarsometatarsal ligament is the "key" of the Lisfranc's joint
- D. The intermetatarsal joints are plane
- E. The direction of all the dorsal, plantar and interosseous ligaments is transverse.

CM. Предплюсне-плюсневые и межплюсневые суставы:

- A. Имеются 3 сложных предплюсне-плюсневых сустава, изолированные друг от друга
- B. Укреплены тыльными, подошвенными и межкостными предплюсне-плюсневыми связками
- C. Латеральная межкостная предплюсне-плюсневая связка является ключом лисфранкова сустава
- D. Межплюсневые суставы плоские
- E. Направление всех связок (тыльные, подошвенные, межкостные) поперечное

Articulațiile tarsometatarsiene leagă tarsul anterior cu cele cinci oase metatarsiene. Numite și articulația Lisfranc, ele sunt articulații plane, care se formează între fețele articulare ale oaselor cuneiforme și a cuboidului, pe de - o parte, și a bazelor oaselor metatarsiene, pe de altă parte. Art. tarsometatarsiene prin ligamente interosoase sunt divizate în trei compartimente:

- articulația metatarsianului I prin unirea lui cu cuneiformul medial;
- articulațiile metatarsienelor II și III prin unirea lor cu cuneiformele intermediar și lateral;
- articulațiile metatarsienelor IV și V prin unirea lor cu cuboidul.

Capsulele articulare ale lor sunt fortificate de ligamentele tarsometatarsiene plantare și dorsale și ligamentele cuneometatarsiene interosoase medial, mijlociu și lateral. Ligamentul interosus medial, denumit și cheia articulației Lisfranc este un fascicul fibros scurt și gros, care unește primul os cuneiform cu metatarsianul II. Între bazele oaselor metatarsiene adiacente se formează articulații plane, cu capsule articulare comune cu compartimentările articulațiilor tarsometatarsiene – art. intermetatarsiene. Sunt fortificate de ligamentele metatarsiene dorsale, plantare și interosoase, cu orientarea diferită a fasciculelor fibroase. **Enunțuri corecte, în felul aceasta, sunt: „A”, „B”, „D”.**

193. CM. Indicați formațiunile anatomice care susțin bolta longitudinală a piciorului:

- A. *Ligamenta tarsi interossea*
- B. *Ligamentum plantare longum*
- C. *Ligamentum calcaneonaviculare plantare*
- D. *Ligamentum bifurcatum*
- E. *Ligamenta plantaria*

CM. Choose the anatomical formations that sustain the longitudinal plantar arches:

- A. *Ligamenta tarsi interossea*
- B. *Ligamentum plantare longum*
- C. *Ligamentum calcaneonaviculare plantare*
- D. *Ligamentum bifurcatum*
- E. *Ligamenta plantaria*

CM. Назовите все анатомические образования, которые удерживают продольный свод стопы:

- A. *Ligamentum tarsi interossea*
- B. *Ligamentum plantare longum*
- C. *Ligamentum calcaneonaviculare plantare*
- D. *Ligamentum bifurcatum*
- E. *Ligamenta plantaria*

Formațiunile anatomice (oasele, articulațiile, mușchii) din componența piciorului în ansamblu sunt dispuse în așa fel, încât alcătuiesc o boltă cu dublă concavitate – longitudinală și transversală. Bolta longitudinală este alcătuită din arcurile medial și lateral.

Arcul medial este mai ridicat și mai important. El este alcătuit din calcaneu, talus, navicular, trei oase cuneiforme și trei oase metatarsiene. Elementul de bază al arcului medial este capul talusului.

Arcul lateral este mai plat. Este alcătuit din calcaneu, cuboid și ultimele două oase metatarsiene (IV și V). Bolta transversală este alcătuită din cuboid, oasele cuneiforme și bazele oaselor metatarsiene. Arcurile medial și lateral ale bolții longitudinale servesc ca pilieri pentru bolta transversală. Integritatea bolților piciorului este menținută de factori activi și pasivi.

Factorii pasivi includ:

- forma oaselor articulate (ambele bolți, dar mai ales cea transversală);
- patru straturi succesive de țesut fibros, care susțin bolta longitudinală – aponevroza plantară, ligamentul plantar lung, ligamentul calcaneocuboid plantar (plantar scurt), ligamentul calcaneonavicular plantar (arcuat).

Factorii activi sunt:

- acțiunea tonică activă a mușchilor proprii ai piciorului (pentru bolta longitudinală);
- mușchii flexori ai halucelui și lung al degetelor (pentru bolta longitudinală);
- contracția activă și tonică a mușchilor ale căror tendoane lungi se extind la nivelul piciorului, și anume mușchiul tibial anterior și mușchiul peronier lung pentru bolta longitudinală și mușchii tibial posterior și fibular lung pentru bolta transversală.

Prin urmare corecte sunt enunțurile „B”, „C”, „E”.

194. CM. Care ligamente întăresc bolta transversală a piciorului?

- A. *Aponeurosis plantaris*
- B. *Ligamenta metatarsia interossea*
- C. *Ligamentum plantare longum*
- D. *Ligamentum metatarsium transversum profundum*
- E. *Ligamenta collateralia*

CM. Which of the following ligaments strengthen the transverse arch of the foot?

- A. *Aponeurosis plantaris*
- B. *Ligamenta metatarsia interossea*
- C. *Ligamentum plantare longum*
- D. *Ligamentum metatarsium transversum profundum*
- E. *Ligamenta collateralia*

CM. Какие связки укрепляют поперечный свод стопы?

- A. *Aponeurosis plantaris*
- B. *Ligamenta metatarsia interossea*
- C. *Ligamentum plantare longum*
- D. *Ligamentum metatarsium transversum profundum*
- E. *Ligamenta collateralia*

Din cele expuse anterior devine clar, că bolta transversală este asigurată de modul de articulare a tuturor celor trei oase cuneiforme, de ligamentele transversale plantare (metatarsian transversal profund, metatarsian interosus), de tendoanele mușchilor fibular (peronier) lung, tibiali anterior și posterior, care prin poziția lor trag în sus bolta. *Astfel enunțuri corecte sunt „B” și „D”.*

195. CM. Articulațiile metatarsofalangiene:

- A. Fețele capetelor oaselor metatarsiene sunt sferoide, ușor aplatizate transversal
- B. Capsula articulară este fină și flască
- C. Sunt fortificate de ligamentele colaterale (mediale și laterale), plantare și ligamentul transversal profund al metatarsului
- D. Ligamentele colaterale mediale sunt mai massive și mai puternice
- E. Mișcărilor de extensie sunt mai reduse decât în articulațiile similare ale mâinii

CM. Choose the true statements about the metatarsophalangeal joints:

- A. The articular surfaces of the heads of the metatarsal bones are spheroid in shape and slightly flattened transversely
- B. The articular capsule is thin and loose (free)
- C. They are strengthened by the medial and lateral collateral ligaments, by the plantar and deep transverse metatarsal ligaments
- D. The medial collateral ligaments are more massive and stronger
- E. The extension movements are more reduced than those of the metacarpophalangeal joints

СМ. Плюснефаланговые суставы:

- A. Суставные поверхности головок плюсневых костей шаровидной формы, слегка сплюснутые в поперечном направлении
- B. Суставная капсула тонкая и свободная
- C. Укрепляются коллатеральными связками (медиальными и латеральными), подошвенными и глубокой поперечной плюсневой связками
- D. Коллатеральные медиальные связки толще и прочнее
- E. Разгибание меньше, чем в аналогичных суставах кисти

Articulațiile metatarsofalangiene se formează între capetele oaselor metatarsiene și bazele falangelor proximale ale degetelor piciorului. După forma fețelor și sub aspect funcțional sunt articulații elipsoide, deși capetele oaselor metacarpiene au o formă sferică neregulată, puțin aplatizată din părți, iar fosele articulare de la baza falangelor proximale sunt ovale. Capsulele articulare sunt fine și laxe. Ele sunt solidarizate prin ligamente colaterale, ligamente plantare și un ligament metatarsal profund comun. Mișcările în aceste articulații, în genere, sunt la fel ca și în articulațiile respective ale mâinii, dar mai limitate. Dacă nu sunt luate în considerație mișcările neînsemnate de abducție și adducție se poate considera că există doar mișcările de flexie dorsală și plantară a tuturor degetelor, totodată flexia dorsală e mai pronunțată, pe când în cazul mâinii situația e inversă. *Prin urmare corecte sunt enunțurile „A”, „B” și „C”.*

196. CM. Articulațiile metatarsofalangiene și interfalangiene:

- A. Ligamentul transversal profund al metatarsului unește capetele tuturor oaselor metatarsiene
- B. Articulațiile metatarsofalangiene sunt pluriaxiale
- C. Mișcările de flexie și extensie în articulațiile metatarsofalangiene sunt mai reduse decât cele de abducție și adducție
- D. Articulațiile interfalangiene sunt trohleare, uniaxiale
- E. Articulațiile interfalangiene sunt consolidate de ligamentele colaterale și dorsale

CM. Choose the true statements about the metatarsophalangeal and interphalangeal joints:

- A. The deep transverse metatarsal ligament connects the heads of all the metatarsal bones
- B. The metatarsophalangeal joints are multiaxial joints
- C. The flexion and extension in the metatarsophalangeal joints are more reduced than those of abduction and adduction
- D. The interphalangeal joints are hinge, uniaxial joints.
- E. The interphalangeal joints are strengthened by the collateral and dorsal ligaments

СМ. Плюснефаланговые и межфаланговые суставы:

- A. Поперечная глубокая плюсневая связка соединяет головки всех плюсневых костей
- B. Плюснефаланговые суставы многоосные
- C. Сгибание и разгибание в плюснефаланговых суставах меньше, чем приведение и отведение
- D. Межфаланговые суставы блоковидные, одноосные
- E. Межфаланговые суставы укрепляются коллатеральными и тыльными связками

După cele expuse mai sus trebuie menționat faptul, că articulațiile metatarsofalangiene după mișcările, realizabile la nivelul lor (flexie – extensie și o ușoară abducție – adducție) sunt

biaxiale. Mișcările de flexie – extensie, sau flexie dorsală și plantară se realizează în jurul unei axe transversale atingând o amplitudine totală de cca 90°, iar cele de abducție – adducție sunt mult mai reduse. Capsulele articulațiilor metatarsofalangiene sunt strâns unite cu ligamentul metatarsian transvers profund, care leagă capetele oaselor metatarsiene I-V. Articulațiile interfalangiene – una la haluce și câte două la celelalte degete – se realizează între capetele falangelor proximale și medii și bazele falangelor medii și distale; după forma fețelor sunt articulații trohleare (în scripete sau balama). Fiecare din ele este întărită de două ligamente colaterale și unul plantar.

Enunțuri corecte sunt „A” și „D”.

197. CM. Articulații uniaxiale:

- A. Art. șoldului
- B. Art. interfalangiene
- C. Art. genunchiului
- D. Art. subtalară
- E. Art. calcaneocuboidă

CM. The uniaxial joints are:

- A. The hip joint
- B. The interphalangeal joint
- C. The knee joint
- D. The subtalar joint
- E. The calcaneocuboid joint

CM. Одноосные суставы:

- A. Тазобедренный сустав
- B. Межфаланговые суставы
- C. Коленный сустав
- D. Подтаранный сустав
- E. Пяточно-кубовидный сустав

Uniaxiale sunt articulațiile trohleare (în scripete sau balama), cohleare (în melc – o varietate a articulațiilor trohleare) și trohoide (cilindrice, sau în pivot).

Dintre articulațiile enunțate cea a șoldului este pluriaxială, cea a genunchiului și cea calcaneocuboidă sunt biaxiale, și doar articulațiile interfalangiene (atât ale degetelor mâinii, cât și ale piciorului, care sunt trohleare) și articulația subtalară (în sensul ei clinic), care este una trohoidă – sunt uniaxiale.

Astfel enunțuri corecte sunt „B” și „D”.

198. CM. Articulații multiaxiale:

- A. Art. sacroiliacă
- B. Art. șoldului
- C. Art. genunchiului
- D. Art. tibiofibulară proximală
- E. Art. talocrurală

CM. The multiaxial joints are:

- A. The sacroiliac joint
- B. The hip joint
- C. The knee joint
- D. The proximal tibiofibular joint
- E. The talocrural joint

CM. Многоосные суставы:

- A. Крестцово-подвздошный сустав
- B. Тазобедренный сустав

- C. Коленный сустав
- D. Проксимальный межберцовый сустав
- E. Голеностопный сустав

Articulațiile multiaxiale, sau pluriaxiale, cu trei grade de libertate sunt articulațiile sferoide (enartrozele), articulațiile cotilice și articulațiile planiforme. Dintre articulațiile enunțate articulația genunchiului este una biaxială, cea talocrurală – uniaxială, iar celelalte sunt pluriaxiale – art. șoldului e cotilică, articulațiile sacroiliacă și tibiofibulară proximală sunt plane, ambele cu mișcări foarte și foarte reduse (amfiartroze). *Corect – „A”, „B”, „D”.*

199. CM. Amfiartroze:

- A. Art. sacroiliacă
- B. Art. șoldului
- C. Art. talocrurală
- D. Art. intermetatarsiene
- E. Art. calcaneocuboidă

CM. The amphiarthroses are:

- A. The sacroiliac joint
- B. The hip joint
- C. The talocrural joint
- D. The intermetatarsal joints
- E. The calcaneocuboid joint

CM. Амфиартрозы:

- A. Крестцово-подвздошный сустав
- B. Тазобедренный сустав
- C. Голеностопный сустав
- D. Межплюсневые суставы
- E. Пяточно-кубовидный сустав

Amfiartroze sunt numite articulațiile plane, în care mișcările sunt foarte limitate. Dintre cele enunțate, amfiartroze sunt articulațiile intermetatarsiene și cea sacroiliacă. Art. șoldului e una cotilică, cea talocrurală – trohleară, iar calcaneocuboidiană – seliformă. *Corect – „A” și „D”.*

200. CM. Articulații simple:

- A. Art. tibiofibulară proximală
- B. Art. talocrurală
- C. Art. subtalară
- D. Art. sacroiliacă
- E. Art. interfalangiene

CM. The simple joints are:

- A. The proximal tibiofibular joint
- B. The talocrural joint
- C. The subtalar joint
- D. The sacroiliac joint
- E. The interphalangeal joints

CM. Простые суставы:

- A. Проксимальный межберцовый сустав
- B. Голеностопный сустав
- C. Подтаранный сустав
- D. Крестцово-подвздошный сустав
- E. Межфаланговые суставы

	<p>Simple se numesc articulațiile, la formarea cărora participă fețele articulare a nu mai mult decât două oase. Dintre cele enunțate doar articulația talocrurală e compusă, deoarece la realizarea ei participă fețele articulare de pe tibia, maleola laterală a fibulei și trohlea astragalului, pe când toate celelalte sunt diartroze simple. Corect – „A”, „C”, „D” și „E”.</p>
<p>201.</p>	<p>CM. Articulații compuse:</p> <ul style="list-style-type: none"> A. Art. interfalangiene B. Art. genunchiului C. Art. talocrurală D. Art. cotului E. Art. radiocarpiană <p>CM. The compound joints are:</p> <ul style="list-style-type: none"> A. The interphalangeal joints B. The knee joint C. The talocrural joint D. The elbow joint E. The cuneonavicular joint <p>CM. Сложные суставы:</p> <ul style="list-style-type: none"> A. Межфаланговые суставы B. Коленный сустав C. Голеностопный сустав D. Локтевой сустав E. Клинолапьевидный сустав <p>Compuse sunt catalogate articulațiile, la formarea cărora participă fețele articulare ale mai multor oase. Astfel de articulații sunt cele enunțate prin „B”, „C”, „D”, „E”.</p>
<p>202.</p>	<p>CM. Articulații complexe:</p> <ul style="list-style-type: none"> A. Art. sternoclaviculară B. Art. calcaneocuboidă C. Art. genunchiului D. Art. tibiofibulară proximală E. Art. umărului <p>CM. The complex joints are:</p> <ul style="list-style-type: none"> A. The sternoclavicular joint B. The calcaneocuboid joint C. The knee joint D. The proximal tibiofibular joint E. The shoulder joint <p>CM. Комплексные суставы:</p> <ul style="list-style-type: none"> A. Грудино-ключичный сустав B. Пяточно-кубовидный сустав C. Коленный сустав D. Межберцовый сустав E. Плечевой сустав <p>Articulații complexe sunt diartrozele, între fețele articulare ale cărora sunt interpuși discuri sau meniscuri cartilajinoase, care împart cavitatea articulației în compartimente (etaje). Dintre cele enunțate conțin discuri sau meniscuri articulațiile sternoclaviculară (cu discul articular) și a genunchiului (cu meniscurile medial și lateral). Celelalte articulații enunțate (calcaneocuboidiană, tibiofibulară proximală și cea a umărului) sunt articulații simple. Astfel enunțuri corecte sunt „A” și „C”.</p>

- 203. CM. Articulații combinate:**
- A. Art. sacroiliacă
 - B. Art. radioulnară proximală și distală
 - C. Art. genunchiului
 - D. Art. tibiofibulară proximală
 - E. Art. temporomandibulară

CM. The combined joints are:

- A. The sacroiliac joint
- B. The proximal and distal radioulnar joints
- C. The knee joint
- D. The proximal tibiofibular joint
- E. The temporomandibular joint

CM. Комбинированные суставы:

- A. Крестцово-подвздошный сустав
- B. Проксимальный и дистальный лучелоктевой сустав
- C. Коленный сустав
- D. Межберцовый сустав
- E. Височно-нижнечелюстной сустав

Combinat se numesc articulațiile, care din punct de vedere anatomic reprezintă structuri separate, iar în aspect funcțional – formațiuni unitare, care una fără alta, aparte, nu pot exercita careva acțiuni. Așa sunt articulațiile temporomandibulară, atlantooccipitală, zigapofizale, costovertebrale, radioulnare proximală și distală. Dintre cele enunțate, combinate sunt articulațiile radioulnare proximală și distală și art. temporomandibulară, *deci „B” și „E”*.

- 204. CM. Element al art. coxofemorale:**

- A. Lig.deltoid
- B. Lig.transversal al acetabulului
- C. Ligg. colaterale
- D. Lig. sacrospinal
- E. Burelet fibrocartilaginos

CM. Which of the following are elements of the hip joint:

- A. The deltoid ligament
- B. The transverse acetabular ligament
- C. The collateral ligaments
- D. The sacrospinal ligament
- E. The fibrocartilaginous rim

CM. Элемент тазобедренного сустава:

- A. Дельтовидная связка
- B. Поперечная связка вертлужной впадины
- C. Коллатеральные связки
- D. Крестцово-остистая связка
- E. Вертлужная губа

Dintre formațiunile enumerate cu articulația coxofemurală se asociază ligamentul transvers al acetabulului și bureletul fibrocartilaginos (labrul acetabular). Ligamentul deltoid ține de articulația gleznei, ligamentele colaterale – de articulațiile cotului, genunchiului, interfalangiene etc., iar lig. sacrospinal, deși e considerat lig. propriu al bazinului participă la consolidarea articulației sacroiliace.

Prin urmare corecte sunt enunțurile „B” și „E”.

205. CM. Element al art. genunchiului:

- A. Ligg. colaterale
- B. Lig. lateral
- C. Ligg. cruciate
- D. Lig. bifurcat
- E. Lig. popliteu arcuat

CM. Which of the following ligaments belong to the knee joint:

- A. The collateral ligaments
- B. The lateral ligament
- C. The cruciate ligaments
- D. The bifurcate ligament
- E. The arcuate popliteal ligament

CM. Элемент коленного сустава:

- A. Коллатеральные связки
- B. Латеральная связка
- C. Крестообразные связки
- D. Раздвоенная связка
- E. Дугообразная подколенная связка

Articulației genunchiului ar putea să-i aparțină ligamentele colaterale (tibial și fibular), ligamentele încrucișate (anterior și posterior) și lig. popliteu arcuat. Lig. lateral se asociază cu articulația temporomandibulară, iar cel bifurcat – cu articulația mediotarsiană (Chopart). *Enunțuri corecte sunt „A”, „C” și „E”.*

206. CM. Element al art. talocrurale:

- A. Lig. deltoid
- B. Ligg. colaterale
- C. Lig. calcaneofibular
- D. Lig. cruciat
- E. Ligg. tibiofibulare anterior și posterior

CM. Which of the following ligaments belong to the talocrural joint:

- A. The deltoid ligament
- B. The collateral ligaments
- C. The calcaneofibular ligament
- D. The cruciate ligament
- E. The anterior and posterior tibiofibular ligaments

CM. Элемент голеностопного сустава:

- A. Дельтовидная связка
- B. Коллатеральные связки
- C. Пяточно-малоберцовая связка
- D. Крестообразная связка
- E. Передняя и задняя межберцовые связки

Elemente ale articulației talocrurale ar putea fi ligamentele colaterale (medial – deltoid și lateral), ligamentul deltoid, ligamentul calcaneofibular. Lig. cruciat ține de art. genunchiului, iar ligg. tibiofibulare anterior și posterior – de sindesmoza tibiofibulară. *Enunțuri corecte sunt „A”, „B”, „C”.*

**ARTROSINDESMOLOGIE
PROBLEME DE SITUAȚIE**

1.	<p>Rezultatele stidiului antropometric al populației au demonstrat că talia (înălțimea) corpului la persoanele în etate este în descreștere.</p> <ol style="list-style-type: none"> 1. Care sunt modificările de vârstă ale coloanei vertebrale ce duc la scurtarea ei? 2. Ce alte modificări ale aparatului locomotor reduc statura omului?
2.	<p>Disecția unui fragment neconservat de coloană vertebrală a pus în evidență prezența între arcurile vertebrelor a unor formațiuni de culoare gălbuie.</p> <ol style="list-style-type: none"> 1. Ce prezintă aceste formațiuni ? 2. Care ar fi rolul lor funcțional ?
3.	<p>Examinând un nou-născut, medicul a constatat absența curburilor fiziologice ale coloanei vertebrale, cu excepția doar a unei singure, în plan sagital, în formă de arc cu convexitatea orientată dorsal.</p> <ol style="list-style-type: none"> 1. Cum credeți, acest fapt poate fi considerat patologie? 2. Numiți curburile fiziologice ale coloanei vertebrale. 3. Există scolioză fiziologică?
4.	<p>E cunoscut faptul, că în coloana vertebrală au loc mai multe mișcări.</p> <ol style="list-style-type: none"> 1. Care ligament limitează extensia excesivă a coloanei vertebrale? 2. Ce modificări suferă forma discurilor intervertebrale în mișcarea de extensie a coloanei vertebrale?
5.	<p>Amplitudinea mișcărilor în diverse regiuni ale coloanei vertebrale diferă.</p> <p>Indicați:</p> <ol style="list-style-type: none"> 1. Cauzele mobilității sporite și amplitudinea mișcărilor posibile din regiunea cervicală a coloanei vertebrale. 2. Cauzele mobilității reduse și amplitudinea mișcărilor posibile din regiunea toracică a coloanei vertebrale.
6.	<p>În clinică în urma examinării unui bărbat s-a stabilit, că acesta prezintă tipul constituțional brahimorf.</p> <ol style="list-style-type: none"> 1. Cum se numește forma toracelui, caracteristică acestui tip constituțional? 2. Enumerați semnele caracteristice acestei forme de torace.
7.	<p>Studiile antropometrice ne oferă date privind modificările toracelui legate de vârsta senilă.</p> <ol style="list-style-type: none"> 1. Indicați cum se schimbă forma și dimensiunile cutiei toracice în această perioadă de vârstă? 2. Numiți două cauze posibile a acestor modificări?
8.	<p>Pentru determinarea topografiei organelor din micul bazin (rectului, vezicii urinare, uterului etc.) este necesară cunoașterea clară a limitelor dintre pelvisul mare și mic (linia terminală).</p> <ol style="list-style-type: none"> 1. Prin care formațiuni anatomice se trasează această linie? 2. Cum se numește ieșirea din micul bazin și ce formațiuni o delimitează?
9.	<p>În scopul pronosticării desfășurării nașterii la o femeie s-au determinat dimensiunile și forma bazinului. Conform datelor estimate, conjugata “vera” (diametrul promontoretropubian) este de 10 cm, diametrul antero-posterior al strâmtorii inferioare a micului bazin – 9,5 cm.</p> <ol style="list-style-type: none"> 1. Numiți valorile normale ale acestor dimensiuni? 2. Indicați reperele anatomice între care se efectuează aceste măsurări?
10.	<p>În urma unui traumatism s-a produs o ruptură de disc la nivelul articulației radioulnare distale.</p> <ol style="list-style-type: none"> 1. Între care formațiuni anatomice se află acest disc? 2. Ce numim protruzie proximală a capsulei articulare?

11.	Un copil la ora de educație fizică a simțit o durere acută în articulația genunchiului. 1. Ce poate cauza durerea? 2. Enumerați elementele auxiliare ale articulației.
12.	Un băiat de 10 ani s-a adresat în secția de traumatologie, unde a fost diagnosticat cu luxație în articulația radioulnară distală stângă. 1. Ce mișcări sunt dereglate la acest copil și în care articulații?
13.	În luxația congenitală de șold, la o extindere bruscă a capsulei articulare capul femurului intră și iese liber din acetabul, deplasându-se în sus și în jos. 1. Ce poziție a membrului copilului trebuie aleasă pentru ca femurul să se afle perpendicular față de acetabul?
14.	Chirurgii – traumatologi cunosc că la secționarea unuia dintre ligamentele articulației transversale a tarsului, are loc dezarticularea cu dezintegrarea piciorului. 1. Cum se numește acest ligament? 2. Numiți originea și inserția lui.
15.	În lezarea căror ligamente ale articulației genunchiului „testul sertarului” (deplasarea pasivă a gambei înainte / înapoi cu genunchiul aflat în flexie) este pozitiv? 1. Argumentați din punct de vedere anatomic acest caz.
16.	Examinarea unui bărbat, care acuză dureri în regiunea genunchiului drept a pus în evidență inflamația bursei infrapatelare (bursită). 1. Între care formațiuni anatomice este localizată această bursă? 2. Ce burse sinoviale din regiunea articulației genunchiului mai cunoașteți?
17.	În disecția articulației talocrurale e lezată frecvent capsula articulară. 1. Numiți cele mai subțiri și vulnerabile zone ale capsulei. 2. În ce poziție a piciorului sunt posibile mișcări de lateralitate ale acestuia?
18.	S-a efectuat un examen radiologic al articulației umărului în proiecție posterioară cu membrul orientat de-a lungul trunchiului. Pe clișeul radiologic fisura radiologică are formă arcuită, umbra porțiunii inferomediale a capului humerusului se află sub marginea inferioară a cavității glenoidale. 1. Corespund normei semnele menționate? Dacă nu, care anume? 2. Dați caracteristica articulației umărului. 3. Care ligament limitează abducția membrului toracic mai sus de nivelul orizontal?
19.	Printr-un examen radiologic unui bărbat de 37 ani, care acuză dureri la mână, în regiunea articulației radiocarpiene i s-a depistat o fisură articulară radiologic largă, localizată la marginea medială a carpului. 1. Prezintă oare o stare normală fisura articulară menționată? Dacă da, cum poate fi explicată prezența ei? 2. Care oase carpiene în proiecție antero-posterioară pe clișeul radiologic în normă se suprapun complet?
20.	O traumă a mâinii s-a soldat cu separarea de la ulnă a discului articular. 1. Între care formațiuni anatomice este localizat acest disc? 2. Cum se numește evaginarea proximală a capsulei articulației dintre oasele antebrăului?
21.	Este cunoscut faptul că în flexia antebrăului în articulația cotului are loc o deviere ușoară a antebrăului spre partea medială, deaceia mâna se așează nu pe articulația umărului, ci pe piept. 1. Indicați cauzele acestui fapt. 2. Care e amplitudinea mișcărilor de flexie – extensie în articulația cotului?

22.	Un process purulent în regiunea cotului poate afecta și capsula articulară. Indicați: 1. Cea mai slabă zonă a capsulei. 2. Cea mai rezistentă zonă a capsulei.
23.	Un băiat de 10 ani s-a adresat în secția traumatologie, unde a fost diagnosticat cu luxație în articulația radioulnară distală stângă. 1. Ce mișcări sunt dereglate la copil și în care articulații. 2. Prezentați caracteristica anatomică a articulației radioulnare distale.
24.	La examen studentul nu a putut numi corect particularitățile structurale ale simfizei pubiene. Numiți: 1. Particularitățile de gen a simfizei pubiene. 2. Ce prezintă unghiul subpubian? Indicați deosebirile de gen a valorilor unghiului subpubian.
25.	La examinarea cu raze X a articulației temporo-mandibulare (proiecție laterală) cu gura închisă, pe clișeul radiologic s-a determinat următoarele: fosa mandibulară are forma adâncită, cu contururi neclare, tuberculul articular proemină, fisura radiologică este bine conturată, la extremități fiind mai largă decât în centru. 1. Corespund semnele menționate unei imagini normale? Dacă nu, de ce? 2. În ce constă deosebirile dintre discul articular al acestei articulații și majoritatea discurilor altor articulații?

MIOLOGIE
TESTE

Generalități	
1.	<p>CM. După geneză mușchii se divid în:</p> <p>A. Mm. autohtoni B. Mm. truncopetali C. Mm. trunchiului, D. Mm. truncofugali E. Mm membrelor</p> <p>CM. According to their development there are:</p> <p>A. Autochtonous muscles B. Truncipetal muscles C. Muscles of the trunk D. Truncifugal muscles E. Muscles of the limbs</p> <p>CM. По происхождению мышцы подразделяются на:</p> <p>A. Аутохтонные B. Трункопетальные C. Мышцы туловища D. Трункофугальные E. Мышцы конечностей</p> <p>După geneză mușchii se divid în:</p> <ul style="list-style-type: none"> – mm. autohtoni, – mm. truncopetali, – mm. truncofugali. <i>Corect– „A”, „B”, „D”.</i>
2.	<p>CM. După topografie mușchii se divid în:</p> <p>A. Mm. capului și gâtului B. Mm. trunchiului C. Mm. membrelor D. Mm. truncopetali E. Mm. truncofugali</p> <p>CM. According to their topography there are:</p> <p>A. Muscles of the head and neck B. Muscles of the trunk C. Muscles of the limbs D. Truncipetal muscles E. Truncifugal muscles</p> <p>CM. По топографии мышцы подразделяются на:</p> <p>A. Мышцы головы и шеи B. Мышцы туловища C. Мышцы конечностей D. Трункопетальные мышцы E. Трункофугальные мышцы</p> <p>După topografie mușchii se divid în:</p> <ul style="list-style-type: none"> – mm. capului și gâtului, – mm. trunchiului, mm. membrelor. <i>Corect– „A”, „B”, „C”.</i>

3. CM. După funcție mușchii se divid în:

- A. Mm. sinergiști
- B. Mm. autohtoni
- C. Mm. antagonilti
- D. Mm. flexori
- E. Mm. extensori

CM. According to their function there are:

- A. Synergetic muscles
- B. Autochtonous muscles
- C. Antagonistic muscles
- D. Flexors
- E. Extensors

CM. По функции мышцы подразделяются на:

- A. Синергисты
- B. Аутохтонные мышцы
- C. Антагонисты
- D. Сгибатели
- E. Разгибатели

După funcție mușchii se divid în:

- mm. sinergiști,
- mm. antagonilti,
- mm. flexori,
- mm. extensori,
- mm. pronatori,
- mm. supinatori,
- mm. abductori,
- mm. adductori,
- mm. rotatori,
- mm. levatori,
- mm. depresori,
- mm. constrictori. *Corect– „A”, „C”, „D”, „E”.*

4. CM. După formă mușchii se divid în:

- A. Mm.trunchiului
- B. Mm. rotunzi
- C. Mm. lași
- D. Mm. scurți
- E. Mm. lungi

CM. According to their shape there are:

- A. Muscles of the trunk
- B. Rounded muscles
- C. Broad muscles
- D. Short muscles
- E. Long muscles

CM. По форме мышцы подразделяются на:

- A. Мышцы туловища
- B. Круглые мышцы
- C. Широкие мышцы
- D. Короткие мышцы
- E. Длинные мышцы

	<p>După formă mușchii se divid în: Mm. lungi, mm. scurți, mm. lați, mm. rotunzi, mm. pătrați, mm. triunghiulari, mm. piramidali, mm. dințați, mm. romboizi, mm. bicipitali, mm. tricipitali, mm. cvadricipitali, mm. biventerii. <i>Corect– „B”, „C”, „D”, „E”.</i></p>
<p>5.</p>	<p>CM. După orientarea fibrelor musculare mușchii se divid în: A. Mm. sinergiști, B. Mm. fusiformi C. Mm. recți D. Mm. oblici E. Mm. transversali</p> <p>CM. According to the direction of the fibers there are: A. Synergetic muscles B. Fusiform muscles C. Straight muscles D. Oblique muscles E. Transverse muscles</p> <p>CM. По направлению мышечных волокон мышцы подразделяются на: A. Синергисты B. Веретенообразные мышцы C. Прямые мышцы D. Косые мышцы E. Поперечные мышцы</p> <p>După orientarea fibrelor musculare mușchii se divid în: Mm.fusiformi, mm.recți, mm.oblici, mm.transversali, mm. orbiculari, mm. unipenați, mm. bipenați, mm. multipenați, mm. spiralați, mm. radiari, mm. circulari. <i>Corect–„B”, „C”, „D”, „E”.</i></p>
<p>6.</p>	<p>CM. Sub aspect histologic mușchii se divid în: A. Mm. striați B. Mm. depresori, C.Mm. netezi D. Mm. constrictori E. M. cardiac</p>

CM. According to the histological structure there are:

- A. Striped muscles
- B. Depressors
- C. Smooth muscles
- D. Constrictors
- E. Cardiac muscle

CM. В гистологическом аспекте мышцы подразделяются на:

- A. Поперечно-полосатые мышцы
- B. Депрессоры
- C. Гладкие мышцы
- D. Сжиматели
- E. Сердечные мышцы

Sub aspect histologic mușchii se divid în:

- mm. striați,
- mm. netezi,
- m. cardiac. **Corect** – „A”, „B”, „C”, „D”, „E”.

7. CS. Dispozitive auxiliare ale mușchilor sunt:

- A. Aponevrozele
- B. Tendoanele
- C. Plicele sinoviale
- D. Venterele musculare
- E. Tecile sinoviale

CS. The auxiliary devices of muscles are:

- A. Aponeurosis
- B. Tendons
- C. Synovial folds
- D. Muscular bellies
- E. Synovial sheaths

CS. Вспомогательными приспособлениями мышц являются:

- A. Апоневрозы
- B. Сухожилия
- C. Синовиальные складки
- D. Мышечные брюшки
- E. Синовиальные влагалища

Mușchii sunt organe ale aparatului locomotor formate din țesut contractil. Conformația externă a mușchilor poate fi variată, dar predominantă este cea fisiformă, mai ales pentru mușchii membrelor. Anomiștii de altă dată considerau forma aceasta ca una esențială, găsind-o asemănătoare corpului unui șoarece (*musculus* – din latină = șoricel), din care motiv porțiunea medie a mușchiului a fost numită corp sau burtică – venter, partea inițială – cap, partea opusă – coadă (cauda), care se termină prin tendon. Fiecare mușchi are punctul său de origine – origo și punct de inserție - insertio, punct fix și punct mobil (ultimele pot să se schimbe cu locurile). Acestea sunt elementele principale, obligatorii ale mușchilor; ele nu trebuie confundate cu dispozitivele auxiliare, fără unul sau câteva din care mușchii pot exista. Din elementele auxiliare ale mușchilor fac parte fasciile, tecile osteofibroase sau fibroase, tecile sinoviale, bursele, trohleele musculare, oasele sesamoide. Dintre formațiunile enunțate doar tecile sinoviale sunt dispozitive auxiliare. Aponevroze se numesc tendoanele aplatizate ale mușchilor; împreună cu tendoanele și venterele musculare ele sunt părți componente ale mușchilor, iar plicele sinoviale reprezintă structuri intraarticulare, formate de membrana sinovială (ex. plicele alare în art. genunchiului). **Enunțul corect, prin urmare, este „E”.**

<p>8.</p>	<p>CS. Care este termenul anatomic ce denumește tendonul lat? A. <i>Fascia</i>. B. <i>Aponeurosis</i>. C. <i>Tendo</i>. D. <i>Intersectio tendinea</i>. E. <i>Caput</i>.</p> <p>CS. Which of the following is the anatomic term for a broad tendon? A. <i>Fascia</i>. B. <i>Aponeurosis</i>. C. <i>Tendo</i>. D. <i>Intersectio tendinea</i>. E. <i>Caput</i>.</p> <p>CS. Какой анатомический термин обозначает широкое сухожилие мышцы? A. <i>Fascia</i>. B. <i>Aponeurosis</i>. C. <i>Tendo</i>. D. <i>Intersectio tendinea</i>. E. <i>Caput</i>.</p> <p>Pentru a selecta enunțul corect e necesară o scurtă revistă a sensului tuturor termenilor enunțați.</p> <p>Fasciile – reprezintă membrane de țesut conjunctiv fibros, care învelesc mușchii în parte, grupuri de mușchi, toți mușchii unei regiuni de corp sau a unui segment de membru. Există fascii superficiale și fascii proprii. Ele formează septuri, care separă grupurile de mușchi și au un rol important în activitatea mușchilor, limitează răspândirea proceselor patologice, prin intermediul lor are loc vascularizația și inervația mușchilor etc.</p> <p>Tendoanele – sunt extremități fibroase, albe-sidefii, dense și rezistente, prin care mușchii se inseră pe os. Printre fibrele tendonului se află celule tendinoase aplatizate – tendinocite. Fibrele tendinoase formează fascicule de ordinul I (fascicule primare), învelite în endotendinium, care la rândul lor se unesc în fascicule de ordinul II (secundare), învelite în peritendinium. Totalitatea tendonul, învelit în epitendinium, care trece în pătura de țesut conjunctiv lax (<i>paratendinium</i>) fasciculelor secundare constituie tendonul, învelit în epitendinium, care trece în pătura de țesut conjunctiv lax (<i>paratendinium</i>).</p> <p>Intersecțiunile tendinoase – sunt bandele transversale de tendon, localizate în anumite zone ale mușchilor striati (ex. la mușchiul drept al abdomenului).</p> <p>Capul mușchiului e porțiunea acestuia, care urmează imediat după originea lui.</p> <p>Aponevrozele reprezintă structuri aplatizate de țesut conjunctiv fibros dens cu direcția paralelă a fasciculelor de fibre de collagen. Componenta celulară e aceeași ca și la tendoane. Astfel spus aponevrozele sunt tendoane aplatizate. Corect e „B”.</p>
<p>9.</p>	<p>CS. Indicați elementele principale ale tecii sinoviale a tendonului muscular. A. <i>Perimysium</i> B. <i>Epimysium</i> C. <i>Mesotendineum</i> D. <i>Perineurium</i> E. <i>Endoneurium</i></p> <p>CS. The principal elements of the synovial sheath of the tendon are. A. <i>Perimysium</i> B. <i>Epimysium</i> C. <i>Mesotendineum</i> D. <i>Perineurium</i> E. <i>Endoneurium</i></p>

CS. Укажите основные элементы синовиального влагалища сухожилия мышцы.

A. *Perimysium*

B. *Epimysium*

C. *Mesotendineum*

D. *Perineurium*

E. *Endoneurium*

Tecile sinoviale se situează în canalele osteofibroase sau tecile fibroase, prin care trec tendoanele unor mușchi peste articulații. Aceste canale sau teci au formă circulară; din interior pereții lor, sunt tapetați cu foia parietală a tecii sinoviale, iar tendonul este învelit în foia viscerală a tecii sinoviale. Aceste două foițe se continuă una cu alta prin mezotendon o duplicatură a membranei sinoviale, care leagă tendonul de unul dintre pereții canalului sau tecii fibroase; prin mezotendon spre tendon trec vasele sangvine și nervii. Între foițele parietală și viscerală a tecii sinoviale se află lichid sinovial care înlesnește glisarea nestingerită a tendonului în timpul activității musculare. *Epimysium* reprezintă o membrană din țesut conjunctiv lax, care învelește mușchiul scheletic, la exterior el se unește cu fascia, iar în interior – cu *perimysium* – membrana conjunctivă care înconjoară fiecare fascicul de fibre musculare. *Perineurium* reprezintă pătura de țesut conjunctiv dens, care înconjoară fiecare fascicul de fibre nervoase din componența unui nerv, iar *endoneurium* – un strat fin de țesut conjunctiv lax, care înconjoară celulele nervoase și prelungirile acestora în cadrul sistemului nervos periferic. Prin urmare unicul element al tendonului este mezotendonul și **răspunsul e „C”**.

10. CM. Indicați părțile principale ale unui mușchi scheletal:

A. *Caput*

B. *Venter*

C. *Tendo*

D. *Anulus tendineus*

E. *Fascia*

CM. The main parts of each skeletal muscle are:

A. *Caput*

B. *Venter*

C. *Tendo*

D. *Anulus tendineus*

E. *Fascia*

CM. Укажите основные части скелетной мышцы:

A. *Caput*

B. *Venter*

C. *Tendo*

D. *Anulus tendineus*

E. *Fascia*

Aspectul acesta structural al mușchilor a fost discutat anterior. S-a menționat, că mușchiului i se disting porțiunile: cap, corp (venter) și coadă – tendon.

Astfel, **enunțurile corecte sunt „A”, „B” și „C”**, iar „D” și „E” reprezintă elemente auxiliare ale mușchilor.

11. CM. Derivatele fasciilor:

A. *Septum intermusculare*

B. *Retinaculum flexorum*

C. *Retinaculum extensorum*

D. *Ligamentum metacarpeum transversum superficiale*

E. *Bursae synoviales*

CM. The derivatives of fascia are:

- A. *Septum intermusculare*
- B. *Retinaculum flexorum*
- C. *Retinaculum extensorum*
- D. *Ligamentum metacarpeum transversum superficiale*
- E. *Bursae synoviales*

CM. Производные фасций:

- A. *Septum intermusculare*
- B. *Retinaculum flexorum*
- C. *Retinaculum extensorum*
- D. *Ligamentum metacarpeum transversum superficiale*
- E. *Bursae synoviales*

Derivate ale fasciilor sunt structuri anatomice, care provin din fascii sau sunt formate de acestea, cum sunt septele intermusculare, lojele musculare, tecile pachetelor neurovasculare, nodurile fasciale, retinaculele (flexoare și extensoare), conexiunile intertendinoase, unele ligamente (ex. ligg. metacarpian transvers superficial și profund), aponevroze (palmară, sau fascia Dupuytren, plantară), canale pentru vase sangvine și nervi (canalul lui Pirogov pe gambă, canalul pudendal al lui Alcock la bazin) etc.

Dintre enunțurile prezentate doar ultimul („E”) nu se asociază cu itemul; *celelalte – „A”, „B”, „C”, „D” – sunt corecte.*

12. CM. Indicați factorii care determină forța musculară.

- A. Lungimea mușchiului
- B. Secțiunea transversală anatomică
- C. Unghiul de fixare pe os
- D. Secțiunea transversală fiziologică
- E. Nivelul de antrenare

CM. The factors which determine the muscle power are.

- A. The muscle length
- B. The anatomic cross section
- C. The angle of insertion to the bone
- D. The physiological cross section.
- E. The state of muscle training

CM. Укажите, чем определяется подъёмная сила мышц.

- A. Длиной мышцы
- B. Площадью анатомического поперечника
- C. Углом прикрепления к кости
- D. Площадью физиологического поперечника
- E. Уровнем тренированности

Forța musculară este determinată de numărul de fascicule musculare, antrenate în contracție, dimensiunile secțiunii transversale fiziologice, dimensiunile suprafețelor de origine și inserție, gradul de antrenare, dimensiunile unghiului de inserție pe os, inervație etc.

Dintre enunțurile prezentate corecte, după cât se poate conchide, sunt „C”, „D”, „E”.

13. CM. Indicați elementele auxiliare ale mușchilor.

- A. Tecile sinoviale ale tendoanelor
- B. Tecile fibroase ale tendoanelor
- C. Fasciile
- D. Oasele sesamoide
- E. Ligamentele articulare

	<p>CM. The elements of the muscle auxiliary apparatus is.</p> <p>A. The synovial sheath of the tendons B. The fibrous sheath of the tendons C. Fascia D. The sesamoid bones E. Ligaments articulare</p> <p>CM. Укажите элементы вспомогательного аппарата мышц.</p> <p>A. Синовиальные влагалища сухожилий B. Фиброзные влагалища сухожилий C. Фасции D. Сесамовидные кости E. Суставные связки</p> <p>După cum s-a menționat anterior din dispozitivele auxiliare, sau anexele mușchilor fac parte fasciile cu toate derivatele lor, tecile și canalele fibroase și osteofibroase, tecile sinoviale, bursele sinoviale și seroase, oasele sesamoide. Cele mai multe dintre aceste formațiuni sunt enunțate prin „A”, „B”, „C” și „D”, <i>care sunt și cele corecte.</i></p>
14.	<p>CM. Indicați, care este rolul fasciilor musculare.</p> <p>A. Servesc drept punct de origine pentru unii mușchi B. Servesc pentru inserția unor mușchi C. Determină direcția tracțiunii musculare D. Determină gradul de contracție a venterului (corpului) muscular E. Reprezintă surse de inervație și vascularizare ale mușchilor</p> <p>CM. The functions of fascia are.</p> <p>A. To be a point of origin of some muscles B. To be a site for muscle insertion C. To determine the direction of muscle traction D. To determine the grade of contraction of the muscular belly (<i>venter</i>) E. Represent the sources of blood and nerve supply of the muscles</p> <p>CM. Укажите роль фасций как вспомогательного аппарата мышц.</p> <p>A. Являются местом начала некоторых мышц B. Являются местом прикрепления некоторых мышц C. Определяют направление мышечной тяги D. Определяют объем сокращения мышечного брюшка E. Являются источником иннервации и кровоснабжения мышц</p> <p>Fasciile musculare fac parte din elementele auxiliare ale mușchilor. Ele reprezintă membrane de țesut conjunctiv fibros dens, care învelesc mușchii scheletici din exterior. Fasciile despart mușchii unul de altul, asigurând contracția lor separată, nestingerită. Ele în timpul contracției sporesc rezistența laterală și nu permit deplasările laterale ale mușchiului, în caz de leziuni ale fasciilor pot apărea hernii musculare. Tot fasciile servesc ca puncte de origine sau inserție a mușchilor, separă grupurile musculare între ele formând septe intermusculare, contribuie la glisarea mușchilor în contracție, direcționează aplicarea forței musculare etc. Analizând cele expuse mai sus și enunțurile prezentate ajungem la concluzia: <i>corecte sunt „A”, „B”, „D”.</i> Enunțul „E” trebuie înțeles corect – fasciile contribuie la vascularizația și inervația mușchilor, deoarece acestea se pot realiza prin intermediul fasciilor, dar nu fasciile sunt sursele, de la care pornesc spre mușchi vase sangvine și nervi.</p>
15.	<p>CM. Mușchii scheletici:</p> <p>A. Reprezintă componentul activ al aparatului locomotor B. Au funcție contractilă C. Constituie sursa principală a eliberării de căldură în organism</p>

- D. Constituie 55 - 60% din masa corpului
- E. Au rol în circulația sangvină și limfatică

CM. The skeletal muscles:

- A. Represent the active component of the locomotor apparatus
- B. Have the contractile function
- C. Constitute the main body source of heat
- D. Constitute 55 - 60% of the body weight
- E. Participate the role in blood and lymph circulation

CM. Скелетные мышцы:

- A. Являются активной составной частью опорно-двигательного аппарата
- B. Обладают способностью сокращаться
- C. Составляют основной источник тепла в организме
- D. Составляют 55 - 60% массы тела
- E. Играют определенную роль в кровообращении и циркуляции лимфы

Afirmația conform căreia mușchii scheletici reprezintă structurile active din componența aparatului locomotor nu stârnește dubii, la fel și faptul că toți mușchii constituie un procent impunător din greutatea corpului omului, însă cifrele sunt prea exagerate. În medie mușchii constituie cca 40% din masa corpului la bărbat și 35 % la femeie și doar la anumite persoane (sportivi, ori care muncesc fizic din greu) aceste cifre pot fi mult mai mari. Prin contracțiile lor mușchii scheletici facilitează vehicularea contra sensului acțiunii forței gravitaționale a sângelui și limfei, din care motiv mușchii mai sunt numiți cea de a doua inimă. În fine toată lumea cunoaște faptul, că atunci când îți e frig trebuie să faci mișcare. *Prin urmare, corecte sunt enunțurile „A”, „B”, „C” și „E”.*

16. CM. Retinaculele și tecile sinoviale ale tendoanelor:

- A. Retinaculele sunt îngroșări fibroase ale fasciilor sub formă de panglică.
- B. Retinaculele mențin tendoanele aproape de oase.
- C. Tecile sinoviale favorizează alunecarea tendoanelor în interiorul canalelor osteofibroase.
- D. Teaca sinovială prezintă un tub cilindric format din două foițe.
- E. Teci sinoviale au tendoanele tuturor mușchilor.

CM. Which of the following statements about retinacula and synovial sheaths of tendons is true:

- A. Retinaculum is fibrous enlargement fascia as bundle.
- B. Retinaculum maintain tendons close to bones.
- C. The synovial sheath favors the gliding tendons inside the proper osteofibrous canals.
- D. The synovial sheath is the cylindrical tube formed by two layers.
- E. The synovial sheaths exist in all muscles.

CM. Удерживатели и синовиальные влагалища сухожилий мышц:

- A. Удерживатели представляют собой лентовидные фиброзные утолщения фасций.
- B. Удерживатели способствуют фиксации сухожилий в непосредственной близости к костям.
- C. Синовиальные влагалища улучшают скольжение сухожилий в костно-фиброзных каналах.
- D. Синовиальное влагалище представляет собой цилиндрическую трубку с двухслойной стенкой.
- E. Сухожилия всех мышц снабжены синовиальными влагалищами.

În unele regiuni ale corpului fasciile se îngroșă formând așa –numitele ligamente false (se deosebesc de cele care întăresc capsulele articulare). Ligamentele acestea sunt de fapt retinaculele flexorilor și extensorilor, care au aspectul unor bandete transversale cu lățime diferită, structura și luciul cărora le amintesc pe cele ale tendoanelor.

	<p>Astfel de retinacule există la nivelul gâtului mâinii și gâtului piciorului (gleznei), unde ele fixează tendoanele mușchilor de oasele respective. Trecând peste tendoane și fixându-se de proeminențele osoase, ele formează teci fibroase sau osteofibroase, prin care, învelite în teci sinoviale, trec tendoanele mușchilor respectivi, câte unul aparte sau câteva împreună.</p> <p>Tecile sinoviale reprezintă niște tuburi cilindrice, în care există o membrană sinovială parietală (tapetează din interior pereții canalelor fibroase sau osteofibroase) și alta viscerală (învelește tendonul).</p> <p>Aceste membrane se continuă una în alta formând o structură asemănătoare mezourilor la viscere, denumită mesotendineum. Între lamele (membranele) parietală și viscerală există o cavitate capilară, în care se conține lichid sinovial – facilitant al glisării libere a tendonului (un fel de lubrifiant biologic). <i>Datele expuse mai sus permit selectarea enunțurilor corecte, care sunt „A”, „B”, „C” și „D”.</i></p>
17.	<p>CM. Bursele sinoviale:</p> <p>A. Se formează la nivelul tendoanelor și mușchilor în locurile unde acestea sunt expuși presiunii.</p> <p>B. Sunt subcutanate, subfasciale, subtendinoase și submusculare.</p> <p>C. În unele cazuri comunică cu cavitatea articulară.</p> <p>D. La copii și bătrâni lipsesc</p> <p>E. Întotdeauna comunică cu cavitatea articulației apropiate</p> <p>CM. The synovial bursae:</p> <p>A. Are formed at the level of tendons and muscles with excessive load power.</p> <p>B. There are subcutaneous, subfascial, subtendinous and submuscular synovial bursae.</p> <p>C. Communicate with cavity of joint in some cases.</p> <p>D. Are absent in children and old men</p> <p>E. Always communicate with cavity of adjacent joints</p> <p>CM. Синовиальные сумки:</p> <p>A. Располагаются на уровне сухожилий и мышц в местах, где эти структуры подвержены давлению.</p> <p>B. Могут быть подкожными, подфасциальными, подсухожильными и подмышечными.</p> <p>C. Иногда сообщаются с полостью суставов.</p> <p>D. Не наблюдаются у детей и стариков.</p> <p>E. Всегда сообщаются с полостью ближайших суставов.</p> <p>Bursele seroase sau sinoviale reprezintă niște cavități mici (de ordinul zecimilor de cm sau câțiva cm), situate la nivelul inserției mușchilor sau tendoanelor lor, unde acestea sunt expuse unor presiuni. Pereții lor sunt subțiri, cu fața externă sunt concreșcuți cu țesuturile adiacente, iar fața internă este netedă, umectată de un lichid asemănător sinoviei articulare). În unele cazuri bursele comunică cu cavitatea articulară și se numesc sinoviale. După localizare bursele pot fi subcutanate, subfasciale, subtendinoase, submusculare, iar în raport cu articulațiile – comunicante și necomunicante.</p> <p><i>Astfel corecte sunt enunțurile „A”, „B” și „C”.</i></p>
	<p style="text-align: center;">Mușchii și fasciile toracelui, diafragma. Mușchii și fasciile centurii scapulare și brațului – structură, topografie, funcții, explorare pe viu.</p>
18.	<p>CM. Mușchii toracelui:</p> <p>A. Se disting mușchi derivați din primordiul membrului superior și mușchi autohtoni.</p> <p>B. Diafragma derivă din porțiunile ventrale ale miotomilor cervicali.</p> <p>C. Mușchii proprii ai toracelui și ai membrelor superioare cu inserție pe torace sunt respiratori.</p> <p>D. Mușchii autohtoni realizează numai mișcarea de inspirație.</p> <p>E. Contribuie la menținerea poziției verticale a corpului.</p>

CM. Which of the following statements about the thoracic muscles is true:

- A. There are distinguished muscles derived from bud of superior limb and autochthon muscles.
- B. The diaphragm derived from ventral portions of cervical myotomes.
- C. The proper muscles of the thorax and superior limb with insertion on the thorax are muscle of breathing.
- D. The autochthon muscles realize only the movement of inspiration.
- E. They contribute to the maintenance of the vertical position of the body.

CM. Мышцы груди:

- A. Различают мышцы, которые развиваются в связи с закладкой верхней конечности и аутохтонные мышцы.
- B. Диафрагма развивается из вентральных отделов шейных миотомов.
- C. Собственные мышцы груди и мышцы верхней конечности, прикрепляющиеся на ребрах, участвуют в акте дыхания
- D. Аутохтонные мышцы участвуют только в акте вдоха.
- E. Удерживают вертикальное положение тела.

Mușchii toracelui se împart în mușchi autohtoni, proprii ai toracelui, cu originea și inserția situate pe formațiunile osteotoracelui și mușchi care acționează asupra centurii scapulare și a brațului, care au pe torace ori numai originea, ori numai inserția (sunt truncofugali sau truncopetali). Toți mușchii cu origine sau inserție pe torace participă la respirație (obișnuită sau forțată), principalul mușchi respirator fiind, bineînțeles, diafragma, componentul muscular al căreia se dezvoltă din miotomii 3-4 cervicali. Mușchii autohtoni ai toracelui și mușchii truncofugali derivă din mioamele trunchiului, iar cei truncopetali – din primordiul membrului superior. Mușchii autohtoni (proprii) ai toracelui sunt implicați în realizarea ambelor faze a respirației liniștite – atât a inspirației, cât și a expirației. **Prin urmare enunțuri corecte sunt „A”, „B” și „C”, iar celelalte sunt false.**

19. CM. Indicați mușchii care se inseră pe marginea medială a scapulei.

- A. Musculus levator scapulae.
- B. Musculus serratus posterior superior.
- C. Musculi rhomboidei minor et major.
- D. Musculus serratus anterior.
- E. Musculus latissimus dorsi.

CM. The muscles inserted to the medial margin of scapula are.

- A. Musculus levator scapulae.
- B. Musculus serratus posterior superior.
- C. Musculi rhomboidei minor et major.
- D. Musculus serratus anterior.
- E. Musculus latissimus dorsi.

CM. Назовите мышцы, прикрепляющиеся к медиальному краю лопатки:

- A. Musculus levator scapulae.
- B. Musculus serratus posterior superior.
- C. Musculi rhomboidei minor et major.
- D. Musculus serratus anterior.
- E. Musculus latissimus dorsi.

Pe marginea medială a scapulei se inseră mușchii dințat anterior și romboizii (mare și mic – mai jos de nivelul spinei scapulare). Acționând ca antagoniști acești doi mușchi fixează scapula pe torace. Mușchiul ridicător al scapulei se inseră nu pe marginea medială, ci pe unghiul superior al scapulei, marele dorsal trece doar peste unghiul ei inferior, iar dințatul posterior superior nu are inserție pe scapulă. **Astfel corecte sunt enunțurile „C” și „D”.**

<p>20.</p>	<p>CM. Mușchiul pectoral mare:</p> <p>A. Constă din 3 porțiuni: claviculară, sternală și costală. B. Porțiunile lui converg spre un tendon comun. C. Se inseră pe creasta tuberculului mare al humerusului. D. Marginea lui superolaterală împreună cu deltoidul delimitează fosa Mohrenheim. E. Având punct fix pe torace, aduce și rotește brațul în afară.</p> <p>CM. The greater pectoral muscle:</p> <p>A. Consists of 3 portions: clavicular, sternal and costal. B. All its parts converge in one common tendon. C. Is inserted in great tubercle of the humerus. D. Its supero-lateral margin together with deltoid muscle delimit the Mohrenheim's fossa. E. Having the punctum fixum on the chest it adducts and supinate the arm.</p> <p>CM. Большая грудная мышца:</p> <p>A. В ней различают 3 части: ключичную, грудинную и реберную B. Все пучки конвергируя, переходят в общее сухожилие C. Прикрепляется к гребню большого бугра плечевой кости D. Между его верхнелатеральным краем и дельтовидной мышцей определяется <i>fosa Mohrenheim</i> E. Так как её неподвижная точка находится на груди, приводит и вращает плечо кнаружи</p> <p>Mușchiul pectoral mare constă din trei porțiuni – claviculară, sternocostală și abdominală, prin care își ia originea de pe 2/3 mediale ale claviculei, fața anterioară a sternului și cartilajele coastelor II-VII și de la peretele anterior al tecii mușchiului drept abdominal. Fasciculele musculare ale acestor porțiuni converg lateral și formează un tendon comun, care se inseră pe creasta tuberculului mare al humerusului. Prin marginea lui laterală vine în raport cu mușchiul deltoid, delimitând șanțul deltopectoral, care sub claviculă se transformă în triunghi deltopectoral (Mohrenheim) în care se află gropița omonimă (fosa Mohrenheim). Când ia punct fix pe torace mușchiul coboară brațul ridicat, îl aduce și îl rotește înăuntru, iar când punctul fix e pe braț – trage toracele în sus, participă la respirația forțată. <i>Astfel dintre enunțurile prezentate, corecte sunt „B”, „C” și „D”.</i></p>
<p>21.</p>	<p>CM. Mușchiul pectoral mic:</p> <p>A. Porneste de la cartilajele coastelor II-V B. Se inseră pe apofiza coracoidă a scapulei C. Marginea lui superomedială se continuă cu m.subclavicular D. Când punctul fix este pe torace, trage umărul în sus și înainte E. Între tendonul lui și apofiza coracoidă se află o bursă sinovială</p> <p>CM. The lesser pectoral muscle:</p> <p>A. Starts from cartilages of the II-V-th ribs B. Is inserted to the coracoid process of the scapula C. Its superomedial margin continues with m. subclavicular D. When the punctum fixum on the chest pull the shoulder up and forward E. The synovial bursa is located between its tendon and coracoid process of the scapula</p> <p>CM. Малая грудная мышца:</p> <p>A. Начинается от хрящей II-V ребер B. Прикрепляется к клювовидному отростку лопатки C. Верхнемедиальный край переходит в подключичную мышцу D. Когда её неподвижная точка находится на грудной клетке, двигает плечо вперед и вверх E. Между сухожилием мышцы и клювовидным отростком находится синовиальная сумка</p>

	<p>Mușchiul pectoral mic e situat sub pectoralul mare. Începe de pe fața externă a coastelor II-V și se inseră pe apofiza coracoidă a scapulei. Trage scapula înainte și în jos, iar când aceasta e fixată – ridică coastele, participând la respirația forțată. Nu se unește cu alți mușchi și nu are sub tendon burse sinoviale. Enunțuri corecte – „A” și „B”.</p>
22.	<p>CM. Locul de inserție a <i>musculus biceps brachii</i>:</p> <p>A. Tuberositas ulnae B. Tuberositas radii C. Collum radii D. Olecranon E. Fascia antebrachii</p> <p>CM. The insertion place of the <i>musculus biceps brachii</i> is:</p> <p>A. Tuberositas ulnae B. Tuberositas radii C. Collum radii D. Olecranon E. Fascia antebrachii</p> <p>CM. Местом прикрепления <i>musculus biceps brahii</i>:</p> <p>A. Tuberositas ulnae B. Tuberositas radii C. Collum radii D. Olecranon E. Fascia antebrachii</p> <p>Bicepsul brahial prin capul lui lung pornește de la tuberculul supraglenoidal al scapulei, iar prin cel scurt – de la apofiza coracoidă a scapulei, împreună cu coracobrahialul (mușchiul lui Casserio). Tendonul lui comun se inseră pe tuberozitatea radiusului; de la el se desprinde o lamelă fibroasă – aponevroza bicepsului brahial (fascia lui Pirogov), care se implică în fascia antebrățului. Enunțuri corecte sunt „B” și „E”.</p>
23.	<p>CM. Mușchiul dințat anterior :</p> <p>A. Este tetragonal. B. Se întinde de la primele 10 coaste până la marginea medială a scapulei. C. Fața superficială a porțiunii inferioare formează peretele medial al axilei. D. În funcție de punctul fix trage scapula lateral și înainte sau participă la respirație. E. Este un mușchi inspirator.</p> <p>CM. The anterior serratus muscle:</p> <p>A. Is tetragonal. B. Continues from first ten ribs until medial margin of scapula. C. The superficial surface of inferior portion forms the medial wall of the axilla. D. According to punctum fixum can pull scapula laterally and forward or take part in breathing. E. Is a muscle of inspiration.</p> <p>CM. Передняя зубчатая мышца:</p> <p>A. Имеет четырехугольную форму. B. Простирается от 10 верхних ребер до медиального края лопатки. C. Поверхностный слой ее нижней части образует медиальную стенку подмышечной полости. D. Перемещает лопатку вперед и латерально или поднимает ребра (в зависимости от укрепленной части скелета). E. Участвует в акте вдоха.</p>

	<p>Mușchiul dințat anterior ocupă cea mai mare parte a regiunii anterolaterale a toracelui. Începe de la fața externă a primelor 9-10 coaste prin nouă digitații, dintre care cele inferioare se alternează cu digitațiile superioare ale oblicului extern al abdomenului formând o linie frântă – linia „în tranșee” sau linia lui Gerdy. Inserția mușchiului are loc pe marginea medială a scapulei și pe unghiul ei inferior.</p> <p>Când are punct fix pe torace rotește unghiul inferior al scapulei anterior și lateral, împreună cu romboizii fixează scapula pe torace, iar când centura scapulară e fixată participă la respirația forțată, în special ca mușchi inspirator.</p> <p>Enunțuri corecte „B”, „D” și „E”.</p>
24.	<p>CM. Mușchii proprii ai toracelui:</p> <p>A. Majoritatea participă în actul de expirație.</p> <p>B. Mușchii intercostali externi ocupă spațiile intercostale de la tuberculul coastelor până la stern.</p> <p>C. Mușchii intercostali interni se află în spațiile intercostale de la stern și până la unghiurile coastelor.</p> <p>D. Mușchii subcostali pornesc din apropierea unghiurilor costale și se inseră pe fața internă a coastelor supraiacente.</p> <p>E. Mușchiul transversal al toracelui se află pe fața internă a peretelui posterior al cutiei toracice.</p> <p>CM. Which of following statements about the proper muscles of the thorax is true:</p> <p>A. Majority of them participate in the act of expiration.</p> <p>B. The external intercostals muscles occupy the intercostal spaces from the costal tubercle up to breast bone.</p> <p>C. The internal intercostals muscles are located in the intercostal spaces from the breast bone up to the rib angles.</p> <p>D. The subcostal muscles start close to the costal angle and are inserted to the internal surface of the adjacent superior rib.</p> <p>E. The transversal muscle of the thorax is placed inside of posterior wall of the thorax.</p> <p>CM. Собственные мышцы груди:</p> <p>A. Большинство участвуют в акте выдоха.</p> <p>B. Наружные межреберные мышцы занимают межреберные промежутки от бугорков ребер до грудины.</p> <p>C. Внутренние межреберные мышцы занимают межреберные промежутки от края грудины и костных концов ложных ребер до углов ребер.</p> <p>D. Подреберные мышцы начинаются вблизи углов ребер и прикрепляются к внутренней поверхности вышележащих ребер.</p> <p>E. Поперечная мышца груди располагается на внутренней поверхности задней стенки грудной клетки.</p> <p>A. corect. Deoarece principalul mușchi inspirator este diafragma, mușchilor proprii ai toracelui le revine rolul de mușchi expiratori. B. fals – mușchii intercostali externi ocupă spațiile intercostale de la nivelul tuberculilor costali până la cartilajele costale; mai departe în spațiile intercostale până la stern se află membranele intercostale externe.</p> <p>C. – corect.</p> <p>D. – corect.</p> <p>E. – fals – mușchiul transversal al toracelui are originea pe fața posterioară a corpului sternului și pe cartilajele coastelor VI-VII și inserția pe cartilajele coastelor II-VI, prin urmare se află pe fața internă a peretelui anterior al toracelui.</p> <p>Astfel enunțuri corecte sunt „A”, „C” și „D”.</p>
25.	<p>CM. Diafragma este constituit din porțiunile:</p> <p>A. Abdominală</p> <p>B. Costală</p>

- C. Toracică
- D. Sternală
- E. Lombară

CM. Diaphragm is composed of the following portions:

- A. Abdominal
- B. Costal
- C. Thoracic
- D. Sternal
- E. Lumbar

CM. Диафрагма состоит из следующих частей:

- A. Брюшной.
- B. Реберной.
- C. Грудной.
- D. Грудинной.
- E. Поясничной.

Diafragmului (mușchiului frenic) i se descriu porțiunile lombară, costală și sternală. Asemenea porțiuni ca abdominală sau toracică nu există.

Enunțuri corecte – „B” „D”, „E”.

26. CM. Funcțiile diafragmului:

- A. De respirație.
- B. Contribuie la circulația sangvină și limfatică.
- C. Participă la actul de deglutiție.
- D. Contribuie la motorica căilor biliare.
- E. Contribuie la fonație.

CM. The Diaphragm functions are:

- A. Respiratory.
- B. Participation in blood and lymph circulation.
- C. Participation in swallowing.
- D. Participation the movement through the bile ducts.
- E. Participation in phonation.

CM. Функции диафрагмы:

- A. Дыхательная.
- B. Способствует циркуляции крови и лимфы.
- C. Участвует в акте глотания.
- D. Способствует двигательной активности желчных протоков.
- E. Участвует в процессе фонации.

Funcțiile diafragmului sunt multiple. Cele mai importante dintre ele este cea respiratorie, exercitarea rolului de cea de a doua inimă (facilitarea refluxului venos), influențarea motricității tubului digestiv și a căilor biliare, de fonație, sporire a presiunii intraabdominale în desfășurarea unor acte fiziologice etc.

Enunțuri corecte sunt „A”, „B”, „D”, „E”.

27. CM. Mușchi autohtoni ai toracelui sunt:

- A. M. dințat posterior inferior
- B. Mm. intercostali interni și externi
- C. M. supraspinos
- D. M. subcostali
- E. M. transvers al toracelui

CM. The autochthon muscles of the thorax are:

- A. M. serratus posterior inferior
- B. Mm. intercostali interni et externi
- C. M. supraspinosus
- D. M. subcostalis
- E. M. transverses thoracis

CM. К аутохтонным мышцам груди относятся:

- A. Musculus serratus posterior inferior.
- B. Mm. intercostales interni et externi.
- C. Musculus supraspinatus.
- D. Mm. subcostales.
- E. Musculus transversus toracis.

Grupul de mușchi autohtoni sau proprii ai toracelui include toți mușchii cu origine și inserție pe formațiunile osteotoracelui, ca mușchii intercostali externi și interni, mușchii subcostali, mușchiul transversal al toracelui, mușchii ridicători ai coastelor. Mușchiul dințat posterior inferior este un mușchi al spatelui, iar cel supraspinos – al centurii scapulare. **Enunțuri corecte sunt „B”, „D”, „E”.**

28. CS. Centrul tendinos al diafragmului prezintă :

- A. Hiatul aortic
- B. Spațiul sternocostal
- C. Orificiul venei cave inferioare
- D. Hiatul esofagian
- E. Trigonul lombocostal

CS. The central tendon of the diaphragm contains:

- A. Aortic hiatus
- B. Sternocostal space
- C. Caval opening
- D. Esophageal hiatus
- E. Lumbocostal triangle

CS. В сухожильном центре диафрагмы имеются:

- A. Аортальное отверстие.
- B. Гудинно-реберное пространство.
- C. Отверстие нижней полой вены.
- D. Пищеводное отверстие.
- E. Пояснично-реберный треугольник.

Centrul tendinos al diafragmului (denumit și Helmont) reprezintă porțiunea centrală, aponevrotică a diafragmei, cu care se continuă porțiunile sternală, costală și lombară a organului. În el se află orificiul venei cave inferioare, prin care acest vas trece din cavitatea abdominală spre atriu drept al inimii. Hiaturile esofagian și aortic, deși ambele țin de diafragm se află în porțiunile lui musculare. Spațiu sternocostal la nivel de diafragm nu există, se descrie un loc slab – triunghiul sternocostal (Larrey), precum și alt loc cu rezistență scăzută – triunghiul lombocostal (Bochdalek). **Astfel enunțul corect este „C”.**

29. CS. Locul de inserție a musculus infraspinatus.

- A. Tuberculum majus humeri.
- B. Tuberculum minus humeri.
- C. Tuberositas deltoidea humeri.
- D. Collum chirurgicum humeri.
- E. Tuberositas radii.

CS. The insertion of the *musculus infraspinatus* is the:

- A. *Tuberculum majus humeri.*
- B. *Tuberculum minus humeri.*
- C. *Tuberositas deltoidea humeri.*
- D. *Collum chirurgicum humeri.*
- E. *Tuberositas radii.*

CS. Место прикрепления *musculus infraspinatis*:

- A. *Tuberculum majus humeri.*
- B. *Tuberculum minus humeri.*
- C. *Tuberositas deltoidea humeri.*
- D. *Collum chirurgicum humeri.*
- E. *Tuberositas radii.*

Mușchiul infraspinos face parte din grupul de mușchi ai centurii scapulare. Este un mușchi puternic, de formă triunghiulară. Își ia originea de la fosa infraspinoasă, pe care o ocupă aproape în totalitate și de la fascia infraspinoasă, care îl acoperă și se inseră pe tuberculul mare al humerusului (aria lui medie) printr-un tendon puternic, care aderă și la capsula articulației scapulohumerale. Rotește brațul în afară și întinde capsula articulației umărului prevenind strangularea ei. **Unicul enunț corect, bazat pe explicația de mai sus este „A”.**

30. CS. Indicați locul de inserție a *musculus pectoralis major*.

- A. *Acromion.*
- B. *Processus coracoideus scapulae.*
- C. *Crista tuberculi majoris humeri.*
- D. *Crista tuberculi minoris humeri.*
- E. *Spina scapulae.*

CS. The place of the insertion of the *musculus pectoralis major* is the.

- A. *Acromion.*
- B. *Processus coracoideus scapulae.*
- C. *Crista tuberculi majoris humeri.*
- D. *Crista tuberculi minoris humeri.*
- E. *Spina scapulae.*

CS. Укажите место прикрепления *musculus pectoralis major*:

- A. *Acromion.*
- B. *Processus coracoideus scapulae.*
- C. *Crista tuberculi majoris humeri.*
- D. *Crista tuberculi minoris humeri.*
- E. *Spina scapulae.*

Mușchiul pectoral mare pornește cu trei porțiuni (claviculară, sternocostală și abdominală) de la 2/3 mediale ale claviculei, fața anterioară a sternului și cartilajele coastelor II-VII și de la peretele anterior al tecii mușchiului drept abdominal și se inseră printr-un tendon comun pe creasta tuberculului mare al humerusului. **Enunțul corect este „C”,** celelalte sunt distractori.

31. CS. Indicați care mușchi participă la coborârea scapulei

- A. *Musculus infraspinatus.*
- B. *Musculus subscapularis.*
- C. *Musculus serratus posterior inferior.*
- D. *Musculus serratus anterior.*
- E. *Musculus teres major.*

CS. Which of the following muscles takes part in the depression of the scapula:

- A. *Musculus infraspinatus.*
- B. *Musculus subscapularis.*

- C. *Musculus serratus posterior inferior.*
- D. *Musculus serratus anterior.*
- E. *Musculus teres major.*

CS. Укажите, какая мышца участвует в опускании лопатки:

- A. *Musculus infrapinatus.*
- B. *Musculus subscapularis.*
- C. *Musculus serratus posterior inferior.*
- D. *Musculus serratus anterior.*
- E. *Musculus teres major.*

Scapula este legată de torace prin intermediul claviculei, dar și prin joncțiunea scapulo-toracică, realizată între fața costală a scapulei, căptușită de mușchiul subscapular și coaste, unite de mușchii intercostali externi. Între aceste suprafețe se interpune mușchiul dințat anterior, fixat pe marginea medială și unghiul inferior al omoplatului. Aceasta este o variantă de joncțiuni interosoase denumită de Cloquet sinsarcoze. Datorită existenței spațiilor intermusculare scapula se poate ridica și coborî, deplasa lateral și medial sau se poate apropia și îndepărta de torace. Ridicarea scapulei are loc concomitent cu o deplasare laterală. Mușchii care ridică scapula sunt trapezul (fasciculul superior), romboidul și ridicătorul scapulei. Coborârea omoplatului este realizată de mușchiul trapez (fasciculul inferior) și mușchiul dințat anterior. **Prin urmare enunțul corect este „D”.**

32. CS. Determină configurația umărului:

- A. M. deltoid
- B. M. subscapular
- C. M. supaspinos
- D. M. rotund mare
- E. M. rotund mic

CS. Which of the following muscles determine the shoulder shape:

- A. M. deltoideus
- B. M. subscapularis
- C. M. supaspinosus
- D. M. teres major
- E. M. teres minor

CS. Формирует внешний контур плеча:

- A. Дельтовидная мышца.
- B. Подлопаточная мышца.
- C. Надостная мышца.
- D. Большая круглая мышца.
- E. Малая круглая мышца .

Unicul mușchi care determină configurația umărului este mușchiul deltoid, situat în așa fel în cât acoperă articulația umărului din părțile anterioară, posterioară laterală și superioară. În caz de leziuni sau afecțiuni ale nervului axilar, care inervează mușchiul deltoid umărul își pierde aspectul său rotunjit, se instalează așa-numitul „umăr în epolet”.

Enunțul corect este „A”, deoarece ceilalți mușchi enunțați nu influențează configurația umărului.

33. CS. Indicați care mușchi participă la extensia brațului

- A. *Musculus suprascapularis.*
- B. *Musculus teres major.*
- C. *Musculus deltoideus.*
- D. *Musculus pectoralis minor.*
- E. *Musculus subscapularis.*

CS. The muscles that participate in the arm extention are:

- A. *Musculus suprascapularis.*
- B. *Musculus teres major.*
- C. *Musculus deltoideus.*
- D. *Musculus pectoralis minor.*
- E. *Musculus subscapularis.*

CS. Укажите мышцу, участвующую в разгибании плеча:

- A. *Musculus suprascapularis.*
- B. *Musculus teres major.*
- C. *Musculus deltoideus.*
- D. *Musculus pectoralis minor.*
- E. *Musculus subscapularis.*

Să ne amintim acțiunea fiecăruia dintre mușchii enunțați:

- mușchiul suprascapular este o invenție, astfel de mușchi nu există (există un nerv suprascapular);
- mușchiul rotund mare – rotește medial și aduce brațul;
- mușchiul subscapular este un rotator medial al brațului și adductor al lui, când acesta este ridicat;
- m. pectoral mic – trage scapula înainte și în jos (având inserția pe coracoid), iar când punctul fix e pe scapulă – ridică coastele (are originea pe coastele II-V), participând la respirația forțată;
- m. deltoid – acțiunea lui depinde de porțiunile, care se contractă.

Porțiunea lui claviculară realizează flexia brațului, rotindu-l în interior, porțiunea spinală extinde brațul și-l rotește în exterior, porțiunea medie (acromială) abduce brațul. Aceiași acțiune asupra brațului o are și contracția concomitentă a tuturor porțiunilor (a deltoidului în întregime). Mișcările de flexie-extensie a brațului se realizează de câțiva mușchi. Flexia brațului e realizată de mușchii pectoral mare, mușchiul coracobrahial și porțiunea claviculară a mușchiului deltoid. Amplitudinea acestei mișcări e de 95⁰(prin contribuția centurii scapulare poate atinge 180⁰).

Extensia brațului este realizată de partea spinală a deltoidului și mușchiul marele dorsal. Amplitudinea mișcării e de 20⁰ (prin contribuția centurii scapulare – 35⁰). **Prin urmare enunțul corect este „C”.**

34. CS. Acțiunea mușchiului brahial:

- A. Extinde brațul
- B. Flexează mâna
- C. Extinde antebratul
- D. Flexează antebratul
- E. Pronează brațul

CS. The function of the brachial muscle is:

- A. Extension of the arm
- B. Flexion of the hand
- C. Extension of the forearm
- D. Flexion of the forearm
- E. Pronation of the arm

CS. Функция *musculus brachialis*:

- A. Разгибает плечо.
- B. Сгибает плечо.
- C. Разгибает предплечье.
- D. Сгибает предплечье.
- E. Пронирует плечо.

	<p>Mușchiul brahial face parte din mușchii anteriori (flexori) ai brațului. E situat sub biceps. Începe de pe fața anterioară a treimilor medie și distală a humerusului, de la septurile intermusculare medial și lateral ale brațului și se inseră pe tuberozitatea ulnei. Fasciculele lui profunde (mușchiul lui Portal) se implică în capsula articulației cotului prevenind strangularea ei. Acționează ca un puternic flexor al antebrăului pe braț și tensor al capsulei articulației cotului. Astfel dintre acțiunile enunțate cea corectă e flexia antebrăului, enunțul corect fiind „D”.</p>
<p>35.</p>	<p>CS. Locul de inserție a <i>musculus triceps brachii</i>: A. <i>Tuberositas ulnae</i>. B. <i>Tuberositas radii</i>. C. <i>Collum radii</i>. D. <i>Olecranon</i>. E. <i>Corpus radii</i>.</p> <p>CS. The insertion of the <i>musculus triceps brachii</i> is: A. <i>Tuberositas ulnae</i>. B. <i>Tuberositas radii</i>. C. <i>Collum radii</i>. D. <i>Olecranon</i>. E. <i>Corpus radii</i>.</p> <p>CS. Место прикрепления <i>musculus triceps brachii</i>: A. <i>Tuberositas ulnae</i>. B. <i>Tuberositas radii</i>. C. <i>Collum radii</i>. D. <i>Olecranon</i>. E. <i>Corpus radii</i>.</p> <p>Tricepsul brahial își ia originea prin trei capete: unul lung începe de pe tuberculul infraglenoidal al scapulei, altul, lateral pornește de pe fața posterolaterală a humerusului și cel de al treilea – capul medial sau profund începe pe fața posterioară a humerusului, distal de șanțul nervului radial și pe ambele septe intermusculare ale brațului. La nivelul treimii medii a brațului toate cele trei capete fuzionează și printr-un tendon comun, puternic, se inseră pe olecranonul ulnei. În felul acesta poate fi stabilit enunțul corect – el e „D”.</p>
<p>36.</p>	<p>CS. Care mușchi participă la flexia antebrăului A. <i>Musculus anconeus</i>. B. <i>Musculus supinator</i>. C. <i>Musculus flexor digitorum profundus</i>. D. <i>Musculus brachialis</i>. E. <i>Musculus subscapularis</i>.</p> <p>CS. Which of the following muscles participates in the flexion of the forearm A. <i>Musculus anconeus</i>. B. <i>Musculus supinator</i>. C. <i>Musculus flexor digitorum profundus</i>. D. <i>Musculus brachialis</i>. E. <i>Musculus subscapularis</i>.</p> <p>CS. Укажите мышцу, участвующую в сгибании предплечья: A. <i>Musculus anconeus</i>. B. <i>Musculus supinator</i>. C. <i>Musculus flexor digitorum profundus</i>. D. <i>Musculus brachialis</i>. E. <i>Musculus subscapularis</i>.</p>

	<p>Mișcările de flexie și extensie a antebrăului se realizează în jurul unei axe frontale, care corespunde liniei biepicondiliene. Flexia activă are o amplitudine de 150⁰. Ea se realizează de către flexorii principali – mușchii brahial și bicepsul brahial și flexorii secundari – mușchii antebrăului cu originea pe epicondilul medial (mușchii epicondilieni). Astfel dintre <i>enunțurile prezentate doar „D” este cel corect.</i></p>
<p>37.</p>	<p>CS. Abduce brațul:</p> <p>A. M. subscapular B. M. supraspinos C. M. rotund mare D. M. rotund mic E. M. infraspinos</p> <p>CS. Which of the following muscles abduct the arm:</p> <p>A. M. subscapularis B. M. supraspinosus C. M. teres major D. M. teres minor E. M. infraspinosus</p> <p>CS. Производит отведение плеча:</p> <p>A. Подлопаточная мышца. B. Надостная мышца. C. Большая круглая мышца. D. Малая круглая мышца. E. Подостная мышца.</p> <p>Mișcarea de abducție – adducție a brațului are loc în jurul unei axe sagitale ce trece prin capul humerusului. Mișcarea de abducție este realizată prin contracția mușchilor:</p> <ul style="list-style-type: none"> - deltoid, care exercită maximum de forță asupra brațului (de 8 ori mai mare decât greutatea membrului superior) când abducția atinge 90⁰; - supraspinos, care menține contactul dintre fețele articulare, dar poate face și singur o abducție completă, deoarece el completează forța de acțiune a mușchiului deltoid; - capul lung al bicepsului brahial, rolul căruia în această mișcare e secundar. <p>Printre toți mușchii enunțați găsim numai mușchiul supraspinos, care poate fi antrenat în realizarea unei mișcări de abducție, deși nu în rolul principal. <i>Astfel enunțul corect este „B”.</i></p>
<p>38.</p>	<p>CM. Indicați locul de inserție a <i>musculus serratus anterior</i>.</p> <p>A. <i>Margo medialis scapulae.</i> B. <i>Angulus superior scapulae</i> C. <i>Costae II -VIII.</i> D. <i>Processus spinosi vertebrae thoracicae.</i> E. <i>Angulus inferior scapulae.</i></p> <p>CM. The insertion of the <i>musculus serratus anterior</i> is.</p> <p>A. <i>Margo medialis scapulae.</i> B. <i>Angulus superior scapulae</i> C. <i>Costae II -VIII.</i> D. <i>Processus spinosi vertebrae thoracicae.</i> E. <i>Angulus inferior scapulae.</i></p> <p>CM. Укажите места прикрепления <i>musculus serratus anterior</i>:</p> <p>A. <i>Margo medialis scapulae.</i> B. <i>Angulus superior scapulae</i> C. <i>Costae II-VIII.</i></p>

D. Processus spinosi vertebrae thoracicae.
E. Angulus inferior scapulae.

Mușchiul dințat anterior prin porțiunea sa superioară (cu originea pe fața externă a primelor coaste) se inseră pe unghiul superior al scapulei, cu porțiunea sa medie (începe de la coastele II-IV) – pe marginea medială a scapulei, iar cu porțiunea sa inferioară (cu originea pe coastele V-X) – pe unghiul inferior al scapulei. **Prin „A”, „B” și „E” sunt enunțate cele mai importante puncte de inserție a mușchiului**, la care se referă majoritatea autorilor. Apofizele spinoase ale vertebrelor toracice și marginea laterală a scapulei nu reprezintă puncte de inserție a mușchiului, iar coastele sunt puncte de origine, nu de inserție.

39. CM. Grupul mușchilor centurii scapulare include:

- A. M. levator al scapulei
- B. M. supraspinos
- C. M. deltoid
- D. M. pectoral mic
- E. M. infraspinos

CM. The muscles of shoulder include:

- A. M. levator scapulae
- B. M. supraspinosus
- C. M. deltoideus
- D. M. pectoralis minor
- E. M. infraspinosus

CM. К мышцам плечевого пояса относятся:

- A. Мышца, поднимающая лопатку.
- B. Надостная мышца.
- C. Дельтовидная мышца.
- D. Малая грудная мышца.
- E. Подостная мышца.

Mușchii care influențează centura scapulară vin spre oasele acestora din mai multe direcții, deoarece au originea pe oasele craniului și coloana vertebrală (trapezul, marele dorsal, romboizii, levatorul scapulei), pe coaste și pe stern (pectoralii mare și mic, subclavicularul, dințatul anterior). Grupul autohton de mușchi ai centurii scapulare include mușchi cu originea pe scapulă și inserția pe humerus, dispuși în jurul articulației umărului ventral și dorsal, medial și lateral. Din acest grup fac parte mușchii deltoid, supraspinos, infraspinos, rotund mic, rotund mare și subscapular. O parte din ei enumerată **prin enunțurile „B”, „C”, „E”, care sunt cele corecte**. Ceilalți doi mușchi – pectoral mic și levator al scapulei deși influențează centura, nu fac parte din grupul autohton de mușchi ai ei.

40. CM. Originea m. deltoid:

- A. Treimea laterală a claviculei
- B. Colul chirurgical al humerusului
- C. Acromionul
- D. Spina scapulei
- E. Unghiul superior al scapulei

CM. The origin of the deltoid muscle is:

- A. The lateral third of the clavicle
- B. The surgical neck of the humerus
- C. The acromion
- D. The spina scapulae
- E. The superior angle of the scapulae

	<p>СМ. Места начала <i>m. deltoideus</i>: A. Латеральная треть ключицы B. Хирургическая шейка плечевой кости C. Плечевой отросток (акромион) D. Лопаточная ость E. Верхний угол лопатки</p> <p>Mușchiul deltoid este format din trei porțiuni – claviculară, acromială și spinală, care au origine diferită. Porțiunea claviculară se începe de pe marginea anterioară a treimii laterale a claviculei, porțiunea acromială – de pe marginea laterală a acromionului, iar porțiunea spinală – de pe spina scapulei și fascia infraspinată. Se inseră mușchiul pe tuberozitatea deltoidiană a humerusului. Toate cele trei puncte de origine a deltoidului sunt indicate <i>prin enunțurile „A”, „C” și „D”, cele corecte.</i></p>
41.	<p>СМ. Mușchiul subscapular: A. Ocupă fosa subscapulară. B. Trece posterior de capsula articulației scapulohumerale. C. Tendonul lui este separat de capsula articulației umărului printr-o bursă. D. Este antagonistul m.supraspinos. E. Tendonul lui aderă totalmente la capsula articulației umărului.</p> <p>СМ. The subscapular muscle: A. Occupies the subscapular fossa. B. Runs behind the capsule of the shoulder joint. C. Its tendon is separated by the capsule of shoulder joint by means of the bursa. D. Is antagonist for m. supraspinosus. E. Its tendon joints completely to the capsule of shoulder joint.</p> <p>СМ. Подлопаточная мышца: A. Занимает подлопаточную ямку. B. Располагается позади капсулы плечевого сустава. C. Между сухожилием мышцы и капсулой плечевого сустава находится подсухожильная сумка. D. Является антагонистом надостной мышцы. E. Сухожилие мышцы прочно срастается с капсулой плечевого сустава.</p> <p>Mușchiul subscapular pornește de la fața anterioară a scapulei, din fosa subscapulară, pe care o ocupă în totalitate și se inseră pe tuberculul mic al humerusului și capsula articulației scapulohumerale, între care și tendon se află bursa subtendinoasă a subscapularului, comunicantă cu cavitatea articulară. Aduce brațul ridicat și îl rotește medial, spre deosebire de mușchiul supraspinos, care abduce brațul. Mușchiul nu poate trece posterior de capsula articulației scapulohumerale, deoarece se află anterior de ea, iar odată ce tendonul său e separat de capsula articulară printr-o bursă, el nu mai aderă totalmente la această formațiune. <i>Prin urmare enunțurile corecte sunt „A”, „C”, „D”.</i></p>
42.	<p>СМ. Funcțiile mușchilor anteriori ai brațului se rezumă la : A. Extensia în articulația umărului B. Flexia în articulația cotului C. Abducția în articulația umărului D. Flexia anterioară a brațului E. Rotirea brațului</p> <p>СМ. The functions of the anterior group of muscles of the arm are: A. Extension in the shoulder joint B. Flexion in the elbow joint C. Abduction in the shoulder joint</p>

- D. Anterior flexion of arm
- E. Rotation of arm

СМ. Мышцы передней группы плеча осуществляют:

- A. Разгибание в плечевом суставе.
- B. Сгибание в локтевом суставе.
- C. Отведение в плечевом суставе.
- D. Переднее сгибание плеча.
- E. Вращение плеча.

Din grupul anterior de mușchi ai brațului, numiți și grupul flexorilor fac parte trei mușchi – bicepsul brahial, coracobrahial și brahialul. Mușchiul biceps brahial este biarticular – deci acționează atât asupra articulației cotului, cât și asupra celei a umărului. În articulația cotului flexează antebratul pe braț, supinează antebratul pronat, iar în articulația umărului prin capul scurt realizează abducție, prin capul lung – adducție și flexie a brațului. Coracobrahialul este flexor și adductor al brațului, iar brahialul – puternic flexor al antebratului pe braț și tensor al capsulei articulației cotului (prin mușchiul Portal). Extensie și rotație a brațului acești mușchi nu produc.

Prin urmare enunțuri corecte sunt „B”, „C”, „D”.

43. СМ. Мушчии групului posterior al brațului efectuează:

- A. Adducția brațului
- B. Extensia în articulația umărului
- C. Anteflexia brațului
- D. Extensia în articulația cotului
- E. Flexia în articulația cotului

СМ. The functions of the posterior group of muscles of the arm are:

- A. Adduction of the arm
- B. Extension in the shoulder joint
- C. Anterior flexion of arm
- D. Extension in the elbow joint
- E. Flexion in the elbow joint

СМ. Мышцы задней группы плеча осуществляют:

- A. Приведение плеча.
- B. Разгибание в плечевом суставе.
- C. Переднее сгибание плеча.
- D. Разгибание в локтевом суставе.
- E. Сгибание в плечевом суставе.

Din grupul posterior de mușchi ai brațului fac parte tricepsul brahial și anconeul. Tricepsul prin capetele medial și lateral, împreună cu anconeul realizează extensia antebratului, iar prin capul lung este extensor și adductor al brațului. Flexie în articulația scapulohumerală sau cea a cotului acești mușchi nu produc.

Prin urmare, enunțuri corecte sunt „A”, „B”, „D”.

44. СМ. Лоци слabe ale diafragmului:

- A. Triunghiul lombocostal
- B. Spațiul dintre fasciculele sternale ale diafragmului
- C. Triunghiul sternocostal
- D. Triunghiul Petit
- E. Fascia transversală dintre lig. Henle și lig. interfoveolar

СМ. The weak places of the diaphragm are.

- A. The lumbocostal triangle
- B. The space between the sternal bundles of the diaphragm.
- C. The sternocostal triangle

- D. The Petit' triangle
E. The fascia transversa between the lig. Henle and lig. interfoveolaris

СМ. Слабые места диафрагмы:

- A. Реберно-поясничный треугольник.
B. Щель между грудинными мышечными пучками диафрагмы.
C. Грудинно-реберный треугольник.
D. Поясничный треугольник (Petit).
E. Поперечная фасция между lig. Henle и lig. interfoveolare.

Locuri slabe ale diafragmului sunt hiaturile aortal și esofagian, mai ales la copii și la persoanele trecute de 50 ani; la nivelul lor pot apărea hernii diafragmatice. Astfel de hernii pot apărea în triunghiurile lombocostal (Bochdalek) și sternocostal (Larrey), care se formează între părțile costală și lombară și costală și sternală – spații triunghiulare lipsite de fascicule musculare, constituite doar din fasciile endotoracică și endoabdominală, pleură și peritoneu.

În acest sens distingem enunțurile „A” și „C”, dat fiind faptul că între fasciculele musculare sternale nu există spații, triunghiul lombar (Petit) se află în regiunea lombară, iar zona de fascie transversală dintre lig. Henle și lig. interfoveolar corespunde fosei inghinale mediale și e loc slab al abdomenului.

45. СМ. Fasciile toracelui:

- A. Fascia pectorală superficială este bine dezvoltată și trimite septuri în interiorul glandei mamare.
B. Foițele fasciei pectorale cuprind m. pectoral mare.
C. Porțiunea superioară mai groasă a foiței profunde a fasciei pectorale constituie fascia clavipectorală.
D. Fascia pectorală nu formează ligamente suspensoare ale glandei mamare.
E. Coastele și mușchii intercostali sunt tapetați din exterior cu fascia toracică proprie, din interior – cu fascia endotoracică.

СМ. Choose the true statement about the fascia of the thorax:

- A. *Fascia thoracica superficialis* is well developed and forms the septa in the mammary gland.
B. The layers of the pectoral fascia enclose the *m. pectoralis major*.
C. The thicker superior portion of the deep layer of pectoral fascia forms the *fascia clavipectoralis*.
D. The fascia pectoralis forms the suspensory ligaments of mammary gland.
E. The ribs and intercostal muscles are lined outside by the *fascia thoracica propria*, but inside – by *fascia endothoracica*.

СМ. Фасции груди:

- A. Поверхностная фасция хорошо развита и посылает перегородки в толщу молочной железы.
B. Пластинки грудной фасции охватывают большую грудную мышцу.
C. Верхняя часть глубокой пластинки грудной фасции является более плотной и называется fascia clavipectoralis.
D. Fascia pectoralis образует связки, поддерживающие молочную железу.
E. Ребра и межреберные мышцы покрыты снаружи собственно грудной фасцией, а изнутри – внутригрудной фасцией.

Conform Terminologiei Anatomice (1998) pe torace se disting fasciile pectorală, clavipectorală, toracică (fascia toracică proprie) și fascia endotoracică (parietală toracică). O asemenea clasificare a fasciilor toracelui în fond coindice cu viziunea cea mai răspândită a anomiștilor referitoare la acest subiect. Se consideră, că există o fascie pectorală superficială și una pectorală proprie. Cea superficială e fină, acoperă glanda mamară formând pentru ea o capsulă, septe interlobare și ligamentele suspensoare ale glandei mamare. Fascia pectorală proprie constă din trei lame-superficială, profundă și toracică.

	<p>Lama superficială acoperă mușchiul pectoral mare, lama profundă este mai pronunțată, la nivelul triunghiului clavipectoral e denumită fascie clavipectorală (Gruber). Lama toracică tapetează din exterior sternul, coastele și mușchii intercostali externi. Fascia endotoracică acoperă din interior sternul, coastele, mușchii intercostali interni, subcostali, transversal al toracelui, fața superioară a diafragmei. Analizând cele expuse mai sus se poate concluziona că <i>corecte sunt enunțurile „A”, „B”, „C” și „E”</i>.</p>
<p>46.</p>	<p>CM. Rotește brațul înăuntru:</p> <p>A. M. deltoid B. M. subscapular C. M. supaspinos D. M. rotund mare E. M. rotund mic</p> <p>CM. Which of the following muscles is involved in the internal rotation of the arm:</p> <p>A. M. deltoideus B. M. subscapularis C. M. supaspinosus D. M. teres major E. M. teres minor</p> <p>CM. Вращают плечо во внутрь:</p> <p>A. Дельтовидная м-ца. B. Подлопаточная м-ца. C. Надостная м-ца. D. Большая круглая м-ца. E. Малая круглая м-ца.</p> <p>Mișcările de rotație externă a brațului se realizează în articulația scapulohumerală în jurul unei axe verticale ce trece prin axa longitudinală a humerusului. Mișcările de rotație sunt limitate prin tensionarea capsulei articulare. Rotația externă are o amplitudine de 80⁰, iar cea internă – de 95⁰ cu condiția că antebrațul este dus în spatele trunchiului. Rotația brațului înăuntru este realizată de mușchii supraspinos, rotund mare și subscapular. Mușchiul deltoid prin porțiunea sa claviculară flexează brațul rotindu-l spre interior, adică nu realizează o pură rotație, iar mușchiul rotund mic este rotator lateral și adductor al brațului.</p> <p><i>Enunțuri corecte sunt „B”, „C” și „D”.</i></p>
<p>47.</p>	<p>CM. Rotește brațul în afară:</p> <p>A. M. deltoid B. M. subscapular C. M. infraspinos D. M. rotund mare E. M. rotund mic</p> <p>CM. Which of the following muscles is involved in the external rotation of the arm:</p> <p>A. M. deltoideus B. M. subscapularis C. M. infraspinosus D. M. teres major E. M. teres minor</p> <p>CM. Вращают плечо кнаружи:</p> <p>A. Дельтовидная м-ца. B. Подлопаточная м-ца. C. Поддостная м-ца (infraspinos) D. Большая круглая м-ца. E. Малая круглая м-ца.</p>

	<p> rotația brațului în afară (cu amplitudinea de cca 80⁰) se produce de mușchii infraspinos și rotund mic. Porțiunea spinală a mușchiului deltoid rotește brațul spre exterior extenzându-l, mușchiul subscapular este adductor și cel mai puternic rotator medial al brațului, iar mușchiul rotund mare este rotator medial și adductor al brațului.</p> <p><i>Prin urmare, enunțuri corecte sunt „C” și „E”.</i></p>
<p>48.</p>	<p>CM. Aderă la capsula articulară a cotului:</p> <p>A. M. coracobrahial B. M. subscapular C. M. brahial D. M. biceps brahial E. M. anconeu</p> <p>CM. Which of the following muscles adhere to the articular capsule of the elbow joint:</p> <p>A. M. coracobrachialis B. M. subscapularis C. M. brachialis D. M. biceps brachialis E. M. anconeu</p> <p>CM. С капсулой локтевого сустава срастаются сухожилия:</p> <p>A. Клювовидно-плечевой м-цы. B. Подлопаточной м-цы. C. Плечевой м-цы. D. Двуглавой м-цы плеча. E. М. anconeu</p> <p>La capsula articulară a cotului protejând-o de o eventuală strangulare între fețele articulare aderă fasciculele profunde ale mușchiului brahial (mușchiul Portal) și mușchiul anconeu. Mușchiul coracobrahial e situat mult mai proximal de nivelul cotului, subscapularul cu atât mai mult, iar bicepsul brahial trece anterior de mușchiul brahial, care acoperă capsula articulației cotului din partea anterioară.</p> <p><i>Astfel corecte sunt enunțurile „C” și „E”.</i></p>
<p>49.</p>	<p>CM. Aderă la capsula articulară a umărului:</p> <p>A. M. deltoid B. M. subscapular C. M. brahial D. M. biceps brahial E. M. supraspinos</p> <p>CM. Which of the following muscles adhere to articular capsule of shoulder joint:</p> <p>A. M. deltoideus B. M. subscapularis C. M. brachialis D. M. biceps brachialis E. M. supraspinosus</p> <p>CM. С капсулой плечевого сустава срастаются сухожилия:</p> <p>A. Дельтовидной м-цы. B. Подлопаточной м-цы. C. Плечевой м-цы. D. Двуглавой м-цы плеча. E. Надостной м-цы</p> <p>În capsula articulației scapulohumerale se implică fascicule provenite din mușchii subscapular și supraspinos.</p>

	<p>Mușchiul deltoid nu formează conexiuni cu capsule articulare, la fel și bicepsul brahial, iar mușchiul brahial se află la distanță de articulația umărului. Enunțuri corecte – „B” și „E”.</p>
50.	<p>CM. Nu aderă la capsulele articulare:</p> <p>A. M. deltoid B. M. coracobrahial C. M. subscapular D. M. supraspinos E. M. triceps brahial</p> <p>CM. Which of the following muscles do not adjoin to articular capsules:</p> <p>A. M. deltoideus B. M. coracobrachialis C. M. subscapularis D. M. supraspinosus E. M. triceps brachialis</p> <p>CM. Не срстаются с суставными сумками сухожилия мышц:</p> <p>A. Дельтовидной. B. Клювовидно-плечевой. C. Подлопаточной. D. Надостной. E. Трехглавой плеча.</p> <p>La capsulele articulațiilor umărului și cotului nu aderă mușchii deltoid, coracobrahial și triceps brahial. Aderenți sunt subscapular și supraspinos. Enunțuri corecte „A”, „B” și „E”.</p>
51.	<p>CM. Indicați care mușchi participă la abducerea brațului</p> <p>A. Musculus triceps brachii. B. Musculus deltoideus. C. Musculus infraspinatus. D. Musculus latissimus dorsi. E. Musculus supraspinatus.</p> <p>CM. Which of the following muscles provides the abduction of the arm:</p> <p>A. Musculus triceps brachii. B. Musculus deltoideus. C. Musculus infraspinatus. D. Musculus latissimus dorsi. E. Musculus supraspinatus.</p> <p>CM. Укажите мышцы, участвующие в отведении плеча:</p> <p>A. Musculus triceps brachii. B. Musculus deltoideus. C. Musculus infraspinatus. D. Musculus latissimus dorsi. E. Musculus supraspinatus.</p> <p>Mișcarea de abducție a brațului este realizată de mușchiul deltoid, care exercită maximum de forță asupra brațului, mușchiul supraspinos și mușchiul biceps brahial prin capul său lung, care are un rol secundar. Enunțuri corecte sunt „B” și „E”.</p>
52.	<p>CM. Indicați care mușchi participă la adducerea brațului</p> <p>A. Musculus deltoideus. B. Musculus supraspinatus. C. Musculus infraspinatus.</p>

- D. Musculus coracobrachialis.
- E. Musculus pectoralis major

CM. Which of the following muscles provides the adduction of the arm:

- A. Musculus deltoideus.
- B. Musculus supraspinatus.
- C. Musculus infraspinatus.
- D. Musculus coracobrachialis.
- E. Musculus pectoralis major

CM. Укажите мышцы, участвующие в приведении плеча:

- A. Musculus deltoideus.
- B. Musculus supraspinatus.
- C. Musculus infraspinatus.
- D. Musculus coracobrachialis.
- E. Musculus pectoralis major.

Mișcarea de adducție a brațului este produsă de mușchii pectoral mare, marele dorsal, rotunzi mare și mic, subscapular, coracobrahial, capul scurt al bicepsului brahial, capul lung al tricepsului brahial. **Doar doi dintre aceștea sunt enunțați – „D” și „E”.**

53. CM. Indicați care mușchi participă la flexia brațului

- A Musculus pectoralis major.
- B. Musculus infraspinatus.
- C. Musculus subscapularis.
- D. Musculus teres major.
- E. Musculus biceps brachii

CM. Which of the following muscles provides the flexion of the arm:

- A Musculus pectoralis major.
- B. Musculus infraspinatus.
- C. Musculus subscapularis.
- D. Musculus teres major.
- E. Musculus biceps brachii

CM. Укажите мышцы, участвующие в сгибании плеча:

- A Musculus pectoralis major.
- B. Musculus infraspinatus.
- C. Musculus subscapularis.
- D. Musculus teres major.
- E. Musculus biceps brachii.

Mișcarea de flexie – extensie a brațului are loc în jurul unei axe transversale, care trece prin mijlocul tuberculului mare și centrul cavității glenoide. Amplitudinea flexiei este de 95⁰, dar prin contribuția centurii scapulare se poate mări până la 180⁰. Mișcarea de flexie este realizată de mușchii pectoral mare, deltoid (fasciculul clavicular), coracobrahial, capul lung al bicepsului brahial. **Dintre aceștea sunt enunțați numai doi – „A” și „E”.**

**Mușchii și fasciile antebrațului și ai mâinii –
structură, topografie, funcții, explorare pe viu.
Noțiuni generale privind topografia membrului superior.**

54. CS. Indicați locul de inserție a musculus extensor carpi ulnaris.

- A. Os pisiforme.
- B. Os hamatum.
- C. Os metacarpale V.
- D. Os triquetrum.
- E. Epicondylus medialis humeri.

CS. The insertion of the *musculus extensor carpi ulnaris* is.

- A. *Os pisiforme.*
- B. *Os hamatum.*
- C. *Os metacarpale V.*
- D. *Os triquetrum.*
- E. *Epicondylus medialis humeri.*

CS. Укажите место прикрепления *musculus extensor carpi ulnaris*:

- A. *Os pisiforme.*
- B. *Os hamatum.*
- C. *Os metacarpale V.*
- D. *Os triquetrum.*
- E. *Epicondylus medialis humeri.*

Mușchiul extensor ulnar al carpului face parte din grupul muscular posterior al antebrățului. Își ia originea de pe epicondilul lateral al humerusului, fascia antebrățului și capsula articulației cotului și se inseră pe baza osului metacarpian V. Tendonul lui trece pe sub retinaculul extensorilor prin canalul osteofibros VI. Având în vedere cele expuse, **enunțul corect este „C”**.

55. CS. Indicați care mușchi participă la adducerea mâinii

- A. *Musculi flexor et extensor carpi ulnaris.*
- B. *Musculi flexor et extensor carpi radialis.*
- C. *Musculus pronator teres.*
- D. *Musculus palmaris longus.*
- E. *Musculi lumbricales.*

CS. Which of the following muscles participates in the adduction of the hand.

- A. *Musculi flexor et extensor carpi ulnaris.*
- B. *Musculi flexor et extensor carpi radialis.*
- C. *Musculus pronator teres.*
- D. *Musculus palmaris longus.*
- E. *Musculi lumbricales.*

CS. Укажите мышцы, участвующие в приведении кисти:

- A. *Musculi flexor et extensor carpi ulnaris.*
- B. *Musculi flexor et extensor carpi radialis.*
- C. *Musculus pronator teres.*
- D. *Musculus palmaris longus.*
- E. *Musculi lumbricales.*

Mișcările de abducție – adducție a mâinii au loc în articulația radiocarpiană, care funcționează în strânsă legătură cu articulația mediocarpiană (constituind ambele articulații ale gâtului mâinii). Aceste mișcări se produc în jurul unei axe sagitale, care trece prin osul capitat. Însumate (cele ce se produc în articulația radiocarpiană și cele ce au loc în articulația mediocarpiană) ele au o amplitudine de 55⁰; adducția are o amplitudine dublă față de abducție. Numai în articulația radiocarpiană luată aparte abducția este de cca 5⁰, iar adducția de 15⁰. Abducția mâinii este realizată de mușchii flexor radial al carpului, extensorii radiali lung și scurt ai carpului, abductor lung al policelui și extensorii lung și scurt ai policelui, iar adducție – de flexorul ulnar al carpului și extensorul ulnar al carpului (prin contracție concomitentă). Dintre mușchii enunțați doar flexorul și extensorul ulnari ai carpului realizează adducția mâinii, ceilalți ori au o acțiune inversă (flexorul și extensorii radiali ai carpului), ori că influențează articulația în alt sens (palmarul lung, atunci când există), sau nu trec peste articulația respectivă (pronatorul rotund și lumbricalii).

Corect este „A”.

<p>56.</p>	<p>CS. Indicați care mușchi participă la adducerea degetelor mâinii spre degetul mijlociu</p> <p>A. <i>Musculi lumbricales.</i> B. <i>Musculi flexores digitorum profundus et superficialis.</i> C. <i>Musculi interossei palmares.</i> D. <i>Musculi interossei dorsales.</i> E. <i>Musculus extensor digitorum</i></p> <p>CS. Which of the following muscles participates in the adduction of the hand fingers toward the middle one.</p> <p>A. <i>Musculi lumbricales.</i> B. <i>Musculi flexores digitorum profundus et superficialis.</i> C. <i>Musculi interossei palmares.</i> D. <i>Musculi interossei dorsales.</i> E. <i>Musculi flexores digitorum profundus et superficialis.</i></p> <p>CS. Укажите мышцы, участвующие в приведении пальцев кисти к среднему пальцу:</p> <p>A. <i>Musculi lumbricales.</i> B. <i>Musculi flexores digitorum profundus et superficialis.</i> C. <i>Musculi interossei palmares.</i> D. <i>Musculi interossei dorsales.</i> E. <i>Musculus extensor digitorum.</i></p> <p>Mișcările de lateralitate (abducție-adducție) a degetelor mâinii au loc în articulațiile metacarpofalangiene dintre capetele oaselor metacarpiene și baza falangelor proximale), care sunt articulații elipsoide. Mișcările de lateralitate ale degetelor se măsoară față de degetul mijlociu (medius) și sunt realizate de mușchii interosoși. Mușchii interosoși palmari efectuează adducția (apropierea degetelor II, IV și V spre medius – degetul III), iar mușchii interosoși dorsali abduc degetele I, II, IV, îndepărtându-le de la degetul mijlociu (III). Enunțul corect este „C”, deoarece ceilalți mușchi enunțați ori produc o mișcare opusă (interosoșii dorsali), ori mișcări de flexie-extensie.</p>
<p>57.</p>	<p>CS. Indicați care mușchi participă la abducerea degetelor mâinii de la degetul mijlociu</p> <p>A. <i>Musculi lumbricales.</i> B. <i>Musculi flexores digitorum profundus et superficialis.</i> C. <i>Musculi interossei palmares.</i> D. <i>Musculi interossei dorsales.</i> E. <i>Musculi flexores digitorum profundus et superficialis.</i></p> <p>CS. Which of the following muscles participates in the abduction of the hand fingers from the middle one.</p> <p>A. <i>Musculi lumbricales.</i> B. <i>Musculi flexores digitorum profundus et superficialis.</i> C. <i>Musculi interossei palmares.</i> D. <i>Musculi interossei dorsales.</i> E. <i>Musculi flexores digitorum profundus et superficialis.</i></p> <p>CS. Укажите мышцы, участвующие в отведении пальцев кисти от среднего пальца:</p> <p>A. <i>Musculi lumbricales.</i> B. <i>Musculi flexores digitorum profundus et superficialis.</i> C. <i>Musculi interossei palmares.</i> D. <i>Musculi interossei dorsales.</i> E. <i>Musculi flexores digitorum profundus et superficialis.</i></p>

	<p>Mișcările de lateralitate (abducție-adducție a degetelor mâinii se produc în articulațiile metacarpofalangiene, care sunt elipsoide. Abducția degetelor mâinii de la degetul mijlociu (III) este realizată de mușchii interosoși dorsali, deci enunțul corect este „D”.</p>
<p>58.</p>	<p>CM. Originea <i>musculus flexor carpi radialis</i>:</p> <p>A. Epicondylus lateralis humeri B. Epicondylus medialis humeri C. Olecranon D. Tuberositas radii E. Fascia antebrățului</p> <p>CM. The origin of the <i>musculus flexor carpi radialis</i> is the:</p> <p>A. Epicondylus lateralis humeri B. Epicondylus medialis humeri C. Olecranon D. Tuberositas radii E. Antebrachial fascia</p> <p>CM. <i>Musculus flexor carpi radialis</i> начинается от:</p> <p>A. Epicondylus lateralis humeri B. Epicondylus medialis humeri C. Olecranon D. Tuberositas radii E. Фасция предплечья</p> <p>Flexorul radial al carpului își ia originea de pe epicondilul medial al humerusului, fascia antebrățului, și de la septele fibroase, care îl separă de pronatorul rotund și palmarul lung și se inseră pe baza osului metacarpian II trecând în prealabil prin canalul radial al carpului de sub retinaculul flexorilor; tendonul lui delimitează șanțul pulsului. Corect – „B” și „E”.</p>
<p>59.</p>	<p>CM. Originea <i>musculus extensor digitorum</i>:</p> <p>A. Epicondylus lateralis humeri B. Epicondylus medialis humeri C. Olecranon D. Tuberositas radii E. Fascia antebrachii</p> <p>CM. The origin of the <i>musculus extensor digitorum</i> is:</p> <p>A. Epicondylus lateralis humeri B. Epicondylus medialis humeri C. Olecranon D. Tuberositas radii E. Fascia antebrachii</p> <p>CM. <i>Musculus extensor digitorum</i> начинается от:</p> <p>A. Epicondylus lateralis humeri B. Epicondylus medialis humeri C. Olecranon D. Tuberositas radii E. Fascia antebrachii</p> <p>Mușchiul extensor al degetelor își are originea pe epicondilul lateral al humerusului și pe fascia antebrățului. Distal mușchiul formează patru tendoane, care se inseră pe fața dorsală a falangelor într-un mod cu totul deosebit. Enunțuri corecte sunt „A” și „E”.</p>

60. CS. Sub retinaculul extensorilor in regiunea carpiană se află:

- A. Canale pentru nervi
- B. Spații pentru artere
- C. Teci sinoviale pentru tendoanele mușchilor extensori ai mâinii
- D. Burse sinoviale
- E. Teci fibroase pentru vase limfatice și vene

CS. Which of the following lodges under the extensor retinaculum in the carpal region:

- A. Canals for nerves
- B. Spaces for arteries
- C. Synovial sheaths for tendons of extensor muscles of the hand
- D. Synovial bursae
- E. Synovial sheaths for lymph vessels and veins

CS. Под удерживателем разгибателей и области запястья располагаются:

- A. Каналы для нервов
- B. Пространства для артерий
- C. Синовиальные влагалища для сухожилий мышц разгибателей кисти
- D. Синовиальные сумки
- E. Фиброзные влагалища для лимфатических сосудов и вен

Retinaculul extensorilor de pe fața dorsală a gâtului mâinii reprezintă un dispozitiv auxiliar al mușchilor extensori ai mâinii și ai degetelor. Este un derivat al fasciei antebrățului, în care în partea ei distală se implică fascicule aponevrotice direcționate transversal, sub aspect de bandeletă. Sub retinaculul extensorilor se află șase canale parțial fibroase, parțial osteofibroase dotate cu teci sinoviale pentru tendoanele mușchilor extensori ai carpului și degetelor mâinii. Prin aceste canale trec numai tendoanele mușchilor. **Enunțul corect „C”.**

61. CS. Fasciile membrului superior:

- A. În regiunea umărului se disting fasciile: suprascapulară și subscapulară
- B. Fascia infraspinoasă se împarte în 2 foițe care învelesc deltoidul
- C. De la fascia brahială pornesc 2 septe intermusculare: anterior și posterior
- D. Porțiunea distală a fasciei antebrățului formează 2 retinacule
- E. În regiunea antebrățului există două loje musculare: anterioară și laterală

CS. The fascia of the superior limb:

- A. In the region of the shoulder the suprascapularis and subscapularis fascias are distinguished
- B. The fascia infraspinoasa is divided into 2 layers which are embedded in the deltoid muscle
- C. 2 intermuscular septa: anterior and posterior septa originate from fascia brachialis
- D. The distal portion of the forearm fascia formed the 2 retinaculi
- E. In the forearm region there are two muscular lodges: anterior and lateral

CS. Фасции верхней конечности.

- A. В области надплечья различают надлопаточную и подлопаточную фасции
- B. Подостная фасция расщепляется на 2 листка, покрывающие дельтовидную мышцу
- C. От плечевой фасции отделяются передняя и задняя межмышечные перегородки
- D. Дистальная часть фасции предплечья образует 2 удерживателя
- E. В области предплечья существуют переднее и латеральное мышечные ложа

La nivelul membrului superior se disting fasciile superficială și proprie. Fascia superficială a membrului superior este o lamelă subțire localizată imediat sub pătura de țesut celuloadipos subcutanat. Fascia proprie învește grupele de mușchi și fiecare mușchi în parte, separându-i unul de altul.

În regiunea umărului se disting patru porțiuni ale fasciei proprii, care sunt:

- fascia deltoidă, cu lamele superficială și profundă;
- fascia infraspinoasă, cu o structură aponevrotică bine pronunțată;

	<ul style="list-style-type: none"> - fascia supraspinată, formând pentru mușchiul infraspinat și rotund mic o teacă osteofibroasă; - fascia subscapulară, acoperă mușchiul omonim. <p>Pe braț există fascia brahială, care formează septele intermusculare medial și lateral; septele respective delimitează două loje musculare – anterioară (a flexorilor) și posterioară (a extensorilor). Fascia antebrahială, mai dezvoltată ca cea a brațului, prin septele sale separă loja anterioară cu subdiviziunile superficială și profundă și loja antebrahială posterioară cu porțiunea ei radială (laterală). Fascia antebrațului e întărită de tendonul bicepsului brahial (aponevroza Pirogov); ea formează la nivelul gâtului mâinii două retinacule – al flexorilor și al extensorilor, sub care există numeroase canale osteofibroase pentru tendoanele mușchilor flexori și extensori ai mâinii și degetelor, vase sangvine și nervi. Din cele expuse mai sus rezultă că există un singur enunț corect – „D”.</p>
62.	<p>CS. Peretele medial al <i>cavitas axillaris</i> este format de:</p> <p>A. <i>Musculus teres major</i>. B. <i>Musculus triceps brachii</i>. C. <i>Musculus pectoralis minor</i>. D. <i>Musculus serratus anterior</i>. E. <i>Musculi teretis minor et major</i>.</p> <p>CS. The medial wall of the <i>cavitas axillaris</i> is formed by the:</p> <p>A. <i>Musculus teres major</i>. B. <i>Musculus triceps brachii</i>. C. <i>Musculus pectoralis minor</i>. D. <i>Musculus serratus anterior</i>. E. <i>Musculi teretis minor et major</i>.</p> <p>CS. Медиальная стенка <i>cavitas axillaris</i> образована:</p> <p>A. <i>Musculus teres major</i>. B. <i>Musculus triceps brachii</i>. C. <i>Musculus pectoralis minor</i>. D. <i>Musculus serratus anterior</i>. E. <i>Musculi teretis minor et major</i>.</p> <p>Unele date morfologice privind cavitatea axilară au fost expuse anterior. Aici concretizăm, că mușchii rotunzi mare și mic nicidecum nu se asociază cu peretele medial al cavității axilare, format în totalitate de peretele superolateral al toracelui, pe care se află mușchiul dințat anterior. Rotundul mare completează peretele posterior al cavității, format în cea mai mare parte de mușchiul subscapular și marele dorsal, iar mușchiul pectoral mic intră în componența peretelui anterior al cavității (împreună cu pectoralul mare). Tricepsul brahial și rotundul mic nu au nimic în comun cu pereții cavității axilare, ei participă la delimitarea orificiilor trilater și patrilater din peretele posterior. Enunțul corect este „D”.</p>
63.	<p>CS. Limita laterală a <i>foramen quadrilaterum</i> e dată de:</p> <p>A. <i>Collum chirurgicum humeri</i>. B. <i>Caput longum musculi bicipitis brachii</i>. C. <i>Caput longum musculi tricipitis brachii</i>. D. <i>Musculus coracobrachialis</i>. E. <i>Musculi teres minor et major</i>.</p> <p>CS. The lateral edge of the <i>foramen quadrilaterum</i> is formed by:</p> <p>A. <i>Collum chirurgicum humeri</i>. B. <i>Caput longum musculi bicipitis brachii</i>. C. <i>Caput longum musculi tricipitis brachii</i>. D. <i>Musculus coracobrachialis</i>. E. <i>Musculi teres minor et major</i>.</p>

CS. Латеральную границу *foramen quadrilaterum* образует:

- A. *Collum chirurgicum humeri.*
- B. *Caput longum musculi bicipitis brachii.*
- C. *Caput longum musculi tricipitis brachii.*
- D. *Musculus coracobrachialis.*
- E. *Musculi teres minor et major.*

În peretele posterior al cavității axilare, format de mușchii subscapular, rotund mare și porțiunea preterminală, îngustată a mușchiului marele dorsal există două orificii, prin care trec vase sangvine și nervi. Aceste orificii, privite din partea anterioară și cea posterioară sunt delimitate în mod diferit. Pe fața anterioară a peretelui posterior al cavității axilare, între marginea inferioară a mușchiului subscapular, tendonul căruia trece spre tuberculul mic al humerusului și marginea superioară a mușchiului rotund mare, care trece spre creasta tuberculului mic traversând colul chirurgical al humerusului se formează un spațiu triunghiular cu limita superioară dată de marginea inferioară a subscapularului, limita inferioară – de marginea superioară a rotundului mare și limita laterală, formată de colul chirurgical al humerusului. Privit din partea posterioară acest spațiu din partea superioară va fi limitat de mușchiul rotund mic. Prin acest spațiu triunghiular spre tuberculul infraglenoidal trece capul lung al mușchiului triceps brahial și îl împarte în două orificii – medial – trilater și lateral – cvadrilater (patrilater). Privit din față orificiul trilater e delimitat sus – de marginea inferioară a subscapularului, jos – de marginea superioară a rotundului mare, iar lateral – de capul lung al tricepsului. La o vedere posterioară marginea superioară a orificiului trilater e dată de mușchiul rotund mic. Prin acest orificiu trece artera circumflexă a scapulei împreună cu vena omonimă. Orificiul patrilater văzut din față se află între: sus – marginea inferioară a subscapularului, jos – marginea superioară a rotundului mare, medial – capul lung al tricepsului, lateral – colul chirurgical al humerusului. Din partea posterioară drept marginea superioară a orificiului servește mușchiul rotund mic. Prin acest orificiu trece nervul axilar împreună cu artera circumflexă posterioară a brațului și vena omonimă. **Enunțul corect este „A”.**

64. CS. Limita medială a *foramen quadrilaterum*:

- A. *Collum chirurgicum humeri.*
- B. *Caput longum musculi bicipitis brachii.*
- C. *Caput longum musculi tricipitis brachii.*
- D. *Musculus coracobrachialis.*
- E. *Musculus brachialis.*

CS. The medial edge of the *foramen quadrilaterum* is formed by:

- A. *Collum chirurgicum humeri.*
- B. *Caput longum musculi bicipitis brachii.*
- C. *Caput longum musculi tricipitis brachii.*
- D. *Musculus coracobrachialis.*
- E. *Musculus brachialis.*

CS. Медиальную границу *foramen quadrilaterum* образует:

- A. *Collum chirurgicum humeri.*
- B. *Caput longum musculi bicipitis brachii.*
- C. *Caput longum musculi tricipitis brachii.*
- D. *Musculus coracobrachialis.*
- E. *Musculus brachialis.*

Argumentarea este similară celei de mai sus. Capul lung al bicepsului brahial și mușchiul brahial nu au nimic în comun cu cavitatea axilară, iar mușchiul coracobrahial împreună cu capul scurt al bicepsului brahial formează peretele lateral al cavității axilare. Acum rămâne de ales între colul chirurgical al humerusului și capul lung al tricepsului. **Enunțul corect, dacă îl comparăm cu cel pentru testul precedent, e fără îndoială, „C”.**

<p>65.</p>	<p>CS. Limita inferioară a foramen trilaterum: A. <i>Musculus biceps brachii</i>. B. <i>Musculus teres minor</i>. C. <i>Musculus teres major</i>. D. <i>Musculus subscapularis</i>. E. <i>Musculi teretis minor et major</i>.</p> <p>CS. The inferior edge of the foramen trilaterum is formed by: A. <i>Musculus biceps brachii</i>. B. <i>Musculus teres minor</i>. C. <i>Musculus teres major</i>. D. <i>Musculus subscapularis</i>. E. <i>Musculi teretis minor et major</i>.</p> <p>CS. Нижнюю границу foramen trilaterum образует: A. <i>Musculus biceps brachii</i>. B. <i>Musculus teres minor</i>. C. <i>Musculus teres major</i>. D. <i>Musculus subscapularis</i>. E. <i>Musculi teres minor et major</i>.</p> <p>Revenim încă o dată la explicațiile, date cu privire la testul 23 și conchidem, că bicepsul brahial nu participă la delimitarea celor două orificii din peretele posterior al cavității axilare, iar limita inferioară a orificiului trilater, văzut atât din față, cât și din spate e dată de marginea superioară a mușchiului rotund mare, <i>deci enunțul corect este „C”</i>.</p>
<p>66.</p>	<p>CM. Peretele posterior al cavității axilare este constituit din: A. M. trapez B. M. marele dorsal C.M. infraspinos D.M. subscapular E.M. rotund mare</p> <p>CM. The posterior wall of the axillar cavity is composed by: A. M. trapezius B. M. latissimus dorsi C.M. infrapinosus D.M. subscapularis E.M. teres major</p> <p>CM. Задняя стенка подмышечной полости образована: A. Трапециевидной м-цей. B. Широчайшей м-цей спины. C. Подостной м-цей. D. Подлопаточной м-цей. E. Большой круглой м-цей.</p> <p>Regiunea axilară sau axila (termeni neomologați de Terminologia Anatomică) include fosa axilară și cavitatea axilară. Cavității axilare i se disting patru pereți (anterior, posterior, medial și lateral) și două aperturi – superioară și inferioară. Peretele posterior al cavității axilare în cea mai mare parte a sa e constituit de mușchiul subscapular, iar în partea inferioară – de rotundul mare și porțiunea terminală a marelui dorsal. Mușchii trapez și infraspinos se află mult mai dorsal decât peretele posterior al cavității axilare. <i>Prin urmare enunțurile corecte sunt „B”, „D” și „E”</i>.</p>
<p>67.</p>	<p>CM.Peretele anterior al cavității axilare este constituit din : A. M. deltoid B. M. pectoral mare</p>

C. M. pectoral anterior
D. M. pectoral mic
E. M. biceps brahial

CM. The anterior wall of the axillar cavity is composed by:

A. M. deltoideus
B. M. pectoralis major
C. M. pectoralis anterior
D. M. pectoralis minor
E. M. biceps brachii

CM. Передняя стенка подмышечной полости образована:

A. Дельтовидной м-цей.
B. Большой грудной м-цей.
C. Передней грудной м-цей.
D. Малой грудной м-цей.
E. Двуглавой м-цей плеча.

Doi mușchi intră în componența peretelui anterior al cavității axilare – pectoralul mic și pectoralul mare. Mușchi pectoral anterior nu există, bicepsul brahial (capul scurt) se află în peretele lateral al cavității axilare, iar mușchiul deltoid nu are raporturi directe cu axila. **Enunțurile corecte sunt „B” și „D”.**

68. CM. Indicați mușchii, care formează peretele anterior al *cavitas axillaris*.

A. Musculus deltoideus.
B. Musculus pectoralis minor.
C. Musculus biceps brachii.
D. Musculi teretis minor et major.
E. Musculus pectoralis major

CM. The muscle made up of the anterior wall of the *axillary cavity* is.

A. Musculus deltoideus.
B. Musculus pectoralis minor.
C. Musculus biceps brachii.
D. Musculi teretis minor et major.
E. Musculus pectoralis major

CM. Укажите мышцы, формирующие переднюю стенку *cavitas axillaris*:

A. Musculus deltoideus.
B. Musculus pectoralis minor.
C. Musculus biceps brachii.
D. Musculi teretis minor et major.
E. Musculus pectoralis major.

Peretele anterior al cavității axilare este format de mușchii pectorali mare și mic. Rotundul mare se află în componența peretelui ei posterior, bicepsul brahial (capul scurt) – a peretelui lateral, iar deltoidul și rotundul mic nu participă la formarea nici a marginilor fosei axilare și nici a pereților cavității. **Fără nicio îndoială, enunțurile corecte sunt „B” și „E.**

69. CM. Numiți structurile anatomice, care constituie pereții *canalis nervi radialis*

A. Humerus.
B. Musculus biceps brachii.
C. Musculus triceps brachii.
D. Musculus brachialis.
E. Musculus coracobrachialis.

	<p>CM. The anatomical structure, forming the walls of <i>canalis nervi radialis</i> is</p> <p>A. Humerus. B. Musculus biceps brachii. C. Musculus triceps brachii. D. Musculus brachialis. E. Musculus coracobrachialis.</p> <p>CM. Назовите анатомические структуры, формирующие стенки <i>canalis nervi radialis</i>:</p> <p>A. Humerus. B. Musculus biceps brachii. C. Musculus triceps brachii. D. Musculus brachialis. E. Musculus coracobrachialis.</p> <p>Canalul nervului radial reprezintă un interstițiu osteomuscular, care face legătura dintre cavitatea axilară și regiunea posterioară a brațului. Acest canal se formează între șanțul nervului radial de pe fața posterioară a humerusului, care trece oblic de sus în jos și dinspre medial spre lateral și capetele lateral și medial ale mușchiului triceps brahial, precum septul intermuscular brahial lateral. Prin canal trece nervul radial și artera brahială profundă cu venele care o însoțesc. Canalul nervului radial se mai numește canal spiralat sau canal humeromuscular.</p> <p>Astfel mușchii biceps brahial, brahial și coracobrahial nu au nimic în comun cu canalul humeromuscular, iar enunțurile corecte sunt numai „A” și „C”.</p>
70.	<p>CM. Peretele lateral al cavității axilare este constituit din:</p> <p>A. M. triceps brahial B. M. pectoral mic C. M. biceps brahial (capul scurt) D. M. dințat anterior E. M. coracobrahial</p> <p>CM. The lateral wall of axilar cavity is composed by:</p> <p>A. M. triceps brachii B. M. pectoralis minor C. M. biceps brachii (short head) D. M. serratus anterior E. M. coracobrachialis</p> <p>CM. Латеральная стенка подмышечной полости образована:</p> <p>A. Трехглавой м-цей плеча. B. Малой грудной м-цей. C. Двуглавой м-цей плеча (короткой головкой). D. Передней зубчатой м-цей. E. Клювовидно-плечевой м-цей.</p> <p>Peretele lateral al cavității axilare este constituit din mușchiul coracobrahial și capul scurt al bicepsului brahial, care încep de la procesul coracoid al scapulei. Pectoralul mic intră în componența peretelui anterior, dințatul anterior formează peretele medial, iar tricepsul brahial nu participă la formarea pereților cavității axilare.</p> <p>Enunțuri corecte sunt „C” și „E”.</p>
71.	<p>CM. Orificiul trilater (privit din față) este delimitat de :</p> <p>A. Tendonul capului lung al mușchiului biceps brahial B. Tendonul capului lung al mușchiului triceps brahial C. M. rotund mare</p>

D. M. infraspinos
E. M. subscapular

CM. The trilateral opening (anterior view) is delimited by:

- A. The tendon of long head biceps brachii
- B. The tendon of long head triceps brachii
- C. M. teres major
- D. M. infraspinatus
- E. M. subscapularis

CM. Трехстороннее отверстие (при осмотре спереди) ограничено:

- A. Сухожилием длинной головки двуглавой м-цы плеча.
- B. Сухожилием длинной головки трехглавой м-цы плеча.
- C. Большой круглой м-цей.
- D. Подостной м-цей.
- E. Подлопаточной м-цей.

Orificiul trilateral sau spațiul axilar medial (Spatium axillare mediale sive triangulare) face comunicarea cavității axilare cu regiunea scapulară. Prin el trece artera circumflexă a scapulei. Privit din față orificiul trilateral e delimitat de sus de mușchiul subscapular, de jos de mușchiul rotund mare, iar din partea laterală – de capul lung al mușchiului triceps brahial. Văzut din spate limita superioară a orificiului este mușchiul rotund mic, celelalte limite rămânând aceleași ca și la aspectul anterior. Mușchii bicepsul brahial și infraspinos nicidecum nu se asociază cu cavitatea axilară.

Enunțurile corecte sunt „B”, „C”, „E”.

72. **CM. Orificiul patrulater (văzut din față) este delimitat de :**

- A. Tendonul capului lung al m. biceps brahial
- B. Humerus
- C. M. infraspinos
- D. M. subscapular
- E. M. rotund mare

CM. The quadrilateral opening (anterior view) is delimited by:

- A. The tendon of long head biceps brachii
- B. Humerus
- C. M. infraspinatus
- D. M. subscapularis
- E. M. teres major

CM. Четырехстороннее отверстие (при осмотре спереди) ограничено:

- A. Сухожилием длинной головки двуглавой м-цы плеча.
- B. Плечевой костью.
- C. Подостной м-цей.
- D. Подлопаточной м-цей.
- E. Большой круглой м-цей.

Orificiul patrulater sau spațiul axilar lateral (Spatium axillare laterale sive quadrangulare) realizează legătura dintre cavitatea axilară și regiunea deltoidiană. Pe aici trec artera și vena circumflexă humerală posterioară și nervul axilar. Orificiul patrulater privit din față este delimitat sus de marginea inferioară a mușchiului subscapular, jos de rotundul mare, medial – de capul lung al tricepsului, iar lateral – de colul chirurgical al humerusului. La un aspect posterior limita superioară e dată de mușchiul rotund mic. După cum s-a menționat anterior mușchii biceps brahial și infraspinos nu se asociază cu peretele posterior al cavității axilare.

Enunțuri corecte sunt „B”, „D”, „E”.

73.	<p>CM. Pe peretele anterior al cavității axilare se disting:</p> <p>A. Trigonul omoclavicular B. Trigonul clavipectoral C. Trigonul deltoideopectoral D. Trigonul suprapectoral E. Trigonul subpectoral</p> <p>CM. Which of the following triangles are distinguished on the anterior wall of the axillary cavity:</p> <p>A. The omoclavicular triangle B. The clavipectoral triangle C. The deltoideopectoral triangle D. The suprapectoral triangle E. The subpectoral triangle</p> <p>CM. На передней стенке подмышечной полости различают:</p> <p>A. Лопаточно-ключичный треугольник. B. Ключично-грудной треугольник. C. Дельтовидно-грудной треугольник. D. Надгрудной треугольник. E. Подгрудной треугольник.</p> <p>Sub aspect topografic, pentru o descriere perfectă a vaselor sangvine, nervilor și nodurilor limfatice din cavitatea axilară aceasta e compartimentată în trei etaje, care corespund ariilor triunghiulare de pe peretele ei anterior. Aceste arii sunt:</p> <ul style="list-style-type: none"> - triunghiul clavipectoral, delimitat sus de claviculă, jos de marginea superioară a mușchiului pectoral mic; - triunghiul pectoral, cuprins între marginile superioară și inferioară a mușchiului pectoral mic; - triunghiul subpectoral delimitat sus de marginea inferioară a mușchiului pectoral mic, jos – de marginea inferioară a mușchiului pectoral mare, iar lateral – de mușchiul deltoid (marginea anterioară). <p>Triunghiul omoclavicular se află în regiunea gâtului, iar triunghi suprapectoral nu există. Triunghiul deltoideopectoral (mai precis deltopectoral) este un spațiu mic, cu care se termină proximal șanțul deltopectoral. El e delimitat din lateral de marginea anterioară a deltoidului, de sus – de claviculă, iar din partea superomedială – de marginea pectoralului. Mai este numit și triunghiul Mohrenheim, iar fosa care îi corespunde pe piele – fosa Mohrenheim.</p> <p>Astfel enunțuri corecte sunt „B” și „E”.</p>
74.	<p>CM. Indicați formațiunile, care delimitează <i>fossa cubitalis</i>:</p> <p>A. Humerus. B. Musculus brachialis. C. Musculus pronator teres. D. Musculus brachioradialis. E. Musculus biceps brachii.</p> <p>CM. The formations, delimiting the <i>fossa cubitalis</i> are:</p> <p>A. Humerus. B. Musculus brachialis. C. Musculus pronator teres. D. Musculus brachioradialis. E. Musculus biceps brachii.</p> <p>CM. Укажите анатомические образования ограничивающие <i>fossa cubitalis</i>:</p> <p>A. Humerus. B. Musculus brachialis.</p>

- C. Musculus pronator teres.
- D. Musculus brachioradialis.
- E. Musculus biceps brachii.

Fosa cubitală reprezintă o depresiune, situată în regiunea cubitală anterioară, înaintea articulației cotului. Ea este delimitată din partea laterală de mușchiul brahioradial, din partea medială de mușchiul pronator rotund, iar din partea proximală – de mușchiul brahial, care îi formează și planșeul. La nivelul acestei fose se află vase sangvine cu importantă aplicativă, nervi și noduri limfatice. Humerusul nu participă la delimitarea fosei cubitale, iar bicepsul brahial își trimite prin ea tendonul său spre punctul de inserție (tuberozitatea radiusului). *Astfel corecte sunt enunțurile „B”, „C”, „D”.*

75. CM. Numiți șanțurile antebrățului:

- A. Median
- B. Radioulnar
- C. Cubital
- D. Radial
- E. Ulnar

CM. The grooves of forearm are:

- A. Median
- B. Radioulnar
- C. Cubital
- D. Radial
- E. Ulnar

CM. Назовите борозды расположенные на передней поверхности предплечья:

- A. Срединная.
- B. Лучелоктевая.
- C. Кубитальная.
- D. Лучевая.
- E. Локтевая.

Pe fața anterioară a antebrățului, între mușchii grupului anterior se află trei șanțuri, prin care trec importante vase sangvine și nervi. Aceste șanțuri sunt:

- șanțul radial, sau șanțul lateral al antebrățului în partea sa inferioară se află între mușchiul brahioradial, situat lateral și mușchiul flexor radial al carpului. Mai este numit și „șanț al pulsului”, deoarece prin el trece artera radială, care aici e situată superficial și poate fi palpată și comprimată pe radius;
- șanțul ulnar, sau șanțul medial al antebrățului se află între mușchii flexor superficial al degetelor situat lateral și flexor ulnar al carpului situat medial. Prin el trece artera ulnară și nervul ulnar;
- șanțul median, aflat între flexorul radial al carpului și flexorul superficial al degetelor. În mare parte a sa se află sub mușchiul flexor superficial al degetelor, profund fiind delimitat medial de mușchiul flexor profund al degetelor și lateral de mușchiul flexor lung al policelui. Șanțul conține nervul median cu artera lui comitantă și mai profund nervul interosos antebrachial anterior și artera interosoasă anterioară. Pe antebrăț nu există șanț radioulnar, iar șanțurile cubitale – anterioare medial și lateral și posterioare medial și lateral se află în regiunea cotului. *Prin urmare corecte sunt enunțurile „A”, „D”, „E”.*

76. CM. Fosa cubitală este delimitată de:

- A. M. coracobrahial
- B. M. brahial
- C. M. brahioradial
- D. M. supinator
- E. M. pronator patrat

CM. The cubital fossa is delimited by:

- A. M. coracobrahialis
- B. M. brachialis
- C. M. brachioradialis
- D. M. supinator
- E. M. pronator quadratus

CM. Локтевая ямка ограничена:

- A. Ключовидно-плечевой м-цей.
- B. Плечевой м-цей.
- C. Плечелучевой м-цей.
- D. Супинирующей м-цей.
- E. Квадратным пронатором.

După cum s-a menționat mai sus fosa cubitală e delimitată de mușchii brahioradial, brahial și pronator rotund. Coracobrahialul se află pe braț, supinatorul e situat profund, iar pronatorul patrat se află mult mai distal, la nivelul gâtului mâinii.

Corecte sunt enunțurile „B” și „C”.

77. CM. Șanțul cubital anterior lateral este delimitat de:

- A. M. biceps brahial
- B. M. brahial
- C. M. triceps brahial
- D. M. brahioradial
- E. M. pronator rotund

CM. The anterior lateral cubital groove is delimited laterally by:

- A. M. biceps brachii
- B. M. brahialis
- C. M. triceps brachii
- D. M. brachioradialis
- E. M. pronator teres

CM. Передняя латеральная локтевая борозда ограничена:

- A. Двуглавой м-цей плеча.
- B. Плечевой м-цей.
- C. Трехглавой м-цей плеча.
- D. Плечелучевой м-цей.
- E. Круглым пронатором.

Șanțul cubital anterior lateral este delimitat din partea laterală de mușchiul brahioradial, iar din partea medială de mușchiul brahial, acest șanț leagă canalul humeromuscular (al nervului radial) cu șanțul radial. În profunzimea șanțului se află nervul radial, care a trecut aici din canalul nervului radial împreună cu artera colaterală radială, de jos în sus trece artera radială recurentă, ramurile superficială și profundă ale nervului radial. Mușchii biceps brahial, triceps brahial și pronator rotund nu se asociază cu șanțul cubital anterior lateral. *Astfel enunțuri corecte sunt „B” și „D”.*

78. CM. Șanțul cubital anterior medial este delimitat de :

- A. M. coracobrahial
- B. M. brahial
- C. M. supinator
- D. M. brahioradial
- E. M. pronator rotund

CM. The anterior medial cubital groove is delimited laterally by:

- A. M. coracobrachialis
- B. M. brachialis
- C. M. supinator
- D. M. brachioradialis
- E. M. pronator teres

CM. Передняя медиальная локтевая борозда ограничена:

- A. Ключовидно-плечевой м-цей.
- B. Плечевой м-цей.
- C. Супинирующей м-цей.
- D. Плечелучевой м-цей.
- E. Круглым пронатором.

Șanțul cubital anterior medial este delimitat din partea medială de mușchiul pronator rotund, iar din partea laterală de mușchiul brahial. În acest șanț se află anastomoza dintre artera colaterală ulnară inferioară și ramura anterioară a arterei recurente ulnare. Mușchii supinator și brahioradial, aflați pe partea laterală (radială) a regiunii nu participă la delimitarea șanțului cubital anterior medial, cu atât mai mult mușchiul coracobrahial, aflat pe braț, în partea lui proximală.

Prin urmare, corecte sunt enunțurile „B” și „E”.

79. CM. Șanțul radial este delimitat de:

- A. M. flexor superficial al degetelor
- B. M. flexor ulnar al carpului
- C. M. flexor radial al carpului
- D. M. palmar lung
- E. M. brahioradial

CM. The radial groove is delimited by:

- A. M. flexor digitorum superficialis
- B. M. flexor carpi ulnaris
- C. M. flexor carpi radialis
- D. M. palmaris longus
- E. M. brachioradialis

CM. Лучевая борозда ограничена:

- A. Поверхностным сгибателем пальцев.
- B. Локтевым сгибателем запястья.
- C. Лучевым сгибателем запястья.
- D. Длинной ладонной м-цей.
- E. Плечелучевой м-цей.

Șanțul radial de pe fața anterioară a antebrățului, denumit și „șanțul pulsului” după cum s-a mai menționat, este delimitat din partea laterală de mușchiul brahioradial, iar din cea medială de flexorul radial al carpului; prin el trece artera radială și ramura superficială a nervului radial (în partea proximală). Mușchii flexor superficial al degetelor, flexor ulnar al carpului și palmar lung nu participă la delimitarea șanțului respectiv aflându-se la distanță de el.

Prin urmare, enunțurile corecte sunt „C” și „E”.

80. CM. Șanțul median este delimitat de :

- A. M. flexor profund al degetelor
- B. M. palmar lung
- C. M. flexor radial al carpului
- D. M. flexor ulnar al carpului
- E. M. flexor superficial al degetelor

CM. The median groove is delimited by:

- A. M. flexor digitorum profundus
- B. M. palmaris longus
- C. M. flexor carpi radialis
- D. M. flexor carpi ulnaris
- E. M. flexor digitorum superficialis

CM. Срединная борозда ограничена:

- A. Глубоким сгибателем пальцев.
- B. Длинной ладонной м-цей.
- C. Лучевым сгибателем запястья.
- D. Локтевым сгибателем запястья.
- E. Поверхностным сгибателем пальцев.

Șanțul median se află între flexorul radial al carpului și flexorul superficial al degetelor în partea sa distală. El continuă pasajul pronator prin care trece mănunchiul vasculonervos median. În partea sa proximală e situat în mare parte sub mușchiul superficial al degetelor, iar profund este delimitat medial de mușchiul flexor profund al degetelor și lateral de mușchiul flexor lung al policelui. Conține nervul median, artera comitantă a nervului median, nervul interosos antebrachial anterior, artera interosoasă anterioară.

Mușchii palmar lung și flexor ulnar al carpului nu au nicio tangentă cu șanțul median, *prin urmare corecte sunt enunțurile „A”, „C” și „E”*.

81. CM. Șanțul ulnar este delimitat de:

- A. M. flexor lung al policelui
- B. M. flexor profund al policelui
- C. M. flexor ulnar al carpului
- D. M. pronator patrat
- E. M. flexor superficial al degetelor

CM. The ulnar groove is delimited by:

- A. M. flexor pollicis longus lung
- B. M. flexor pollicis profundus
- C. M. flexor carpi ulnaris
- D. M. pronator quadratus
- E. M. flexor digitorum superficialis l

CM. Локтевая борозда ограничена:

- A. Длинным сгибателем большого пальца.
- B. Глубоким сгибателем большого пальца.
- C. Локтевым сгибателем запястья.
- D. Квадратным пронатором.
- E. Поверхностным сгибателем пальцев.

Șanțul ulnar, sau șanțul medial al antebrățului este situat între mușchiul flexor superficial al degetelor (din partea laterală) și mușchiul flexor ulnar al carpului (din partea medială). Este mai îngust decât șanțul radial și conține artera ulnară și nervul ulnar, care sunt situate mai profund. Din șanțul ulnar aceste formațiuni trec în canalul ulnar al carpului (spațiul Guyon). Mușchii flexor lung al policelui și pronator patrat la delimitarea șanțului ulnar nu participă, iar mușchi profund al policelui nu există!

Prin urmare enunțuri corecte sunt „C” și „E”.

82. CM. Mușchii mâinii, eminența tenară:

- A. Se disting mușchii palmari, dorsali și interosoși.
- B. Sunt situați în trei planuri.
- C. Cel mai profund mușchi din grup este m.opozant al policelului.

D. Toți, cu excepția adductorului policelului, au originea pe rândul proximal al oaselor carpiene.

E. M. opozant al policelului se inseră pe primul os metacarpian.

CM. Choose the true statements about thenar group of hand muscles:

A. There are palmar, dorsal and interosol muscles.

B. They are arranged in 3 levels.

C. The deepest hand muscle is m. opponens pollicis.

D. All hand muscles, with exception of *m. adductor pollicis*, originate from the proximal row carpal bones.

E. *M. opponens pollicis* is inserted to the first metacarpal bone.

СМ. Мышцы кисти, возвышения большого пальца:

A. Различают ладонные, тыльные и межкостные м-цы.

B. Расположены в три слоя.

C. Самой глубокой является м-ца противопосталяющая большой палец.

D. Все м-цы, кроме аддуктора большого пальца, начинаются от запястных костей проксимального ряда.

E. М-ца, противопосталяющая большой палец, прикрепляется на первой пястной кости.

Mușchii mâinii sunt amplasați numai pe fața palmară și în spațiile intermetacarpene; pe fața dorsală a mâinii se află numai tendoanele mușchilor posteriori ai antebrățului.

Mușchii mâinii formează trei grupuri:

- lateral (eminența tenară);

- medial (eminența hipotenară);

- mediu (lombricalii, interosoșii palmari și dorsali).

Mușchii eminenței tenare sunt dispuși în trei planuri. În primul plan se află abductorul scurt al policelului, în planul al doilea – apozantul policelului și flexorul scurt al policelului, în planul al treilea – adductorul policelului. Ei au originea unii pe oasele carpiene din rândul I, alții pe carpienele din rândul II, pe metacarpene și pe retinaculul flexorilor și inserția sau pe osul metacarpian I (mușchiul apozant al policelului), sau pe falanga proximală a policelului. **Astfel corecte sunt numai enunțurile „B” și „E”.**

83. CM. Mușchii eminenței hipotenare:

A. Sunt în număr de patru.

B. *M. palmaris brevis* este inconstant.

C. Cel mai superficial este opozantul degetului mic.

D. Cu excepția palmarului scurt, își iau originea de pe retinaculul flexorilor, osul pisiform și osul cu cârlig.

E. Toți mușchii hipotenarului se inseră pe falanga proximală a degetului mic.

CM. Choose the true statements about hypothenar group of hand muscles:

A. The number of muscles is 4.

B. *M. palmaris brevis* is inconstant.

C. The most superficial muscle is *m. opponens digiti minimi*.

D. All muscles of this group, with exception of *m. palmaris brevis*, originate from the retinaculum flexorum, pisiform bone and os hamatum.

E. All muscles are inserted to the proximal phalange of the little finger.

СМ. Мышцы гипотенара:

A. В группе имеется четыре м-цы.

B. Короткая ладонная м-ца непостоянна.

C. Мышца, противопоставляющая мизинец, расположена наиболее поверхностно.

D. Все мышцы, кроме короткой ладонной м-цы, начинаются от удерживателя сгибателей, гороховидной и крючковидной костей.

E. Все мышцы гипотенара прикрепляются на проксимальной фаланге мизинца.

	<p>Mușchii eminenței hipotenare la fel sunt situați în trei planuri. În primul plan, cel mai superficial, se află palmarul scurt, în planul II – flexorul scurt și abductorul degetului mic, în planul III – apozantul degetului mic. Mușchiul palmar scurt este un mușchi pielos, uneori poate lipsi. Ceilalți mușchi din grupul hipotenarului își iau originea de pe retinaculul flexorilor, osul cu cârlig și osul pisiform și se inseră ori pe falanga proximală a degetului V, ori pe osul metacarpian V (opozantul). Enunțuri corecte sunt „A”, „B”, „D”.</p>
<p>84.</p>	<p>CM. Fasciile și aponevrozele mâinii:</p> <p>A. Fascia dorsală este cu mult mai subțire decât cea palmară. B. Spațiul dintre eminențele tenară și hipotenară este ocupat de aponevroza palmară. C. Aponevroza palmară este formată din fibre longitudinale și transversale. D. La baza oaselor metacarpiene fibrele transversale ale aponevrozei palmare formează lig.metacarpian superficial. E. De la porțiunile medială și laterală ale fasciei palmare pornesc fascicule care se inseră pe fascia mușchilor interosoși.</p> <p>CM. Choose the true statements about the fasciae and aponeuroses of the hand:</p> <p>A. The dorsal fascia is thinner than the palmar one. B. The space between the thenar and hypothenar is occupied by palmar aponeurosis. C. The palmar aponeurosis is formed by longitudinal and transversal fibres. D. At the bases of the metacarpal bones the transversal fibres of palmar aponeurosis form the superficial metacarpal ligament. E. From the medial and lateral portions of the palmar fascia the bundles arise joining the fascia of interosseal muscles.</p> <p>CM. Фасции и апоневрозы кисти:</p> <p>A. Тыльная фасция намного тоньше ладонной. B. Пространство между тенаром и гипотенаром занято ладонным апоневрозом. C. Ладонный апоневроз содержит продольные и поперечные фиброзные волокна. D. У оснований пястных костей поперечные волокна ладонного апоневроза формируют поверхностную пястную связку. E. От медиальной и латеральной частей ладонной фасции берут начало фиброзные пучки, направляющиеся в фасцию межкостных м-ц.</p> <p>Se disting fasciile palmară și dorsală a mâinii. Fascia dorsală e mai fină decât cea palmară; ea constă din două lamele – superficială și profundă, care formează conexiunile intertendinoase ce unesc tendoanele extensorilor, cu excepția celor ai policelui. Fascia palmară la fel prezintă două lamele – superficială și profundă. Lamela superficială la nivelul eminențelor tenară și hipotenară e mult mai subțire, iar deasupra grupului mijlociu de mușchi este mult mai îngroșată – aponevroza palmară, sau fascia Dupuytren, constituită din fibre longitudinale și transversale, care la nivelul capetelor oaselor metacarpiene II-V formează ligamentul metacarpian transversal superficial. Lamela profundă a fasciei palmare acoperă mușchii interosoși; la nivelul capului oaselor metacarpiene ea formează ligamentul metacarpian transversal profund. Astfel corecte sunt enunțurile „A”, „B” și „C”.</p>
<p>85.</p>	<p>CM. Retinaculele membrului superior:</p> <p>A. Retinaculul flexorilor se extinde de la pisiform și osul cu cârlig până la scafoid și trapezoid. B. Retinaculul flexorilor transformă șanțul carpal în canalul carpal. C. Prin canalul carpal trec 2 teci sinoviale. D. Fasciculele retinaculului flexorilor se dedublează lateral și medial formând canalele radial și ulnar ale carpului. E. Spațiul sub retinaculul extensorilor este divizat în 4 canale.</p> <p>CM. Which of the following statements about the retinaculi of the upper limb is true:</p> <p>A. The flexor retinaculum is extended from pisiform and hamate bones up to the scaphoid</p>

and trapezoid bones.

B. The flexor retinaculum converts the carpal groove into the carpal canal.

C. Carpal canal transmits 2 synovial sheaths.

D. The bundles of the flexor retinaculum splits laterally and medially forming the ulnar and radial carpal canals.

E. The space behind the extensor retinaculum is divided into 4 canals.

СМ. Удерживатели сухожилий мышц верхней конечности:

A. Удерживатель сухожилий мышц сгибателей протягивается от гороховидной кости до ладьевидной и трапециевидной костей.

B. Удерживатель сухожилий сгибателей превращает запястный жёлоб в запястный канал.

C. В запястном канале проходят 2 синовиальных влагалища.

D. Пучки удерживателя сухожилий сгибателей на медиальном и латеральном концах расщепляются на два листка, образуя лучевой и локтевой каналы запястья.

E. Под удерживателем сухожилий разгибателей заложены четыре канала.

La nivelul gâtului mâinii (articulației radiocarpiane) fascia antebrăului se îngroașă și formează două retinacule – al mușchilor flexori și al mușchilor extensori. Retinaculul flexorilor se fixează lateral pe proeminența carpiană laterală, formată de tuberculii scafoidului și trapezului, iar medial – pe proeminența carpiană medială formată de osul pisiform și cârligul osului cu cârlig. Astfel șanțul carpal, aflat între aceste proeminente se transformă în canalul osteofibros carpian (*canalis carpi*), care conține o teacă sinovială comună pentru tendoanele flexorilor superficial și profund ai degetelor, teaca sinovială a tendonului flexorului lung al policelui și nervul median. Lateral și medial retinaculul flexorilor se dedublează și formează două canale fibroase – radial și ulnar al carpului. Prin canalul radial al carpului trece tendonul mușchiului flexor radial al carpului, iar prin canalul ulnar al carpului (Guyon) nervul ulnar și artera și venele ulnare. Retinaculul extensorilor se află pe fața dorsală a gâtului mâinii. El se fixează lateral pe radius, iar medial – pe ulnă. Sub el se formează șase canale (tunele) osteofibroase, prin ele trec tendoanele mușchilor extensori, învelite în teci sinoviale.

Astfel, corecte sunt enunțurile „A”, „B”, „C” și „D”.

86. СМ. Canalul carpal conține teci sinoviale pentru:

A. Tendonul m. flexor ulnar al carpului

B. Tendoanele flexorilor superficial și profund ai degetelor

C. Tendonul m. flexor radial al carpului

D. Tendonul m. flexor lung al policelui

E. Tendonul abductorului lung al policelui

СМ. The carpal canal contains the synovial sheath for:

A. Tendon of m. flexor carpi ulnaris

B. Tendons of flexors digitorum superficialis et profundus

C. Tendon of m. flexor carpi radialis

D. Tendon of m. flexor pollicis longus

E. Tendon of abductor pollicis longus

СМ. Запястный канал содержит синовиальные влагалища для:

A. Сухожилия локтевого сгибателя запястья.

B. Сухожилий поверхностного и глубокого сгибателей пальцев.

C. Сухожилия лучевого сгибателя запястья.

D. Сухожилия длинного сгибателя большого пальца.

E. Сухожилия длинного абдуктора большого пальца.

Canalul carpal conține două teci sinoviale – una comună pentru tendoanele flexorilor superficial și profund ai degetelor (în număr de 8(și alta proprie – pentru tendonul flexorului lung al policelui. Tendoanele mușchiului flexor superficial al degetelor se află în canal într-

	<p>un plan mai superficial, iar în profunzime se află juxtapse tendoanele mușchiului flexor lung al policelui și mușchiului flexor profund al degetelor.</p> <p>Tendonul mușchiului flexor ulnar al carpalului se unește cu osul pisiform, după ce formează două ligamente – pisohamat și pisometacarpian; el nu are teacă sinovială, iar tendonul mușchiului abductor lung al policelui, împreună cu tendonul extensorului scurt al policelui trec prin primul (din partea laterală) canal de sub retinaculul extensorilor. Tendonul mușchiului flexor radial al carpalului trece prin canalul radial al carpalului, format prin dedublarea retinaculului flexorilor.</p> <p>Prin urmare, corecte sunt numai enunțurile „B” și „D”.</p>
87.	<p>CM. Topografia brațului:</p> <p>A. Canalul nervului radial se află între humerus și bicepsul brahial.</p> <p>B. Orificiul de intrare al canalului radial se localizează din partea medială a brațului între treimile superioară și medie.</p> <p>C. Limitele orificiului de intrare în canalul radial sunt formate de humerus, capul medial și cel lateral al tricepsului brahial.</p> <p>D. Prin canalul nervului radial trec nervul radial, artera și vena omonime.</p> <p>E. Șanțurile bicipitale separă regiunea anterioară a brațului de cea posterioară.</p> <p>CM. The true statements about the topography of the arm are:</p> <p>A. The radial nerve canal is located between the humerus and biceps brachii.</p> <p>B. The entrance of the radial nerve canal is located in the medial side between upper and middle thirds</p> <p>C. The limits of the entrance of the radial nerve canal is formed by the humerus, medial and lateral heads of triceps brachii.</p> <p>D. The radial nerve canal is the lodge for the radial nerve, and homonymous vessels.</p> <p>E. The bicipital grooves separate the anterior and posterior regions of the arm.</p> <p>CM. Топография плеча:</p> <p>A. Канал лучевого нерва расположен между плечевой костью и двуглавой м-цей плеча.</p> <p>B. Входное отверстие канала лучевого нерва расположено на медиальной поверхности плеча, между его верхней и средней третями.</p> <p>C. Входное отверстие канала лучевого нерва ограничено плечевой костью, медиальной и латеральной головками трехглавой м-цы плеча.</p> <p>D. Через канал лучевого нерва проходят лучевой нерв и одноименные артерия и вены.</p> <p>E. Биципитальные борозды разделяют переднюю и заднюю области плеча.</p> <p>În cazul de față se propun două enunțuri false – „A” (canalul nervului radial se află nu între humerus și bicepsul brahial, ci între humerus și triceps) și „D” (prin canalul nervului radial trece nu împreună cu artera și vena omonime, ci cu artera profundă a brațului și venele care o însoțesc). Orificiul superior (de intrare) a canalului humeromuscular, sau a nervului radial se află la limita dintre treimile superioară și cea medie a brațului fiind delimitat de humerus și capetele lateral și medial ale tricepsului, iar cel inferior – la limita dintre treimile medie și distală a brațului, din partea laterală, între mușchii brahial și brahioradial (șanțul cubital anterior lateral). Limitele dintre regiunile anterioară și posterioară a brațului trec prin șanțurile bicipitale medial și lateral bine reliefate pe tegument. Corect este „B”, „C”, „E”.</p>
88.	<p>CM. Indicați care mușchi participă la supinarea antebrăului</p> <p>A. Musculus pronator teres.</p> <p>B. Musculus triceps brachii.</p> <p>C. Musculus biceps brachii.</p> <p>D. Musculus brachialis.</p> <p>E. Musculus supinator.</p> <p>CM. Which of the following muscles provides the supination of the forearm:</p> <p>A. Musculus pronator teres.</p> <p>B. Musculus triceps brachii.</p>

- C. Musculus biceps brachii.
- D. Musculus brachialis.
- E. Musculus supinator.

СМ. Супинаторами предплечья являются:

- A. Musculus pronator teres.
- B. Musculus triceps brachii.
- C. Musculus biceps brachii.
- D. Musculus brachialis.
- E. Musculus supinator.

Mișcarea de supinație a antebrățului este realizată în jurul unei axe verticale ce trece prin fovea capului radiusului și apofiza stiloidă a ulnei spre baza degetului mic. Amplitudinea mișcărilor de pronatie supinație este de cca 180°. Mușchii supinatori principali ai antebrățului sunt mușchiul supinator și mușchiul biceps brahial, iar supinator accesoriu este brahioradialul. **Supinatorii principali se regăsesc printre mușchii enunțați – „C” și „E”.**

**Mușchii și fasciile abdomenului –
structură, funcții topografie, explorare pe viu.
Topografia abdomenului.**

89. CS. Mușchiul oblic intern al abdomenului:

- A. Prin situație, dimensiuni și direcția fasciculelor nu diferă de cel extern.
- B. Își ia originea de la coastele inferioare, fascia toracolombară, creasta ilionului, spina iliacă anterosuperioară și porțiunea laterală a ligamentului inghinal.
- C. Fasciculele posterosuperioare trec de jos în sus și se inseră pe cartilajele coastelor inferioare.
- D. Aponeuroza lui se împarte în două foițe ce cuprind m.drept abdominal pe toată întinderea lui.
- E. Fasciculele inferioare împreună cu cele deviate de la m. oblic extern formează *m. cremaster*.

CS. Which of the following statements about the internal oblique muscle of abdomen is true:

- A. The position, size and direction of bundles do not differ from external one.
- B. Its originate from the lower ribs, thoracolumbar fascia, iliac crest, anterosuperior iliac spine and lateral portion of the inguinal ligament.
- C. The posterosuperior bundles pass from bottom upwards and are inserted in cartilages of the inferior ribs.
- D. Its aponeurosis is divided into in two layers which cover the whole rectus abdominis muscle.
- E. The inferior bundles together with those originating from the external oblique muscle form the cremasteric one.

CS. Внутренняя косая мышца живота:

- A. По расположению, размерам и направлению мышечных пучков не отличается от наружной косой мышцы.
- B. Начинается от нижних ребер, грудопоясничной фасции, подвздошного гребня, передней верхней подвздошной ости и латеральной части паховой связки.
- C. Задневерхние её пучки направляются снизу вверх и прикрепляются к хрящам нижних ребер.
- D. Аponeвроз мышцы расщепляется на два листка, охватывающих прямую мышцу живота на всем ее протяжении .
- E. Нижние пучки мышцы совместно с такими же пучками наружной косой мышцы образуют *m. cremaster*.

Mușchiul oblic abdominal intern prin poziția, dimensiunile și orientarea fasciculelor sale diferă mult de oblicul extern. El se află sub mușchiul oblic abdominal intern. Începe de pe

	<p>fascia toracolombară, creasta iliacă și treimea laterală a ligamentului inghinal. Fasciculele lui superioare trec lateral, de jos în sus și se inseră pe marginea inferioară a cartilajelor coastelor IX-XII, iar celelalte fascicule trec în aponevroyă. Aceasta de-a lungul marginii laterale a mușchiului drept abdominal se împarte în foițele anterioară și posterioară, care participă la formarea tecii dreptului abdominal, dar nu pe toată întinderea acestuia. În partea inferioară, cu câțiva cm mai jos de ombilic ambele foiță fuzionează și trec de partea anterioară a tecii, iar în partea superioară foițele nu ajung până la arcul costal, ci numai până la linia lui Henke (linia intercostală, trasată între extremitățile anterioare ale coastei IX). De la mușchiul oblic abdominal intern și de la mușchiul transvers al abdomenului la nivelul canalului inghinal și desprind fascicule musculare care formează mușchiul cremaster (Riolan). Analizând afirmațiile din test și cele expuse mai sus conchidem – enunțul corect este „C”; toate celelalte sunt distractori.</p>
<p>90.</p>	<p>CS. Fosele inghinale:</p> <p>A. Sunt 8 depresiuni determinate de prezența unor pliuri peritoneale. B. Plica ombilicală mediană se întinde de la ombilic la fundul vezicii urinare. C. Fosa supravezicală corespunde inelului inghinal profund. D. Fosa inghinală laterală este delimitată de plicele ombilicale mediale și laterale. E. Fosa inghinală medială corespunde inelului inghinal superficial.</p> <p>CS. Which of the following statements about the inguinal fossa is true:</p> <p>A. There are 8 depressions determined by peritoneal folds. B. The median umbilical fold is stretched from the umbilicus till the urinary bladder. C. The supramesic fossa corresponds with deep inguinal ring. D. The lateral inguinal fossa is delimited by the medial and lateral umbilical folds. E. The medial inguinal fossa corresponds with superficial inguinal ring.</p> <p>CS. Паховые ямки:</p> <p>A. Существуют 8 углублений, разделенных складками брюшины. B. Срединная пупочная складка протягивается от пупка до верхушки мочевого пузыря. C. Надпузырная ямка соответствует глубокому паховому кольцу. D. Латеральная паховая ямка ограничена медиальной и латеральной пупочными складками. E. Медиальная паховая ямка соответствует поверхностному паховому кольцу.</p> <p>Pe fața internă a peretelui abdominal anterior, în partea lui inferioară există câteva pliuri peritoneale, care delimitează fose inghinale și supravezicale. Pliurile sunt cauzate de fascia transversală și peritoneul, care acoperă formațiunile, aflate pe peretele abdominale. Acestea sunt:</p> <ul style="list-style-type: none"> - plica ombilicală mediană, întinsă între vârful vezicii urinare și ombilic. Conține ligamentul ombilical median, care reprezintă uraca obliterate; - plica ombilicală medială, în care se conține porțiunea obliterate a aortei ombilicale; - plica ombilicală laterală, prin care trece artera epigastrică inferioară. <p>Între plicele ombilicale mediană și cea medială se află fosa supravezicală; Între plicele ombilicală medială și cea laterală se găsește fosa inghinală medială, care corespunde inelului superficial al canalului inghinal; Lateral de plica ombilicală laterală se află fosa inghinală laterală, care corespunde inelului profund al canalului inghinal. Confruntăm cele expuse mai sus cu enunțurile din test și ne convingem, că corect este numai enunțul „E”.</p>
<p>91.</p>	<p>CS. Peretele anterior al canalului inghinal se formează din:</p> <p>A. <i>Musculus transversus abdominis</i>. B. <i>Fascia transversalis</i>. C. <i>Musculus obliquus externus abdominis</i> (aponeuroza).</p>

D. *Musculus obliquus internus abdominis*.
E. *Lig. inguinale*

CS. The anterior wall of the inguinal canal is formed by:

- A. *Musculus transversus abdominis*.
- B. *Fascia transversalis*.
- C. *Musculus obliquus externus abdominis* (aponeuroza).
- D. *Musculus obliquus internus abdominis*.
- E. *Lig. inguinale*.

CS. Передняя стенка пахового канала образована:

- A. *Musculus transversus abdominis*.
- B. *Fascia transversalis*.
- C. *Musculus obliquus externus abdominis* (апоневроз).
- D. *Musculus obliquus internus abdominis*.
- E. *Lig. inguinale*.

Canalul inghinal (Velveau) are patru pereți – anterior, posterior, inferior, superior. Peretele inferior este dat de jghebul ligamentului inghinal, cel superior – de marginea inferioară a mușchilor oblic intern și transvers al abdomenului, peretele posterior – de fascia transversală, iar cel anterior – de aponevroza mușchiului oblic abdominal extern. **Enunțul corect este „C”.**

92. CS. Peretele posterior al canalului inghinal e dat de:

- A. *Musculus transversus abdominis*.
- B. *Fascia transversalis*.
- C. *Musculus obliquus externus abdominis*.
- D. *Musculus obliquus internus abdominis*.
- E. *Lig. inguinale*.

CS. The posterior wall of the inguinal canal is formed by:

- A. *Musculus transversus abdominis*.
- B. *Fascia transversalis*.
- C. *Musculus obliquus externus abdominis*.
- D. *Musculus obliquus internus abdominis*.
- E. *Lig. inguinale*.

CS. Заднюю стенку пахового канала образуют:

- A. *Musculus transversus abdominis*.
- B. *Fascia transversalis*.
- C. *Musculus obliquus externus abdominis*.
- D. *Musculus obliquus internus abdominis*.
- E. *Lig. inguinale*.

Canalul inghinal (Velveau) are patru pereți – anterior, posterior, inferior și superior. Peretele inferior e format de jghebul ligamentului inghinal, peretele superior – de marginile inferioare ale mușchilor oblic abdominal intern și transvers al abdomenului, peretele anterior – de aponevroza oblicului abdominal extern, iar peretele posterior – de fascia transversală – porțiune a fasciei endabdominale, care tapetează din interior mușchiul transvers al abdomenului. **Prin urmare enunțul corect e „B”.**

93. CM. Mușchii abdomenului:

- A. Peretele anterolateral este format din mușchi autohtoni.
- B. Fiecare mușchi lat are porțiune musculară și aponeuroză.
- C. Participă la inspirație.
- D. Contribuie la fixarea organelor interne.
- E. Au acțiune asupra coloanei vertebrale.

CM. Which of the following statements about the abdominal muscles is true:

- A. The anterolateral wall is formed by autochthon musculature.
- B. Each broad muscle has the muscular and aponeurotic portions.
- C. They take part in inspiration.
- D. They contribute to uphold the internal organs.
- E. They possess action upon spine.

CM. Мышцы живота:

- A. Аутохтонные мышцы образуют переднебоковую стенку.
- B. Каждая широкая мышца имеет мышечную часть и апоневроз.
- C. Участвуют в акте вдоха.
- D. Способствуют фиксации внутренних органов.
- E. Действуют на позвоночник.

Mușchii abdomenului, la fel ca și alți mușchi ai trunchiului, se dezvoltă din mioatoamele spinale, deci sunt mușchi autohtoni. Ei se împart în mușchi anteriori, laterali și posteriori. Mușchii anteriori și cei laterali, deoarece formează peretele anterolateral al abdomenului sunt numiți uneori și mușchi anterolaterali, iar cei laterali – mușchi lați ai abdomenului. Acest grup include mușchii oblici abdominali extern și intern și mușchiul transvers abdominal. Ei toți posedă o porțiune musculară, formată din fascicule musculare, și o porțiune aponevrotică, constituită din fascicule tendinoase. Mușchii peretelui anterolateral al abdomenului sunt flexori ai coloanei vertebrale, când coloana și bazinul sunt fixate coboară coastele participând la expirație, mușchii oblici contribuie la rotirea coloanei vertebrale, în cazul contracției unilaterale înclină coloana. Toți mușchii peretelui anterolateral al abdomenului participă la menținerea presiunii intraabdominale, fixarea organelor, eliminarea conținutului din ele etc.

Prin urmare, corecte sunt enunțurile „A”, „B”, „D”, „E”.

94. CM. Mușchiul oblic extern al abdomenului:

- A. Porneste de pe fața externă a ultimelor 7-8 coaste.
- B. Fasciculele lui posterioare au poziție aproape verticală și se inseră pe buza internă a crestei iliace.
- C. Dinții lui se intercalează cu dinții m. dințat anterior și ai m. dorsal mare.
- D. Ligamentul inghinal se racordează între spina iliacă inferioară și tuberculul pubian.
- E. La nivelul inserției pe osul pubian aponeuroza lui formează doi pedunculi: superior și inferior.

CM. Which of the following statements about the external oblique muscle of the abdomen is true:

- A. It starts from the external surface of the last 7-8 ribs.
- B. Its posterior bundles are almost the vertical position and are inserted in the internal lip of the iliac crest.
- C. Its teeth interferes with teeth of the m. serratus anterior and m. latissimus dorsi.
- D. The inguinal ligament is stretched between inferior iliac spine and pubic tubercle.
- E. Its aponevrosis forms 2 peduncles: superior and inferior at the level of insertion into the pubic bone.

CM. Наружная косая мышца живота:

- A. Начинается от наружной поверхности последних 7-8 ребер.
- B. Задние пучки мышцы следуют почти вертикально и прикрепляются к внутренней губе подвздошного гребня.
- C. Зубцы этой мышцы чередуются с зубцами передней зубчатой мышцы и широчайшей мышцы спины.
- D. Паховая связка натянута между spina iliaca inferior и tuberculum pubicum.
- E. У места прикрепления к лобковой кости апоневроз этой мышцы расходится на 2 ножки: верхнюю и нижнюю.

Mușchiul oblic abdominal extern își ia originea de pe fața externă a ultimelor 7-8 coaste prin dențații, care alternează cu dențațiile dințatului anterior, formând așa-numita linie „în tranșee” (Gerdy) și ale marelui dorsal. Fasciculele lui musculare de la origine se îndreaptă oblic în jos și înainte, terminându-se în două feluri: a) cele mai posterioare, care încep de la ultimele două coaste au o direcție aproape verticală; ele se inseră pe buza externă a crestei iliace; b) restul fasciculelor se continuă cu aponevroza și se termină în mod diferit: cea mai mare parte a fibrelor tendinoase trec anterior până la linia mediană și formează lama anterioară a peretelui anterior al tecii dreptului abdominal, o parte mai mică a fibrelor aponevrotice participă la formarea inelului inghinal superficial și a ligamentului inghinal (arcadei femurale) al lui Poupart, sau lig. lui Vesalius, racordat între spina iliacă anterioară superioară și tuberculul pubian. Inserția pubiană a fasciculelor aponevrotice inferioare a oblicului extern se realizează prin trei bandelete oblice cu direcție inferomedială: a) stâlpul lateral (crus laterale) – se inseră pe tuberculul pubian; b) stâlpul medial (crus medial) se încrucișează cu cel de partea opusă și se termină pe fața anterioară a pubisului și pe tuberculul pubian de partea opusă; c) stâlpul posterior (ligamentum reflexum) trece peste linia mediană și se inseră pe pubis, între simfiză și tubercul, anterior de inserția dreptului abdominal. Ținând cont de cele expuse, **corecte pot fi considerate doar enunțurile „A” și „C”**. Pentru a ne convinge de acest fapt parcurgem cu atenție celelalte enunțuri.

95. CM. Mușchiul transvers al abdomenului:

- A. Este compus dintr-o parte musculară și două aponevrotice: anterioară și posterioară.
- B. Pornește de la coastele inferioare, fascia toracolombară, creasta ilionului și porțiunea laterală a ligamentului inghinal.
- C. La marginea laterală a m. drept abdominal aponeuroza lui se împarte în două porțiuni – superioară și inferioară
- D. 2/3 superioare ale aponeurozei împreună cu foița posterioară a aponeurozei oblicului intern formează lama posterioară a tecii m.drept abdominal.
- E. Linia convexă de trecere a fibrelor musculare în cele aponevrotice se numește linie arcuată.

CM. The *m.transversus abdominis*:

- A. It is composed of one muscular part and two aponeurotic parts: anterior and posterior
- B. It starts from the inferior ribs, fascia thoracolumbaris, iliac crest and lateral portion of the inguinal ligament
- C. At the lateral margin of m. rectus abdominis its aponevroris splits into two layers superior and inferior
- D. The superior 2/3 of the aponeuroses together with the posterior layer of internal oblique muscle form the posterior wall of the sheath of r.rectus abdominis
- E. The convex line of the muscular fibers passing in the tendon is called the arcuate line

CM. Поперечная мышца живота:

- A. Состоит из одной мышечной части и двух апоневрозов: переднего и заднего.
- B. Начинается от нижних ребер, пояснично-грудной фасции, подвздошного гребня и латеральной части паховой связки.
- C. У латерального края прямой мышцы живота её апоневроз делится на 2 пластинки – верхняя и нижняя
- D. Верхние 2/3 апоневроза вместе с задней пластинкой внутренней косой мышцы образуют заднюю стенку влагалища прямой мышцы живота.
- E. Выпуклая линия, по которой осуществляется переход мышечных пучков в апоневроз, называется linia arcuata.

Mușchiul transvers al abdomenului se află sub oblicul abdominal extern. El e compus dintr-o parte musculară și două aponevrotice – una anterioară și alta posterioară (vezi V. Papilian). Începe de pe fața internă a cartilajelor ultimelor șase coaste prin digitații, care alternează cu cele ale diafragmului, de pe fascia toracolombară, creasta iliacă și treimea laterală a ligamentului inghinal. De la origine fasciculele musculare trec transversal dinapoi – înainte,

	<p>unde trec în aponevroza anterioară formând linia semilunară (a lui Spieghel). La nivelul marginii laterale a dreptului abdominal aponevroza anterioară a mușchiului transvers abdominal se împarte în două porțiuni – superioară și inferioară. Porțiunea superioară, constituind 2/3 superioare, trece împreună cu lama posterioară a aponevrozei oblicului intern posterior de mușchiul rect, iar porțiunea inferioară (apr. 1/3) – trece anterior de acest mușchi. <i>Astfel, corecte sunt enunțurile „A”, „B”, „C” și „D”.</i> În ceea ce privește linia arcuată sau linia Douglas să nu o confundăm cu linia semilunară sau Spieghel.</p>
<p>96.</p>	<p>CM. Mușchiul drept abdominal:</p> <p>A. Își ia originea de pe creasta pubiană și de pe simfiza pubiană. B. Se inseră pe fața internă a xifoidului și fețele interne ale cartilajelor costale V-VII. C. Cei doi drepti abdominali sunt separați prin linia albă D. Este cuprins în teaca m.drept abdominal. E. Fața lui posterioară aderă intim la teacă.</p> <p>CM. The abdominal rectus abdominis:</p> <p>A. Originate from the pubic crest and pubic symphysis B. Is attached to the internal surface of the xyphoid process and cartilages of the V-VII ribs C. Both muscles are separated by tendinous suture named linea alba D. Is enclosed in the sheath of the rectus abdominis E. Its posterior surface is attached firmly to its sheath</p> <p>CM. Прямая мышца живота:</p> <p>A. Начинается на лобковом гребне и лобковом симфизе B. Прикрепляется к внутренней поверхности мечевидного отростка и внутренним поверхностям хрящей V-VII ребер C. Обе прямые мышцы живота разделены сухожильным швом (гарфе) – который называется linea alba D. Окутана влагалищем прямой мышцы E. Задняя поверхность мышцы сращена со стенкой влагалища</p> <p>Mușchiul drept abdominal își ia originea de pe fața anterioară a cartilajelor coastelor V-VI și de pe apendicele xifoid și se inseră pe creasta osului pubis și simfiza pubiană. Se află inclus în teaca mușchiului drept abdominal, cu pereții căreia are raporturi diferite: prin intersecțiile sale tendinoase concrește cu peretele anterior, pe când între peretele posterior al tecii și fața posterioară a mușchiului se formează un spațiu integru. Pe linie mediană ambii mușchi (din dreapta și din stânga) sunt separați prin linia albă. <i>Astfel enunțuri corecte sunt „C” și „D”.</i> Atenție la enunțurile „A” și „B”. Să nu confundăm originea cu inserția!</p>
<p>97.</p>	<p>CM. Teaca mușchiului rect abdominal este formată din:</p> <p>A. M. oblic abdominal intern B. Linia albă C. Lamelele aponeurozei mușchiului oblic abdominal intern D. Aponeuroza m. oblic abdominal extern E. Aponeuroza mușchiului transvers abdominal</p> <p>CM. The sheath of the rectus abdominis is formed by:</p> <p>A. M. obliquus abdominal intern B. Linia albă C. Lamelele aponeurozei mușchiului oblic abdominal intern D. Aponeuroza m. oblic abdominal extern E. Aponeuroza mușchiului transvers abdominal</p> <p>CM. В образовании влагалища прямой мышцы живота участвуют:</p> <p>A. Внутренняя косая мышца живота. B. Белая линия.</p>

- C. Пластинки апоневроза внутренней косой мышцы живота.
- D. Апоневроз наружной косой мышцы живота.
- E. Апоневроз поперечной мышцы живота.

Teaca mușchiului drept abdominal este formată din apofizele mușchilor lați ai abdomenului și fascia transversală. I se disting doi pereți – anterior și posterior și trei segmente – superior, mediu și inferior. Din partea anterioară nu există limite evidente între aceste segmente. În segmentul superior, care corespunde apofizei xifoide și cartilajelor costale V-VIII peretele anterior al tecii este format de aponevroza oblicului extern, iar cel posterior – de cartilajele costale respective. În segmentul mijlociu, de la nivelul cartilajului coastei VIII și până la orizontala, trasată cu cca 5 cm mai jos de ombilic peretele anterior e format de aponevroza oblicului extern și lamela anterioară a oblicului intern, iar peretele posterior – din lamela posterioară a oblicului intern, aponevroza mușchiului transvers și fascia transversală. În segmentul inferior (cu 2-5 cm mai jos de ombilic și până la nivelul simfizei pubiene) aponevrozele mușchilor lați trec în totalitate în componența peretelui anterior al tecii, pe cel posterior rămânând doar fascia transversală. Linia de trecere a aponevrozelor de pe peretele posterior pe cel anterior este destul de evidentă, concavă inferior – linia arcuată, sau linia lui Douglas. Peretele anterior al tecii e strâns unit cu intersecțiile tendinoase ale mușchiului drept, iar între peretele ei posterior și fața posterioară a mușchiului există un spațiu liber. **Prin urmare, corecte sunt enunțurile „C”, „D”, „E”.**

98. CM. Canalul inghinal:

- A. Peretele inferior reprezintă marginea inferioară a aponeurozei m.oblic intern.
- B. Peretele posterior, format de fascia transversă este întărit de lig. interfoveolar Hesselbach, lig. reflex, lig.Henle și tendonul conjunct.
- C. Tendonul conjunct se localizează în partea laterală a peretelui superior al canalului inghinal.
- D. Inelul inghinal superficial este delimitat de stâlpii aponeurozei oblicului extern, fibrele intercrurale și lig. reflex.
- E. Canalul inghinal la femeie este mai scurt și mai larg.

CM. Choose the true statements about the inguinal canal:

- A. The inferior wall is formed by aponevrosis of the internal oblique muscle.
- B. The posterior wall, formed by fascia transversa is reinforced by the lig. interfoveolaris Hesselbach, lig. reflexus, lig.Henle and the conjoint tendon.
- C. The conjoint tendon is localized in the lateral part of the superior wall of the inguinal canal.
- D. The superficial inguinal ring is delimited by aponeurotic crura of the external ooblique muscle, intercrural fibres and lig. reflexum.
- E. The inguinal canal is shorter and wider in female.

CM. Паховый канал:

- A. Нижняя стенка представлена нижним краем апоневроза внутренней косой мышцы.
- B. Задняя стенка образована поперечной фасцией и укреплена lig. Interfoveolare Hesselbach, lig. reflexum, lig. Henle и соединённым сухожилием.
- C. Соединённое сухожилие находится в латеральной части верхней стенки пахового канала.
- D. Поверхностное паховое кольцо ограничено ножками апоневроза наружной косой мышцы, межножковыми волокнами и lig. reflexum.
- E. Паховый канал у женщин короче и шире.

Canalul inghinal reprezintă un spațiu îngust, situat în partea inferioară a peretelui anterior al abdomenului, prin care la bărbat trece funiculul spermatic, iar la femeie ligamentul rotund al uterului. Are o lungime de 4-5 cm. Lui i se descriu patru pereți și două orificii – superficial și profund. Peretele anterior e format de aponevroza mușchiului oblic extern al abdomenului. Peretele inferior este format de jgheabul ligamentului inghinal. **Peretele superior este dat de**

marginea inferioară liberă a mușchilor oblic intern și transvers. În partea medială acești mușchi trec în aponevroze, care se unesc și formează tendonul conjunct. Acesta reprezintă un fascicul de fibre tendinoase, desprinse de la aponevroza mușchiului transvers (uneori și oblic intern), care trece arcuindu-se de-a lungul marginii laterale a tecii mușchiului drept abdominal și se inseră pe tuberculul și creasta osului pubis. Se mai numește coasă inghinală, *falx inguinalis*, sau ligamentul lui Henle. Peretele posterior este format de fascia transversală, întărită aici de ligamentul reflex (Colles), tendonul conjunct (Henle) și de ligamentul interfoveolar (Hesselbach). Ligamentul reflex (Collex) este stâlpul posterior al aponevrozei oblicului extern din partea opusă, care trece peste linia mediană și se inseră pe pubis de la simfiză până la tuberculul pubian, anterior de mușchiul drept abdominal. Ligamentul interfoveolar (Hesselbach) reprezintă fascicule tendinoase de la mușchii transvers și oblic intern, care întăresc fascia transversală în regiunea inghinală și parțial delimitează inelul inghinal profund. Este situat lateral de lig. Henle și are o formă triunghiulară, de cele mai multe ori fiind separat de acesta printr-o zonă a fasciei transversale care nu este întărită. Această zonă corespunde fosei inghinale mediale și reprezintă un punct slab al peretelui abdominal, prin care se produc herniile inghinale directe. Orificiul, sau inelul inghinal superficial este delimitat de stâlpii medial și lateral ai aponevrozei oblicului extern, între care se află fibrele intercrurale. Posterior inelul este format de fibrele ligamentului reflex. Orificiul, sau inelul inghinal profund se află la nivelul peretelui posterior al canalului inghinal, unde fascia transversală se continuă pe funiculul spermatic formând fascia spermatică internă. Canalul inghinal la femeie este mai lung, mai îngust, orificiile lui sunt mai strâmte. Ținând cont de cele expuse mai sus observăm, că numai două din **enunțurile prezentate sunt corecte – „B” și „D”**.

99.

CM. Inelele inghinale:

- A. Localizarea inelului profund corespunde fosei inghinale mediale.
- B. La femei sunt mai largi.
- C. La nivelul inelului profund are loc trecerea fasciei transversale în fascia spermatică internă.
- D. La bărbați la nivelul inelului superficial deseori se află fascicule musculare.
- E. Posterior inelul superficial este delimitat de fibrele ligamentului reflex, provenite din aponevroza oblicului extern din partea opusă.

CM. Which of the following statements about the inguinal rings is true:

- A. The location of the deep inguinal ring corresponds to the medial inguinal fossa.
- B. It is wider in female.
- C. At the level of the deep inguinal the ring fascia transversa pass in fascia spermatica interna.
- D. At the level of the superficial inguinal ring are located often the muscular bundles in men.
- E. The back of superficial inguinal ring is formed by fibers of the lig, reflexus originated from opposite external oblique muscle.

CM. Поверхностное и глубокое кольца пахового канала:

- A. Глубокое кольцо соответствует медиальной паховой ямке.
- B. У женщин они шире.
- C. На уровне глубокого кольца поперечная фасция продолжается в внутреннюю семенную фасцию.
- D. У мужчин на уровне поверхностного кольца имеются пучки мышечных волокон.
- E. Поверхностное кольцо сзади ограничено волокнами загнутой связки, образованной волокнами апоневроза наружной косой мышцы противоположной стороны.

Canalului inghinal i se descriu două orificii sau inele – superficial și profund. Inelul superficial este delimitat de stâlpii formați de aponevroza mușchiului oblic extern – crus mediale – de sus, crus laterale – de jos, fibrele intercrurale (derivate din fascia proprie) – din partea laterală și lig. reflex (Colles) – din partea medială și posterioară. Are un diametru de cca 2 cm la bărbat și 1 cm la femeie. Inelul profund corespunde fosei inghinale laterale. El se

află în fascia transversală, unde aceasta se continuă pe funiculul spermatic cu fascia spermatică internă. Marginea lui medială este întărită de ligamentul interfoveolar (Hesselbach). La femeie dimensiunile inelului inghinal profund sunt mai reduse ca la bărbat. Astfel conchidem, că **corecte sunt doar enunțurile „C” și „E”**, celelalte sunt falsuri.

100. CM. Fasciile abdomenului:

- A. Fascia superficială este dezvoltată mai bine în porțiunile ei superioare.
- B. Fascia proprie formează 3 foițe, cea mai dezvoltată din ele tapetează m.oblic intern.
- C. Foița superficială a fasciei proprii se prelungește în fascia *m. cremaster*.
- D. Fascia transversală este o porțiune a fasciei endoabdominale.
- E. Fascia transversală este fortificată în porțiunea inferioară a liniei albe de fibre longitudinale.

CM. Which of the following statements about the abdominal fasciae is true :

- A. The superficial fascia is developed better in its superior parts.
- B. The proper fascia forms 3 layers, the best developed lines the internal oblique muscle.
- C. The superficial layer of the fascia propria continues as fascia of *m. cremaster*.
- D. Fascia transversa is a portion of fascia endoabdominalis.
- E. Fascia transversa is enforced in its inferior part by longitudinal fibers of linia alba.

CM. Фасции живота:

- A. Поверхностная фасция выражена хорошо в своих верхних отделах.
- B. Собственная фасция образует 3 пластинки; наиболее развитая покрывает внутреннюю косую мышцу.
- C. Поверхностная пластинка собственной фасции продолжается в фасцию *m. cremaster*.
- D. Поперечная фасция это часть внутренней фасции живота.
- E. У нижнего отрезка белой линии поперечная фасция усилена продольными пучками.

În regiunea abdomenului se descriu fasciile: superficială, proprie a abdomenului și endabdominală. fascia superficială, continuare a fasciei superficiale din alte regiuni de corp, în regiunea hipogastrică este mult mai pronunțată - aici ea formează două foițe, dintre care cea profundă concrește cu ligamentul inghinal.

Fascia proprie a abdomenului reprezintă fascia de înveliș a acestei părți de corp. Ea se împarte în lamelele superficială, care acoperă oblicul extern, formează fibrele intercrurale și se continuă în fascia cremasterică, intermediară sau mijlocie, care acoperă oblicul intern și e mai pronunțată, și profundă, care învelește mușchiul transvers al abdomenului. Fascia endabdominală tapetează din interior pereții abdomenului având porțiunile – fascia transversală, cea mai extinsă, iliacă, psoatică etc.

Corecte sunt enunțurile „B”, „C”, „D”.

101. CM. Locuri slabe ale peretelui abdominal anterior:

- A. Tetragonul Grynfelt
- B. Triunghiul sternocostal
- C. Linia semilunară
- D. Triunghiul Volânski
- E. Linia albă

CM. The weak places of the anterior abdominal wall are:

- A. Tetragon of Grynfelt
- B. The sternocostal triangle
- C. The semilunar line
- D. The triangle of Volânski
- E. Linia alba

CM. Слабые места передней стенки живота:

- A. Четырехугольник Grynfelt.
- B. Грудинно-реберный треугольник.

- C. Linia semilunaris.
- D. Треугольник Волынского.
- E. Белая линия.

Locuri slabe în peretele anterior al abdomenului sunt linia albă pe toată întinderea sa, dar mai ales în porțiunea supraombilicală, inelul ombilical, canalul inghinal cu orificiile sale superficial și profund, fosa inghinală medială, inelul femural, peretele posterior al tecii rectului abdominal mai jos de linia arcuată (Douglas), linia semilunară (Spiegel), triunghiul lui Volânsky.

Linia semilunară (Spiegel) reprezintă limita (zona de trecere) dintre corpul mușchiului transvers și aponevroza lui.

Triunghiul lui Volânsky este o porțiune triunghiulară a peretelui abdominal anterior delimitată medial de marginea laterală a dreptului abdominal, supero-lateral de arcul costal și inferior de linia Henke – linia de sudare a marginilor superioare ale lamelor aponevrozei mușchiului oblic abdominal intern. Linia albă se întinde pe linie mediană de la apofiza xifoidă până la simfiza pubiană. Se formează prin intersectarea fasciculelor tendinoase ale aponevrozelor mușchilor lați ai abdomenului. Fiind străbătută de fisuri prin care trec vase și nervi ea poate fi sediul formării herniilor liniei albe. Având în vedere că tetragonul lombar (Grynfeldt) și triunghiul sternocostal nu se află pe peretele anterior al abdomenului, **enunțurile corecte sunt „C”, „D” și „E”.**

102. CM. Numiți mușchii care participă la flexia coloanei vertebrale

- A. Musculus longissimus.
- B. Musculus latissimus dorsi.
- C. Musculus obliquus abdominis externus.
- D. Musculus pectoralis major.
- E. Musculus obliquus abdominis internus.

CM. The muscles that flex the spine are:

- A. Musculus longissimus.
- B. Musculus latissimus dorsi.
- C. Musculus obliquus abdominis externus.
- D. Musculus pectoralis major.
- E. Musculus obliquus abdominis internus.

CM. Укажите мышцы, участвующие в сгибании позвоночника:

- A. Длиннейшая м-ца спины.
- B. Широчайшая м-ца спины.
- C. Наружная косая м-ца живота.
- D. Большая грудная м-ца.
- E. Внутренняя косая м-ца живота.

Dintre cei enunțați doar mușchii oblici intern și extern ai abdomenului, printre alte funcții mai au și rolul de flexori ai coloanei vertebrale. M. longissimus e parte componentă a m. erector spinae, iar m. latissimus dorsi, aflat în regiunea spatelui, influențează mai mult brațul și coastele decât coloana vertebrală. **Enunțuri corecte sunt „C” și „E”.**

**Mușchii și fasciile bazinului și coapsei –
structură, funcții, topografie,
explorare pe viu.**

103. CS. Indicați locul de inserție a musculus iliopsoas.

- A. Trochanter major femoris.
- B. Trochanter minor femoris.
- C. Collum femoris.
- D. Linea aspera femoris.
- E. Spina iliaca anterior superior.

CS. The place of the insertion of the *musculus iliopsoas* is.

- A. *Trochanter major femoris.*
- B. *Trochanter minor femoris.*
- C. *Collum femoris.*
- D. *Linea aspera femoris.*
- E. *Spina iliaca anterior superior.*

CS. Укажите место прикрепления *musculus iliopsoas*:

- A. *Trochanter major femoris.*
- B. *Trochanter minor femoris.*
- C. *Collum femoris.*
- D. *Linea aspera femoris.*
- E. *Spina iliaca anterior superior.*

Mușchiul ilipsoas reprezintă un mușchi complex din regiunea bazinului, în componența căruia se disting trei mușchi – psoas mare, psoas mic și iliac. Psoasul mare începe pe fețele laterale ale corpurilor și pe apofizele transversale ale vertebrelor T₁₂ și L₁₋₄, psoasul mic (există în cca 30% din cazuri) – pe corpurile vertebrelor T₁₂ și L₁, iliacul – pe două treimi superioare ale fosei iliace, pe marginea internă a crestei ilionului, pe ligamentul iliolumbar și ligamentul sacroiliac anterior. Formând corp comun, mușchiul iliopsoas trece pe sub ligamentul inghinal, prin lacuna musculară și printr-un scurt și puternic se inseră pe trohanterul mic al femurului, prin urmare **enunțul corect este „B”**. Toate celelalte formațiuni enunțate sunt falsuri, deoarece trohanterul mare e situat proximal și lateral de lacuna musculară, pe colul femural nu se inseră mușchi, linia aspră se află posterior pe corpul osului, iar fosa trohanterică e ocupată de tendoanele mușchilor obturatori (intern și extern) și gemeni (superior și inferior).

104. CS. *Musculus gluteus minimus* se inseră pe:

- A. *Trochanter major femoris.*
- B. *Trochanter minor femoris.*
- C. *Collum femoris.*
- D. *Linea aspera femoris.*
- E. *Fosa trohanterica.*

CS. *Musculus gluteus minimus* is inserted to:

- A. *Trochanter major femoris.*
- B. *Trochanter minor femoris.*
- C. *Collum femoris.*
- D. *Linea aspera femoris.*
- E. *Fossa trochanterica.*

CS. *Musculus gluteus minimus* прикрепляется к:

- A. *Trochanter major femoris.*
- B. *Trochanter minor femoris.*
- C. *Collum femoris.*
- D. *Linea aspera femoris.*
- E. *Fosa trohanterica.*

Mușchiul gluteu mic este un mușchi triunghiular din regiunea fesieră. E situat sub mușchiul gluteu mijlociu. El pornește de la fața externă a ilionului și de la marginea incizurii ischiadice mari și se inseră pe trohanterul mare împreună cu mușchii piriform și gluteu mijlociu. **Prin urmare, enunțul corect este „A”**, iar toate celelalte sunt distractori.

105. CM. Indicați care mușchi participă la extensia coapsei

- A. *Musculus gluteus minimus.*
- B. *Musculus gluteus maximus.*

- C. *Musculus gluteus medius.*
- D. *Musculus pectineus.*
- E. *Musculus vastus intermedius.*

CM. Choose the muscles which take part in extension of the thigh

- A. *Musculus gluteus minimus.*
- B. *Musculus gluteus maximus.*
- C. *Musculus gluteus medius.*
- D. *Musculus pectineus.*
- E. *Musculus vastus intermedius.*

CM. Укажите мышцы, участвующие в разгибании бедра.

- A. *Musculus gluteus minimus.*
- B. *Musculus gluteus maximus.*
- C. *Musculus gluteus medius.*
- D. *Musculus pectineus.*
- E. *Musculus vastus intermedius.*

Mișcarea de extensie a coapsei are loc în articulația coxofemurală.

Mișcările de flexie – extensie în această articulație se realizează în jurul unei axe care trece prin mijlocul cavității acetabulare. Amplitudinea mișcării de flexie este legată de poziția genunchiului – când acesta se află în extensie flexia coapsei e de maxim 90° , iar dacă genunchiul e flectat – poate ajunge la 120° . Flexia coapsei se realizează de mușchii drept femural, iliopsoas, tensor al fasciei late, croitor cu intervenția mușchilor adductori, vastului medial și părții anterioare a mușchiului fesier mijlociu.

Extensia este produsă de mușchii semimembranos, semitendinos și bicepsul femural cu intervenția părții posterioare a mușchiului gluteu mijlociu și a gluteului mic. În menținerea poziției de hiperextensie („poziția de drepti”) intervine și gluteul mare.

Prin urmare corecte sunt enunțurile „A”, „B”, „C”.

106. CS. Indicați care mușchi participă la abducerea coapsei

- A. *Musculus pectineus*
- B. *Musculus gracilis.*
- C. *Musculus gluteus maximus.*
- D. *Musculus gluteus medius.*
- E. *Musculus vastus intermedius.*

CS. Choose the muscles which take part in abduction of the thigh

- A. *Musculus pectineus*
- B. *Musculus gracilis.*
- C. *Musculus gluteus maximus.*
- D. *Musculus gluteus medius.*
- E. *Musculus vastus intermedius.*

CS. Укажите мышцы, участвующие в отведении бедра.

- A. *Musculus pectineus*
- B. *Musculus gracilis.*
- C. *Musculus gluteus maximus.*
- D. *Musculus gluteus medius.*
- E. *Musculus vastus intermedius.*

Mișcările de abducție și adducție a coapsei se produc în jurul unei axe sagitale ce trece prin centrul capului femural. Abducția maximă este de 70° când coapsa e flectată și cca 60° când coapsa se află în extensie. Abducția coapsei este realizată de mușchii tensor al fasciei late, m. fesier mijlociu, m. croitor. Adducția se produce de m. iliopsoas, fesierul mic, vastul medial, pectineu, cei trei adductori, semimembranos și semitendinos.

	<p>Astfel dintre toți mușchii, care realizează abducția coapsei se regăsește doar mușchiul gluteu (fesier) mijlociu, deci enunțul corect este „D”.</p>
<p>107.</p>	<p>CS. Indicați care mușchi participă la rotația internă a coapsei</p> <p>A. <i>Musculus gluteus maximus.</i> B. <i>Musculus gluteus minimus.</i> C. <i>Musculus iliopsoas.</i> D. <i>Musculus sartorius.</i> E. <i>Musculus vastus intermedius.</i></p> <p>CS. Choose the muscles which take part in the internal rotation of the thigh:</p> <p>A. <i>Musculus gluteus maximus.</i> B. <i>Musculus gluteus minimus.</i> C. <i>Musculus iliopsoas.</i> D. <i>Musculus sartorius.</i> E. <i>Musculus vastus intermedius.</i></p> <p>CS. Укажите мышцы, вращающие бедро кнутри.</p> <p>A. <i>Musculus gluteus maximus.</i> B. <i>Musculus gluteus minimus.</i> C. <i>Musculus iliopsoas.</i> D. <i>Musculus sartorius.</i> E. <i>Musculus vastus intermedius.</i></p> <p>Mișcările de rotație externă și internă în articulația coxofemurală se produc în jurul unei axe verticale ce trece prin capul femurului. Amplitudinea rotației externe este de 35⁰, iar a celei interne de 15⁰. Amplitudinea acestor mișcări se dublează cu coapsa ușor flectată și în abducție. În exterior rotația coapsei e realizată de m. fesier (gluteu) mijlociu, m. fesier mare, mm. gemeni, mm. obturatori, m. piriform, m. patrat femural, m. pectineu, m. vast medial și m. croitor. Rotația internă a coapsei se produce sub influența m. fesier mijlociu (partea anterioară), m. fesier mic, m. semitendinos și m. semimembranos.</p> <p>Astfel enunț corect este numai „B”, celelalte au intenția de a induce respondentul în eroare.</p>
<p>108.</p>	<p>CM. Indicați care mușchi participă la rotația externă a coapsei</p> <p>A. <i>Musculus tensor fasciae latae.</i> B. <i>Musculus biceps femoris.</i> C. <i>Musculus sartorius.</i> D. <i>Musculus pectineus.</i> E. <i>Musculus vastus intermedius.</i></p> <p>CM. Choose the muscles which take part in the external rotation of the thigh</p> <p>A. <i>Musculus tensor fasciae latae.</i> B. <i>Musculus biceps femoris.</i> C. <i>Musculus sartorius.</i> D. <i>Musculus pectineus.</i> E. <i>Musculus vastus intermedius.</i></p> <p>CM. Укажите мышцы, вращающие бедро кнаружи.</p> <p>A. <i>Musculus tensor fasciae latae.</i> B. <i>Musculus biceps femoris.</i> C. <i>Musculus sartorius.</i> D. <i>Musculus pectineus.</i> E. <i>Musculus vastus intermedius.</i></p> <p>Rotația coapsei în exterior e realizată de mușchi din grupurile anterior, al adductorilor, precum și de mușchii bazinului. La efectuarea acestei mișcări participă mușchii fesieri mare și mijlociu, mușchii obturatori intern și extern, mușchii gemeni, mușchii piriform, patrat</p>

	<p>femural, pectineu, vastul medial și croitor. Din acest număr mare de mușchi enunțați sunt numai doi – mușchiul pectineu și mușchiul croitor, deci enunțuri corecte sunt „C” și „D”.</p>
109.	<p>CS. Originea <i>musculus sartorius</i>:</p> <p>A. <i>Trochanter major femoris.</i> B. <i>Trochanter minor femoris.</i> C. <i>Spina iliaca anterior inferior.</i> D. <i>Spina iliaca anterior superior.</i> E. <i>Spina iliaca posterior superior.</i></p> <p>CS. The <i>musculus sartorius</i> originate from:</p> <p>A. <i>Trochanter major femoris.</i> B. <i>Trochanter minor femoris.</i> C. <i>Spina iliaca anterior inferior.</i> D. <i>Spina iliaca anterior superior.</i> E. <i>Spina iliaca posterior superior.</i></p> <p>CS. Место начала <i>musculus sartorius</i>:</p> <p>A. <i>Trochanter major femoris.</i> B. <i>Trochanter minor femoris.</i> C. <i>Spina iliaca anterior inferior.</i> D. <i>Spina iliaca anterior superior.</i> E. <i>Spina iliaca posterior superior.</i></p> <p>Mușchiul croitor este unul dintre mușchii anteriori ai coapsei. Este un mușchi biarticular (se aruncă peste articulațiile șoldului și genunchiului, pe care le influențează), cel mai lung din corpul uman, cu aspect de bandă, care trece spiralat pe fața anterioară a cvadricepsului femural. Mușchiul croitor își ia originea de pe spina iliacă anterioară superioară, împreună cu tensorul fasciei late și se inseră pe tuberozitatea tibiei și fascia gambei. Tendonul lui terminal se află peste tendoanele mușchilor gracilis și semitendinos, împreună cu care formează „laba de gâscă” superficială – o aponevroză triunghiulară, localizată în apropiere de marginea medială a tibiei. Mușchiul croitor realizează flexia coapsei și a gambei, adducția coapsei și rotația ei externă. Participă la mișcarea de punere a piciorului peste picior și menținerea lui în această poziție, caracteristică pentru croitorii de altă dată, de unde i se trage denumirea. Prin urmare, enunțul corect este „D”, iar toate celelalte enunțuri nu merită nicio atenție.</p>
110.	<p>CS. Funcția de bază a <i>musculus vastus lateralis</i>:</p> <p>A. Flectează gamba B. Extensia gambei C. Flectează coapsa D. Rotește coapsa extern E. Supinează coapsa</p> <p>CS. The main function of the <i>musculus vastus lateralis</i> is:</p> <p>A. Flexion of the leg B. Extension of the leg C. Flexion of the thigh D. Turning the thigh outside E. Supination the thigh</p> <p>CS. Основная функция <i>musculus vastus lateralis</i>:</p> <p>A. Сгибает голень. B. Разгибает голень. C. Сгибает бедро. D. Вращает бедро кнаружи. E. Супинирует бедро.</p>

	<p>Mușchiul vast lateral este unul din cele patru capete a cvadricepsului femural din grupul anterior de mușchi ai coapsei. Este situat pe fața laterală a coapsei, în regiunea genunchiului trece și pe fața anterioară.</p> <p>Începe de pe buza laterală a liniei aspre, de pe baza trohanterului mare și de pe septul intermuscular și trece în tendonul comun al tricepsului.</p> <p>Funcția de bază e extensia gambei; ea este enunțată prin „B”.</p>
111.	<p>CS. Locul de inserție a <i>musculus adductor longus</i>:</p> <p>A. <i>Epicondylus lateralis femoris</i>. B. <i>Epicondylus medialis femoris</i>. C. <i>Linea aspera femoris</i>. D. <i>Condylus medialis tibiae</i>. E. <i>Condylus lateralis tibiae</i>.</p> <p>CS. The place of insertion of the <i>musculus adductor longus</i> is:</p> <p>A. <i>Epicondylus lateralis femoris</i>. B. <i>Epicondylus medialis femoris</i>. C. <i>Linea aspera femoris</i>. D. <i>Condylus medialis tibiae</i>. E. <i>Condylus lateralis tibiae</i>.</p> <p>CS. Место прикрепления <i>musculus adductor longus</i>:</p> <p>A. <i>Epicondylus lateralis femoris</i>. B. <i>Epicondylus medialis femoris</i>. C. <i>Linea aspera femoris</i>. D. <i>Condylus medialis tibiae</i>. E. <i>Condylus lateralis tibiae</i>.</p> <p>Mușchiul adductor lung face parte din mușchii adductori sau mediali ai coapsei (împreună cu adductorul scurt mai sunt denumiți și mușchii lui Chassaignac). În partea sa proximală e situat imediat sub m. pectineu. Începe de pe fața externă a ramurii superioare a osului pubis și se inseră pe linia aspră a femurului în porțiunea ei mijlocie. Delimitează din partea medială triunghiul femural (Scarpa). Acționează în calitate de adductor și flexor al coapsei și participă la rotirea laterală (spre exterior) a coapsei. Referitor la inserția mușchiului e clar pentru oricine că adductorul lung nu mai este într-atât de lung ca să ajungă la epicondiliu femural sau condiliu tibial, astfel unicul enunț corect este „C”.</p>
112.	<p>CS. Mușchii coapsei. Grup muscular medial:</p> <p>A. Semimembranos B. Biceps femural C. Semitendinos D. Grațios E. Croitor</p> <p>CS. Which of the following belongs to the medial group of the thigh muscles:</p> <p>A. Semimembranosus m. B. Biceps femoris m. C. Semitendinosus m. D. Gracilis m. E. Sartorius m.</p> <p>CS. Мышцы бедра. Медиальная группа:</p> <p>A. Полуперепончатая мышца. B. Двуглавая мышца бедра. C. Полусухожильная мышца. D. Тонкая мышца. E. Портняжная мышца.</p>

	<p>Grupul medial de mușchi ai coapsei sau grupul adductorilor este constituit din mușchii pectineu, adductor lung (Chassaignac), adductor scurt (Chassaignac), adductor mare și gracilis. Mușchii enunțați – semitendinos, semimembranos și bicepsul femural sunt mușchi posteriori ai coapsei, croitorul e mușchi anterior și doar gracilis face parte din grupul mușchilor mediali ai coapsei. Enunțul corect este „D”.</p>
<p>113.</p>	<p>CM. Flexia coapsei:</p> <p>A. Gluteu mare B. Piriform C. Obturator intern D. Gluteu mediu E. Iliopsoas</p> <p>CM. Which of the following muscles is responsible for the flexion of the thigh:</p> <p>A. Gluteus maximus m. B. Piriformis m. C. Obturator internus m. D. Gluteus medius m. E. Iliopsoas m.</p> <p>CM. Мышцы - сгибатели бедра:</p> <p>A. Большая ягодичная мышца. B. Грушевидная мышца. C. Внутренняя запирательная мышца. D. Малая ягодичная мышца. E. Подвздошно-поясничная мышца.</p> <p>Flexia coapsei se realizează în articulația coxofemurală de mușchii drept femural, iliopsoas, tensor al fasciei late și croitor, cu participarea mușchilor adductori, vastului medial și părții anterioare a fesierului mijlociu. Prin urmare dintre cei enunțați doar doi mușchi sunt implicați în această acțiune – iliopsoasul plinar și fesierul mijlociu – parțial. Corecte, astfel, sunt enunțurile „D” și „E”.</p>
<p>114.</p>	<p>CS. Adducția coapsei:</p> <p>A. Pectineu B. Piriform C. Obturator intern D. Gluteu mediu E. Patrat al femurului</p> <p>CS. Which of the following muscles is responsible for the adduction of the thigh:</p> <p>A. Pectineus m. B. Piriformis m. C. Obturator internus m. D. Gluteus medius m. E. Quadratus femoris m.</p> <p>CS. Приводящие мышцы бедра:</p> <p>A. Гребешковая мышца. B. Грушевидная мышца. C. Внутренняя запирательная мышца. D. Средняя ягодичная мышца. E. Квадратная мышца бедра.</p> <p>Adducția coapsei are loc sub influența mușchilor: fesier mic, iliopsoas, vast medial, pectineu, tuturor celor trei mușchi adductori (lung, scurt și mare), precum și a mușchilor</p>

	<p>semimembranos și semitendinos. Dintre toți acești mușchi e enunțat doar pectineul, <i>prin urmare enunțul corect este „A”</i>.</p>
115.	<p>CS. Rotația coapsei înăuntru:</p> <p>A. Gluteu mare B. Gluteu mediu C. Patrat al femurului D. Obturator extern E. Piopsoas</p> <p>CS. Which of the following muscles is responsible for the internal rotation of the thigh:</p> <p>A. Gluteus maximus m. B. Gluteus medius m. C. Quadratus femoris m. D. Obturator externus m. E. Piopsoas m.</p> <p>CS. Вращение бедра внутрь реализует:</p> <p>A. Большая ягодичная мышца. B. Средняя ягодичная мышца. C. Квадратная мышца бедра. D. Наружная запирательная мышца. E. Подвздошно-поясничная мышца.</p> <p>La rotirea coapsei înăuntru participă mușchii fesier mic, partea anterioară a fesierului mijlociu, semitendinos și semimembranos. Dintre acestea este enunțat doar fesierul (gluteu) mijlociu, <i>prin urmare răspunsul corect este „B”</i>.</p>
116.	<p>CM. Mușchii bazinului:</p> <p>A. Sunt flexori, extensori, rotatori, abductori și adductori ai coapsei. B. Formează în jurul articulației coxofemorale cea mai puternică aglomerare musculară. C. Sunt biarticulari. D. Se clasifică în mediali și laterali. E. Se inseră pe epifiza proximală a femurului.</p> <p>CM. Which of the following statements about the muscles of the pelvis is true:</p> <p>A. There are flexors, extensors, rotators, abductors and adductors of thigh. B. They form the strongest muscular mass around the hip joint. C. They are all biarticular. D. They are classified in the medial and lateral groups. E. They are inserted on the proximal epiphysis of the femur.</p> <p>CM. Мышцы таза:</p> <p>A. Различают сгибатели, разгибатели, вращатели, отводящие и приводящие мышцы бедра. B. Формируют вокруг тазобедренного сустава самое мощное скопление мышц. C. Относятся к двусуставным мышцам. D. Делятся на медиальную и латеральную группы. E. Прикрепляются к проксимальному эпифизу бедренной кости.</p> <p>Mușchii bazinului sunt mușchi voluminoși, scurți și puternici, cu originea pe oasele bazinului, sacru, segmentul lombar al coloanei vertebrale și inserția pe extremitatea proximală a femurului. Situați în jurul articulației șoldului, ei realizează flexia, extensia, rotația, abducția și adducția coapsei. În majoritatea lor (cu excepția tensorului fasciei late și a fesierului mare) sunt în totalitate uniarticulari, acționând doar asupra articulației coxofemorale. Tensorul fasciei late și mușchiul gluteu mare pot fi considerați biarticulari deoarece ei acționează nu numai asupra articulației șoldului, dar prin intermediul tractului iliotibial (Maissiat) și asupra articulației genunchiului. Mușchii bazinului se împart în două</p>

grupuri – interni și externi. Referitor la ultimul enunț – să nu punem semn de egalitate între epifiza proximală și extremitatea proximală a femurului. **Corecte sunt doar „A” și „B”.**

117. CM. Fasciile mușchilor bazinului:

- A. M. psoas mare este acoperit de fascia iliacă.
- B. Fascia iliacă reprezintă continuarea fasciei endabdominale.
- C. Porțiunea laterală a fasciei late se îndepărtează de lig. inghinal formând arcul iliopectineu.
- D. Fascia gluteală separă mm. glutei de alți mușchi externi ai bazinului.
- E. Distal fascia gluteală continuă cu fascia lată a coapsei.

CM. Which of the following statements about the fasciae of the pelvis is true:

- A. M. psoas major is covered by the lumbar fascia.
- B. The iliac fascia is the continuation of the endoabdominal fascia.
- C. The lateral portion of fascia lata runs away from the lig. inguinalis forming the iliopectineal arch.
- D. Fascia glutea separate mm. glutei from other external muscles of pelvis.
- E. The distal gluteal fascia continues with the fascia lata of thigh.

CM. Фасции таза:

- A. Большая поясничная мышца покрыта поясничной фасцией.
- B. Поясничная фасция является продолжением внутрибрюшной фасции.
- C. Латеральная часть широкой фасции отделяется от паховой связки и образует подвздошно-гребешковую дугу.
- D. Ягодичная фасция отделяет ягодичные мышцы от других наружных мышц таза.
- E. Дистально ягодичная фасция продолжается в широкую фасцию бедра.

Mușchii interni ai bazinului sunt înveliți de derivate din fascia endabdominală, ca fascia iliopsoas sau iliacă cu porțiunile psoatică și iliacă, fascia pelviană parietală sau fascia endopelvina cu componentele ei – fascia obturatorie, fascia mușchiului piriform etc. În partea sa inferioară fascia iliacă se îngroașă, aderă intim la partea laterală a ligamentului inghinal, de la care în partea lui medială se desprinde și se inseră pe eminenta iliopubiană formând arcul iliopectineu – formațiune care împarte spațiul de sub ligamentul inghinal în lacunele musculară și vasculară (Hesselbach). Mușchii externi ai bazinului sunt acoperiți de fascia, care reprezintă o continuare a fasciei toracolombare. ea învelește grupul mușchilor fesieri și distal trece în fascia lată. lama fascială a mușchiului gluteu mare acoperă și fața internă a mușchiului, precum și mușchii gluteu mijlociu, obturator intern, piriform și patrat femural, separându-i de mușchii glutei, situați mai superficial. anterior această lamă fascială era numită fascie gluteală, actualmente însă ea nu este omologată de Terminologia Anatomică (1998). **Prin urmare, în cazul de față corecte sunt enunțurile „A”, „B”, „D” și „E”.**

118. CM. Canalul obturator este delimitat de:

- A. M. obturator extern
- B. M. pectineu
- C. Orificiul obturator
- D. Șantul obturator
- E. M. obturator intern

CM. The obturator canal is delimited by:

- A. M. obturator externus
- B. M. pectineus
- C. Obturator opening
- D. Obturator groove
- E. M. obturator internus

CM. Запирательный канал ограничен:

- A. Наружной запирательной м-цей.

- V. Гребенчатой м-цей.
- C. Запирательным отверстием.
- D. Запирательной бороздой.
- E. Внутренней запирательной м-цей.

Canalul obturator sau canalul subpubian este un canal osteofibromuscular relativ scurt (de cca 0,5 cm fără mușchi, de 2-3 cm cu mușchi), prin care se realizează legătura dintre cavitatea micului bazin și regiunea anteromedială a coapsei. Partea osoasă a canalului este dată de șanțul obturator de pe ramura superioară a pubisului, partea fibroasă de membrana obturatorie, iar partea musculară – de mușchii obturatori intern și extern. Canalul se deschide pe coapsă sub mușchiul pectineu. El conține nervul obturator și artera omonimă, însoțită de două vene. Deși poate fi considerat un loc slab, herniile obturatoare sunt extrem de rare. **Sunt enunțate trei formațiuni, care delimitează canalul obturator – „A”, „D” și „E”, celelalte sunt falsuri.**

119. CM. Mușchii anteriori ai coapsei:

- A. Sunt uniarticulări
- B. Flectează coapsa și gamba.
- C. Mușchiul croitor este cel mai lung din corpul omului
- D. Formează un tendon comun.
- E. M.cvadriceps se inseră pe rotulă și tuberozitatea tibiei.

CM. The muscles of the anterior group of the thigh:

- A. Are uniarticular
- B. Flex the thigh and leg.
- C. Sartorius muscle is the longest muscle of the body
- D. Form one common tendon.
- E. M.quadriceps femoris is inserted in the patella and tuberositas tibie

CM. Передние мышцы бедра:

- A. Относятся к односуставным мышцам.
- B. Сгибают бедро и голень.
- C. Портняжная мышца является самой длинной мышцей в человеческом теле.
- D. Формируют общее сухожилие.
- E. M.quadriceps femoris прикрепляется к коленной чашке и бугристости большеберцовой кости.

Grupul anterior de mușchi ai coapsei constă din cvadricepsul femural și mușchiul croitor (Spigelius) – cel mai lung mușchi din corpul omului. Atât cvadricepsul (prin dreptul femural), cât și croitorul se aruncă peste două articulații – a șoldului și a genunchiului, adică sunt mușchi biarticulări. Mușchii din grupul anterior flexează coapsa pe abdomen, iar asupra gambei au acțiune opusă – cvadricepsul o extinde, iar croitorul o flexează. Cele patru capete al mușchiului cvadriceps femural (drept femural, vast lateral, vast medial și vast intermediar) formează un tendon comun, care se inseră pe patelă, iar prin intermediul ei și a ligamentului patelar – pe tuberozitatea tibiei. Referitor la tendonul comun – *atenție la item! Astfel enunțuri corecte sunt numai „C” și „E”.*

120. CM. Mușchii posteriori ai coapsei:

- A. Sunt extensori ai coapsei.
- B. Flectează gamba.
- C. Au origine pe osul iliac.
- D. M.biceps al femurului și m.semitendinos sunt rotatori (sinergiști) ai gambei.
- E. Toți participă la formarea pes anserinus profundus.

CM. The muscles of the posterior group of the thigh:

- A. Are are extensors of the thigh.

- B. Flex the leg.
- C. Originate from the iliac bone.
- D. M. biceps femoris and m. semitendinosus are rotators (synergistic) of the leg.
- E. All of them participate in the formation of the *pes anserinus profundus*.

СМ. Задние мышцы бедра:

- A. Являются разгибателями бедра.
- B. Сгибают голень.
- C. Начинаются на подвздошной кости.
- D. Двуглавая м-ца бедра и полусухожильная м-ца являются вращателями (синергистами) голени.
- E. Все участвуют в формировании *pes anserinus profundus*.

Grupul posterior de mușchi ai coapsei include trei mușchi biarticulari – semitendinos, semimembranos și bicepsul femural. Toți sunt extensori ai coapsei și flexori ai gambei, iar când gamba este flexată și rotatori ai ei, numai că bicepsul o rotește în afară, iar ceilalți doi – înăuntru. Mușchii semitendinos, semimembranos și capul lung al bicepsului își iau originea de pe tuberozitatea ischionului, iar capul lui scurt sau femural – de pe septul intermuscular lateral al coapsei și linia aspră a femurului. În punctul lor de inserție tendonul mușchiului semitendinos, împreună cu tendoanele mușchilor croitor și gracilis formează *pes anserinus superficialis*, iar cel al mușchiului semimembranos – *pes anserinus profundus*. **În cazul dat numai două enunțuri sunt corecte – „A” și „B”.**

121. СМ. Мушчии медиали ai coapsei:

- A. Toți sunt adductori ai coapsei.
- B. Toți se inseră pe linia aspera femoris.
- C. Își iau originea de pe osul pubis.
- D. M. gracilis participă la formarea *pes anserinus superficialis*.
- E. M. pectineu participă la flexia și abducerea coapsei.

СМ. The muscles of the medial group of the thigh:

- A. Are adductors of the thigh.
- B. All are inserted in linia aspera of the femoris.
- C. Originate from the pubic bone.
- D. M. gracilis participates in the formation the *pes anserinus superficialis*.
- E. M. pectineus participates in flexion and abduction of the thigh.

СМ. Медиальные мышцы бедра

- A. Все приводят бедро.
- B. Все прикрепляются на *linia aspera femoris*.
- C. Начинаются на лобковой кости.
- D. Тонкая м-ца участвует в формировании *pes anserinus superficialis*.
- E. Гребенчатая м-ца участвует в сгибании и отведении бедра.

Grupul medial de mușchi ai coapsei sau grupul adductorilor include cinci mușchi – adductorii lung, scurt (mușchii Chassaignac) și mare, mușchiul pectineu și mușchiul gracilis. Toți cinci își iau originea de pe ramurile pubisului, dar se inseră în mod diferit – gracilis – pe tuberozitatea tibiei, pectineul – pe linia pectineală a femurului, adductorul scurt – pe partea superioară a liniei aspre a femurului, adductorul lung – pe partea ei inferioară, iar adductorul mare – pe întreaga linie aspră. La nivelul punctului de inserție mușchiul gracilis prin tendonul său participă la formarea *pes anserinus superficialis*. **Corecte sunt „A”, „C”, „D”.**

122. СМ. Locul de inserție a *musculus semimembranosus*.

- A. Condylus medialis tibiae.
- B. Condylus lateralis tibiae.
- C. Epicondylus lateralis femoris.

- D. Epicondylus medialis femoris.
- E. Fascia mușchiului popliteu.

CM. The site of insertion of the *musculus semimembranosus* is.

- A. Condylus medialis tibiae.
- B. Condylus lateralis tibiae.
- C. Epicondylus lateralis femoris.
- D. Epicondylus medialis femoris.
- E. Fascia of the popliteal muscle.

CM. Места прикрепления *musculus semimembranosus*.

- A. Condylus medialis tibiae.
- B. Condylus lateralis tibiae.
- C. Epicondylus lateralis femoris.
- D. Epicondylus medialis femoris.
- E. Фасция подколенной мышцы.

Mușchiul semimembranos se termină printr-un tendon gros și rezistent, care se împarte în trei fascicule (*pes anserinus profundus*), dintre care unul se inseră pe condilul medial al tibiei, altul pe fascia mușchiului popliteu, iar al treilea se întoarce în sus și lateral (tendonul recurent), se așterne pe capsula articulației genunchiului constituind ligamentul popliteu oblic (Winslow).

Astfel enunțurile „B”, „C” și „D” sunt falsuri și **doar „A” și „E” sunt cele corecte.**

123. CM. Mușchii coapsei, grupul anterior:

- A. Semimembranos
- B. Cvadriiceps
- C. Biceps femural
- D. Pectinat
- E. Croitor

CM. The muscles of the anterior group of the thigh are:

- A. Semimembranosus
- B. Quadriceps femoris
- C. Biceps femoris
- D. Pectineus
- E. Sartorius m.

CM. Мышцы бедра, передняя группа:

- A. Полуперепончатая.
- B. Четырехглавая бедра.
- C. Двуглавая бедра.
- D. Гребенчатая.
- E. Портняжная.

Din grupul anterior de mușchi ai coapsei fac parte cvadriicepsul femural cu capetele vastul medial, lateral, intermediar și rect și mușchiul croitor (denumit astfel de către Spigelius). Mușchii semimembranos și biceps femural sunt din grupul posterior, iar pectinatul – din grupul medial (al adductorilor) de mușchi ai coapsei. **Enunțuri corecte sunt „B” și „E”.**

124. CM. Mușchii coapsei, grupul posterior:

- A. Semimembranos
- B. Cvadriiceps
- C. Biceps femural
- D. Semitendinos
- E. Pectinat

CM. The muscles of the posterior group of the thigh are:

- A. Semimembranos
- B. Quadriceps femoris
- C. Biceps femoris
- D. Semitendinosus
- E. Pectineus

CM. Мышцы бедра, задняя группа:

- A. Полуперепончатая.
- B. Четырехглавая бедра.
- C. Двуглавая бедра.
- D. Полусухожильная.
- E. Гребенчатая.

Grupul posterior de mușchi ai coapsei include mușchii semitendinos, semimembranos și biceps femural. (Unii autori consideră ca parte a lui și mușchiul popliteu). Cvadricepsul este din grupul anterior, iar pectinatul este parte componentă a grupului medial. **Enunțuri corecte sunt „A”, „C”, „D”.**

125. CM. Extensia coapsei e realizată de mușchii:

- A. Gluteu mare
- B. Gluteu mediu
- C. Biceps al coapsei
- D. Obturator extern
- E. Iliopsoas

CM. The extension of the thigh is realized by the following muscles:

- A. Gluteus maximus
- B. Gluteus medius
- C. Biceps femoris
- D. Obturator externus
- E. Iliopsoas

CM. Мышцы разгибатели бедра:

- A. Большая ягодичная.
- B. Средняя ягодичная.
- C. Двуглавая бедра.
- D. Наружная запирательная.
- E. Подвздошно-поясничная.

Extensia coapsei se realizează în articulația șoldului în jurul unei axe trasate perpendicular prin mijlocul cavității acetabulare. Amplitudinea mișcării de extensie este legată de poziția genunchiului – cu gamba flectată extensia e mult mai mare. Ea este realizată de mușchii semimembranos, semitendinos și biceps femural, la fel prin intervenția porțiunii posterioare a mușchiului fesier mijlociu și fesier mic, iar în menținerea poziției de hiperextensie intervine mușchiul fesier mare.

Enunțuri corecte sunt „A”, „B”, „C”. Obturatorul extern este rotator lateral al coapsei, iar mușchiul iliopsoas – flexor.

126. CM. Abduc coapsa mușchii:

- A. Tensor al fasciei late
- B. Piriform
- C. Obturator intern
- D. Gluteu mediu
- E. Obturator extern

CM. The following thigh muscles abduct the thigh:

- A. Tensor fasciae latae
- B. Piriformis
- C. Obturator internus
- D. Gluteus medius
- E. Obturator externus

CM. Отводящие мышцы бедра:

- A. Напрягатель широкой фасции
- B. Грушевидная.
- C. Внутренняя запирательная.
- D. Средняя ягодичная.
- E. Наружная запирательная.

Mișcarea de abducție a coapsei are loc în jurul unei axe sagitale ce trece prin centrul capului femural. Abducția maximă a coapsei este de aproximativ 70° . se realizează de mușchii tensor al fasciei late, fesier mijlociu și croitor. **Enunțurile corecte, după cum se vede, sunt „A” și „D”**, deoarece piriformul este în primul rând rotator lateral și numai mai apoi abductor și extensor al coapsei, obturatorul intern – rotator lateral, obturatorul extern – la fel.

127. CM. Indicați care mușchi participă la flexia coapsei

- A. Musculus rectus femoris.
- B. Musculus vastus medialis.
- C. Musculus vastus lateralis.
- D. Musculus vastus intermedius.
- E. Musculus sartorius

CM. Which of the following muscles provides the flexion of the thigh:

- A. Musculus rectus femoris.
- B. Musculus vastus medialis.
- C. Musculus vastus lateralis.
- D. Musculus vastus intermedius.
- E. Musculus sartorius

CM. В сгибании бедра участвуют:

- A. Musculus rectus femoris.
- B. Musculus vastus medialis.
- C. Musculus vastus lateralis.
- D. Musculus vastus intermedius.
- E. Musculus sartorius.

Mișcarea de flexie a coapsei a fost descrisă mai sus. Menționăm mușchii, participanți la realizarea flexiei. Aceștea sunt: dreptul femural, iliopsoasul, tensorul fasciei late, croitorul ca realizatori principali; ca participanți secundari sunt mușchii adductori (toți trei), vastul medial și partea anterioară a fesierului mijlociu. **Enunțați sunt numai doi dintre flexorii principali ai coapsei – „A” și „E”**.

128. CM. Indicați care mușchi participă la adducerea coapsei

- A. Musculus gluteus medius.
- B. Musculus gluteus minimus.
- C. Musculus gracilis.
- D. Musculus pectineus.
- E. Musculus vastus intermedius.

CM. Which of the following muscles provides the adduction of the thigh:

- A. Musculus gluteus medius.

- B. *Musculus gluteus minimus.*
- C. *Musculus gracilis.*
- D. *Musculus pectineus.*
- E. *Musculus vastus intermedius.*

СМ. Мышцы - приводящие бедро:

- A. *Musculus gluteus medius.*
- B. *Musculus gluteus minimus.*
- C. *Musculus gracilis.*
- D. *Musculus pectineus.*
- E. *Musculus vastus intermedius.*

Mișcarea de adducție a coapsei este limitată de întâlnirea ambelor coapse, iar când acestea se încrucișează – de ligamentele articulației coxofemorale. Această mișcare este realizată de mușchii iliopsoas, fesier mic, vast medial, pectineu, cei trei adductori (lung, mic, mare), semimembranos și semitendinos.

Doar doi dintre acești mușchi numeroși sunt enunțați – „B” și „D”.

129. СМ. Indicați care mușchi participă la flexia gambei

- A. *Musculus biceps femoris.*
- B. *Musculus vastus medialis.*
- C. *Musculus vastus lateralis.*
- D. *Musculus popliteus.*
- E. *Musculus vastus intermedius.*

СМ. Which of the following muscles provides the flexion of the leg:

- A. *Musculus biceps femoris.*
- B. *Musculus vastus medialis.*
- C. *Musculus vastus lateralis.*
- D. *Musculus popliteus.*
- E. *Musculus vastus intermedius.*

СМ. В сгибании голени участвуют:

- A. *Musculus biceps femoris.*
- B. *Musculus vastus medialis.*
- C. *Musculus vastus lateralis.*
- D. *Musculus popliteus.*
- E. *Musculus vastus intermedius.*

Flexia gambei se realizează în articulația genunchiului în jurul unei axe transversale (frontale) ce trece prin condilii femurului. Amplitudinea acestei mișcări este de cca 135⁰. Mușchii flexori principali ai gambei sunt m. biceps femoris și m. *semimembranosus*, iar flexori secundari – mușchii semitendinos, popliteu, plantar, croitor, gastrocnemian. **Doi dintre ei sunt enunțați – „A” și „D”.**

**Mușchii și fasciile gambei și piciorului –
structură, topografie, funcții, explorare pe viu.
Topografia membrului inferior.**

130. СС. Locul de inserție a *musculus triceps surae*:

- A. *Maleolus medialis.*
- B. *Maleolus lateralis.*
- C. *Processus posterior tali.*
- D. *Tuber calcanei.*
- E. *Os naviculare*

СС. The place of insertion of the *musculus triceps surae* is:

- A. *Maleolus medialis.*

- B. *Maleolus lateralis.*
- C. *Processus posterior tali.*
- D. *Tuber calcanei.*
- E. *Os naviculare*

CS. Укажите место прикрепления *musculus triceps surae.*

- A. *Maleolus medialis.*
- B. *Maleolus lateralis.*
- C. *Processus posterior tali.*
- D. *Tuber calcanei.*
- E. *Os naviculare*

Mușchiul tricepsul sural reprezintă planul superficial de mușchi posteriori ai gambei, care determină configurația pulpei piciorului sau moletului – proeminenței cărnoase posterioare a gambei, caracteristice omului. Din componența tricepsului sural fac parte mușchii gastrocnemian, solear și plantar. Gastrocnemianul împreună cu solearul formează un tendon comun - cel mai voluminos din corpul omului, denumit tendon calcanean, tendonul lui Achilles sau al lui Hippokrates, care se inseră pe tuberozitatea calcaneului. Astfel, **enunțul corect este „D”**, iar celelalte sunt distractori.

131. CS. Peronierul al treilea reprezintă o porțiune a mușchiului:

- A. Tibial anterior
- B. Peronier lung
- C. Tibial posterior
- D. Peronier scurt
- E. Extensor lung al degetelor

CS. The third peroneus is a portion of next muscle:

- A. *M. tibialis anterior*
- B. *M. peroneus longus*
- C. *M. tibialis posterior*
- D. *M. peroneus brevis*
- E. *M. extensor digitorum longus*

CS. Третья малоберцовая мышца является частью:

- A. Передней большеберцовой мышцы.
- B. Длинной малоберцовой мышцы.
- C. Задней большеберцовой мышцы.
- D. Короткой малоберцовой мышцы.
- E. Длинного разгибателя пальцев.

Al treilea peronier (m. peroneus tertius) sau mușchiul fibular al treilea reprezintă o porțiune desprinsă din mușchiul extensor lung al degetelor, din partea lui inferioară și laterală. Se fixează pe fața medială a fibulei (jumătatea ei distală) și pe porțiunea adiacentă a membranei interosoase a gambei. Tendonul lui trece pe sub retinaculul inferior al extensorilor printr-o teacă sinovială comună cu extensorul lung al degetelor și se inseră pe baza osului metatarsian V. Este un slab flexor dorsal și pronator – abductor al piciorului.

Enunțul corect este „E”.

132. CS. Indicați care mușchi participă la rotația laterală a gambei

- A. *Musculus rectus femoris.*
- B. *Musculus biceps femoris.*
- C. *Musculus sartorius.*
- D. *Musculus adductor longus.*
- E. *Musculus gracilis.*

CS. Which of the following muscles takes part in lateral rotation of the leg.

- A. *Musculus rectus femoris.*
- B. *Musculus biceps femoris.*
- C. *Musculus sartorius.*
- D. *Musculus adductor longus.*
- E. *Musculus gracilis.*

CS. Укажите мышцы, вращающие голень кнаружи:

- A. *Musculus rectus femoris.*
- B. *Musculus biceps femoris.*
- C. *Musculus sartorius.*
- D. *Musculus adductor longus.*
- E. *Musculus gracilis.*

Mișcările de rotație internă și externă a gambei în articulația genunchiului se produc în compartimentul tibiomeniscal. Rotația internă (medială) a gambei este realizată de mușchii semimembranos, semitendinos, popliteu și croitor, iar rotația externă (laterală) – de mușchiul biceps femural. În total rotația are o amplitudine de 15⁰. Dintre mușchii enunțați rectul femural, adductorul lung și gracilis nu realizează mișcări de rotație a gambei; croitorul o rotește medial și numai bicepsul femural e enunțat corect. **Prin urmare răspunsul este „B”.**

133. CM. Indicați originea *musculus extensor digitorum brevis*.

- A. Calcaneus.
- B. Os naviculare.
- C. Talus.
- D. Tibia.
- E. Nu începe de la *retinaculum extensorum inferius*.

CM. The origin of the *musculus extensor digitorum brevis* is.

- A. Calcaneus.
- B. Os naviculare.
- C. Talus.
- D. Tibia.
- E. It does not arise from the *retinaculum extensorum inferius*.

CM. Укажите начало *musculus extensor digitorum brevis*:

- A. Calcaneus.
- B. Os naviculare.
- C. Talus.
- D. Tibia.
- E. Не начинается от *retinaculum extensorum inferius*.

Mușchiul extensor scurt al degetelor este unul dintre cei doi mușchi de pe fața dorsală a piciorului, situat sub tendoanele extensorilor degetelor. Începe de pe fața dorsală a calcaneului, acoperă fața dorsală a oaselor și articulațiilor piciorului.

Mușchiul se împarte în trei fascicule, care prin trei tendoane se inseră pe baza falangelor medii și distale.

Din cele expuse, reiese că există două enunțuri corecte – „A” și „E”.

134. CM. Mușchii gambei:

- A. Sunt grupați simetric în jurul oaselor.
- B. Sunt situați în 3 loje separate.
- C. Majoritatea tendoanelor lor își schimbă direcția.
- D. Mușchii grupului anterior sunt extensori ai gambei.
- E. În majoritatea lor sunt multiarticulari.

CM. Which of the following statements about the leg muscles is true:

- A. They are arranged symmetrically around the bones.
- B. They are located in 3 separated lodges.
- C. The majority of their tendons change the directions.
- D. The muscles of the anterior group are extensors of the leg.
- E. Majority of them are multiarticular.

CM. Мышцы голени:

- A. Располагаются симметрично вокруг костей.
- B. Располагаются в 3 отдельных ложах.
- C. Большая часть сухожилий этих м-ц меняет своё направление.
- D. Мышцы передней группы являются разгибателями голени.
- E. В большинстве своем являются многосуставными.

Mușchii gambei sunt situați asimetric față de oase; în rezultat fața medială și marginea anterioară a tibiei și ambele maleole nu sunt acoperite de mușchi. Mușchii gambieri se împart în trei grupuri, care sunt situați în trei loji diferite. Aceste grupuri sunt:

- anterior, sau grupul extensorilor (tibialul anterior, extensorul lung al halucelui, extensorul lung al degetelor, uneori cu peronierul al treilea);
- posterior, sau grupul flexorilor, compus din două planuri – profund (tibialul posterior, flexorul lung al halucelui, flexorul lung al degetelor și popliteu) și superficial (tricepsul sural, compus din gastrocnemian și solear și plantar);
- lateral, constituit din peronierii lung și scurt.

Cei mai mulți dintre mușchii gambei sunt multiarticulari – ei trec peste articulațiile genunchiului, talocrurală, articulațiile piciorului. Tendoanele lor sunt lungi, în multe cazuri își schimbă direcția până când ajung la punctele de inserție. **Prin urmare, enunțurile corecte sunt „B”, „C” și „E”, iar cele false – „A” (nicio simetrie) și „D” – deoarece mușchii din grupul anterior extind nu gamba, ci piciorul și degetele acestuia.**

135. CM. Retinaculele, formate de fascia crurală:

- A. Retinaculul extensorilor și cel al flexorilor au câte două porțiuni: superioară și inferioară.
- B. Sub retinaculul flexorilor se formează două canale osteofibroase.
- C. Vasele tibiale posterioare și nervul tibial trec printr-o teacă separată.
- D. Posterior de maleola laterală se formează două retinacule peroniere.
- E. Sub retinaculul inferior al extensorilor se află 3 canale osteofibroase.

CM. Choose the true statements about the retinaculi, which are formed by fascia of leg:

- A. Each extensor and flexor retinaculi have two portions: superior and inferior.
- B. Beneath flexor retinaculum two osteofibrous canals are formed.
- C. The tibial posterior vessels and tibial nerve pass through the separate sheath
- D. Behind the de lateral malleolus two fibular retinaculi are formed.
- E. Under the inferior extensor retinaculum three osteofibrous canals are located.

CM. Удерживатели сухожилий мышц - производные фасции голени:

- A. Удерживатель разгибателей и удерживатель сгибателей имеют по две части: верхнюю и нижнюю.
- B. Под удерживателем сгибателей располагаются два костнофиброзных канала.
- C. Задние большеберцовые сосуды и большеберцовый нерв проходят через отдельное влагалище.
- D. Позади латеральной лодыжки имеются два удерживателя малоберцовых мышц.
- E. Под нижним удерживателем разгибателей располагаются 3 костнофиброзных канала.

În partea sa inferoanterioară fascia gambei prezintă îngroșări transversale, care formează retinaculele mușchilor extensori, flexor și peronieri. Ele au rolul de a menține tendoanele acestor mușchi în imediată apropiere de planul osos. Pe fața anterioară a gambei, puțin mai

	<p>sus de ambele maleole (medială și laterală) în fascia gambei se implică o fâșie transversală de fascicule tendinoase sub aspect de bandeletă, fixată pe ambele oase ale gambei, denumită retinacul al mușchilor extensori superior. Ceva mai distal, la nivelul feței anterioare a articulației talocrurale se formează retinacul inferior al mușchilor extensori, care are aspectul literei y culcat. Sub retinacul inferior al extensorilor se formează 4 canale fibroase – trei pentru tendoane și unul pentru vase sangvine și nervi. Posterior de maleola medială se formează retinacul mușchilor flexori. Sub el există trei canale osteofibroase pentru tendoanele mușchilor tibial posterior, flexor lung al degetelor și flexor lung al halucelui și un canal fibros, situat mai superficial pentru artera tibială posterioară și nervul tibial. Posterior de maleola laterală îngroșarea fasciei formează retinacul superior al mușchilor peronei, sub care tendoanele ambilor mușchi se află într-o teacă osteofibroasă comună, iar distal și ceva mai jos se formează retinacul inferior al peronierilor, sub care există două canale osteofibroase – câte unul pentru tendonul fiecărui mușchi peronier. Ținând cont de datele expuse conchidem, că enunțurile „A”, „B”, „E” sunt false, <i>iar cele corecte sunt „C” și „D”</i>.</p>
136.	<p>CS. Prin orificiul sciatic mare trece:</p> <p>A. M. obturator intern B. M. obturator extern C. M. gluteu mic D. M. piriform E. M. iliopsoas</p> <p>CS. Which of the following muscles passes through the greater sciatic orifice:</p> <p>A. M. obturator internus B. M. obturator externus C. M. gluteus minimus D. M. piriformis E. M. iliopsoas</p> <p>CS. Через большое седалищное отверстие проходит:</p> <p>A. Внутренняя запирательная мышца. B. Наружная запирательная мышца. C. Малая ягодичная мышца. D. Грушевидная мышца. E. Подвздошнопоясничная мышца.</p> <p>Orificiul sciatic mare este un orificiu la nivelul micului bazin, delimitat de incizura sciatică mare, sacru și ligamentele sacrospinal și sacrotuberal. Prin acest orificiu își face apariția din cavitatea micului bazin mușchiul piriform, care începe de pe fața anterioară a sacrului și se inseră pe trohanterul mare al femurului. Deasupra și dedesubtul mușchiului, deoarece el nu umple în totalitate orificiul sciatic mare, rămân orificiile suprapiriform și infrapiriform, prin care trec numeroase vase sangvine și nervi. Dintre mușchii enunțați numai piriformul este unicul mușchi, care trece prin orificiul sciatic mare, <i>deci enunțul corect este „D”</i>.</p>
137.	<p>CS. Prin orificiul sciatic mic trece:</p> <p>A. M. piriform B. M. obturator intern C. M. obturator extern D. Mm. gemeni E. M. psoas mic</p> <p>CS. Which of the following muscles passes through the lesser sciatic orifice:</p> <p>A. M. piriformis B. M. obturator internus C. M. obturator externus</p>

- D. Mm. gemeli
- E. M. psoas minor

CS. Через малое седалищное отверстие проходит:

- A. Грушевидная мышца
- B. Внутренняя запирательная мышца
- C. Наружная запирательная мышца
- D. Близнецовые мышцы
- E. Малая поясничная мышца

Orificiul sciatic mic e delimitat de incizura sciatică mică a coxalului și ligamentele sacrospinal și sacrotuberal. Prin acest orificiu din micul bazin trec vase sangvine și nervi spre fosa ischianală și tendonul mușchiului obturator intern, care își are originea pe marginile orificiului obturat, pe fața internă a membranei obturatorii și inserția în fosa trohanterică (sub trohanterul mare) a femurului. Este unicul mușchi tendonul căruia trece prin orificiul sciatic mic. Dintre mușchii enumerați piriformul trece prin orificiul sciatic mare, iar ceilalți nu trec prin careva orificii, *deci enunțul corect este „B”*.

138. CS. Lacuna vasculară se separă de cea musculară prin:

- A. Lig. lacunar
- B. Lig. inghinal
- C. Lig. reflex
- D. Arcul iliopectineu
- E. Fascia transversă

CS. The vascular lacuna is separated from the muscular one by:

- A. Lig. lacunaris
- B. Lig. inguinale
- C. Lig. reflexus
- D. Iliopectineal arch
- E. Fascia transversa

CS. Сосудистую и мышечную лакуны разделяет:

- A. Лакунарная связка
- B. Паховая связка
- C. Возвратная связка
- D. Подвздошно-гребенчатая дуга
- E. Поперечная фасция

Prin spațiul dintre ligamentul inghinal (Vesalius, Poupart) și marginea anterosuperioară a coxalului trece spre trohanterul mic al femurului pe care își are inserția mușchiul iliopsoas (Hyrtl). Acest mușchi nu ocupă spațiul dat în totalitate, din care motiv fascia iliacă care îl acoperă, în partea laterală concrește strâns cu ligamentul inghinal, iar în partea medială ea se fixează printr-o îngroșare pe eminența iliopubiană (iliopectinee) formând arcul iliopectineu. Arcul iliopectineu împarte spațiul dintre lig. inghinal și coxal în două lacune – una laterală – lacuna musculară și una medială – lacuna vasculară (Hesselbach). Ligamentele enunțate (lacunar și reflex) reprezintă derivate ale ligamentului inghinal, iar fascia transversală formează peretele posterior al canalului inghinal. *Prin urmare enunțul corect e „D”*.

139. CS. Limita superioară a trigonum femorale e formată de:

- A. Musculus iliopsoas
- B. Musculus sartorius
- C. Musculus vastus medialis
- D. Ligamentum inguinale
- E. Musculus obliquus externus abdominis

CS. The superior border of the trigonum femorale is formed by:

- A. Musculus iliopsoas

- B. *Musculus sartorius*
- C. *Musculus vastus medialis*
- D. *Ligamentum inguinale*
- E. *Musculus obliquus externus abdominis*

CS. Сверху *trigonum femorale* ограничен:

- A. *Musculus iliopsoas*
- B. *Musculus sartorius*
- C. *Musculus vastus medialis*
- D. *Ligamentum inguinale*
- E. *Musculus obliquus externus abdominis*

Triunghiul femural (Scarpa) reprezintă o regiune a feței anterioare a coapsei, delimitată din partea superioară (mai precis superomedială) de ligamentul inghinal, din partea medială – de mușchiul adductor lung al coapsei (Chassaignac), iar din partea laterală – de mușchiul croitor. Dintre formațiunile enunțate mușchiul oblic extern al abdomenului nu se află în regiunea dată, mușchiul iliopsoas e încadrat în limitele triunghiului, vastul medial se află inferior de triunghi, iar mușchiul croitor formează limita laterală a triunghiului, iar ligamentul inghinal – cea superioară. **Prin urmare enunțul corect este „D”.**

140. CS. Limita medială a *trigonum femorale* o constituie:

- A. *Musculus adductor longus*
- B. *Musculus vastus medialis*
- C. *Musculus rectus femoris*
- D. *Ligamentum inguinale*
- E. *Musculus obliquus externus abdominis*

CS. The medial border of the *trigonum femorale* is formed by:

- A. *Musculus adductor longus*
- B. *Musculus vastus medialis*
- C. *Musculus rectus femoris*
- D. *Ligamentum inguinale*
- E. *Musculus obliquus externus abdominis*

CS. С медиальной стороны *trigonum femorale* ограничен:

- A. *Musculus adductor longus*
- B. *Musculus vastus medialis*
- C. *Musculus rectus femoris*
- D. *Ligamentum inguinale*
- E. *Musculus obliquus externus abdominis*

Triunghiul femural (Scarpa) este zona feței anterioare a coapsei, delimitate de ligamentul inghinal (sus), mușchiul adductor lung (medial) și mușchiul croitor (lateral). **Corect este „A”.**

141. CS. Limita laterală a *trigonum femorale* e dată de:

- A. *Musculus rectus femoris*
- B. *Musculus sartorius*
- C. *Musculus vastus medialis*
- D. *Musculus vastus lateralis*
- E. *Musculus obliquus externus abdominis*

CS. The lateral border of the *trigonum femorale* is formed by:

- A. *Musculus rectus femoris*
- B. *Musculus sartorius*
- C. *Musculus vastus medialis*
- D. *Musculus vastus lateralis*
- E. *Musculus obliquus externus abdominis*

CS. С латеральной стороны *trigonum femorale* ограничен:

- A. *Musculus rectus femoris*
- B. *Musculus sartorius*
- C. *Musculus vastus medialis*
- D. *Musculus vastus lateralis*
- E. *Musculus obliquus externus abdominis*

„A” – fals (rectul femural se află în afara limitelor triunghiului femural; „B” – **e enunțul corect**; „C” – fals – vastul medial nu are nicio atribuție la triunghiul femural; „D” – fals – vastul lateral la fel; „E” – fals – acest mușchi nu are nimic în comun cu triunghiul femural.

142. CS. În triunghiul femural se află:

- A. Canalul inghinal
- B. Artera femurală
- C. Nervul sciatic
- D. Canalul adductor
- E. Canalul cruropopliteu

CS. In the femoral triangle can be found:

- A. The inguinal canal
- B. The femoral artery
- C. The obturator canal
- D. The adductor canal
- E. The cruropopliteal canal

CS. В бедренном треугольнике находится:

- A. Паховый канал
- B. Бедренная артерия
- C. Запирательный канал
- D. Приводящий канал
- E. Голеноподколенный канал

Nici unul dintre canalele enunțate nu se află în limitele triunghiului femural. Nervul sciatic trece pe fața posterioară a coapsei, iar în triunghiul femural prin lacuna vasculară trece artera femurală, însoțită fiind de vena omonimă.

Enunțul corect este „B”.

143. CS. Peretele lateral al *canalis adductorius*.

- A. *Musculus adductor magnus*
- B. *Musculus adductor longus*
- C. *Musculus adductor brevis*
- D. *Musculus vastus medialis*
- E. *Musculus sartorius*

CS. The lateral wall of the *canalis adductorius* is formed by.

- A. *Musculus adductor magnus*
- B. *Musculus adductor longus*
- C. *Musculus adductor brevis*
- D. *Musculus vastus medialis*
- E. *Musculus sartorius*

CS. Латеральной стенкой *canalis adductorius* является:

- A. *Musculus adductor magnus*
- B. *Musculus adductor longus*
- C. *Musculus adductor brevis*
- D. *Musculus vastus medialis*
- E. *Musculus sartorius*

Canalul adductor, femuropopliteu sau canalul lui Hunter reprezintă un spațiu îngust, localizat în partea inferomedială a coapsei, care continuă șanțul femural anterior și leagă fața anterioară a coapsei cu fosa poplitee. Prin canal trec artera și vena femurală și nervul safen. Canalului adductor i se disting trei pereți și trei orificii. Peretele medial este format de mușchiul adductor mare, peretele lateral – de mușchiul vast medial, iar cel anterior este dat de lama vastoadductorie – o expansiune tendinoasă, întinsă între mușchiul vastul medial și tendonul mușchiului adductor mare.

Orificiile canalului sunt următoarele:

- superior, aflat la capătul inferior al șanțului femoral anterior, delimitat de mușchii vast medial, adductor mare și marginea superioară, liberă a lamei vastoadductoare, prin care pătrund vasele femurale și nervul safen;

- anterior, aflat în partea inferioară a lamei vastoadductoare, prin care părăsesc canalul nervul safen și artera descendentă a genunchiului (ramură a arterei femurale);

- inferior, aflat în tendonul adductorului mare, denumit hiat tendinos, care se deschide pe fața posterioară a genunchiului, în unghiul superior al fosei poplitee. Prin acest orificiu își face apariția artera însoțită de venă – vase, care aici poartă denumirea de artera și vena poplitee.

Printre mușchii enunțați există și mușchiul vastul medial, care constituie peretele lateral al canalului adductor, **prin urmare enunțul corect este „D”**.

144. CS. Peretele anterior al canalis cruropopliteus.

A. *Musculus soleus*

B. *Musculus gastrocnemius*

C. *Musculus flexor digitorum longus*

D. *Musculus tibialis posterior*

E. *Musculus semimembranosus*

CS. The anterior wall of the canalis cruropopliteus is formed by.

A. *Musculus soleus*

B. *Musculus gastrocnemius*

C. *Musculus flexor digitorum longus*

D. *Musculus tibialis posterior*

E. *Musculus semimembranosus*

CS. Передней стенкой canalis cruropopliteus является:

A. *Musculus soleus*.

B. *Musculus gastrocnemius*.

C. *Musculus flexor digitorum longus*.

D. *Musculus tibialis posterior*.

E. *Musculus semimembranosus*.

Canalul cruropopliteu sau canalul Gruber este un spațiu dintre mușchii superficiali și profunzi ai gambei prin care din fosa poplitee pe gambă trec nervul tibial și vasele sangvine care îl însoțesc. Canalul cruropopliteu este delimitat din partea anterioară de mușchiul tibial posterior, iar din partea posterioară – de mușchiul solear. Canalului i se disting trei orificii – superior, anterior și inferior. Orificiul superior este delimitat anterior de mușchiul popliteu învelit în fascia omonimă, iar posterior – de arcul tendinos al mușchiului solear (marginea superioară a tendonului de origine a solearului, aflat între fibulă și tibie). Prin acest orificiu trec artera poplitee și nervul tibial. Orificiul anterior se află în partea superioară a membranei interosoase a gambei; prin el trece artera tibială anterioară, care pornește de la artera poplitee. Orificiul inferior al canalului se află în treimea inferioară a gambei, din partea medială, la nivelul trecerii m. solear în tendon. Canalul cruropopliteu are o ramificație – canalul musculo-peronier inferior, prin care trece artera peronee (fibulară) – o ramură a arterei tibiale posterioare din canalul Gruber. Canalul musculo-peronier inferior e delimitat de fibulă, flexorul lung al halucelui și mușchiul tibial posterior. Ținând cont de cele expuse mai sus identificăm cu ușurință **enunțul corect – „D”**.

145. CS. Formațiuni topografice localizate pe picior:

- A. Canalul Pirogov
- B. Canalul femural
- C. Canalul cruropopliteu
- D. Hiatul safen
- E. Nimic din cele menționate

CS. The topographic formation localized on the foot is:

- A. Pirogov's canal
- B. The femoral canal
- C. The cruropopliteal canal
- D. The saphenus opening
- E. None of the mentioned above

CS. Топографические образования области стопы:

- A. Канал Пирогова.
- B. Бедренный канал.
- C. Голеноподколенный канал
- D. *Hiatusl safenus.*
- E. Ничего из перечисленного.

La nivelul piciorului, pe fața lui plantară se disting șanțurile plantare medial și lateral, prin care trec mănunchiurile vasculonervoase omonime. Canalul Pirogov și canalul cruropopliteu sunt formațiuni localizate la nivelul gambei, iar hiatul safen și canalul femural (atunci când există hernia femurală) – pe coapsă. **Prin urmare enunțul corect este „E”.**

146. CM. Numiți formațiunile care constituie pereții *canalis adductorius*.

- A. Musculus adductor magnus.
- B. Musculus adductor longus.
- C. Musculus adductor brevis.
- D. Musculus vastus medialis.
- E. Musculus sartorius

CM. The structures forming the walls of the *canalis adductorius* are.

- A. Musculus adductor magnus.
- B. Musculus adductor longus.
- C. Musculus adductor brevis.
- D. Musculus vastus medialis.
- E. Musculus sartorius

CM. Назовите анатомические структуры, формирующие стенки *canalis adductorius*:

- A. Musculus adductor magnus.
- B. Musculus adductor longus.
- C. Musculus adductor brevis.
- D. Musculus vastus medialis.
- E. Musculus sartorius.

Canalul adductorilor, canalul femuropopliteu, canalul lui Hunter sau canalul subsartorial leagă regiunea anterioară a coapsei cu fosa poplitee. Este un canal relativ lung, de cca 10 cm, care reprezintă o continuare a șanțului femural anterior. Are o formă prismatic triunghiulară și trei pereți – medial, lateral și anterior. Peretele medial este format de mușchiul adductor mare, lateral – de vastul medial și cel anterior – de septul intermuscular vastoadductor dublat de mușchiul croitor. Acest sept anterior era cunoscut ca „lamina vastoadductoria”, termen neomologat de Terminologia Anatomică (1998). Canalului femuropopliteu i se descriu trei orificii – superior (de intrare) delimitat de mușchii adductor mare și vast medial și marginea superioară a septului intermuscular vastoadductor, prin care trec artera femurală, vena

	<p>femurală și nervul safen, anterior – un orificiu în septul intermuscular prin care apar din canal nervul safen, artera descendentă a genunchiului însoțită de venele omonime și inferior, reprezentat de orificiul adductorilor (hiat adductorius) – un spațiu osteomuscular delimitat de femur și tendonul mușchiului adductor mare deschis în fosa poplitee, prin care trec vasele respective. Mușchii adductori lung și scurt nu au raporturi cu canalul femuropopliteu, iar mușchiul croitor nu-l delimitează nemijlocit. Corecte sunt enunțurile „A” și „D”.</p>
<p>147.</p>	<p>CM. Indicați formațiunile topografice localizate posteroinferior de <i>ligamentum inguinale</i>.</p> <p>A. Annulus inguinalis superficialis. B. Lacuna vasorum. C. Lacuna musculorum. D. Canalis obturatorius. E. Canalis adductorius.</p> <p>CM. Which of the following structures refers to the postero-inferior aspect of the <i>ligamentum inguinale</i>.</p> <p>A. Annulus inguinalis superficialis. B. Lacuna vasorum. C. Lacuna musculorum. D. Canalis obturatorius. E. Canalis adductorius.</p> <p>CM. Укажите топографические образования расположенные позади и ниже <i>ligamentum inguinale</i>:</p> <p>A. Annulus inguinalis superficialis. B. Lacuna vasorum. C. Lacuna musculorum. D. Canalis obturatorius. E. Canalis adductorius.</p> <p>Posteroinferior de ligamentul inghinal (Fallopchio sau Poupard), între ligament și marginea anterosuperioară a coxalului se formează un spațiu, care prin arcul iliopectineu este împărțit în două lacune – laterală – musculară și medială – vasculară. Lacuna musculară este ocupată de mușchiul iliopsoas și nervul femural, iar prin lacuna vasculară trec artera și vena femurale și ramura femurală a nervului genitofemural, care însă nu ocupă întreg spațiul. În partea medială a lacunei vasculare se află inelul femural, delimitat superoanterior de ligamentul inghinal, medial – de ligamentul lacunar sau Gimbernat, posteroinferior – de ligamentul pectineal sau Cooper (o continuare a lig. lacunar pe ramura superioară a pubisului), iar lateral – de vena femurală. Inelul femural este „închis” cu țesut celuloadipos și noduri limfatice inghinale profunde, dintre care mai cunoscut este nodul Cloquet-Rosenmiiller, zis și Pirogov. Din partea superioară (din cavitatea bazinului mare) inelul femural e acoperit de septul femural sau fascia lui Cloquet – derivat al fasciei transversale. Canalele obturator și cel al adductorilor se află inferomedial, la o anumită distanță de ligamentul inghinal, iar inelul superficial al canalului inghinal (Waldeyer) e situat mai sus. Astfel dintre toate formațiunile topografice sunt enunțate sunt doar lacunele, prin urmare enunțuri corecte sunt „B” și „C”.</p>
<p>148.</p>	<p>CM. Enumerați pereții <i>canalis femoralis</i>:</p> <p>A. Vena femoralis B. Arteria femoralis C. Fascia pectinea D. Cornu superius margo falciformis E. Ligamentum inguinale</p> <p>CM. Which of the following structures refers to the walls of the <i>canalis femoralis</i>.</p> <p>A. Vena femoralis. B. Artera femoralis.</p>

- C. Fascia pectinea.
- D. Cornu superius margo falciformis.
- E. Ligamentum inguinale.

СМ. Перечислите стенки *canalis femoralis*:

- A. Vena femoralis.
- B. Arteria femoralis.
- C. Fascia pectinea.
- D. Cornu superius margo falciformis.
- E. Ligamentum inguinale.

Canalul femoral inexistent în condiții de normă reprezintă un interstițiu patologic, care apare în urma prolabării pe coapsă a unor formațiuni anatomice din cavitatea abdominală, adică a formării herniilor femurale. În normă există numai inelul femural – un loc mai puțin rezistent aflat în peretele anterior al abdomenului. Canalului femural i se descriu **două orificii** (intern și extern) și trei pereți. *Orificiul intern* sau superior e situat în unghiul medial al lacunei vasculare. El este delimitat din partea anterioară și de sus de ligamentul inghinal, din partea medială de ligamentul lacunar sau Gimbernat (un grup de fascicule aponevrotice, care provin din ligamentul inghinal și rotunjesc unghiul dintre ligament și ramura superioară a pubisului), din partea posterioară și inferioară – de ligamentul pectineal sau Cooper (continuarea lig. lacunar pe ramura superioară a pubisului), iar lateral – de vena femurală. În condiții de normă inelul femural este ocupat de țesut celuloadipos și noduri limfatice (cel mai pronunțat fiind nodul Cloquet-Rosenmuller sau Pirogov) și acoperit din partea cavității abdominale de o porțiune a fasciei transversale, denumită sept femural, sau fascia lui Cloquet și peritoneu. În acest loc, aflat puțin mai inferior de fosa inghinală medială și ligamentul inghinal peritoneul parietal formează o gropiță – fovea femurală. *Orificiul extern* sau inferior corespunde hiatului safen. Acesta este un orificiu mai mare dintre cele care perforază foița superficială a fasciei late în limitele triunghiului femural (Scarpa), prin care spre vena femurală în care afluează trece vena safenă mare (crosa ei). Din partea laterală hiatul safen este limitat de o margine semilunară numită margine falciformă (în seceră) a lui Burns sau Hey, capetele căreia sunt numite corn superior și corn inferior. Hiatul safen este închis de o porțiune a foiței superficiale a fasciei late numită fascie ciuruită sau cribroasă (Hesselbach). Cei **trei pereți** ai canalului femural sunt anterior, posterior și lateral. Peretele anterior este dat de ligamentul inghinal, cornul superior al marginii falciforme și fascie ciuruită, peretele posterior – de fascia pectinee (foița profundă a fasciei late de pe mușchiul respectiv), iar peretele lateral – de vena femurală. Canalul femural are o lungime de 3-4 cm. El reprezintă mai mult o noțiune clinică, deoarece devine real în caz de hernie femurală, întâlnită mai des la femeie datorită particularităților de gen ale bazinului. Cunoscând cele expuse mai sus se poate conchide, că **enunțurile corecte sunt „A”, „C”, „D” și „E”**.

149. СМ. Numiți limitele *fossa poplitea*.

- A. Musculus biceps femoris.
- B. Musculus semimembranosus.
- C. Musculus gastrocnemius.
- D. Musculus soleus.
- E. Musculus tibialis posterior.

СМ. The limits of the *fossa poplitea* are.

- A. Musculus biceps femoris.
- B. Musculus semimembranosus.
- C. Musculus gastrocnemius.
- D. Musculus soleus.
- E. Musculus tibialis posterior.

СМ. Назовите границы *fossa poplitea*:

- A. Musculus biceps femoris.
- B. Musculus semimembranosus.

- C. Musculus gastrocnemius.
- D. Musculus soleus.
- E. Musculus tibialis posterior.

Fosa poplitee, loja poplitee sau romboul politeu reprezintă o depresiune, aflată posterior de articulația genunchiului. Are o formă romboidă și e delimitată proximal de mușchii biceps femural din partea laterală și semimembranos din partea medială, iar distal – de capetele mușchiului gastrocnemian. Planșeul fosei poplitee este dat de planul popliteu al femurului, fața posterioară a capsulei articulare a genunchiului cu ligamentele respective și mușchiul popliteu, iar din partea posterioară fosa este acoperită de fascia proprie. În fosa poplitee se află țesut celuloadipos, noduri limfatice și mănunchiul vasculonervos popliteu format din artera și vena poplitee și nervul tibial. În unghiul superior al fosei se deschide canalul femuropoplitei, iar prin unghiul inferior începe canalul cruropopliteu (Gruber).

Toate limitele fosei poplitee sunt enunțate prin „A”, „B”, „C”.

150. CM. Indicați canalele din regiunea gambei

- A. Canalis cruropopliteus.
- B. Canalis musculoperoneus superior.
- C. Canalis adductorius.
- D. Canalis musculoperoneus inferior.
- E. Canalis femoralis

CM. The canals of the leg region are:

- A. Canalis cruropopliteus.
- B. Canalis musculoperoneus superior.
- C. Canalis adductorius.
- D. Canalis musculoperoneus inferior.
- E. Canalis femoralis

CM. Каналы, расположенные на голени:

- A. Canalis cruropopliteus.
- B. Canalis musculoperoneus superior.
- C. Canalis adductorius.
- D. Canalis musculoperoneus inferior.
- E. Canalis femoralis.

În regiunea gambei se descriu canalul cruropopliteu sau al lui Gruber, canalele musculoperoneu superior și musculoperoneu inferior, precum și canalul lui Pirogov, care după P. П. Самычев (2008) reprezintă o dedublare a fasciei gambiere proprii în treimea ei superioară, unde printre cele două lamele ale ei trece spre fosa poplitee vena safenă mică. În publicațiile de limbă rusă există și alte explicații referitoare la acest canal. **Astfel enunțurile corecte sunt „A”, „B”, „D”**, deoarece canalul adductorilor și canalul femural (când există) se află pe coapsă.

151. CM. Fascia lată:

- A. Porțiunea ei posterioară are un caracter tendinos.
- B. În porțiunea anterosuperioară se împarte în două foițe.
- C. Lamela profundă este perforată de hiatul safen (*fossa ovalis*)
- D. Formează teci proprii pentru cvadriiceps și adductorul mare.
- E. Porțiunea ei laterală se numește tract iliotibial.

CM. Which of the following statements about the fascia lata is true:

- A. Its posterior part is tendinous.
- B. It splits into 2 layers in its antero-superior portion.
- C. The deep layer is pierced by saphenous opening (*fossa ovalis*)
- D. It forms the sheath for the quadriceps femoris and greater adductor.
- E. Its lateral portion is named iliotibial tract.

СМ. Широкая фасция бедра:

- A. Задняя ее часть является сухожильной.
- B. На передне-верхней поверхности бедра расщепляется на два листка.
- C. На глубоком листке имеется овальная ямка (подкожная щель)
- D. Формирует футляры для четырехглавой и большой приводящей мышц.
- E. Ее латеральная часть называется *tractus iliotibialis*.

Fascia lată reprezintă o membrană cu structură aponevrotică, care acoperă mușchii coapsei. În partea superioară ea se fixează pe creasta iliacă, ligamentul inghinal, simfiza pubiană, ischion, fascia glutee, iar în cea inferioară acoperă articulația genunchiului și trece în fascia crurală. Sus, în partea sa anterosuperioară ea se împarte în două lame – superficială și profundă; în cea superficială se formează hiatul safen cu marginea falciformă și fascia cribroasă. Derivate ale fasciei late sunt tractul iliotibial (Maissiat) – porțiunea laterală cu aspect de bandă, îngroșată prin fascicule aponevrotice de la mușchii tensor al fasciei late și fesier mare, denumită de unii autori lampas de general, septele intermusculare lateral, medial și anteromedial sau vastoadductor, tecile izolate pentru mușchii croitor, gracilis și tensor al fasciei late etc.

Din cele expuse mai sus devine clar, că enunțurile „A”, „C” și „D” sunt cele false, iar **cele corecte sunt „B” și „E”**.

152. СМ. Canalul adductor este delimitat de:

- A.M. adductor mic
- B.M. adductor mare
- C.M. adductor lung
- D.M. vast medial
- E.M. vast lateral

СМ. The adductor canal is delimited by:

- A.M. adductor brevis
- B.M. adductor magnus
- C.M. adductor longus
- D.M. vastus medialis
- E.M. vastus lateralis

СМ. Приводящий канал ограничен:

- A. Малой приводящей м-цей.
- B. Большой приводящей м-цей.
- C. Длинной приводящей м-цей.
- D. Медиальной широкой м-цей.
- E. Латеральной широкой м-цей.

La delimitarea canalului femuropopliteu, adductorilor sau canalului lui Hunter participă mușchii vast medial și adductor mare și lama vastoadductoare. Ceilalți mușchi din grupul anterior al coapsei nu au raporturi cu canalul, cu excepția croitorului, care acoperă din partea anterioară lama vastoadductoare. Prin urmare, **enunțuri corecte sunt „B” și „D”**.

153. СМ. Canalului femuropopliteu i se disting:

- A. 2 pereți
- B. 3 pereți
- C. 2 orificii
- D. 3 orificii
- E. 2 fisuri

СМ. The femoropopliteal canal includes:

- A. 2 walls
- B. 3 walls

- C. 2 openings
- D. 3 openings
- E. 2 fissures

СМ. Бедренно-подколенный канал имеет:

- A. 2 стенки.
- B. 3 стенки.
- C. 2 отверстия.
- D. 3 отверстия.
- E. 2 щели.

Canalul femuropopliteu are trei pereți medial, lateral și anterior și trei orificii – superior, anterior și inferior sau posterior. Toate aceste formațiuni au fost descrise anterior. *Enunțurile „B” și „D” sunt cele corecte.*

154. СМ. Triunghiul femural este delimitat de:

- A. M.pectineu
- B. M.croitior
- C. M.adductor mare
- D. Lig. inghinal
- E. M. adductor lung

СМ. The femoral triangle is bounded by:

- A. M. pectineus
- B. M. sartorius
- C. M. adductor magnus
- D. Inguinal lig.
- E. M. adductor longus

СМ. Бедренный треугольник ограничен:

- A. Гребенчатой м-цей.
- B. Портняжной м-цей.
- C. Большой приводящей м-цей.
- D. Паховой связкой.
- E. Длинной приводящей м-цей.

Triunghiul femural sau triunghiul Scarpa reprezintă structura superficială dintre formațiunile care fac legătura dintre lacuna vasculară și canalul femuropopliteu. Se află în partea superioară a feței anterioare a coapsei și este delimitat superomedial de ligamentul inghinal, inferolateral de mușchiul croitor și inferomedial de adductorul lung. În profunzimea triunghiului se află fosa iliopectinee, formată de mușchii iliopsoas și pectineu, acoperiți cu fascia iliopectineea a lui Tomson (lama profundă a fasciei late). Aici se descriu șanțul iliopectineu, între mușchii respectivi și șanțul femural anterior, continuarea celui dintâi, aflat între mușchii adductori lung și mare din partea medială și vast medial din partea laterală. Aceste șanțuri trec inferior în canalul adductorilor. În limitele triunghiului femural se află vasele femurale, canalul femural, noduri limfatice. *Enunțuri corecte sunt „B”, „D”, „E”.*

155. СМ. Lacuna musculară este delimitată de:

- A. M. iliopsoas
- B. M. croitor
- C. Osul coxal
- D. Lig. lacunar
- E. Arcul iliopectineu

СМ. Muscular lacuna is bounded by:

- A. M. iliopsoas
- B. M. sartorius

- C. Coxal bone
- D. Lacunar lig.
- E. Iliopectineal arch

СМ. Мышечная лакуна ограничена:

- A. Подвздошно-поясничной м-цей.
- B. Портняжной м-цей.
- C. Тазовой костью.
- D. Лакунарной связкой.
- E. Подвздошно-гребенчатой дугой.

Lacuna musculară este situată lateral și este delimitată de osul iliac (parte componentă a coxalului, situată lateral de eminența iliopectinee), jumătatea laterală a ligamentului inghinal (Vesalius, Falloppio sau Poupert), zis și arc inghinal, și arcul iliopectineu.

Prin lacuna musculară trec mușchiul iliopsoas și nervul femural, astfel că mușchiul dat nu poate fi formațiune limitantă, iar mușchiul croitor și ligamentul lacunar cu atât mai mult.

Enunțuri corecte sunt doar „C” și „E”.

156. СМ. Lacuna vasculară este delimitată de:

- A. Vena femurală
- B. M. psoas mare
- C. Lig. inghinal
- D. Lig. pectineal
- E. Arcul iliopectineu

СМ. The vascular lacuna is bounded by:

- A. Femoral vein
- B. M. psoas major
- C. Inguinal lig.
- D. Pectineal lig.
- E. Iliopectinal arch

СМ. Сосудистая лакуна ограничена:

- A. Бедренной веной.
- B. Большой поясничной м-цей.
- C. Паховой связкой.
- D. Гребенчатой связкой.
- E. Подвздошно-гребенчатой дугой.

Lacuna vasculară este situată medial și este delimitată de creasta pectineală a pubisului (*pecten ossis pubis*), arcul iliopectineu, jumătatea medială a ligamentului inghinal, ligamentul lacunar (Gimbernat), continuarea lui pe ramura superioară a pubisului – ligamentul pectineal (Cooper). Lacuna vasculară prezintă orificiul de pasaj al vaselor sangvine femurale. În unghiul ei medial se află inelul femural.

Enunțuri corecte sunt „C”, „D” și „E”.

157. СМ. Inelul femural este delimitat de:

- A. Arcul iliopectineu
- B. Lig. inghinal
- C. Artera femurală
- D. Lig. lacunar
- E. Lig. pectineal

СМ. The femoral ring is bounded by:

- A. Iliopectinal arch
- B. Inguinal lig.
- C. Femoral artery

- D. Lacunar lig.
- E. Pectineal lig.

СМ. Бедренное кольцо ограничено:

- A. Подвздошно-гребенчатой дугой.
- B. Паховой связкой.
- C. Бедренной артерией.
- D. Лакунарной связкой.
- E. Гребенчатой связкой.

Inelul femural prezintă orificiul superior (intern) al canalului femural – unica componentă a canalului, prezentă la toți oamenii, pe când canalul – numai la persoanele cu hernie femurală. Este delimitat de ligamentele inghinal, lacunar (Gimbernat), pectineal (Cooper) și vena femurală. Artera femurală și arcul iliopectineu se află lateral de inel, în unghiul lateral al lacunei vasculare. *Enunțuri corecte sunt „B”, „D” și „E”.*

158. СМ. Canalul femural are:

- A. 2 pereți
- B. 3 pereți
- C. 4 pereți
- D. 2 inele
- E. 1 sept

СМ. The femoral canal has:

- A. 2 walls
- B. 3 walls
- C. 4 walls
- D. 2 rings
- E. 1 septum

СМ. Бедренный канал имеет:

- A. 2 стенки.
- B. 3 стенки.
- C. 4 стенки.
- D. 2 кольца.
- E. 1 перегородку.

Canalului femural i se descriu două orificii și trei pereți (atunci când el există). La persoanele sănătoase sunt prezente numai orificiile – inelul femural și hiatul safen. *Corect – „B” și „D”.*

159. СМ. Fosa poplitee este delimitată de:

- A. M. plantar
- B. M. gastrocnemian
- C. M. biceps al coapsei
- D. M. soleu
- E. M. semimembranos

СМ. The popliteal fossa is bounded by:

- A. M. plantaris
- B. M. gastrocnemius
- C. M. biceps femoris
- D. M. soleus
- E. M. semimembranosus

СМ. Подколенная ямка ограничена:

- A. Подошвенной м-цей.
- B. Икроножной м-цей.
- C. Двуглавой м-цей бедра.

- D. Камбаловидной м-цей.
E. Полуперепончатой м-цей.

Formațiunile, care delimitează fosa poplitee sunt mușchii biceps femural și semimembranos de sus și cele două capete ale mușchiului gastrocnemian de jos. **Enunțurile corecte sunt „B”, „C”, „E”**. Mușchiul soleu se află puțin mai jos de limita inferioară a fosei, sub mușchiul gastrocnemian, iar mușchiul plantar poate lipsi, corpul lui mic se află sub capul lateral al gastrocnemianului și rareori este vizibil.

160. CM. Fascia gambei:

- A. Concrește cu creasta anterioară și fața medială a tibiei.
B. Trimite 2 septe intermusculare: medial și lateral.
C. Formează 2 retinacule: al flexorilor și al extensorilor.
D. Lamela ei profundă separă m.gastrocnemian de cel solear.
E. Spațiul dintre tendonul lui Ahile și lamela profundă a fasciei conține țesut celuloadipos

CM. The leg fascia:

- A. Fuses to the anterior ridge and medial surface of the tibia.
B. Gives off 2 intermuscular septa: medial and lateral.
C. Forms 2 retinaculi: for flexors and for extensors.
D. The deep layer separates the Gastrocnemius and Soleus muscles.
E. The space between Achille's tendon and deep layer of fascia contains fat tissue

CM. Фасция голени:

- A. Срастается с предним гребнем и медиальной поверхностью большеберцовой кости.
B. Формирует 2 межмышечные перегородки - медиальную и латеральную.
C. Образует 2 удерживателя сухожилий сгибателей и разгибателей.
D. Глубокий листок фасции отделяет икроножную м-цу от камбаловидной м-цы.
E. Пространство между Ахилловым сухожилием и глубоким листком фасции содержит жировую клетчатку.

Fascia gambieră este o continuare pe acest segment de membru inferior a fasciei proprii a coapsei (fascia lata). Din partea anterioară a gambei ea concrește intim cu fața medială și marginea anterioară a tibiei. În regiunea posterioară a gambei ea formează două foițe, neomologate de Terminologia Anatomică (1998) – una superficială, care acoperă tricepsul, și alta profundă, situată între planurile superficial și profund de mușchi posteriori. Lamela superficială în partea sa proximală se dedublează formând un interstițiu pentru vena safenă mică (canalul lui Pirogov). Fascia gambei lansează două septe intermusculare – anterior și posterior, care separă grupurile de mușchi formându-le loji anterioară, laterală și două posterioare (superficială și profundă). La nivelul gâtului piciorului fascia se îngroașă în sens transversal formând retinaculele superior și inferior al extensorilor, superior și inferior al peronierilor și retinaculul flexorilor, prin care trec tendoanele mușchilor posteriori din planul profund, pe când ale celor din planul superficial formează tendonul lui Ahile, lipsit de teacă sinovială; între el și lama profundă a fasciei, deasupra calcaneului se află o cantitate apreciabilă de țesut celuloadipos. **Astfel enunțuri corecte sunt doar „A” și „E”**.

161. CM. Canalul musculo-peronier superior este format de:

- A. Tibie
B. Fibulă
C. M. solear
D. M. peronier lung
E. M. flexor lung al halucelui

CM. The superior musculofibular canal is formed by the:

- A. Tibia
B. Fibula
C. Soleus

D. M. peroneus longus
E. M. flexor hallucis longus

СМ. Верхний мышечно-малоберцовый канал ограничен:

- A. Большеберцовой костью.
- B. Малоберцовой костью.
- C. Камбаловидной м-цей.
- D. Длинной малоберцовой м-цей.
- E. Длинным сгибателем большого пальца.

Canalul musculoperonier superior se află în partea superioară a gambei, între fața laterală a fibulei și mușchiul peronier lung, care începe de pe ea. În canal pătrunde o ramură a nervului sciatic – nervul peronier comun, care aici se împarte în nervii peronier profund, care trece spre mușchii grupului anterior pe care îi inervează și nervul peronier superficial, care trece prin canal și apare la limita dintre treimea medie și cea inferioară a gambei, fiind un nerv pielos al piciorului. *Enunțuri corecte sunt „B” și „D”, celelalte sunt distractori.*

162. СМ. Canalul musculoperonier inferior este format de:

- A. M. tibial posterior
- B. Fibulă
- C. M. flexor lung al halucelui
- D. M. peronier lung
- E. M. peroneus tertius

СМ. The inferior musculofibular canal is formed by the:

- A. M. tibial posterior
- B. Fibula
- C. M. flexor hallucis
- D. M. peroneus longus
- E. M. peroneus tertius

СМ. Нижний мышечномалоберцовый канал ограничен:

- A. Задней большеберцовой м-цей.
- B. Малоберцовой костью.
- C. Длинным сгибателем большого пальца.
- D. Длинной малоберцовой м-цей.
- E. Третьей малоберцовой м-цей.

Canalul musculoperonier inferior reprezintă o ramificare a canalului cruropopliteu (Gruber), prin care trece o ramură a arterei tibiale posterioare – artera peronieră cu venele care o însoțesc. Canalul e delimitat de treimea medie a fibulei și mușchii flexor lung al halucelui și tibial posterior.

Enunțuri corecte, pot fi considerate doar „B” și „C”.

163. СМ. Canalul cruropopliteu este format de:

- A. Tibie
- B. M. tibial anterior
- C. M. gastrocnemian
- D. M. solear
- E. M. tibial posterior

СМ. The cruropopliteal canal is formed by the:

- A. Tibia
- B. M. tibialis anterior
- C. Gastrocnemius
- D. Soleus
- E. M. tibialis posterior

СМ. Стенками голеноподколенного канала являются:

- A. Большеберцовая кость.
- B. Передняя большеберцовая м-ца.
- C. Икроножная м-ца.
- D. Камбаловидная м-ца.
- E. Задняя большеберцовая м-ца.

Canalul cruropopliteu sau canalul lui Gruber reprezintă un interstițiu dintre mușchii din planul superficial și cel profund al gambierilor, prin care trece mănunchiul vasculonervos din fosa poplitee spre picior. Canalul este delimitat anterior de mușchiul tibial posterior, iar posterior – de mușchiul solear. (Unii autori consideră, că între solear și fasciculul neurovascular se află lama profundă a fascieie). Lui i se descriu trei orificii – superior, anterior, inferior și o ramificare. Orificiul superior se află în unghiul inferior al fosei poplitee și e delimitat din spate de arcul tendinos al mușchiului solear, întins între punctele de origine a mușchiului (tibia și fibula) și din față de mușchiul popliteu. Prin acest orificiu trec nervul tibial și artera poplitee, care puțin mai inferior va forma două ramuri – arterele tibiale anterioară și posterioară. Artera tibială anterioară părăsește canalul Gruber prin orificiul lui anterior – un orificiu în cea mai superioară porțiune a membranei interosoase gambiere. De la nivelul orificiului anterior mai jos prin canal trece nervul tibial și artera tibială posterioară cu venele care o însoțesc. Orificiul inferior al canalului se află în treimea inferioară a gambei, din partea medială, la nivelul în care mușchiul solear trece în tendon. În treimea medie a gambei de la canalul lui Gruber pornește canalul musculoperonier inferior, descris anterior. *Enunțuri corecte, ținând cont de cele expuse mai sus, sunt doar „D” și „E”.*

164. СМ. Formațiuni topografice localizate pe coapsă:

- A. Canalul Pirogov
- B. Canalul femural
- C. Hiatul safen
- D. Canalul adductor
- E. Triunghiul Scarpa

СМ. Topographical structures of the thigh are:

- A. Pirogov's canal
- B. Femoral canal
- C. Saphenous opening
- D. Adductor canal
- E. Scarpa's triangle

СМ. Топографические образования на бедре:

- A. Канал Пирогова.
- B. Бедренный канал.
- C. Подкожная щель.
- D. Приводящий канал.
- E. Бедренный (скарповский) треугольник.

La nivelul coapsei se descriu următoarele formațiuni topografice cu importanță aplicativă: lacunele musculară și vasculară, inelul femural, hiatul safen, canalul femural, triunghiul femural, fosa iliopectinee, șanțul iliopectineu, șanțul femural anterior, canalul obturator, canalul femuropopliteu (Hunter), fosa poplitee etc.

Enunțuri corecte sunt „B”, „C”, „D” și „E”. Canalul lui Pirogov se află în regiunea posterioară a gambei.

165. СМ. Formațiuni topografice localizate pe gambă:

- A. Canalul Pirogov
- B. Canalul femural
- C. Canalul cruropopliteu

- D. Hiatul safen
- E. Canalul adductor

CM. Topographical structures of the leg are:

- A. Pirogov canal
- B. Femoral canal
- C. Cruropopliteal canal
- D. Saphenous opening
- E. Adductor canal

CM. Топографические образования на голени:

- A. Канал Пирогова.
- B. Бедренный канал.
- C. Голеноподколенный канал.
- D. Подкожная щель.
- E. Приводящий канал.

Pe gambă se află mai puține formațiuni topografice. Din acestea fac parte fosa poplitee, canalul cruropopliteu (Gruber), canalele musculoperoniere superior și inferior, canalul lui Pirogov și retinaculele cu tunelele osteofibroase de la nivelul gâtului piciorului și tecile sinoviale din interiorul lor. *Enunțuri corecte sunt „A”, „C”*. Canalul femural, hiatus safen și canalul adductorilor se află pe coapsă.

166. CM. Indicați care mușchi participă la rotația gambei intern

- A. Musculus rectus femoris.
- B. Musculus biceps femoris.
- C. Musculus sartorius.
- D. Musculus adductor longus.
- E. Musculus semimembranosus

CM. Which of the following muscles provides the internal rotation of the leg:

- A. Musculus rectus femoris.
- B. Musculus biceps femoris.
- C. Musculus sartorius.
- D. Musculus adductor longus.
- E. Musculus semimembranosus

CM. Вращают голень кнутри:

- A. Musculus rectus femoris.
- B. Musculus biceps femoris.
- C. Musculus sartorius.
- D. Musculus adductor longus.
- E. Musculus semimembranosus

Mișcările de rotație internă și externă sunt secundare flexiei și extensiei gambei și au loc datorită înălțimii diferite a condililor femurali (cel intern este cu 4 mm mai jos decât cel extern). Rotația internă este realizată de mușchii semimembranos, semitendinos, popliteu și croitor, iar rotația externă – de mușchiul biceps femural. Mișcările de rotație se produc în compartimentul tibiomeniscal al articulației genunchiului; amplitudinea lor activă e de 15°. *Doi dintre mușchii rotatori interni sunt enunțați prin „C” și „E”*.

167. CM. Indicați care mușchi participă la flexia dorsală a piciorului

- A. Musculus fibularis longus.
- B. Musculus tibialis anterior.
- C. Musculus tibialis posterior.
- D. Musculus triceps surae.
- E. Musculus extensor digitorum longus

CM. Which of the following muscles provides the dorsal flexion of the foot:

- A. Musculus fibularis longus.
- B. Musculus tibialis anterior.
- C. Musculus tibialis posterior.
- D. Musculus triceps surae.
- E. Musculus extensor digitorum longus

CM. В тыльном сгибании стопы участвуют:

- A. Musculus fibularis longus.
- B. Musculus tibialis anterior.
- C Musculus tibialis posterior.
- D. Musculus triceps surae.
- E. Musculus extensor digitorum longus.

Flexia dorsală a piciorului se realizează în articulația talocrurală sub influența mușchilor tibial anterior, extensor lung al degetelor și extensor lung al halucelui, peronierului al treilea, iar flexia plantară – prin acțiunea tricepsului sural, peronierilor, flexorului lung al degetelor, flexorului lung al halucelui. *Doi dintre mușchii flexori dorsali ai piciorului sunt enunțați prin „B” și „E”.*

168. CM. Indicați care mușchi participă la pronația piciorului

- A. Musculus peroneus longus.
- B. Musculus tibialis anterior.
- C. Musculus tibialis posterior.
- D. Musculus triceps surae.
- E. Musculus peroneus brevis.

CM. Which of the following muscles provides the internal rotation of the foot:

- A. Musculus peroneus longus.
- B. Musculus tibialis anterior.
- C. Musculus tibialis posterior.
- D. Musculus triceps surae.
- E. Musculus peroneus brevis.

CM. Укажите мышцы, участвующие в пронации стопы:

- A. Musculus peroneus longus.
- B. Musculus tibialis anterior.
- C. Musculus tibialis posterior.
- D. Musculus triceps surae.
- E. Musculus peroneus brevis.

Pronația piciorului este realizată de mușchii peronieri lung și scurt și de extensorii lung al degetelor și lung al halucelui. *Mușchii peronieri lung și scurt sunt enunțați prin „A” și „E”.*

169. CM. Indicați care mușchi participă la supinația piciorului

- A. Musculus fibularis longus.
- B. Musculus extensor digitorum longus.
- C. Musculus extensor hallucis longus.
- D. Musculus tibialis posterior.
- E. Musculus flexor hallucis longus

CM. Which of the following muscles provides the external rotation of the foot:

- A. Musculus fibularis longus.
- B. Musculus extensor digitorum longus.
- C. Musculus extensor hallucis longus.

	<p>D. <i>Musculus tibialis posterior.</i> E. <i>Musculus flexor hallucis longus</i></p> <p>СМ. Супинируют стопу: A. <i>Musculus fibularis longus.</i> B. <i>Musculus extensor digitorum longus.</i> C. <i>Musculus extensor hallucis longus.</i> D. <i>Musculus tibialis posterior.</i> E. <i>Musculus flexor hallucis longus.</i></p> <p>La mișcarea de supinație a piciorului participă mușchii tibial anterior, extensor lung al halucelui, triceps sural, tibial posterior, flexor lung al degetelor, flexor lung al halucelui, <i>doi dintre care sunt enunțați prin „C”, „D” și „E”.</i></p>
	<p>Mușchii și fasciile gâtului – structură, funcții, explorare pe viu. Топografia гâtului.</p>
170.	<p>CS. Mușchii pieloși ai gâtului. A. <i>Musculus digastricus.</i> B. <i>Musculus scalenus anterior.</i> C. <i>Musculus omohyoideus.</i> D. <i>Musculus sternothyroideus.</i> E. <i>Musculus platysma.</i></p> <p>CS. The skin muscle of the neck is . A. <i>Musculus digastricus.</i> B. <i>Musculus scalenus anterior.</i> C. <i>Musculus omohyoideus.</i> D. <i>Musculus sternothyroideus.</i> E. <i>Musculus platysma.</i></p> <p>CS. Подкожные мышцы шеи. A. <i>Musculus digastricus.</i> B. <i>Musculus scalenus anterior.</i> C. <i>Musculus omohyoideus.</i> D. <i>Musculus sternothyroideus.</i> E. <i>Musculus platysma.</i></p> <p>În regiunea gâtului există un singur mușchi pielos – platysma. El se întinde de la baza mandibulei spre umăr și claviculă, acoperind toată fața anterolaterală a gâtului. Contrakția mușchiului, când acesta are punctul fix în partea inferioară, provoacă coborârea buzelor exprimând tristețe, dispreț sau frică; contracția întregului mușchi produce încrețirea pielii gâtului. <i>Unicul enunț corect este „E”, restul mușchilor enunțați nu au nimic în comun cu mușchii pieloși (ai mimicii).</i></p>
171.	<p>CM. Acțiunea musculus sternocleidomastoideus la contracție unilaterală: A. Înclină capul în partea ipsilaterală/în partea sa. B. Realizează retroflexia capului. C. Întoarce capul în partea opusă. D. Realizează flexia capului. E. Când capul este fixat, coboară toracele.</p> <p>CM. The reaction to a unilateral contraction of sternocleidomastoideus is: A. The head tilt to the ipsilateral side. B. Retroflexed the head.</p>

- C. Turning the head to the opposite side.
- D. Head flexion.
- E. When the head is fixed, the chest is pulled down.

СМ. При одностороннем сокращении *musculus sternocleidomastoideus*:

- A. Наклоняет голову в свою сторону.
- B. Запрокидывает голову назад.
- C. Поворачивает голову в противоположную сторону.
- D. Наклоняет голову вперед.
- E. При фиксированной голове опускает грудную клетку.

Mușchiul sternocleidomastoidian începe prin capul sternal de la fața anterioară a manubriului sternal și prin capul clavicular de la extremitatea sternală a claviculei și se inseră pe apofiza mastoidiană a temporalului și pe partea laterală a liniei nucleare superioare. Este unul din mușchii cei mai caracteristici omului (V. Papilian). La o contracție bilaterală, când punctul fix se află pe stern și claviculă mușchiul înclină capul și gâtul pe torace. Această mișcare se realizează în doi timpi: mai întâi sub influența mușchiului drept anterior este inițiată flexiunea și apoi continuată de sternocleidomastoidian. Dacă mușchiul drept anterior nu este antrenat în acțiune sternocleidomastoidianul realizează extensia capului. Când punctul fix se află pe cap mușchiul ridică toracele fiind antrenat în inspirația forțată. Contractia unilaterală a mușchiului provoacă atragerea capului spre partea sa și întoarcerea concomitentă a feței spre partea opusă.

Cu excepția enunțului „E” (complet eronat) toate celelalte se asociază cu funcțiile sternocleidomastoidian, *dar corecte sunt – „A” și „C”*.

172. СМ. Grupele principale de mușchi ai gâtului:

- A. Superficiali.
- B. Externi.
- C. Profunzi.
- D. Interni.
- E. Inserați pe osul hioid.

СМ. The main groups of the neck muscles are:

- A. Superficial.
- B. External.
- C. Deep.
- D. Internal.
- E. Inserted on hyoid bone.

СМ. Основные группы мышц шеи:

- A. Поверхностные.
- B. Наружные.
- C. Глубокие.
- D. Внутренние.
- E. Прикрепляющиеся на подъязычной кости.

Principalele grupe de mușchi ai gâtului sunt:

- I – mușchii superficiali (platisma, sternocleidomastoidianul);
- II – mușchii inserați pe osul hioid (suprahioidieni și infrahioidieni);
- III – mușchii profunzi (laterali – sceleni și prevertebrali).

Mușchii externi și interni la nivelul gâtului nu există.

Prin urmare corecte sunt enunțurile „A”, „C” „E”.

173. СМ. Mușchii profunzi ai gâtului:

- A. Musculus thyrohyoideus.
- B. Musculus scalenus medius.

- C. Musculus longus capitis.
- D. Musculus scalenus posterior.
- E. Musculus platysma.

CM. The deep muscles of the neck are:

- A. Musculus thyrohyoideus.
- B. Musculus scalenus medius.
- C. Musculus longus capitis.
- D. Musculus scalenus posterior.
- E. Musculus platysma.

CM. Глубокие мышцы шеи:

- A. Musculus thyrohyoideus.
- B. Musculus scalenus medius.
- C. Musculus longus capitis.
- D. Musculus scalenus posterior.
- E. Musculus platysma.

Mușchii profunzi ai gâtului sunt cei laterali și cei prevertebrali. Din mușchii laterali fac parte scalenii anterior, mediu și posterior, iar din prevertebrali – lung al gâtului, lung al capului, drept anterior al capului și drept lateral al capului. Mușchii tirohioidian și platysma fac parte din mușchii inserați pe osul hioid și superficiali ai gâtului. **Corect – „B”, „C”, „D”.**

174. CM. Mușchii suprahioidieni:

- A. Musculus digastricus.
- B. Musculus mylohyoideus.
- C. Musculus sternocleidomastoideus.
- D. Musculus geniohyoideus
- E. Musculus omohyoideus.

CM. The suprahyoid muscles are:

- A. Musculus digastricus.
- B. Musculus mylohyoideus.
- C. Musculus sternocleidomastoideus.
- D. Musculus geniohyoideus
- E. Musculus omohyoideus.

CM. Надподъязычные мышцы:

- A. Musculus digastricus.
- B. Musculus mylohyoideus.
- C. Musculus sternocleidomastoideus.
- D. Musculus geniohyoideus.
- E. Musculus omohyoideus.

Mușchii suprahioidieni prin contracțiile lor ridică osul hioid, iar când acesta este fixat coboară mandibule, acționând ca antagoniști ai mușchilor masticatori. Ei contribuie la formarea planșului bucal, participă la masticatie, deglutiție, vorbire etc. Există patru mușchi suprahioidieni: digastricul, stilohioidianul (component al „buchetului anatomic” Riolan), milohioidianul și geniohioidianul.

Astfel trei dintre ei sunt enunțați prin „A”, „B” și „D”. Cei menționați prin „C” și „E” sunt falsuri, deoarece mușchiul sternocleidomastoidian este parte a mușchilor superficiali ai gâtului, iar omohioidianul este un mușchi infrahioidian.

175. CM. Mușchii infrahioidieni:

- A. Musculus stylohyoideus.
- B. Musculus omohyoideus.
- C. Musculus sternohyoideus.

- D. Musculus thyrohyoideus.
- E. Musculus geniohyoideus.

CM. The infrahyoid muscles are:

- A. Musculus stylohyoideus.
- B. Musculus omohyoideus.
- C. Musculus sternohyoideus.
- D. Musculus thyrohyoideus.
- E. Musculus geniohyoideus.

CM. Подподъязычные мышцы:

- A. Musculus stylohyoideus.
- B. Musculus omohyoideus.
- C. Musculus sternohyoideus.
- D. Musculus thyrohyoideus.
- E. Musculus geniohyoideus.

Prin contracția lor mușchii infrahioidieni contribuie la fixarea osului hioid și la coborârea lor, deplasarea pe verticală a laringelui, iar omohioidianul facilitează refluxul venos prin venele gâtului. Mușchii infrahioidieni sunt la fel în număr de patru: omohioidianul, sternohioidianul, sternotiroidianul și hirohioidianul. *Trei dintre ei sunt enunțați prin „B”, „C”, „D”, iar cei enunțați prin „A” și „E” sunt mușchi suprahioidieni.*

176. CM. Mușchii care se inseră pe osul hioid:

- A. Musculus digastricus.
- B. Musculus stylohyoideus.
- C. Musculus omohyoideus.
- D. Musculus mylohyoideus.
- E.M.sternocleidomastoidian.

CM. The muscles inserted on the hyoid bone are:

- A. Musculus digastricus.
- B. Musculus stylohyoideus.
- C. Musculus omohyoideus.
- D. Musculus mylohyoideus.
- E.M.sternocleidomastoidian.

CM. Мышцы, прикрепляющиеся на подъязычной кости:

- A. Musculus digastricus.
- B. Musculus stylohyoideus.
- C. Musculus omohyoideus.
- D. Musculus mylohyoideus.
- E. Musculus sternocleidomastoideus.

Pe osul hioid au origine sau inserție toți mușchii din grupul hioidienilor – atât suprahioidienii, cât și infrahioidienii, câte patru din fiecare subgrup. Mușchii suprahioidieni sunt digastricul, milohioidianul, geniohioidianul și stilohioidianul, iar infrahioidienii – omohioidianul, sternohioidianul, sternotiroidianul și tirohioidianul.

Prin „A”, „B”, „C” și „D” sunt enunțați patru dintre ei, iar cel de al cincilea enunțat – sternocleidomastoidianul este un mușchi superficial al gâtului, care nu are nicio tangență cu osul hioid.

177. CM. Mușchii profunzi ai gâtului care se inseră pe I-a coastă:

- A. Musculus longus colli.
- B. Musculus scalenus anterior.
- C. Musculus scalenus posterior.

- D. Musculus rectus capitis lateralis.
- E. Musculus scalenus medius.

CM. Deep muscles of the neck inserted on the first rib are:

- A. Musculus longus colli.
- B. Musculus scalenus anterior.
- C. Musculus scalenus posterior.
- D. Musculus rectus capitis lateralis.
- E. Musculus scalenus medius.

CM. Глубокие мышцы шеи, прикрепляющиеся на 1-м ребре:

- A. Musculus longus colli.
- B. Musculus scalenus anterior.
- C. Musculus scalenus posterior.
- D. Musculus rectus capitis lateralis.
- E. Musculus scalenus medius.

Dintre toți mușchii profunzi ai gâtului pe coaste se inseră numai scalenii – scalenul anterior – pe tuberculul lui Lisfranc de pe coasta I, scalenul mediu – pe fața superioară a coastei I, posterior de șanțul arterei subclaviculare, iar scalenul posterior – pe fața externă a coastei II (uneori și III). Dintre mușchii enunțați pe coasta I se inseră scalenii anterior și mediu (*enunțurile corecte „B” și „E”*), iar ceilalți – scalenul posterior – pe coasta II-III, pe când, lung al gâtului și drept lateral al capului nu au inserție sau origine pe coaste.

178. CM. Acțiunea musculus sternocleidomastoideus la contracție bilaterală:

- A. Înclină capul de partea sa.
- B. Realizează retroflexia capului.
- C. Întoarce capul în partea opusă.
- D. Realizează flexia capului.
- E. Când capul este fixat, ridică toracele.

CM. Action on bilateral contraction of the musculus sternocleidomastoideus:

- A. Bent the head to the same side.
- B. Retroflexes of the head.
- C. Turns the head to the opposite side.
- D. Flexes of the head.
- E. When the head is bent, it lifts the ribs.

CM. Двухстороннее сокращение m. sternocleidomastoideus:

- A. Наклоняет голову в свою сторону.
- B. Запрокидывает голову назад.
- C. Поворачивает голову в противоположную сторону.
- D. Производит сгибание головы.
- E. При фиксированной голове поднимает грудную клетку.

La contracția unilaterală a mușchiului sternocleidomastoidian are loc înclinarea capului spre partea mușchiului contractat și întoarcerea feței spre partea opusă, iar contracția bilaterală a mușchiului respectiv, în dependență de poziția punctului fix influențează atât capul și gâtul, cât și toracele. Astfel, atunci când ambii mușchi (din dreapta și din stânga) au punctul fix pe manubriul sternului și extremitatea sternală a claviculei contracția lor provoacă flexia capului și a gâtului pe torace. Această mișcare se realizează în doi timpi – în primul tip este inițiată de mușchiul drept anterior, iar în al doilea timp – continuată de sternocleidomastoidieni. Dacă contracția prealabilă a dreptului anterior nu are loc sternocleidomastoidienii fixează capul în articulația atlantooccipitală și acționează ca, extensori, dând capul pe spate. Aceasta se întâmplă din cauza că în primul caz, când se contractă dreptul anterior punctul mobil se află anterior de punctul de sprijin, iar în al doilea caz – posterior de el (pârghie de gradul I).

În cazul când capul e fixat mușchii sternocleidomastoidieni acționează ca ridicători ai toracelui, participând în felul acesta la inspirația forțată (de exemplu, în astmul bronșic).
Enunțurile corecte – „B”, „D” și „E”.

179. CM. Musculus platysma:

- A. Ridică coastele.
- B. Deplasează colțul gurii în jos și lateral.
- C. Coboară mandibula.
- D. Protejază venele subcutane de compresie.
- E. Ridică pielea gâtului.

CM. Musculus platysma:

- A. Lifts the ribs.
- B. Moves the angle of the mouse down and lateral.
- C. Lowers down the mandible.
- D. Protects the subcutaneous veins in case of compression.
- E. Lifts the neck skin.

CM. Musculus platysma:

- A. Поднимает ребра.
- B. Оттягивает угол рта книзу и латерально.
- C. Опускает нижнюю челюсть.
- D. Предохраняет поверхностные вены от сдавления.
- E. Приподнимает кожу шеи.

Mușchiul platysma este unul pielos, fără a avea origine sau inserție pe oasele din preajmă (mandibulă, claviculă, coaste), de aceea acțiunea lui se limitează doar la modificarea configurației pielii din regiunea inferioară a feței și a gâtului, în funcție de localizarea punctului fix. Când punctul fix se află în partea inferioară a mușchiului el coboară colțul gurii și îl trage lateral ca în expresiile de dispreț, frică, tristețe, suferință. Când punctul fix se află în partea superioară mușchiul ridică pielea gâtului și o împinge înaintea; la o contracție totală a mușchiului are loc încrețirea pielii gâtului evitându-se comprimarea venelor superficiale.

Prin urmare corecte sunt enunțurile „B”, „D” și „E”.

180. CM. Clasificarea mușchilor gâtului:

- A. Mușchi anteriori
- B. Mușchii superficiali
- C. Mușchi scurți
- D. Mușchi profunzi
- E. Mușchi fusiformi

CM. The neck muscles are classified into:

- A. Anterior muscles
- B. Superficial muscles
- C. Short muscles
- D. Deep muscles
- E. Fusiform muscles

CM. Классификация мышц шеи:

- A. Передние.
- B. Поверхностные.
- C. Короткие.
- D. Глубокие.
- E. Веретенообразные.

În linii mari există două variante de clasificare a mușchilor gâtului – în funcție de proveniență lor și în raport cu aspectul lor topografic. Sub aspect topografic mușchii gâtului se împart în:

- mușchi superficiali (platysma, sternocleidomastoidianul);
- mușchi inserați pe osul hioid:
 - a) suprahioidieni (milohioidian, digastric, stilohioidian, geniohioidian);
 - b) infrahioidieni (sternohioidian, sternotiroidian, tirohioidian, omohioidian);
- mușchi profunzi:
 - a) laterali (scalenii anterior, mediu și posterior);
 - b) prevertebrali (lung al gâtului, lung al capului, drept anterior al capului, drept lateral al capului). Confruntând aceste date cu enunțurile testului observăm, *că numai „B” și „D” corespund realității.*

181. CM. Mușchi superficiali ai gâtului sunt:

- A. Suprahioidienii
- B. Scalenii
- C. Sternocleidomastoidianul
- D. M. lung al gâtului
- E. M. pielos al gâtului

CM. The superficial muscles of the neck are:

- A. Suprahyoid
- B. Scalenii
- C. Sternocleidomastoid
- D. Longus colli
- E. Platysma

CM. Поверхностные м-цы шеи:

- A. Надподъязычные.
- B. Лестничные.
- C. Грудинноключичнососцевидная.
- D. Длинная шеи.
- E. Подкожная шеи.

Apelând la clasificarea mușchilor gâtului, reprodusă mai sus selectăm cu ușurință *enunțurile corecte „C” și „E”.*

182. CM. Regiunea anterioară a gâtului include triunghiurile:

- A. Clavipectoral
- B. Submandibular
- C. Carotid
- D. Omoclavicular
- E. Omotraheal

CM. Anterior region of the neck includes next triangles:

- A. Clavipectoral triangles
- B. Submandibular triangles
- C. Carotid triangles
- D. Omoclavicular triangles
- E. Omotracheal triangles

CM. Передняя область шеи включает:

- A. Ключично-грудной треугольник.
- B. Поднижнечелюстной треугольник.
- C. Сонный треугольник.
- D. Лопаточно-ключичный треугольник.
- E. Лопаточно-трахеальный треугольник.

	<p>În limitele regiunii cervicale anterioare sau a triunghiului cervical anterior se descriu:</p> <ul style="list-style-type: none"> - triunghiul submandibular (fosa submandibulară, tr. Hiomandibular) cu triunghiurile arterei lingvale (Beclard, Pirogov); - triunghiul carotidian (omohioidian, Gerdy, Rüdinger sau Malgaigne); - triunghiul muscular sau omotraheal; - triunghiul submantal. <p>Prin urmare corecte sunt enunțurile „B”, „C”, „E”. Triunghiul clavipectoral ține de peretele anterior al cavității axilare, iar cel omoclavicular cu fosa supraclaviculară mare și află în regiunea cervicală laterală. Triunghiul cervical posterior sau triunghiul cervical lateral.</p>
183.	<p>CM. Grupul mușchilor profunzi ai gâtului include:</p> <ul style="list-style-type: none"> A. Muschii infrahioidieni B. Muschii lungi al capului și al gâtului C. Muschii scaleni D. Muschiul digastric E. Muschii dreپți ai capului anterior și lateral <p>CM. The deep muscles of the neck includes:</p> <ul style="list-style-type: none"> A. Infrahyoid muscles B. Longus colli and longus capitis muscles C. Scalene muscles D. Digastric muscle E. Rectus capitis anterior and lateral muscles <p>CM. К глубоким мышцам шеи относятся:</p> <ul style="list-style-type: none"> A. Подподъязычные м-цы. B. Длинные м-цы головы и шеи. C. Лестничные м-цы. D. Двубрюшная м-ца. E. Передняя и латеральная прямые мышцы головы. <p>Revenim la clasificarea mușchilor gâtului de mai sus. Este clar, că enunțuri corecte sunt „B”, „C” și „E”. Infrahioidienii sunt din grupul mușchilor inserați pe osul hioid, iar digastricul e un mușchi suprahioidian din același grup.</p>
184.	<p>CM. Regiunea laterală a gâtului include:</p> <ul style="list-style-type: none"> A. Trigonul omohioidian B. Trigonul omotrapezoidian C. Trigonul clavipectoral D. Trigonul omoclavicular E. Trigonul omotraheal <p>CM. The lateral region of the neck include:</p> <ul style="list-style-type: none"> A. Omohyoid triangle B. Omotrapezoid triangle C. Clavipectoral triangle D. Omoclavicular triangle E. Omotracheal triangle <p>CM. Латеральная область шеи включает:</p> <ul style="list-style-type: none"> A. Лопаточно-подъязычный треугольник. B. Лопаточно-трапециевидный треугольник. C. Ключично-грудной треугольник. D. Лопаточно-ключичный треугольник. E. Лопаточно-трахеальный треугольник.

	<p>Triunghiul lateral al gâtului (regiunea cervicală laterală) include triunghiul omoclavicular. Cel de al doilea – tr. omotrapezoidian, promovat de BNA și PNA nu a fost omologat de Terminologia Anatomica (1998), dar deoarece din literatura medicală nu l-a exclus nimeni trebuie cunoscut. Prin urmare enunțuri corecte sunt „B” și „D”. Triunghiul omohioidian (carotidian) și triunghiul omotraheal (muscular) fac parte din regiunea cervicală anterioară, iar clavipectoral – din peretele anterior al cavității axilare.</p>
<p>185.</p>	<p>CM. Spatii interfasciale ale gâtului sunt:</p> <p>A. Interscalen B. Interaponeurotic suprasternal C. Antescalen D. Previsceral E. Retrovisceral</p> <p>CM. The interfascial spaces of the neck are:</p> <p>A. Interscalenic space B. Interaponeurotic suprasternal space C. Antescalenic space D. Previsceral space E. Retrovisceral space</p> <p>CM. Межфасциальные пространства шеи:</p> <p>A. Межлестничный промежуток. B. Надгрудное межапоневротическое пространство. C. Предлестничный промежуток. D. Предвисцеральное пространство. E. Позадивисцеральное пространство.</p> <p>La nivelul gâtului se descriu trei spații interfasciale, care au fost menționate și mai sus: interaponevrotic suprasternal, pevisceral și retrovisceral. Spațiul interaponevrotic suprasternal se formează deasupra incizurii jugulare a manubriului sternal între lama superficială a fasciei proprii a gâtului (fascia superficială) și fascia pretraheală („vela cervicală”, fascia lui Porter sau aponevroza omoclaviculară Richet), spațiul previsceral – între fascia pretraheală și adventicea organelor gâtului; el se deschide în mediastinul anterior, iar spațiul retrovisceral – între organelor (faringelui esofagului) și fascia prevertebrală; acesta comunică cu mediastinul posterior. Enunțuri corecte sunt „B”, „D”, „E”. Spațiile antescalen și interscalen sunt intermusculare.</p>
<p>186.</p>	<p>CS. Spațiul interscalen este delimitat de:</p> <p>A. M. sternocleidomastoidian și scalen anterior B. M.scalen mediu și m.lung al gâtului C. Mm.scaleni anterior și mediu D. Mm.scaleni mediu și posterior E. M. scalen posterior și m.lung al gâtului</p> <p>CS. The interscalenic space is delimited by:</p> <p>A. M. sternocleidomastoideus and scalenius anterior B. M. scalenius medius and m. colli longus C. Mm. scalenii anterior and medius D. Mm. scalenii medius and posterior E. M. scalenius posterior and m. colli longus</p> <p>CS. Межлестничное пространство ограничено:</p> <p>A. Грудино-ключично-сосцевидной и передней лестничной мышцами. B. Средней лестничной мышцей и длинной мышцей шеи. C. Передней и средней лестничными мышцами.</p>

- D. Средней и задней лестничными мышцами.
E. Задней лестничной мышцей и длинной мышцей шеи.

Mușchii scaleni sunt antrenați în delimitarea spațiului antescalen, spațiului interscalen, a triunghiului subclavicular al lui Waldeyer și a spațiului, sau triunghiului scalenovertebral. Spațiul antescalen se formează între mușchiul scalen anterior (din spate), mușchii sternotiroidian și sternohioidian (din față) și șanțul venei subclaviculare de pe fața superioară a primei coaste (de jos). Prin el trece vena subclaviculară, iar mușchiul scalen anterior e străbătut de nervul frenic. Spațiul interscalen este delimitat anterior de mușchiul scalen anterior, posterior – de mușchiul scalen mediu și inferior – de șanțul arterei subclaviculare de pe fața superioară a coastei I; pe aici trece artera subclaviculară și trunchiurile plexului brachial. Triunghiul subclavicular al lui Waldeyer e delimitat din partea laterală de mușchiul scalen anterior, din partea medială de mușchiul lung al gâtului (partea inferioară), iar din partea inferioară – de cupola (domul) pleurei. Aici se află artera vertebrală, ganglionul stelat, lanțul simpatic etc. spațiul sau triunghiul scalenovertebral se află posterior de treimea inferioară a mușchiului sternocleidomastoidian, sub fascia V a gâtului. Baza lui e dată de cupola (domul) pleurei, vârful – de apofiza transversală a vertebrei CVI. Din partea postero-medială spațiul e delimitat de coloana vertebrală cu mușchiul lung al gâtului, iar din partea anterolaterală – de marginea medială a mușchiului scalen anterior. Sub fascie aici se află porțiunea inițială a segmentului cervical al arterei subclaviculare cu ramurile ei, arcul ductului toracic limfatic (din stânga), ganglionii cervical inferior și cervicotoracic ai lanțului simpatic. *Astfel găsim un singur enunț corect – „C”, celelalte pentru itemul dat sunt falsuri.*

187. CM. Regiunile gâtului:

- A. Regio cervicalis anterior.
B. Regio cervicalis medialis.
C. Regio cervicalis lateralis.
D. Regio cervicalis posterior
E. Regio sternocleidomastoidea.

CM. Which of the following refers to the neck region:

- A. Regio cervicalis anterior.
B. Regio cervicalis medialis.
C. Regio cervicalis lateralis.
D. Regio cervicalis posterior
E. Regio sternocleidomastoidea.

CM. Области шеи:

- A. Regio cervicalis anterior.
B. Regio cervicalis medialis.
C. Regio cervicalis lateralis.
D. Regio cervicalis posterior.
E. Regio sternocleidomastoidea.

În conformitate cu Terminologia Anatomică (1998) la nivelul gâtului se disting:

- regiunea cervicală anterioară, sau triunghiul cervical anterior;
- regiunea sternocleidomastoidiană;
- regiunea cervicală laterală, triunghiul cervical posterior sau triunghiul cervical lateral;
- regiunea cervicală posterioară (fosta regiune nucală de altă dată).

Prin urmare corecte sunt enunțurile „A”, „C”, „D”, „E”, iar „B” este fals, deoarece astfel de regiune a gâtului nu există și nici nu a existat vreo dată.

188. CM. Triunghiurile regiunii anterioare a gâtului:

- A. Trigonum submandibulare.
B. Trigonum omotracheale.
C. Trigonum omohyoideum.

- D. Trigonum linguale.
- E. Trigonum omoclaviculare.

CM. The triangles of the anterior region of the neck are:

- A. Trigonum submandibulare.
- B. Trigonum omotracheale.
- C. Trigonum omohyoideum.
- D. Trigonum linguale.
- E. Trigonum omoclaviculare.

CM. Треугольники передней области шеи:

- A. Поднижнечелюстной треугольник.
- B. Trigonum omotracheale.
- C. Trigonum omohyoideum.
- D. Trigonum linguale.
- E. Trigonum omoclaviculare.

În regiunea cervicală anterioară, sau triunghiul cervical anterior conform Terminologiei Anatomice se disting:

- triunghiul submandibular;
- triunghiul carotidian;
- triunghiul muscular sau omotraheal;
- triunghiul submental.

În test sunt enunțate triunghiurile submandibular („A”) și muscular, sau omotraheal („B”), prin urmare la prima vedere doar două din cele cinci enunțuri sunt corecte, dar nu e tocmai așa. Fals aici este numai enunțul „E”, deoarece triunghiul omoclavicular face parte din regiunea cervicală laterală (triunghiul cervical lateral sau posterior). Triunghiul omohioidian, enunțat prin „C” nu e altceva decât triunghiul carotidian, tot el Gerdy, Rüdinger sau Malgaigne, iar triunghiul lingval, care se află în limitele triunghiului submandibular mai este denumit al lui Пирогов; tot aici mai există și un triunghi al lui Beclard, ambele neomologate de Terminologia Anatomică (1998). Analizând cele expuse concluzionăm, că în cazul dat există doar *două enunțuri corecte, care corespund Terminologiei Anatomice – „A” și „B”*.

189. CM. Triunghiurile regiunii laterale a gâtului:

- A. Trigonum submandibulare.
- B. Trigonum omotrapezoideum.
- C. Trigonum omoclaviculare.
- D. Trigonum linguale.
- E. Trigonum caroticum.

CM. The triangles of the lateral region of the neck are:

- A. Trigonum submandibulare.
- B. Trigonum omotrapezoideum.
- C. Trigonum omoclaviculare.
- D. Trigonum linguale.
- E. Trigonum caroticum.

CM. Треугольники латеральной области шеи:

- A. Trigonum submandibulare.
- B. Trigonum omotrapezoideum.
- C. Trigonum omoclaviculare.
- D. Trigonum linguale.
- E. Trigonum caroticum.

În regiunea cervicală laterală, triunghiul cervical posterior sau triunghiul cervical lateral după TA există doar un singur triunghi – omoclavicular, în limitele căruia se află fosa

supraclaviculară mare. Un al doilea triunghi, neomologat de TA este triunghiul omotrapezoidian, aflat între marginea anterioară a trapezului, marginea posterioară a venterului inferior al omohioidianului și marginea superioară a claviculei. **Astfel enunțuri corecte sunt „B” și „C”**, iar celelalte triunghiuri, enunțate prin „A”, „D” și „E” se află în limitele regiunii cervicale anterioare.

190. CM. Indicați fasciile gâtului.

- A. Lamina superficialis.
- B. Lamina retrovisceralis.
- C. Lamina pretrachealis.
- D. Lamina prevertebralis.
- E. Lamina retrotrachealis.

CM. The fasciae of the neck are.

- A. Lamina superficialis.
- B. Lamina retrovisceralis.
- C. Lamina pretrachealis.
- D. Lamina prevertebralis.
- E. Lamina retrotrachealis

CM. Укажите фасции шеи:

- A. Lamina superficialis.
- B. Lamina retrovisceralis.
- C. Lamina pretrahealis.
- D. Lamina prevertebralis.
- E. Lamina retrotrachealis

Anatomiștii ruși cât și majoritatea celor din spațiul postsovietic împărtășesc opinia lui B.H. Шевкуненко, conform căreia la nivelul gâtului există cinci fascii. După Terminologia Anatomică în regiunea gâtului există o singură fascie, care constă din trei lame – superficială, pretraheală, prevertebrală și teaca carotidiană.

Lama superficială cuprinde gâtul de jur împrejur, formând teci fasciale pentru mușchii sternocleidomastoidieni și trapezi. Își ia originea de pe fața externă a sternului și claviculei; inferior trece în fascia pectorală, iar sus se fixează pe osul hioid, învelește mușchii suprahioidieni, concrește cu capsula glandei submandibulare, trece peste marginea mandibulei și se continuă cu fascia maseterică.

Lama pretraheală acoperă doar o parte a gâtului – de la marginea posterioară a manubriului sternal și a claviculei de jos, mușchii omohioidieni din părțile laterale până la osul hioid în sus. Se mai numea „vela cervicală” sau fascia Richet.

Lama prevertebrală se află posterior de faringe; ea formează teci pentru mușchii profunzi ai gâtului.

Teaca carotidiană (vagina carotica) înconjoară pachetul neuro-vascular al gâtului, format din arterele carotide comună și internă, vena jugulară internă și nervul vag.

Toate aceste lame ale fasciei cervicale sunt enunțate prin „A”, „C” și „D”. Lamele sau fascii separate retroviscerale sau retrotraheale nu există.

191. CM. Limitele triunghiului carotid al gâtului:

- A. Musculus sternocleidomastoideus.
- B. Musculus sternohyoideus.
- C. Musculus digastricus.
- D. Musculus omohyoideus.
- E. Musculus mylohyoideus.

CM. The limits of the carotid triangle are:

- A. Musculus sternocleidomastoideus.
- B. Musculus sternohyoideus.

- C. Musculus digastricus.
- D. Musculus omohyoideus.
- E. Musculus mylohyoideus.

СМ. Сонный треугольник ограничен:

- A. Musculus sternocleidomastoideus.
- B. Musculus sternohyoideus.
- C. Musculus digastricus.
- D. Musculus omohyoideus.
- E. Musculus mylohyoideus.

Triunghiul carotid (omohioidian, al lui Gerdy, Rüdinger sau Malgaigne) este delimitat din partea posterioară de mușchiul sternocleidomastoidian, din partea antero-inferioară de venterul superior al mușchiului omohioidian, iar din partea, antero-superioară de venterul posterior al mușchiului digastric. Aici se pachetul neurovascular al gâtului și zona reflexogenă sinocarotidiană. Toți mușchii, care delimitează triunghiul dat **sunt enunțați prin „A”, „C” și „D”**.

Mușchii sternohioidian și milohioidian nu participă la delimitarea triunghiului carotidian.

192. СМ. Limitele spațiului interaponevrotic suprasternal:

- A. Incisura jugularis sterni.
- B. Clavicula.
- C. Lamina superficialis fasciae colli.
- D. Lamina pretrachealis fasciae colli.
- E. Lamina prevertebralis.

СМ. The limits of the suprasternal space are:

- A. Incisura jugularis sterni.
- B. Clavicula.
- C. Lamina superficialis fasciae colli.
- D. Lamina pretrachealis fasciae colli.
- E. Lamina prevertebralis.

СМ. Надгрудинное межпозвоночное пространство ограничено:

- A. Incisura jugularis sterni.
- B. Ключицей.
- C. Lamina superficialis fasciae colli.
- D. Lamina pretrachealis fasciae colli.
- E. Lamina prevertebralis.

Spațiul interaponevrotic suprasternal se formează deasupra incizurii jugulare a manubriului sternal, unde lama superficială a fasciei se fixează pe fața anterioară, iar lama pretraheală - pe fața posterioară a manubriului. Astfel între aceste două lamele și marginea superioară a manubriului se delimitează un spațiu, care bilateral comunică cu recesurile retromusculare Gruber (saccus cecus retrosternocleidomastoideus al autorilor de altă dată), în care pot pătrunde supurațiile. Spațiul e umplut cu țesut celuloadipos, prin care trec venele jugulare anterioare, arcul venos jugular, vena mediană a gâtului. **Formațiunile, care delimitează spațiul interaponevrotic suprasternal sunt enunțate prin „A”, „C” și „D”**.

193. СМ. Limitele spatium antescalenum:

- A. Musculus scalenus medius.
- B. Musculus scalenus anterior.
- C. Musculus sternohyoideus.
- D. Musculus sternothyroideus.
- E. Musculus omohyoideus.

CM. The limits of the *spatium antescalenum* are:

- A. Musculus scalenus medius.
- B. Musculus scalenus anterior.
- C. Musculus sternohyoideus.
- D. Musculus sternothyroideus.
- E. Musculus omohyoideus.

CM. Границы *spatium antescalenum*:

- A. Musculus scalenus medius.
- B. Musculus scalenus anterior.
- C. Musculus sternohyoideus.
- D. Musculus sternothyroideus.
- E. Musculus omohyoideus.

Spațiul antescalen se formează înaintea mușchiul scalen anterior, deasupra coastei I; prin el trece vena subclaviculară. Din partea anterioară acest spațiu este delimitat de mușchii sternotiroidian și sternohioidian, din partea posterioară – de mușchiul scalen anterior, iar din partea inferioară – de șanțul venei subclaviculare de pe fața superioară a coastei I. **Formațiunile respective sunt enunțate prin „B”, „C” și „D”.** Scalenul mediu și mușchiul omohioidian nu au nimic în comun cu spațiul respectiv.

194. CM. Indicați limitele *spatium interscalenum*.

- A. Musculus scalenus anterior.
- B. Clavicula.
- C. Musculus scalenus medius.
- D. Costa I.
- E. Musculus scalenus posterior.

CM. The limits of the *spatium interscalenum* are.

- A. Musculus scalenus anterior.
- B. Clavicula.
- C. Musculus scalenus medius.
- D. Costa I.
- E. Musculus scalenus posterior.

CM. Назовите границы *spatium interscalenum*:

- A. Musculus scalenus anterior.
- B. Ключица.
- C. Musculus scalenus medius.
- D. Первое ребро.
- E. Musculus scalenus posterior.

Spațiul interscalen se află între mușchii scaleni anterior și mediu și coasta I; prin el trece artera subclaviculară și trunchiurile plexului brahial. El e delimitat inferior de șanțul arterei subclaviculare de pe fața superioară a coastei I, anterior – de mușchiul scalen anterior, care se fixează aici pe tuberculul Lisfranc, posterior – de mușchiul scalen mediu, care și el se inseră pe coasta I posterior de șanț.

Toate formațiunile delimitante sunt enunțate prin „A”, „C” și „D”. Clavicula și scalenul posterior nu contribuie la delimitarea spațiului respectiv.

195. CM. *Spatium retroviscerale* se află între:

- A. Lamina pretrachealis fasciae colli.
- B. Lamina prevertebralis fasciae colli.
- C. Pharynx.
- D. Larynx.
- E. Vertebrae cervicales.

CM. *Spatium retroviscerale* is located between the:

- A. Lamina pretrachealis fasciae colli.
- B. Lamina prevertebralis fasciae colli.
- C. Pharynx.
- D. Larynx.
- E. Vertebrae cervicales.

CM. *Spatium retroviscerale* находится между:

- A. Lamina pretrachealis fasciae colli.
- B. Lamina prevertebralis fasciae colli.
- C. Pharynx.
- D. Larynx.
- E. Vertebrae cervicales.

Spațiul retrovisceral se află anterior de lama prevertebrală a fasciei gâtului, între acesta și faringe și esofag mai precis pătura de țesut conjunctiv lax, care acoperă aceste organe din exterior; după B.H. Шевкуненко ea era catalogată ca lama parietală a fasciei endocervicale). Sus acest spațiu comunică cu spațiul retrofaringian, iar inferior – cu mediastinul posterior. ***Elementele delimitante ale spațiului sunt enunțate prin „B” și „C”;*** celelalte structuri reprezintă distractori.

196. CM. Indicați între care formațiuni se află *spatium previscerale*.

- A. Lamina superficialis fasciae colli.
- B. Lamina pretrachealis fasciae colli.
- C. Trachea.
- D. Oesophagus.
- E. Larynx.

CM. The *spatium previscerale* is located between.

- A. Lamina superficialis fasciae colli.
- B. Lamina pretrachealis fasciae colli.
- C. Trachea.
- D. Oesophagus.
- E. Larynx.

CM. *Spatium previscerale* находится между:

- A. Lamina superficialis fasciae colli.
- B. Lamina pretrachealis fasciae colli.
- C. Trahea.
- D. Oesophagus.
- E. Larynx.

Între lama pretraheală a fasciei cervicale și organele din regiunea mediană a gâtului (traheei), sau mai precis pătura de țesut conjunctiv lax care le acoperă (adventicea) se află spațiul previsceral sau pretraheal. În opinia susținătorilor concepției lui B.H. Шевкуненко acest spațiu se află între lamele parietală și viscerală ale fasciei endocervicale (a patra după B.H. Шевкуненко), iar porțiunea lui inferioară, situată anterior de trahee e catalogată ca spațiu pretraheal. În spațiul previsceral, pe lângă țesutul celuloadipos și nodurile limfatice se află istmul glandei tiroide, plexul venos tiroidian impar, uneori (în 5-10% din cazuri) – artera tiroidiană impară, care prezintă pericol în traheostomie. Inferior acest spațiu se continuă cu mediastinul anterior (*posibilitatea răspândirii proceselor supurative în cavitatea toracică!*). Analizând cele expuse tragem concluzia – ***enunțuri corecte sunt „B” și „C”.***

197. CM. Limitele *trigonum submandibulare*:

- A. Musculus stylohyoideus.
- B. Musculus mylohyoideus.

- C. Musculus digastricus.
- D. Musculus omohyoideus.
- E. Baza mandibulei.

CM. The limits of the *trigonum submandibulare* are:

- A. Musculus stylohyoideus.
- B. Musculus mylohyoideus.
- C. Musculus digastricus.
- D. Musculus omohyoideus.
- E. Base of mandible

CM. Границы *trigonum submandibulare*:

- A. Musculus stylohyoideus.
- B. Musculus mylohyoideus.
- C. Musculus digastricus.
- D. Musculus omohyoideus.
- E. Основание нижней челюсти.

Triunghiul submandibular, cunoscut anterior ca triunghi hiomandibular, fosă submandibulară sau fosă submaxilară este delimitat superior de marginea inferioară a mandibulei iar inferoanterior și inferoposterior de venterele anterior și posterior ale mușchiului digastric. Planșeul lui este dat de mușchii milohioidian și hioglos, care formează loja pentru glanda salivară submandibulară. În afară de glanda submandibulară în acest triunghi se află noduri limfatice și numeroase vase sangvine și nervi. La nivelul unghiului inferior al acestui triunghi se află spațiu triunghiular mic – triunghiul lingval sau triunghiul lui Pirogov, prin care trece artera lingvală, unde poate fi descoperită pentru a fi ligaturată. Triunghiul lui Pirogov e delimitat de sus și lateral – de nervul hipoglos, de jos și posterior – de tendonul intermediar al digastricului, iar din partea anterioară – de marginea liberă a mușchiului milohioidian. Planșeul triunghiului este dat de mușchiul hioglos, sub care se află artera lingvală. De cele mai dese ori artera lingvală poate fi descoperită în triunghiul lui Beclard, delimitat de venterul posterior al digastricului, marginea posterioară a mușchiului hioglos și cornul mare al osului hioid. *Astfel enunțurile corecte în acest caz sunt „C” și „E”.*

198. CM. Indicați formațiunile care delimitează *trigonum submentale*.

- A. Venter anterior musculi digastrici.
- B. Raphe musculi mylohyoidei.
- C. Corpus ossis hyoidei.
- D. Basis mandibulae.
- E. Musculus stylohyoideus.

CM. The structures which delimit the *trigonum submentale* are.

- A. Venter anterior musculi digastrici.
- B. Raphe musculi mylohyoidei.
- C. Corpus ossis hyoidei.
- D. Basis mandibulae.
- E. Musculus stylohyoideus.

CM. *Trigonum submentale* ограничен:

- A. Venter anterior musculi digastrici.
- B. Raphe musculi mylohyoidei.
- C. Corpus ossis hyoidei.
- D. Basis mandibulae.
- E. Musculus stylohyoideus.

Triunghiul submental reprezintă un spațiu mic, situat între venterele anterioare ale mușchiului digastric, deasupra osului hioid. Împreună cu triunghiul submandibular ocupă

	<p>toată regiunea suprahioidiană a gâtului. Limitele triunghiului sunt:</p> <ul style="list-style-type: none"> - bilateral – marginile mediale ale venterelor anterioare ale ambilor mușchi digastrici; - sus (vârful) – spina mentală a mandibulei; - jos (baza) corpul osului hioid. <p>Planșeul triunghiului e format de marginile mediale ale mușchilor milohioidieni, unite prin rafeul tendinos.</p> <p>Importanța lui aplicativă constă în faptul, că aici se află 2-3 noduri limfatice, în care pot apărea metastaze în cancerul buzei inferioare, sau flegmoane, cauzate de procesele inflamatoare ale incisivilor și caninilor inferiori.</p> <p>Enunțuri corecte în acest caz sunt „A” și „C”, iar celelalte formațiuni enunțate nu participă la delimitarea triunghiului.</p>
	<p>Mușchii și fasciile capului – structură, topografie, funcții și explorare pe viu.</p>
<p>199.</p>	<p>CS. Inserția mușchilor mimicii :</p> <ul style="list-style-type: none"> A. În fascia superficială B. În aponeuroze C. În piele D. Pe ligamente E. Pe tendoanele mușchilor masticatori <p>CS. The site of insertion of the facial expression (mimic) muscles is:</p> <ul style="list-style-type: none"> A. In the superficial fascia B. In the aponeurosis C. In the skin D. In the ligaments E. In the tendons of the masticator muscles <p>CS. Мимические мышцы прикрепляются:</p> <ul style="list-style-type: none"> A. К поверхностной фасции. B. На апоневрозе. C. В коже. D. На связках. E. На сухожилиях жевательных мышц. <p>Mușchii mimici sunt mușchi pielosi. Iată caracteristica morfologică, dată acestor mușchi de V. Papilian: „Ei sunt numiți astfel după conexiunile intime cu pielea, una din cele două inserții fiind în mod obligatoriu cutanată; aceasta se face prin intermediul unei porțiuni elastice tendinoase. Mușchii pielosi pot adera și de-a lungul întregului traiect la piele”.</p> <p>Astfel enunțul corect este „C”.</p>
<p>200.</p>	<p>CS. Inserția mușchilor masticatori:</p> <ul style="list-style-type: none"> A. Pe maxilă B. Pe osul occipital C. Pe mandibulă D. Pe osul hioid E. Pe osul temporal <p>CS. The insertion of the masticator muscles is:</p> <ul style="list-style-type: none"> A. In the maxilla B. In the occipital bone C. In the mandible D. In the hyoid bone E. In the temporal bone

CS. Жевательные мышцы прикрепляются:

- A. На верхней челюсти.
- B. На затылочной кости.
- C. На нижнечелюстной кости.
- D. На подъязычной кости.
- E. На височной кости.

Mușchii masticatori propriu-zii (temporalul, maseterul și doi mușchi pterigoidieni) deși au puncte de origine pe diferite formațiuni ale craniului, toți se inseră pe unicul os mobil al craniului – mandibulă. **Prin urmare, enunțul corect este numai și numai „C”.**

201. CS. Musculus temporalis se inseră pe:

- A. Angulus mandibulae.
- B. Tuberositas pterygoidea.
- C. Processus coronoideus.
- D. Processus condylaris.
- E. Collum mandibulae.

CS. The musculus temporalis is inserted in the:

- A. Angulus mandibulae.
- B. Tuberositas pterygoidea.
- C. Processus coronoideus.
- D. Processus condylaris.
- E. Collum mandibulae.

CS. Musculus temporalis прикрепляется к:

- A. Angulus mandibulae.
- B. Tuberositas pterygoidea.
- C. Processus coronoideus.
- D. Processus condylaris.
- E. Collum mandibulae.

Mușchiul temporal este cel mai puternic mușchi masticator (V. Papilian). Își ia originea de pe întreaga fosă temporală până la linia temporală inferioară și de pe fața internă a fasciei temporale. Fasciculele lui converg spre un tendon puternic, care se inseră pe apofiza coronoidiană a mandibulei, înconjurând-o din toate părțile. **Enunțul corect e numai „C”.**

202. CM. Indicați, mușchii ce realizează retropulsia mandibulei.

- A. Fasciculele anterioare ale musculus temporalis.
- B. Musculus pterygoideus lateralis.
- C. Musculus pterygoideus medialis.
- D. Fasciculele posterioare ale musculus temporalis.
- E. Musculus masseter.

CM. The muscles which are responsible for retropulsion on the mandible.

- A. The anterior bundles of the temporal muscle.
- B. Musculus pterygoideus lateralis.
- C. Musculus pterygoideus medialis.
- D. The posterior bundles of the temporal muscle.
- E. Musculus masseter.

CM. Укажите мышцы, задвигающие нижнюю челюсть назад:

- A. Передние пучки височной мышцы.
- B. Musculus pterygoideus lateralis.
- C. Musculus pterygoideus medialis.
- D. Задние пучки височной мышцы.
- E. Musculus masseter.

Sub influența mușchilor masticatori în articulația temporomandibulară se realizează mișcările de coborâre și ridicare a mandibulei, propulsie și retropulsie și mișcări de lateralitate sau diducție. Retropulsia (proiecția posterioară, retroducția) mandibulei este realizată de fasciculele posterioare ale mușchilor temporali, fasciculele profunde ale mușchilor maseteri, mușchii digastrici, mușchii milohioidieni și geniohioidieni (V. Panaitescu). **Prin urmare două dintre enunțuri sunt corecte – „D” și „E”.**

203. CS. Spații delimitate de mm. pterygoideus lateralis et temporalis:

- A. Interpterigoidian.
- B. Suprapterigoidian.
- C. Pterigomaxilar.
- D. Temporo-pterigoidian.
- E. Infrapterigoidian.

CS. The space delimited by mm. pterygoideus lateralis et temporalis is:

- A. Interpterygoidian space.
- B. Suprapterygoidian space.
- C. Pterygomaxilar space.
- D. Temporo-ptyerygoidian space.
- E. Infrapterygoidian space.

CS. Пространства, расположенные между mm. pterygoideus lateralis et temporalis:

- A. Межкрыловидное.
- B. Надкрыловидное.
- C. Крыловидно-верхнечелюстное.
- D. Височно-крыловидное.
- E. Подкрыловидное.

La nivelul capului se descriu spațiile intermusculare temporopterigoidian și interpterigoidian. Spațiul interpterigoidian se află în fosa infratemporală, între mușchii pterigoidieni medial și lateral. În acest spațiu sunt amplasate formațiuni importante, ca plexul venos pterigoidian, artera maxilară cu ramurile ei, nervul mandibular. Spațiul temporopterigoidian se află între mușchii pterigoidian lateral și temporal. Prin acest spațiu trec artera maxilară, ramuri ale ei și afluenți ai plexului venos pterigoidian. Spațiile suprapterigoidian, infrapterigoidian sau pterigomaxilar, enunțate prin „B”, „C” și „E” sunt inexistente. **Enunțul corect este „D”.**

204. CM. Indicați grupele de mușchi ai capului.

- A. Mușchii mimici.
- B. Mușchii masticatori.
- C. Mușchii submandibulari.
- D. Mușchii organelor de simț.
- E. Mușchii orbiculari.

CM. The head muscles are divided in the following groups.

- A. Muscles of facial expression.
- B. Muscles of mastication.
- C. Submandibular muscles.
- D. Muscles of sense organs.
- E. Mimic orbicular muscles.

CM. Укажите группы мышц головы.

- A. Мимические мышцы.
- B. Жевательные мышцы.
- C. Поднижнечелюстные мышцы.
- D. Мышцы органов чувств
- E. Круговые мышцы.

	<p>În conformitate cu Terminologia Anatomică (1998) mușchii capului includ grupele:</p> <ul style="list-style-type: none"> - mușchii externi ai globului ocular; - mușchii oscioarelor auditive; - mușchii feței; - mușchii masticatori; - mușchii limbii; - mușchii palatului moale. <p>Orice manual de anatomie împarte mușchii capului în mușchii mimicii și mușchii masticatori, iar cei ai mimicii în mușchi ai bolții craniene, circumoculari, circumnazali, circummolari. Din punct de vedere didactic considerăm această clasificare a mușchilor capului mai accesibilă. Prin urmare enunțuri corecte sunt „A” și „B”.</p> <p>P.S. Mușchii organelor de simț se studiază împreună cu organele văzului și auzului, iar cei ai limbii și palatului moale – cu cavitatea bucală, la sistemul digestiv. Orbiculari sunt mușchii circulari situați în jurul fantei palpebrale și a orificiului bucal.</p>
205.	<p>CM. Indicați porțiunile mușchiului epicranian.</p> <ul style="list-style-type: none"> A. Venter frontalis. B. Venter parietalis. C. Venter occipitalis. D. Galea aponeurotica. E. Venter temporoparietalis. <p>CM. The portions of the epicranian muscle are.</p> <ul style="list-style-type: none"> A. Venter frontalis. B. Venter parietalis. C. Venter occipitalis. D. Galea aponeurotica. E. Venter temporoparietalis. <p>CM. Укажите части надчерепной мышцы.</p> <ul style="list-style-type: none"> A. Лобное брюшко. B. Теменное брюшко. C. Затылочное брюшко. D. Апоневротический шлем. E. Височно-теменное брюшко. <p>Mușchiul epicranian acoperă bolta craniană. El constă din porțiunea medie – aponevroza epicraniană și trei ventere musculare – frontal, occipital și lateral sau temporoparietal. Astfel corecte sunt enunțurile „A”, „C”, „D” și „E”. Un venter parietal separat nu există.</p>
206.	<p>CM. Indicați mușchii din jurul orbitei.</p> <ul style="list-style-type: none"> A. Musculus orbicularis oculi. B. Musculus corrugator supercilii. C. Musculus levator supercilii. D. Musculus procerus. E. Musculus depressor supercilii. <p>CM. Choose the muscles around the orbit.</p> <ul style="list-style-type: none"> A. Musculus orbicularis oculi. B. Musculus corrugator supercilii. C. Musculus levator supercilii. D. Musculus procerus. E. Musculus depressor supercilii. <p>CM. Укажите мышцы, окружающие глазную щель.</p> <ul style="list-style-type: none"> A. Musculus orbicularis oculi B. Musculus corrugator supercilii

- C. Musculus levator supercilii
- D. Musculus procerus
- E. Musculus depressor supercilii

Grupul de mușchi din jurul orbitei, sau de mușchi circumoculari include mușchiul orbicular al ochiului (cu porțiunile lui palpebrală, orbitală și lacrimală), mușchiul sprâncenos (*m. corrugator supercilii*) sau Koyter, **mușchiul depresor al sprâncenei** (*m. depressor supercilii*) – **omologat de Terminologia Anatomică** și descris la V. Papilian, precum și mușchiul piramidal (*m. procerus*) sau al lui Santorini (la anatomicștii ruși denumirea veche era „мышца гордецов” – mușchiul celor trufași, infumurați), atribuit incorect de unii autor grupului de mușchi circumnazali (din jurul narinelor!). **Corect – „A”, „B”, „D” și „E”.**

207. CM. Indicați mușchii din jurul orificiului nasal.

- A. Musculus nasalis.
- B. Musculus levator alae nasi.
- C. Musculus depressor septi nasi.
- D. Musculus levator septi nasi.
- E. Musculus levator labii superiorioris.

CM. Choose the muscles around the nose.

- A. Musculus nasalis.
- B. Musculus levator alae nasi.
- C. Musculus depressor septi nasi.
- D. Musculus levator septi nasi.
- E. Musculus levator labii superiorioris.

CM. Укажите мышцы, окружающие носовое отверстие.

- A. Musculus nasalis.
- B. Musculus levator alae nasi.
- C. Musculus depressor septi nasi.
- D. Musculus levator septi nasi.
- E. Musculus levator labii superiorioris.

Din grupul de mușchi circumnazali (din jurul narinelor) fac parte mușchiul nazal (*m. nasalis*) cu porțiunile lui transversală și alară și mușchiul depresor al septului nazal. După cum s-a menționat anterior în opinia unor autori din acest grup mai face parte și mușchiul piramidal al nasului (*m. procerus*) sau al lui Santorini. Mușchi ridicători ai septului nazal sau a aripii nasului nu există, iar mușchiul ridicător al buzei superioare ține de mușchii circumorali. **Prin urmare corecte sunt enunțurile „A” și „C”.**

208. CM. Indicați mușchii din jurul orificiului bucal.

- A. Musculus levator anguli oris.
- B. Musculus depressor labii inferioris.
- C. Musculus orbicularis oris.
- D. Musculus masseter.
- E. Musculus levator labii superioris.

CM. Choose the muscles around the buccal orifice.

- A. Musculus levator anguli oris.
- B. Musculus depressor labii inferioris.
- C. Musculus orbicularis oris.
- D. Musculus masseter.
- E. Musculus levator labii superioris.

CM. Укажите мышцы, окружающие ротовую щель.

- A. Musculus levator anguli oris.

- B. Musculus depressor labii inferioris.
- C. Musculus orbicularis oris.
- D. Musculus masseter.
- E. Musculus levator labii superioris.

Grupul mușchilor circumolari (din jurul orificiului bucal) include mușchii orbicular al gurii cu porțiunile labială și marginală, ridicător al buzei superioare, depresor al buzei inferioare, ridicător al unghiului gurii, depresor al unghiului gurii, buccinator, mental (mentonier), zigomatic mic (Santorini), zigomatic mare, rizoriu (Santorini). **Astfel corecte sunt enunțurile „A”, „B”, „C” și „E”**. Mușchiul masseter este unul din grupul masticatorilor.

209. CM. Indicați porțiunile *musculus orbicularis oris*.

- A. Marginală.
- B. Medială.
- C. Labială.
- D. Laterală.
- E. Centrală.

CM. The portions of the *musculus orbicularis oris* are.

- A. Marginal.
- B. Medial.
- C. Labial.
- D. Lateral.
- E. Central.

CM. Укажите части *musculus orbicularis oris*.

- A. Краевая часть.
- B. Медиальная часть.
- C. Губная часть.
- D. Латеральная часть.
- E. Центральная часть.

După cum s-a văzut mai sus mușchiul orbicular al gurii are numai două porțiuni: labială și marginală (**enunțurile corecte fiind „A” și „C”**, iar toate celelalte – niște născociri).

210. CM. Indicați *musculi masticatores*.

- A. Musculus buccinator.
- B. Musculus masseter.
- C. Musculus orbicularis oris.
- D. Musculus pterygoideus lateralis.
- E. Musculus temporalis.

CM. The muscles of mastication are:

- A. Musculus buccinator.
- B. Musculus masseter.
- C. Musculus orbicularis oris.
- D. Musculus pterygoideus lateralis.
- E. Musculus temporalis.

CM. Укажите *musculi masticatores*.

- A. Musculus buccinator.
- B. Musculus masseter.
- C. Musculus orbicularis oris.
- D. Musculus pterygoideus lateralis.
- E. Musculus temporalis.

	<p>De fapt toți mușchii enunțați sunt antrenati în masticație, însă din grupul mușchilor masticatori fac parte maseterul, pterigoidianul lateral și temporalul, iar restul sunt mușchi ai mimicii. <i>Prin urmare enunțurile corecte sunt „B”, „D” și „E”.</i></p>
<p>211.</p>	<p>CM. Indicați locul de inserție a <i>musculus pterygoideus medialis</i>.</p> <p>A. Fovea pterygoidea. B. Angulus mandibulae. C. Tuberositas pterygoidea. D. Incisura mandibulae. E. Processus coronoideus.</p> <p>CM. The point of insertion of the <i>musculus pterygoideus medialis</i> is:</p> <p>A. Fovea pterygoidea. B. Angulus mandibulae. C. Tuberositas pterygoidea. D. Incisura mandibulae. E. Processus coronoideus.</p> <p>CM. Укажите место прикрепления <i>musculi pterygoidei medialis</i>.</p> <p>A. Fovea pterygoidea. B. Angulus mandibulae. C. Tuberositas pterygoidea. D. Incisura mandibulae. E. Processus coronoideus.</p> <p>Mușchiul pterigoidian medial e unul gros, de formă patruleteră, care se află din partea medială a ramurii mandibulei, în special în fosa infratemporală. Își ia originea din fosa pterigoidiană a apofizei omonime a osului sfenoid, de la cârligul lamelei mediale și de pe apofiza piramidală a osului palatin și se inseră pe tuberozitatea pterigoidiană de pe fața medială a unghiului mandibulei. <i>Deci în cazul dat există două enunțuri corecte – „B” și „C”, celelalte fiind false.</i></p>
<p>212.</p>	<p>CM. Indicați locul de inserție a <i>musculus masseter</i>.</p> <p>A. Protuberantia mentalis. B. Tuberositas masseterica. C. Processus condylaris. D. Corpus mandibulae. E. Processus coronoideus.</p> <p>CM. The point of insertion of the <i>musculus masseter</i> is:</p> <p>A. Protuberantia mentalis. B. Tuberositas masseterica. C. Processus condylaris. D. Corpus mandibulae. E. Processus coronoideus.</p> <p>CM. Укажите место прикрепления <i>musculi masseter</i>.</p> <p>A. Protuberantia mentalis. B. Tuberositas masseterica. C. Processus condylaris. D. Corpus mandibulae. E. Processus coronoideus.</p> <p>Mușchiul maseter are aspectul unui patruleter plat, situat pe fața externă a ramurii și unghiului mandibulei. După Terminologia Anatomică constă din două porțiuni – superficială și profundă. Partea superficială își are originea pe marginea inferioară a osului zigomatic și</p>

	<p>arcul zigomatic și inserția pe tuberozitatea maseterică a mandibulei, iar partea profundă începe de pe 1/3 posterioară a arcului zigomatic și se inseră pe fața externă a apofizei coronoide a mandibulei. <i>Astfel enunțuri corecte sunt „B” și „E”.</i></p>
<p>213.</p>	<p>CM. Indicați locul de inserție a <i>musculus pterygoideus lateralis</i>.</p> <p>A. Collum mandibulae. B. Fovea pterygoidea. C. Capsula articularis (articulatio temporomandibularis). D. Angulus mandibulae. E. Discus articularis (articulatio temporomandibularis).</p> <p>CM. The point of insertion of the <i>musculus pterygoideus lateralis</i> is:</p> <p>A. Collum mandibulae. B. Fovea pterygoidea. C. Capsula articularis (articulatio temporomandibularis). D. Angulus mandibulae. E. Discus articularis (articulatio temporomandibularis).</p> <p>CM. Укажите место прикрепления <i>musculi pterygoidei lateralis</i>.</p> <p>A. Collum mandibulae. B. Fovea pterygoidea. C. Capsula articularis (articulatio temporomandibularis). D. Angulus mandibulae. E. Discus articularis (articulatio temporomandibularis).</p> <p>Mușchiul pterigoidian lateral începe de pe fața maxilară a aripilor mari și apofiza pterigoidă a sfenoidului și se inseră pe colul mandibulei, discul articular și capsula articulației temporomandibulare. <i>Enunțuri corecte sunt „A”, „C” și „E”.</i></p>
<p>214.</p>	<p>CM. Indicați mușchii, ce realizează propulsia mandibulei.</p> <p>A. Musculus pterygoideus medialis. B. Musculus temporalis. C. Musculus pterygoideus lateralis. D. Musculus digastricus. E. Musculus masseter.</p> <p>CM. The muscles responsible for the propulsion of the mandible are:</p> <p>A. Musculus pterygoideus medialis. B. Musculus temporalis. C. Musculus pterygoideus lateralis. D. Musculus digastricus. E. Musculus masseter.</p> <p>CM. Укажите мышцы, выдвигающие нижнюю челюсть.</p> <p>A. Musculus pterygoideus medialis. B. Musculus temporalis. C. Musculus pterygoideus lateralis. D. Musculus digastricus. E. Musculus masseter.</p> <p>Propulsia mandibulei se realizează prin contracția simultană a mușchilor pterigoidieni laterali, pterigoidienilor mediali și porțiunilor superficiale ale mușchilor maseteri. Rolul principal în mișcarea de propulsie a mandibulei îl are mușchiul pterigoidian lateral; pterigoidianului medial în această acțiune îi revine un rol secundar. <i>În felul acesta enunțurile corecte sunt „A”, „C”, „E”.</i></p>

215. CM. Indicați mușchii ce realizează coborârea mandibulei.

- A. Musculus mylohyoideus.
- B. Musculus geniohyoideus.
- C. Musculus digastricus.
- D. Musculus buccinator.
- E. Musculus masseter.

CM. The muscles that depress the mandible are:

- A. Musculus mylohyoideus.
- B. Musculus geniohyoideus.
- C. Musculus digastricus.
- D. Musculus buccinator.
- E. Musculus masseter.

CM. Укажите мышцы, опускающие нижнюю челюсть.

- A. Musculus mylohyoideus.
- B. Musculus geniohyoideus.
- C. Musculus digastricus.
- D. Musculus buccinator.
- E. Musculus masseter.

Coborârea mandibulei (deschiderea gurii) este inițiată prin contracția bilaterală a mușchilor pterigoidieni laterali. În această primă fază a mișcării capul mandibulei împreună cu discul articular trec din fosa mandibulară sub tuberculul articular. Mai departe mișcarea este continuată sub influența mușchilor suprahioidieni (în special a digastricului și a milohioidianului) și a greutății mandibulei. În acest scop osul hioid este fixat prin contracția infrahioidienilor.

Prin urmare enunțuri corecte sunt „A”, „B”, „C”.

216. CM. Indicați, particularitățile caracteristice mușchilor mimicii.

- A. Sunt localizați nemijlocit sub piele.
- B. Nu au inserție cutanată.
- C. Sunt concentrați în jurul orificiilor naturale ale capului.
- D. La contracție determină mimica.
- E. Cu excepția buccinatorului sunt lipsiți de facie.

CM. The facial muscles.

- A. Are localized just under the skin.
- B. Have no skin insertion.
- C. Are concentrated around natural orifices of the head.
- D. During contraction determine the mimics.
- E. Have no fascia with exception of buccinators.

CM. Укажите особенности, присущие мимическим мышцам.

- A. Располагаются непосредственно под кожей.
- B. Не прикрепляются к коже.
- C. Локализуются вокруг естественных отверстий головы.
- D. При сокращении придают определенное выражение лицу.
- E. За исключением щечной, мышцы лишены фасций.

Mușchii mimicii mai sunt numiți și mușchi piełoși, deoarece una din cele două inserții ale lor este în mod obligatoriu pielea. Cu excepția buccinatorului mușchii piełoși sunt lipsiți de fascie, așa că pielea se mișcă împreună cu mușchiul. Toți se dezvoltă dintr-un material primordial comun – mezodermul arcului hioidian, din care cauză toți sunt inervați de nervul facial. În majoritatea lor mușchii piełoși sunt localizați în jurul orificiilor naturale din regiunea feței (bucal, ai ochiului, nasului, urechii) având rolul de a interveni prin deschiderea

	<p>și închiderea acestor orificii, în prehensiunea alimentelor, masticăție, respirație, vorbire, exprimarea stărilor psihice (determinarea mimicii). Ținând cont de cele menționate enunțuri corecte sunt „A”, „C”, „D”, „E”.</p>
<p>217.</p>	<p>CM. Indicați, porțiunile <i>musculus orbicularis oculi</i>.</p> <p>A. Pars orbitalis. B. Pars nasalis. C. Pars lacrimalis. D. Pars medialis. E. Pars palpebralis.</p> <p>CM. The portions of the <i>musculus orbicularis oculi</i> are.</p> <p>A. Pars orbitalis. B. Pars nasalis. C. Pars lacrimalis. D. Pars medialis. E. Pars palpebralis.</p> <p>CM. Укажите части <i>musculus orbicularis oculi</i>.</p> <p>A. Pars orbitalis. B. Pars nasalis. C. Pars lacrimalis. D. Pars medialis. E. Pars palpebralis.</p> <p>Mușchiul orbicular al ochiului reprezintă principalul mușchi din grupul mușchilor circumoculari. Este situat în grosimea pleoapelor și pe circumferința orbitei. Este format din trei porțiuni – palpebrală, orbitală și lacrimală, cu localizare diferită. Mușchiul orbicular al ochiului constituie sfincterul fantei palpebrale cu rol de protecție a globului ocular și de distribuire și drenare a lacrimilor. Porțiuni precum cea nazală sau medială în componența orbicularului ochiului nu există. Prin urmare enunțuri corecte sunt „A”, „C”, „E”.</p>
<p>218.</p>	<p>CM. Indicați mușchii mimicii, care acționează în timpul râsului.</p> <p>A. Musculus zygomaticus major. B. Musculus levator anguli oris. C. Musculus risorius. D. Musculus mentalis. E. Musculus depressor anguli oris.</p> <p>CM. The muscles which express happiness are.</p> <p>A. Musculus zygomaticus major. B. Musculus levator anguli oris. C. Musculus risorius. D. Musculus mentalis. E. Musculus depressor anguli oris.</p> <p>CM. Укажите мышцы, которые выражают радость.</p> <p>A. Musculus zygomaticus major. B. Musculus levator anguli oris. C. Musculus risorius. D. Musculus mentalis. E. Musculus depressor anguli oris.</p> <p>Contrar concepției depășite, conform căreia fiecărui mușchi mimic luat în parte îi revine o anumită acțiune expresivă și mușchiul respectiv era identificat după acțiunea lui specifică (de exemplu, mușchiul zigomatic mare ca „mușchiul bucuriei”, venterul frontal al mușchiului</p>

epicranian ca „mușchiul atenției” etc.) actualmente e cunoscut faptul, că pentru exprimarea unei stări psihice este necesară intervenția concomitentă a mai multor mușchi, iar unul și același mușchi poate fi antrenat în exprimarea stărilor psihice diferite. În timpul râsului unghiurile gurii, prin acțiunea mușchilor rizorius, zigomatic mare și levator al unghiului gurii sunt trase lateral și în sus, fanta bucală e lărgită, dinții superiori sunt descoperiți, pielea obrazilor e ridicată formând câte o umflătură pe umerii obrazilor, pleoapele se apropie sub influența orbicularului ochiului, la nivelul unghiului lateral al ochiului apar cute radiare. **Prin urmare, corecte sunt enunțurile „A”, „B”, „C”.**

219. CM. Indicați mușchii care realizează expresia de tristețe.

- A. Musculus zygomaticus minor.
- B. Musculus orbicularis oris.
- C. Musculus depressor anguli oris.
- D. Platysma.
- E. Depressor septi nasi.

CM. The muscles which express sadness are.

- A. Musculus zygomaticus minor.
- B. Musculus orbicularis oris.
- C. Musculus depressor anguli oris.
- D. Platysma.
- E. Depressor septi nasi.

CM. Укажите мышцы, которые выражают грусть, печаль:

- A. Musculus zygomaticus minor.
- B. Musculus orbicularis oris.
- C. Musculus depressor anguli oris.
- D. Platysma.
- E. Depressor septi nasi.

În manifestarea expresiei de tristețe unghiurile gurii sunt trase în jos, buza superioară e puțin ridicată, fanta bucală e încurbată cu concavitatea în jos, șanțul nazolabial devine curb, fanta palpebrală se îngustează, sprânceana e coborâtă. Toate aceste modificări ale expresiei feței au loc prin acțiunea mușchilor: depresor al unghiului bucal, platismei, ridicător al buzei superioare, orbicularului ochiului, corugatorului sprâncenei. **În felul acesta enunțuri corecte sunt „C” și „D”.**

220. CM. Indicați, fasciile capului.

- A. Fascia temporalis.
- B. Fascia masseterica.
- C. Fascia parotidea.
- D. Fascia superficialis faciei.
- E. Fascia bucopharyngea.

CM. The fasciae of the head are.

- A. Fascia temporalis.
- B. Fascia masseterica.
- C. Fascia parotidea.
- D. Fascia superficialis faciei.
- E. Fascia bucopharyngea.

CM. Укажите фасции головы:

- A. Fascia temporalis.
- B. Fascia masseterica.
- C. Fascia parotidea.
- D. Fascia superficialis faciei.
- E. Fascia bucofaringea.

	<p>La nivelul capului fascia superficială nu e dezvoltată. Aici se disting fasciile temporală (cu lamelele superficială și profundă) și fascia facială proprie, care reprezintă continuarea lamei superficiale a fasciei proprii a gâtului (după B. H. Щевкуненко). Lama superficială a fasciei faciale învelește mușchiul maseter, glanda parotidă, corpul adipos al obrazului, formând pentru aceste structuri teci fasciale. Lama profundă a fasciei faciale proprii e numită fascie interpterigoidiană. În componența fasciei faciale proprii, în funcție de formațiunile, pe care le acoperă, se disting fasciile: bucofaringiană, maseterică și parotidiană. Prin urmare enunțuri corecte sunt „A”, „B”, „C”, „E”.</p>
221.	<p>CM. În regiunea fronto-parieto-occipitală a capului se disting spațiile:</p> <p>A. Subcutan/subcutanat. B. Subaponeurotic. C. Subperiostal. D. Axilar. E. Interaponeurotic.</p> <p>CM. In the hair area of the head there are the following spaces:</p> <p>A. Subcutaneous. B. Subaponeurotic. C. Subperiostal. D. Axillar. E. Interaponeurotic.</p> <p>CM. На волосистой части головы различают пространства:</p> <p>A. Подкожное. B. Подапоневротическое. C. Поднадкостничное. D. Подмышечное. E. Межапоневротическое.</p> <p>Regiunile frontală, parietală și occipitală a capului reprezintă cel mai mare teritoriu din porțiunii piloase a capului. Aici se disting două spații celulare: subcutanat și subaponevrotic. Primul, aflat între piele și mușchiul epicranian e ocupat de o pătură apreciabilă de țesut celuloadipos, conținând vase sangvine și nervi. Între piele și stratul musculoaponevrotic se află travee de fibre de țesut conjunctiv, care leagă strâns aceste structuri, împărțind spațiul subcutanat în mici alveole, umplute cu țesut celuloadipos. Prezența acestor travee și a septurilor dintre alveole nu permite răspândirea proceselor supurative și formarea ghematoamelor. Sub mușchiul epicranian, între el și periostul oaselor bolții craniene se află spațiul subaponevrotic, umplut cu o pătură de țesut conjunctiv lax, fără componentă adipoasă, ușor detașabilă, din care motiv procesele supurative sau ghematoamele se pot răspândi în toate direcțiile. Enunțuri corecte sunt „A” și „B”, celelalte fiind distractori.</p>
222.	<p>CM. Spațiile interfasciale ale regiunii temporale:</p> <p>A. Temporal superficial. B. Interaponeurotic. C. Subaponeurotic. D. Temporal profund. E. Temporomandibular.</p> <p>CM. The fascial spaces of the temporal region are:</p> <p>A. Superficial temporal. B. Interaponeurotic. C. Subaponeurotic. D. Deep temporal. E. Temporomandibular.</p>

СМ. Межфасциальные пространства височной области:

- A. Поверхностное височное.
- B. Межапоневротическое.
- C. Подапоневротическое.
- D. Глубокое височное.
- E. Височнонижнечелюстное.

Sub aspect de aponevroză densă, fascia temporală înveleşte muşchiul omonim. Ea începe de pe linia temporală superioară a osului parietal și aponevroza epicraniană și cu 3-4 cm mai sus de arcada zigomatică se împarte în lamele superficială și profundă. Între aceste două lame, deasupra arcadei zigomatice se formează spațiul interaponevrotic temporal, umplut cu țesut celuloadipos. Între lama profundă a fasciei date și însăși muşchiul temporal se formează spațiul subaponevrotic, conținând cea de a doua pătură de țesut celuloadipos. Între fața internă a muşchiului temporal și periostul parietalului și solzului osului temporal se găsește spațiul temporal profund, prin care trec vasele sangvine și nervii temporali profunzi. **Prin urmare, corecte sunt enunțurile „B”, „C”, „D”.** Nu există spații temporal superficial și temporomandibular.

223. СМ. Spațiile regiunii laterale a feței:

- A. Masetero-mandibular.
- B. Interpterigoidian.
- C. Infrapterigoidian.
- D. Suprapterigoidian.
- E. Temporo-pterigoidian.

СМ. The spaces of the lateral region of the face are:

- A. Masseteromandibular.
- B. Interpterygoid.
- C. Infrapterygoid.
- D. Suprapterygoid.
- E. Temporoptyerygoid.

СМ. Клетчаточные пространства боковой области лица:

- A. Жевательно-нижнечелюстное.
- B. Межкрыловидное.
- C. Подкрыловидное.
- D. Надкрыловидное.
- E. Височно-крыловидное.

În regiunea laterală a feței în afară de spațiile, aflate în regiunea temporală ce mai descriu:

- spațiul submaseterian, sau maseteromandibular, situat între porțiunea superioară a ramurii mandibulei și fața internă a muşchiului maseter; sus, sub arcada zigomatică el comunică lar cu spațiul subaponevrotic din regiunea temporală;
- spațiul temporopterigoidian, delimitat din partea laterală de fața internă a muşchiului maseter și ramura mandibulei, din partea medială – de lama laterală a apofizei pterigoide și muşchiul pterigoidian lateral, din anterior – de tuberculul maxilei, din posterior – procesul condilar al mandibulei, de sus – de fața infratemporală a aripii mari a sfenoidului;
- spațiul interpterigoidian, delimitat din partea laterală de fața medială a ramurii mandibulei și fața medială a muşchiului pterigoidian lateral, din partea medială și de jos – de fascia interpterigoidiană și fața laterală a muşchiului pterigoidian medial, de sus – de fața infratemporală a aripii mari a sfenoidului.
- spațiul pterigomandibular, delimitat lateral de fața internă a ramurii mandibulei, medial – de muşchiul pterigoidian medial, de sus – de marginea inferioară a pterigoidianului lateral, din anterior – muşchiul buccinator, din posterior – de glanda parotidă.

Ținând cont de cele expuse mai sus corecte sunt enunțurile „A”, „B”, „E”.

224.	<p>CM. Clasificarea mușchilor capului:</p> <p>A. Mușchii penai B. Mușchii mimici C. Mușchii biventeri D. Mușchii masticatori E. Mușchii antagoniști</p> <p>CM. The head muscles are classified into:</p> <p>A. Pennate muscles B. Muscles of facial expression C. Digastric muscle D. Mastication muscles E. Antagonistic muscles</p> <p>CM. Классификация мышц головы:</p> <p>A. Перистые. B. Мимические. C. Двубрюшные. D. Жевательные. E. Мышцы-антагонисты.</p> <p>Clasificarea mușchilor capului e clară pentru toți (masticatori și ai mimicii) – aici nu ne lăsăm prinși! <i>Enunțuri corecte sunt „B” și „D”,</i> deoarece mușchii penai, biventeri țin de clasificarea structurală a mușchilor, iar antagoniști – de cea funcțională.</p>
225.	<p>CM. Mușchii capului, acoperiți de fascii:</p> <p>A. M.temporal B. M.mental C. M.buccinator D. M. pterigoid lateral E. M. maseter</p> <p>CM. The head muscles covered by fascia are:</p> <p>A. M. temporalis B. M. mentalis C. M. buccinator D. M. pterygoideus lateralis E. M. maseter</p> <p>CM. Мышцы головы, покрытые фасциями:</p> <p>A. Височная. B. Подбородочная. C. Щечная. D. Латеральная крыловидная. E. Жевательная.</p> <p>Dintre mușchii capului toți masticatorii sunt acoperiți cu fascii, iar dintre cei ai mimicii – doar buccinatorul. <i>Enunțuri corecte sunt „A”, „C”, „D”, „E”.</i></p>
	<p>Mușchii, fasciile și topografia spatelui, explorare pe viu.</p>
226.	<p>CS. Mușchii romboizi mare si mic își iau originea de pe:</p> <p>A. Apofizele transversale ale vertebrelor C_{VI-VII}, T_{I-V} B. Ligamentele nucal si supraspinos</p>

- C. Apofizele spinoase ale vertebrelor C_{VI-VII} - T_{I-IV}
- D. Ligamentul interspinos
- E. Protuberanța occipitală externă

CS. The greater and lesser rhomboid muscles originate from the:

- A. Transverse processes of the vertebrae C_{VI-VII}, T_{I-V}
- B. Nuchal and supraspinous ligaments
- C. Spinous processes of the vertebrae C_{VI-VII} - T_{I-IV}
- D. Interspinous ligament
- E. External occipital protuberance

CS. Большая и малая ромбовидные мышцы начинаются на:

- A. Поперечных отростках позвонков C_{VI-VII}, T_{I-V}.
- B. Выйной и надостистой связках.
- C. Остистых отростках позвонков C_{VI-VII} - T_{I-IV}.
- D. Межостистой связке.
- E. Наружном затылочном бугре.

Mușchii romboizi mare și mic sunt părți componente ale mușchiului romboid, localizat sub mușchiul trapez.

Este un mușchi plat, de formă patrulateră, cu originea pe apofizele spinoase ale ultimelor două vertebre cervicale (C_{VI} și C_{VII}) și ale primelor patru vertebre toracice (T_{I-IV}) și inserția pe întreaga margine medială a scapulei. Delimitează din partea laterală triunghiul de auscultație. Nu are nimic în comun cu ligamentele nuchal, interspinoase sau supraspinal și nici cu apofizele transversale ori protuberanța occipitală externă.

Enunțul corect, prin urmare, este „C”.

227. CS. Originea musculus rectus capitis posterior major

- A. *Processus spinosus axisis.*
- B. *Processus spinosus atlantis.*
- C. *Processus transversus axisis.*
- D. *Processus transversus atlantis.*
- E. *Processus transversus C3*

CS. The origin of the musculus rectus capitis posterior major is the:

- A. *Processus spinosus axisis.*
- B. *Processus spinosus atlantis.*
- C. *Processus transversus axisis.*
- D. *Processus transversus atlantis.*
- E. *Processus transversus C3*

CS. Место начала musculus rectus capitis posterior major:

- A. *Processus spinosus axisis.*
- B. *Processus spinosus atlantis.*
- C. *Processus transversus axis.*
- D. *Processus transversus atlantis.*
- E. *Processus transversus C III.*

Mușchiul marele drept posterior al capului împreună cu mușchiul mic drept posterior și mușchii oblic superior și oblic inferior ai capului constituie grupul de mușchi profunzi ai feței – mușchii suboccipitali sau occipitovertebrali, care influențează articulațiile atlantooccipitală și atlantoaxiale. Mușchiul marele drept posterior al capului începe de pe apofiza spinoasă a axisului și se inseră pe linia nuchală inferioară a osului occipital, partea ei laterală.

Prin urmare enunțul corect este „A”, toate celelalte sunt distractori.

228. **CS. *Musculus splenius cervicis* în contracție bilaterală:**
A. Retroflectează porțiunea cervicală a coloanei vertebrale
B. Înclină lateral porțiunea cervicală a coloanei vertebrale
C. Ridică coastele
D. Înclină capul anterior
E. Rotește capul

CS. In bilateral contraction the *musculus splenius cervicis*:

- A. Makes retroflexion of the cervical portion of the spine
B. Extends the cervical portion of the spine
C. Lifts the ribs
D. Bents the head forward
E. Turns the head

CS. При двустороннем сокращении *musculus splenius cervicis* производит:

- A. Сгибание назад шейного отдела позвоночника.
B. Разгибание шейного отдела позвоночника.
C. Поднимает ребра.
D. Наклоняет голову вперед.
E. Вращает голову.

Mușchii splenius al capului și splenius al gâtului reprezintă tractul spino-transversal al mușchilor profunzi sau proprii ai spatelui. Mușchiul splenius al gâtului este situat lateral de mușchiul splenius al capului. El începe de pe apofizele spinoase ale vertebrelor toracice III-V și se inseră pe apofizele transversale ale vertebrelor cervicale II-III. Prin contracția sa unilaterală rotește coloana cervicală spre partea sa, iar prin cea bilaterală realizează retroflexia ei. **Astfel enunțul corect este A.**

229. **CM. Mușchiul dorsal mare realizează:**

- A. Adducția brațului
B. Flexia brațului
C. Supinația brațului
D. Rotirea brațului spre interior
E. Extensia în articulația umărului

CM. The latissimus dorsi is responsible for:

- A. Adduction of the arm
B. The arm flexion
C. The arm supination
D. Medial arm rotation
E. Extention of the arm in shoulder joint

CM. Широчайшая мышца спины производит:

- A. Приведение плеча.
B. Сгибание плеча.
C. Супинацию плеча.
D. Вращение плеча вовнутрь.
E. Разгибание в плечевом суставе.

Mușchiul dorsal mare are o origine destul de vastă, care include treimea posterioară a crestei iliace, apofizele spinoase ale vertebrelor lombare, apofizele spinoase ale ultimelor șase vertebre toracice, creasta sacrală mediană, fața externă a ultimelor patru coaste, deseori și unghiul inferior al scapulei. Fasciculele lui converg, formând un tendon puternic, care se inseră pe creasta tuberculului mic al humerusului. Când are punctul fix pe trunchi mușchiul aduce brațul rotindu-l înăuntru (anatomişti de altă dată asemănau această mișcare cu cea de scoatere a batistei din buzunarul din dos al fracului). În cazul când punctul fix se află pe

humerus (exerciții la bara fixă, paralele) ridică trunchiul; când brațul e fixat participă și la respirația forțată (în accesele de astm bronșic). Din acțiunile enumerate mușchiul realizează adducția brațului, *deci enunțuri corecte sunt „A”, „D”*.

230. CM. Mușchiul levator al scapulei:

- A. Are formă triunghiulară.
- B. Pornește de la apofizele transversale ale ultimelor 4-5 vertebre cervicale.
- C. Este antagonistul porțiunii superioare a m. trapez.
- D. Se inseră pe marginea medială a scapulei.
- E. Când punctul fix e pe scapulă înclină coloana vertebrală spre partea sa.

CM. The levator scapulae :

- A. Is triangular in shape.
- B. Originates from transverse processes of the last 4-5 cervical vertebrae.
- C. Is an antagonist of the superior part of m. trapezius.
- D. Is inserted on the medial border of the scapulae.
- E. If the fixation point is in the scapulae it bends the spine on same side.

CM. Мышца, поднимающая лопатку:

- A. Имеет треугольную форму.
- B. Начинается на поперечных отростках 4-5 последних шейных позвонков.
- C. Является антагонистом верхней части трапециевидной мышцы.
- D. Прикрепляется к медиальному краю лопатки.
- E. При фиксации лопатки наклоняет позвоночник в свою сторону.

Mușchiul ridicător al scapulei (denumit și unghiular) are o formă triunghiulară și e situat pe părțile laterale ale cefei. Începe prin 4-5 fascicule de la tuberculii posteriori ai apofizelor transversale ale 4-5 vertebre cervicale superioare, care coboară, se unesc într-un corp comun, care se inseră pe unghiul superior al scapulei. Este acoperit de trapez și sternocleidomastoidian. Acționând sinergic cu trapezul cu trapezul ridică scapulă, îi imprimă o mișcare de rotație prin care unghiul ei lateral rămâne fix, unghiul superior se ridică iar cel inferior se apropie de linia mediană. Având punct fix pe scapulă (când scapula e fixată) mușchiul înclină coloana cervicală spre partea sa. În repaus împreună cu romboidul contribuie la menținerea scapulei în poziția ei obișnuită. *Corecte sunt enunțurile „A” și „E”*.

231. CM. Mușchii spatelui:

- A. Ocupă toată suprafața dorsală a trunchiului de la regiunea sacrală și crestele iliace până la baza craniului.
- B. Mușchii superficiali au inserția pe scheletul membrului superior și pe coaste.
- C. Mușchii superficiali sunt autohtoni.
- D. Mușchii profunzi formează două tracturi.
- E. Mușchii profunzi se împart în autohtoni și de origine ventrală.

CM. The back muscles:

- A. Occupy the entire dorsal surface of the trunk from the sacral region and iliac crests up to the base of the skull.
- B. The superficial muscles have insertion in the skeleton of the upper limb and ribs.
- C. The superficial muscles are autochthonous.
- D. The deep muscles form two layers.
- E. The deep muscles have the autochthonous and ventral origins.

CM. Мышцы спины:

- A. Занимают всю дорсальную поверхность туловища, начиная от области крестца и подвздошных гребней до основания черепа.
- B. Поверхностные мышцы спины прикрепляются к скелету верхней конечности и к ребрам.

- C. Поверхностные мышцы являются аутохтонными.
 D. Глубокие мышцы образуют 2 слоя.
 E. Глубокие мышцы делятся на аутохтонные и мышцы вентрального происхождения.

Mușchii spatelui ocupă toată fața dorsală a trunchiului. Ei sunt perechi și dispuși în două straturi – superficial și profund. Mușchii din stratul superficial sunt situați în trei planuri, toți au origine sau inserție pe coaste sau oasele scheletului membrului superior. Mușchii din stratul profund sunt autohtoni, se situează în trei tracturi – medial, lateral și spino-transversal și au originea și inserția numai pe oasele scheletului axial. Prin urmare enunțurile „C”, „D” și „E” sunt false.

Cele corecte sunt „A” și „B”.

232. CM. Indicați, mușchii superficiali ai spatelui.

- A. Musculus rhomboideus major.
 B. Musculus serratus posterior inferior.
 C. Musculus spinalis.
 D. Musculus serratus posterior superior.
 E. Musculus erector spinae.

CM. The superficial muscles of the back are.

- A. Musculus rhomboideus major.
 B. Musculus serratus posterior inferior.
 C. Musculus spinalis.
 D. Musculus serratus posterior superior.
 E. Musculus erector spinae.

CM. Назовите поверхностные мышцы спины:

- A. Musculus rhomboideus major.
 B. Musculus serratus posterior inferior.
 C. Musculus spinalis.
 D. Musculus serratus posterior superior.
 E. Musculus erector spinae.

Grupul de mușchi superficiali ai spatelui include trapezul și marele dorsal (planul I), romboizii (mare și mic) și ridicătorul scapulei (planul II) și dințarii posteriori superior și inferior (planul III). Mușchii extensori al coloanei vertebrale și spinal fac parte din grupul de mușchi profunzi ai spatelui. **Astfel enunțuri corecte sunt „A”, „B”, „D”.**

233. CM. Indicați, punctele de inserție ale *musculus trapezius*.

- A. Processus coracoideus scapulae.
 B. Extremitas acromialis claviculae.
 C. Acromion.
 D. Spina scapulae.
 E. Margo medialis scapulae.

CM. The insertion of the *musculus trapezius* is.

- A. Processus coracoideus scapulae.
 B. Extremitas acromialis claviculae.
 C. Acromion.
 D. Spina scapulae.
 E. Margo medialis scapulae.

CM. Обозначьте точки прикрепления *musculus trapezius*:

- A. Processus coracoideus scapulae.
 B. Extremitas acromialis claviculae.
 C. Acromion.

- D. Spina scapulae.
- E. Margo medialis scapulae.

Mușchiul trapez își ia originea de pe protuberanța occipitală externă, linia nucală superioară, ligamentul nucal și apofizele spinoase ale vertebrelor T₁₋₁₂ și se inseră pe extremitatea acromială a claviculei, acromion și spina scapulei. Prin urmare enunțurile „A” și „E” sunt false, *iar cele corecte sunt „B”, „C” și „D”*.

234. CM. Indicați acțiunile *musculus latissimus dorsi*.

- A. Abducția brațului.
- B. Adducția brațului.
- C. Supinația brațului.
- D. Pronația brațului.
- E. Externsion brațului.

CM. The actions of the *musculus latissimus dorsi* are.

- A. Abduction of the arm.
- B. Adduction of the arm.
- C. Supination of the arm.
- D. Pronation of the arm.
- E. Extension of the arm.

CM. Перечислите функции *musculus latissimus dorsi*:

- A. Отведение плеча.
- B. Приведение плеча.
- C. Супинация плеча.
- D. Пронация плеча.
- E. Разгибание плеча.

Acțiunea mușchiului dorsal mare sau latissim variază în funcție de localizarea punctului fix. Când acesta se află pe trunchi mușchiul coboară brațul ridicat, îl aduce și îl rotește înăuntru (îl pronează), imprimându-i totodată și o mișcare de extensie (ca în cea de ținere a mâinilor la spate).

Dacă punctul fix se află pe braț mușchiul trage trunchiul spre braț (exerciții la bara fixă), la fel participă la inspirația forțată. Este mai îngroșat la persoanele care suferă de maladii cronice, însoțite de tuse.

Astfel, enunțuri corecte sunt „B”, „D” și „E”.

235. CM. Indicați mușchii profunzi ai spatelui.

- A. Musculus erector spinae.
- B. Musculus longissimus.
- C. Musculi transversospinales.
- D. Musculi multifidi.
- E. M.romboizi.

CM. The deep muscles of the back are.

- A. Musculus erector spinae.
- B. Musculus longissimus.
- C. Musculi transversospinales.
- D. Musculi multifidi.
- E. M.romboizi.

CM. Назовите глубокие мышцы спины:

- A. Musculus erector spinae.
- B. Musculus longissimus.
- C. Musculus transversospinales.

- D. Musculi multifidi.
E. Ромбовидные мышцы.

Din grupul mușchilor profunzi ai spatelui fac parte mușchii splenius (al capului și al gâtului), extensorul coloanei vertebrale cu cele trei părți ale sale – iliocostal, lung dorsal și spinal, mușchii tractului medial – transversospinal, compus din semispinal, multifizi, rotatori, precum și mușchii interspinali, intertransversari, suboccipitali. O parte din acești mușchi sunt **enunțați prin „A”, „B”, „C” și „D”**. Mușchii romboizi (mare și mic) sunt mușchi superficiali ai spatelui.

236. CM. Originea mușchiului trapez:

- A. Linia nucală inferioară.
B. Creasta occipitală externă.
C. Ligamentul nucal.
D. Apofizele spinoase ale vertebrelor T₁-T₁₂.
E. Ligamentul supraspinos din segmentul toracic al coloanei vertebrale.

CM. The origin of the m. trapezius is:

- A. The inferior nuchal line.
B. The external occipital crest.
C. The nuchal ligament.
D. The spinous processes of the T₁-T₁₂ vertebrae.
E. The supraspinous ligament of thoracic segment of the spinal column.

CM. Трапециевидная мышца начинается от:

- A. Нижней выйной линии.
B. Наружного затылочного гребня.
C. Выйной связки.
D. Остистых отростков позвонков T₁-T₁₂.
E. Надостистой связки грудного отдела позвоночника.

Mușchiul trapez se începe de pe protuberanța occipitală externă, linia nucală superioară, ligamentul nucal și apofizele spinoase ale tuturor vertebrelor toracice. Două din aceste formațiuni, de la care își ia originea mușchiul sunt **enunțate prin „C” și „D”**.

237. CM. Acțiunea mușchiului trapez:

- A. Adducția brațului
B. Apropierea scapulei de coloana vertebrală
C. Ridicarea scapulei
D. Coborârea scapulei
E. Extensia porțiunii cervicale a coloanei vertebrale

CM. The function of the m. trapezius is:

- A. Adduction of the arm
B. Approach of the scapula to spinal column
C. Lifting of the scapula
D. Depressing of the scapula
E. Extending of the cervical portion of the spinal column

CM. Функции трапециевидной мышцы:

- A. Приведение плеча.
B. Приближает лопатку к позвоночнику.
C. Поднимает лопатку.
D. Опускает лопатку.
E. Разгибает шейный отдел позвоночника.

Ținând cont de traiectul diferit al fasciculelor mușchiului trapez, acțiunea lui e destul de variată. Fasciculele superioare ale mușchiului sunt orientate de sus în jos și lateral; ele se inseră pe treimea laterală a feței superioare a claviculei, fasciculele medii, mai scurte și mai voluminoase au un traiect aproape orizontal; ele se inseră pe marginea posterioară a acromionului și a spinei scapulei, iar fasciculele inferioare, ascendente în sens oblic și lateral se fixează pe marginea posterioară a spinei scapulei. Prin urmare la contracția fasciculelor superioare va avea loc ridicarea centurii scapulare (umărului), la contracția fasciculelor inferioare – coborârea ei, cu deplasarea medială a unghiului inferior al scapulei, iar la contracția fasciculelor medii scapula e trasă spre coloana vertebrală. La contracția tuturor fasciculelor mușchiului are loc ridicarea umărului și tragerea lui înăuntru. Aceste mișcări au loc în cazul, când punctul fix se află pe formațiunile scheletului axial. Atunci însă când punctul fix se află pe centura scapulară fasciculele superioare înclină capul spre partea respectivă întorcând fața spre partea opusă; fasciculele medii înclină coloana de partea lor, iar fasciculele inferioare contribuie la ridicarea corpului (acțiunea de cățărare). Contracția bilaterală a fasciculelor superioare a mușchiului poate da capul pe spate și orienta fața în sus. Prin tonicitatea sa trapezul menține umărul în poziția lui normală, iar în caz de paralizie a lui umărul cade. Astfel, **corecte sunt enunțurile „B”, „C”, „D” și „E”**. În mod direct trapezul nu poate influența brațul, deoarece nu se fixează pe el.

238. CM. Originea mușchiului mare dorsal:

- A. Fața externă a celor 3-4 coaste inferioare
- B. Apofizele spinoase ale ultimelor 2 vertebre toracice
- C. Apofizele spinoase ale vertebrelor lombare
- D. Creasta sacrală laterală.
- E. Buza internă a crestei iliace

CM. The origin of the latissimus dorsi is:

- A. The external surface of the last 3-4 ribs
- B. The spinous processes of the last 2 thoracic vertebrae
- C. The spinous processes lumbar vertebrae
- D. The lateral sacral crest.
- E. The internal lip of the sacral crest

CM. Широчайшая мышца спины начинается от:

- A. Наружной поверхности 3-4 нижних ребер.
- B. Остистых отростков последних 2-х грудных позвонков.
- C. Остистых отростков поясничных позвонков.
- D. Латерального гребня крестца.
- E. Внутренней губы подвздошного гребня.

Mușchiul dorsal mare sau latissim își ia originea de pe treimea posterioară a crestei iliace, apofizele spinoase ale tuturor vertebrelor lombare și ale ultimelor șase vertebre toracice, creasta sacrală mediană, fața externă a ultimelor patru coaste, uneori și de pe unghiul inferior al scapulei și se inseră pe creasta tuberculului mic al humerusului. **O parte din aceste formațiuni sunt enunțate prin „A” și „C”, iar celelalte enunțuri sunt false.**

239. CM. Mușchiul erector spinae :

- A. Reprezintă un complex muscular localizat în șanțul costovertebral
- B. Se întinde de-a lungul coloanei vertebrale de la sacru până la craniu
- C. Părțile lui componente se contopesc în partea superioară într-o masă comună.
- D. Reprezintă musculatura autohtonă a trunchiului.
- E. Contribuie la menținerea poziției verticale a corpului.

CM. The true statements about the erector spinae muscle are:

- A. It is a muscular complex localized in the costovertebral groove
- B. It joints the pelvis with the chest and spine, parts of spine one with each other and the spine with the skull.

- C. Its componential muscles conjoint in its superior part in a whole mass.
- D. It is the autochthon musculature of the trunk.
- E. It ensures the maintenance of the vertical posture.

CM. Musculus erector spinae:

- A. Представляет комплекс мышечных пучков, расположенный в реберно-позвоночной борозде.
- B. Соединяет таз с грудной клеткой и позвоночником, части позвоночного столба между собой, а также череп с позвоночником.
- C. Составляющие его мышцы объединяются в один общий пласт в верхней части.
- D. Представляет аутохтонную мускулатуру туловища.
- E. Способствует удерживанию вертикального положения тела.

Mușchiul extensor al coloanei vertebrale reprezintă tractul lateral de mușchi profunzi ai spatelui, situat în jgheabul, format de apofizele spinoase și transversale ale vertebrelor și coaste (șanțul costovertebral), în care se localizează mai superficial de tractul medial. Este cel mai masiv dintre mușchii profunzi (autohtoni) ai spatelui, ocupând cu componentele sale distincte – mușchii iliocostal, lung dorsal și spinal spațiul de o parte și de alta a coloanei vertebrale de la sacru până la craniu. În ansamblu cu alți mușchi profunzi ai spatelui realizează extensia coloanei vertebrale și a capului, contribuie la menținerea poziției verticale a corpului și a echilibrului. **Enunțuri corecte sunt „A”, „B”, „D” și „E”.**

240. CM. Fascia toracolombară:

- A. Acoperă mușchii superficiali ai spatelui.
- B. La diferite niveluri este dezvoltată uniform.
- C. Este reprezentată de două foițe, care formează teacă pentru m.erector spinae.
- D. Pe marginea laterală ambele foițe devin coalescente.
- E. Foița profundă separă m.erector spinae de m.patrat lombar.

CM. The thoracolumbar fascia:

- A. Cover sthe superficial muscle of the back.
- B. At different levels it is developed uniformly.
- C. Consists of two layers, which form the sheath for m.erector spinae.
- D. At the lateral margin the both layers become conjoint.
- E. The deep layer separates *m.erector spinae* from *m.qudratus lumborum*.

CM. Пояснично-грудная фасция:

- A. Покрывает поверхностные мышцы спины.
- B. На разных уровнях эта фасция развита одинаково.
- C. Представлена 2-мя пластинками, которые формируют фасциальное влагалище для m. erector spinae.
- D. У латерального края мышцы обе пластинки соединяются в одну.
- E. Глубокая пластинка отделяет m. erector spinae от квадратной мышцы поясницы.

În regiunea spatelui se disting fasciile superficială, nucală și toracolombară. Ultima desparte mușchii superficiali ai spatelui de cei profunzi.

Conform Terminologiei Anatomice (1998) în componența fasciei toracolombare se disting lama posterioară sau lama superficială, lama medie și lama anterioară, lama profundă sau fascia mușchiului patrat lombar.

Foița, sau lama superficială se extinde de la creasta ilionului până în regiunea cefei acoperind mușchii profunzi ai spatelui din partea posterioară.

În regiunea toracică ea ajunge lateral până la nivelul unghiurilor costale, iar în regiunea lombară – până la marginea laterală a mușchiului erector, unde fuzionează cu foița profundă formând teacă pentru acest mușchi.

Enunțuri corecte sunt „C” și „E”.

241. CM. Locuri slabe ale peretelui abdominal posterior:

- A. Triunghiul lombocostal
- B. Tetragonul Grynfelt
- C. Linia semilunară
- D. Triunghiul Petit
- E. Triunghiul Volânski

CM. The weak places of the posterior abdominal wall are:

- A. The lumbocostal triangle
- B. Tetragon of Grynfelt
- C. Linia semilunaris
- D. The Petit' triangle
- E. The triangle of Volynski

CM. Слабые места задней стенки живота:

- A. Пояснично-реберный треугольник.
- B. Четырехугольник Grynfelt.
- C. Полулунная линия.
- D. Поясничный треугольник.
- E. Треугольник Волынского.

Triunghiul lombocostal se află pe peretele superior, iar triunghiul lui Volânsky și linia semilunară (Spiegel) – pe peretele anterior al abdomenului. Pe peretele posterior (în regiunea lombară) se află triunghiul Petit și tetragonul Grynfelt. Triunghiul Petit sau triunghiul lombar este o zonă a peretelui posterior al abdomenului delimitată inferior de creasta ilionului, din partea medială de marginea anterioară a mușchiului mare dorsal, iar din partea laterală – de marginea posterioară a mușchiului oblic extern al abdomenului. Planșeul triunghiului e dat de mușchiul oblic abdominal intern. Poate constitui un loc de prolapsare a herniilor lombare sau de scurgere a acumulărilor supurative. *Tetragonul Grynfelt, triunghiul Lesgaft-Grinfeldt* sau spațiul tendinos lombar (*spatium tendineum lumbale*) reprezintă o porțiune a peretelui abdominal din regiunea lombară delimitată superior de marginea inferioară a mușchiului dințat posterior inferior (uneori marginea inferioară a coastei XII), medial – de marginea laterală a mușchiului extensor al coloanei vertebrale, din părțile laterală și de jos – marginile posterioare ale mușchilor oblici intern și extern ai abdomenului. Anterior de acest spațiu se află lama profundă a fasciei toracolombare, iar din spate el este acoperit de mușchiul mare dorsal. Spațiul poate exista în calitate de orificiu herniar. **Prin urmare, enunțurile corecte sunt „B” și „D”.**

242. CS. Funcțiile mușchilor spatelui:

- A. Mm. romboizi coboară și rotesc scapula în exterior.
- B. M. dințat posterior superior este expirator.
- C. În contracție simultană mușchii dințați posteriori devin inspiratori.
- D. M. splenius al capului în contracție unilaterală provoacă rotația heterolaterală a capului.
- E. *M. erector spinae* realizează extensia coloanei vertebrale și înclinarea ei laterală.

CS. Choose the true statement about the function of the back muscles:

- A. Mm. Romboidei descend and turn out the scapula.
- B. *M. serratus posterior superior* is an expiratory muscle
- C. In simultaneous contraction the serratus muscles become the inspiration ones.
- D. *M. splenius capitis* in unilateral contraction provide the heterolateral rotation of the head .
- E. *M. erector spinae* realize the extension of the spine and its lateral bending.

CS. Функции мышц спины:

- A. Ромбовидные мышцы опускают лопатку и вращают ее кнаружи.
- B. Задняя верхняя зубчатая мышца является выдыхательной.
- C. При одновременном сокращении задние зубчатые мышцы становятся

инспираторными.

D. При одностороннем сокращении ременная мышца головы вызывает вращение головы в противоположную сторону.

E. *M. erector spinae* разгибает позвоночник и наклоняет его латерально.

A.-Fals. Mușchii romboizi (mare și mic) prin contracția lor ridică scapula și o apropie de coloana vertebrală.

B. Fals. Mușchiul dințat posterior nu poate fi expirator, deoarece fasciculele lui trec spre coastele II-V de sus în jos. Din contra, el ridică coastele și contribuie la inspirație.

C. Fals. Mușchiul dințat posterior inferior coboară coastele IX-XII, prin urmare este un mușchi expirator, un antagonist al m. dințat posterior superior. Acești doi mușchi contractându-se simultan nu vor influența respirația.

D. Fals. În contracție unilaterală m. splenius al capului întoarce capul spre partea sa.

E. Într-adevăr, m. extensor al coloanei vertebrale în contracție bilaterală redresează capul și coloana vertebrală, contribuie la menținerea echilibrului corpului. Contracția unilaterală a mușchiului provoacă lateroflexia coloanei vertebrale. **Astfel enunțul corect este „E”.**

243. CS. Fasciile spatelui:

A. Sunt 3: nucală, toracolombară și intermediară a dințaților.

B. Fascia toracolombară are foițele superficială și profundă.

C. Aponeuroza intermediară a dințaților se înseră medial pe apofizele transversale ale vertebrelor, lateral – pe coaste.

D. Fascia nucală este fascia m.splenii.

E. Fascia nucală se continuă lateral cu fascia superficială a gâtului.

CS. Choose the true statement about the fascia of the back:

A. There are 3 fasciae of the back: nuchal, thoracolumbar and intermediary fasciae of the serratus muscles.

B. The thoracolumbar fascia consists of two laminae: superficial and deep.

C. The intermediate aponeurosis of the serratus muscles is inserted medially into the vertebral transvers processes, laterally – into the ribs..

D. The nuchal fascia is the fascia of m.splenii.

E. The nuchal fascia continues with superficial fascia of the neck.

CS. Фасции мышц спины:

A. Различают шейную, грудопоясничную и промежуточную фасции зубчатых мышц.

B. Грудопоясничная фасция состоит из 2-х пластинок: поверхностной и глубокой.

C. Промежуточный апоневроз зубчатых мышц медиально прикрепляется к поперечным отросткам позвонков, а латерально – на ребрах.

D. Шейная фасция покрывает ременную мышцу .

E. Шейная фасция латерально продолжается в поверхностную фасцию шеи.

La nivelul spatelui se descriu trei fascii – superficială, nucală și toracolombară. Fascia superficială acoperă mușchii superficiali ai spatelui și este slab dezvoltată. Fascia nucală se află în regiunea cefei, între mușchii superficiali și profunzi, unde acoperă mușchii autohtoni ai gâtului. Ea reprezintă o continuare a lamei superficiale a fasciei gâtului, prin urmare afirmația conform căreia fascia nucală se continuă lateral cu fascia superficială a gâtului ar părea plauzibilă, însă ea e una falsă, deoarece fascia superficială a gâtului și lama superficială a fasciei proprii a gâtului sunt formațiuni diferite. Fascia toracolombară separă mușchii profunzi de cei superficiali ai spatelui. Are o foiță superficială și una profundă. Cea superficială se întinde de la creasta ilionului până în regiunea cefei, iar cea profundă există numai în regiunea lombară, unde separă mușchiul erector al spatelui de mușchiul patrat lombar. **Unicul enunț corect este „B”.**

244. CS. Indicați locul de inserție a *musculus rhomboideus major*.

A. *Processus spinosi vertebrae thoracicae*.

B. *Costae II - VIII*.

- C. *Margo medialis scapulae.*
- D. *Margo lateralis scapulae.*
- E. *Angulus superior scapulae.*

CS. The place of the insertion of the *musculus rhomboideus major* is the.

- A. *Processus spinosi vertebrae thoracicae.*
- B. *Costae II - VIII.*
- C. *Margo medialis scapulae.*
- D. *Margo lateralis scapulae.*
- E. *Angulus superior scapulae.*

CS. Укажите место прикрепления *musculus rhomboideus major*.

- A. *Processus spinosi vertebrae thoracicae.*
- B. *Costae II -VIII.*
- C. *Margo medialis scapulae.*
- D. *Margo lateralis scapulae.*
- E. *Angulus superior scapulae.*

Ambii mușchi romboizi (mare și mic) au originea pe apofizele spinoase a vertebrelor C_{VI-VII} și T_{I-IV} și inserția pe marginea medială a scapulei, în porțiunea ei aflată mai jos de spina scapulei. Prin urmare există **un singur enunț corect – „C”**, restul fiind falsuri.

245. CS. Indicați locul de inserție a *musculus latissimus dorsi*.

- A. *Crista tuberculi majoris humeri.*
- B. *Crista tuberculi minoris humeri.*
- C. *Costae VII - X.*
- D. *Processus spinosi vertebrae thoracicae.*
- E. *Margo medialis scapulae.*

CS. The place of the insertion of the *musculus latissimus dorsi* is the.

- A. *Crista tuberculi majoris humeri.*
- B. *Crista tuberculi minoris humeri.*
- C. *Costae VII - X.*
- D. *Processus spinosi vertebrae thoracicae.*
- E. *Margo medialis scapulae.*

CS. Укажите место прикрепления *musculus latissimus dorsi*:

- A. *Crista tuberculi majoris humeri*
- B. *Crista tuberculi minoris humeri.*
- C. *Costae VII -X.*
- D. *Processus spinosi vertebrae thoracicae.*
- E. *Margo medialis scapulae.*

Mușchiul dorsal mare, puternic adductor al brațului și ridicător al trunchiului, începe de pe treimea posterioară a crestei iliace, apofizele spinoase ale vertebrelor lombare și ale ultimelor șase vertebre toracice, creasta sacrală mediană, fața externă a coastelor IX-XII și se inseră printr-un tendon destul de puternic pe creasta tubercului mic al humerusului. **Corect – „B”**.

246. CS. Indicați acțiunea *musculus serratus posterior superior*.

- A. Ridică coastele.
- B. Ridică scapula.
- C. Rotește scapula.
- D. Realizează flexiunea coloanei vertebrale.
- E. Coboară coastele.

CS. The function of the *musculus serratus posterior superior* is .

- A. To lift ribs.

- B. To lift the scapula.
- C. To turn the scapula.
- D. To flex the spine.
- E. To depress ribs.

CS. Укажите действие *musculus serratus posterior superior*:

- A. Поднимает ребра.
- B. Поднимает лопатку.
- C. Вращает лопатку.
- D. Сгибает позвоночный столб.
- E. Опускает ребра.

Mușchiul dințat posterior superior începe de pe apofizele spinoase ale ultimelor două vertebre cervicale și ale primelor două-trei vertebre toracice și se inseră pe fața externă a coastelor II-V. Prin contracția sa ridică primele coaste contribuind la inspirație. Nicidecum nu poate influența scapula, deoarece nu are inserție pe ea, la fel ținând cont de orientarea fasciculelor sale nu poate coborî coastele. **Enunțul corect este „A”.**

247. CM. Indicați care mușchi participă la ridicarea scapulei și a claviculei

- A. Musculus rhomboideus major.
- B. Musculus supraspinatus.
- C. Musculus infraspinatus.
- D. Musculus teres major.
- E. Musculus trapezius

CM. Which of the following muscles provides the elevation of the scapula and clavicle:

- A. Musculus rhomboideus major.
- B. Musculus supraspinatus.
- C. Musculus infraspinatus.
- D. Musculus teres major.
- E. Musculus trapezius

CM. Укажите мышцы, поднимающие лопатку и ключицу:

- A. Musculus rhomboideus major.
- B. Musculus supraspinatus.
- C. Musculus infraspinatus.
- D. Musculus teres major.
- E. Musculus trapezius.

Clavicula se poate ridica cu aproape 40° față de orizontală. Mușchi ridicători ai claviculei sunt trapezul și sternocleidomastoidianul, iar coborâtori – pectoralul mare, deltoidul și subclavicularul. Mușchii care ridică scapula sunt trapezul (fasciculul superior, romboizii și levator al scapulei. Coboară scapula m. trapez (fasciculul inferior și mușchiul dințat anterior. Prin urmare doar doi dintre mușchii ridicători ai claviculei și scapulei **sunt enunțați „A” și „E”**. Ceilalți dintre cei enunțați nu participă la realizarea acestei mișcări.

MIOLOGIE
PROBLEME DE SITUAȚIE

1.	La medic s-a adresat un bărbat care acuză dureri la spate. În urma examinării, medicul a stabilit că durerea este localizată în regiunea așa-numitului triunghi auscultativ. 1. Indicați limitele triunghiului dat. 2. Care poziție a brațului și scapulei mărește dimensiunile acestuia.
2.	Pacientului cu o ținută incorectă i se recomandă o serie de exerciții. 1. Care mușchi trebuie antrenați în setul dat de exerciții fizice? 2. Care mușchi din cei menționați este situat mai profund?
3.	În clinică pacientul a fost diagnosticat cu hernie diafragmatică (evaginarea stomacului în cavitatea toracică prin unul dintre locurile vulnerabile ale diafragmei). 1. Numiți locurile slabe ale diafragmei? 2. Numiți porțiunile diafragmei și punctele lor de origine.
4.	În fractura de coastă cu deplasare a fragmentelor, odată cu pleura a fost lezată fascia ce căptușește cavitatea toracică din interior. 1. Cum se numește această fascie? 2. Enumerați formațiunile anatomice la care aderă din interior fascia dată.
5.	Un copil necesită examinarea cavității abdominale. 1. În care parte a peretelui abdominal anterior poate fi efectuată incizia pentru a evita hemoragia.
6.	Fractura coastei I cu deplasarea fragmentelor osoase a provocat lezarea arterei subclaviculare și hemoragie. 1. Ce spațiu delimitează din inferior coasta I-a? 2. Între care mușchi se extinde acest spațiu. Indicați originea, inserția și funcția acestor mușchi.
7.	Pacient diagnosticat cu “Tendovaginită”. 1. Care formațiuni ale sistemului muscular sunt implicate în această patologie? 2. La ce nivel se va recomanda imobilizarea?
8.	În clinica Chirurgie a survenit necesitatea iminentă de revizie a organelor cavității abdominale la un copil. 1. În care parte a peretelui abdominal se va efectua incizia de acces cu risc minim de sângerare? 2. Care sunt elementele constitutive ale peretelui abdomenului în această zonă?
9.	Întru atingerea performanței antrenorul recomandă sportivului să sporească efortul asupra mușchiului rect abdominal. 1. Enumerați funcțiile mușchiului rect abdominal. 2. Enumerați punctele de origine și de inserție ale mușchiului.
10.	Care dintre mușchii respiratori influențează în mod decisiv capacitatea vitală a plămânilor? 1. Enumerați părțile mușchiului care se inseră la scheletul osos. 2. În ce plan anatomic se află mușchiul?
11.	La un nou-născut a fost depistată o hernie ombilicală. 1. Enumerați termenul latin care corespunde locului prolabării herniei. 2. Între care mușchi ai abdomenului se situează această formațiune anatomică?

12.	La femeie unii mușchi ai trunchiului participă la travaliu, contribuind la expulzarea fătului. 1. Enumerați acești mușchi. 2. Care termen definește efortul conjugat al mușchilor abdomenului.
13.	În efort fizic exagerat, când sporește considerabil presiunea endoabdominală, la persoanele cu o dezvoltare fizică precară pot prolaba hernii la nivelul peretelui abdominal anterior. 1. Enumerați locurile slabe ale peretelui abdominal anterior. 2. Explicați fenomenul frecvenței mai sporite a herniilor la nivelul segmentului superior al liniei albe.
14.	Pentru corecția ținutei pacienților li se recomandă un set de exerciții speciale. 1. Care grupuri de mușchi urmează să fie antrenate în aceste programe complexe de kinetoterapie? 2. Care dintre acești mușchi este situat în cel mai profund strat?
15.	În traumatism al umărului la pacientul-copil se constată limitarea severă a tuturor mișcărilor cu excepția adducției. 1. Care dintre mușchii umărului a fost afectat cel mai mult în acest accident? 2. Enunțați locul de inserție a mușchiului respectiv.
16.	Pacientul-copil prezintă o contuzie a mușchilor grupului medial al coapsei. 1. Care mișcări și în ce articulații vor fi afectate în asemenea caz? 2. Enumerați mușchii grupului medial al coapsei.
17.	Pacientul-copil acuză imposibilitatea de a redresa genunchiul din poziția de flexie. 1. Care mușchi poate fi afectat? 2. Enunțați locul de inserție a tendonului mușchiului respectiv.
18.	La pacientul-copil s-a constatat picior plat longitudinal. 1. Care mușchi ar urma să fie antrenați în scopul redresării situației? 2. Ce fel de exerciții ar putea fi indicate?
19.	Călcând strâmb pacientul a suferit o fractură de maleolă laterală. 1. Tendoanele căror mușchi au fost afectate în acest traumatism? 2. Care sunt funcțiile acestor mușchi.
20.	În traumatism al brațului (plagă tăiată profundă) a fost afectat tendonul mușchiului inserat pe creasta tuberculului mare al humerusului. 1. Enunțați denumirea acestui mușchi. 2. Care este originea mușchiului?
21.	În traumatism al brațului a fost afectată zona orificiului patruler. 1. Enunțați structurile care delimitează orificiul patruler. 2. Mai există un alt orificiu în proximitatea orificiului patruler? Care sunt limitele acestuia?
22.	În urma unui traumatism sportiv pacientul acuză imposibilitatea de a îndoi gâtul mâinii. 1. Care mușchi ar putea fi traumatizați în cazul dat? 2. Mobilitatea cărei articulații ar putea fi redusă?
23.	Pacientul prezintă un traumatism la nivelul tendonului mușchiului triceps al gambei. 1. Care este funcția acestui mușchi? 2. Enunțați locul de inserție a mușchiului.

24.	<p>Pacientul prezintă fractură de claviculă.</p> <ol style="list-style-type: none"> 1. Acțiunea cărui mușchi urmează să fie limitată prin aplicarea pansamentului de fixare? 2. Care sunt funcțiile colaterale ale acestui mușchi?
25.	<p>Pacientul prezintă o zdrobire de rotulă.</p> <ol style="list-style-type: none"> 1. Tendoanele căror mușchi au avut de suferit în cazul dat? 2. Care funcții ale acestor mușchi ar putea fi afectate în rupturile tendoanelor respective?
26.	<p>Vătămarea nervului axilar în traumatism de umăr a provocat dereglarea funcțiilor mușchiului deltoid.</p> <ol style="list-style-type: none"> 1. Enumunțați punctele de origine și de inserție ale mușchiului. 2. Enumerați funcțiile mușchiului deltoid și ale părților acestuia.
27.	<p>În consecința unui traumatism al policelui la nivelul falangei distale a survenit un proces supurativ manifestând tendința de difuzare.</p> <ol style="list-style-type: none"> 1. În care direcții este posibilă propagarea supurației în absența unei intervenții respective? 2. Enumunțați limitele (proximală și distală) tecii sinoviale a tendonului mușchiului flexor lung al policelui.
28.	<p>Medicul-chirurg a constatat inflamația tecii sinoviale a tendonului mușchiului flexor al indicelui la nivelul falangei distale.</p> <ol style="list-style-type: none"> 1. Este oare posibilă propagarea supurației către regiunea carpiană și pe antebraț? 2. Explicați cum se formează canalul carpian.
29.	<p>În urma unui traumatism sportiv pacientul acuză imposibilitatea de a îndoi gâtul mâinii, mișcările degetelor nefiind afectate.</p> <ol style="list-style-type: none"> 1. Care mușchi ar putea fi afectați în cazul dat? 2. Care dintre articulații vor manifesta limitarea mișcărilor în asemenea traumatism?
30.	<p>Pacientul acuză dureri la picioare, oboseală și senzații neplăcute în timpul mersului. Plantograma (amprenta piciorului) prezintă conturul feței plantare a piciorului de forma unui trigon alungit cu unghiurile rotunjite. Diagnostic: <i>Picior plat</i>.</p> <ol style="list-style-type: none"> 1. Enumerați bolțile piciorului. 2. Care este cel mai înalt arc longitudinal? 3. Enumunțați elementele active și pasive de consolidare a bolții piciorului.
31.	<p>Pacientul prezintă o plagă tăiată la nivelul șanțului plantar lateral, cauzată de cioburile de sticlă de pe plajă.</p> <ol style="list-style-type: none"> 1. Enumunțați limitele acestui șanț. 2. Există oare un alt șanț pe fața plantară a piciorului? Care sunt limitele acestuia?
32.	<p>În traumatism al brațului (plagă tăiată profundă) au fost afectate tendoanele a doi mușchi inserați pe creasta tuberculului mic al humerusului.</p> <ol style="list-style-type: none"> 1. Enumerați acești mușchi. 2. Enumunțați punctele de origine a mușchilor. 3. Care sunt funcțiile acestor mușchi?
33.	<p>În consecința unei injecții intramusculare a survenit un abces la nivelul mușchiului fesier mare, care, la rândul său a provocat disfuncții ale articulației coxo-femorale.</p> <ol style="list-style-type: none"> 1. Enumunțați funcțiile mușchiului gluteu mare. 2. Care sunt punctele de origine și de inserție ale acestui mușchi?
34.	<p>Neurita (inflamația) nervului obturator a provocat dereglarea funcțiilor mușchilor mediali ai coapsei.</p> <ol style="list-style-type: none"> 1. Enumerați mușchii mediali ai coapsei. 2. Enumunțați funcția fiecăruia din mușchii mediali ai coapsei.

35.	<p>Pentru intervenții asupra vaselor sangvine ale coapsei medicul-chirurg va efectua o incizie la nivelul șanțului iliopectineu.</p> <ol style="list-style-type: none"> 1. Care formațiuni anatomice delimitează acest șanț? 2. În limitele cărui trigon se află șanțul iliopectineu? Enumerați limitele triunghiului.
36.	<p>Propagarea proceselor supurative este limitată de septurile fasciale intermusculare.</p> <ol style="list-style-type: none"> 1. Enumerați septurile intermusculare la nivelul gambei. 2. Care sunt grupurile de mușchi, separate de septurile intermusculare fasciale în regiunea gambei?
37.	<p>Pacientul prezintă o plagă tăiată profundă pe fața dorsală a piciorului cu implicarea tendoanelor mușchilor.</p> <ol style="list-style-type: none"> 1. Tendoanele căror mușchi sunt situate pe partea dorsală a piciorului? 2. Enumerați funcțiile acestor mușchi.
38.	<p>Pacientul prezintă un traumatism la nivelul tendonului mușchiului triceps al gambei pe dreapta.</p> <ol style="list-style-type: none"> 1. Care este funcția acestui mușchi? 2. Enumerați componentele mușchiului triceps al gambei.
39.	<p>În traumatism craniocerebral pacientul nu poate deplasa mandibula înainte.</p> <ol style="list-style-type: none"> 1. Care mușchi ar putea fi afectați în cazul dat? 2. Care sunt punctele de inserție ale acestor mușchi?
40.	<p>În rezultatul unui traumatism craniocerebral pacientul nu poate deplasa mandibula înainte.</p> <ol style="list-style-type: none"> 1. Care mușchi ar putea fi afectați în cazul dat? 2. Care sunt punctele de inserție ale acestor mușchi?
41.	<p>Inspekția regiunii gâtului pacientului denotă o plagă la nivelul trigonului carotid și al celui omotraheal.</p> <ol style="list-style-type: none"> 1. Enumerați limitele acestor triunghiuri. 2. Mai există oare alte formațiuni de acest gen în regiunile anterioară și cea laterală ale gâtului?
42.	<p>În inspekția pacientului s-a constatat prezența unei colecții de puroi între lamelele superficială și cea pretraheală ale fasciei gâtului deasupra incizurii jugulare a sternului.</p> <ol style="list-style-type: none"> 1. Enumerați termenul definitoriu al acestui spațiu. 2. Enumerați și alte spații celulare interfasciale din regiunea gâtului.
43.	<p>În consecința ictusului cerebral a survenit paralizia unor mușchi masticatori, pacientul acuzând dereglări ale funcției articulației temporo-mandibulare.</p> <ol style="list-style-type: none"> 1. Con tracțiile cărui mușchi determină deplasarea laterală a mandibulei? 2. Care mușchi contribuie la deplasarea mandibulei înainte.

SISTEMUL DIGESTIV
TESTE

Generalități / General data / Общие данные	
1.	<p>CS. Organul reprezintă:</p> <ul style="list-style-type: none">A. O formațiune constituită din trei tuniciB. Un element cavitătarC. Parte a organismului constituită dintr-un complex de țesuturi integrate în realizarea anumitor funcțiiD. O formațiune parenchimatoasă așezată în cavitatea abdominalăE. O formațiune constituită din epiteliu, vase sangvine și nervi <p>SC. The organ represents:</p> <ul style="list-style-type: none">A. A structure made up by three layersB. A hollow elementC. A part of the body, which consists of a complex of tissues integrated to realize some functionsD. A parenchymatous structure located in the abdominal cavityE. A formation constituted by the epithelium, blood vessels and nerves <p>CS. Орган представляет:</p> <ul style="list-style-type: none">A. Образование, состоящее из трёх оболочекB. Отдельную полостьC. Часть организма, состоящую из комплекса интегрированных тканей для выполнения определённых функцийD. Паренхиматозные органы, расположенные в брюшной полостиE. Образования, состоящие из эпителия, кровеносных сосудов и нервов <p>Organul reprezintă o porțiune de organism cu structură anumită, care realizează una sau câteva funcții specifice. Organele sunt complexe de țesuturi, dar unul dintre aceste țesuturi este întotdeauna predominant și determină funcția specifică a organului. Organele în general dispun de inervație și vascularizație proprie. Cu alte cuvinte organul este o parte a corpului formată din anumite țesuturi istorice constituite, care au o dezvoltare comună, structură și funcții specifice. Comparând sensul rândurilor de mai sus cu cel al enunțurilor prezentate ne convingem, că dintre toate cel <i>mai aproape de adevăr este enunțul „C”</i>, restul fiind distractori.</p>
2.	<p>CS. Ca aparat de organe se consideră:</p> <ul style="list-style-type: none">A. Organe a diferitor sisteme cu structură diferită antrenate în realizarea unei oarecare funcțiiB. Organele regiunii cervicaleC. Organele situate în cavitatea bazinului micD. Organele ce îndeplinesc funcția de protecțieE. Organele situate la limita dintre cavitățile toracică și abdominală <p>SC. The organ apparatus comprises:</p> <ul style="list-style-type: none">A. Organs of the different systems with the diverse structure involved in performing a specific (particular) functionB. Organs of the cervical regionC. Organs located in the lesser pelvis cavityD. Organs that perform the protective functionE. Organs located between the thoracic and the abdominal cavities <p>CS. Считаются аппаратами органы:</p> <ul style="list-style-type: none">A. Органы разных систем и с различной структурой, участвующие в выполнении каких-либо функцийB. Органы области шеиC. Органы, расположенные в полости малого таза

- D. Органы, выполняющие иммунную функцию
 E. Органы, расположенные на границе между грудной и брюшной полостями

În organism organele se grupează în sisteme. Sistemul de organe reprezintă un grup de organe care au o structură, funcție și origine comună. Aparatul de organe întrunește organe cu structură și origine diferite, dar care au o funcție comună (ex. aparatul locomotor). Actualmente noțiunea de „aparat de organe” nu este omologată de Terminologia Anatomică (1998). *Cele prezentate corespund întocmai enunțului „A”*; toate celelalte enunțuri ținând cont de sensul lor sunt falsuri.

3. CS. Intestinul primitiv se dezvoltă din:

- A. Ectoderm
 B. Mezoderm
 C. Endoderm
 D. Dermatome
 E. Мiotom

SC. The primary gut develops from:

- A. Ectoderm
 B. Mesoderm
 C. Endoderm
 D. Dermatome
 E. Myotome

CS. Первичная кишка развивается из:

- A. Эктодермы
 B. Мезодермы
 C. Энтодермы
 D. Дерматома
 E. Миотома

Intestinul primitiv (arhenteronul) se dezvoltă din *endoderm* – unul din cele trei straturi germinative principale (foițe embrionare). El apare în urma încorporării în corpul embrionului a unei porțiuni din cavitatea vitelină acoperită cu endoderm. În porțiunile cefalică și caudală ale embrionului intestinul primitiv formează un tub terminat în fund de sac, ale cărui segmente sunt proenteronul, mezenteronul și metenteronul. *Proenteronul* (intestinul anterior) se extinde caudal până la primordiul hepatic. *Mezenteronul* (intestinul mijlociu) începe caudal de primordiul hepatic și se continuă până în zona, care la adult corespunde joncțiunii dintre cele două treimi drepte cu treimea stângă a colonului transvers. *Metenteronul* (intestinul posterior) este cuprins între treimea stângă a colonului transvers și membrana cloacală. *Prin urmare enunțul corect este „C”*. *Ectodermul* reprezintă stratul germinativ extern (foița embrionară externă), din care se dezvoltă pielea cu derivatele sale, sistemul nervos, organele senzoriale; mezodermul este stratul germinativ mijlociu – primordiul din care se dezvoltă mezoderma, ce dă naștere mezenchimului țesuturilor conjunctive și de sprijin, sistemelor cardiovascular și limfatic, măduvei osoase, aproape tuturor structurilor musculare netede etc. *Dermatomul* reprezintă porțiunea dorsolaterală a somitei din care se diferențiază celulele țesutului conjunctiv al dermei (pielii), iar miotomul – primordiul segmentat al musculaturii pereților cavităților trunchiului și membrilor.

4. CS. Din care foiță embrionară se dezvoltă intestinul primar:

- A. Din endoderm
 B. Din ectoderm
 C. Din sclerotomi
 D. Din mezoderm
 E. Din splanhnopleură

SC. Which embryonic layer does the primary gut develop from:

- A. Endoderm
- B. Ectoderm
- C. Sclerotome
- D. Mesoderm
- E. Splanchnopleura

CS. Из какого зародышевого листка развивается первичная кишка:

- A. Из энтодермы
- B. Из эктодермы
- C. Из склеротомов
- D. Из мезодермы
- E. Из спланхноплевры

Dacă ținem cont de cele expuse mai sus **enunțul corect este numai „A”**, toate celelalte sunt falsuri. Sclerotomul este partea medială a somitei mezodermale din care se dezvoltă țesuturile osos și cartilaginose, iar splanchnopleura reprezintă foița viscerală, care împreună cu somatopleura delimitează celomul – cavitatea secundară a embrionului.

5.

CS. Viscerele reprezintă:

- A. Organe localizate numai în cavitatea abdominală
- B. Sisteme de organe ce efectuează legătura organismului cu mediul ambiant
- C. Organe sau complexe de organe localizate în afara cavităților corpului și realizând funcții necesare pentru menținerea vieții
- D. Un complex de organe din cavitatea toracică, abdominală și cea a bazinului mic
- E. Complexul organelor din cavitatea toracică

SC. The viscera represent:

- A. Organs located in the abdominal cavity
- B. Systems of organs that realize the connection of the body with the external environment
- C. Organs or systems of organs located in the body cavities, which realize the metabolic functions necessary to sustain the life
- D. A complex of organs located in the thoracic, abdominal and pelvic cavities
- E. A complex of organs in the thoracic cavity

CS. Внутренности представлены:

- A. Органами, расположенными в брюшной полости
- B. Системой органов, обеспечивающих связь организма со средой обитания
- C. Органами или комплексом органов, расположенных в полостях тела, выполняющие функцию сохранения жизни
- D. Комплекс органов грудной полости, брюшной полости и малого таза
- E. Комплекс органов грудной полости

Nu toate organele (splanchna) se numesc viscere. Viscere sunt doar organele, situate în cavitățile trunchiului (toracică, abdominală, pelviană). **Astfel enunțul corect este „D”**, iar celelalte reprezintă semiadevăruri sau falsuri.

6.

CM. Sub aspect morfologic organele interne se împart în:

- A. Seroase
- B. Parenchimatose
- C. Avasculare
- D. Epiteliale
- E. Cavitare

MC. Organs are classified According to their structure into:

- A. Serous
- B. Parenchymatous
- C. Glandular

- D. Epithelial
- E. Hollow (or cavitory)

CS. По строению органы делятся на:

- A. Серозные
- B. Паренхиматозные
- C. Железистые
- D. Эпителиальные
- E. Полые

Din punct de vedere al structurii lor organele pot fi parenchimotoase și cavitare (tubulare). Organele parenchimotoase (pline) sunt constituite din stromă și parenchim. Stroma (scheletul) este alcătuit din țesut conjunctiv și are rol de suport, conține vase sangvine, limfatice și nervi. Parenchimul este țesutul funcțional, format din elemente celulare specializate. Din astfel de organe fac parte ficatul, pancreasul, plămâni, rinichii etc. Organele cavitare au aspect de tub cu diametru diferit, pereții căruia delimitează o cavitate; ei au o structură similară, constituiți fiind din câteva tunici (ex. asofagul, stomacul, vezica urinară, traheea, bronhiile etc.). **Acestor caracteristici corespund enunțurile „B” și „E”.** Seroase pot fi unele tunici, epiteliale – unele țesuturi, avasculare – unele zone sau porțiuni de organe.

7. CM. Funcțiile principale ale stromei organului:

- A. Secretoare
- B. Trofică
- C. Hemopoietică
- D. Excretoare
- E. De sprijin

MC. The two functions of the stroma of an organ are:

- A. Secretory
- B. Trophic
- C. Hematopoietic
- D. Excretion
- E. Support

CM. Две функции соединительной ткани органа (стромы):

- A. Секреторная
- B. Трофическая
- C. Кроветворная
- D. Экскреторная
- E. Опорная

Rolul funcțional al stromei organelor interne poate fi variat, dar cele mai importante funcții ale ei este cea de sprijin (schelet moale) al organului și cea trofică, adică de asigurare a organului cu vase sangvine, limfatice, nervi etc. Funcții secretoare au organele glandulare, hematopoietică – organele hematopoietice, excretoare – organele (structurile) specializate în acest sens.

Astfel corecte sunt enunțurile „B” și „E”.

8. CM. La organele cavitare se disting următoarele tunici:

- A. Mucoasă
- B. Submucoasă
- C. Musculară - netedă
- D. Sinovială
- E. Seroasă

MC. The hollow (or cavitory) organs have the following coats (or tunics):

- A. Mucosa
- B. Submucosa
- C. Muscular coat
- D. Membranous coat
- E. Serous coat (or serosa)

СМ. В полых органах различаются следующие оболочки:

- A. Слизистая
- B. Подслизистая
- C. Гладко-мышечная
- D. Синовиальная
- E. Серозная

Pereții organelor cavitare sunt constituiți din câteva pături (tunici). În majoritatea cazurilor se disting un strat intern – tunica mucoasă, sub care se află un strat de țesut conjunctiv lax – tunica submucoasă, după care urmează o pătură musculară (uneori cu câteva substraturi), acoperită din exterior cu o tunică adventiceală sau una seroasă. Sinoviala reprezintă membrana internă a capsulelor articulare sau a tecilor sinoviale ale tendoanelor mușchilor mâinii sau piciorului.

Corecte în acest caz sunt enunțurile „A”, „B”, „C” și „E”.

9. СМ. Mucoasei organelor cavitare i se descriu straturile:

- A. Adventiceal
- B. Lamelă musculară proprie
- C. Strat epitelial
- D. Bază subseroasă
- E. Lamelă proprie (corion)

MC. The mucosa of hollow organs has the following three layers:

- A. Adventitia
- B. Lamina muscularis mucosae
- C. Epithelium
- D. Tela subserosa
- E. Lamina propria

СМ. Слизистая полых органов имеет 3 слоя:

- A. Адвентициальный
- B. Собственная мышечная пластинка
- C. Эпителиальный слой
- D. Подсерозная основа
- E. Собственная пластинка (хорион)

Mucoasa constituie membrana internă a peretelui oricărui organ cavită. Ea este alcătuită din interior spre exterior din păturile: epitelială, lamina proprie sau corion, lamina musculară a mucoasei.

Pătura epitelială conține glande, secretul cărora umectează mucoasa și noduli limfoizi cu rol de protecție, corionul este componenta de țesut conjunctiv a mucoasei cu vasele ei sangvine și limfatice, iar lamina musculară asigură mobilitatea mucoasei, formarea de către ea a pliurilor de diverse forme și orientare. Ea se află la limita dintre tunica mucoasă și cea submucoasă, constituită din țesut conjunctiv lax.

Atât adventicea, cât și tunica seroasă reprezintă pătura externă a peretelui organului cavită, iar baza subseroasă este țesutul conjunctiv lax, situat între pătura seroasă și cea musculară la organele tapetate cu membrană seroasă (peritoneu, pleură, pericard).

Din cele expuse reiese, că *enunțuri corecte sunt „B”, „C” și „E”.*

<p>10.</p>	<p>CM. Tunica externă (adventicea sau membrana seroasă) efectuează:</p> <p>A. Legătura cu organele vecine B. Legătura cu pereții cavităților C. Formează cavități pentru organe D. Formează ligamente E. Legătura dintre organele cavității abdominale și cele din cavitatea toracică</p> <p>MC. The external coat (adventitia or serosa) realize:</p> <p>A. Connection with the neighboring organs B. Connection with the cavity`s walls C. Formation the cavities where the organs are located D. Formation the ligaments E. Connection between the organs of the thoracic and abdominal cavities</p> <p>CM. Наружная оболочка, адвентиция или серозная мембраны выполняют функции:</p> <p>A. Связи с соседними органами B. Связь со стенками полостей C. Образуют полость для органов D. Образуют связки E. Обеспечивают связь между органами грудной и брюшной полостями</p> <p>Pătura externă a organelor (atât cavitare, cât și parenchimotoase), fie adventicea, fie tunica seroasă pe de o parte separă organele unele de altele, iar pe de altă parte, prin ligamentele, pliurile, mezourile pe care le formează leagă organele cu pereții cavităților în care se află, dar și cu organele vecine. Cavități pentru localizarea diferitor organe o pătură externă a unui organ nu poate forma, este un nonsens, și nici legătura cu organele din alte cavități nu o poate realiza. <i>Astfel enunțuri corecte pot fi doar „A”, „B” și „D”.</i></p>
<p>11.</p>	<p>CM. Țesut muscular striat există în componența următoarelor organe ale sistemului digestiv:</p> <p>A. Duodenului B. Apendicelui vermiform C. Faringelui D. Esofagului E. Intestinului rect</p> <p>MC. The striated muscular fibers are present in the following organs of the digestive system:</p> <p>A. Duodenum B. Vermiform appendix C. Pharynx D. Esophagus E. Rectum</p> <p>CM. Поперечно-полосатая мускулатура является компонентом следующих органов пищеварительной системы:</p> <p>A. Двенадцатиперстной кишки B. Червеобразного отростка C. Глотки D. Пищевода E. Прямой кишки</p> <p>Tunica musculară a pereților organelor cavitare, care țin de sistemul digestiv este constituită în cea mai mare parte a sa, de țesut muscular neted. Există însă porțiuni ale unor organe digestive, dar și organe întregi, la care tunica musculară e constituită din țesut muscular</p>

	<p>striat, asemenea mușchilor scheletici, sau la nivelul lor are loc substituția treptată a unui țesut muscular cu altul. Astfel de organe sunt faringele, esofagul și rectul (ultimul segment al intestinului gros). Tunica musculară a celorlalte porțiuni ale tubului digestiv (inclusiv a duodenului și apendicelui vermiform) este constituită din țesut muscular neted. <i>Prin urmare enunțurile corecte în acest caz sunt „C”, „D” și „E”.</i></p>
<p>12.</p>	<p>CM. Din mezoul primar ventral se dezvoltă:</p> <p>A. Ligamentul falciform al ficatului B. Ligamentul rotund al ficatului C. Ligamentul coronar și cele triunghiulare ale ficatului D. Omentul mic E. Mezoul colonului transvers</p> <p>MC. Which of the following develops from the primary ventral mesentery:</p> <p>A. Falciform ligament of the liver B. Round ligament of the liver C. Coronary and triangular ligaments D. Lesser omentum E. Transverse mesocolon</p> <p>СМ. Из первичной вентральной брыжейки развиваются:</p> <p>A. Серповидная связка печени B. Круглая связка печени C. Венечная и треугольные связки печени D. Малый сальник E. Брыжейка поперечной ободочной кишки</p> <p>La sfârșitul săptămânii III de dezvoltare intrauterină mezodermul intraembrionar formează două straturi: mezodermul somatic și mezodermul splanhnic, între care se află cavitatea intraembrionară. Celulele mezodermului somatic care tapetează pereții cavității intraembrionare se transformă în celule mezoteliale și formează stratul parietal al membranelor seroase care acoperă pereții cavităților peritoneală, pleurală și pericardică. În mod similar celulele mezodermului splanhnic dau naștere stratului visceral al membranelor seroase, care acoperă organele. Straturile visceral și parietal se continuă unul cu altul la nivelul mezenterului dorsal și ventral, care reprezintă zona de trecere a unei foițe în alta. Mezenterul dorsal se întinde de-a lungul întregului intestin primar, iar cel ventral de la porțiunea caudală a intestinului superior până la segmentul superior al duodenului. Din mezoul primar ventral se dezvoltă ligamentul falciform și coronar al ficatului, ligamentul hepatogastric și cel hepatoduodenal, iar din mezoul dorsal – omentul mare, mezoul intestinului subțire, mezocolonul transvers, mezoul colonului sigmoid, mezorectul. <i>Prin urmare corecte sunt enunțurile „A” și „D”, celelalte sunt falsuri.</i></p>
<p>13.</p>	<p>CM. Tunici seroase ale organismului sunt:</p> <p>A. Peritoneul B. Pleura C. Adventicea organelor tubulare D. Pericardul E. Tunica vaginală a testiculului</p> <p>MC. The serous coats of the human body are, as follows:</p> <p>A. Peritoneum B. Pleura C. Adventitia D. Pericardium E. Tunica vaginalis testis</p>

СМ. Серозными оболочками организма являются:

- A. Брюшина
- B. Плевра
- C. Адвентиция трубчатых органов
- D. Перикард
- E. Влагищная оболочка яичка

În corpul omului se disting membranele seroase: peritoneul, pleura, pericardul seros și tunica vaginală a testiculului, care este un derivat al peritoneului. Adventicea organelor tubulare nu este o membrană seroasă, ci tunica externă a organelor tubulare, constituită din țesut conjunctiv lax, care fără o limită netă trece în țesutul conjunctiv din jurul organelor vecine. Are rol mecanic și de protercție. *Astfel corecte sunt enunțurile „A”, „B”, „D” și „E”.*

14. СМ. Care din formațiunile enumerate se dezvoltă din mezoul primar dorsal:

- A. Mezenterul
- B. Omentul mic
- C. Omentul mare
- D. Mezoul colonului transvers
- E. Ligamentul coronar al ficatului

MC. Which of the following structures develop from the primary dorsal mesentery:

- A. Mesentery of the small intestine
- B. Lesser omentum
- C. Greater omentum
- D. Transverse mesocolon
- E. Coronary ligament of the liver

СМ. Какие из перечисленных образований развиваются из первичной дорзальной брыжейки:

- A. Брыжейка тонкой кишки
- B. Малый сальник
- C. Большой сальник
- D. Брыжейка поперечно-ободочной кишки
- E. Коронарная связка печени

Mezoul primar dorsal se întinde de-a lungul întregului intestin primitiv fixându-l de peretele posterior al cavității intraembrionare. Din el se dezvoltă omentul mare, mezoul intestinului subțire, mezocolonul transvers, mezoul colonului sigmoid, mezorectul, ligamentele gastrocolic, frenicocolic etc. Având în vedere faptul, că omentul mic și ligamentul coronar al ficatului sunt derivate ale mezoului primar anterior, *enunțuri corecte sunt „A”, „C”, „D”.*

15. СМ. Porțiunile mezourilor primare ce fixează stomacul embrionului sunt:

- A. Mezogastrul anterior (ventral)
- B. Mezenterul
- C. Mezosalpingele
- D. Mezorectul
- E. Mezogastrul posterior (dorsal)

MC. The portions of the primary mesenteries, which fix the stomach during the embryonic life are, as follows:

- A. Ventral mesogastrium
- B. Mesentery
- C. Mesosalpinx
- D. Mesorectum
- E. Dorsal mesogastrium

СМ. Отделы первичных брыжеек, которые фиксируют желудок эмбриона:

- A. Передний мезогастрий (вентральный)
- B. Брыжейка тонкой кишки
- C. Брыжейка маточной трубы
- D. Брыжейка верхней части прямой кишки
- E. Задний мезогастрий (дорзальный)

La embrion stomacul (mai bine zis primordiul lui) este fixat de pereții anterior și posterior prin mezogastrul anterior și mezogastrul posterior. Mezenterul (mezoul intestinului subțire) fixează de peretele posterior al cavității abdominale toate segmentele intestinului subțire, mezorectul – porțiunea superioară a rectului, după ce intestinul capătă o dezvoltare definitivă, iar mezosalpingele reprezintă porțiunea ligamentului lat adiacentă tubei uterine (la femeie). *Astfel doar enunțurile „A” și „E” rămân a fi cele corecte.*

16. СМ. Cavitata abdominală se divide în:

- A. Cavitata peritoneală
- B. Etajul supravezocolic
- C. Etajul infravezocolic
- D. Spațiul retroperitoneal
- E. Bursa omentală

MC. The abdominal cavity is divided into:

- A. Peritoneal cavity
- B. Supramesocolic storey
- C. Inframesocolic storey
- D. Extraperitoneal space
- E. Omental bursa

СМ. Брюшная полость делится на:

- A. Полость брюшины
- B. Верхний брыжеечный синус
- C. Нижний брыжеечный синус
- D. Забрюшинное пространство
- E. Сальниковая сумка

Abdomenul reprezintă partea trunchiului, situată între torace și bazin. În interiorul lui se află cavitata abdominală – o cavitate de mari dimensiuni, ai cărei pereți sunt formați din structuri osoase și masă musculară, descrise în cadrul aparatului locomotor. Sus diafragma separă cavitata abdominală de cea toracică, iar în partea de jos ea se continuă cu cavitata pelvisului. Din interior pereții abdominali sunt tapetați cu fascia endabdominală, peste care nemijlocit sau la o distanță oarecare se așterne o membrană seroasă – peritoneul, careia i se disting două foițe – una parietală, pentru pereții abdominali și alta viscerală, care îmbracă în mod diferit organele abdominale și pelvine. Spațiul delimitat de cele două foițe ale peritoneului e denumit cavitate peritoneală. Între peritoneul parietal și fascia endabdominală se află spațiul extraperitoneal, mult mai pronunțat pe peretele posterior al abdomenului, unde e denumit spațiu retroperitoneal. El conține țesut celuloadipos, o serie de organe, numite extraperitoneale. Vase sangvine, noduri limfatice și nervi. Prin urmare în cavitata abdominală se conține spațiul extraperitoneal cu cea mai pronunțată parte a sa – spațiul retroperitoneal și peritoneul cu cavitata, delimitată de foițele lui – cavitata peritoneală, care este una virtuală. Etajele supra- și infravezocolic, precum și bursa omentală sunt compartimente ale cavității peritoneale. *Deci enunțurile corecte sunt „A” și „D”.*

17. СМ. Organe și vase sangvine amplasate în spațiul retroperitoneal:

- A. Duodenul cu pancreasul
- B. Rinichii și suprarenalele
- C. Ureterele

- D. Ficatul
- E. Aorta și vena cavă inferioară

MC. Which of the following organs are located in the retroperitoneal space:

- A. Duodenum and pancreas
- B. Kidneys and adrenal glands
- C. Ureters
- D. Liver
- E. Aorta and inferior vena cava

СМ. Какие из перечисленных органов расположены в забрюшинном пространстве:

- A. Двенадцатиперстная кишка и поджелудочная железа
- B. Почки и надпочечники
- C. Мочеточники
- D. Печень
- E. Аорта и нижняя полая вена

În spațiul retroperitoneal, aflat între peretele posterior al abdomenului, tapetat cu fascia cu diverse porțiuni ale fasciei endabdominale și partea posterioară a peritoneului parietal, înglobate în cantitatea apreciabilă de țesut celuloadipos sunt amplasate aorta abdominală, vena cavă inferioară, rinichii cu glandele suprarenale, ureterele, duodenumul, pancreasul, noduri limfatice și nervi. *O mare parte din aceste organe retroperitoneale sunt enunțate prin „A”, „B”, „C” și „E”.*

18. СМ. Tubului digestiv funcțional i se disting părțile:

- A. Superioară sau craniană
- B. Ingestivă
- C. Inferioară sau caudală
- D. Digestivă
- E. Egestivă

MC. The alimentary (or digestive) canal is divided functionally in the following parts:

- A. Superior or cranial
- B. Ingestive
- C. Inferior or caudal
- D. Digestive
- E. Egestive

СМ. Пищеварительная трубка функционально различается по частям:

- A. Верхняя или черепная
- B. Принимающая часть (ingestiva)
- C. Нижняя или хвостовая
- D. Пищеварительная часть
- E. Эвакуаторная часть (egestiva)

Sistemul digestiv constă, sub aspect funcțional, din trei porțiuni – ingestivă, digestivă și egestivă. Porțiunea ingestivă cuprinde cavitatea bucală cu organele anexe, faringele și esofagul. Cea digestivă include stomacul și intestinul subțire – organe, în care are loc digestiz și absorbția substanțelor nutritive. Porțiunea egestivă este reprezentată de intestinul gros, în care are loc absorbția apei și a sărurilor minerale, producerea și eliminarea maselor neutilizate.

Fiecare din aceste porțiuni dispune de un chimism și o floră microbiană specifice.

Având în vedere faptul că o parte din anunțurile prezentate au un caracter topografic nu e complicat să le evidențiem pe *cele corecte* – „B”, „D” și „E”.

<p>19.</p>	<p>CM. Partea ingestivă a tubului digestiv este constituită din:</p> <p>A. Stomac B. Esofag C. Duoden D. Faringe E. Cavitataea bucală</p> <p>MC. The ingestive part of the alimentary canal comprises the .:</p> <p>A. Stomach B. Esophagus C. Duodenum D. Pharynx E. Oral cavity</p> <p>СМ. Принимающая часть пищеварительной трубки состоит из:</p> <p>A. Желудка B. Пищевода C. Двенадцатиперстной кишки D. Глотки E. Ротовой полости</p> <p>După cum s-a menționat mai sus din grupul ingestiv de organe fac parte cavitataea bucală cu dinții, glandele salivare mari și mici, limba, faringele și esofagul. <i>Dintre acestea sunt desemnate prin „B”, „D” și „E” toate; celelalte enunțuri se referă la porțiunile digestivă și egestivă.</i></p>
<p>20.</p>	<p>CM. Partea digestivă a tubului digestiv include:</p> <p>A. Intestinul subțire B. Esofagul C. Stomacul D. Cecul E. Colonul sigmoid</p> <p>MC. The digestive part of the alimentary canal includes the:</p> <p>A. Small intestine B. Esophagus C. Stomach D. Coecum E. Sigmoid colon</p> <p>СМ. Пищеварительная часть пищеварительной трубки включает:</p> <p>A. Тонкую кишку B. Пищевод C. Желудок D. Слепую кишку E. Сигмовидную кишку</p> <p>După atâtea repetări ne putem referi direct la <i>enunțurile corecte</i> – „A”, „C”, cecul și colonul sigmoid făcând parte din grupul organelor egestive.</p>
<p>21.</p>	<p>CM. Partea egestivă a tubului digestiv este formată din următoarele organe:</p> <p>A. Peon B. Cec C. Esofag D. Colon ascendent si transvers E. Colon descendent, sigmoid si rect</p>

MC. The egestive part of the alimentary canal consists of the:

- A. Ileum
- B. Coecum**
- C. Esophagus
- D. Ascending and transverse colon**
- E. Descending and sigmoid colon, and rectum**

СМ. Эвакуаторная часть пищеварительной трубки состоит из следующих органов:

- A. Подвздошная кишка
- B. Слепая кишка
- C. Пищевод
- D. Восходящая и поперечная ободочная кишка
- E. Нисходящая ободочная, сигмовидная и прямая кишка

La fel putem proceda și în acest caz – *enunțuri corecte sunt „B”, „D”, „E”.*

22. СМ. Dispozitivul anatomic antireflux al joncțiunii esofagogastrice este constituit din:

- A. Membrana frenicoesofagiană (Laimer-Bertelli)
- B. Stâlpii diafragmului
- C. Unghiul His
- D. Valva cardiei stomacului (Braune sau Gubarev)
- E. Inelul muscular gastroesofagian

MC. The anatomic antireflux device of the esophagogastric junction includes:

- A. Phrenoesophageal membrane (of Laimer-Bertelli)
- B. The crura of diaphragm
- C. Angle of His**
- D. Valve of cardia**
- E. The lower esophageal (or gastro-esophageal) muscular ring

СМ. Анатомические устройства, которые влияют на состояние пищеводно-желудочного антирефлюкса:

- A. Диафрагмально-пищеводная мембрана (Лаймера-Бертелли)
- B. Ножки диафрагмы
- C. Угол Гиса
- D. Кардиальная заслонка желудка
- E. Пищеводно-желудочное мышечное кольцо (сфинктер)

Reflux gastroesofagian este numită situația când conținutul cu mediu acid al stomacului pătrunde în esofag. Mecanismul desfășurării refluxului gastroesofagian este condiționat de insuficiența funcțională a unor formațiuni antireflux, ca sfîncterul inferior al esofagului, stâlpii mediali ai diafragmului, unghiul lui His, pliurile mucoasei gastrice de la nivelul ostiului cardiac, plexul venos submucos din această zonă a mucoasei gastrice, membrana Laimer – Bertelli, presiunea intraabdominală. Pliul mucoasei gastrice de la nivelul joncțiunii esofagogastrice formează din partea stângă o structură asemănătoare unei valve, cunoscute ca valva lui Braune, anatomistii ruși numind-o a lui Gubarev. Membrana Laimer-Bertelli prezintă o lamelă fibroelastică, care leagă porțiunea inferioară a esofagului cu stâlpii mediali ai diafragmului. Ea fixează esofagul în locul trecerii lui prin hiatul esofagian al diafragmului. Unghiul His este unghiul format între peretele esofagului și partea medială a fornixului gastric; el măsoară între 20 și 90° în dependență de valoarea diametrului transversal al toracelui. Unele din aceste formațiuni se regăsesc în literatura de limbă rusă în componența așa-zisului închizător esofagogastric a lui Gubarev. În cazul dat patru dintre formațiunile menționate se regăsesc *în enunțurile „A”, „B”, „C” și „D”*. Referitor la enunțul „E” – nu există un astfel de inel.

23. CM. In structura lor organele parenchimotoase includ:

- A. Hil
- B. Chisturi
- C. Lobi
- D. Segmente
- E. Lobuli

MC. The structure of parenchymatous (or full) organs includes:

- A. Hilum
- B. Cysts
- C. Lobes
- D. Segments
- E. Lobules

CM. В строении паренхиматозных органов включены:

- A. Ворота
- B. Кисты
- C. Доли
- D. Сегменты
- E. Дольки

În linii mari aproximativ toate organele parenchimotoase sunt structurate după un principiu unic. Orice organ parenchimos constă din porțiuni mai mici ca organul, care se numesc lobi. Aceștea la rândul lor pot fi divizați în porțiuni mai mici, numite segmente, constituite din lobuli, iar în componența lobulilor se disting unitățile morfofuncționale – cele mai mici subdiviziuni ale organului care-i mențin structura lui specifică și realizează funcția exercitată de organul dat. Conformația exterioară a unui organ parenchimos include neapărat fețe, margini, extremități sau poli și bineînțeles o zonă, prin care în organ pătrund sau ies vase sangvine și limfatice, nervi, canale excretoare etc., numită poartă sau hil. **Prin urmare corecte sunt enunțurile „A”, „C”, „D” „E”**. Chisturile sunt formațiuni patologice de cele mai multe ori, deci enunțul „B” este fals.

24. CM. Poziția viscerelor abdominale depinde de:

- A. Presiunea intraabdominală
- B. Vârstă
- C. Tipul constituțional
- D. Gen
- E. Caracterul fixației lor de peretele posterior al cavității abdominale

MC. The position of the organs depends on:

- A. Intraabdominal pressure
- B. Age
- C. Constitutional type
- D. Gender
- E. Modality of the attachment of organs to the posterior abdominal wall

CM. Положение органов зависит от:

- A. Внутрибрюшного давления
- B. Возраста
- C. Типа конституции
- D. Пола
- E. Характера фиксации их на задней стенке брюшной полости

Conformația exterioară, structura, poziția organelor abdominale sunt în strânsă corelație cu genul, vârsta, tipul constituțional al individului. Proprietățile menționate mai depind de modul de fixare a lor de peretele posterior al cavității abdominale, gradul de dezvoltare a

formațiunilor ligamentare, deprinderile alimentare, modul de viață etc. presiunea intraabdominală nu este un indice constant și trebuie luată în considerație. **Prin urmare corecte în acest caz sunt enunțurile „B”, „C”, „D” și „E”.**

25. CM. Există următoarele variante de poziție a organelor:

- A. Dolihovisceroza
- B. Antevisceroza
- C. Visceroptoza
- D. Posterovisceroza
- E. Visceronorma

MC. The types of position of organs are

- A. Dolichoviscerosis**
- B. Antiviscerosis
- C. Visceroptosis**
- D. Posteroviscerosis
- E. Visceronorma**

CM. Существуют следующие варианты положения органов:

- A. Высокое положение
- B. Обратное положение
- C. Опускание органа
- D. Заднее положение
- E. Нормальное положение

Poziția organelor din cavitatea abdominală este determinată de gradul de dezvoltare a aparatului de fixare la peretele posterior al cavității în ontogeneza prenatală sau de slăbirea lui la persoanele adulte. Ea poate fi încadrată în una din trei variante poziționale – visceronorma, dolihovisceroza și visceroptoza. Prin visceronormă trebuie de înțeles poziția organelor, caracteristică majorității indivizilor de același gen, vârstă, tip constituțional, precum și cu indici antropometrice similari.

Dolihovisceroza (ptoza parțială, moderată a unor organe aparte) și visceroptoza (deplasarea caudală totală a tuturor viscerelor abdominale) sunt determinate de imperfecțiunea fixării organelor pe peretele posterior al abdomenului. În conformitate cu unele investigații în acest sens visceronorma se întâlnește în 61,83%, dolihovisceroza – în 26,71%, iar visceroptoza – în 11,456 % din cazuri.

Prin urmare corecte sunt enunțurile „A”, „C”, „E”, iar celelalte sunt născociri.

26. CM. Porțiunea trunculară a intestinului primitiv se împarte în:

- A. Intestinul superior
- B. Proenteron
- C. Metenteron
- D. Intestinul inferior
- E. Mezenteron

MC. The primary gut consists of are:

- A. Cranial or superior gut
- B. Foregut**
- C. Hindgut**
- D. Caudal or inferior gut
- E. Midgut**

CM. Первичная кишка состоит из:

- A. Верхняя кишка или черепная
- B. Передняя кишка
- C. Задняя кишка

- D. Нижняя или каудальная кишка
E. Средняя кишка

La formarea intestinului primitiv, participă endodermul. El este situat anterior de coarda dorsală; ambele lui capete (cefalic și caudal) se termină cec, iar peretele lui ventral prin ductul omfaloenteric e legat de sacul vitelin, cu care comunică. La capete intestinul primitiv este închis prin membranele bucală și anală. Spre sfârșitul săptămânii 4-5 membranele se rup, intestinul primitiv având trei comunicări – la extremitatea cefalică cu sinusul bucal, la extremitatea caudală – cu sinusul anal, iar prin ductul omfaloenteric – cu sacul vitelin. La această etapă de dezvoltare în componența intestinului primitiv se disting porțiunea cefalică (faringiană) și porțiunea caudală (trunculară), limita dintre ele fiind mugurile, din care se vor dezvolta laringele, traheea și plămâni. În componența porțiunii trunculare se disting segmentul anterior – proenteronul, segmentul mediu – mezenteronul și segmentul posterior – metenteronul. **Prin urmare enunțurile corecte sunt „B”, „C” și „E”.**

27. CM. Din porțiunea faringiană a intestinului primar se dezvoltă:

- A. Ficatul
B. Jejunul
C. Cavitatea bucală
D. Faringele
E. Esofagul

MC. Derivatives of the pharyngeal portion of the primary gut are:

- A. Liver
B. Jejunum
C. Oral cavity (posterior part)
D. Pharynx
E. Esophagus

CM. Из глоточной части первичной кишки развивается:

- A. Печень
B. Тощая кишка
C. Полость рта
D. Глотка
E. Пищевод

Din porțiunea sau faringiană a intestinului primitiv, care se distinge spre finele săptămânii 5-a de dezvoltare intrauterină, tapetată cu epitelii de origine endodermală se dezvoltă componentele distale ale cavității bucale și faringele. Din sinusul bucal, tapetat cu epitelii de origine ectodermală se vor forma componentele, aflate mai aproape de orificiul bucal. **Astfel enunțurile corecte în acest caz sunt „C” și „D”.** Organele, prezentate prin celelalte enunțuri se dezvoltă din porțiunea trunculară a intestinului primitiv.

28. CM. Din proenteron se diferențiază:

- A. Faringele
B. Esofagul
C. Pancreasul
D. Ficatul
E. Stomacul

MC. Foregut gives rise to the:

- A. Pharynx
B. Esophagus
C. Pancreas
D. Liver
E. Stomach

СМ. Из передней кишки дифференцируются:

- A. Pharynx
- B. Пищевод
- C. Поджелудочная железа
- D. Печень
- E. Желудок

Din proenteron se dezvoltă esofagul, stomacul, porțiunea superioară a duodenului (cu bulbul lui) și glandele digestive mari, legate cu duodenul – ficatul și pancreasul. ***Aceste organe sunt indicate prin enunțurile „B”, „C”, „D” și „E”, care sunt cele corecte.*** Faringele se dezvoltă din porțiunea cefalică (faringiană) a intestinului primitiv.

29. СМ. Din proenteron se diferențiază epiteliul:

- A. Faringelui
- B. Porțiunii posterioare a cavității bucale
- C. Esofagului
- D. Stomacului
- E. Glandelor sublinguale și submandibulare

MC. Epithelium of which organs develops from the foregut:

- A. Pharynx
- B. Posterior part of the oral cavity
- C. Esophagus
- D. Gaster
- E. Sublingual and submandibular glands

СМ. Из передней кишки дифференцируется эпителий:

- A. Глотки
- B. Заднего отдела полости рта
- C. Пищевода
- D. Gaster
- E. Подъязычной и поднижнечелюстной железы

Din proenteron se diferențiază epiteliul esofagului, stomacului, duodenului (partea superioară), ficatului, pancreasului. Cel al cavității bucale, faringelui și glandelor salivare provine din ectodermul sinusului bucal și endodermul porțiunii cefalice (faringiene) a intestinului primitiv. ***Prin urmare corecte sunt enunțurile „C” și „D”.***

30. СМ. Din mezenteron se dezvoltă:

- A. Jejunul
- B. Pancreasul
- C. Peonul
- D. Cecul
- E. Duodenul (parțial)

MC. Which of the following develops from the midgut:

- A. Jejunum
- B. Pancreas
- C. Peum
- D. Coecum
- E. Duodenum (partly)

СМ. Из средней кишки развиваются:

- A. Тощая кишка
- B. Поджелудочная железа
- C. Подвздошная кишка

- D. Слепая кишка
- E. Двенадцатиперстная кишка (частично)

Din mezenteron se dezvoltă cea mai mare parte a intestinului subțire (parțial duodenul, jejunul și ileonul), o parte a intestinului gros (cecul cu apendicele vermiform, colonul ascendent, 2/3 din dreapta ale colonului transvers). *Astfel corecte sunt enunțurile „A”, „C”, „D” și „E”*. Pancreasul și ficatul se dezvoltă din proenteron.

31. CM. Din metenteron se diferențiază:

- A. Rectul
- B. Cecul
- C. Colonul transvers 1/3 stângă
- D. Colonul sigmoid
- E. Ileumul

MC. Which of the following develops from hindgut:

- A. Rectum
- B. Coecum
- C. The transvers colon the left 1/3
- D. The sigmoid colon
- E. The Ileum

CM. Из задней кишки дифференцируются:

- A. Прямая кишка
- B. Слепая кишка
- C. Левая 1/3 поперечной ободочной кишки
- D. Сигмовидная кишка
- E. Подвздошная кишка

Din metenteron se dezvoltă treimea stângă a colonului transvers, colonul descendent, colonul sigmoid și rectul. *Aceste organe sunt enunțate prin „A”, „C”, „D”*. Cecul cu apendicele vermiform și ileonul se dezvoltă din mezenteron.

32. CS. Splanhnologia:

- A. Include sistemele digestiv, respirator, urinar, reproductiv, inima, splina și glandele endocrine
- B. Studiază doar organele interne
- C. Include toate organele, situate în cavitățile corpului
- D. Are același sens ca și viscerologia
- E. Reprezintă un compartiment al anatomiei artistice.

SC. Splanchnology:

- A. Comprises the study of the digestive, respiratory, urinary and reproductive systems, heart, spleen and endocrine glands
- B. Studies only the internal organs
- C. Includes all the organs located in the body's cavities
- D. Has the same significance as the viscerology
- E. Is a compartment of artistic anatomy

CS. Спланхнология – это учение о внутренностях:

- A. Включает пищеварительную, дыхательную, мочевую, репродуктивную системы, сердце, селезёнку и эндокринные железы
- B. Изучаются только внутренние органы
- C. Включает все органы, расположенные в полости тела
- D. Её обозначают ещё как висцерология
- E. Представляет часть художественной анатомии

	<p>La modul general splanhnologia este știința despre organele interne. În realitate însă acest capitol al anatomiei cuprinde toate sistemele de organe, care asigură importul și exportul de materie, metabolismul, reproducerea, reglarea hormonală a funcțiilor etc. Sistemele de organe au în componența lor nu doar organe interne, dar și localizate la exterior, exemplele aici fiind de prisos. Nu toate organele interne pot fi considerate viscere. Viscere se numesc numai organele, situate în cavitățile trunchiului – toracică, abdominală, pelviană. În cazul dat un singur enunț corespunde noțiunii de splanhnologie și conținutului ei – „A”.</p>
	<p>Cavitatea bucală – compartimente, pereți, comunicări, conținut. Limba, glandele salivare, dinții, explorare pe viu.</p>
<p>33.</p>	<p>CS. În profunzimea obrazilor este situat mușchiul: A. Maseter B. Milohioidian C. Buccinator D. Orbicular al gurii E. Geniohioidian</p> <p>SC. Which of the following muscles is embedded in the thickness of the cheeks: A. M. masseter B. M. mylohyoideus C. M. buccinator D. M. orbicularis oris E. M. geniohyoideus</p> <p>CS. В глубине щёк расположена мышца: A. Собственно жевательная B. Челюстно-подъязычная C. Щёчная D. Круговая мышца рта E. Подбородочноподъязычная</p> <p>Obrazul reprezintă regiunea laterală a feței, care participă la formarea peretelui lateral al cavității bucale. Este delimitat de sus de marginea interioară a orbitei, de jos de marginea inferioară a mandibulei, din partea medială de șanțurile nazogenian și nazolabial, din partea laterală de marginea anterioară a mușchiului maseter. Este format din piele, pătura de țesut celuloadipos, destul de groasă la copii (corpul adipos al lui Bichat), stratul muscular dat de buccinator – unul dintre mușchii mimicii, străbătut de canalul excretor al glandei parotide (Stenon) și mucoasă. Mușchiul maseter nu intră în componența obrazului, orbicular gurii se află în jurul orificiului bucal, iar milohidianul și geniohioidianul sunt mușchi ai gâtului din grupul suprahioidenilor. Prin urmare există un singur enunț corect – „C”.</p>
<p>34.</p>	<p>CS. În vestibulul bucal se află: A. Plicele glosopiglotice B. Papila parotidiană C. Carunculele sublinguale D. Papila incisivă E. Tonsila linguală</p> <p>SC. In the oral vestibule the following structure is located: A. Glossoepiglottic folds B. Parotid papilla C. Sublingual caruncles D. Incisive papilla E. Lingual tonsil</p>

CS. В преддверии рта имеется:

- A. Язычнонадгортанные связки
- B. Сосок околоушной железы
- C. Подъязычный сосочек
- D. Резцовый сосочек
- E. Язычная миндалина

În anatomie termenul vestibul desemnează o cavitate a organismului prin care se poate pătrunde în altă cavitate sau într-un canal. Vestibulul bucal reprezintă unul din compartimentele cavității bucale, fasonat ca o potcoavă, cuprinsă între fața internă a buzelor și obrajilor și fața externă a gingiilor și dinților. Vestibulul bucal comunică cu cavitatea bucală propriu-zisă prin spațiul retromolar și spațiile interdentare. Pe fața liberă a mucoasei vestibulului bucal se deschid numeroase glande salivare mici (bucale, labiale etc.), dar tot aici, în vestibul își varsă produsul și o glandă salivară mare – parotida prin canalul său excretor (Stenon), care se deschide pe fața internă a obrazului la nivelul molarului doi de sus. Aici se află papila ductului parotidian – o mică ridicătură rotundă cu o deosebită importanță aplicativă. Plicile glosopiglote nu se află în vestibulul bucal ci în cavitatea bucală propriu-zisă, pe rădăcina limbii, carunculele sublinguale – la baza frâului limbii, papila incisivă – în partea anterioară a bolții palatine, iar tonsila lingvală – pe rădăcina limbii, cu alte cuvinte toate aceste formațiuni nu se află în vestibul, ci în cavitatea bucală propriu-zisă. **Există un singur enunț corect – „B”.**

35. CS. Care din mușchii enumerați mai jos participă la formarea planșeului bucal:

- A. Mm. digastrici
- B. M. stilohioidian
- C. M. milohioidian
- D. M. genioglos
- E. M. palatoglos

SC. Which of the muscles listed below takes part in the formation of the oral floor:

- A. *Mm. digastrici*
- B. *M. stylohyoideus*
- C. *M. mylohyoideus***
- D. *M. genioglossus*
- E. *M. palatoglossus*

CS. Какие из перечисленных мышц участвуют в формировании диафрагмы рта снизу:

- A. Двубрюшные мышцы
- B. Шилоподъязычная
- C. Челюстноподъязычная
- D. Подбородочноподъязычная
- E. Нёбнаяязычная

Planșeu bucal se numește peretele inferior al cavității bucale propriu-zise. El este format de mușchii milohioidieni (drept și stâng), care se unesc printr-un rafeu median și alcătuiesc așa-numita diafragmă a gurii. Alți mușchi suprahioidieni sau extrinseci ai limbii, prezentați prin enunțurile „A”, „B”, „D” și „E” nu participă la constituirea planșeului bucal, enunțurile respective fiind false – și în acest caz există **un singur enunț corect – „C”.**

36. CS. La persoanele edentate se constată:

- A. Microcheilie
- B. Ortocheilie
- C. Opistocheilie
- D. Procheilie
- E. Macrocheilie

SC. Which of the following phenomenon can develop in old persons:

- A. *Microcheilia.*
- B. *Ortocheilia.*
- C. ***Opistocheilia.***
- D. *Procheilia.*
- E. *Macrocheilia*

CS. У беззубых лиц имеется:

- A. Микрохелия
- B. Ортохелия
- C. Опистохелия
- D. Прохелия
- E. Макрохелия

Pentru a selecta unicul enunț corect e necesar să ne amintim care este sensul termenilor înșirați. Nu este greu să ne convingem, că toți aceștea se referă la buze (din gr. Kheilos – buze). Macrocheilie înseamnă dimensiuni anormal de mari ale buzelor de origine congenitală, microcheilie – invers, dimensiuni anormal de mici de aceeași origine, procheilia – malformație constând în poziția avansată a unei buze, ortocheilie – buze drepte, iar opistocheilia – buze prăbușite, deplasate posterior în căderii sau extirpării dinților anteriori. În felul acesta ne convingem că este vorba despre **enunțul corect „C”**.

37. CM. Uvula are menirea de a:

- A. Separa rinofaringele de bucofaringe în deglutiție și vorbire.
- B. Facilitează trecerea bolului alimentar.
- C. Contribuie la fonație.
- D. Participă la sugere.
- E. Împiedică lăsarea în jos a mandibulei în poziție verticală a corpului.

SC. The main function of the uvula is:

- A. To separate the rhinopharynx from the oropharynx during the swallowing
- B. To facilitate the passage of the alimentary bolus
- C. To contribute to phonation
- D. To assist in sucking
- E. To prevent the descent of the mandible in the upright position of the body

CS. Предназначение язычка состоит в:

- A. В отделении носоглотки и ротоглотки при глотании
- B. Облегчает прохождение пищевых масс
- C. Способствует фонации
- D. Участвует в сосании
- E. Устанавливает позицию нижней челюсти книзу при вертикальном положении туловища

Uvula palatină, lueta sau omușorul reprezintă o expansiune a vălului palatin, delimitată din părți de pilierii palatini, care este mobilă și atârână în cavitatea bucală deasupra rădăcinii limbii.

Realizează mai multe funcții (direcționarea curenților de aer, bolului alimentar, fonație etc.), principala fiind separarea nazofaringelui în timpul deglutiției și vorbirii.

Prin urmare enunțuri corecte sunt „A”, „B”, „C”.

38. CS. Inspectând istmul faringian și solicitând pacientului să pronunțe „a” observăm că uvula deviază spre stânga. Care dintre mușchii enumerați pare să fie lezat?

- A. M. uvulae.
- B. M. tensor veli palatini din dreapta
- C. M. levator veli palatini.

- D. M. palatoglossus.
- E. M. palatopharyngeus.

SC. During the inspection of the isthmus faucium and asking the patient to pronounce the sound [a:], we observed that the uvula deviated to the left. Which muscle could be injured?

- A. *M. uvulae.*
- B. **The right m. tensor veli palatini**
- C. *M. levator veli palatini.*
- D. *M. palatoglossus.*
- E. *M. palatopharyngeus.*

CS. При исследовании зева пациента и произношении им буквы «А» язычок наклонён влево. Какие из перечисленных парных мышц повреждены:

- A. Мышца язычка
- B. Мышца, напрягающая нёбную занавеску справа
- C. Мышца, поднимающая нёбную занавеску
- D. Нёбно-язычная мышца
- E. Нёбно-глочная мышца

Mușchiul, care pune în tensiune vălul palatin este mușchiul tensor al vălului palatin. În condiții de normă vălul palatin se mișcă uniform din ambele părți, la pronunțarea vocalei „a” se ridică simetric. Odată ce uvula e deplasată spre stânga problema ține de mușchiul din dreapta, tonusul căruia lipsește. **Prin urmare corect este enunțul „B”.**

39. CM. În deglutiție nazofaringele este separat de bucofaringe prin acțiunea:

- A. *M. uvulae.*
- B. *M. tensor veli palatini.*
- C. *M. levator veli palatini.*
- D. *M. palatoglossus.*
- E. *M. palatopharyngeus.*

SC. In deglutition (or swallowing) the nasopharynx is separated from the oropharynx by the action of:

- A. *M. uvulae.*
- B. *M. tensor veli palatini.*
- C. *M. levator veli palatini.*
- D. *M. palatoglossus.*
- E. *M. palatopharyngeus.*

CS. При глотании носоглотка отделена от ротовой части глотки под действием:

- A. Мышцы язычка
- B. Мышцы, напрягающей нёбную занавеску
- C. Мышцы, поднимающей нёбную занавеску
- D. Нёбно-язычной мышцы
- E. Нёбно-глочной мышцы

În deglutiție nazofaringele este separat de bucofaringe prim ridicarea vălului palatin sub influența acțiunii ambilor mușchi ridicători ai vălului. Vălul ridicându-se întâlnește proeminența pe peretele posterior al faringelui, formată de constrictorul superior al acestuia (inelul lui Pasavant) și închide istmul nazofaringian. La închiderea comunicării mai participă și mușchii palatofaringieni și lueta. **Astfel corecte sunt enunțurile „A”, „C”, „E”.**

40. CM. Peretele inferior (planșeul) cavității bucale constă din:

- A. Mușchii geniogloși.
- B. Diafragma gurii.

- C. Regiunea sublinguală.
- D. Limbă.
- E. Mușchii hiogloși.

SC. The inferior wall (or floor) of the oral cavity is formed by the:

- A. Genioglossus muscles.
- B. Diaphragm of mouth**
- C. Sublingual region.
- D. Tongue.
- E. Hyoglossus muscles.

CM. Нижняя стенка (дно) полости рта состоит из:

- A. Подбородочно-язычной мышцы
- B. Диафрагмы рта
- C. Подъязычной области
- D. Языка
- E. Подъязычно-язычной мышцы

Mai sus a fost s-a spus, că planșeul bucal se formează în rezultatul unirii printr-un rafeu median a mușchilor milohioidieni din ambele părți. De menționat faptul, că cei doi mușchi, care formează diafragma gurii, constituie o chingă musculară întinsă între mandibulă și corpul osului hioid; această chingă este întărită pe fața superioară prin mușchii geniohioidieni, iar pe fața inferioară – de mușchii digastrici. Deasupra diafragmei gurii se află regiunea sublingvală, denumită și triunghiul sublingval peste care este amplasată limba. În regiunea sublingvală se disting frâul limbii, plicele sublingvale și carunculele sublingvale. *Astfel corecte sunt enunțurile „B”, „C”, „D”.*

41. CS. Cu referință la funcția mușchiului stiloglos:

- A. Aplatizează limba
- B. Scoate limba
- C. Trage limba posterior și în sus
- D. Trage limba posterior și în jos
- E. Ingustează limba

SC. The function of the styloglossus muscle is:

- A. To flatten the tongue
- B. To strick out the tongue
- C. To pull the tongue backward and upward**
- D. To pull the tongue backward and downward
- E. To narrow the tongue

CS. В деятельности шилоязычной мышцы можно отметить:

- A. Уплотнение языка
- B. Высовывает язык
- C. Тянет язык назад и вверх
- D. Тянет язык назад и вниз
- E. Сужает язык

Mușchiul stiloglos este unul dintre cei trei mușchi extrinseci ai limbii. Este un mușchi alungit și subțire; el își ia originea de pe apofiza stiloidă a temporalului și ligamentul stilomandibular împreună cu acesta și mușchii stilohioidian și stilofaringian, cu care constituie așa-numitul buchet anatomic, buchet stilian sau buchetul lui Riolan. Pătrunzând în corpul limbii se împarte în două fascicule – lateral, care urmează marginea limbii până la vârful ei și transversal, care sfârșește pe septul lingval. Prin contracție bilaterală stiloglosul trage limba în sus și înapoi, iar acționând unilateral o deplasează înapoi, în sus și spre partea sa. *Prin urmare există un singur enunț corect „C”, iar celelalte sunt falsuri.*

42. CS. Cu referință la funcția mușchiului hioglos:

- A. Trage limba posterior și în jos
- B. Îngustează limba
- C. Aplatizează limba
- D. Scoate limba
- E. Trage limba posterior și în sus

SC. The function of the hyoglossus muscle is:

- A. To pull the tongue backward and downward
- B. To narrow the tongue
- C. To flatten the tongue
- D. To strick out the tongue
- E. To pull the tongue backward and upward

CS. Подъязычно-язычная мышца выполняет следующие функции:

- A. Тянет язык назад и вниз
- B. Сужает язык
- C. Уплощает язык
- D. Высовывает язык
- E. Тянет язык назад и вверх

Mușchiul hioglos începe de pe corpul și cornul mare al osului hioid și se implică în marginile aponevrozei lingvale pe toată întinderea de la baza până la apexul limbii. Prin contracție bilaterală trage limba înapoi și în jos, iar la o contracție înapoi și în jos, iar la o contracție unilaterală – înapoi, în jos și spre partea sa. *Enunțul corect, în felul acesta, este „A”.*

43. CM. Cavitătea bucală:

- A. Este situată în partea inferioară a feței
- B. Constituie porțiunea incipientă a tubului digestiv
- C. Prin choane comunică cu nazofaringele
- D. Comunică cu faringele prin vestibulul faringian
- E. Este delimitată bilateral de arcadele dentare

MC. The oral cavity:

- A. Is located in the inferior part of the facial skull
- B. Constitutes the initial portion of the alimentary canal
- C. Communicates with the nasopharynx through the choanae
- D. Communicates with the pharynx through the isthmus faucium
- E. Is bounded bilaterally by the dental arches

CM. Ротовая полость:

- A. Находится в нижней части лицевого черепа
- B. Представляет начальный отдел пищеварительной трубки
- C. Через хоаны сообщается с носоглоткой
- D. Сообщается с глоткой через зев
- E. С боков ограничена зубными дугами

Cavitătea bucală (gura) este situată în partea anteroinferioară a capului formând o regiune de sine stătătoare – regiunea orală. Aceasta este situată în partea mediană a feței, sub regiunea nazală, medial de regiunile bucale și deasupra regiunii mentale. Cavitătea bucală este alcătuită din două părți: vestibulul oral și cavitătea bucală propriu-zisă. Ea constituie porțiunea incipientă a tubului digestiv în care are loc degustarea alimentelor, masticăție și manipularea lingvală a lor, pentru a fi propulsate în faringe. Vestibulul oral este spațiul dintre dinți și gingii pe de o parte și buze și obraji, de cealaltă parte. El comunică cu ambianța prin orificiul bucal. Cavitătea bucală propriu-zisă este delimitată anterior și lateral de arcadele dentare, sus de palat sau bolta palatină, jos de planșeul cavității bucale; posterior ea comunică

cu orofaringele prin vestibulul faringian. Când gura este închisă cavitatea bucală este ocupată complet de corpul limbii. Din cele expuse reiese, **că enunțuri corecte sunt „A”, „B”, „D”**, deoarece bilateral de arcadele dentare e delimitată numai o parte a gurii – cavitatea bucală propriu-zisă, iar prin coane cu nazofaringele comunică cavitatea nazală.

44. CM. Cavitatea bucală posedă următorii pereți:

- A. Superior – palatul
- B. Inferior – planșeul bucal
- C. Bilateral – obraji
- D. Anterior – buzele
- E. Posterior – vestibulul faringian

MC. The oral cavity possesses the following walls:

- A. Superior wall – the palate
- B. Inferior wall – the floor of mouth
- C. Lateral walls – the cheeks
- D. Anterior wall – the lips
- E. Posterior wall – the isthmus faucium

CM. Полость рта имеет следующие стенки:

- A. Верхнюю - нёбо
- B. Нижнюю – диафрагму рта
- C. Боковые - щёки
- D. Переднюю - губы
- E. Заднюю - зев

În argumentarea răspunsului la testul precedent pereții cavității bucale au fost indicați, **prin urmare enunțurile „A”, „B”, „C” și „D” sunt corecte**. Nu există perete posterior la cavitatea bucală; vestibulul faringian este un orificiu, iar orificiul nu poate fi perete.

45. CM. Când gura este închisă cavitatea bucală propriu-zisă comunică cu vestibulul bucal prin:

- A. Vestibulul faringian
- B. Spațiile interdentare
- C. Rima oris
- D. Spațiul retromolar
- E. Nu comunică

MC. When the jaws are closed the proper oral cavity communicates with the vestibule of mouth by:

- A. Isthmus faucium
- B. Interdental spaces
- C. Rima oris
- D. Retromolar space
- E. It does not communicate

CM. Каким образом сообщаются преддверие и собственно полость рта:

- A. Через зев
- B. Межзубные промежутки
- C. Ротовую щель
- D. Пространство позади последнего моляра
- E. Не сообщаются

În cazul când gura este închisă comunicarea cavității bucale propriu-zise se realizează prin spațiile interdentare și spațiul retromolar, delimitat de ultimii molari și rafeul pterigomandibular. Prin spațiul retromolar se introduce sonda pentru alimentarea cu lichide a

	<p>bolnavilor care prezintă trismus (contractură spastică a mușchilor masticatori cu dificultatea deschiderii gurii), sau anchiloză temporomandibulară. Prin vestibulul faringian cavitatea bucală propriu-zisă comunică cu faringele, iar prin rima oris vestibulul bucal comunică cu mediul extern. <i>Enunțuri corecte deci sunt „B” și „D”.</i></p>
<p>46.</p>	<p>CM. Între buze și formațiunile vecine distingem șanțuri:</p> <p>A. Nazolabial B. Geniolabial C. Palatoglos D. Palatofaringian E. Mentolabial</p> <p>MC. Between the lips and the neighboring formations the next grooves (or sulci) are distinguished:</p> <p>A. Nasolabial sulcus B. Geniolabial sulcus C. Palatoglossus sulcus D. Palatopharyngeus sulcus E. Mentolabial sulcus</p> <p>СМ. Между губами и соседними образованиями различают борозды:</p> <p>A. Носогубная B. Щёчно-губная C. Нёбноглоточная D. Нёбноязычная E. Подбородочногубная</p> <p>Buzele sunt separate de regiunile vecine prin șanțuri cutanate, care determină relieful regiunii orale. Buza superioară e separată de regiunea nazală prin șanțul nazolabial, iar de regiunea bucală – prin șanțul geniolabial, o continuare a șanțului nazogenian (luate împreună ele constituie un șanț comun – nazolabiogenian). Buza inferioara e separată de regiunea mentală (menton=bărbie) prin șanțul mentolabial. Șanțuri cu denumirea de palatoglos sau palatofaringian nu există.</p> <p><i>Prin urmare corecte sunt enunțurile „A”, „B” și „E”.</i></p>
<p>47.</p>	<p>CM. În cavitatea bucală propriu-zisă se află formațiunile:</p> <p>A. Plicele glosopiglotice B. Papila parotidiană C. Carunculele sublinguale D. Papila incisivă E. Tonsila lingvală</p> <p>MC. The following structures are located in the proper oral cavity:</p> <p>A. Glossoepiglottic folds B. Parotid papilla C. Sublingual caruncles D. Incisive papilla E. Lingual tonsil</p> <p>СS. В собственно полости рта находятся следующие образования:</p> <p>A. Язычнонадгортанные складки B. Сосочек околоушной железы C. Подъязычные сосочки D. Резцовый сосочек E. Язычная миндалина</p>

Cavitatea orală proprie este delimitată anterior și bilateral de dinți și fețele interne ale apofizelor alveolare ale maxilei și mandibulei, acoperite de gingie, superior de palatul dur și porțiunea anterioară, imobilă a palatului moale, inferior – de formațiunile planșeului bucal. Perete posterior la cavitatea bucală propriu-zisă nu există, în locul lui se află un orificiu numit vestibul faringian, dar și gâtlej (fauces). În cavitatea bucală propriu-zisă se află dinții și limba, căreia i se descriu două porțiuni – corpul, situat orizontal și rădăcina cu poziție verticală. Unii autori consideră, că rădăcina limbii cu toate formațiunile de pe ea formează peretele anterior al orofaringelui, care separă cavitatea faringelui de cavitatea orală în respirația obișnuită. Prin urmare plicele glosopiglotice și tonsila lingvală nu se află în cavitatea orală, iar papila parotidiană se află în vestibulul bucal. În felul acesta din cele enunțate în cavitatea bucală propriu-zisă se află carunculele sublingvală și papila incisivă.
Răspuns corect „C” și „D”.

48.

CM. În vestibulul bucal se deschid:

- A. Canalele excretoare ale glandelor bucale
- B. Canalele excretoare ale glandelor labiale
- C. Canalul excretor al glandei parotide
- D. Canalele excretoare mici ale glandei sublingvale
- E. Canalele excretoare ale glandelor incisive

MC. Which of the following glands open in the oral vestibule:

- A. Excretory ducts of the buccal glands
- B. Excretory ducts of the labial glands
- C. Excretory duct of the parotid gland
- D. Small excretory ducts of the sublingual glands
- E. Excretory ducts of the incisive glands.

CM. В преддверии полости рта открываются:

- A. Выводные протоки щёчных желёз
- B. Выводные протоки губных желёз
- C. Выводной проток околоушной железы
- D. Мелкие протоки подъязычных желёз
- E. Выводные протоки резцовых желёз

În vestibulul bucal prin canalele lor excretoare își elimină secretul un grup de glande salivare mici, compus din glandele labiale, bucale, molare și una dintre glandele salivare mari – parotida. Doar locul unde se deschide canalul excretor al glandei parotide (Stenon sau Blasius) poate fi depistat pe viu. Acesta se deschide prin papila ductului parotidian aflată pe mucoasa obrazului la nivelul molarului II de sus – sub aspect de o mică proeminență rotundă. Canalele excretoare ale glandelor incisive și canalele excretoare mici ale glandelor sublingvale (Rivinus sau Walther) se deschid în cavitatea bucală propriu-zisă. **Astfel corecte sunt enunțurile „A”, „B” și „C”.**

49.

CM. Cu privire la vestibulul bucal:

- A. În repaus reprezintă un spațiu capilar în formă de potcoavă.
- B. Când maxilarele sunt strâns apropiate comunică cu cavitatea bucală propriu-zisă prin spațiile retromolar și interdentalare.
- C. Reflectându-se de pe un perete pe altul mucoasa formează șanțurile vestibulare superior și inferior.
- D. Prin frâiele buzelor fiecare șanț vestibular e divizat în două jumătăți separate.
- E. Importanța aplicativă a șanțurilor vestibulare este infimă.

MC. Which of the following statements about the oral vestibule is true:

- A. At rest it represents a horseshoe-shaped capillary space.
- B. If the jaws are closed it communicates with the proper oral cavity through the interdental and retromolar spaces.

C. Reflected from one wall to another the mucosa forms the superior and inferior vestibular grooves.

D. Each vestibular groove is divided into two separate halves by the labial frenula.

E. Vestibular grooves have no clinical significance.z\

СМ. Преддверие рта:

A. В покое представляет капиллярное пространство в форме подковы

B. Когда верхние челюсти сомкнуты сообщается с полостью рта через межзубные промежутки и пространство позади последних моляров

C. Слизистая образует верхние и нижние преддверные борозды

D. Посредством уздечки каждая губа разделяется на 2 половины

E. Вестибулярные борозды имеют минимальное прикладное значение

Vestibulul oral reprezintă un spațiu cuprins între apofizele alveolare ale maxilei și mandibulei acoperite de gingie și coroanele dinților pe de o parte și buze și obraji – pe de alta. La trecerea mucoasei de pe gingie pe obraji și buze se formează fornixurile sau șanțurile gingivolabiale și gingivobucale; în partea anterioară, pe linie mediană mucoasa formează frâulețele buzelor superioară și inferioară. Aceste frâulețe împart șanțurile dintre apofizele alveolare acoperite cu gingie și buze și obraji în jumătățile dreaptă și stângă. Posterior șanțurile se extind până la plica pterigomandibulară; între ea și ultimul molar se află spațiul retromolar, prin care vestibulul comunică cu cavitatea bucală propriu-zisă. Pe lângă aceasta comunicarea se mai realizează și prin spațiile interdentare, unul dintre care este situat superior, pe linie mediană - diastema. În obraji, pe fața externă a porțiunii posterioare a mușchiului buccinator, anterior de ramura mandibulei, sub corpul adipos al lui Bichat se află așa-numitul organ juxtaoral cu funcții mecanoreceptoare și secretoare, constituit dintr-un parenchim format dintr-o masă de celule epiteliale, înconjurată de țesut conjunctiv cu numeroase fibre și terminații nervoase. Rolul funcțional al acestei formațiuni nu este încă studiat. În stomatologie șanțurile gingivolabiobucale sunt utilizate pentru anestezia infiltrativă și realizarea inciziilor în cazul apariției inflamațiilor supurative.

Prin urmare enunțuri corecte sunt „A”, „B”, „C” și „D”.

50. СМ. Referitor la buze:

A. Prezintă pliuri musculo-cutanate

B. La interior sunt tapetate cu seroasă

C. Au la bază mușchiul orbicular al gurii

D. Trec una în alta prin comisurile labiale

E. Delimitează fanta bucală

MC. Which of the following statements about the lips is true:

A. They represent the musculocutaneous folds.

B. They are lined by the serous coat inside.

C. The orbicularis oris muscles are located in their thickness.

D. They connect to each other by the labial commissures.

E. They form the borders of the *rima oris*.

СМ. Губы:

A. Представляют мышечно-кожные складки

B. Изнутри покрыты серозой

C. Имеют в основе мышцу, окружающую ротовую щель

D. Переходят одна в другую на уровне спаек

E. Ограничивают ротовую полость

Buzele sunt formațiuni cutaneo-musculo-mucoase, care delimitează orificiul bucal (fanta bucală). La extremitățile lor laterale ele se unesc prin comisurile labiale, la nivelul cărora se află unghiul bucal (colțul gurii) și are loc trecerea buzelor una în alta. Pătura principală a buzelor este dată de mușchiul orbicular al gurii, acoperit din exterior de piele, iar din interior de mucoasă. *Astfel corecte sunt enunțurile „A”, „C”, „D” și „E”.*

<p>51.</p>	<p>CM. Cu privire la buze:</p> <p>A. Între buze și formațiunile vecine nu există limite evidente. B. Buza inferioară e separată de bărbie prin șanțul mentolabial. C. Buza superioară e delimitată lateral de șanțul nazolabiogenian. D. Din părțile laterale buza superioară se desparte de obraz prin șanțul geniolabial. E. Șanțul nazolabial separă buza superioară de regiunea nasului.</p> <p>MC. Which of the following statements about the lips is true:</p> <p>A. There are no obvious limits between the lips and the neighboring structures. B. The inferior lip is separated from the chin by the mentolabial groove. C. The superior lip is limited laterally by the nasolabial and labiogenian grooves. D. The superior lip is separated laterally from the cheeks by the labiogenian groove. E. The nasolabial groove separates the superior lip from the nasal region.</p> <p>CM. Губы:</p> <p>A. Между губами и соседними образованиями нет выраженных границ B. Нижняя губа отделена от подбородка подбородочногубной бороздой C. Верхняя губа латерально ограничена носо-щечно-губной бороздой D. Боковая латеральная часть верхней губы отделена от щеки щечногубной складкой E. Носогубная борозда отделяет верхнюю губу от области носа</p> <p>Buzele și gura fac parte din regiunea orală, care prin șanțuri cutanate este separată de regiunile vecine (nazală, bucală, mentală). Buza superioară prin șanțul nazolabiogenian este separată de regiunile nazală și bucală, iar buza inferioară prin șanțul mentolabial – de regiunea mentală, iar prin cel geniolabial sau labiomarginal – de regiunea bucală. <i>Prin urmare enunțuri corecte sunt „B”, „C”, „D” și „E”.</i></p>
<p>52.</p>	<p>CM. În vestibulul bucal prin inspecție se pot examina:</p> <p>A. Frenul buzei superioare B. Frenul buzei inferioare C. Șanțurile vestibulare superior și inferior D. Plicele glosopiglotice E. Papila parotidiană</p> <p>MC. The inspection of the vestibulum oris can examine the:</p> <p>A. Frenulum of the upper lip B. Frenulum of the lower lip C. Superior and inferior vestibular grooves D. Glossoepiglottic folds E. Parotid papilla</p> <p>CM. В преддверии рта при осмотре можно заметить:</p> <p>A. Уздечку верхней губы B. Уздечку нижней губы C. Верхнюю и нижнюю преддверные борозды D. Язычно-надгортанные складки E. Сосочек околоушной железы</p> <p>Prin depărtarea buzelor se obține acces la vestibulul bucal, în care pot fi explorate prin inspecție și palpație fornixurile, sau șanțurile gingivolabiale și gingivobucale, fața internă a buzelor și obrajilor, frâulețele buzelor, gingiile de pe fața externă a proceselor alveolare etc. Papila parotidiană poate fi depistată pe fața internă a obrazului, la nivelul molarului II de sus, sau la nivelul spațiilor dintre molarii superiori I și II. Plicele glosopiglotice nu pot fi depistate în vestibul, deoarece se află pe rădăcina limbii, care formează peretele anterior al orofaringelui (bucofaringelui). <i>Astfel „A”, „B”, „C” și „E” sunt enunțuri corecte, iar „D” – este unul fals.</i></p>

53. **CM. În cavitatea bucală propriu-zisă prin inspecție se pot examina:**

- A. Pilierii palatoglos și palatofaringian
- B. Tonsila linguală
- C. Tonsila palatină
- D. Papila parotidiană
- E. Frenul limbii

MC. The inspection of the proper oral cavity can examine the :

- A.** Palatoglossal and palatopharyngeal arches
- B. Lingual tonsil
- C.** Palatine tonsil
- D. Parotid papilla
- E.** Frenulum of the tongue

CM. В собственно полости рта при исследовании можно наблюдать:

- A. Нёбно-язычную и нёбно-глочные складки
- B. Язычную миндалину
- C. Нёбную миндалину
- D. Сосочек околоушной железы
- E. Уздечка языка

În cavitatea bucală propriu-zisă prin inspecție poate fi examinată limba, dinții, bolta palatină, planșeul bucal, vestibulul faringian și tonsilele palatine. În mod direct poate fi explorată numai partea anterioară a limbii, cea orizontală (bucală), iar partea ei verticală (faringiană) se examinează cu ajutorul oglinzii pentru laringoscopie indirectă. Pe fața dorsală a limbii se observă șanțul median, papilele fungiforme; pe margini – papilele foliate. Pe partea verticală a limbii (în oglindă) se vede șanțul terminal (V-ul lingval) cu orificiul orb (Morgagni), papilele circumvalate, amigdala lingvală, plicele și valeculele glosopiglotice. Prin ridicarea vârfului limbii poate fi inspectat planșeul bucal în porțiunea lui sublingvală, frâul limbii, plicele sublinguale, plicele fimbriate.

Nu vom căuta papila parotidiană, deoarece ea se află în vestibulul bucal, pe fața internă a obrazului. La nivelul vestibulului faringian pot fi vizualizați stâlpii sau arcurile palatine anterior și posterior, amigdalele palatine.

Astfel corecte sunt enunțurile „A”, „B”, „C”, „E”.

54. **CM. Prin inspecție pe palatul dur pot fi depistate:**

- A. Orificiile de deschidere a canalelor excretoare ale glandelor palatine
- B. Rafeul palatin
- C. Papila incisivă
- D. Orificiul palatin mare
- E. Plicele palatine transversale

MC. Using the inspection on the hard palate it is possible to find the:

- A. Openings of the excretory ducts of the palatine glands.
- B.** Median palatine raphe.
- C.** Incisive papilla.
- D. Greater palatine orifice.
- E.** Palatine transverse folds.

CM. При осмотре твёрдого нёба можно отметить:

- A. Наличие выводных протоков нёбных желёз
- B. Шов нёба
- C. Резцовый сосочек
- D. Большое нёбное отверстие
- E. Поперечные нёбные складки

	<p>Prin gura larg deschisă, când limba este fixată pe planșeul cavității bucale cu spatula, se vede toată regiunea palatină în formă de cupolă. În regiunea palatului dur se observă rafeul palatin, papila incisivă, plicele palatine transversale. Orificiile de deschidere a canalelor excretoare ale glandelor palatine sunt prea mici ca să poată fi depistate, iar orificiul palatin mare nu trebuie căutat, deoarece e eastupat de vasele sangvine și nervii ce trec prin el și mucoasa bolții palatine, care îl acoperă. Prin urmare corecte sunt enunțurile „B”, „C” și „E”.</p>
55.	<p>CM. Lumenul tubei auditive se lărgeste prin acțiunea:</p> <p>A. M. tensor al vălului palatin B. M. salpingofaringian C. M. levator al vălului palatin D. M. palatofaringian E. M. palatoglos</p> <p>MC. The lumen of the auditory tube widens by the action of:</p> <p>A. <i>M. tensor veli palatini</i> B. <i>M. salpingopharyngeus</i> C. <i>M. levator veli palatini</i> D. <i>M. palatopharyngeus</i> E. <i>M. palatoglossus</i></p> <p>СМ. Просвет слуховой трубы расширяется при действии:</p> <p>A. Мышцы, напрягающей нёбную занавеску B. Трубно-глочочной мышцы C. Мышцы, поднимающей нёбную занавеску D. Нёбно-глочочной мышцы E. Нёбно-язычной мышцы</p> <p>Pe peretele lateral al nazofaringelui, la 1 cm mai sus de vălul palatin se află orificiul faringian al tubei auditive (tuba lui Eustachio), prin care se face comunicarea între cavitatea urechii medii și nazofaringe. Tuba auditivă are rolul de a asigura schimbul aerului din urechea medie și de a egala presiunea aerului de ambele laturi ale timpanului. Tuba auditivă are două porțiuni – medială, cartilaginoasă și laterală, osoasă. Partea cartilaginoasă a tubei determină torusul tubar, situat superior de orificiul faringian al tubei. De la această porțiune cartilaginoasă își iau originea doi mușchi palatini: tensorul și ridicătorul vălului palatin și la contracția lor în deglutiție lumenul porțiunii cartilaginoase a tubei se lărgeste. Pe lângă acești doi mușchi ai palatului moale de la porțiunea cartilaginoasă a tubei mai pornește un fascicul muscular fin, care contractându-se nu dă posibilitatea ca mușchiul levator al palatului să se deplaseze posterior – acesta este mușchiul salpingofaringian, care formează o plică de mucoasă cu aceeași denumire. Mușchii palatofaringian și palatoglos nu contribuie prin nimic la dilatarea orificiului faringian al tubei lui Eustachio.</p> <p>Enunțuri corecte – „A”, „B” și „C”.</p>
56.	<p>CM. În deglutiție nazofaringele este separat de bucofaringe prin acțiunea:</p> <p>A. M. uvulae B. M. tensor veli palatini C. M. levator veli palatini D. M. palatoglosus E. M. palatopharyngeus</p> <p>MC. In deglutition (or swallowing) the nasopharynx is separated from the oropharynx by the action of:</p> <p>A. <i>M. uvulae</i> B. <i>M. tensor veli palatini</i> C. <i>M. levator veli palatini</i> D. <i>M. palatoglossus</i> E. <i>M. palatopharyngeus</i></p>

СМ. Во время акта глотания носоглотка отделена от ротовой части глотки под действием:

- A. Мышцы языка
- B. Мышцы, напрягающей нёбную занавеску
- C. Мышцы, поднимающей нёбную занавеску
- D. Нёбно-язычной мышцы
- E. Нёбно-глоточной мышцы

Deglutiția reprezintă trecerea bolului alimentar din cavitatea bucală prin faringe și esofag până în stomac. Ea se realizează în trei timpi – bucal, faringian și esofagian. **Timpul bucal** este unul voluntar. Maxilarele se apropie (prin contracția mușchilor masticatori), limba se aplică pe bolta palatină, iar bolul alimentar este proiectat în faringe. **Timpul faringian** include înaintarea (progresiunea) bolului, închiderea istmului bucofaringian, închiderea trecerii spre fosele nazale și închiderea intrării în laringe. Dintre aceste componente ale timpului faringian în cazul dat ne interesează închiderea trecerii spre fosele nazale (separarea nazofaringelui de bucofaringe). Separarea nazofaringelui de bucofaringe se realizează prin ridicarea vălului palatin de către mușchii ridicători ai lui. Vălul ridicându-se întâlnește proeminența inelului lui Passavant (un burelet transversal pe peretele posterior al faringelui, format prin contracția mușchiului constrictor superior al acestuia) și închide trecerea spre nazofaringe. La această acțiune participă și arcurile palatofaringiene cu mușchii din componența lor (mușchii palatofaringieni), care se apropie reciproc devenind din curbe rectilinii. Despicătura care rămâne între ei e completată de uvulă.

Astfel dintre mușchii enunțați, deși toți participă la deglutiție, separarea nazofaringelui de bucofaringe este realizată de m. uvulae, m. levator veli palatini și m. palatopharyngeus, *deci corecte sunt „A”, „C” și „E”*.

57. **СМ. Cavitatea bucală la nou-născut posedă 3 din criteriile de mai jos:**

- A. Are dimensiuni reduse
- B. Palatul moale este scurt
- C. Apofizele alveolare sunt bine dezvoltate
- D. Spațiile interdentare sunt largi
- E. Membrana mucoasă a palatului formează cute transversale slab pronunțate

MC. The oral cavity of newborn possesses the following three criteria:

- A. It has the reduced dimensions
- B. The soft palate is short
- C. The alveolar processes are well developed
- D. The interdental spaces are wide
- E. The mucosa of the palate forms the slight transverse folds

СМ. Полость рта новорождённых имеет три нижеуказанных критерия:

- A. Все размеры уменьшены
- B. Мягкое нёбо короткое
- C. Альвеолярные отростки хорошо развиты
- D. Межзубные промежутки широкие
- E. Слизистая оболочка формирует слабо выраженные поперечные возвышения

Cavitatea bucală la nou-născut aproape că lipsește; ea este foarte scurtă din cauza dimensiunilor mici ale ramurilor mandibulei, palatului scurt și lat și lipsei dinților. Buzele sunt relativ groase, cu musculatura bine dezvoltată. Buza superioară pe linie mediană are un tubercul, căruia pe buza inferioară îi corespunde o depresiune. Mucoasa, care acoperă buzele din interior are două zone – anterioară, netedă și posterioară, cu vilozități. La nivelul palatului dur mucoasa formează 5-6 plice palatine transversale. Limba este scurtă, lată și foarte groasă, ocupă toată cavitatea bucală. *Astfel dintre enunțurile de mai sus corecte sunt „A”, „B” și „E”*. Apofizele alveolare ale maxilei și mandibulei la nou-născut sunt puțin pronunțate și slab dezvoltate, iar deoarece dinții lipsesc nu există nici spații interdentare.

58. **CM. Închiderea istmului bucofaringian se realizează prin acțiunea mușchilor:**

- A. Uvulei.
- B. Ridicător al vălului palatin.
- C. Tensor al vălului palatin.
- D. Palatoglos.
- E. Palatofaringian.

MC. The closing of the fauces (or isthmus faucium) is realized by the action of the following muscles:

- A. *M. uvulae*
- B. *M. levator veli palatini*
- C. *M. tensor veli palatini*
- D. *M. palatoglossus*
- E. *M. palatopharyngeus*.

CM. Закрытие зева происходит под действием мышц:

- A. Мышцы язычка
- B. Мышцы, поднимающей нёбную занавеску
- C. Мышцы, напрягающей нёбную занавеску
- D. Нёбноязычной мышцы
- E. Нёбноглоточной мышцы

Închiderea istmului bucofaringian este una din etapele desfășurării timpului faringian al deglutiției, care împiedică întoarcerea alimentelor înapoi în gură. Ea se face prin apropierea arcurilor palatoglose grație contracției mușchilor din componența lor (mușchilor palatogloși). În afară de aceasta, având originea pe mușchiul transvers al limbii și inserția pe aponevroza palatină mușchiul palatoglos ridică rădăcina limbii și coboară vălul palatin, acționând ca un veritabil constrictor al istmului bucofaringian. Un alt constrictor al acestui istm e și mușchiul palatofaringian, care coboară vălul palatin. *Corecte sunt enunțurile „D” și „E”.*

59. **CM. Cu privire la conformația exterioară a limbii:**

- A. Constă din vârf, corp și rădăcină
- B. Corpul este separat de rădăcină prin V-ul lingval
- C. Gaura oarbă se află posterior de șanțul terminal
- D. Șanțul median de pe corpul limbii se prelungește pe rădăcina ei
- E. Caruncula sublingvală se află pe dorsul limbii

MC. Which of the following statements concerning the external structure of the tongue is true:

- A. It consists of the tip, body and root
- B. Its body is separated from the root by the V-shaped terminal sulcus
- C. The foramen coecum is placed behind the terminal line
- D. The median groove of the body continues on the root too
- E. The sublingual caruncle is located on the back of the tongue

CM. Наружное строение языка:

- A. Состоит из кончика, тела и корня
- B. Тело отделено от корня V-образной бороздой
- C. Слепое отверстие находится позади терминальной борозды
- D. Срединная борозда с тела продолжается на корень
- E. Подъязычный сосочек находится на спинке языка

Limba constă din două porțiuni – una posterioară, dispusă vertical – rădăcina limbii și alta anterioară, orizontală – corpul limbii care se termină cu un vârf – vârful sau pexul limbii. Corpul este separat de rădăcina limbii prin șanțul terminal sub aspect de litera latină „V”, în unghiul căruia se află orificiul orb al limbii, sau orificiul Morgagni. Acest șanț împarte fața dorsală a limbii în porțiunile presulcală și postsulcală. Pe fața dorsală a corpului limbii se mai află un șanț – șanțul median. Toate aceste șanțuri demonstrează faptul că limba se dezvoltă

	<p>din trei muguri – doi laterali, din care se formează jumătățile dreaptă și stângă ale corpului limbii, separate prin șanțul median și unul median, din care se dezvoltă rădăcina limbii, pe ea nu poate exista o continuare a șanțului median. Corpul limbii are originea în primul arc faringian, iar rădăcina – în arcurile faringiene doi și trei, fapt demonstrat și de inervația mucoasei acestor porțiuni. În cazul dat pot fi observate doar două enunțuri corecte – „A” și „B”, deoarece orificiul orb se află în unghiul, format de cele două jumătăți ale șanțului terminal, șanțul median nu poate să se afle pe rădăcina limbii iar caruncule sublingvăle e denumită astfel deoarece nu se află pe fața dorsală a limbii.</p>
<p>60.</p>	<p>CM. Mușchi extrinseci ai limbii sunt:</p> <p>A. M. longitudinal superior și inferior B. M. stiloglos C. M. hioglos D. M. genioglos E. M. palatoglos .</p> <p>MC. The extrinsic muscles of the tongue are, as follows:</p> <p>A. <i>M. longitudinalis superior et inferior</i> B. <i>M. styloglossus</i> C. <i>M. hyoglossus</i> D. <i>M. genioglossus</i> E. <i>M. palatoglossus.</i></p> <p>CM. Скелетные мышцы языка:</p> <p>A. Верхняя продольная и нижняя продольные мышцы B. Шилоязычная мышца C. Подъязычноязычная мышца D. Подбородочноязычная мышца E. Нёбноязычная мышца.</p> <p>Există trei mușchi extrinseci, sau scheletici ai limbii – genioglos, hioglos și stiloglos, care au originea pe structurile oaselor craniului. Ei modifică poziția limbii în cavitatea bucală în masticatie, vorbire etc. Mușchii longitudinali superior și inferior fac parte din mușchii proprii intrinseci ai limbii, iar mușchiul palatoglos este și un mușchi al palatului moale, care trece în componența arcului (stâlpului) omonim și prin intermediul mușchiului transvers al limbii se unește cu cel din partea opusă, constituind un sfincter al istmului bucofaringian. În conformitate cu Terminologia Anatomică (1998) mușchiul palatoglos este considerat drept mușchi extrinsec al limbii. Astfel corecte sunt enunțurile „B”, „C”, „D” și „E”.</p>
<p>61.</p>	<p>CM. Mușchi intrinseci ai limbii sunt:</p> <p>A. M. vertical B. M. transvers C. M. stilofaringian D. M. palatofaringian E. M. longitudinal superior și inferior</p> <p>MC. The intrinsic muscles of the tongue are, as follows:</p> <p>A. <i>M. verticalis</i> B. <i>M. transversus</i> C. <i>M. stylopharyngeus</i> D. <i>M. palatopharyngeus</i> E. <i>M. longitudinalis superior et inferior</i></p> <p>CM. Собственные мышцы языка:</p> <p>A. Вертикальная мышца B. Поперечная мышца</p>

- C. Шилоглоточная мышца
- D. Нёбноглоточная мышца
- E. Верхняя и нижняя продольные мышцы

Mușchii intrinseci sau proprii ai limbii sunt: mușchiul transvers, mușchiul vertical și mușchii longitudinali superior și inferior. Ei constituie masa organului și prin contractia lor îi schimbă configurația. Mușchiul stilofaringian (component al buchetului anatomic, stilian sau Riolan) împreună cu mușchiul palatofaringian reprezintă cei doi mușchi longitudinali ai faringelui. *Prin urmare enunțuri corecte sunt „A”, „B”, „E”.*

62. CM. La inspectarea feței inferioare a limbii putem observa:

- A. Plicele glosopiglotice
- B. Frâul limbii
- C. Plicele sublinguale
- D. Carunculele sublinguale
- E. Papilele valate

MC. During the inspection of the inferior surface of the tongue the following structures can be observed:

- A. Glossoepiglottic folds
- B. Lingual frenulum
- C. Sublingual folds
- D. Sublingual caruncles
- E. Vallate papillae

CM. При исследовании нижней поверхности языка можем наблюдать:

- A. Язычнонадгортанные складки
- B. Уздечку языка
- C. Подъязычные складки
- D. Подъязычные сосочки
- E. Желобоватые сосочки

Prin ridicarea vârfului limbii pe fața inferioară a acesteia se văd frâul limbii, plicele fimbriate, relieful albastrui al venelor, iar pe planșeul bucal – proeminențele determinate de glanda sublingvală, plicele sublinguale, carunculele sublinguale. Plicele glosopiglotice se află pe fața dorsală (posteroară) a rădăcinii limbii, iar papilele valate – pe fața dorsală a limbii, anterior de șanțul terminal.

Enunțuri corecte sunt „B”, „C” și „D”.

63. CM. Septul limbii:

- A. Împarte limba în două jumătăți simetrice
- B. Separă mușchii unei părți de mușchii celeilalte
- C. Este orientat vertical în plan median
- D. Marginea superioară a lui nu ajunge la mucoasa dorsului limbii
- E. Nici o afirmație nu este corectă

MC. The longitudinal septum of the tongue:

- A. Separates the tongue into two symmetrical halves
- B. Separates the muscles of the both halves
- C. Stretches vertically in the median plane
- D. Its superior margin does not reach the mucosa of the back of the tongue
- E. None of the above is correct

CM. Продольная перегородка языка:

- A. Разделяет язык на 2 симметричные половины
- B. Отделяет мышцы одной части языка от другой

- C. Расположена вертикально в срединной плоскости
- D. Верхний край перегородки не достигает слизистой спинки языка
- E. Ни одно утверждение неверно

Septul reprezintă o lamă de țesut conjunctiv dens, dispusă vertical în planul sagital median al limbii. Este mai bine reprezentat în zona centrală și inferioară a limbii și mai șters (până la dispoziție) spre dorsul limbii și anterior. Septul limbii ajunge până la osul hioid de corpul căruia se fixează. Marginea superioară a septului nu ajunge până la mucoasa dorsului lingval și corespunde șanțului median. Septul împarte limba în două jumătăți simetrice, separând mușchii fiecăreia dintre acestea. *Prin urmare corecte sunt enunțurile „A”, „B”, „C”, „D”.*

64. CM. Cu referință la tonsila lingvală:

- A. Este amplasată în sinusul tonsilar
- B. Se află posterior de șanțul terminal
- C. Constituie o aglomerare de țesut limfoid
- D. Cu vârsta devine mai pronunțată
- E. Este componentă a inelului limfoepitelial

MC. Which of the following statements regarding the lingual tonsil is true:

- A. It is placed in the tonsillar sinus (or fossa)
- B. It is located behind the terminal sulcus
- C. It constitutes an agglomeration of lymphoid tissue
- D. It becomes more obvious with age
- E. It is a component of the lymphoepithelial ring

CM. Язычная миндалина:

- A. Расположена в миндалинковом синусе
- B. Находится позади пограничной борозды
- C. Состоит из скопления лимфоидной ткани
- D. С возрастом становится более выпуклой
- E. Является компонентом лимфоэпителиального кольца

Mucoasa rădăcinii limbii are un aspect accidentat, deoarece conține aglomerări de țesut limfoid – noduli limfoizi, totalitatea cărora poartă denumirea de tonsilă lingvală. Ea e situată posterior de șanțul terminal, în partea postsulcală și nu are nici capsulă, nici limite bine definite. Epiteliul, care acoperă amigdala formează printre noduli cripte tonsilare, în care se deschid canalele excretoare ale glandelor salivare mici. Amigdala lingvală este parte componentă a inelului limfoid faringian al lui Waldeyer-Pirogov. Ea nu suferă modificări evidente de vârstă, poate doar că la unele persoane de vârstă înaintată se atrofiază. În sinusul tonsilar se află amigdala palatină.

Enunțuri corecte sunt „B”, „C” și „E”.

65. CM. Care din papilele lingvale conțin muguri gustativi:

- A. Filiforme
- B. Conice
- C. Fungiforme
- D. Valate
- E. Foliolate.

MC. Which of the lingual papillae contains taste buds:

- A. Filiform papillae
- B. Conical papillae
- C. Fungiform papillae
- D. Vallate papillae
- E. Foliate papillae.

СМ. Какие из язычных сосочков содержат вкусовые почки:

- A. Нитевидные
- B. Конические
- C. Грибовидные
- D. Желобоватые
- E. Листовидные.

Pe fața dorsală a limbii, în partea ei presulcală dar și pe marginile laterale ale organului se află numeroase papile lingvale, care au rol mecanic, tactil, dar și în perceperea gustului. Ele sunt de mai multe feluri:

- papile filiforme, situate pe dosul limbii, sunt numeroase, reduse ca dimensiuni, au rol mecanic dar conțin și receptori ai sensibilității tactile (corpusculi Meisner, Ruffini);
- papile fungiforme, situate pe toată fața dorsală a corpului limbii, sunt relativ numeroase, conțin muguri gustativi;
- papile foliate, sunt situate pe margini, sunt rudimentare, au rol mixt – mecanogustativ;
- papile valate, exclusiv gustative, caracteristice limbii. Sunt situate anterior de șanțul terminal, paralel cu acesta, formând structura numită „V” lingval. Sunt în număr de 9-11; se mai numesc papile circumvalate sau caliciforme.

La mamifere există și alte tipuri de papile lingvale, ca cele conice (la rumegătoare) marginale (la carnivore și porc). Cunoscând această informație găsim ușor răspunsul – **enunțuri corecte sunt „C”, „D” și „E”**.

66. CS. Care din mușchii enumerați mențin limba la locul ei:

- A. M. hioglos
- B. M. palatoglos
- C. M. genioglos
- D. M. transvers
- E. M. stiloglos.

SC. Which of the muscles listed below keeps the tongue in its own place:

- A. *M. hyoglossus*
- B. *M. palatoglossus*
- C. *M. genioglossus*
- D. *M. transversus*
- E. *M. styloglossus*.

CS. Какие из перечисленных мышц удерживают язык на его месте:

- A. Подъязычноязычная
- B. Нёбноязычная
- C. Подбородочноязычная
- D. Поперечная
- E. Шилоязычная.

Divizarea mușchilor limbii după criterii topografice și funcționale în proprii, intrinseci, care îi modelează forma și mușchi extrinseci, scheletici, care îi schimbă poziția în cavitatea bucală este destul de convențională. Unii anatomici descriu mușchii proprii ai limbii drept continuare în masa organului a mușchilor lui extrinseci. Astfel la formarea mușchiului vertical al limbii participă mușchii genioglos și hioglos, iar în componența mușchiului transvers trece o parte din fasciculele mușchilor stiloglos și palatoglos. Prin urmare în masa limbii fasciculele mușchilor extrinseci se continuă cu fasciculele mușchilor intrinseci sau se alătură fasciculelor lor și se întretes cu ele formând un organ muscular unitar cu dispoziția fibrelor musculare în trei planuri reciproc perpendiculare. În legătură cu acest fapt funcționarea izolată a unor mușchi aparte nu poate fi concepută. La contracția mușchilor limbii are loc concomitent și modelarea formei, și modificarea poziției organului în cavitatea bucală. Dar să revenim la scopul nostru – să stabilim care dintre mușchii limbii îi mențin poziția în cavitatea bucală. Pentru aceasta e necesar să ne amintim funcțiile fiecărui mușchi

în parte. Începem cu cei care modelează forma limbii și ajută la masticatie. Longitudinalul superior – participă la ridicarea vârfului limbii, longitudinalul inferior – participă la coborârea vârfului limbii în mișcarea de protruzie (ieșire în afară, scoatere), mușchiul transvers – îngustează limba și-i mărește grosimea, mușchiul vertical – turtește limba, mărimdu-i lățimea. Mușchii extrinseci ai limbii diferă ca număr de la autor la autor: unii consideră că sunt trei, iar alții – patru sau chiar cinci. Aceștea sunt: hioglosul – este un depresor și retractor (trage limba înapoi), condroglosul – o anexă a hioglosului, cu același rol funcțional, palatoglosul – ridică rădăcina limbii, îngustează istmul faringian, stiloglosul – este retractor și elevator al limbii (mușchiul înghițitului și al suptului), genioglosul – principalul mușchi extrinsec al limbii, cel mai pronunțat, care a atins cel mai înalt grad de perfecțiune la om în legătură cu vorbirea articulată. Este un protrusor (scoate limba în afara cavității orale) și depresor (trage limba spre planșeul bucal). După V. Papilian tonusul mușchilor geniogloși menține limba în locul ei obișnuit. Când tonusul este abolit (ca în anestezia generală) limba cade prin propria ei greutate peste aditusul laringian și poate provoca asfixia bolnavului.

Probabil tonusul nu doar al mușchilor geniogloși menține limba la locul ei, dar al tuturor mușchilor limbii, deoarece abolirea lui survine în paralizia nervului hipoglos, care inervează toți mușchii intrinseci și extrinseci ai limbii.

Un singur enunț corect – „C”.

67. CM. Limba la nou-născut posedă următoarele criterii de mai jos:

- A. Este lată, scurtă și groasă
- B. Are o mobilitate sporită
- C. Depășește limitele cavității bucale propriu-zise și ajunge în vestibulul bucal
- D. Papilele lingvale sunt bine pronunțate
- E. Amigdala lingvală este subdezvoltată

MC. The tongue of a newborn possesses the following features:

- A. It is wide, short and thick**
- B. It is more mobile**
- C. It surpasses (overruns) the limits of the proper oral cavity and reaches the oral vestibule**
- D. Lingual papillae are well notable**
- E. Lingual tonsil is undeveloped**

СМ. Язык новорождённых имеет следующие нижеперечисленные критерии:

- A. Широкий, короткий, большой
- B. Подвижность языка увеличивается
- C. Границы собственно полости рта быстро развиваются и достигают преддверия рта
- D. Все они могут исследоваться при осмотре
- E. Язычная миндалина недоразвита.

Limba la nou-născut este scurtă, lată și foarte groasă, proporțional mai mare ca la adult. Ocupă întreaga cavitate bucală, apexul ei apare între maxilare. Când gura e închisă limba trece peste marginile jungiilor și ajunge până la obraji. Limba nou-născutului e mult mai puțin mobilă ca la adult. Mucoasa limbii pe dorsul ei este groasă, papilele lingvale sunt bine pronunțate dar dezvoltate, la fel glandele Ebner (la papilele valate), tonsila lingvală este subdezvoltată, nu conține noduli limfoizi.

Corecte sunt enunțurile „A”, „C”, „D” și „E”.

68. CM. Cu privire la frâele buzelor și al limbii:

- A. Reprezintă pliuri de mucoasă.
- B. Pe lângă mucoasă mai conțin și fibre musculare netede.
- C. Prin intermediul lor trec vase sangvine și nervi de la o formațiune la alta.
- D. Toate pot fi explorate prin inspecție.
- E. Se deosebesc unul de altul prin colorație.

MC. Which of the following statements concerning the labial and lingual frenula is true:

- A. They represent the mucous folds.
- B. They contain smooth muscular fibers besides the mucosa.
- C. Blood vessels and nerves pass through their thickness.
- D. All of them can be explored by inspection.
- E. They differ from each other by coloration.

СМ. Уздечки губ и языка:

- A. Представляют складки слизистой
- B. Около слизистой есть ещё гладкие мышечные волокна
- C. Через них проходят кровеносные сосуды и нервы от других образований
- D. Все они могут исследоваться при осмотре
- E. Особенно обращается внимание на цвет тех и других

Frâiele buzelor și frâul limbii se formează pe linie mediană la trecerea mucoasei de pe gingii sau planșeul bucal (triunghiul sublingval) pe formațiunile respective – buze și limbă. Ele reprezintă pliuri de mucoasă fără ca să conțină alte careva structuri (mușchi netezi sau striați, vase sangvine, nervi etc.). Sunt toate accesibile pentru inspecție și palpație, au o colorație similară. **Enunțuri corecte, în felul acesta, sunt doar „A” și „D”,** celelalte fiind falsuri.

69. СМ. Cu privire la conformația exterioară a limbii:

- A. Constă din segmentele bucal și faringian sau corp și rădăcină.
- B. Segmentele limbii sunt separate unul de altul prin V-ul lingval.
- C. Gaura oarbă a limbii e situată înapoia șanțului terminal.
- D. Șanțul median de pe corpul limbii se continue pe rădăcina ei.
- E. Mucoasa de pe fața dorsală a ambelor segmente lingvale are o colorație similară.

MC. Which of the following statements concerning the external structure of the tongue is true:

- A. It consists of the oral and pharyngeal segments, or body and root.
- B. The segments of the tongue are separated by the V-shaped line
- C. The foramen coecum is located behind the terminal groove of the tongue
- D. The median groove of the body continues on the root too.
- E. The mucosa of the both segments of the dorsum of the tongue has the same color.

СМ. Наружное строение языка:

- A. Состоит из отделов полости рта и глотки или тела и корня
- B. Отделы языка отделены друг от друга V-образной бороздой
- C. Слепое отверстие расположено позади терминальной борозды
- D. Срединная борозда от тела языка продолжается на корень
- E. Слизистая дорзальной поверхности обеих частей языка имеет одинаковый цвет

Limbii i se descriu segmentele bucal și faringian, orizontal și vertical, corpul și rădăcina, părțile presulcală și postsulcală (ultimele în conformitate cu Terminologia Anatomică (1998). Drept limită dintre aceste două porțiuni ale limbii servește șanțul terminal sub aspect de unghi deschis anterior, în vârful căruia se află orificiul orb (Morgagni).

Acest unghi asemănător cu litera latină „V” mai este numit și V-ul lingval (uneori tot așa sunt numite și papilele valate, situate înaintea lui). Segmentul bucal (orizontal), sau corpul limbii pe fața lui dorsală este divizat în două jumătăți (dreaptă și stângă) de către septul limbii și șanțul median de pe fața dorsală, care îi corespunde, întinzându-se de la vârful limbii până la orificiul orb. În condiții de normă ambele segmente ale limbii au aceeași colorație roz pală; în unele afecțiuni însă limba poate deveni albicioasă sau saburală (încărcată).

Având în vedere cele expuse mai sus este clar, că **corecte sunt enunțurile „A”, „B” și „E”.**

70. **CS. Indicați afirmația incorectă referitoare la dinți:**
- A. Fiecare dinte posedă de la una la trei rădăcini
 - B. Rădăcina dintelui este de formă conică și se află în alveola dentară
 - C. Rădăcina dintelui se termină cu un apex pe care se află un orificiu minuscul
 - D. Cavitatea dintelui este tapetată cu periodont
 - E. În cavitatea dintelui se află pulpa dentară

SC. The incorrect affirmation regarding the teeth is:

- A. Each tooth has from one up to three roots.
- B. The root of conical shape is located in the dental alveolus.
- C. The root ends with the apex that holds a minute hole.
- D. The tooth cavity is lined by the periodontium**
- E. The dental pulp is located in the tooth cavity

CS. Укажите неправильные утверждения относительно зубов:

- A. Каждый зуб имеет от одного до трёх корней
- B. Корень зуба имеет коническую форму и находится в зубной альвеоле
- C. Корень зуба заканчивается верхушкой, на которой имеется маленькое отверстие
- D. Полость зуба покрыта периодонтом
- E. В полости зуба находится зубная пульпа

Dintre toate enunțurile trezește dubii cel care afirmă precum că cavitatea dentară ar avea pereții, tapetați din interior cu periodonțiu. Să le luăm pe rând și să vedem ce reprezintă una și ce este alta. Cavitatea dintelui sau cavitatea pulpară constă din cavitatea coroanei (cavitas corona), care în linii mari are o configurație similară cu cea externă și din canalul rădăcinii dentare. Cavitatea dintelui e „umplută” cu pulpa dentară – un țesut conjunctiv lax specializat, format din componente celulare – preodontoblaste și odontoblaste și substanță intercelulară, în care se conțin vase sangvine și nervi. Pereții cavității dentare sunt constituiți din dentină, ei contactează cu stratul periferic al pulpei dentare, format de către odontoblaste. Periodonțiul sau pericimentul reprezintă țesuturile, care înconjoară rădăcina dintelui din exterior și o fixează de pereții alveolei dentare. *Afirmația incorectă referitoare la dinți este „D”.*

71. **CS. Masa de fond a dintelui o constituie:**

- A. Cementul
- B. Dentina
- C. Smălțul dentar (adamantina)
- D. Pulpa dentară
- E. Cavitatea dintelui

SC. The bulk of the tooth consists of:

- A. Cementum
- B. Dentin**
- C. Enamel
- D. Dental pulp
- E. Tooth cavity

CS. Основную массу зуба составляют:

- A. Цемент
- B. Дентин
- C. Зубная эмаль
- D. Зубная пульпа
- E. Полость зуба

Este bine cunoscut faptul, că substanța de bază, din care este format dinte este dentina. La nivelul coroanei dentina este acoperită cu smalț, iar colul și rădăcinile dintelui sunt acoperite de ciment. Cantitativ smalțul și cimentul sunt devansate de dentină. *Corect este „B”.*

72.	<p>CS. La copiii de 2,5 ani lipsesc:</p> <p>A. Dinții incizivi B. Dinții canini C. Dinții molari D. Dinții premolari E. Toți sunt prezenți</p> <p>SC. The following teeth are absent in children of 2,5 years old:</p> <p>A. Incisors B. Canines C. Molars D. Premolars E. All teeth are present</p> <p>CS. У ребёнка 2,5 лет отсутствуют:</p> <p>A. Резцы B. Клыки C. Большие коренные зубы D. Малые коренные зубы E. Все присутствуют.</p> <p>În cazul dat este vorba despre dinții deciduali, temporari sau de lapte, care sunt în număr de 20 și erup începând cu vârsta de 6-7 luni până la vârsta de 2-3 ani (incisivii – 6-10 luni, caninii 15-20 de luni, molarii I și II – între 12 și 30 de luni). Din dentiția temporară lipsesc premolarii, care erup la vârsta de 9-10 ani (în componența dentiției permanente). Prin urmare la copii cu vârsta de 2,5 ani lipsesc dinții premolari, enunțul corect fiind „D”.</p>
73.	<p>CS. Care din afirmațiile referitoare la eruperea dinților deciduali este corectă:</p> <p>A. Primii erup incisivii superiori mediali B. Primii erup incisivii inferiori mediali C. Primii erup caninii superiori D. Primii erup molarii inferiori E. Primii erup molarii superiori</p> <p>SC. Which of the following affirmation regarding the deciduous teeth eruption is correct:</p> <p>A. The first teeth to erupt are the medial (or central) superior incisors B. The first teeth to erupt are the medial (or central) inferior incisors C. The first teeth to erupt are the superior canines D. The first teeth to erupt are the inferior molars E. The first teeth to erupt are the superior molars</p> <p>CS. Какие из перечисленных утверждений относительно прорезывания зубов являются правильными:</p> <p>A. Первыми прорезываются верхние медиальные резцы B. Первыми прорезываются нижние медиальные резцы C. Первыми прорезываются верхние клыки D. Первыми прорезываются нижние моляры E. Первыми прорезываются верхние моляры</p> <p>Este de ajuns să aruncăm privirea asupra tabelului termenilor erupției dinților deciduali ca să ne convingem, că primii la sugari apar la vârsta de 6-8 luni (uneori și mai devreme) incisivii mediali de jos, prin urmare enunțul corect este „B”, deoarece incisivii mediali superiori apar la 7-9 luni, incisivii laterali inferiori – la 7-9 luni, iar incisivii laterali superiori – la 8-10 luni, pe când caninii și molarii erup mult mai târziu.</p>

74.	<p>CS. Care din criteriile enumerate nu sunt caracteristice pentru dinții incisivi:</p> <p>A. Au coroana în formă de daltă B. Au o singură rădăcină de formă conică C. Pe fața masticatorie posedă doi tuberculi D. Coroana incisivilor superiori este mai lată ca la cei inferiori E. Rădăcina incisivilor inferiori este compresată bilateral</p> <p>SC. Which of the given below features is not characteristic of incisors:</p> <p>A. Their crown is flat B. They possess a single root conical in shape C. They have two cusps on the occlusal (or masticating) surface D. The crown of the upper incisors is wider than that of the lower ones E. The root of the inferior incisors is compressed bilaterally</p> <p>CS. Какие из перечисленных критериев не характеризуют резцы:</p> <p>A. Имеют коронку в форме «долота» B. Имеют по одному корню конической формы C. На жевательной поверхности есть два бугорка D. Коронка верхних резцов шире, чем нижних E. Корень нижних резцов с боков сдвоен</p> <p>Este simplu de tot – dinții incisivi nu au față trituranță (masticatoare), ci margine incisivă, sau tăietoare, deoarece ei primii vin în contract cu hrana, realizând prima fază a masticăției – decuparea (mișcarea, tăierea). Enunțul corect este „C”, toate celelalte criterii sunt caracteristice pentru dinții incisivi.</p>
75.	<p>CS. Care dintre criteriile enumerate nu se referă la dinții premolari:</p> <p>A. Sunt situați posterior de canini B. Pe fiecare arcadă dentară sunt câte patru premolari C. Pe fața ocluzală a coroanei posedă 2 tuberculi D. Au trei rădăcini E. În secțiune transversală coroana are forma rotundă sau ovală</p> <p>SC. Which of the given below features is not characteristic of premolars:</p> <p>A. They are located behind the canines B. There are four premolars on each dental arch C. They have two cusps on the occlusal (or masticating) surface D. They have three roots E. On the transverse cross-section their crown is round or oval in shape</p> <p>CS. Какие из перечисленных критериев не соответствуют малым коренным зубам:</p> <p>A. Расположены позади клыков B. В каждой зубной аркаде содержится по четыре малых коренных зуба C. На поверхности смыкания коронки имеется 2 бугорка D. Имеют тройной корень E. На поперечном сечении коронка имеет круглую или овальную форму</p> <p>Trei rădăcini au molarii superiori. Două sau trei rădăcini pot avea premolarii doi de sus în 10% din cazuri, la restul 90% de persoane ei au o singură rădăcină. Prin urmare prezența a mai multor rădăcini nu poate fi un semn caracteristic pentru dinții premolari. Enunțul „D” nu se asociază cu dinții premolari.</p>
76.	<p>CS. Care din afirmațiile enumerate referitoare la dinți este incorectă:</p> <p>A. Sunt alcătuiți din coroană, col și rădăcină B. Se fixează în alveola dentară prin gomfoză</p>

- C. Au funcția de a capta, decupa și a tritura alimentele
- D. Rădăcinile se unesc cu alveola dentară prin intermediul periodontului
- E. Ca compoziție chimică cimentul se aseamănă cu oasele

SC. Which of the given affirmations concerning the teeth is incorrect:

- A. They consist of the crown, neck and root
- B. They are fixed the dental alveoli by the *gomphosis*
- C. Their function is to cut, tear and crumble food
- D. The roots are connected with the dental alveoli by the periosteum
- E. The chemical and physical features of teeth are similar to those of bones

CS. Какие из перечисленных утверждений относительно зубов неверны:

- A. Состоят из коронки, шейки и корня
- B. Укрепляются в зубной альвеоле посредством вколачивания
- C. Имеют функцию откусывания и измельчения пищи
- D. Корни соединяются с зубными альвеолами посредством периодонта
- E. Химический состав и физические характеристики подобны костям

În cazul de față să încercăm să selectăm enunțurile corecte.

„A” – părțile componente unui dinte sunt cele enunțate – coroana, colul și rădăcină.

„B” – că se fixează în alveolele dentare prin gomfoză trebuie de discutat.

„C” – acestea sunt funcțiile de bază ale dinților, dacă nu luăm în considerație vorbirea articulată și rolul estetic;

„D” – rădăcinile dinților într-adevăr se unesc cu pereții alveolelor prin intermediul periodontului;

„E” – cimentul are aceiași compoziție chimică ca și oasele dar se deosebește de acestea că nu conține vase sangvine.

Acum să revenim la afirmația care trezește dubii. Fixarea rădăcinilor dentare în alveole are loc prin intermediul periodontului (ligamentului periodontal, membranei periodontale, pericimentului) – membranei de țesut conjunctiv a rădăcinii dintelui, alcătuite dintr-un complex de fascicule de fibre colagenice, întinse între pereții alveolei și ciment și din țesut conjunctiv lax conținând elemente celulare (histiocite, macrofagi, fibroblaste, cimentoblaste), vase sangvine, nervi și terminații nervoase (receptori). În felul acesta fixarea rădăcinilor dinților în alveolele dentare reprezintă una din variantele legăturilor neîntrerupte – o sindesmoză (de la gr. gomphos = cui) nu este prea reușit, deoarece dinții nu sunt „bătuți” în maxilare ca cuiele, ci se dezvoltă în ele și erup. **Afirmația „B” este cea incorectă.**

77. CS. Una din afirmațiile ce urmează nu se referă la glanda sublingvală:

- A. Elaborează un secret preponderent de tip mucos
- B. Este situată pe fața superioară a mușchiului milohioidian
- C. Ductele sublingvale mici se deschid în vestibulul bucal
- D. Ductul mare al glandei se deschide în caruncula sublingvală
- E. Proeminența ei formează plica sublingvală

SC. One of the following affirmations is not related to the sublingual gland:

- A. It elaborates the mucous secret
- B. It is located on the superior surface of the mylohyoid muscle
- C. The sublingual gland ducts are open into vestibulum of oral cavity
- D. Its duct opens into the sublingual papilla
- E. Its prominence forms the sublingual fold

CS. Одно из перечисленных ниже утверждений не относится к подъязычной железе:

- A. Выделяет секрет слизистого типа
- B. Располагается на верхней поверхности челюстноподъязычной мышцы
- C. Малые протоки подъязычной железы открываются в преддверии рта

- D. Выводной проток железы открывается на подъязычном сосочке
E. Возвышение от железы формирует подъязычную складку

Analizând afirmațiile prezentate se observă un fapt mai puțin credibil – glanda sublingvală prin canale excretoare diferite își elimină secretul atât în vestibulul bucal, cât și în cavitatea bucală propriu-zisă. În realitate însă toate canalele excretoare ale glandei și deschid în cavitatea bucală propriu-zisă, pe planșeul bucal (triunghiul sublingval), numai că ductul sublingval mare (Bartholin) – pe caruncula sublingvală, iar ductele sublingvale mici (Rivinus sau Walther) – printr-o serie de orificii mici situate de-a lungul plicei sublingvale. **Prin urmare enunțul incorect este „C”.**

78. CM. Coroana dentară are următoarele fețe:

- A. Lingvală
B. Externă
C. Vestibulară
D. Ocluzală
E. Aproximale.

MC. The tooth crown has the following surfaces:

- A. Lingual
B. External
C. Vestibular
D. Occlusal
E. Contact.

CM. Зубная коронка имеет следующие поверхности:

- A. Язычная
B. Наружная
C. Вестибулярная
D. Смыкания
E. Контактная (апроксимальная).

Coroanei dentare; se disting fețele:

- ocluzală, orientată spre dinții de pe arcada opusă, cu care contactează când gura este închisă. Ea există la molari și premolari, la care e numită masticatoare; la canini și incisivi există margine ocluzală sau margine incisivă (secantă);
- vestibulară, orientată în exterior, spre vestibul. La incisivi, canini și premolari, care contractează cu buzele se mai numește față labială, iar la molari, care contactează cu obrații – față bucală;
- lingvală, orientată spre limbă. La dinții superiori față internă se mai numește palatină, iar fețele interne ale tuturor dinților, deoarece participă la formarea peretelui anterolateral al cavității bucale propriu-zise se mai numesc fețe orale;
- de contact, sau aproximale, prin care dinții vin în contact în arcada dentară. Fața de contact, localizată mai aproape de linia mediană se numește mezială, iar cea opusă – distală. **Astfel corecte sunt enunțurile „A”, „C”, „D” și „E”.**

79. CM. După forma coroanei și localizare se disting dinți:

- A. Deciduali
B. Permanenți
C. Incisivi
D. Molari
E. Premolari.

MC. According to the shape of the crown and location teeth are classified into the following types:

- A. Deciduous teeth

- B. Permanent teeth
- C. Incisors
- D. Molars
- E. Premolars.

СМ. Различаются следующие формы зубов:

- A. Молочные
- B. Постоянные
- C. Резцы
- D. Большие коренные зубы
- E. Малые коренные зубы.

În funcție de timpul erupției și durata existenței se disting două generații de dinți – temporari, deciduali, de lapte și permanenți, iar după forma coroanei și localizare există dinți incisivi, canini, premolari și molari. Dinții incisivi și caninii se mai numesc și dinți anteriori sau frontali. *Prin urmare enunțuri corecte sunt „C”, „D” și „E”.*

80. СМ. Pentru dinții canini sunt caracteristice următoarele criterii:

- A. Au coroana de formă conică cu vârf acuminat
- B. Au o singură rădăcină de formă conică, compresată bilateral
- C. Marginea secantă este îngustă și formează o creastă decupantă
- D. Rădăcina caninilor inferiori este mai scurtă ca la cei superiori
- E. Uneori caninii inferiori pot avea rădăcina bifurcată.

MC. The following features are characteristic of canines:

- A. Their crown of conical shape with a sharp tip
- B. They have a single conical root compressed bilaterally
- C. The cutting margin is narrow and forms a crest
- D. The root of the inferior canines is shorter than that of the superior ones
- E. Sometimes the inferior canines could have a double root.

СМ. Следующие критерии характерны для клыков:

- A. Имеют коронки в форме конуса с заострённой верхушкой
- B. Имеют по одному корню конической формы, сдавленные с боков
- C. Режущий край узкий и формирует острый гребень
- D. Корень нижних зубов короче, чем верхних
- E. Иногда нижние клыки могут иметь двойной корень.

Dinții canini sunt echivalenți colților mamiferelor. Termenul „dens caninus” a fost propus de către Aristotel, tot el a numit caninul și dens angularis. Localizarea caninilor la nivelul curbării maxime a arcadei dentare le conferă un rol deosebit în fizionomie. Funcția lor constă în perforarea, sfâșierea, decuparea bucăților de alimente în prima fază a masticației. În legătură cu aceasta ei sunt masivi, cei mai lungi, au coroana de formă conoidă ca un vârf de lance cu un tubercul „sfâșietor” ascuțit și o singură rădăcină foarte masivă și foarte lungă, situată în cea mai adâncă alveolă dentară, încât la arcada superioară proemină sub mucoasa vestibului. La caninii inferiori rădăcina este mai scurtă, mai mult aplatizată în sens meziodistal, cu șanțuri laterale, uneori bifurcată. Prin urmare afirmațiile prezentate, cu excepția „C” corespund descrierii particularităților dinților canini.

Enunțuri corecte sunt „A”, „B”, „D” și „E”.

81. СМ. Trei din afirmațiile de mai jos sunt corecte pentru dinții molari:

- A. Dimensiunile lor diminuează în direcție antero-posterioară
- B. Pe fața trituranță posedă 3 - 5 tuberculi
- C. Molarii inferiori posedă 3 rădăcini, cei superiori 2 rădăcini
- D. Coroana lor are o formă cuboidă
- E. Dimensiunile lor cresc în direcție antero-posterioară.

MC. Three of the following statements in relation to the molars are true:

- A. Their dimensions decrease in the antero-posterior direction
- B. They have 3 - 5 cusps on the occlusal surface
- C. The inferior molars possess 3 roots, the superior ones - 2 roots
- D. Their crown is cuboid in shape
- E. Their dimensions increase in the antero-posterior direction.

CM. Три утверждения из перечисленных ниже верны для больших коренных зубов:

- A. Их размеры уменьшаются в передне-заднем направлении
- B. На жевательной поверхности может быть от 3-х до 5-ти бугорков
- C. Нижние моляры имеют 3 корня, а верхние - 2
- D. Их коронки имеют кубовидную форму
- E. Их размеры увеличиваются в передне-заднем направлении.

Molarii sunt cei mai voluminoși dinți, ei se află posterior de premolari, câte trei pe fiecare jumătate de arcadă, din care cauză mai sunt numiți și dinți posteriori. În timpul masticației ei sunt supuși unei sarcini de aproximativ 77 kg pentru fiecare (caninii – câte 20 kg, premolarii câte 40 kg). Cel de al treilea molar mai poartă denumirea de măsea de minte (dens sapientiae, dens serotinus, molaris tertius). Coroana molarilor are o formă cuboidă, pe fața trituranță (masticatoare) a ei se află patru – cinci tuberculi. Molarii superiori au 3 rădăcini (uneori patru), iar cei inferiori – câte două. Dimensiunile dinților molari discesc în sens meziodistal. *Astfel corecte sunt enunțurile „A”, „B”, „D”.*

82. CM. Selectați trei afirmații corecte referitor la erupția dinților permanenți:

- A. Erupția dinților la fetițe se produce mai timpuriu ca la băieți
- B. Molarii trei erup la vârsta de 16 - 26 ani
- C. Primii erup premolarii II fiind succedați de molarii II
- D. Primii erup molarii I inferiori, fiind succedați de incisivii mediali
- E. Primii erup caninii superiori.

MC. Choose three correct statements concerning the permanent teeth eruption:

- A. In girls the teeth eruption is accomplished earlier than in boys
- B. The third molars erupt at the aged 16 - 26 years
- C. The first to erupt are the 2nd premolars being succeed by the 2nd molars
- D. The first to erupt are the 1st inferior molars, being succeed by the medial incisors
- E. The first to erupt are the superior canines.

CM. Выберите три правильных утверждения относительно прорезывания постоянных зубов:

- A. Прорезывание зубов у девочек происходит раньше, чем у мальчиков
- B. Третий моляр прорезывается в возрасте от 16-ти до 26-ти лет
- C. Первым прорезывается второй премоляр после второго моляра
- D. Первым прорезывается первый нижний моляр, который следует за медиальным резцом
- E. Первыми прорезываются верхние клыки.

Într-adevăr, erupția dinților manifestă particularități de gen, deși nu prea însemnate; mai importante sunt influențele factorilor meteorologici și de alimentație. Afirmațiile „C” și „E” sunt absolut incorecte, *deci enunțuri corecte sunt „A”, „B” și „D”,* fapt de care ne convingem lesne consultând tabelul. Termenii de erupție a dinților deciduali și permanenți.

83. CM. Cu referință la glandele cavității bucale:

- A. Se împart în glande salivare mari și mici
- B. Cele mici sunt situate în profunzimea mucoasei sau în baza submucoasă
- C. Glandele mici sunt lipsite de ducturi și elimină secretul în sânge

- D. Cele mai numeroase sunt glandele labiale si palatine
E. Elimină secret seros, mucos și mixt .

MC. Which of the following statements regarding the salivary glands is true:

- A. They are divided into the major and minor salivary glands
B. The minor salivary glands are embedded in the thickness of the mucosa or submucosa
C. The minor salivary glands have no ducts and discharge the secretion into blood
D. The palatine and labial glands are the most numerous
E. They produce serous, mucous and mixed secretion.

CM. Слюнные железы полости рта:

- A. Делятся на большие и малые
B. Малые железы расположены в глубине слизистой или подслизистой основы
C. Малые железы не имеют протоков и выделяют секрет в кровь
D. Самые многочисленные – это губные и нёбные железы
E. Выделяют серозный, слизистый и смешанный секрет.

După dimensiuni glandele salivare se împart în glande salivare mici și glande salivare mari. Glandele salivare mici au dimensiuni de 1-5 mm și sunt foarte numeroase – între 600 și 1000; ele sunt localizate în mucoasa și submucoasa formațiunilor, care delimitează cavitatea bucală și în structurile, aflate în cavitatea bucală. În dependență de localizare se disting glande salivare labiale, bucale, molare, palatine, lingvale (anterioare și posterioare), cele mai numeroase fiind labiale și palatine. După tipul de secret, pe care îl elaborează și îl elimină în cavitatea bucală glandele salivare se împart în glande seroase (glandele lingvale, parotida), glande mucoase (glandele palatine, sublingvală) și glande mixte (submandibulară, labiale, bucale, lingvale anterioare). *Prin urmare corecte sunt enunțurile „A”, „B”, „D” și „E”.*

84. CM. Care din caracterele următoare se referă la glandele salivare mari:

- A. Sunt pare
B. Sunt situate în cavitatea bucală
C. Posedă ducturi ce se deschid în cavitatea bucală
D. După secretul eliminat sunt: seroase, mucoase și mixte
E. Din ele fac parte glandele labiale, palatine și lingvale .

MC. Which of the following characteristics are related to the major salivary glands:

- A. They are paired
B. They are located in the oral cavity
C. They possess ducts that open in the oral cavity
D. According to the type of secretion they are serous, mucous and mixed
E. Among them there are labial, palatine and lingual glands.

CM. Какие характерные признаки больших слюнных желёз:

- A. Они парные
B. Расположены в полости рта
C. Имеют протоки, которые открываются в полость рта
D. По характеру секрета делятся на серозные, слизистые и смешанные
E. По расположению делятся на губные, нёбные и язычные.

Glandele salivare mari sunt pare. În componența lor se disting corpurile (porțiunile terminale) și canalele excretoare. Corpurile glandelor salivare mari sunt constituite din stromă și parenchim. Stroma (carcasa) o formează capsula din țesut conjunctiv dens, care acoperă glanda din exterior. De la capsulă în masa glandei pătrund septe, care o împart în lobuli. Parenchimul glandelor e format din celule secretoare (serocite, mucocite). Porțiunile terminale ale glandelor pot avea aspect de tuburi sau alveole; în legătură cu aceasta glandele pot fi tubulare, alveolare, alveolotubulare. Corpurile glandelor salivare mari se află în afara cavității bucale; în ea se deschid numai canalele lor excretoare. După tipul de secret, produs

de glandele salivare mari ele sunt seroase, mucoase sau mixte. Din cele expuse mai sus reiese, că **corecte sunt enunțurile „A”, „C” și „D”**. Glandele salivare mari nu se află în cavitatea bucală (chiar dacă proiemină în ea, ca glanda sublingvală, dar care e separată de cavitate prin mucoasă), iar glandele labiale, palatine și lingvale sunt glande salivare mici.

85. CM. Pentru glanda parotidă sunt caracteristice 3 din criteriile enumerate mai jos:

- A. Are o formă regulată și este de tip mucos
- B. Este amplasată în fosa submandibulară
- C. Are consistență moale și structură lobulară
- D. Ductul glandei (Stenon) se deschide în vestibulul bucal
- E. La exterior este acoperită cu o capsula de țesut conjunctiv .

MC. Which of the following statements about the parotid gland is true:

- A. It has a regular shape and it is a mucous gland
- B. It is located in the submandibular fossa
- C. It has a soft consistency and lobular structure
- D. Its duct (of Stenon) opens into the oral vestibule
- E. Externally it is covered by the connective tissue capsule.

CM. Околоушную железу характеризуют три нижеперечисленных критерия:

- A. Имеет правильную форму, слизистого типа
- B. Расположена в поднижнечелюстной ямке
- C. Имеет мягкую консистенцию и дольчатое строение
- D. Её проток (Стенонов) открывается в преддверие полости рта
- E. Снаружи покрыта капсулой из соединительной ткани.

Glanda parotidă (din gr. para-lângă, otos-ureche) este cea mai voluminoasă dintre glandele salivare (masa ei e de cca 20-30 g), are structură multilobară compusă alveolară, este de tip seros. Ocupă regiunea parotideomaseterică a feței. Conformația ei externă este neregulată, prezintă mai multe prelungiri, care se extind asupra formațiunilor vecine. Este constituită din două porțiuni – superficială și profundă. Din exterior glanda este înconjurată de o capsulă densă, formată de fascia parotidă. De la capsulă în masa glandei pătrund septe, care împart parenchimul ei în lobi, constituiți din lobuli, iar aceștea din acini, reprezentați de aglomerări a câtorva porțiuni terminale (secretoare) ale glandei, conținând serocite. Saliva, produsă de ele se adună în tuburile salivare – ducturile intralobulare, care fuzionează formând ducturi interlobulare; acestea la rândul lor se unesc în ducturi interlobare, din care se formează canalul excretor (Stenon sau Blasius) cu deschidere în vestibulul bucal (pe fața internă a obrazului, vizavi de molarul doi de sus). **Enunțurile corecte – „C”, „D”, „E”.**

86. CM. 4 din următoarele criterii sunt caracteristice pentru glanda submandibulară:

- A. Este alveolar-tubulară și elimină secret mixt
- B. Este situată în triunghiul submandibular
- C. Este aderentă la foița superficială a fasciei cervicale
- D. Ductul glandei se deschide în vestibulul bucal
- E. Este acoperită cu o capsulă fină din țesut conjunctiv .

MC. Which of the following statements about the submandibular gland is true:

- A. It is a alveolar-tubular gland and it eliminates the mixed secret
- B. It is located in the submandibular triangle
- C. It adheres to the superficial layer of the cervical fascia
- D. Its duct opens into the oral vestibule
- E. It is covered by a thin layer of connective tissue capsule.

CM. Четыре нижеперечисленных критерия характеризуют поднижнечелюстную железу:

- A. Это - альвеолярно-трубчатая железа, выделяющая смешанный секрет
- B. Расположена в поднижнечелюстном треугольнике

- C. Покрыта поверхностным листком шейной фасции
 D. Eё выводной проток открывается в преддверие полости рта
 E. Покрыта тонкой соединительнотканной капсулой.

Glanda submandibulară este situată în triunghiul submandibular (triunghiul hiomandibular sau fosa submandibulară). Are o greutate de cca 10-15 g, structură alveolar-tubulară compusă, constă din 10-12 lobuli. Posedă două tipuri de porțiuni terminale (secretoare) – proteice (seroase), care constituie 80% din tot parenchimul și mucoase, fiind o glandă cu secreție mixtă. Din toată cantitatea de salivă, eliminată timp de 24 ore de toate glandele salivare (0,5-2l) 60-70% (după unii autori chiar 75-80%) îi revine glandei submandibulare (25-35% produce parotida și doar 5% - sublingvala). Glanda submandibulară este învelită de o capsulă, formată de lama superficială a fasciei gâtului. Canalul excretor al glandei – ductul submandibular Wharton se deschide de sinestătător sau împreună, unindu-se cu cel al glandei sublingvale, pe caruncula sublingvală. Astfel în datele prezentate se regăsesc toate enunțurile, cu excepția celui care ține de deschiderea canalului excretor. **Afirmații corecte sunt „A”, „B”, „C” și „E”.**

**Faringele și esofagul –
 structură, topografie, explorare pe viu.
 Deglutiția.**

87. CS. Cu privire la faringe

- A. Mucoasa tuturor etajelor faringelui e tapetată cu epiteliu pavimentos stratificat necheratinizat
 B. E separat de esofag prin planul orizontal, trasat inferior de corpul vertebrei C4
 C. În componența pereților lui există mușchi striți și mușchi netezi
 D. Mucoasa nazofaringelui are o colorație mai deschisă decât cea a laringofaringelui
 E. Componentele inelului limfoepitelial (Waldeyer) sunt derivate ale mucoasei faringiene.

SC. Which of the following statements about the pharynx is true :

- A. The mucosa of all parts of the pharynx is lined with the non-keratinized stratified squamous epithelium
 B. It is separated from the esophagus by a horizontal plane, which passes through the CIV vertebra
 C. Its wall is composed of the striated and smooth muscles
 D. The mucosa of the nasopharynx has a lighter coloration than that of the laryngopharynx
 E. The components of the lymphoepithelial (pharyngeal) ring (of Waldeyer) are derivatives of the pharyngeal mucosa.

CS. Глотка:

- A. Слизистая всех этажей глотки покрыта многослойным плоским неороговевающим эпителием
 B. Отделена от пищевода горизонтальной плоскостью, проходящей ниже тела и 4-го шейного позвонка
 C. В составе стенок есть гладкая и поперечно-полосатая мускулатура
 D. Слизистая носоглотки по цвету светлее, чем слизистая гортанной части глотки
 E. Компоненты лимфоэпителиального кольца (Вальдейера) происходят из слизистой глотки.

Țesuturile, care intră în componența pereților faringelui în diverse etaje ale acestuia se disting prin anumite particularități morfofuncționale și anatomotopografice. Astfel mucoasa rinofaringelui, care este de tip respirator e tapetată cu epiteliu cilindric stratificat ciliat, pe când mucoasa celorlalte etaje – oro- sau bucofaringelui și laringo- sau hipofaringelui – cu epiteliu pavimentos stratificat de tip digestiv. La fel și tunica submucoasă sub aspect de țesut conjunctiv lax, cu multe vase sangvine în epifaringe lipsește, în locul ei se află fascia faringobazilară, din care cauză colorația mucoasei aici e mai deschisă. Tunica musculară a faringelui este constituită din mușchi striți, dispuși cvasicircular (constrictorii) și longitudinal; mușchii netezi apar la tubul digestiv începând cu esofagul. Nu toate tonsilele

din componența inelului lui Waldeyer țin de mucoasa faringelui – trei dintre ele (palatine și lingvală) se află înafara faringelui. Scheletotopic faringele se întinde de la baza craniului până la nivelul vertebrelor cervicale VI-VII (până la vertebra cervicală IV – la nou-născut). Prin urmare enunțurile prezentate, *cu excepția „D”* sunt falsuri.

88. CM. Mușchii faringelui:

- A. Sunt alcătuiți din fibre musculare striate
- B. Conțin fibre musculare striate și netede reprezentate uniform
- C. Sunt în număr de 5, dintre care 3 sunt circulari și 2 longitudinali
- D. Mușchii constrictori formează pe linia mediană posterioară a faringelui sutura faringelui (*raphe pharyngis*)
- E. Mușchii longitudinali ai faringelui sunt numiți și ridicători

MC. Which of the following statements about the pharyngeal muscles is true:

- A.** They consist of the striated muscular fibers
- B. They contain the uniformly arranged striated and smooth muscles
- C. There are five muscles of the pharynx, three of them are circular muscles and the other two are longitudinal muscles
- D.** The constrictor muscles form the pharyngeal raphe (*raphe pharyngis*) along the posterior median line of pharynx
- E.** The longitudinal muscles of the pharynx are named also the levator muscles.

CM. Мышцы глотки:

- A. Представлены поперечно-полосатой мускулатурой
- B. Стенка глотки состоит из поперечно-полосатой мускулатуры гладкомышечной, распределённой равномерно
- C. Их в количестве 5-ти, из которых 3 констриктора и 2 продольных
- D. Мышцы-констрикторы образуют по задней средней линии глотки шов глотки (*raphe pharyngis*)
- E. Продольные мышцы глотки называются поднимателями

Tunica musculară a faringelui conține doar fibre musculare striate. Ea este structurată sub aspect de mușchi constrictori în număr de trei – superior, mediu și inferior și de mușchi longitudinali, sau ridicători – stilofaringian și palatofaringian. Pe peretele posterior al faringelui, pe fața lui externă, pe linie mediană se observă rafeul tendinos al faringelui, care se întinde de la tuberculul faringian de pe fața inferioară (externă) a porțiunii bazilare a occipitalului până la nivelul trecerii faringelui în esofag. În rafeu pătrund fasciculele mușchilor constrictori; din interior el este concreșcut cu fascia faringobazilară.

Astfel în cazul dat se disting patru enunțuri corecte – „A”, „C”, „D” și „E” și doar unul fals.

89. CS. Care afirmații cu privire la faringele nou-născutului sunt incorecte:

- A. Partea superioară a faringelui este înaltă și largă, cea inferioară scurtă și îngustă
- B. Marginea inferioară se află la nivelul discului intervertebral dintre vertebrele CIII și CIV
- C. Lungimea faringelui este de cca 3 cm
- D. Amigdala faringiană proemină în sens anterior
- E. Componentele inelului limfoepitelial Pirogov-Waldeyer sunt bine dezvoltate .

SC. Which of the following statements regarding the newborn pharynx is false:

- A. The superior part of the pharynx is high and wide, the inferior one is short and narrow
- B. The inferior margin is located at the level of the intervertebral disc between the C_{III} and C_{IV} vertebrae
- C. The length of the pharynx is about 3 cm
- D. The pharyngeal tonsil protrudes anteriorly
- E.** The components of the lymphoepithelial ring (of Pirogov-Waldeyer) are well developed.

CS. Какие из перечисленных утверждений для глотки новорождённых неверны:
 A. Верхняя часть глотки длинная и широкая, а нижняя – короткая и узкая
 B. Нижний край находится на уровне межпозвоночного диска между III и IV шейными позвонками
 C. Длина глотки равна 3 см
 D. Глоточная миндалина образует выпуклость на передней стенке
 E. Компоненты лимфо-эпителиального кольца Пирогова-Вальдейера хорошо развиты.

Pentru a depista afirmațiile incorecte să ne amintim câteva dintre particularitățile structurale ale faringelui la nou-născut. La nou-născut faringele are formă de pâlnie, cu partea de sus largă și înaltă, iar cea de jos îngustă și scurtă. Palatul moale este relativ scurt, dispus orizontal, nu ajunge până la peretele posterior, ceea ce asigură respirația în timpul alăptării. Orificiul faringian al tubei auditive este mai larg, lipsește buretul tubar. Limita inferioară a faringelui se află la nivelul vertebrei C₄ sau a discului intervertebral dintre C₃ și C₄. Dintre tonsile mai bine dezvoltată este cea faringiană. *Prin urmare afirmația incorectă este „E”.*

90. CS. Toate afirmațiile referitoare la esofag sunt corecte, cu excepția:

- A. I se disting 3 porțiuni
- B. La nou-născut măsoară 10-12 cm, la adult – 25-30 cm
- C. E traversat de la dreapta la stânga de aorta descendentă
- D. Pătrunde în cavitatea abdominală prin hiatul esofagian al diafragmei
- E. Comportă trei strâmtoari – cricoidiană, bronhoaortică și diafragmatică.

SC. All the following statements regarding the esophagus are correct, except:

- A. It has three portions
- B. In newborns it has 10-12 cm in length, in adults – 25-30 cm
- C. It is crossed by the descending aorta from the right to the left
- D. It reaches the abdominal cavity through the *hiatus esophageus* of the diaphragm
- E. It has three constrictions: cricoid, bronchoaortic and diaphragmatic.

CS. Все утверждения относительно пищевода правильны, за исключением:

- A. Различают 3 части
- B. У новорождённых длина 10-12 см, у взрослых – 25-30 см
- C. Нисходящая аорта пересекает пищевод справа налево
- D. Проникает в брюшную полость через пищеводную щель в диафрагме
- E. Имеет три сужения – перстневидное, бронхоаортальное и диафрагмальное.

La nivelul vertebrelor T₃₋₄ peste fața anterioară a esofagului, de la dreapta la stânga trece arcul aortei, care se continuă în jos, de partea stângă a esofagului cu porțiunea toracică a aortei descendente. Aceasta, la nivelul vertebrei T₉ trece posterior de esofag, de la stânga spre dreapta. *Prin urmare afirmația incorectă este „C”* – esofagul e traversat de aorta descendentă nu de la dreapta la stânga, ci invers – de la stânga la dreapta.

91. CS. Indicați afirmațiile corecte referitoare la esofag:

- A. Are porțiunea cervicală, toracică și abdominală
- B. Tunica musculară a esofagului conține fibre musculare striate și netede repartizate uniform
- C. Musculatura striată este situată numai în partea inferioară a esofagului
- D. Musculatura netedă este numai în partea superioară
- E. Toate afirmațiile sunt corecte.

SC. Choose the true statements regarding the esophagus:

- A.** It has cervical, thoracic and abdominal portions
- B. Its muscular coat (or tunic) contains the uniformly arranged striated and smooth muscular fibers
- C. The striated musculature is located only in the lower part of the esophagus

	<p>D. The smooth musculature is located only in the upper part of the esophagus E. All statements are correct.</p> <p>CS. Укажите правильные утверждения относительно пищевода: A. Имеет следующие части: шейную, грудную и брюшную B. В мышечной оболочке поперечнополосатые и гладкие мышечные волокна распределены равномерно C. Поперечно-полосатая мускулатура расположена в нижней части пищевода D. Гладкая мускулатура есть только в верхней части пищевода E. Все утверждения правильные.</p> <p>O singură afirmație corectă – „A”. În tunica musculară fibrele musculare striate și cele netede nu sunt repartizate uniform, în segmentul inferior al esofagului toată musculatura este netedă.</p>
92.	<p>CS. Care din straturile enumerate nu este caracteristic pentru porțiunea cervicală a esofagului: A. Tunica mucoasă B. Baza submucoasă C. Tunica musculară D. Tunica seroasă E. Adventicea</p> <p>SC. Which of the coats listed below are not characteristic of the cervical portion of the esophagus: A. Mucosa B. Submucosa C. Muscular coat D. Serous coat E. Adventitia</p> <p>CS. Какие из перечисленных слоёв не характерны для шейной части пищевода: A. Слизистая оболочка B. Подслизистая основа C. Мышечная оболочка D. Серозная оболочка E. Соединительнотканная оболочка</p> <p>Este clar pentru oricine – tunica seroasă la exterior poate avea numai segmentul abdominal al esofagului, situat în cavitatea abdominală, în care se află membrana seroasă – peritoneul. Singura afirmație corectă – „D”.</p>
93.	<p>CM. Care din afirmațiile ce urmează nu sunt corecte pentru amigdala palatină: A. Reprezintă un conglomerat de țesut limfoid de formă oblongat - ovală B. Ocupă partea superioară a fosei tonsilare C. Pe suprafața amigdalei se află un număr mare de cripte D. Fața laterală a amigdalei este orientată spre peretele laringelui E. La distanța de 1,0 - 1,5 cm posterior de amigdală trece artera carotidă internă</p> <p>MC. Which of the following statements about the palatine tonsil is not true: A. It is an elongated-oval conglomerate of lymphoid tissue B. It occupies the superior part of the tonsillar fossa C. On its surface there are a great number of crypts D. The lateral surface of the tonsil faces the laryngeal wall E. The internal carotid artery is located 1,0 - 1,5 cm posterior to the tonsil</p>

СМ. Какие из нижеперечисленных утверждений неверны для нёбной миндалины:

- A. Представляет скопление лимфоидной ткани в форме удлинённого овала
- B. Занимает верхнюю часть миндаликовой ямки
- C. На поверхности миндалины находится большое количество крипт
- D. Латеральная поверхность миндалины ориентирована к стенкам гортани
- E. На расстоянии 1,0-1,5 см кзади от миндалины проходит внутренняя сонная артерия

Fosa tonsilară reprezintă depresiunea adâncă dintre arcurile palatoglos și palatofaringian, în care se află tonsila palatină. Partea ei superioară, care nu este ocupată de tonsilă se numește fosa supratoronsilară (sinusul Killian sau Tourtual). Cu fața sa laterală tonsila palatină este orientată spre peretele lateral al faringelui, cu care contactează. **Aceste date vin să demonstreze, că enunțurile „B” și „D” sunt cele false.**

94. CS. Unul din enunțurile de mai jos referitoare la faringe e fals:

- A. Este situat în regiunea capului și gâtului
- B. Este locul de intersecție a căilor digestivă și respiratorie
- C. Lateral de faringe sunt situate mănunchiurile vasculo-nervoase ale gâtului
- D. Anterior de faringe se află cavitatea bucală și nazală
- E. Este separat de coloana vertebrală prin spațiul prevertebral

SC. The false statement about the pharynx is:

- A. It is located in the head and neck regions
- B. It is a place where the digestive and airways cross each other
- C. The neurovascular bundle of the neck is located laterally to the pharynx
- D. In front of the pharynx the oral and nasal cavities are located
- E. It is separated from the spine (or vertebral column) by the prevertebral space**

CS. Одно из перечисленных ниже утверждений относительно глотки неверно:

- A. Расположена в области головы и шеи
- B. Это место перекреста дыхательных и пищеварительных путей
- C. Латерально от глотки расположен сосудисто-нервный пучок шеи
- D. Спереди глотки находятся полости рта и носа
- E. Отделена от позвоночного столба предпозвоночным пространством

Este vorba despre afirmația „E”. Nu există spațiu prevertebral la nivelul capului și gâtului, ci lamă prevertebrală a fasciei proprii a gâtului; între aceasta și peretele posterior al faringelui se află spațiul retrofaringian Henke, parte componentă a spațiului perifaringian, în care se află țesut celuloadipos și noduri limfatice retrofaringiene.

95. СМ. Endofaringele comunică cu:

- A. Tuba auditivă
- B. Traheea
- C. Cavitatea nazală
- D. Cavitatea bucală
- E. Cavitatea timpanică

MC. Endopharynx (or cavity of pharynx) communicates with the :

- A. Auditory tube
- B. Trachea
- C. Nasal cavity
- D. Oral cavity
- E. Tympanic cavity

СМ. Полость глотки сообщается:

- A. Посредством слуховой трубы
- B. С трахеей

- C. С полостью носа
- D. С ротовой полостью
- E. С барабанной полостью

Cavitatea faringelui comunică cu:

- cavitatea nazală prin coane;
- cavitatea bucală prin istmul faringian;
- cavitatea timpanică prin tuba auditivă;
- cavitatea laringelui prin aditusul laringian;
- esofagul prin gura esofagului.

Prin urmare corecte sunt enunțurile „C”, „D” și „E”.

96. CM. Selectați și notați afirmațiile corecte, referitoare la faringe:

- A. Începe la baza craniului
- B. La nivelul vertebrelor C₆ - C₇ trece în esofag
- C. Trece în esofag la nivelul vertebrelor T₂ – T₃
- D. Lateral de el sunt situate pachetele vasculo-nervoase ale gâtului
- E. Fața posterioară a faringelui aderă nemijlocit la corpurile vertebrelor

MC. Choose the true statements about the pharynx:

- A. It starts from the base of the skull.
- B. At the level of the CVI - CVII vertebrae it continues with the esophagus.
- C. At the level of the T₂ – T₃ vertebrae it continues with the esophagus.
- D. The neurovascular bundle of the neck is located laterally of it
- E. Its posterior wall adheres directly to the vertebral bodies

CM. Выберите правильные утверждения относительно глотки:

- A. Начинается на основании черепа
- B. На уровне 6-го и 7-го шейных позвонков переходит в пищевод
- C. Переходит в пищевод на уровне T₂-T₃ позвонков
- D. Латерально расположен сосудисто-нервный пучок шеи
- E. Задняя поверхность глотки непосредственно прилежит к телам позвонков

Trecerea faringelui în esofag are loc la nivelul vertebrelor cervicale 6-7; o trecere mai joasă poate avea loc la bătrâni, (C₇-T₁) dar nu chiar atât de coborâtă. Fața posterioară a faringelui nu poate adera nemijlocit la corpurile vertebrelor deoarece între aceste formațiuni există adventicea laringelui, spațiul retrofaringian cu țesutul lui celuloadipos, lama prevertebrală a fasciei proprii a gâtului și în fine – ligamentul longitudinal anterior. Acestea sunt enunțurile false, iar restul „A”, „B” și „D” – cele corecte.

97. CM. Care din afirmațiile de mai jos referitoare la faringe sunt incorecte

- A. Este separat de fascia prevertebrală prin spațiul retrofaringian
- B. Are lungimea de 18 - 20 cm
- C. Se află posterior de cavitatea nazală, bucală și laringe
- D. Are lungimea de 12 - 14 cm
- E. La nivelul vertebrelor C₈ – T₂ trece în esofag

MC. Choose the false statements about the pharynx:

- A. It is separated from the prevertebral fascia by the retropharyngeal (or retrovisceral) space
- B. Its length is 18 - 20 cm
- C. It is located behind of the nasal, oral and laryngeal cavities
- D. Its length is 12 - 14 cm
- E. At the level of the CVIII – TII vertebrae it continues with the esophagus

CS. Какие из перечисленных ниже утверждений относительно глотки не верны:

- A. Предпозвоночная фасция отделяет глотку через ретровисцеральное пространство

- V. Имеет длину 18-20 см
- C. Расположена кзади от полости носа, ротовой полости и гортани
- D. Имеет длину от 12 до 14 см
- E. На уровне 8-го шейного и 2-го грудного позвонков переходит в пищевод

Să selectăm mai întâi afirmațiile corecte. Faringele este situat posterior de cavitățile nazală și bucală și laringe; între faringe (mai bine zis adventicea lui) și fascia prevertebrală se află spațiul retrofaringian (Henke). În lungime (de la boltă până la nivelul trecerii lui în esofag) faringele măsoară aproximativ 15 cm, prin urmare lungimea de 12-14 cm este una reală, pe când o lungime de 18-20 cm ar fi una prea exagerată.

La adult limita inferioară a faringelui corespunde vertebrelor cervicale VI-VII; la bătrâni poate coborî până la C_{VII-VIII} sau T₁, iar la T₂ nu pare a fi reală.

Astfel afirmații false sunt „B” și „E”.

98. CM. Faringele comunică direct cu:

- A. Esofagul
- B. Traheea
- C. Cavitatea nazală
- D. Cavitatea bucală
- E. Cavitatea timpanică

MC. The pharynx communicates with the:

- A. Esophagus
- B. Trachea
- C. Nasal cavity
- D. Oral cavity
- E. Tympanic cavity

CM. Глотка сообщается с:

- A. Пищеводом
- B. Трахеей
- C. Полостью носа
- D. Полостью рта
- E. Барабанной полостью

Comunicările faringelui au fost discutate ceva mai sus. În mod direct endofaringele comunică cu cavitățile nazală, bucală, timpanică, cea a laringelui, lumenul esofagului. Comunicare cu traheea există, dar ea se realizează în mod indirect, prin laringe.

Prin urmare enunțuri corecte sunt „A”, „C”, „D”, „E”.

99. CM. Mușchii faringelui:

- A. Sunt alcătuiți din fibre musculare striate
- B. Conțin fibre musculare netede și striate, repartizate uniform
- C. Sunt în număr de 5, dintre care 3 sunt circulari iar 2 longitudinali
- D. Fiecare mușchi constrictor al faringelui constă din 4 porțiuni, denumite conform formațiunilor de la care începe
- E. Mușchii longitudinali ai faringelui sunt supranumiți ridicători

MC. Which of the following statements about the pharyngeal muscles is true:

- A. They consist of the striated muscular fibers
- B. They consist of the uniformly arranged smooth and striated muscular fibers
- C. There are five muscles of pharynx: three of them are circular muscles, the other two are longitudinal muscles
- D. Each constrictor muscle of the pharynx contains 4 portions, named according to their origin
- E. The longitudinal muscles of the pharynx are named levator muscles too

СМ. Мышцы глотки:

- A. Состоят из поперечно-полосатых волокон
- B. Содержит поперечно-полосатые и гладкие мышечные волокна, распределённые равномерно
- C. Из 5-ти волокон – 3 циркулярные и 2 продольные
- D. Каждая из мышц-констрикторов состоит из 4-х частей, названных в соответствии с местом начала
- E. Продольные мышцы глотки являются её поднимателями

Întreaga tunică musculară a faringelui este constituită din țesut muscular striat. În ea se conțin mușchi constrictori și longitudinali. Constrictorii sunt în număr de 3 – superior, mediu și inferior. Din patru porțiuni (pterigofaringiană, bucofaringiană, milofaringiană și glosofaringiană) constă numai constrictorul superior. În componența celorlalți există doar câte două porțiuni – condrofaringiană și ceratofaringiană la constrictorul mijlociu și tirofaringiană și cricofaringiană – la constrictorul inferior. În afară de aceasta constrictorul superior contribuie la formarea inelului lui Passavant, iar constrictorul inferior, prin fasciculele lui cele mai inferioare, situate imediat mai sus de mușchii proprii ai esofagului – la formarea mușchiului lui Killian. Mușchii longitudinali, numiți și mușchi ridicători ai faringelui sunt în număr de doi – palatofaringian, situat în masa stâlpului (arcului) palatofaringian și stilofaringian – parte componentă a buchetului anatomic, buchetului stilian sau al lui Riolan. Prin urmare în cazul dat există două enunțuri false („B” și „D”), *celelalte („A”, „C”, „E”) fiind corecte.*

100. СМ. Care din afirmațiile referitoare la esofag sunt corecte:

- A. La maturi are lungimea de 25 - 30 cm
- B. La nou-născut este de 10 - 12 cm
- C. Începe la nivelul vertebrei T8 - T9
- D. Conține numai fibre musculare netede
- E. Se termină la nivelul vertebrei XI - XII toracice

MC. Which of the following statements regarding the esophagus are true:

- A. In adults its length is about 25 - 30 cm
- B. In new-born its length is about 10 - 12 cm
- C. It starts from the TVIII - TIX vertebrae
- D. It contains only smooth muscular fibers
- E. It ends at the level of the TXI - XII vertebrae

СМ. Какие утверждения относительно пищевода верны:

- A. У взрослых имеет длину 25-30 см
- B. У новорожденных - 10-12 см
- C. Начинается на уровне 8-го – 9-го грудных позвонков
- D. Содержит только гладкие мышечные волокна
- E. Заканчивается на уровне XI – XII грудных позвонков

Esofagul este un organ tubular musculo-membranos, care realizează legătura dintre faringe și stomac. Limita superioară a esofagului corespunde vertebrelor cervicale VI-VII și marginii inferioare a cartilajului cricoid, iar limita inferioară – vertebrelor toracice X-XII. La adult lungimea lui este de 25-30 cm, iar la nou-născut – de 10-12 cm. La nivelul esofagului are loc substituirea treptată a țesutului muscular striat cu țesut muscular neted în așa mod, în cât tunică musculară a organului în treimea sa superioară este constituită exclusiv din țesut muscular striat, în treimea medie – din amestec cu țesut muscular neted, iar în treimea inferioară – numai din țesut muscular neted. Prin urmare în cazul dat avem de a face cu două afirmații false („C” și „D”) și *trei corecte („A”, „B”, „E”).*

101. СМ. Cu privire la topografia esofagului:

- A. Începe la nivelul vertebrei C4 - C6
- B. Trece în stomac la nivelul vertebrei L1 - L2

- C. Este dispus anterior de coloana vertebrală
- D. Partea lui cervicală este plasată anterior de trahee
- E. Pe de ambele flancuri ale porțiunii lui superioare se află nervii recurenți și arterele carotide comune

MC. Which of the following statements regarding the topography of esophagus is true:

- A. It starts at the level of the CIV - CVI vertebrae
- B. At the level of the LI – LII vertebrae it continues with the stomach
- C. It is located in front of the spine (or vertebral column) and follows its curvatures
- D. Its cervical part is located in front of the trachea
- E. The recurrent laryngeal nerves and the common carotid arteries are located on both sides of esophagus

СМ. Топография пищевода:

- A. Начинается на уровне от 4-го до 6-го шейных позвонков
- B. Переходит в желудок на уровне 1-го и 2-го поясничных позвонков
- C. Расположен впереди позвоночного столба, где образует изгиб
- D. Шейная часть пищевода расположена впереди трахеи
- E. По обе стороны пищевода находятся возвратные нервы и общие сонные артерии

Pe toată întinderea sa, atât în regiunea cervicală, cât și în cavitățile toracică și abdominală esofagul este situat anterior de coloana vertebrală. Stabilitatea poziției sale este asigurată atât de legăturile sale cu organele vecine, cât și de unele formațiuni ligamentare, ca ligamentul vertebroesofagian Rosenthal sau Anserov (la nivelul T₆), ligamentul bronhoesofagian stâng (Rosenthal) – de la bronhia stângă spre peretele anterior al esofagului, mușchiul frenicoesofagian Juvara (un fascicul muscular de la stâlpul stâng al diafragmului), membrana Bertelli-Laimer (fixează esofagul în locul trecerii lui prin hiatul esofagian) etc. Raporturile esofagului cu organele vecine sunt destul de complexe și diferă de la o porțiune a organului la alta. În partea sa cervicală anterior de esofag se află traheea, bilateral contactează cu lobii glandei tiroide, iar prin flancuri vine în raport cu pachetul neurovascular al gâtului. Limita superioară a esofagului se află la nivelul vertebrelor C_{VI-VII}, cea inferioară – la nivelul vertebrelor T_{X-XII}.

Astfel doar două din cele cinci afirmații sunt corecte – „C” și „E”.

102. СМ. Îngustările anatomice ale esofagului sunt localizate:

- A. La trecerea faringelui în esofag
- B. La intersecția esofagului cu arcul aortei
- C. La intersecția cu bronhia stângă
- D. La trecerea prin diafragmă
- E. La nivelul trecerii în stomac

MC. The anatomical constrictions of the esophagus are located:

- A. Where the pharynx continues with the esophagus
- B. Where the esophagus is crossed by the aortic arch
- C. Where the esophagus is crossed by the left main bronchus
- D. Where the esophagus passes through the diaphragm
- E. Where the esophagus continues with the stomach

СМ. Анатомические сужения пищевода расположены:

- A. В месте перехода глотки в пищевод
- B. В месте пересечения пищевода с дугой аорты
- C. В месте перекреста с левым бронхом
- D. При прохождении диафрагмы
- E. На уровне впадения в желудок

Esofagului i se descriu trei strâmtoari (îngustări) anatomice și două fiziologice (existente numai pe viu). Strâmtoarile anatomice sunt:

- superioară, faringiană sau cricoidiană, cel mai îngust loc, aflat la nivelul trecerii faringelui

în esofag, numit și zona Haeckermann. Corespunde cartilajului cricoid și discului intervertebral dintre vertebrele cervicale VI și VII;

- mijlocie, bronhoortică, situată la nivelul la care esofagul vine în raport cu arcul aortei și bronhia principală stângă; corespunde vertebrelor toracice T₄₋₅;
- inferioară, diafragmatică sau frenică, aflată la nivelul hiatului esofagian al diafragmei; corespunde vertebrelor toracice T₁₀₋₁₁.

Îngustări fiziologice sunt:

- aortală, la nivelul în care esofagul aderă la arcul aortei, corespunde vertebrei toracice T₃;
- cardială sau cardiacă, se află în zona de trecere a esofagului în stomac și corespunde vertebrei toracice T_{XI}.

Astfel enunțuri corecte sunt „A”, „C” și „D”.

103. CM. Indicați îngustările fiziologice ale esofagului:

- A. La trecerea faringelui în esofag
- B. La intersecția esofagului cu arcul aortei
- C. La intersecția cu bronhia principală stângă
- D. La trecerea prin diafragmă
- E. La nivelul trecerii în stomac

MC. Where are the physiological constrictions of the esophagus located:

- A. Where the pharynx continues with the esophagus
- B. Where the esophagus is crossed by the aortic arch**
- C. Where the esophagus is crossed by the left main bronchus
- D. Where the esophagus passes through the diaphragm
- E. Where the esophagus continues with the stomach**

CM. Укажите физиологические сужения пищевода:

- A. В месте перехода глотки в пищевод
- B. В месте перекреста пищевода и дуги аорты
- C. В месте перекреста с главным левым бронхом
- D. При прохождении через диафрагму
- E. На уровне перехода в желудок

Vezi explicațiile de mai sus.

Enunțuri corecte sunt „B” și „E”, celelalte țin de strâmtoarele anatomice.

104. CM. Cu privire la esofag:

- A. Se deschide în stomac la nivelul vertebrei toracice XI-XII
- B. Segmentul lui cervical este situat în spatele traheei
- C. Înaintea treimii lui inferioare se află pericardul
- D. Posedă tunică musculară formată dintr-un singur strat continuu de fibre musculare striate, orientate longitudinal
- E. Plicele longitudinale ale mucoasei apar la copii la vârsta de 2 - 3 ani

MC. Which of the following statements regarding the esophagus is true:

- A. It continues with the stomach at the level of the TXI- TXII vertebra**
- B. Its cervical part is located behind of the trachea**
- C. In the posterior mediastinum the pericardium is located in front of it**
- D. Its muscular tunic is formed by a single continues layer of striated muscular fibers arranged longitudinally**
- E. The longitudinal mucous folds appear in children at the age of 2-3**

CM. Пищевод:

- A. Открывается в желудок на уровне XI-XII грудного позвонка
- B. Шейная часть расположена позади трахеи
- C. В заднем средостении, спереди от него находится перикард

D. Мышечная оболочка образует один слой, состоящий из поперечно-полосатых волокон, ориентированных продольно

E. Слизистые складки появляются у детей в возрасте 2-х – 3-х лет

Deschiderea esofagului în stomac, sau joncțiunea esofagogastrică se află la nivelul vertebrelor toracice XI-XII. Porțiunea cervicală a esofagului, lungă de 5-8 cm, se întinde de la limita superioară (C_{VI-VII}) până la planul aperturii toracice superioare. Ea se află posterior de trahee, lobii glandei tiroide, având din părțile laterale pachetul neurovascular al gâtului și nervul laringian recurent. Treimea inferioară a esofagului este situată în mediastinul posterior (PNA) – compartiment al regiunii mediane a toracelui, având înaintea sa pericardul, care reprezintă limita dintre mediastinul posterior și mediastinul mediu (cu inima, vasele sangvine mari). Tunica musculară a esofagului în porțiunea superioară a organului constă din țesut muscular striat, în porțiunea medie – dintr-un amestec de țesut muscular striat cu țesut muscular neted, iar în porțiunea inferioară – numai din țesut muscular neted. În componența ei se disting două pături – externă, cu fasciculele musculare dispuse longitudinal, și internă, formată din fascicule musculare circulare. Tunica mucoasă, spre deosebire de cea a faringelui, conține o lamelă musculară, care datorită existenței unui strat submucos de țesut conjunctiv lax contribuie la formarea pliurilor longitudinale. Acestea apar la copii la vârsta de 2-2,5 ani. Astfel în cazul dat avem de a face cu un enunț fals („D”) și **patru corecte („A”, „B”, „C” și „E”)**.

105. CM. Cu privire la esofag:

- A. La nivelul vertebrei toracice IV unde contactează cu arcul aortei comportă o dilatare
- B. Mai jos de nivelul vertebrei toracice V trece din dreapta aortei, apoi din stângă acesteia
- C. Înainte de a trece prin diafragmă se află anterior de aortă
- D. La nivelul orificiului esofagian al diafragmei, are din față n. vag stâng, iar în spate cel drept
- E. La nivelul trecerii în stomac stratul circular de mușchi formează un sfincter fiziologic

MC. Which of the following statements regarding the esophagus is true:

- A. Aorta there is a dilatation at the level of the TIV vertebra where it comes in contact with the arch of the
- B. Below the TV vertebra it passes to the right of the aorta and then to the left of the aorta
- C. Before passing through the diaphragm it is located in front of aorta
- D. At the level of the *hiatus esophageus* of the diaphragm, the left vagus nerve passes in front of it and the right one - behind of it
- E. Where the esophagus continues with the stomach the circular layer of muscular tunic forms a physiological sphincter

CM. Пищевод:

- A. На уровне IV грудного позвонка соприкасается с дугой аорты, формируя расширение
- B. Ниже уровня 5-го грудного позвонка проходит справа от аорты, потом - слева
- C. В месте прохождения через диафрагму, позади от пищевода находится аорта
- D. На уровне пищеводного отверстия диафрагмы спереди находится левый блуждающий нерв, а сзади - правый
- E. На уровне перехода пищевода в желудок циркулярные волокна формируют физиологический сфинктер

Nici în una din părțile sale esofagul nu comportă dilatări (cu excepția stărilor patologice). Partea toracică în segmentul ei superior este situată posterior de trahee, de bronhia principală stângă și arcul aortei, iar mai inferior – posterior de pericard, având lateral din dreapta aorta toracică, cu care coboară aproape paralel! Cu puțin înainte de a trece prin diafragmă, esofagul trece anterior de aortă. La nivelul orificiului esofagian al diafragmei nervii vagi, care inițial flancau esofagul, din cauza torsionării stomacului în dezvoltare își schimbă poziția – cel stâng se situează înaintea esofagului, iar cel drept – în spatele lui. Stratul circular de mușchi,

	<p>situați la nivelul trecerii esofagului în stomac funcționează ca un sfincter fiziologic. <i>Astfel corecte sunt enunțurile „C”, „D” și „E”.</i></p>
<p>106.</p>	<p>CM. Inelul limfoid faringian (Waldeyer) include amigdalele:</p> <p>A. Palatine B. Lingvală C. Tubare D. Laringiană E. Faringiană</p> <p>MC. The lymphoepithelial (or pharyngeal) ring (of Pirogov-Waldeyer) includes the following tonsils:</p> <p>A. Palatine B. Lingual C. Tube D. Laryngeal E. Pharyngeal</p> <p>CM. Лимфоэпителиальное кольцо Пирогова-Вальдейера включает миндалины</p> <p>A. Нёбную B. Язычную C. Трубную D. Гортанную E. Глоточную</p> <p>Situate pe traiectul unui oval imaginar, tonsilele lingvală, faringiană, palatine și tubare sunt unite în Terminologia Anatomică (1998) sub denumirea de inel limfoid faringian (Waldeyer) – termen care substituie denumirea de altă dată – inel limfoepitelial.</p> <p>„... W. Waldeyer (1836-1921) a fost primul, care a presupus, că la nivelul faringelui, unde se intersectează căile digestive și respiratoare trebuie să existe structuri, care elaborează substanțe menite să purifice și să dezinfecteze aerul și alimentele. Acest rol el l-a atribuit celor șase tonsile. În lucrările lui Н. И. Пирогов (1810-1881) există unele descrieri ale formațiunilor tonsilare ale faringelui, în legătură cu care fapt în literatura rusă există noțiunea de inel limfoepitelial Waldeyer-Pirogov”. (După Д. В. Баженов, В. М. Калиниченко. Анатомия головы и шеи. „ГЭОТАР-Медиа”, М., 2014). Inelul limfoid faringian ca parte componentă a sistemului limfoid include tonsila lingvală, tonsilele palatine, tonsilele tubare (Eustahio sau Gerlach) și tonsila faringiană (Luschka). <i>Corecte sunt „A”, „B”, „C” și „E”.</i></p>
	<p style="text-align: center;">Regiunile abdomenului, cavitățile abdominală și peritoneală. Stomacul – structură, topografie, particularități individuale și de vârstă, dezvoltare, anomalii, explorare pe viu.</p>
<p>107.</p>	<p>CS. Cu referință la peretele anterior al abdomenului. Indicați afirmația incorectă:</p> <p>A. Se împarte în 3 etaje B. Divizarea în etaje se efectuează prin liniile bicostară și bispinară C. Hypogastrul se împarte în regiunile pubiană, hipocondriacă dreaptă și stângă D. Liniile verticale de împărțire sunt trasate pe marginile laterale ale mușchilor recți ai abdomenului E. Rectul se proiectează în regiunea pubiană</p> <p>SC. Which of the following statements regarding the anterior abdominal wall is false:</p> <p>A. It is divided into three storeys B. The partition into the storeys is done by the <i>linea bicostarum</i> and the <i>linea bispinarum</i> C. The hypogastrium is subdivided into pubic, right and left hypochondriac regions D. The vertical lines are traced along the lateral margins of rectus abdominis muscles E. The rectum projects in the pubic region</p>

CS. Передняя стенка живота. Неправильные утверждения:

A. Делится на 3 этажа

B. Разграничение проходит по линиям: *bicostarum* (соединяющая концы 10-х рёбер) и *bispinaum* между двумя передневерхними остями)

C. Подчревьe делится на области: лобковая, правое и левое подреберья

D. Вертикальная линия их разделяющая, проходит по латеральному краю прямых мышц живота

E. Прямая кишка проецируется в лобковой области

Deoarece în momentul de față divizarea peretelui anterior al abdomenului se realizează în mod diferit suntem nevoiți să prezentăm unele explicații. Abdomen se numește partea corpului omului, situată pe fața lui antero-laterală, între torace și bazin. Limita superioară a abdomenului trece prin apendicele xifoid și arcurile (reborderile costale), cea inferioară este dată de crestele iliace, plicele inghinale și marginea superioară a simfizei pubiene, iar cea laterală – de linia lui Lesgaft (continuarea în sens inferior a liniei axilare posterioare de la nivelul capătului anterior al coastei XI până la aripa ilionului, care separă abdomenul de regiunea lombară. Noțiunile de abdomen și peretele anterior al cavității abdominale nu sunt identice. Limita superioară a peretelui anterior al abdomenului nu coincide cu limita superioară a abdomenului – ea se află la nivelul șanțului lui Harrison, care corespunde proiectului conturului diafragmei. Acest șanț trece de-a lungul marginii inferioare a conturului mușchiului pectoral mare (la bărbat) sau a șanțului submamar (la femeie). Sub aspect scheletotic el corespunde nivelului fuzionării apofizei xifoide cu corpul sternului și coincide cu proiecția liniei de inserție a porțiunii sternale a diafragmului. Limita inferioară a peretelui abdominal anterior este linia terminală sau pubiană-orizontală, trasată prin marginea superioară a simfizei pubiene, care corespunde planului aperturii superioare a bazinului. Diviziunile topografice vechi, clasice, conversate în limbajul clinic proiectează pe peretele anterior al abdomenului nouă regiuni. În acest scop sunt utilizate linii orizontale și verticale. Linia orizontală superioară se trasează prin cele mai joase (inferioare) puncte de pe reborderile costale, sau prin extremitățile anterioare ale coastelor X; ea este denumită linie subcostală, linie costală inferioară, linie bicostală sau linie costală. În aspect topografic linia bicostală delimitează din partea inferioară etajul superior – epigastrul, care prin reborderile costale se împarte în regiunile epigastrică proprie, sau fosa epigastrică, aflată la mijloc, între arcurile costale și două regiuni hipocondriace, dreaptă și stângă, denumite și hipocondru drept și hipocondru stâng. Linia orizontală inferioară (interspinală, bispinală, sau spinală) se trasează prin spinele iliace anterioare superioare. Ea delimitează din inferior etajul mijlociu al abdomenului – mezogastrul, iar mai inferior de această linie se află etajul inferior – hipogastrul. În loc de linia bispinală poate fi utilizată și linia bicrestă, sau biiliacă, trasată prin punctele cele mai ridicate de pe crestele iliace. Drept linii verticale, prin care etajele epigastru, mezogastru și hipogastru se împart în regiuni servesc continuarea pe abdomen de pe torace a liniilor medioclaviculare, liniile verticale, trasate prin mijlocul ligamentelor inghinale, sau mai frecvent – marginile mușchilor dreپți abdominali – liniile pararectale. Prin aceste linii etajul mediu – mezogastrul se împarte în regiunea ombilicală (la mijloc) și două regiuni abdominale laterale (dreaptă și stângă), sau flancul drept și stâng, iar hipogastrul – în regiunea pubiană (la mijloc) și două regiuni inghinale – dreaptă și stângă. În conformitate cu Terminologia Anatomică (1998) se disting:

în etajul superior

- regiunea epigastrică, fosa epigastrică, epigastrul;
- regiunea hipocondriacă, hipocondrul (drept, stâng);

în etajul mediu

- ombilicul, regiunea ombilicală;
- flancul, regiunea laterală (drept, stâng);

în etajul inferior

- regiunea pubiană sau hipogastrul;
- regiunea inghinală sau stinghia (dreaptă, stângă).

(Stinghia este termenul popular, prin care se traduce din latină – *inguen*, din engleză – *groin*, din rusă – **пах** – denumirea regiunii).

	<p>O altă modalitate de divizare a peretelui anterior al cavității abdominale este trasarea prin ombilic a două linii reciproc perpendiculare, prin care se obțin patru cadrane – superior drept (CSD), superior stâng (CSS), inferior drept (CID) și inferior stâng (CIS). După cele expuse mai sus nu este dificil de observat, că <i>enunțul fals este „C”</i>.</p>
<p>108.</p>	<p>CS. Toate afirmațiile, referitoare la stomac sunt corecte, cu excepția:</p> <p>A. Peretele anterior este orientat înainte și puțin în sus B. Peretele posterior este orientat posterior și spre dreapta C. Curbura mică e îndreptată în sus și spre dreapta D. Curbura mare e orientată inferior și spre stânga E. Pe curbura mică se află incizura unghiulară</p> <p>SC. All the following statement regarding the stomach are correct, except:</p> <p>A. The anterior wall faces forward and a little upward. B. The posterior wall faces backward and to the right C. The lesser curvature faces upward and to the right. D. The greater curvature faces downward and to the left. E. The angular notch is located on the lesser curvature.</p> <p>CS. Все утверждения относительно желудка верны, за исключением:</p> <p>A. Передняя стенка ориентирована вперед и немного вверх B. Задняя стенка ориентирована кзади и направо C. Малая кривизна направляется вверх и вправо D. Большая кривизна ориентирована вниз и влево E. На малой кривизне имеется угловая вырезка</p> <p>Stomacului i se disting doi pereți, două curbururi și două orificii. Peretele anterior este orientat anterior și puțin în sus, iar peretele posterior – înapoi și puțin în jos. Curbura mică este orientată în sus și spre dreapta, iar curbura mare – spre stânga și în jos. La curbura mică se observă un segment vertical, mai lung și un segment orizontal, mai scurt, separate printr-o depresiune – incizura unghiulară. Cele două orificii sunt ostiul cardiac și ostiul piloric. Cele expuse sunt suficiente pentru a depista <i>enunțul fals – acesta este „B”</i>.</p>
<p>109.</p>	<p>CS. În raport cu peritoneul stomacul are o poziție:</p> <p>A. Intraperitoneală B. Extraperitoneală C. Mezoperitoneală D. Retroperitoneală E. Nu are nici un fel de raporturi cu peritoneul</p> <p>SC. The position of the stomach in relation to peritoneum is:</p> <p>A. Intraperitoneal B. Extraperitoneal C. Mesoperitoneal D. Retroperitoneal E. It has no relations to the peritoneum</p> <p>CS. По отношению к брюшине желудок занимает следующие положения:</p> <p>A. Интраперитонеальное B. Экстраперитонеальное C. Мезоперитонеальное D. Ретроперитонеальное E. Ни одна сторона не покрыта брюшиной</p> <p>Organele din cavitatea abdominală pot fi acoperite cu peritoneu din toate părțile, din trei părți, numai dintr-o singură parte sau deloc – variante de raporturi - care se numesc poziție intraperitoneală, mezoperitoneală, extraperitoneală. Stomacul la exterior este tapetat cu peritoneu din toate părțile, acesta reprezintă tunica lui seroasă. Doar de-a lungul curbururilor</p>

	<p>există fâșii înguste de perete gastric, lipsite de înveliș peritoneal (la baza ligamentelor hepatogastric și gastrocolic). Prin urmare față de peritoneu stomacul are o poziție intraperitoneală, <i>deci enunțul corect este „A”</i>.</p>
<p>110.</p>	<p>CS. Stomacul este legat de organele vecine prin ligamentele enumerate, cu excepția celui:</p> <p>A. Hepatogastric B. Gastroduodenal C. Gastrocolic D. Gastrolienal E. Gastrofrenic</p> <p>SC. The stomach is connected to the neighboring organs by the following ligaments, except:</p> <p>A. Hepatogastric ligament B. Gastroduodenal ligament C. Gastrocolic ligament D. Gastrolienal ligament E. Gastrophrenic ligament</p> <p>CS. Желудок связан с соседними органами перечисленными связками, кроме:</p> <p>A. Печёчножелудочной B. Желудочнодвенадцатиперстной C. Желудочноободочной D. Желудочноселезёночной E. Желудочнодиафрагмальной</p> <p>Stomacul este legat cu ficatul prin ligamentul hepatogastric, cu colonul transvers prin ligamentul gastrocolic, cu splina – prin ligamentul gastrolienal, cu diafragma – prin ligamentul gastrofrenic. Între stomac și duoden nu există careva ligamente. <i>Prin urmare excepție este enunțul „B”</i>.</p>
<p>111.</p>	<p>CS. Stomacul în formă de cârlig este propriu persoanelor:</p> <p>A. Dolihomorfe B. Brahiomorfe C. Mezomorfe D. De gen feminin E. De vârstă înaintată</p> <p>SC. The hook-shaped stomach is characteristic of the following constitutional type:</p> <p>A. Dolichomorph (or asthenic) B. Brachimorph (or hypersthenic) C. Mesomorph (or normosthenic) D. Female E. Old person</p> <p>CS. Желудок в форме крючка характерен для людей следующей конституции:</p> <p>A. Долихоморфных B. Брахиоморфных C. Мезоморфных D. У лиц женского пола E. У пожилых</p> <p>Stomacul în funcție de gen, vârstă, constituție, deprinderile alimentare etc. Poate îmbrăca cele mai variate forme. În linii mari la majoritatea persoanelor poate fi depistat stomacul în formă de cârlig (Rieder), care se întâlnește în 80% din cazuri și este specific pentru</p>

normostenici (mezomorfi). La persoanele de tip hiperstenic (brahimorfe) și bătrâni se întâlnește stomacul în formă de corn (Holzknecht), iar la astenici (dolihomorfi) – în formă de ciorap sau alungit.

Astfel enunțul corect este „C”.

112. CS. La stomac se disting următoarele părți:

- A. Curbura mică
- B. Curbura mare
- C. Cardică
- D. Ostiul piloric
- E. Ostiul cardiac

SC. The stomach has the following parts:

- A. Lesser curvature
- B. Greater curvature
- C. Cardiac part**
- D. Pyloric orifice (or ostium)
- E. Cardiac orifice (or ostium)

CS. В желудке различаются следующие части:

- A. Малая кривизна
- B. Большая кривизна
- C. Кардиальная часть
- D. Пилорическое отверстие
- E. Кардиальное отверстие

Stomacului i se disting porțiunile cardiacă, pilorică (cu antrul și canalul piloric), dohta, sau fornixul și corpul stomacului, precum și porțiunile morfofuncționale digestivă și egestivă. În cazul dat este prezentat *un singur enunț corect – „C”*.

Curburile și orificiile sunt elemente descriptive ale stomacului.

113. CS. Tunica musculară a stomacului constă din 3 straturi:

- A. Extern - circular, mediu - longitudinal, intern - oblic
- B. Extern - oblic, mediu - circular, intern - longitudinal
- C. Extern - longitudinal, mediu - circular, intern - oblic
- D. Intern - circular, mediu - longitudinal, extern - oblic
- E. Fibre de orientare diferită în toate straturile

SC. The muscular coat (or tunic) of the stomach consists of three layers:

- A. External - circular layer, middle - longitudinal layer, internal - oblique fibers
- B. External - oblique fibers, middle - circular layer, internal - longitudinal layer
- C. External - longitudinal layer, middle - circular layer, internal - oblique fibers**
- D. Internal - circular layer, middle - longitudinal layer, external - oblique fibers
- E. The orientation of muscular fibers is different in all the layers

CS. Мышечная оболочка желудка состоит из 3-х слоёв:

- A. Наружного – циркулярного, среднего – продольного и внутреннего - косоого
- B. Наружного – косоого, среднего – циркулярного, внутреннего - продольного
- C. Наружного – продольного, среднего – циркулярного, внутреннего - косоого
- D. Внутреннего – циркулярного, среднего – продольного, наружного - косоого
- E. Во всех слоях волокна различно ориентированы

Tunica musculară a stomacului este constituită din trei pături (straturi) – externă, compusă din fascicule de fibre longitudinale, care reprezintă continuarea stratului longitudinal de mușchi ai esofagului, medie, compusă din fibre circulare, similară stratului circular de mușchi ai esofagului, și pătura internă de fibre oblice (mușchiul Gavard), localizate în

	<p>fascicule în porțiunea cardiacă, la nivelul fundului gastric și a curburii mici. O astfel de succesiune a păturilor tunicii musculare gastrice se conține în <i>enunțul „C” – cel corect.</i></p>
<p>114.</p>	<p>CS. Pentru stomacul nou-născutului sunt specifice caracteristicile următoare, cu excepția uneia:</p> <p>A. Are capacitatea de cca 30-35 ml B. Ostiul cardiac este la nivelul vertebrelor T8 - T 9 C. Ostiul cardiac este îngust și nu permite regurgitarea conținutului gastric D. Orificiul piloric este situat la nivelul vertebrelor T11 - T12 E. Are aspect fusiform</p> <p>SC. Which of the following statements about the newborn stomach are true, except:</p> <p>A. Its capacity is about 30-35 ml B. The cardiac orifice (or ostium) is located at the level of the TVIII – TIX vertebrae C. The cardiac orifice (or ostium) is narrow and does not allow the gastric reflux D. The pyloric orifice (or ostium) is located at the level of the TXI – TXII vertebrae E. Is shape is like spindle</p> <p>CS. Для желудка новорождённых верны следующие утверждения, за исключением одного:</p> <p>A. Имеет ёмкость около 30-35 мл B. Кардиальное отверстие находится на уровне 8-го – 9-го грудных позвонков C. Кардиальное отверстие узкое и не позволяет рефлюкс содержимого желудка D. Пилорическое отверстие находится на уровне 11-го – 12-го грудных позвонков E. Веретенообразной формы</p> <p>Cunoscând faptul, că nou-născuții regurgitează destul de frecvent pare a fi deșucheată afirmația „C”. Din contra, la nou-născut porțiunea cardiacă a stomacului are o deschidere largă cu esofagul, ceea ce explică regurgitarea conținutului gastric în cavitatea bucală. În cazul dat unicul enunț fals este „C”.</p>
<p>115.</p>	<p>CS. Cu referință la topografia stomacului; afirmații incorecte:</p> <p>A. Orificiul cardiac se află puțin la stânga de nivelul vertebrelor T10 - T11 B. Orificiul piloric este situat din partea dreaptă a vertebrelor T12 - L1 C. Curbura mică este orientată înainte și în sus D. Curbura mare - în jos și spre stânga E. Fornixul - spre stânga și în sus</p> <p>SC. Which of the following statements about the topography of the stomach is false:</p> <p>A. The cardiac orifice is located slightly to the left of the TX – TXI vertebrae B. The pyloric orifice is located to the right of the TXII – LI vertebrae C. The lesser curvature faces forward and upward D. The grater curvature faces downward and to the left E. Fornix - to the left and upward</p> <p>CS. Относительно топографии желудка: неправильные утверждения:</p> <p>A. Кардиальное отверстие находится несколько влево от уровня 10-го – 11-го грудных позвонков B. Пилорическое отверстие расположено с правой стороны 12-го грудного и 1-го поясничного позвонков C. Малая кривизна направлена вперёд и вверх D. Большая кривизна – вниз и налево E. Свод – в лево и вверх</p>

Și de această dată avem de a face cu un singur enunț fals, care ține de orientarea curburii mici a stomacului. Aceasta este orientată **spre dreapta** și în sus, nu anterior și în sus.
Astfel afirmația incorectă este „C”.

116. CM. Topografia unui organ este caracterizată prin:

- A. Sintopie
- B. Stereotopie
- C. Scheletotopie
- D. Ortotopie
- E. Holotopie

MC. The topography of an organ includes:

- A.** Syntopy
- B.** Stereotopy
- C.** Skeletotopy
- D.** Orthotopy
- E.** Holotopy

CM. Пространственное расположение органа характеризуется через:

- A. Синтопию
- B. Стереотопию
- C. Скелетотопию
- D. Ортопию
- E. Голотологию

Topografia oricărui organ, mai ales din cavitatea toracică sau abdominală, se caracterizează prin holotopie și sintopie. Holotopia caracterizează poziția unui organ sau a altei formațiuni anatomice în spațiu, indică loja, sau regiunea de corp, în care se află organul dat. Scheletotopia indică localizarea organului față de structurile osoase adiacente sau aflate la o distanță relativ nu prea mare, cum ar fi vertebrele, coastele, iar sintopia caracterizează raporturile organului dat cu organele, sau structurile vecine. *Corect – „A”, „C” și „E”.*

117. CM. Dimensiunile stomacului oricărui subiect sunt determinate de:

- A. Vârstă
- B. Gen
- C. Deprinderile alimentare
- D. Tipul constituțional
- E. Factori ereditari

MC. The dimensions of the stomach are determined by:

- A.** Age
- B.** Gender
- C.** Alimentary behavior
- D.** Constitutional type
- E.** Hereditary factors

CM. Размеры желудка каждого человека обусловлены:

- A. Возрастом
- B. Полом
- C. Характером пищи
- D. Типом конституции
- E. Наследственными факторами

Dimensiunile stomacului sunt variabile și depind de tipul constituțional al individului, vârsta lui, gen, deprinderile alimentare individuale, gradul de plenitudine sau vacuitate, raporturile cu organele vecine, prelungirea abdominală etc. Un stomac cu un conținut moderat cantitativ are o lungime de 24-26 cm, distanța maximă dintre cele două curburi (lățimea) nu depășește 10-12

cm, iar distanța dintre pereții anterior și posterior (grosimea) este de cca 8-9 cm. Lungimea stomacului gol este de cca 18-20 cm, iar distanța dintre curburi – 7-8 cm, pereții anterior și posterior sunt lipiți. Capacitatea medie a stomacului la adult este de cca 3 l (1,5-4,0 l). **Prin urmare afirmații corecte sunt „A”, „B”, „C” și „D”.**

118. CM. Stomacul este în adiacență cu:

- A. Colonul transvers
- B. Splina
- C. Diafragma
- D. Rinichiul și suprarenala din dreapta
- E. Lobul stâng al ficatului

MC. The stomach comes in contact with the:

- A. Transverse colon
- B. Spleen
- C. Diaphragm
- D. Right kidney and right adrenal gland
- E. Left lobe of liver

CM. Желудок соприкасается с:

- A. Поперечной ободочной кишкой
- B. Селезёнкой
- C. Диафрагмой
- D. Почкой и правым надпочечником
- E.левой долей печени

Sintopia stomacului este totdeauna relativă, deoarece acest organ își modifică permanent forma și dimensiunile în funcție de gradul de plenitudine și starea organelor adiacente. Fața anterioară a stomacului în stare postprandială (după masa de prânz) cu porțiunile sale cardiacă, a bolții și cu corpul contractează cu diafragma, prin curbura mică stomacul vine în raport cu fața viscerală a lobului stâng al ficatului, iar o parte mică, triunghiulară din peretele lui anterior contractează direct cu fața internă a peretelui anterior al abdomenului. Peretele posterior al stomacului este orientat spre bursa omentală. Cu zona curburii mari stomacul vine în raport cu colonul și mezocolonul transvers, partea superioară a curburii mari contractează cu splina, iar în spatele peritoneului parietal se află polul superior al rinichiului stâng cu suprarenala și pancreasul. **Afirmațiile „A”, „B”, „C” și „E” sunt cele corecte.**

119. CM. Pentru stomac sunt caracteristice următoarele părți:

- A. Cardică
- B. Pilorică
- C. Corp
- D. Fundul
- E. Duodenală

MC. The stomach has the following parts:

- A. Cardiac part
- B. Pyloric part
- C. Body
- D. Fundus or fornix
- E. Duodenal part

CM. Для желудка характерны следующие части:

- A. Кардиальная
- B. Пилорическая
- C. Тело
- D. Дно
- E. Двенадцатиперстная

	<p>Stomacului i se descriu porțiunile:</p> <ul style="list-style-type: none"> - cardiacă, zona adiacentă orificiului cardiac; - pilorică, partea adiacentă pilorului; - fundul, bolta sau fornixul – porțiunea în formă de cupolă din stânga cardiei; - corpul, partea dintre boltă și partea pilorică. <i>Acestor părți ale stomacului le corespund enunțurile „A”, „B”, „C” și „D”, care sunt cele corecte.</i>
120.	<p>CM. Care din afirmații sunt corecte pentru topografia stomacului:</p> <ul style="list-style-type: none"> A. Se află 1/4 în hipocondrul stâng și 3/4 în regiunea epigastrică B. 1/4 se află în regiunea epigastrică iar 3/4 în hipocondrul stâng C. Orificiul cardiei se află la nivelul vertebrelor T10 - T11 D. Orificiul piloric se află la nivelul vertebrelor T12 - L1 (marginea stângă) E. Orificiul piloric este situat la nivelul vertebrei T12 - L1 din dreapta <p>MC. Which of the following statements about the topography of stomach are true:</p> <ul style="list-style-type: none"> A. The ¼ part is located in the left hypochondriac region and the ¾ - in the epigastric region B. The ¼ part is located in the epigastric region and ¾ - in the left hypochondriac region C. The cardiac orifice is located at the level of the TX – TXI vertebrae D. The pyloric orifice is located at the level of the TXII – LI vertebrae (left side) E. The pyloric orifice is located at the level of the TXII – LI vertebrae (right side) <p>СМ. Какие из перечисленных утверждений верны для топографии желудка:</p> <ul style="list-style-type: none"> A. Одна четвёртая часть расположена в левом подреберье, а три четверти – в эпигастральной области B. Одна четвёртая часть расположена в эпигастральной области, а три четверти – в левом подреберье C. Кардиальное отверстие расположено на уровне 10-го – 11-го грудных позвонков D. Пилорическое отверстие расположено на уровне 12-го грудного и 1-го поясничного позвонка (у левого края) E. Пилорическое отверстие расположено на уровне 12-го грудного и 1-го поясничного позвонка справа <p>Holotopia și scheletotopia stomacului sunt următoarele:</p> <ul style="list-style-type: none"> - este situat în etajul superior al cavității abdominale, sub diafragmă și fața viscerală a ficatului în așa mod în cât ¾ din el se află în hipocondrul stâng, iar restul (1/4) – în regiunea epigastrică; - orificiul cardiac al stomacului este situat din stânga coloanei vertebrale, la nivelul corpurilor vertebrelor toracice T₁₀₋₁₁, iar orificiul (ostiul) piloric – din dreapta colanei vertebrale, la nivelul discului dintre corpurile vertebrelor T₁₂ – L₁. <i>Prin urmare corecte sunt enunțurile „B”, „C”, „E”.</i>
121.	<p>CM. Peretele anterior al stomacului contactează cu:</p> <ul style="list-style-type: none"> A. Lobul stâng al ficatului B. Diafragma C. Colonul transvers D. Lobul caudat al ficatului E. Peretele abdominal anterior <p>MC. The anterior wall of stomach comes in contact with the:</p> <ul style="list-style-type: none"> A. Left lobe of liver B. Diaphragm C. Transverse colon D. Caudate lobe of liver E. Anterior abdominal wall <p>СМ. Передняя стенка желудка соприкасается с:</p> <ul style="list-style-type: none"> A.левой долей печени B. диафрагмой

- C. Поперечной ободочной кишкой
- D. Хвостатой долей печени
- E. Передней брюшной стенкой

În cadrul prezentării sintopiei stomacului s-a menționat, că prin peretele său anterior stomacul vine în raport cu diafragma, fața viscerală a lobului stâng al ficatului și cu fața internă a peretelui abdominal anterior. În legătură cu peretele anterior al abdomenului trebuie menționat faptul, că acesta nu este structurat uniform – în partea sa superioară (la nivel de hipocondru) el este format de coastele V-IX și spațiile intercostale VI-VIII. Prin urmare fața anterioară a stomacului va avea o zonă „ascunsă” în spatele coastelor și spațiilor intercostale, în cadrul căreia clinicienii disting spațiul semilunar al lui Traube, sonor la percuție, delimitat sus de cartilajul coastei V, din dreapta – de matitatea cardiacă, din stânga – de matitatea splenică. Cealaltă parte a feței anterioare a stomacului, care nu e acoperită de diafragmă și fața viscerală a ficatului și contactează direct cu peretele anterior al abdomenului este numită triunghiul lui Labbe, care e delimitat din stânga de arcul costal, din dreapta – de marginea anterioară a ficatului, iar de jos – de linia bicostală X. **Corect – „A”, „B” și „E”.**

122. CM. Peretele posterior al stomacului este în adiacență cu:

- A. Colonul transvers și mezocolonul lui
- B. Splina
- C. Este despărțit prin bursa omentală de fața anterioară a pancreasului
- D. Este în raport direct cu rinichiul stâng și suprarenala stângă
- E. Este în raport cu diafragma

MC. The posterior wall of stomach comes in contact with the:

- A. Transverse colon and its mesentery
- B. Spleen
- C. It is separated from the pancreas by the omental bursa
- D. It comes in direct contact with the left kidney and the left adrenal gland
- E. Diaphragm

CM. Задняя стенка желудка соприкасается с:

- A. Поперечной ободочной кишкой и её брыжейкой
- B. Селезёнкой
- C. Отделена сальниковой сумкой от передней поверхности поджелудочной железы
- D. Напрямую соприкасается с левой почкой и левым надпочечником
- E. С диафрагмой

Peretele posterior al stomacului este orientat spre bursa omentală. Doar prin curbura sa mare organul contractează cu colonul transvers, mezocolonul acestuia și splina. La acest nivel, posterior de peritoneul parietal, care tapetează peretele posterior al abdomenului se află pancreasul și extremitatea superioară a rinichiului stâng cu glanda suprarenală, care sunt separate de peretele gastric prin bursa omentală. **Enunțuri corecte sunt „A”, „B” și „C”.**

123. CM. Tunica mucoasă a stomacului formează:

- A. Pliuri gastrice
- B. Viloziități
- C. Arii gastrice
- D. Foveole gastrice
- E. Valvula pilorică

MC. The mucous coat (or tunic) of stomach forms:

- A. Gastric folds
- B. Villi
- C. Gastric areas
- D. Gastric pits (or foveolae)
- E. Pyloric valve

СМ. Слизистая оболочка желудка образует:

- A. Складки желудка
- B. Ворсинки
- C. Желудочные поля
- D. Желудочные ямочки
- E. Пилорическую заслонку

Tunica mucoasă a stomacului are o structură complexă, fiind formată dintr-o componentă epitelială, una conjunctivă (corionul) și o lamelă musculară proprie a mucoasei. Anume prin acțiunea acestei lamele musculare mucoasa gastrică formează plice gastrice, cu orientare diferită în diverse porțiuni ale stomacului. Astfel în regiunea fundului și corpului se formează pliuri transversale oblice și longitudinale; de-a lungul curburii mici pliurile longitudinale sunt destul de pronunțate – aici ele delimitează un șanț temporar – canalul gastric, calea gastrică sau calea lui Waldeyer. În afară de aceasta mucoasa gastrică mai formează valva pilorică și valva Braune-Gubarev (o plică de mucoasă, aflată la trecerea esofagului în stomac). Aceste formațiuni, la apariția cărora contribuie mucoasa gastrică nu trebuie confundate cu particularitățile structurale ale ei – ariile gastrice (Forsel), foveolele gastrice (Frey), plicele vilozitate etc.

Prin urmare enunțuri corecte sunt „A” și „C”.

124. СМ. În peretele stomacului se disting următoarele straturi:

- A. Adventiceal
- B. Seros
- C. Subseros
- D. Muscular
- E. Mucos

MC. The gastric wall consists of the following coats (or tunics):

- A. Adventitia
- B. Serous coat (or serosa)
- C. Tela subserosa
- D. Muscular coat
- E. Mucosa

СМ. В стенке желудка различают следующие слои:

- A. Соединительнотканый
- B. Серозный
- C. Субсерозный
- D. Мышечный
- E. Слизистый

Peretele gastrice este alcătuit din patru tunici, specifice pereților tubului digestiv – mucoasă, submucoasă, musculară și seroasă; între peritoneul visceral, care acoperă stomacul din exterior și tunica musculară se află o pătură subțire de țesut conjunctiv lax – baza subseroasă.

Enunțurile corecte sunt „B”, „C”, „D” și „E”.

125. СМ. Cu referință la formele stomacului pe viu:

- A. De con
- B. ampulară
- C. De cârlig
- D. De fund de sac
- E. De ciorap

MC. Which of the following statements regarding the shapes of the stomach in a living person is true:

- A. It is cone - shaped
- B. It is ampulla - shaped

- C.** It is hook - shaped
- D.** It has the shape of a bottom of sac
- E.** It has the shape of an elongated hook

CM. Относительно форм желудка на живом:

- A. Конусовидная
- B. Ампулярная
- C. В виде крючка
- D. В виде мешка
- E. В виде чулка

Pe viu variantele de configurație externă a stomacului se reduc la trei forme principale – de cârlig (Rieder) – în cca 80% din cazuri, de corn (Holzknecht) și de ciorap, sau alungit.
În cazul dat enunțuri corecte sunt „C” și „E”; celelalte forme enunțate prezintă distractori.

126. CM. "Area nuda" a stomacului este localizată pe:

- A. Curbura mică
- B. Peretele anterior
- C. Regiunea fundică
- D. Curbura mare
- E. Nicio afirmație nu este corectă

MC. "Area nuda" of stomach is located:

- A.** On the lesser curvature
- B. On the anterior surface
- C. In the region of fundus (or fornix)
- D.** On the greater curvature
- E. None of statements is true

CS. «Голая область» желудка располагается на:

- A. Малой кривизне
- B. На передней стенке
- C. В области дна
- D. Большой кривизне
- E. Ни одно утверждение не верно

În Terminologia Anatomică (1998) noțiunea de „area nudă” se referă numai la ficat; ea indică o zonă a marginii (feței) posterioare a ficatului, care nu este acoperită cu peritoneu. Astfel de arii ale feței externe există și la stomac – acestea sunt fâșiile înguste de-a lungul curburilor mare și mică, la nivelul cărora se întâlnesc foilele peritoneului de pe fețele anterioară și posterioară a organului, precum și o zonă foarte mică (cu lățimea de cca 5 cm) situată pe fața posterioară la stânga de ostiul cardiac, prin care stomacul vine în raport direct cu diafragma, iar uneori și cu polul superior al rinichiului stâng și glanda suprarenală.
Prin urmare corecte sunt doar enunțurile „A” și „D”.

127. CM. Care din termeni se utilizează la descrierea radioanatomică a stomacului

- A. Sacul digestor
- B. Sinusul
- C. Fundul
- D. Canalul egestor
- E. Toți termenii enumerați

CM. Which of the following terms is used to describe the X-ray examination of the stomach

- A.** Digestive sac
- B. Sinus
- C. Fundus

- D.** Evacuation canal
E. All statements are true

СМ. Какие термины используются при описании радиоанатомии желудка:

- A. Пищеварительный мешок
B. Sinus
C. Дно
D. Эвакуаторный канал
E. Все перечисленные термины

La descrierea radiologică a stomacului sunt utilizați termeni, care nu sunt incluși în nomenclaturile anatomice (BNA, INA, PNA, TA). Astfel la porțiunea digestivă se disting sacul digestiv cu polul superior și inferior, fornixul, corpul, sinusul și unghiul, iar la porțiunea egestivă – canalul egestor, antrul piloric, pilorul. **În felul acesta corecte sunt afirmațiile „A”, „B” și „D”.**

**Intestinul subțire –
topografie, segmente, structură, funcții,
explorare pe viu.**

128. CS. Selectați afirmațiile corecte referitoare la duoden:

- A. Este situat intraperitoneal
B. În porțiunea terminală are o dilatare numită bulbul duodenului
C. Porțiunea descendentă este în raport cu rinichiul stâng
D. Partea superioară este aderentă la stomac
E. În el se deschide ampula hepatopancreatică

SC. Choose the correct statements regarding the duodenum:

- A. It is located intraperitoneally
B. Its terminal portion forms a dilatation called the duodenal bulb
C. The descending portion comes in contact with the left kidney
D. The superior portion adheres to the stomach
E. The hepatopancreatic ampulla (of Vater) empties into the lumen of the duodenum

CS. Выберите правильные утверждения относительно двенадцатиперстной кишки:

- A. Расположена интраперитонеально
B. Конечный отдел имеет расширение, называемое луковицей
C. Нисходящая часть покрыта левой почкой
D. Верхняя часть присоединяется к желудку
E. В неё открывается печёчно-панкреатическая ампула

Poziție intraperitoneală are porțiunea inițială a duodenului – ampula sau bulbul, care este acoperit în totalitate de peritoneu, dar și segmentul distal al duodenului la nivelul flexurii duodenojejunale. În rest, celelalte porțiuni ale duodenului sunt acoperite de peritoneu numai pe fața lor anterioară, prin urmare au poziție extraperitoneală.

Bulbul sau ampula duodenului este porțiunea inițială a duodenului, care ocupă aproximativ o jumătate din partea superioară a organului. Este cea mai largă și cea mai scurtă porțiune, aflată între valva pilorică și prima plică circulară a mucoasei.

Porțiunea descendentă coboară pe flancul drept al coloanei vertebrale, între vertebrele L₁-L₃, posterior ea este în raport cu rinichiul drept, iar medial – cu capul pancreasului.

Porțiunea superioară a duodenului nu poate adera la stomac deoarece nu are raporturi cu acesta. În lumenul duodenului, pe papila lui mare (Vater sau Wiart) se deschide ampula hepatopancreatică (diverticulul Vater). Astfel toate afirmațiile cu excepția ultimei sunt niște falsuri.

Răspunsul corect este „E”.

129. CS. Pentru duoden sunt caracteristice toate afirmațiile cu excepția:

- A. Nu are mezou și este situat retroperitoneal
- B. Trece în jejun la nivelul vertebrei L3 din dreapta
- C. În porțiunea lui descendentă se deschide ampula hepatopancreatică
- D. Papila lui mare se află pe partea inferioară a pliului longitudinal
- E. Superior de papila duodenală mare este situată papila duodenală mică

SC. All the following statements are characteristic of the duodenum, except:

- A. It has no mesentery and it is located retroperitoneally
- B. It continues with the jejunum at the level of the LIII vertebra (its right side)**
- C. The hepatopancreatic ampulla empties into its descending portion
- D. The major duodenal papilla is located on the inferior part of the longitudinal fold
- E. The minor duodenal papilla is located above the major one

CS. Для двенадцатиперстной кишки все характеристики верны, за исключением:

- A. Не имеет брыжейки и расположена ретроперитонеально
- B. Переходит в тощую кишку на уровне 3-го поясничного позвонка справа
- C. В нисходящий отдел открывается печёчно-панкреатическая ампула
- D. Её большой сосок находится в нижней части продольной складки
- E. Выше большого дуоденального соска находится малый сосок

Analizând cu atenție fiecare afirmație nu este complicat de observat, că enunțul fals ține de scheletotopia duodenului.

La nivelul vertebrei L₃, numai că nu din dreapta, ci din stânga partea orizontală a duodenului trece în cea ascendentă. Aceasta ajunge până la marginea stângă a corpului vertebrei L₂, la nivelul căreia se află flexura duodenojejunală – trecerea duodenului în intestinul subțire mezenterial și important punct de reper.

Enunțul fals este „B”.

130. CS. Care din formele indicate ale duodenului este mai frecvent întâlnită:

- A. Inelară
- B. De ansă dispusă vertical
- C. De ansă dispusă orizontal
- D. De potcoavă
- E. Duoden în „V”

SC. Which of the following shapes of the duodenum occurs more commonly:

- A. Ring - shaped duodenum (or O-shaped)
- B. Shape of a vertical loop duodenum (or U-shaped)
- C. Shape of a horizontal loop duodenum
- D. Horseshoe-shaped duodenum (or C-shaped)**
- E. V-shaped duodenum

CS. Какие из указанных форм двенадцатиперстной кишки характерны:

- A. Кольцеобразная
- B. В виде вертикально направленной петли
- C. В виде горизонтально направленной петли
- D. Подковы
- E. В виде цифры „V”

De menționat faptul, că până în prezent nu există o clasificare a formelor duodenului, acceptată unanim, deși cele trei forme (în „U”, în „V” și inelară, sau semiinelară) descrise de marele anatomist și chirurg român Th. Ionescu sunt recunoscute și propagate în continuare (L. Testut, A. Latarjet, 1949; V. Papilian, 1993; V. Panaitescu, C. Petrencic, 1988). După B. B. Мурасов (2007) la 47,7% din persoanele de 17-74 ani duodenul are formă de „C”, la 23% - de „U”, la 19,1% - inelară și la 10,2% - de „V”.

Majoritatea autorilor consideră însă, că cea mai răspândită formă de duoden este cea „în potcoavă” (probabil formele în „U”, „C”, semiinelare luate împreună).
Prin urmare afirmația corectă este „D”.

131. CS. Prin care duct bila se scurge în duoden:

- A. Hepatic comun
- B. Cistic
- C. Ducturile segmentare
- D. Coledoc
- E. Ducturile interlobulare

SC. Through which duct does bile flow in the duodenum:

- A. Common hepatic duct
- B. Cystic duct
- C. Segmental duct
- D. Common bile duct**
- E. Interlobular duct

CS. Какой жёлчный проток открывается в двенадцатиперстную кишку:

- A. Общий печёночный
- B. Проток жёлчного пузыря
- C. Сегментарные протоки
- D. Общий жёлчевыводящий проток
- E. Междольковые протоки

Având în vedere faptul că ducturile interlobulare și cele segmentare sunt căi biliare intrahepatice, iar ductul cistic leagă vezicula biliară cu ductul hepatic comun formându-se canalul coledoc nu încapе îndoiala că este vorba despre ultimul. **Enunțul corect – „D”.**

132. CS. Selectați afirmația corectă referitoare la jejun - ileon:

- A. Ileonul are o culoare roz-pronunțată
- B. Ansele jejunului sunt situate superior și la stânga
- C. Peretele ileonului este mai gros
- D. Jejunul are un diametru mai mic
- E. Jejunul este de culoare gri-roz

SC. Choose the correct statements regarding the jejunum - ileum:

- A. The ileum is bright of pink color
- B. The loops of the jejunum are located upward and to the left**
- C. The wall of the ileum is thicker
- D. The jejunum has a smaller diameter
- E. The jejunum is of pinkish-grey color

CS. Выберите верные утверждения относительно тощей и подвздошной кишок:

- A. Подвздошная кишка имеет ярко выраженный розовый цвет
- B. Петли тощей кишки расположены выше и слева
- C. Стенки подвздошной кишки более толстые
- D. Тощая кишка имеет меньший диаметр
- E. Тощая кишка имеет серо-розовый цвет

Spre deosebire de jejun ileonul are o culoare roz-gri, ansele lui sunt concentrate în partea de jos și din dreapta, are un calibru mai mic și peretele mai subțire pe când jejunul fiind vascularizat din abundență are o culoare roz aprinsă, un diametru mai mare, pereți mai groși (datorită plicelor circulare Kerckring mai înalte și mai dese și a vilozităților numeroase și mai voluminoase), ansele lui, de regulă, ocupă partea abdomenului din stânga și de sus etc. prin urmare în afirmațiile prezentate lucrurile sunt inversate, cu excepția „B”. **Corect este „B”.**

133.	<p>CS. Intestinul subțire are următoarele porțiuni:</p> <p>A. Duodenul B. Porțiunea ascendentă C. Porțiunea descendentă D. Intestinul mezenterial E. Porțiunea orizontală</p> <p>SC. The small intestine has the following portions:</p> <p>A. Duodenum B. Ascending part C. Descending part D. Mesenteric part E. Horizontal part</p> <p>CS. Тонкая кишка имеет следующие части:</p> <p>A. Двенадцатиперстная кишка B. Восходящая часть C. Нисходящая часть D. Брыжеечная часть E. Горизонтальная часть</p> <p>Intestinul subțire i se disting trei diviziuni – duodenul, jejunul și ileonul. Termenul „intestin subțire mezenterial”, care include jejunul și ileonul și este bazat pe raporturile cu peritoneul este unul arbitrar, neomologat de niciuna dintre nomenclaturile anatomice, inclusiv Terminologia Anatomică (1998). Porțiunile ascendentă, descendentă, orizontală reprezintă subdiviziuni ale duodenului, nu a întregului intestin subțire. Prin urmare în cazul dat există o <i>singură afirmație corectă – „A”</i>.</p>
134.	<p>CM. La intestinul subțire se disting următoarele porțiuni:</p> <p>A. Duodenul B. Intestinul mezenterial C. Jejunul D. Ileonul E. Cecul</p> <p>MC. The small intestine has the following portions:</p> <p>A. Duodenum B. Mesenteric part C. Jejunum D. Ileum E. Coecum</p> <p>CM. В тонкой кишке различают следующие части:</p> <p>A. Двенадцатиперстная кишка B. Брыжеечная часть C. Тощая кишка D. Подвздошная кишка E. Слепая кишка</p> <p>Vezi explicația de mai sus. Cecul nu ține de intestinul subțire, el este parte componentă a intestinului gros. <i>Astfel enunțuri corecte sunt „A”, „C”, „D”</i>.</p>
135.	<p>CM. Porțiunea descendentă a duodenului:</p> <p>A. Se dezvoltă din porțiunile anterioară și mijlocie a intestinului primar B. Se află anterior de rinichiul stâng C. Este intersectată de rădăcina mezocolonului transvers</p>

- D. Este plasată la dreapta de coloana vertebrală
- E. Are o lungime de 4 - 5 cm

MC. The descending part of the duodenum:

- A. Develops from the foregut and midgut
- B. Is located in front of the left kidney
- C. Is crossed by the root of the transverse mesocolon
- D. Is located to the right of the spine (or vertebral column)
- E. Its length is about 4 - 5 cm

СМ. Нисходящая часть двенадцатиперстной кишки:

- A. Развивается из переднего и среднего отделов первичной кишки
- B. Расположена впереди левой почки
- C. Перекрещивает корень брыжейки поперечной ободочной кишки
- D. Расположена справа от позвоночного столба
- E. Имеет длину 4 – 5 см

Porțiunea descendentă a duodenului se dezvoltă din proenteron și mezenteron (porțiunile anterioară și mijlocie ale intestinului primar). Se întinde de-a lungul marginii drepte a coloanei vertebrale, de la nivelul vertebrei L₁, unde se află flexura superioară a duodenului, până la nivelul vertebrei L₃, unde se află flexura duodenală inferioară. Are o lungime de cca 8-10 cm; posterior contactează cu rinichiul drept, la stânga – cu canalul coledoc, iar din partea anterioară este intersectată de rădăcina mezocolonului transvers și vine în adiacență cu ficatul.

Ținând cont de cele expuse, corecte sunt afirmațiile „A”, „C”, „D”.

136. СМ. Porțiunea orizontală a duodenului:

- A. Se află la nivelul vertebrei L-III
- B. Traversează vena cavă inferioară
- C. Este fixată de diafragmă prin m. suspensorius duodeni
- D. Conține plice longitudinale
- E. Este situată extraperitoneal

MC. The horizontal part of the duodenum:

- A. Is located at the level of the LIII vertebra
- B. Crosses the inferior vena cava
- C. Is fixed to the diaphragm by the *m. suspensorius duodeni*
- D. Contains the longitudinal folds
- E. Is located extraperitoneally

СМ. Горизонтальная часть двенадцатиперстной кишки:

- A. Находится на уровне III поясничного позвонка
- B. Пересекает нижнюю полую вену
- C. Фиксируется к диафрагме при помощи мышцы, подвешивающей двенадцатиперстную кишку
- D. Содержит продольные складки
- E. Имеет экстраперитонеальное положение

Porțiunea orizontală a duodenului se începe de la flexura duodenală inferioară trece orizontal spre stânga la nivelul corpului vertebrei L₃, anterior de vena cavă inferioară, după ce se orientează în sus și se continuă cu porțiunea ascendentă. Această porțiune a duodenului, de fapt ca și celelalte, cu excepția bulbului, este situată extraperitoneal. Nu contractează cu diafragma, iar mucoasa ei formează, ca și în restul porțiunilor intestinului subțire doar plice circulare.

Astfel corecte sunt enunțurile „A”, „B” și „E”.

137. CM. Porțiunea ascendentă a duodenului:

- A. Se dezvoltă din intestinul mijlociu
- B. Posterior de ea se află aorta abdominală
- C. Peste segmentul ei inițial trec vasele mezenterice superioare
- D. Conține plice longitudinale
- E. Se termină cu flexura duodenojejunală

MC. The ascending part of the duodenum:

- A. Develops from the midgut
- B. The abdominal aorta is located behind of it
- C. The superior mesenteric vessels cross its initial segment
- D. Contains the longitudinal folds
- E. Ends with the duodenojejunal flexure

CM. Восходящая часть двенадцатиперстной кишки:

- A. Развивается из средней кишки
- B. Позади неё расположена брюшная аорта
- C. Через её отделы первоначально проходят сосуды верхней брыжеечной артерии
- D. Содержит продольные складки
- E. Заканчивается дуоденально-тощим изгибом

Porțiunea ascendentă a duodenului începe la nivelul vertebrei L₃, de partea stângă a coloanei vertebrale și urcă până la nivelul vertebrei L₂, marginea stângă a corpului ei, unde se termină cu flexura duodenojejunală. Are o lungime de aproximativ 6 cm, similară cu cea a porțiunii orizontale. Din partea anterioară este încrucișată de mezoul intestinului subțire și vasele mezenterice superioare, iar prin partea sa posterioară are raporturi cu coloana vertebrală, aorta, vena cavă inferioară. Porțiunea ascendentă a duodenului se dezvoltă, ca și întreg intestinul subțire (cu excepția bulbului duodenal) din mezenteron (porțiunea mijlocie a intestinului primitiv). Mucoasa acestei porțiuni formează numai plice circulare. *Astfel corecte sunt afirmațiile „A”, „B”, „C” și „E”.*

138. CM. Porțiunea superioară a duodenului:

- A. Începe din stânga planului sagital median
- B. Constituie marginea inferioară a orificiului epiploic
- C. Se află anterior de vena portă
- D. Este în raport cu lobul pătrat al ficatului
- E. Pe peretele ei anterior se deschide canalul coledoc

MC. The superior part of duodenum:

- A. Starts to the left of the sagittal (or median) plane
- B. Is the inferior margin of the epiploic orifice
- C. Is located in front of the portal vein
- D. Comes in contact with the quadrate lobe of liver
- E. The common bile duct opens on its anterior wall

CM. Верхняя часть двенадцатиперстной кишки:

- A. Начинается слева от срединной сагитальной плоскости
- B. Образует нижний край сальникового отверстия
- C. Расположена впереди воротной вены
- D. Покрыта квадратной долей печени
- E. На передней стенке открывается общий желчевыводящий проток

Porțiunea superioară a duodenului se începe de la pilor din partea dreaptă a vertebrei toracice XII sau lombare I, se orientează spre dreapta, posterior și în sus și formează flexura superioară a duodenului, după care urmează porțiunea descendentă. Are o lungime de cca 4-5 cm. Posterior de ea se află vena portă, ductul biliar comun, iar fața ei superioară contactează

cu lobul patrat al ficatului și vezicula biliară. Porțiunea superioară prezintă un segment intraperitoneal, care participă împreună cu pancreasul la delimitarea orificiului epiploic. Segmentul inițial al duodenului, numit ampulă sau bulb, ocupă aproximativ o jumătate din porțiunea superioară a organului, fiind cea mai scurtă, mai largă și mai mobilă porțiune a duodenului, situată intraperitoneal. Bulbul este delimitat proximal de valva pilorică, iar distal – de prima plică circulară a mucoasei. **Corecte sunt enunțurile „B”, „C” și „D”.**

139. CM. Duodenul:

- A. Reprezintă prima porțiune a intestinului subțire
- B. Are o lungime de aproximativ 25 cm
- C. Cuprinde ca într-o potcoavă capul pancreasului
- D. Constă din trei segmente
- E. În fiecare segment se află papile duodenale

MC. Duodenum:

- A. Is the first portion of the small intestine
- B. Its length is about 25 cm
- C. Is horseshoe-shaped and it surrounds the head of the pancreas
- D. Consists of three parts
- E. Each segment of the duodenum has the duodenal papillae

CM. Двенадцатиперстная кишка:

- A. Представляет первую часть тонкой кишки
- B. Имеет длину примерно 25 см
- C. Окружает в виде подковы головку поджелудочной железы
- D. Состоит из 3-х отделов
- E. В каждом отделе находятся дуоденальные сосочки

Denumirea primei porțiuni a intestinului subțire (douăsprezece lățimi de deget) își are originea în lucrările anatomicștilor antici care atribuiu organului o lungime de cca 25 cm. Aceasta corespunde numai părții de duoden între pilor și nivelul în care este încrucișat de vasele mezenterice superioare. Unii autori consideră lungimea duodenului egală cu aproape 30 cm. Duodenul este cuprins între pilor și flexura duodenojejunală; de cele mai multe ori el are forma unei potcoave, în a cărei concavitate, orientată în sus și spre stânga este încadrat capul pancreasului. El prezintă nu trei, ci patru porțiuni (segmente), dintre care numai în porțiunea descendentă se află papile – papila duodenală mare (Vater, sau Wiart) și papila duodenală mică (Santorin). **Prin urmare enunțuri corecte sunt „A”, „B”, „C”.**

140. CM. Care dintre afirmațiile referitoare la structura duodenului sunt corecte:

- A. Mucoasa formează numai plice circulare
- B. Pliurile longitudinale scurte sunt situate doar in bulb
- C. Posedă și un pliu longitudinal pe peretele medial al porțiunii descendente
- D. Glandele duodenale sunt situate in baza submucoasă
- E. Glandele duodenale (Brunner) sunt amplasate in tunica mucoasă

MC. Which of the following statements regarding the structure of the duodenum are true:

- A. Its mucosa forms only the circular folds
- B. The short longitudinal folds are located only in the bulb
- C. It possesses a longitudinal fold on the medial wall of its descending part
- D. The duodenal glands are located in the submucosa
- E. The duodenal glands (of Brunner) are located in the mucosa

CM. Какие из перечисленных утверждений относительно строения двенадцатиперстной кишки верны:

- A. Слизистая образует только циркулярные складки

- V. Короткие продольные складки расположены только в луковице
- C. Одна продольная складка находится на медиальной стенке нисходящей части
- D. Дуоденальные железы расположены в подслизистой основе
- E. Дуоденальные железы (Бруннеровы) находятся в слизистой оболочке

Mucoasa duodenului formează nu doar plice circulare; pliuri longitudinale scurte se află în bulb, iar în porțiunea descendentă – plica longitudinală duodenală cauzată de traiectul intraparietal al canalelor coledoc și pancreatic. La capătul său inferior (cca la 10-15 cm de pilor) se află papila duodenală mare (Vater) cu ampula hepatopancreatică, iar la 2-3 cm mai sus de ea – papila duodenală mică, în care se deschide canalul pancreatic accesoriu (dacă nu s-a deschis în cel principal). Glandele duodenale Brünner sporesc numeric de la pilor spre papila mare, după care devin mai puțin numeroase, ca la nivelul flexurii duodenojejunale să dispară complet. Ele fac parte din glandele tubuloacinoase; partea lor secretoare ajunge până în submucoasă. **Astfel enunțuri corecte sunt „B”, „C” și „D”.**

141. CM. Spre deosebire de tunica mucoasă a ileonului tunica mucoasă a jejunului:

- A. Formează plice circulare mai înalte și situate mai aproape una de alta
- B. E de culoare roz
- C. Conține foliculi limfatici agregați (Peyer)
- D. Nu conține foliculi limfatici solitari
- E. Este mai groasă

MC. The mucosa of jejunum differs from the mucosa of ileum, as follows:

- A. The mucosa of jejunum forms the higher and more numerous circular folds**
- B. It is a pink color**
- C. It contains the aggregate lymphatic follicles (Peyer`s patches)
- D. It does not contain solitary lymphatic follicles (or nodules)
- E. It is thicker than the mucosa of the ileum**

CM. В отличие от слизистой подвздошной кишки, слизистая тощей кишки:

- A. Образует более высокие циркулярные складки, расположенные близко друг к другу
- B. Имеет розовый цвет
- C. Содержит групповые лимфоидные узелки (Пейровы бляшки)
- D. Не содержит одиночных лимфоидных узелков
- E. Имеет более толстую стенку

Mucoasa intestinului subțire dispune de anumite elemente structurale, rolul funcțional al cărora constă în elaborarea și eliberarea sucului intestinal, necesar digestiei și absorbția nutrienților, dar nu numai. În acest scop mucoasa dispune de plice circulare, vilozități intestinale, glande (cripte) intestinale (Lieberkühn), formațiuni limfoide. Tunica mucoasă a jejunului se deosebește de cea a ileonului prin faptul, că plicele circulare (Kerckring) sunt mai înalte (de 7-8 mm) și se situează la o distanță mult mai mică una de alta, culoarea ei este mai aprinsă (vascularizarea din abundență), este mai groasă, conține noduli limfoizi solitari (Pechlin sau Peyer) și nu conține noduli limfoizi agregați (plăci Peyer), ca cea a ileonului. **Prin urmare afirmații corecte sunt „A”, „B”, „E”.**

142. CM. Jejun-ileonul:

- A. Reprezintă porțiunea mezenterială a intestinului subțire
- B. Nu este separat de duoden printr-o zona de limitare precisă
- C. Are o lungime medie de 5 - 6 m
- D. Formează mai multe anse (14 - 16)
- E. Începe la flexura duodenojejunală și se termină în unghiul ileocecal

MC. The jejuno-ileum:

- A. Is the mesenteric part of small intestine**
- B. Is not separated from the duodenum by a clear delimitation**
- C. Is about 5 - 6 m in length**

- D. Forms several loops (14 - 16)
- E. Starts at the duodenojejunal flexure and ends at the ileocecal angle

СМ. Тощая и подвздошная кишка:

- A. Представляет брыжеечную часть тонкой кишки
- B. Не отделена от двенадцатиперстной кишки выраженной пограничной зоной
- C. Средняя длина 5 – 6 м
- D. Образует множество петель
- E. Начинается от двенадцатиперстного изгиба и заканчивается в илеоцекальном углу

Jejunul și ileonul reprezintă porțiunea mezenterială, intraperitoneală a intestinului subțire, care se întinde între flexura duodenojejunală (anume aceasta este limita dintre duoden și jejun) și valva ileocecală sau unghiul iliocecal. Lungimea totală a porțiunii mezenteriale a intestinului subțire este de aproximativ 5-6 m (la cadavru, pe viu ea variază între 2,2 și 4 m; la bărbat e mai mare ca la femeie). Porțiunea mezenterială a intestinului subțire formează 14-16 anse, 1/3 din care sunt amplasate superficial. Ansele jejunului se află mai mult în partea superioară a cavității abdominale, spre stânga, iar cele ale ileonului – în partea inferioară și spre dreapta. *În cazul dat afirmațiile corecte sunt „A”, „C”, „D”, „E”.*

143. СМ. Care din formațiunile mucoasei intestinului asigură funcție imunitară:

- A. Celulele endocrine
- B. Celulele glandulare
- C. Celulele caliciforme
- D. Foliculii limfoizi agregați (Peyer)
- E. Foliculii limfoizi solitari

MC. Which of the following elements of intestinal mucosa assure the immune function:

- A. Endocrine cells
- B. Glandular cells
- C. Goblet cells
- D. Aggregate lymphoid follicles (Peyer`s patches)
- E. Solitary lymphoid follicles

СМ. Какие образования слизистой кишки обеспечивают иммунную функцию:

- A. Эндокринные клетки
- B. Железистые клетки
- C. Чашеобразные клетки
- D. Скопления лимфоидных узелков (Пейровы бляшки)
- E. Одиночные лимфоидные узелки

Funcția imunitară a intestinului subțire este asigurată de formațiunile limfoide ale mucoasei lui – nodulii limfoizi solitari (Pechlin sau Peyer), absenți în duoden, rari la nivelul jejunului și numeroși în ileon și de nodulii limfoizi agregați (plăcile lui Peyer), aglomerări de noduli, care formează zone compacte, extinse (de peste 10 cm), caracteristice ileonului. *Astfel afirmații corecte sunt „D” și „E”.*

**Intestinul gros –
segmente, structură, topografie, particularități de vârstă,
explorare pe viu.**

144. CS. Alegeți varianta în care se succed segmentele intestinului gros:

- A. Apendicele vermiform, cecul, colonul ascendent, colonul descendent, colonul transvers, colonul sigmoid, rectul
- B. Cecul, colonul ascendent, colonul transvers, colonul descendent, colonul sigmoid, rectul, canalul anal
- C. Colonul ascendent, colonul descendent, colonul transvers, colonul sigmoid, rectul

- D. Colonul descendent, colonul transvers, colonul ascendent, colonul sigmoid, rectul
E. Colonul sigmoid, colonul ascendent, colonul transvers, colonul descendent, rectul

SC. Choose the variant which shows the consecutive parts of the large intestine:

- A. Vermiform appendices, coecum, ascending colon, descending colon, transverse colon, sigmoid colon, rectum
B. Coecum, ascending colon, transverse colon, descending colon, sigmoid colon, rectum
C. Ascending colon, descending colon, transverse colon, sigmoid colon, rectum
D. Descending colon, transverse colon, ascending colon, sigmoid colon, rectum
E. Sigmoid colon, ascending colon, transverse colon, descending colon, rectum

CS. Выберите варианты следования друг за другом отделов толстой кишки:

- A. Червеобразный отросток, слепая кишка, восходящая ободочная кишка, нисходящая ободочная кишка, поперечная ободочная кишка, сигмовидная кишка, прямая кишка
B. Слепая кишка, восходящая ободочная кишка, поперечная ободочная кишка, нисходящая ободочная кишка, сигмовидная кишка и прямая
C. Восходящая ободочная кишка, нисходящая ободочная кишка, поперечная ободочная кишка, сигмовидная кишка и прямая
D. Нисходящая ободочная кишка, поперечная ободочная кишка
E. Сигмовидная кишка, восходящая ободочная, поперечная ободочная и прямая

Intestinul gros reprezintă ultima parte a tubului digestiv. Are o lungime de peste 150 cm și un diametru în descreștere, de la cca 7-8 cm la 3-3,5 cm.

În conformitate cu terminologia Anatomică (1998) este format din cec, colon, rect și canalul anal. Colonul la rândul său, constă din colonul ascendent, colonul transvers, colonul descendent și colonul sigmoid. Aranjate în ordinea lor firească segmentele intestinului gros se succed după cum urmează: cecul (cu apendicele vermiform), colonul ascendent, colonul transvers, colonul descendent, colonul sigmoid, rectul, canalul anal.

Prin urmare enunțul corect este „B”.

145. CS. Apendicele vermiform; afirmații incorecte:

- A. Porneste de la cec
B. Are o lungime medie de 8,6 cm
C. Din exterior este acoperit de peritoneu
D. Nu posedă mezou
E. Poate avea diferite variante de poziție

SC. Which of the following statements about the vermiform appendix is false:

- A. It starts from the coecum
B. It averages 8.6 cm in length
C. It is covered by peritoneum
D. It has no mesentery
E. It can have different position

CS. Червеобразный отросток; неверные утверждения:

- A. Направляется из слепой кишки
B. Имеет среднюю длину 8,6 см
C. Снаружи покрыт брюшиной
D. Не имеет брыжейки
E. Может иметь различные варианты положения

Apendicele vermiform este un segment rudimentar al tubului digestiv, care datorită prezenței masive de noduli limfoizi agregați poate fi considerat ca făcând parte și din sistemul limfoid. Reprezintă o formațiune cilindrică, atașată la partea fundică a cecului. Are o lungime de 6-12 cm și un diametru de cca 5-8 mm. Printr-un orificiu – ostiul apendicelui vermiform, aflat pe peretele medial al cecului, inferior de ostiul iliocecal, comunică cu cecul; adeseori la nivelul

acestui orificiu se află o plică semilunară – valva apendicelui vermiform (Gerlach). Apendicele vermiform are o poziție intraperitoneală, dispune și de un mic mezou – mezoapendice (mesenteriolum appendicis vermiformis). Localizarea apendicelui vermiform depinde de cea a cecului, iar în raport cu acesta este foarte variabilă. Odată ce cecul este situat intraperitoneal și mai posedă și mezou, **enunțul incorect este „D”**.

146. CS. Alegeți varianta corectă de asociere:

- A. Cecul - mezoperitoneal
- B. Colonul ascendent - intraperitoneal
- C. Colonul descendent - mezoperitoneal
- D. Colonul sigmoid - extraperitoneal
- E. Rectul in integritate - extraperitoneal

SC. Choose the correct affirmation:

- A. Coecum – mesoperitoneal position
- B. Ascending colon – intraperitoneal position
- C. Descending colon – mesoperitoneal position
- D. Sigmoid colon – extraperitoneal position
- E. Entire rectum - extraperitoneal position

CS. Выберите правильные варианты ответов:

- A. Слепая кишка покрыта брюшиной мезоперитонеально
- B. Восходящая ободочная кишка занимает интраперитонеальное положение
- C. Нисходящая ободочная кишка занимает мезоперитонеальное положение
- D. Сигмовидная кишка – экстраперитонеальный орган
- E. Все отделы прямой кишки занимают экстраперитонеальное положение

Este vorba despre asocierea diverselor segmente ale intestinului gros cu poziția lor față de peritoneu. Să ne amintim poziția față de peritoneu a segmentelor, situate în cavitatea abdominală:

- cecul, se află intraperitoneal, dar nu are mezou;
- colonul ascendent – are o poziție mezoperitoneală;
- colonul transvers – este situat intraperitoneal, are mezou (mezocolonul transvers);
- colonul descendent – este situat mezoperitoneal;
- colonul sigmoid – se află intraperitoneal, are mezou;
- rectul: porțiunea superioară – poziție intraperitoneală cu mezou (mezorect);
porțiunea medie – poziție mezoperitoneală;
porțiunea inferioară – poziție extraperitoneală.

Deci, varianta corectă este „C”.

147. CS. Afirmație corectă cu privire la apendicele vermiform:

- A. Prin orificiul său se deschide în intestinul cec
- B. Originea apendicelui se proiectează pe peretele abdominal anterior în punctul Lanz
- C. Vârful apendicelui se află la mijlocul distanței: spina iliacă anterioară superioară din dreapta și ombilic (punctul (Mac Burney)
- D. Se află mezoperitoneal
- E. Mai des poate avea poziție ascendentă retrocecală

SC. The correct affirmations regarding the vermiform appendix is:

- A.** It opens into the coecum through its own orifice
- B. The origin of appendix projects into the anterior abdominal wall at Lanz` point
- C. The top of the appendix projects into the middle of the line that connects the right anterior superior iliac spine with the umbilicus (McBurney`s point)
- D. It has mesoperitoneal position
- E. Usually it has the ascending retrocecal position

CS. Верные утверждения относительно червеобразного отростка:

- A. Своим отверстием открывается в слепую кишку
- B. Начало червеобразного отростка проецируется на переднюю брюшную стенку впереди точки Ланца
- C. Верхушка червеобразного отростка находится на середине расстояния: между передневерхней подвздошной остью справа и пупком (точка Мак-Бурнея)
- D. Занимает мезоперитонеальное положение
- E. Часто может иметь восходящую забрюшинную позицию

Mai sus s-a menționat, că prin ostiul său apendicele vermiform comunică cu cecul și că apendicele este situat intraperitoneal și are și mezou. Se credea, că locul de legătură a apendicelui vermiform cu cecul s-ar proiecta pe peretele anterior al abdomenului (în punctele Mac Burney, Lanz și a.). În realitate aceste puncte corespund proiecției cutanate a sensibilității apendiculare. În ceea ce privește poziția apendicelui vermiform aceasta depinde de localizarea cecului, dar în funcție de orientarea apendicelui se disting pozițiile: descendentă în 42% din cazuri, laterală – în 26%, medială – în 17%, retrocecală – în 13% din cazuri etc. **Prin urmare există o singură afirmație corectă – „A”.**

148. CS. Afirmații corecte privind colonul descendent:

- A. Este situat în regiunea abdominală laterală dreaptă
- B. Este o continuare a colonului sigmoid
- C. Pe fața medială contactează cu ansele ileonului
- D. Are o poziție intraperitoneală
- E. Cu fața posterioară este aderent la mușchiul pătrat al lombelor și polul inferior al rinichiului stâng

SC. Choose the correct affirmations regarding the descending colon:

- A. It is located in the right lateral abdominal region
- B. It is a continuation of the sigmoid colon
- C. Its medial side comes in contact with the ileal loops
- D. It has intraperitoneal position
- E. Its posterior surface adheres to the quadratus lumborum muscle and to the inferior pole of the left kidney**

CS. Правильные утверждения относительно нисходящей ободочной кишки:

- A. Расположена справа в латеральной области живота
- B. Является продолжением сигмовидной кишки
- C. Медиальной поверхностью контактирует с петлями подвздошной кишки
- D. Занимает интраперитонеальное положение
- E. Задней поверхностью прилежит к квадратной мышце поясницы и к нижнему полюсу левой почки

Colonul descendent se începe de la flexura colică stângă (splenică) și se întinde până la nivelul crestei ilionului din stânga, de unde se continuă cu colonul sigmoid. Este situat în totalitate în regiunea abdominală laterală (flancul) din stânga având raporturi lateral cu peretele abdominal, anterior și medial – cu ansele atât ale jejunului, cât și ale ileonului, iar posterior – cu mușchiul patrat lombar și rinichiul stâng. Este tapetat la exterior cu peritoneu din părțile laterală, anterioară și medială (poziție mezoperitoneală); nu are mezou. **Afirmația corectă în cazul dat este „E”.**

149. CS. Afirmații incorecte referitoare la colonul sigmoid:

- A. Este situat în fosa iliacă stângă
- B. Trece în rect la nivelul articulației sacroiliace
- C. Este situat mezoperitoneal
- D. Lungimea lui variază între 15 și 67 cm
- E. Formează două anse cu formă și dimensiuni variabile

SC. Choose the incorrect affirmations regarding the sigmoid colon:

- A. It is located in the left iliac fossa
- B. It continues with rectum at the level of the sacroiliac joint
- C. It has the mesoperitoneal position**
- D. Its length varies from 15 to 67 cm
- E. It forms two loops of different shape and size

CS. Неверные утверждения относительно сигмовидной кишки:

- A. Расположена в левой подвздошной ямке
- B. Идёт прямо на уровне крестцовоподвздошного сустава
- C. Занимает мезоперитонеальное положение
- D. Длина варьирует от 15 до 67 см
- E. Образует две петли и имеет различные размеры

Enunțul incorect privind colonul sigmoid este la vedere – nu poate forma anse (dar acest segment într-adevăr le formează) intestinul situat mezoperitoneal.

Deci afirmația incorectă este „C”.

150. CM. Intestinul gros se deosebește de cel subțire prin:

- A. Lumenul mai larg
- B. Lungimea mai mică
- C. Prezența la exterior a teniilor, a haustrelor și a apendicelor epiploice
- D. Existența unor segmente fixate
- E. Prezența plicelor circulare

MC. The large intestine differs from the small one, as follows:

- A. Its lumen is larger**
- B. Its length is shorter**
- C. It has the teniae coli, haustrae coli and epiploic appendices**
- D. It has some fixed segments
- E. Its mucosa forms the circular folds

CM. Толстая кишка отличается от тонкой:

- A. Имеет больший просвет
- B. Имеет меньшую длину
- C. Снаружи представлены ленты, вздутия и жировые отростки
- D. Имеет несколько фиксированных отделов
- E. Имеет круговые складки

Privit din exterior intestinul gros se deosebește de cel subțire prin culoarea cenușie, prezența teniilor, haustrelor și a apendicelor epiploice (ciucurilor de grăsime), precum și prin diametrul mai mare și lungimea mai mică. Văzută din interior mucoasa intestinului gros formează plice semilunare. *Astfel enunțuri corecte sunt „A”, „B”, „C” și „D”.*

151. CM. Intestinul gros:

- A. Are o lungime de 1,5 - 2 m
- B. Diametrul lui transversal măsoară 5 - 8 cm
- C. Conține plice semilunare
- D. Mucoasa lui este prevăzută cu vilozități
- E. Nu posedă pătură submucoasă

MC. The large intestine:

- A. It has a length of 1,5 - 2 m**
- B. Its diameter measures 5 - 8 cm**
- C. It has the semilunar folds**
- D. Its mucosa forms the intestinal villi
- E. It does not possess the submucosa

СМ. Толстая кишка:

- A. Имеет длину от 1,5 до 2-х м
- B. Диаметр поперечной ободочной кишки достигает 5 – 8 см
- C. Содержит полулунные складки
- D. На её слизистой отмечены ворсинки
- E. Не содержит подслизистой основы

Intestinul gros are o lungime cuprinsă între 1,2-1,8 m (în cele mai multe cazuri de peste 1,5 m) și o grosime în descreștere (de la un diametru de 7-8 cm la origine până la 3-3,5 cm în porțiunea terminală). Peretele intestinului gros are aceeași structură ca și la intestinul subțire, cu deosebirea, că mucoasa nu posedă vilozități, nu formează plice circulare ci semilunare, altele sunt glandele din componența ei, tunica musculară nu mai este formată din fibre spiralate, constă din două straturi – circular și longitudinal, care este condensat sub aspect de trei tenii, iar tunica seroasă ca întindere diferă de la un segment la altul. Prin urmare afirmațiile false sunt „D” și „E”, iar cele corecte – „A”, „B” și „C”.

152. СМ. Cecul; afirmații corecte:

- A. Nu posedă tenii
- B. Posedă un mezou scurt
- C. E acoperit cu peritoneu
- D. E localizat în fosa iliacă dreaptă
- E. La persoanele adulte are o poziție variabilă

MC. Which of the following statements about the caecum, is correct:

- A. It does not possess teniae coli
- B. It possesses a short mesentery
- C. It is covered by the peritoneum
- D. It is located in the right iliac fossa
- E. In adults it can have a variety of positions

СМ. Слепая кишка; правильные утверждения:

- A. Не имеет лент
- B. Имеет короткую брыжейку
- C. Покрыта брюшиной
- D. Расположена в правой подвздошной ямке
- E. У взрослых имеет разное положение

Cecul este prima porțiune a intestinului gros, cea mai dilatată (6-7-8 cm), cu lungimea de cca 7-8 cm. Este amplasat în fosa iliacă dreaptă (regiunea inghinală dreaptă), unde poate fi depistat în 70-80% din cazuri, în rest având o poziție înaltă (1-2%) sau joasă (pelviană) – în 20-30% din cazuri. În raport cu peritoneul are o poziție intraperitoneală, e relativ mobil, deși nu posedă mezou. La nivelul lui se găsesc cele trei tenii, care pornesc din zona de atașare a apendicelui vermiform. Astfel afirmațiile false sunt „A” și „B”, iar cele corecte – „C”, „D” și „E”.

153. СМ. Rectul; afirmații corecte:

- A. Întreaga lui față anterioară e tapetată cu peritoneu
- B. Nu posedă tenii
- C. E prevăzut cu apendice epiploice
- D. Tunica lui externă o constituie peritoneul sau adventicea
- E. Conține plice transversale formate din tunica mucoasă și stratul circular de mușchi netezi

MC. Which of the following statements about the rectum, is correct:

- A. Its entire anterior surface is covered by the peritoneum
- B. It does not possess the teniae coli
- C. It possesses the epiploic appendices

- D. Its external tunic is peritoneum or adventitia
- E. It has the transversal folds made by mucosa and circular layer of smooth muscular fibers

СМ. Прямая кишка; верные утверждения:

- A. Вся передняя поверхность покрыта брюшиной
- B. Не имеет лент
- C. Видны жировые отростки
- D. Наружная оболочка представлена брюшиной или адвентицией
- E. Содержит поперечные складки на слизистой и слой круговых мышц гладкой мускулатуры

Rectul reprezintă ultimul segment al intestinului gros. În modul clasic noțiunea de rect include atât ampula (segmentul perineal). Terminologia Anatomica (1998) face distincție între aceste două segmente. Rezultă că în înțelesul actual rectul se referă numai la segmentul pelvin, deci la ampula rectală. În raport cu peritoneul rectul se află în mod diferit – porțiunea lui superioară are o poziție intraperitoneală, posedând și un mezou (mezorectul), porțiunea medie are o poziție mezoperitoneală, iar porțiunea inferioară (canalul anal) este situată extraperitoneal. La nivelul rectului semnele, specifice intestinului gros (teniile, haustrele, apendicele epiploice) dispar completamente, stratul longitudinal de mușchi constituie unul continuu (mușchiul Kohlrausch). Mucoasa rectului formează 2-3 plice transversale (valvulele Houston sau Nelaton) și pliuri longitudinale inconstante (în ampulă) și constante – columnele anale (în canalul anal). *Prin urmare enunțuri corecte sunt „B”, „D” și „E”.*

154. СМ. Afirmații corecte cu referință la intestinul cec:

- A. Este situat mai jos de unghiul ileocecal
- B. Fața posterioară aderă la mușchiul transvers al abdomenului
- C. Are o poziție variabilă
- D. Este situat intraperitoneal
- E. Are lungimea de 6 - 8 cm

MC. The correct statement regarding the caecum:

- A. It is situated below the ileocecal angle
- B. Its posterior surface adheres to the transversus abdominis muscle
- C. It possesses a variable position
- D. It is located intraperitoneally
- E. Its length is about 6 - 8 cm

СМ. Правильные утверждения относительно слепой кишки:

- A. Расположена ниже илеоцекального угла
- B. Задняя поверхность покрыта поперечной мышцей живота
- C. Занимает разное положение
- D. Расположена интраперитонеально
- E. Имеет длину от 6 до 8 см

Limita superioară a cecului din exterior se află la nivelul unghiului ileocecal, iar din interior – la nivelul valvei ileocecal. Fața lui posterioară, acoperită de peritoneu, vine în raport cu mușchiul iliopsoas, iar cea anterioară – cu peretele anterior al abdomenului. În raport cu peritoneul se află intraperitoneal, dar nu posedă mezou. Dimensiunile lui sunt aproape 7 pe 7 cm (lungimea – 7-8 cm, diametrul transversal – 6-7 cm), iar poziția este variabilă (în 70-80% din cazuri în fosa iliacă dreaptă, în 20-30% - în cavitatea pelviană, iar în 1-2% poate avea o poziție înaltă). *Astfel dintre afirmațiile prezentate corecte sunt „A”, „C”, „D” și „E”.*

155. СМ. Cu referință la colonul ascendent:

- A. Se proiectează în regiunea abdominală laterală stângă
- B. Se termină cu flexura hepatică
- C. Are lungimea de cca 15 - 20 cm

- D. Posterior este adiacent la mușchii pătrat al lombelor și transvers abdominal
E. Medial contactează cu ansele jejunului

MC. Which of the following statements about the ascending colon is true:

- A. It projects into the left lateral abdominal region
B. It ends with the hepatic flexure
C. Its length is about 15 - 20 cm
D. Posteriorly it adheres to the quadratus lumborum and the transversus abdominis muscles
E. Medially it comes in contact with the jejunal loops

CM. Восходящая ободочная кишка:

- A. Проецируется в латеральной области живота слева
B. Заканчивается печёночным изгибом
C. Имеет длину от 15 до 20 см
D. Сзади прилежит к квадратной поясничной мышце и поперечной мышце живота
E. Медиально контактирует с петлями тощей кишки

Colonul ascendent se află în regiunea abdominală laterală dreaptă (flancul drept). Se întinde la nivelul unghiului ileocecal până la flexura dreaptă sau hepatică a colonului, având o lungime de cca 15-20 cm. În raport cu peritoneul este situat mezoperitoneal, uneori poate avea mezou. Anterior vine în raport cu peretele abdominal anterior, posterior – cu mușchii pătrat lombar și transvers al abdomenului, iar medial – cu ansele ileonului. **În felul acesta afirmații corecte sunt „B”, „C”, „D”.**

156. CM. Colonul transvers:

- A. Este dispus între flexura hepatică și cea splenică
B. Are lungimea medie de 50 cm
C. Se continuă cu colonul ascendent
D. Prin intermediul mezenterului se fixează de peretele abdominal posterior
E. La indivizii dolihomorfi prolabează având forma de ghirlandă

MC. Which of the following statements about the transverse colon is true:

- A. It is located between the hepatic and spleen flexures
B. Its length is about 50 cm
C. It continues with the ascending colon
D. It is connected to the posterior abdominal wall by the mesentery
E. In dolychomorphous individuals it slips downward to form an arch (or garland)

CM. Поперечная ободочная кишка:

- A. Располагается между печёночным и селезёночным изгибами
B. Имеет среднюю длину 50 см
C. Продолжается в восходящую кишку
D. Посредством брыжейки фиксируется к задней брюшной стенке
E. У долихоморфных людей провисает в форме гирлянды

Colonul transvers reprezintă cea mai lungă (cca 50 cm) și cea mai mobilă porțiune a intestinului gros, care se întinde între flexura colică dreaptă (hepatică) și flexura colică stângă (splenică), de la care se continuă cu colonul descendent. Fiind situat intraperitoneal are un mezou (mezocolonul transvers), care îl fixează de peretele posterior al abdomenului. Poziția colonului transvers este variabilă – la copii de cele mai multe ori este mai scurt, la brahimorfi este dispus transversal, la dolichomorfi coboară, îmbrăcând forma de ghirlandă. În cazul dat afirmația falsă este „C”, **iar toate celelalte sunt corecte.**

157. CM. Rectul; afirmații corecte:

- A. Are flexură sacrală și perineală
B. Posterior de el la barbat se află prostata

- C. La matur are o lungime de 20 - 25 cm
- D. Are o dilatare numită ampula rectală
- E. Porțiunea lui medie este situată intraperitoneal

MC. Which of the following statements about the rectum is true:

- A. It has the sacral and perineal flexures
- B. In male the prostate is located behind of it
- C. In adult its length is 20 - 25 cm
- D. It has a dilatation named the rectal ampulla
- E. Its middle portion is located intraperitoneally

СМ. Прямая кишка; верные утверждения:

- A. Имеет крестцовый и промежностный изгибы
- B. Позади неё у мужчин расположена предстательная железа
- C. У взрослых имеет длину 20-25 см
- D. Имеет расширение, называемое прямокишечной ампулой
- E. Средняя часть имеет интраперитонеальное положение

Pe traiectul său rectul formează două flexuri în plan sagital – sacrală și perineală și câteva flexuri în plan frontal, care nu sunt constante. Rectul are o lungime de cca 12-15 cm, dintre care 9-11 îi revin ampulei, iar restul canalului anal. Ampula rectală reprezintă segmentul pelvin, mai dilatat și mai lung. Canalul anal reprezintă segmentul perineal, mai scurt și mai strâmt. În raport cu peritoneul porțiunea lui superioară se află intraperitoneal, cea medie – mezoperitoneal, iar cea inferioară – extraperitoneal. Sintopia rectului se află în strânsă legătură cu particularitățile de gen. Posterior la ambele genuri rectal contactează cu sacrul și coccisul, de care este separat prin spațiul retrorectal. Anterior la bărbat rectul în partea sa acoperită de peritoneu este în raport cu excavația rectovezicală, iar în rest cu prostata, veziculele seminale, ductele deferente, fundul vezicii urinare, iar la femeie – cu uterul și vaginul. *Prin urmare două dintre enunțuri sunt corecte – „A” și „D”, iar celelalte („B”, „C”, „E”) – false.*

158. СМ. Rectul; afirmații incorecte:

- A. În regiunea canalului anal stratul muscular circular formează sfincterul anal intern (voluntar)
- B. Sfincterul anal extern este format de mușchii perineului și este involuntar
- C. În regiunea canalului anal mucoasa formează pilierii anali
- D. Depresiunile dintre pilierii anali se numesc sinusuri anale
- E. Porțiunea inferioară a rectului este situată intraperitoneal

MC. Which of the following statements about the rectum is false:

- A. In the region of anal canal its circular muscular layer forms the internal anal sphincter (voluntary)
- B. The external anal sphincter is formed by the perineal muscles and it is involuntary
- C. In the region of the anal canal mucosa forms anal columns
- D. The depressions between the anal columns are called the anal sinuses
- E. The inferior portion of rectum is located intraperitoneally

СМ. Прямая кишка, неверные утверждения:

- A. В области анального канала циркулярный мышечный слой образует внутренний анальный сфинктер (произвольный)
- B. Наружный анальный сфинктер образуется мышцами промежности и является произвольным
- C. В области анального канала слизистая образует анальные складки
- D. Углубления между анальными складками называются анальными синусами
- E. Нижняя часть прямой кишки занимает интраперитонеальное положение

Sfincterul anal intern, care este unul involuntar, este situat profund, sub stratul longitudinal

	<p>de mușchi ai canalului anal. El are o grosime de 3-6 mm; limita lui inferioară corespunde nivelului de trecere a tunicii mucoase în pielea perianală. Sfincterul anal extern este un mușchi superficial al perineului, unul striat, situat în formă de inel sub pielea ce delimitează anusul. În canalul anal, cu 1,5 cm mai sus de orificiul anal mucoasa formează 8-10 pliuri longitudinale – stâlpii sau pilierii anali (Morgagni), între care se află sinusurile anale delimitate inferior de valvulele anale (Ball sau Morgagni). În raport cu peritoneul porțiunea inferioară a rectului (canalul anal) are o poziție extraperitoneală. Astfel afirmațiile incorecte în cazul dat sunt „A”, „B” și „E”.</p>
159.	<p>CM. Funcțiile intestinului rect:</p> <p>A. De depozitare B. Antianemică C. Metabolică D. De evacuare E. Hematopoietică</p> <p>MC. The functions of the rectum are:</p> <p>A. Storage B. Antianemic C. Metabolic D. Evacuation E. Hematopoietic</p> <p>СМ. Функции прямой кишки:</p> <p>A. Накапливание содержимого B. Антианемическая C. Участие в метаболизме D. Эвакуаторная E. Кроветворная</p> <p>Rectul realizează funcția de rezervor al materiilor fecale și eliminare a lor prin canalul anal. Pereții rectului la nivelul ampulei sunt foarte extensibili – aici organul poate atinge 8-10 cm în diametru. Ținând cont de capacitățile de absorbție ale mucoasei rectului aceasta este utilizată pentru introducerea <i>per rectum</i> a nutrienților și substanțelor medicamentoase. Afirmațiile corecte sunt „A” și „D”, toate celelalte sunt false.</p>
	<p style="text-align: center;">Ficatul, pancreasul, splina – structură, topografie, funcții, explorare pe viu. Pancreasul endocrin.</p>
160.	<p>CS. Cu privire la fața viscerală a ficatului. Indicați afirmația incorectă:</p> <p>A. Impresiunea gastrică se află pe lobul stâng B. Impresiunea renală e situată pe lobul drept C. Amprenta duodenului este pe lobul caudat D. Procesul papilar e situat pe lobul caudat E. Hilul hepatic este orientat în plan frontal</p> <p>SC. Which of the following statements about the visceral surface of the liver is false:</p> <p>A. The gastric impression is lodged on its left lobe B. The renal impression is lodged on its right lobe C. The duodenal impression is lodged on its caudate lobe D. The papillary process is located on its caudate lobe E. The hepatic hilum is located in the frontal plane</p> <p>СС. Висцеральная поверхность печени. Укажите неверные утверждения:</p> <p>A. Желудочное вдавление находится на левой доле B. Почечное вдавление находится на правой доле C. Двенадцатиперстная кишка оставляет след на хвостатой доле</p>

- D. Сосцевидный отросток расположен на хвостатой доле
E. Ворота печени расположены во фронтальной плоскости

Prin marginea inferioară suprafața externă a ficatului este împărțită în felele diafragmatică și viscerală. Pe fața viscerală a lobilor ficatului se află o serie de depresiuni, cauzate de viscerele, cu care organul contactează. Pe lobul drept și cel patrat se disting impresiunile colică, renală, suprarenală, duodenală, iar pe lobul stâng – impresiunea gastrică. Lobul caudat este în raport cu flexura superioară a duodenului. Impresiunea duodenală se află pe lobul patrat pe care îl transversează și pe porțiunea lobului drept, adiacentă fosei veziculei biliare. **Prin urmare unica afirmație incorectă privind amprentele organelor abdominale pe fața viscerală a ficatului este „C”.**

161. CS. Vezicula biliară e localizată:

- A. În fosa vezicii biliare de pe fața viscerală a ficatului
B. Între lobii pătrat și caudat
C. Între foițele micului epiploon
D. Între lobii drept și pătrat
E. În poarta ficatului

SC. The gallbladder is located:

- A. In the gallbladder fossa of the visceral surface of liver
B. Between the quadrate and caudate lobes
C. Between the layers of lesser omentum
D. Between the right and quadrate lobes
E. In the hilum of liver

CS. Жёлчный пузырь расположен:

- A. В ямке жёлчного пузыря на висцеральной поверхности печени
B. Между квадратной и хвостатой долями
C. Между листками малого сальника
D. Между правой и квадратной долями
E. В воротах печени

Vezicula biliară este situată în fosa vezicii biliare de pe fața viscerală a ficatului. **Aici există o singură afirmație corectă – „A”,** toate celelalte sunt false.

162. CS. Vezicula biliară; afirmații incorecte:

- A. Constă din corp, fund și col
B. Are o capacitate de 150 ml
C. Colul ei se continuă în canalul chistic
D. Mucoasa ei nu formează plice
E. Fundul ei se proiectează la nivelul intersecției arcului costal cu marginea laterală a mușchiului rect abdominal din dreapta

SC. Which of the following statements about the gallbladder is false:

- A. It consists of the fundus, body and neck
B. Its capacity is about 150 ml
C. Its neck continues with the cystic duct
D. Its mucosa does not form the folds
E. Its fundus projects at the level where the costal arch crosses the right lateral margin of rectus abdominis muscle

CS. Жёлчный пузырь, неверные утверждения:

- A. Состоит из тела, дна и шейки
B. Вместимость до 150 мл
C. Шейка продолжается в жёлчный проток
D. Слизистая не образует складок

Е. Дно проецируется на уровне пересечения рёберной дуги с латеральным краем правой прямой мышцы живота

Afirmația, referitoare la conformația internă a vezicii biliare nu corespunde realității. Din contra, tunica mucoasă a vezicii biliare formează numeroase pliuri, iar în colul organului și în ductul cistic tunica mucoasă formează un pliu spiralat – plica spirală a lui Heister (totalitatea câtorva plice, dispuse în spirală), care în perioadele dintre mese direcționează bila din ductul hepatic comun în vezica biliară. Toate celelalte afirmații sunt bazate pe date veritabile, prin urmare **răspunsul corect este „D”**.

163. CS. Triada hepatică include:

- A. Vena centrală, capilarele sinusoide și canaliculul biliar
- B. Vena interlobulară, artera interlobulară și canaliculul biliar interlobular
- C. Vena hepatică, artera segmentară și ductul hepatic segmentar
- D. Vena lobulară, artera lobulară și ductul lobular
- E. Artera lobară, ductul lobar, venele hepatice

SC. The hepatic triad includes:

- A. Central vein, sinusoid capillary and bile canaliculus
- B. Interlobular vein, interlobular artery and interlobular bile duct**
- C. Hepatic vein, segmental artery and hepatic segmental duct
- D. Lobular vein, lobular artery and lobular duct
- E. Lobar artery, lobar duct, hepatic vein

CS. Печёночная триада включает:

- A. Центральную вену, синусоидные капилляры и жёлчный проточек
- B. Междольковую вену, междольковую артерию и междольковый жёлчный проточек
- C. Печёночную вену, междольковую артерию и междольковый жёлчный проточек
- D. Дольковая вена, дольковая артерия, дольковый проток
- E. Долевая артерия, долевой проток, печёночные вены

Vena centrală, capilarele sinusoide și rețelele de canalicule biliare reprezintă formațiuni intralobulare, care nu fac parte din triada hepatică. Triadele hepatice se situează în masa țesutului conjunctiv din spațiile interlobulare, care se formează la alăturarea a doi-trei lobuli hepatici între ei (canalele portale sau spațiile Kiernan). Ele includ ramificațiile interlobulare ale venei porte, cele ale arterei hepatice și ductulii sau canaliculele biliare interlobulare, în care se scurg ductulii sau canaliculele bilifere. Pe lângă acestea țesutul conjunctiv din spațiile interlobulare mai conține vase limfatice și nervi. Vasele sangvine segmentare și ductul hepatic respectiv țin de segmentele hepatice, iar cele lobare – de lobii hepatici. Vene lobulare, artere lobulare și duct lobular **nu există! Prin urmare afirmația corectă este „B”**.

164. CS. Fața viscerală a ficatului poartă amprentele organelor, cu excepția:

- A. Flexurii hepatice a colonului
- B. Stomacului
- C. Duodenului
- D. Cardiei stomacului
- E. Rinichiului și suprarenalei

SC. In the visceral surface of liver there are the impressions of the following organs, except:

- A. Right (or hepatic) colic flexure
- B. Stomach
- C. Duodenum
- D. Cardia of stomach**
- E. Kidney and suprarenal gland

	<p>CS. На висцеральной поверхности печени оставляют след органы, за исключением:</p> <p>A. Печёночный изгиб ободочной кишки B. Желудок C. Двенадцатиперстная кишка D. Кардиальный отдел желудка E. Почки и надпочечники</p> <p>Pe fața viscerală a ficatului se află mai multe depresiuni, cauzate de organele, cu care acesta are raporturi. Aici se disting impresiunile colică, renală, suprarenală, duodenală, esofofagiană și gastrică, ultima apărută în urma contactului cu fața anterioară a stomacului. O depresiune, formată în rezultatul raportului ficatului cu cardia gastrică (impressio cardica) nu există. Prin urmare afirmația falsă, dar și răspunsul corect este „D”.</p>
165.	<p>CS. Pe fața viscerală a ficatului distingem următorii lobi, cu excepția:</p> <p>A. Lobului pătrat B. Lobului papilar C. Lobului drept D. Lobului stâng E. Lobului caudat</p> <p>SC. The following lobes can be distinguished on the visceral surface of liver, except:</p> <p>A. Quadrate lobe B. Papillary lobe C. Right lobe D. Left lobe E. Caudate lobe</p> <p>CS. На висцеральной поверхности печени различаем следующие доли, за исключением:</p> <p>A. Квадратной доли B. Сосцевидной доли C. Правой доли D.левой доли E. Хвостатой доли</p> <p>Pe fața diafragmatică a ficatului se disting lobi drept și stâng, separați unul de altul prin ligamentul falciform. Pe fața viscerală a ficatului există mai multe formațiuni separatoare (șanțurile sagitale drept și stâng și șanțul transversal) și respectiv lobi – drept, stâng, pătrat și caudat. Un lob papilar nu există, sub denumirea de papilar – procesul papilar este cunoscută o proeminență stângă, mai pronunțată a lobului caudat, îndreptată spre hil. Prin urmare enunțul fals este „B”.</p>
166.	<p>CS. Pe fața viscerală a ficatului distingem următoarele formațiuni, cu excepția:</p> <p>A. Fisurii ligamentului rotund B. Fisurii ductului venos C. Șanțului venei cave inferioare D. Hilului hepatic E. Hilului biliar</p> <p>SC. The following structures can be distinguished on the visceral surface of liver, except:</p> <p>A. Fissure of the round ligament B. Fissure of the <i>ductus venosus</i> C. Groove of the inferior vena cava D. Hepatic hilum E. Bile hilum</p>

CS. На висцеральной поверхности печени различаем следующие образования, за исключением:

- A. Щели круглой связки
- B. Щели венозного протока
- C. Борозды нижней полой вены
- D. Ворот печени
- E. Ворот жёлчи

Pe fața viscerală a ficatului se disting formațiunile: șanțurile sagitale drept și stâng și șanțul transversal, fosa vezicii biliare, șanțul venei cave inferioare, fisura ligamentului rotund al ficatului, fisura ligamentului venos (Arantius), incizura ligamentului rotund, hilul hepatic, care corespunde șanțului transversal. Un alt hil (biliar sau vascular) atât pe fața viscerală, cât și pe cea diaframică a ficatului nu există. *Astfel enunțul fals este „E”.*

167. CS. Canalul coledoc: afirmații incorecte:

- A. E situat între foițele ligamentului hepatoduodenal
- B. Trece anterior de porțiunea superioară a duodenului
- C. Se află în dreapta arterei hepatice comune
- D. Confluează cu ductul pancreatic formând ampula hepatopancreatică
- E. Se află anterior de orificiul epiploic

SC. Which of the following statements about the common bile duct is false:

- A. It is located between the layers of the hepatoduodenal ligament
- B. It passes in front of the superior part of the duodenum**
- C. It is situated to the right of common hepatic artery
- D. It joins the pancreatic duct to form the hepatopancreatic ampulla
- E. It is located in front of the epiploic foramen

CS. Общий жёлчевыводящий проток. Неверные утверждения:

- A. Расположен между листками печёчно-двенадцатиперстной связки
- B. Проходит впереди верхней части двенадцатиперстной кишки
- C. Находится справа от общей сонной артерии
- D. В месте слияния с протоком поджелудочной железы, образуя печёчно-панкреатическую ампулу
- E. Находится впереди сальникового отверстия

Canalul coledoc reprezintă una din căile biliare extrahepatice. El rezultă din unirea canalului hepatic comun cu canalul cistic. În clinică este denumit cale biliară principală sau hepatocolodoc. Are o lungime de 5-6 cm și un diametru de 4-5 mm. I se descriu 3 porțiuni – retroduodenală, situată posterior de nivelul trecerii porțiunii superioare a duodenului în cea descendentă, retropancreatică, aflată posterior de capul pancreasului și intraparietală, în care străbate peretele duodenal. Se deschide în duoden la nivelul papilei duodenale mari împreună cu canalul pancreatic principal (Wirsung) în ampula hepatopancreatică (Vater).

Pe traiectul coledocului în porțiunea lui terminală există două sfinctere – superior și inferior, iar la nivelul ampulei hepatopancreatice – sfincterul ampulei (Oddi); un al patrulea sfincter este cel canalului pancreatic.

Aceste patru sfinctere sunt componente ale sfincterului descris de Boyden. Canalul coledoc este situat între foițele ligamentului hepatoduodenal, la dreapta de artera hepatică comună, anterior de vena portă; aici ligamentul delimitează din partea anterioară orificiul epiploic (Winslow).

Ținând cont de cele expuse afirmația falsă și respectiv, *răspunsul corect este „B”.*

168. CM. Ficatul; afirmații incorecte:

- A. Nu posedă înveliș peritoneal
- B. Se află anterior de rinichiul drept
- C. Este situat în hipocondrul drept

- D. Ocupă întreg spațiul subdiafragmatic
- E. E de culoare roșie-brună

MC. Which of the following statements about the liver is false:

- A. It has no peritoneal layer
- B. It is located in front of the right kidney
- C. It is located in the right hypochondrium
- D. It occupies the entire subdiaphragmatic space
- E. Its color is red – brown

СМ. Печень, неправильные утверждения:

- A. Не имеет брюшинного покрова
- B. Располагается впереди правой почки
- C. Расположена в правом подреберье
- D. Полностью занимает поддиафрагмальное пространство
- E. Имеет буро-розовый цвет

În raport cu peritoneul ficatul este un organ mezoperitoneal – numai marginea (fața) lui posterioară, care aderă la diafragm (aria nuda) nu este acoperită de peritoneu, fapt care nu ne permite să afirmăm, că ficatul nu posedă înveliș peritoneal. În raport cu rinichiul drept ficatul este situat nu anterior, ci mai sus, altfel cum ar fi putut apărea pe fața lui viscerală impresiunea renală? *Prin urmare enunțurile „A” și „B” sunt false*, spre deosebire de restul, care corespund realității.

169. СМ. Prin hilul aferent al ficatului trec:

- A. Vena portă
- B. Venele hepatice
- C. Artera hepatică proprie
- D. Canalul coledoc
- E. Vase limfatice și nervi

MC. The following structures pass through the afferent hilum of liver:

- A. Portal vein
- B. Hepatic veins
- C. Proper hepatic artery
- D. Common bile hepatic duct
- E. Lymphatic vessels and nerves

СМ. Через ворота печени проходят:

- A. Воротная вена
- B. Печёночные вены
- C. Собственная печёночная артерия
- D. Общий жёлчевыводящий проток
- E. Лимфатические сосуды и нервы

O bună parte din anomiști consideră ficatul organ cu două hiluri, dar cu un singur pedicul. Hilul reprezintă o depresiune pe una din fețele, marginile sau extremitățile organului, prin care pătrund în organ sau ies din el vase sangvine și limfatice, nervi, canale excretoare etc. La ficat se disting două astfel de depresiuni – una în șanțul transversal de pe fața viscerală, prin care pătrund artera hepatică proprie cu ramificațiile sale, vena portă cu ramurile ei, plexurile nervoase hepatice (anterior și posterior) și ies vasele limfatice, canalele hepatice drept și stâng. În dependență de direcția fluxului sanguin acest hil e numit aferent. Cel de al doilea hil se află la nivelul șanțului venei cave inferioare, unde în vena cavă afluează venele hepatice, trec componentele plexului nervos cavo-hepatic și vase limfatice. Acest al doilea hil e denumit eferent. Toate elementele, care trec spre organ sau de la el luate împreună constituie așa-numitul pedicul, acesta are un anumit traiect extraorganic și poate fi

circumtactat. Astfel de particularități sunt caracteristice numai formațiunilor, care trec prin hilul aferent al ficatului. Iată din care considerente ficatul reprezintă un organ cu două hiluri, dar cu un singur pedicul. Reieșind din cele menționate e clar, că prin hilul aferent al ficatului nu trec venele hepatice, și nici canalul coledoc – acesta se formează la o anumită distanță de hil prin confluerea canalelor hepatic comun și cistic. **Afirmațiile corecte sunt „A”, „C” „E”.**

170. CM. Prin hilul hepatic aferent pătrund:

- A. Venele hepatice
- B. Vena portă
- C. Artera hepatică comună
- D. Nervi
- E. Vase limfatice

MC. Prin The following structures enter through the afferent hilum of liver:

- A. Hepatic veins
- B. Portal vein**
- C. Common hepatic artery
- D. Nerves**
- E. Lymphatic vessels

CM. Через ворота печени входят:

- A. Печёночные вены
- B. Воротная вена
- C. Общая печёночная артерия
- D. Нервы
- E. Лимфатические сосуды

Prin hilul hepatic aferent în ficat pătrund ramurile venei porte, ramurile arterei hepatice proprii, nervii din componența plexurilor hepatice anterior și posterior. Artera hepatică comună nu intră în hilul hepatic, ea se împarte mai întâi în a. gastroduodenală și a. hepatică proprie, care lansează a. gastrica sinistra și se divide în ramurile dreaptă, stângă și intermedie pentru lobii drept, stâng și patrat. Venele hepatice părăsesc parenchimul hepatic prin hilul eferent, iar vasele limfatice – prin cel aferent și cel eferent.

Afirmații corecte – „B” și „D”.

171. CM. Prin hilul eferent trec:

- A. Venele hepatice
- B. Vena portă
- C. Artera hepatică comună
- D. Nervi
- E. Vase limfatice

MC. The following structures pass through the efferent hilum of liver:

- A. Hepatic veins**
- B. Portal vein
- C. Common hepatic artery
- D. Nerves**
- E. Lymphatic vessels**

CM. Из ворот печени выходят:

- A. Печёночные вены
- B. Воротная вена
- C. Общая печёночная артерия
- D. Нервы
- E. Лимфатические сосуды

Prin hilul eferent al ficatului trec venele hepatice, care afluează în vena cavă inferioară, nervi din componența plexului cavo-hepatic, vase limfatice. Ramificațiile venei porte și ale arterei hepatice comune trec prin hilul aferent. **Afirmațiile corecte sunt „A”, „D” și „E”.**

172. CM. Lobulul hepatic:

- A. Reprezintă unitatea morfofuncțională a ficatului
- B. Are formă prismatică
- C. E separat de lobulii vecini prin capilare sinusoidale
- D. Are în centru o venă centrală
- E. Constă din lame formate din hepatocite

MC. The hepatic lobule:

- A. Is the morphofunctional unit of liver
- B. It is prismatic in shape
- C. It is separated from the other lobules by the sinusoid capillaries
- D. It has the central vein in the middle
- E. It consists of hepatocytes arranged in plates

CM. Печёночная долька:

- A. Представляет морфофункциональную единицу печени
- B. Имеет призматическую форму
- C. Отделена от соседних долек синусоидными капиллярами
- D. Имеет в центре центральную вену
- E. Состоит из пластинок, образованных гепатоцитами

Parenchimul diviziunilor hepatice (segmentelor) este constituit din subdiviziuni mai mici – lobuli hepatici, separați între ei prin septe subțiri de țesut conjunctiv. Lobulul hepatic reprezintă unitatea morfofuncțională a ficatului. În secțiune transversală lobulii au forma unei prisme sau piramide poliedrice cu 5-6 fețe. Lobulul hepatic constă din hepatocite aranjate în cordoane radiare, rețea de capilare sinusoidale, ductuli biliferi, legate de ramificațiile interlobulare ale venei porte și arterei hepatice și ductele biliare interlobulare. Sângele din rețeaua capilară este direcționat spre venele centrale, localizate în centrul lobulilor, iar bila din canaliculele bilifere spre ductele interlobulare. În cazul dat falsă este afirmația „C”, iar cele corecte sunt „A”, „B”, „D” și „E”.

173. CM. Ficatul este fixat cu ajutorul ligamentelor:

- A. Rotund al ficatului
- B. Falciform
- C. Coronar
- D. Triunghiular drept și stâng
- E. Hepatofrenic

MC. The liver is fixed by the following ligaments:

- A. Round ligament of liver
- B. Falciform ligament
- C. Coronary ligament
- D. Right and left triangular ligaments
- E. Hepatophrenic ligament

CM. Печень фиксируется с помощью связок:

- A. Круглой связки печени
- B. Серповидной связки
- C. Вечной связки
- D. Правой и левой треугольных связок
- E. Печёночно-диафрагмальной связки

În poziția sa ficatul este fixat prin: țesutul conjunctiv de pe area nuda, care leagă ficatul de diafragm, presiunea viscerelor cu care contactează, legătura cu vena cavă inferioară, elementele pediculului hepatic, presa abdominală, ligamentele care conțin vestigii embrionare (lig. rotund, lig. venos), precum și prin mai multe formațiuni ligamentare peritoneale, ca ligg. falciform, coronar, triunghiular, hepatorenal, hepatogastric, hepatoduodenal etc. Principalele ligamente, care mențin ficatul în poziția lui normală sunt ligamentul coronar, ligamentul falciform, ligamentele triunghiulare, ligamentul hepatorenal. **Astfel afirmații corecte sunt „A”, „B”, „C” și „D”.**

174. CM. Indicați căile biliare intrahepatice:

- A. Ductul hepatic comun
- B. Canaliculul bilifer
- C. Ductul cistic
- D. Ductul hepatic drept și stâng
- E. Canaliculul interlobular

MC. The intrahepatic bile ducts are:

- A. Common hepatic duct
- B. Bile canaliculus
- C. Cystic duct
- D. Right and left hepatic ducts
- E. Interlobular duct

CM. Укажите внутрипечёночные жёлчные ходы:

- A. Общий печёночный проток
- B. Жёлчный проточек
- C. Проток жёлчного пузыря
- D. Правый и левый печёночные протоки
- E. Междольковый каналец

Căile biliare intrahepatice își au originea în lobulul hepatic sub forma de canalicule bilifere fără pereți proprii, situate între lamele, formate din hepatocite dispuse în cordoane radiare. Canaliculele bilifere se continuă cu ductulii biliferi (*ductulus bilifer*) sau „pasajul Hering” – vas cu pereți proprii care iese în spațiul perilobular, unde se continuă cu canalul biliar interlobular. Acestea la rândul lor, denumite și canalicule interlobulare (*ductus interlobularis bilifer*) confluează în masa parenchimului formând canale biliare tot mai mari până la canalele hepatice drept și stâng, care apar prin hilul aferent al ficatului și unindu-se formează canalul hepatic comun (*ductus hepaticus communis*). **Afirmațiile corecte – „B”, „D” și „E”.**

175. CM. Sistemele tubulare ale ficatului:

- A. Sistemul venei porte
- B. Sistemul venelor hepatice
- C. Ramificațiile arterei hepatice
- D. Sistemul arterelor portale
- E. Sistemul căilor biliare

MC. The tubular systems of the liver are:

- A. System of portal vein
- B. System of hepatic veins
- C. Branches of hepatic artery
- D. System of portal arteries
- E. System of bile ducts

CM. Трубоччатые системы печени:

- A. Система воротной вены
- B. Система печёночных вен

- C. Разветвления печёночной артерии
- D. Система воротных артерий
- E. Система жёлчных протоков

Sistemele tubulare ale ficatului sunt reprezentate prin ramificațiile intrahepatice ale venei porte, arterei hepatice proprii, venele hepatice și afluenții lor, vasele limfatice, căile biliare intrahepatice. *Prin urmare corecte sunt enunțurile „A”, „B”, „C”, „E”.*

176. CM. 4 funcții ale parenchimului hepatic:

- A. De dezintoxicare
- B. De depozitare a glicogenului
- C. De sprijin
- D. Digestie
- E. Metabolică

MC. The four functions of the hepatic parenchyma are:

- A. Detoxification
- B. De depozitare a glicogenului
- C. Support
- D. Digestive
- E. Metabolic

CM. Четыре функции паренхимы печени:

- A. Дезинтоксикационная
- B. De depozitare a glicogenului
- C. Поддерживающая
- D. Пищеварительная
- E. Метаболическая

Funcțiile ficatului sunt multiple. Printre acestea pot fi evidențiate:

- metabolismul glucidelor, proteinelor, lipidelor;
- înmagazinarea glicogenului;
- sinteza proteinelor plasmatice și a unor factori participanți la coagularea sângelui;
- înmagazinarea vitaminelor liposolubile (A, D, K, E);
- detoxifierea substanțelor exogene și endogene;
- producerea bilei (cu rol în digestie);
- depozitarea sângelui;
- hematopoieza (în perioada fetală);
- fagocitoza, etc.

Astfel din toate aceste funcții doar patru sunt enunțate – „A”, „B”, „D”, „E”. Numai rol de sprijin ficatul nu poate avea.

177. CM. Căile biliare extrahepatice:

- A. Canalul coledoc.
- B. Canaliculul interlobular.
- C. Ductul hepatic drept și stâng.
- D. Ductul hepatic comun.
- E. Canaliculul biliar.

MC. The extrahepatic bile ducts are:

- A. Common bile duct
- B. Interlobular duct
- C. Right and left hepatic ducts
- D. Common hepatic duct
- E. Bile canaliculus

СМ. Внепечёночные жёлчные пути:

- A. Общий жёлчевыводящий проток
- B. Междольковый каналец
- C. Правый и левый печёночные протоки
- D. Общий печёночный проток
- E. Жёлчный проток

Căile biliare extrahepatice sunt reprezentate de canalul hepatic comun, canalul cistic și canalul coledoc. Canalul hepatic comun se formează în afara ficatului, la nivelul hilului aferent din două canale hepatice – drept și stâng, care mai colectează bila și din canalele biliare ale lobului caudat. Denumirea clinică a canalului hepatic comun, tot mai des utilizată este cea de confluent biliar cranian. Canalul hepatic drept se formează prin confluența ramurilor anterioară și posterioară și a canalului drept al lobului caudat, iar canalul hepatic stâng – prin confluența ramurilor laterală și medială și a canalului stâng al lobului caudat. Canalele cistic și coledoc au fost descrise mai sus. **Enunțuri corecte sunt „A” și „D”.**

178. СМ. Pancreasul:

- A. E situat posterior de stomac
- B. Se dezvoltă din intestinul primar
- C. Se află mezoperitoneal
- D. Capul lui e încadrat în potcoava duodenului
- E. Are o lungime de 14 - 18 cm

MC. Choose the true statements about the pancreas:

- A. Is located behind of the stomach
- B. It develops from the primary gut
- C. It is located mesoperitoneally
- D. Its head is enclosed in the duodenal loop
- E. Its length is 14 - 18 cm

СМ. Поджелудочная железа:

- A. Расположена позади желудка
- B. Развивается из первичной кишки
- C. Покрыта брюшиной мезоперитонеально
- D. Её головка окружена «подковой» двенадцатиперстной кишки
- E. Имеет длину от 14 до 18 см

Pancreasul este situat în cavitatea peritoneală, posterior de stomac, având poziție extraperitoneală. Lui i se descriu capul, corpul, coada, iar între cap și corp – o porțiune mai îngustă – colul. Are o lungime de cca 16-20 cm, înălțime de 4-5 cm și grosime de 2-3 cm. La bărbat greutatea lui este de 70-80 g, la femeie – 60-70 g. se dezvoltă din mezenteron (porțiunea medie a intestinului primitiv). Capul pancreasului reprezintă extremitatea dreaptă a glandei, care este cuprinsă în potcoava duodenului. **Prin urmare în acest caz Corecte sunt enunțurile „A”, „B”, „D”.**

179. СМ. Pancreasul:

- A. Posedă un canal principal, care se deschide în porțiunea descendentă a duodenului
- B. Capul lui vine posterior în raport cu rinichiul drept
- C. Corpul lui se află anterior de vena cavă inferioară și aortă
- D. La copiii de 5 - 6 ani are aspectul organului adult
- E. La adult cântărește cca 80 grame

MC. Pancreas:

- A. Has a principal duct, which opens in the descending portion of duodenum
- B. Its head comes in contact with the right kidney posteriorly
- C. Its body lies in front of the aorta and the inferior vena cava

D. It takes the shape of adult pancreas in children aged 5 - 6

E. In adults its weight is about 80 grams

СМ. Поджелудочная железа:

A. Имеет главный проток, который открывается в нисходящий отдел двенадцатиперстной кишки

B. Её головка расположена кзади и покрыта правой почкой

C. Её тело расположено впереди нижней полой вены и аорты

D. У детей 5-ти – 6-ти лет выглядит как у взрослых

E. У взрослых весит около 80 г

Posterior capul pancreasului este în raport cu canalul coledoc și vena cavă inferioară, gâtul – cu trunchiul venei porte, corpul – cu aorta abdominală, cu fața anterioară a rinichiului stâng și glanda suprarenală stângă, iar coada – cu splina. Sucul pancreatic produs de porțiunea exocrină a glandei este eliminat prin ductul pancreatic principal (Wirsung sau Hoffmann) și ductul pancreatic accesoriu (Santorini sau Bernard) în duoden. La adult pancreasul cântărește cca 80 g, la nou-născut – 2-3 g, la vârsta de 3 ani – 20 g, la 10-12 ani – 30 g. La copiii de 5-6 ani pancreasul capătă aspectul caracteristic pentru glanda adultului.

Astfel afirmații corecte sunt „A”, „C”, „D” și „E”.

180. СМ. Pancreasul endocrin:

A. Este reprezentat de insulele lui Langerhans

B. Se află la periferia organului

C. Conține celule alfa și beta

D. Celulele beta secretă insulina

E. De la insulele Langerhans pornesc canale excretorie secundare ale pancreasului

MC. As a endocrine gland the pancreas is:

A. It is represented by the islets of Langerhans

B. It is located on the periphery of the organ

C. It contains alpha and beta cells

D. Beta cells produce insulin

E. The secondary excretory ducts of the pancreas originate from the islets of Langerhans

СМ. Поджелудочная железа как эндокринный орган:

A. Представлена островками Лангерганса

B. Находится на периферии органа

C. Содержит альфа-, и бета-клетки

D. Бета-клетки секретируют инсулин

E. Из островков Лангерганса направляется вторичный выводной проток поджелудочной железы

Porțiunea endocrină sau pancreasul endocrin constituie 1-3% din volumul glandei. Ea este reprezentată de insulele pancreatice ale lui Langerhans – niște zone gălbui, risipite printre acinii pancreatici, mai numeroase la nivelul cozii pancreasului unde formează cordoane celulare. Insulele pancreatice sunt formate de endocrinocitele pancreatice, care secretă insulina și glucagonul. Endocrinocitele sunt alfa, sau glucanocite, beta sau insulinocite și endocrinocite delta. Endocrinocitele alfa secretă glucagonul, iar endocrinocitele beta – insulina. Odată ce produsele elaborate de endocrinocite pătrund direct în sânge de ce fel de canale excretorie de la insulele Langerhans poate fi vorba?

Corect – „A”, „C”, „D”.

181. СМ. 2 funcții ale pancreasului:

A. Exocrină

B. Hemopoietică

C. De protecție

- D. Antitoxică
- E. Endocrină

MC. The two functions of the pancreas are:

- A.** Exocrine function
- B. Hematopoietic function
- C. Protection function
- D. Antitoxic function
- E.** Endocrine function

СМ. Две функции поджелудочной железы:

- A. Экзокринная
- B. Кроветворная
- C. Защитная
- D. Антитоксическая
- E. Эндокринная

Pancreasul reprezintă o glandă cu secreție dublă – externă și internă. Porțiunea exocrină a glandei (97% din masa organului) produce suc pancreatic, care este transportat prin canalele ei excretoare în duoden, iar porțiunea endocrină – insulina și glucagonul, care nimeresc direct în sânge. *Astfel există două enunțuri corecte – „A” și „E”.*

182. СМ. Celulele alfa și beta ale pancreasului produc:

- A. Suc pancreatic
- B. Bilă
- C Insulină
- D. Mucus
- E. Glucagon

MC. The pancreatic alpha and beta cells produce:

- A. Pancreatic juice
- B. Bile
- C.** Insulin
- D. Mucus
- E.** Glucagon

СМ. Альфа и бета-клетки вырабатывают:

- A. Панкреатический сок
- B. Жёлчь
- C. Инсулин
- D. Слизь
- E. Глюкагон

Pentru a fi sigur că *afirmațiile „C” și „E” sunt cele corecte* revedeți explicațiile la testele precedente.

183. СМ. Splina; afirmații corecte:

- A. Este un organ al sistemului limfoid
- B. Se află în hipocondrul drept
- C. Parenchimul ei constă din pulpa roșie și pulpa albă
- D. De capsula ei fibroasă sunt legate trabeculele splenice
- E. La nou-născut are o structură lobulară

MC. Which of the following statements about the spleen is true:

- A.** It is an organ which belongs to the limfoid system
- B. It is located in the right hypochondrium

- C. Its parenchyma contains red and white pulps
- D. The splenic trabeculae are connected to the fibrous capsule
- E. It has a lobular structure in newborn

СМ. Селезёнка, верные утверждения:

- A. Это орган лимфоидной системы
- B. Расположен в правом подреберье
- C. Паренхима состоит из красной и белой пульпы
- D. Фиброзная капсула соединяется с селезёночными перегородками
- E. У новорождённых имеет дольчатое строение

Splina reprezintă o formațiune cu rol imunitar și hematopoietic făcând parte din sistemul limfoid, organele limfoide secundare. Este situată în hipocondrul stâng, în loja splenică, formată de diafragmă, stomac, coada pancreasului, flexura splenică a colonului, rinichiul stâng, dar și de ligamentul frenicocolic (Hensing). Splina este acoperită cu o capsulă fibroasă, de la care în interiorul organului pornesc trabecule; între acestea se află parenchimul sau pulpa splinei (albă și roșie). La nou-născut splina are o structură lobulară, masa ei atinge 9-10 g, iar peste 1 an ajunge la 24-29 g, se dublează la 6 ani, iar la pubertate cântărește 165-170 g. Prin urmare în cazul dat *corecte sunt toate afirmațiile cu excepția enunțului „B”*, care plasează splina în locul ficatului.

**Peritoneul – structură, funcții, derivate.
Cavitatea peritoneală, spațiile extraperitoneale.
Explorarea pe viu a peritoneului.**

184. CS. Determinați afirmația corectă referitoare la cavitatea peritoneală:

- A. Este limitată de pereții cavității abdominale
- B. Prezintă un spațiu lamelar situat între foia viscerală și parietală a peritoneului
- C. Conține toate organele cavității abdominale
- D. La bărbat comunică cu mediul ambiant
- E. La femeie prezintă un sac închis

SC. Which of the following statements about the the peritoneal cavity is true:

- A. It is limited by the abdominal cavity walls
- B. It is a capillary space situated between the visceral and parietal layers of peritoneum
- C. It contains all the organs of abdominal cavity
- D. In males it communicates with the external environment
- E. In females it is a closed sac

CS. Обозначьте правильные утверждения относительно полости брюшины:

- A. Ограничена стенками брюшной полости
- B. Представляет пространство между висцеральным и париетальным листками брюшины
- C. Содержит все органы брюшной полости
- D. У мужчин сообщается с внешней средой
- E. У женщин представляет закрытый мешок

Peritoneul reprezintă o membrană seroasă care tapetează din interior pereții cavităților abdominală și pelviană și din exterior viscerele, aflate în aceste cavități. În raport cu aceasta el se împarte în peritoneu parietal și peritoneu visceral. Suprafața totală a peritoneului la adult este de aproximativ 1,6-2,04 m², fiind aproape egală cu suprafața tegumentelor corpului, iar grosimea lui variază între 0,7-1,1 mm (cea mai mică fiind pe stomac – 8-10 mcm).

Foițele parietală și viscerală a peritoneului se continuă una în alta; între ele se află un spațiu capilar, numit cavitate peritoneală (*cavitas peritonealis*) și în nici un caz nu „cavitate a peritoneului (*cavum peritonei*) conform nomenclaturilor anatomice BNA, JNA și PNA (o noțiune greșită, care ar afirma că în membrana aceasta subțire există o cavitate). Cavitatea

	<p>peritoneală este una închisă, fără a avea careva comunicări cu alte cavități sau mediul extern (comunicarea cavității peritoneale cu ambianța la femeie este una potențială, nu reală). Prin urmare afirmația corectă este „B”.</p>
<p>185.</p>	<p>CS. Plica ombilicală mediană e cauzată de:</p> <p>A. <i>Falx inguinalis</i> B. Artera epigastrică inferioară C. Marginile mediale ale tecilor mușchilor dreپți abdominali D. Arterele ombilicale obliterate E. <i>Urachus</i></p> <p>SC. The median umbilical fold contains:</p> <p>A. <i>Falx inguinalis</i> B. Inferior epigastric artery C. Medial margin of the sheath of rectus abdominis muscle D. Obliterated umbilical arteries E. <i>Urachus</i></p> <p>CS. Срединная складка образуется по причине нахождения в ней:</p> <p>A. Пахового серпа B. Нижней надчревной артерии C. Медиального края влагалища прямой мышцы живота D. Облитерированной пупочной артерии E. Мочевой проток зародыша (urachus)</p> <p>Pe fața internă a peretelui anterior al abdomenului se disting cinci plice, formate de peritoneul parietal. Pe linie mediană se află plica ombilicală mediană, impară, cauzată de uracă (canal embrionar, care leagă porțiunea superioară – vezicală a cloacei cu ombilicul; în viața postnatală persistă sub forma unui cordon fibros impermeabil, aflat între apexul vezicii urinare și ombilic fiind denumit ligament ombilical median).</p> <p>Lateral de plica ombilicală mediană se află plica ombilicală medială, bilaterală, cauzată de arterele ombilicale obliterate, transformate în ligamente ombilicale mediale, iar lateral de plica ombilicală medială se află plica ombilicală laterală, cauzată de artera epigastrică inferioară și vena omonimă.</p> <p><i>Falx inguinalis</i> (secerea sau coasa inghinală) sunt fasciculele arciforme care trec din aponevroza mușchiului transvers al abdomenului în ligamentul pectinat; aici au rolul de distractor. Nu există margine medială a tecilor mușchilor dreپți abdominali; între ele se formează linia albă.</p> <p>Astfel afirmația corectă este „E”.</p>
<p>186.</p>	<p>CS. Care din organele enumerate nu se află în etajul supamezocolic al cavității peritoneale:</p> <p>A. Ficatul B. Stomacul C. Rinichii D. Splina E. Porțiunea abdominală a esofagului</p> <p>SC. Which of organs listed below are not located in the supramesocolic storey of the peritoneal cavity:</p> <p>A. Liver B. Stomach C. Kidney D. Spleen E. Abdominal portion of the esophagus</p>

CS. Какие из перечисленных органов не находятся в верхнем этаже полости брюшины:

- A. Печень
- B. Желудок
- C. Почки
- D. Селезёнка
- E. Брюшной отдел пищевода

Colonul transvers împreună cu mezoul său împarte cavitatea peritoneală în două etaje-supra-și inframezocolic. În etajul supramezocolic se află ficatul, vezica biliară, porțiunea abdominală a esofagului, stomacul, splina, porțiunea superioară a duodenului, pancreasul (extraperitoneal) și bursele hepatică, pregastrică și omentală. Printre cele enumerate nu se regăsesc rinichii, care se află în spațiul retroperitoneal. *Astfel răspunsul corect este „C”.*

187. CS. Bursa pregastrică, afirmații incorecte:

- A. Din stânga e delimitată de ligamentul falciform
- B. Posterior - de stomac
- C. Dinainte - de peretele abdominal anterior
- D. Superior - de diafragmă
- E. În ea se află lobul stâng al ficatului

CS. Which of the following statements about the pregastric bursa is false:

- A.** On the left side it is limited by the falciform ligament
- B. Posteriorly it is limited by the stomach
- C. Anteriorly it is limited by the anterior abdominal wall
- D. Superiorly it is limited by the diaphragm
- E. The left lobe of the liver is located inside of it

CS. Bursa pregastrica, неправильное утверждение:

- A. Слева ограничена серповидной связкой
- B. Располагается позади – желудка
- C. Спереди – передняя брюшная стенка
- D. Сверху – диафрагма
- E. В ней находится левая доля печени

Bursa pregastrică, o subdiviziune a etajului supramezocolic al cavității peritoneale este situată la stânga de ligamentul falciform fiind delimitată posterior de stomac și epiploonul mic, anterior – de peretele anterior al abdomenului, superior – de diafragmă, iar inferior comunică cu spațiul dintre epiploonul mare și peretele anterior al abdomenului. Astfel ligamentul falciform delimitează bursa pregastrică din dreapta, dar nu din stânga, *cum afirmă enunțul „A”, care este unul fals.*

188. CS. Prin orificiul omental bursa omentală comunică cu:

- A. Bursa pregastrică
- B. Bursa hepatică
- C. Sinusul mezenteric drept
- D. Sinusul mezenteric stâng
- E. Canalul paracolic drept

SC. The omental bursa communicates through the omental (or epiploic) orifice with:

- A. Pregastric bursa
- B.** Hepatic bursa
- C. Right mesenteric sinus
- D. Left mesenteric sinus
- E. Right paracolic sulcus

CS. Через сальниковое отверстие сальниковая сумка сообщается с:

- A. Преджелудочной сумкой
- B. Печёночной сумкой
- C. С правой брыжеечной пазухой
- D. С левой брыжеечной пазухой
- E. Правым околоободочным каналом

Bursa omentală prin orificiul omental sau epiploic (Winslow) nu poate comunica cu sinusurile mezenterice, acestea aflându-se în etajul inframezocolic; la fel nu poate comunica nici cu bursa pregastrică, iar cu canalul paracolic drept comunicarea este posibilă doar prin bursa hepatică. **Prin urmare enunțul corect este „B”.**

189. CS. În etajul inframezocolic se disting următoarele formațiuni topografice, cu excepția:

- A. Canalului paracolic drept
- B. Canalului paracolic stâng
- C. Sinusului mezenteric drept
- D. Sinusului mezenteric stâng
- E. Recesului lienal

SC. The following topographical structures are located in the inframesocolic storey, except:

- A. Right paracolic sulcus
- B. Left paracolic sulcus
- C. Right mesenteric sinus
- D. Left mesenteric sinus
- E. Splenic recess

CS. В нижнем этаже полости брюшины различают следующие топографические образования, за исключением:

- A. Правого околоободочного канала
- B. Левого околоободочного канала
- C. Правой брыжеечной пазухи
- D.левой брыжеечной пазухи
- E. Селезёночного кармана

Etajul inframezocolic al cavității peritoneale este situat inferior de colonul transvers și mezoul lui; în partea de jos se continuă cu cavitatea pelvisului. La nivelul lui se disting șanțurile sau canalele paracolice, mezoul intestinului subțire, sinusurile mezenterice drept și stâng, precum și o serie de recesuri, fose, formate de peritoneu la trecerea sa de pe peretele posterior al abdomenului pe organe sau de pe un organ pe altul, care pot deveni zone de prolabare a herniilor retroperitoneale. Printre aceste formațiuni recesul lienal (splenic) nu se regăsește, deoarece acesta se află în etajul supramezocolic și se formează între ligamentele gastrosplenic și frenicosplenic, fiind un compartiment (reces) al bursei omentale. **Prin urmare răspunsul corect este „E”.**

190. CS. Despre rădăcina mezenterului. Afirmații incorecte:

- A. Are o direcție oblică de la dreapta superior spre stânga inferior
- B. Are lungimea cca 17 - 18 cm
- C. Este orientată oblic de la stânga superior spre dreapta inferior
- D. Începe la nivelul vertebrei L2 din stânga
- E. Desparte sinusul mezenteric drept de cel stâng

SC. Which of the following statements about the root of mesentery is false:

- A. It has an oblique direction from the right and upward to the left and downward
- B. Its length is about 17 - 18 cm
- C. It is obliquely orientated from the left and upward to the right and downward

- D. It starts at the level of the LII vertebra (left side)
- E. It separates the right mesenteric sinus from the left one

CS. Относительно корня брыжейки. Неверные утверждения:

- A. Имеет косо направление сверху – направо, книзу - налево
- B. Имеет длину 17 – 18 см
- C. Ориентирован косо сверху – налево, книзу - направо
- D. Начинается на уровне II левого поясничного позвонка
- E. Разделён правой и левой брыжеечными пазухами

Mezenterul reprezintă o dublicatură a peritoneului, care leagă intestinul subțire mezenterial de peretele posterior al abdomenului. Rădăcina mezenterului este fixată pe peretele posterior pe o lungime de 15-18 cm începând de la flexura duodeno-jejunală, aflată din partea stângă a vertebrei L₂ până la nivelul fosei iliace din dreapta; ea împarte peretele posterior, cuprins între rădăcina mezocolonului transvers, colonul ascendent și colonul descendent în sinusurile mezenterice stâng și drept. *Astfel enunțul fals în cazul dat este „A”.*

191. CS. Mai mobile în raport cu cele vecine sunt organele:

- A. Mezoperitoneale
- B. Retroperitoneale
- C. Extraperitoneale
- D. Intraperitoneale
- E. Toate posedă același grad de mobilitate

SC. The most mobile organs in relation to the peritoneum are located:

- A. Mesoperitoneally
- B. Retroperitoneally
- C. Extraperitoneally
- D. Intraperitoneally**
- E. All of them possess the same degree of mobility

CS. Какие органы, покрытые брюшиной более подвижны:

- A. Мезоперитонеальные
- B. Ретроперитонеальные
- C. Экстраперитонеальные
- D. Интраперитонеальные
- E. Все органы имеют одинаковую степень подвижности

În majoritatea lor organele acoperite de peritoneu din toate părțile (care au poziție intraperitoneală) posedă și mezou (cu excepția cecului), care le permite să-și schimbe poziția atât față de pereții abdomenului, cât și față de organele vecine. *Afirmația corectă este „D”.*

192. CS. Spațiul de sub diafragmă, delimitat de mușchii abdomenului se numește:

- A. Spațiu retroperitoneal
- B. Cavitate peritoneală
- C. Cavitate abdominală
- D. Abdomen
- E. Cavitate pelviană

SC. The cavity of the body trunk, limited by muscles and fasciae is called:

- A. Retroperitoneal space
- B. Peritoneal cavity
- C. Abdominal cavity**
- D. Abdomen
- E. Pelvic cavity

CS. Пространство под диафрагмой ограниченное мышцами живота, называется:

- A. Забрюшинное пространство
- B. Полость брюшины
- C. Брюшная полость
- D. Живот
- E. Полость таза

Cavitatea abdomenului sau cavitatea abdominală se numește spațiul, delimitat de sus de diafragmă, iar din părți, din spate și dinainte de mușchii abdomenului; în partea inferioară cavitatea abdominală se continuă cu cavitatea pelviană. **Enunțul corect este „C”.**

193. CM. Funcțiile peritoneului:

- A. De absorbție
- B. De transudare (secretoare)
- C. De protecție biologică (barieră)
- D. De digestie
- E. De depozitare a sângelui și a grăsimilor

MC. The functions of the peritoneum are:

- A. Absorption
- B. Secretion
- C. Biologic protection (barrier)
- D. Digestive
- E. Depositing of blood and fat

CM. Функции брюшины:

- A. Всасывание
- B. Секреция (транссудация)
- C. Барьерная
- D. Пищеварительная
- E. Депонирования крови и жировой клетчатки

Funcțiile peritoneului sunt multiple. El realizează funcția:

- de secreție, exercitată de mezoteliu, prin care este asigurată prezența în cavitatea peritoneală a cca 50 ml de lichid peritoneal;
- de absorbție, grație suprafeței mari peritoneul în 24 de ore poate absorbi o cantitate de lichid, egală cu greutatea corpului;
- de barieră (protecție biologică);
- de protecție (împiedicarea răspândirii proceselor inflamatorii, producerea anticorpilor, fagocitoza etc.);
- de depozit (depozitarea lipidelor în țesutul adipos de rezervă și a sângelui);
- de menținere în cavitatea peritoneală a unei temperaturi constante;
- de izolare și asigurare a mobilității organelor din cavitățile abdominală și pelviană etc.

În mod direct la digestie peritoneul nu participă, însă prin realizarea altor funcții el contribuie esențial la desfășurarea acestui proces. **Printre funcțiile enumerate ale peritoneului se regăsesc și cele enunțate prin „A”, „B”, „C”, și „E”.**

194. CM. Omentul mic:

- A. Se află între ficat, stomac și duoden
- B. Constituie o parte din peretele anterior al bursei omentale
- C. Conține vena portă
- D. Se dezvoltă din mezogastrul dorsal
- E. Marginea lui dreaptă constituie latura anterioară a orificiului epiploic

MC. Lesser omentum:

- A. Is located between the liver, stomach and duodenum

- B.** It forms a part of the anterior wall of omental bursa
- C.** It contains the portal vena
- D.** It develops from the dorsal mesogastrium
- E.** Its right margin forms the anterior border of the epiploic (or omental) orifice

СМ. Малый сальник:

- A. Находится между печенью, желудком и двенадцатиперстной кишкой
- B. Образует часть передней стенки сальниковой сумки
- C. Содержит воротную вену
- D. Развивается из первичной дорзальной брыжейки
- E. Его правый край составляет переднюю пластинку сальникового отверстия

Omentul mic sau micul epiploon reprezintă o duplicatură de peritoneu, care leagă stomacul și duodenul cu ficatul. Este constituit din două ligamente: din partea stângă a lui se află ligamentul hepatogastric, care se întinde de la hilul hepatic spre curbura mică a stomacului, iar din partea dreaptă – ligamentul hepatoduodenal, aflat între hilul hepatic și porțiunea superioară a duodenului. Între foițele lig. hepatoduodenal se află pediculul hepatic, compus din canalul coledoc, artera hepatică proprie, vena portă, plexurile nervoase hepatice anterior și posterior, vase limfatice.

Împreună cu stomacul micul epiploon delimitează din partea anterioară bursa omentală, iar marginea lui dreaptă – orificiul epiploic (Winslow).

Omentul mic se dezvoltă din mezogastrul anterior (parte componentă a mezoului primar ventral). În cazul dat ni se propun două afirmații false – „D” și „C” (vena portă se conține nu în tot omentul mic, ci numai într-o parte componentă a lui – ligamentul hepatoduodenal).

Enunțuri corecte, după cum reiese din cele menționate mai sus sunt „A”, „B” și „E”.

195. СМ. Care sunt limitele etajului suprmezocolic:

- A. Omentul mic
- B. Ligamentul coronar
- C. Diafragma
- D. Colonul transvers și mezocolonul său
- E. Ligamentul gastrocolic

MC. The limits of the supramesocolic storey are:

- A. Lesser omentum
- B. Coronary ligament
- C. Diaphragm**
- D. Transverse colon and its mesentery
- E. Gastrocolic ligament

СМ. Какие границы имеет верхний этаж полости брюшины:

- A. Малый сальник
- B. Венечная связка
- C. Диафрагма
- D. Поперечная ободочная кишка и её брыжейка
- E. Желудочноободочная связка

Etajul suprmezocolic reprezintă partea superioară a cavității peritoneale. El este delimitat de sus de diafragmă, iar de jos – de colonul transvers și mezoul lui (mezocolonul transvers). În el se află ficatul cu vezica biliară, stomacul, splina, porțiunea superioară a duodenului, se reliefează partea superioară a pancreasului (aflat retroperitoneal).

Ligamentul coronar se află în partea posterioară a etajului, constituind o parte din peretele lui posterior, iar ligamentul gastrocolic – la nivelul limitei lui inferioare, pe când omentul mic – în limitele etajului.

Prin urmare afirmații corecte sunt „C” și „D”.

196.	<p>CM. În etajul supramezocolic sunt prezente 3 burse:</p> <p>A. Lienală B. Hepatică C. Renală D. Pregastrică E. Omentală</p> <p>MC. In the supramesocolic storey there are three bursae:</p> <p>A. Lineal bursa B. Hepatic bursa C. Renal bursa D. Pregastric bursa E. Omental bursa</p> <p>CM. В верхнем этаже полости брюшины находятся 3 сумки:</p> <p>A. Селезёночная B. Печёночная C. Почечная D. Преджелудочная E. Сальниковая</p> <p>În etajul supramezocolic se conțin alte subdiviziuni ale cavității peritoneale – bursele și anume bursa hepatică, bursa pregastrică și bursa omentală. Alte burse în cavitatea peritoneală nu există, iar noțiunile de bursă lienală sau renală sunt distractori. <i>Prin urmare enunțurile corecte sunt „B”, „D” și „E”.</i></p>
197.	<p>CM. Bursa hepatică e delimitată de:</p> <p>A. Peretele anterior al abdomenului B. Diafragmă C. Lobul drept al ficatului D. Ligamentul falciform E. Ligamentul hepatogastric</p> <p>MC. The hepatic bursa is limited by the:</p> <p>A. Anterior abdominal wall B. Diaphragm C. Right lobe of liver D. Falciform ligament E. Hepatogastric ligament</p> <p>CM. Печёночная сумка ограничена:</p> <p>A. Передней брюшной стенкой B. Диафрагмой C. Правой долей печени D. Серповидной связкой E. Печёночно-желудочной связкой</p> <p>Bursa hepatică reprezintă un compartiment al cavității peritoneale cu aspect de fisură, localizat între diafragmă și lobul drept al ficatului. Ea este delimitată din partea stângă de ligamentul falciform, din părțile anterioară și superioară de peretele anterior al abdomenului și diafragmă, din partea posterioară de ligamentul coronar și triangular drept al ficatului. Comunică inferior cu canalul paracolic drept. <i>Enunțuri corecte sunt „A”, „B”, „C” și „D”.</i></p>
198.	<p>CM. Bursa omentală are trei recesuri:</p> <p>A. Paracolic B. Omental superior</p>

- C. Lienal
- D. Hepatic
- E. Omental inferior

MC. The omental bursa has three recesses:

- A. Paracolic recess
- B. Superior omental recess
- C. Splenic recess
- D. Hepatic recess
- E. Inferior omental recess

CM. Сальниковая сумка имеет три кармана:

- A. Околоободочный
- B. Верхний сальниковый
- C. Селезёночный
- D. Печёночный
- E. Нижний сальниковый

Bursa omentală reprezintă un spațiu, localizat posterior de stomac și omentul mic. Ea este delimitată superior de lobul caudat al ficatului, inferior de lama posterioară a epiploonului mare, concreșcută cu mezocolonul transvers, anterior de fața posterioară a stomacului, omentului mic și a ligamentului gastrocolic, posterior de peritoneul care acoperă pe peretele abdominal posterior aorta, vena cavă inferioară, rinichiul.

Bursa omentală posedă un vestibul și câteva recese – recesul omental superior, recesul omental inferior, recesul lienal, iar pe peretele posterior – plicele gastropancreatică și hepatopancreatică. Comunică cu restul cavității peritoneale prin orificiul epiploic (Winslow). Bursa omentală se formează în luna a doua de dezvoltare intrauterină, odată cu dezvoltarea epiploonului mare.

Enunțuri corecte sunt „B”, „C” și „E”.

199. CM. Orificiul epiploic (hiatul Winslow) este delimitat de:

- A. Superior - lobul caudat al ficatului
- B. Inferior - partea superioară a duodenului
- C. Anterior - peritoneul parietal ce tapetează aorta și vena cavă inferioară
- D. Posterior - ligamentul hepatoduodenal
- E. Toate afirmațiile sunt corecte

MC. The epiploic (or omental) orifice (of Winslow) is limited by:

- A. Superiorly - by the caudate lobe of the liver
- B. Inferiorly - by the superior part of the duodenum
- C. Anteriorly - by the parietal peritoneum that covers the aorta and the inferior vena cava
- D. Posteriorly - by the hepatoduodenal ligament
- E. All the statements are correct

CM. Сальниковое отверстие (Винслово) ограничено:

- A. Сверху - хвостатой долей печени
- B. Снизу - верхним отделом двенадцатиперстной кишки
- C. Спереди - париетальной брюшиной, покрывающей аорту и нижнюю полую вену
- D. Сзади - печёночно-двенадцатиперстной связкой
- E. Все утверждения верные

Orificiul epiploic (Winslow) este delimitat anterior de ligamentul hepatoduodenal, superior de lobul caudat al ficatului, inferior de porțiunea superioară a duodenului, posterior de peritoneul care acoperă vena cavă inferioară.

În cazul dat numai două afirmații sunt corecte – „A” și „B”; celelalte sunt false.

<p>200.</p>	<p>CM. Cu privire la recesurile peritoneale care prezinta risc sporit în herniile retroperitoneale; afirmații corecte:</p> <p>A. Recesul duodenal superior si inferior B. Recesul omental superior C. Recesul ileocecal superior si inferior D. Recesurile retrocecale E. Recesul lienal</p> <p>MC. Which of the following peritoneal recesses is a greater risk in the retroperitoneal hernias:</p> <p>A. Superior and inferior duodenal recesses B. Superior omental recess C. Superior and inferior ileocecal recesses D. Retrocecal recess E. Lienal (or splenic) recess</p> <p>СМ. Карманы брюшины, которые увеличивают риск возникновения забрюшинных грыж; верные утверждения:</p> <p>A. Верхний и нижний двенадцатиперстные карманы B. Верхний сальниковый карман C. Верхний и нижний илеоцекальные карманы D. Задний слепокишечный карман E. Селезёночный карман</p> <p>La trecerea peritoneului de pe un organ pe altul sau de pe pereții abdomenului pe organe se formează recese, la nivelul cărora pot avea loc formarea unor hernii retroperitoneale sau acumulări de puroi în caz de procese inflamatorii. Există recesele duodenale superior și inferior (Poisson), recesul duodenojejunal (Treitz sau Ionescu), recesele retro- și paraduodenal, recesele ileocecale superior și inferior, recesul retrocecal (Broesike, sau Ionescu), recesele paracolice, recesul intersigmoidian (Treitz) etc. <i>Astfel printre cele enumerate mai sus se află recesele enunțate prin „A”, „C” și „D”. Recesele omental superior și lienal țin de bursa omentală.</i></p>
<p>201.</p>	<p>CM. Recesuri (excavații) din cavitatea micului bazin:</p> <p>A. Recesul intersigmoidian B. Excavația vezicouterină C. Excavația rectouterină D. Excavația rectovezicală E. Recesul rectoprostacic</p> <p>MC. The pouches (or excavations) of the lesser pelvis cavity are:</p> <p>A. Intersigmoid pouch B. Vesicouterine pouch C. Rectouterine pouch D. Rectovesical pouch E. Rectoprostacic pouch</p> <p>СМ. Карманы полости малого таза:</p> <p>A. Межсигмовидный карман B. Пузырно-маточный карман C. Прямокишечно-маточный карман D. Прямокишечно-пузырный карман E. Прямокишечно-простатический карман</p> <p>În cavitatea micului bazin peritoneul la femeie între rect și uter formează excavația rectouterină (fundul de sac Douglas), delimitată bilateral de pliurile rectouterine, iar între uter</p>

	<p>și vezica urinară – excavația vezicouterină; la bărbat între rect și vezica urinară se formează excavația rectovezicală. Excavațiile rectouterină (la femeie) și rectovezicală (la bărbat) reprezintă cel mai inferior nivel al cavității peritoneale; aici au loc acumulările lichidiene (sânge, lichid seros, puroi) în sarcina extrauterină, pelvioperitonită, ascită etc. Deoarece recesul intersigmoidian nu se află în cavitatea micului bazin iar reces rectoprostatic nu <i>există</i> afirmații corecte sunt „B”, „C” și „D”.</p>
202.	<p>CM. Pe fața posterioară a peretelui abdominal anterior sunt următoarele pliuri formate de peritoneu, cu excepția:</p> <p>A. Plicei ombilicale mediane B. Plicei rectouterine C. Plicelor ombilicale mediale D. Plicelor ombilicale laterale E. Plicelor vezicouterine</p> <p>MC. On the posterior surface of the anterior abdominal wall there are the following folds, formed by the peritoneum, except:</p> <p>A. Median umbilical fold B. Rectouterine folds C. Medial umbilical folds D. Lateral umbilical folds E. Vesicouterine folds</p> <p>CM. На задней поверхности передней брюшной стенки имеются следующие складки, образованные брюшиной, за исключением:</p> <p>A. Срединная пупочная складка B. Прямокишечно-маточная складка C. Медиальные пупочные складки D. Латеральные пупочные складки E. Пузырно-маточные складки</p> <p>Pe fața posterioară a peretelui anterior al abdomenului peritoneul parietal, trecând peste ligamentul ombilical median, ligamentele ombilicale mediale și vasele epigastrice inferioare formează cinci pliuri, dintre care una impară – plica ombilicală mediană și două pare – plicele ombilicale mediale și cele laterale. Excepție dintre plicele enunțate fac plicele rectouterine, localizate în cavitatea micului bazin la femeie și plicele vezicouterine inexistente. Astfel răspunsul corect este „B” și „E”.</p>
203.	<p>CM. Inelul profund al canalului inghinal se află:</p> <p>A. În fosa inghinală medială din dreapta B. În fosa inghinală medială din stângă C. În fosa supravezicală D. În fosa inghinală laterală din dreapta E. În fosa inghinală laterală din stânga</p> <p>MC. The deep inguinal ring matches with the:</p> <p>A. Right medial inguinal fossa B. Left medial inguinal fossa C. Supravesical fossa D. Right lateral inguinal fossa E. Left lateral inguinal fossa</p> <p>CM. Глубокое паховое кольцо находится:</p> <p>A. В медиальной паховой ямке справа B. В медиальной паховой ямке слева C. В надпузырной ямке</p>

	<p>D. В латеральной паховой ямке справа E. В латеральной паховой ямке слева</p> <p>Inelul profund al canalului inghinal se află în peretele posterior al canalului inghinal și corespunde fosei inghinale laterale. Nu are margini nete, deoarece la acest nivel fascia transversală se continuă direct cu fascia spermatică internă. Inelul profund este situat cu aproximativ 2 cm mai sus de ligamentul inghinal; la nivelul lui peritoneul formează o depresiune, numită „con peritoneal”, care corespunde fosei inghinale laterale. <i>Astfel enunțuri corecte sunt „D” și „E”.</i></p>
204.	<p>CM. 3 proprietăți ale omentului mare, grație cărora el poate localiza procesul inflamator:</p> <p>A. De absorbție B. De transudare C. Capacitatea de a se concrește cu suprafața inflamată D. Acțiunea macrofagilor din căile limfatice E. Capacitatea de hemoliză</p> <p>MC. The three properties of the greater omentum that allow to stop the spread of inflammation are:</p> <p>A. Absorbtion B. Secretion C. Capacity to adhere to the inflammatory surface D. Macrophage action of lymphatic ways E. Capacity of homeostasis</p> <p>CM. Три особенности большого сальника, благодаря которым возможна локализация воспалительного процесса:</p> <p>A. Всасывание B. Выделение жидкости C. Ограничение распространения поверхности воспаления D. Действия макрофагов в лимфатических путях E. Кровоостанавливающая способность</p> <p>Omentul mare, sau marele epiploon reprezintă o duplicatură de peritoneu dintre stomac și colonul transvers, care conține o cantitate apreciabilă de țesut adipos și atârână în jos ca un șorțuleț, acoperind viscerele abdominale din partea anterioară. În ontogeneză se formează din mezogastrul posterior – o porțiune a mezoului primar dorsal. Este cunoscut din antichitate; o descriere completă a lui a fost realizată de Galen – marele anatomist și medic al epocii romane. În cavitatea peritoneală omentul mare realizează aceleași funcții ca și peritoneul în genere, însă în unele stări patologice el manifestă proprietăți cu totul deosebite, ca plasticitatea, adevizitatea (capacitatea de a deveni aderent cu suprafețele traumatizate sau inflamate; aderențele se formează foarte repede – peste 1,5-2 ore după declanșarea procesului patologic sau operațional), calitățile hemostatice, revascularizaționale, de absorbție a lichidelor din cavitatea peritoneală, de reacționare imunologică etc. În legătură cu proprietatea omentului mare de a izola, localiza procesele inflamatorii prin formarea aderențelor și de a suspenda hemoragia chirurgii de altă dată îl numeau „paznic”, „santină” sau „jandarm” al cavității abdominale, iar A.A. Bogomoleț (1881-1946), renumitul fiziopatolog ucrainean menționa, că omentul mare nu e doar un simplu jandarm, ci un medic experimentat, care își cunoaște la perfecție funcțiile sale profilactice și curative. <i>Prin urmare afirmații corecte sunt „B”, „C”, „D”.</i></p>
205.	<p>CM. 4 porțiuni ale intestinului care posedă mezou:</p> <p>A. Duodenul B. Jejunul C. Ileoul</p>

- D. Colonul transvers
- E. Porțiunea superioară a rectului

MC. The four portions of the intestine that possess a mesentery are:

- A. Duodenum
- B. Jejunum
- C. Ileum
- D. Transverse colon
- E. Superior portion of rectum

СМ. Четыре части кишки, которые имеют брыжейку:

- A. Двенадцатиперстная
- B. Тощая
- C. Подвздошная
- D. Поперечная ободочная
- E. Верхний отдел прямой кишки

Dintre segmentele menționate ale intestinului numai duodenul nu posedă mezou (cu excepția porțiunii sale inițiale sau a unei anomalii, denumite duoden mobil). *Astfel afirmații corecte sunt „B”, „C”, „D” și „E”.*

206. СМ. 4 organe sau părți ale lor aflate mezoperitoneal:

- A. Ficatul
- B. Splina
- C. Colonul ascendent și descendent
- D. Treimea medie a rectului
- E. Vezicula biliară în plenitudine

MC. The four organs or their parts located mesoperitoneally are:

- A. Liver
- B. Spleen
- C. Ascending and descending colon
- D. Middle third of rectum
- E. Full gallbladder

СМ. Четыре органа или их части расположенные мезоперитонеально:

- A. Печень
- B. Селезёнка
- C. Восходящая и нисходящая ободочные кишки
- D. Средний отдел прямой кишки
- E. Мочевой пузырь в наполненном состоянии

Dintre organele enumerate numai splina este dotată cu înveliș seros, care o acoperă în totalitate (poziție intraperitoneală); toate celelalte în raport cu peritoneul au poziție mezoperitoneală. *Prin urmare afirmații corecte sunt „A”, „C”, „D” și „E”.*

207. СМ. Organe sau părți ale lor aflate extraperitoneal:

- A. Ficatul
- B. Pancreasul
- C. Duodenul
- D. Cecul
- E. Treimea inferioară a rectului

MC. The organs or their parts located extraperitoneally are:

- A. Liver
- B. Pancreas

- C. Duodenum
- D. Cecul
- E. Inferior third of rectum

СМ. Органы или их части расположенные экстраперитонеально:

- A. Печень
- B. Поджелудочная железа
- C. Двенадцатиперстная кишка
- D. Слепая кишка
- E. Нижний отдел прямой кишки

În raport cu peritoneul pancreasul, duodenul (cu excepția porțiunii inițiale) și treimea inferioară a rectului (canalul anal) sunt situate extraperitoneal, ***deci enunțuri corecte sunt „B”, „C” și „E”***, deoarece ficatul este un organ aflat mezoperitoneal, iar cecul unul intraperitoneal (dar fără mezou).

SISTEMUL DIGESTIV
PROBLEME DE SITUAȚIE

1.	Fetiță nou-născută, cu masa de 3500 g și lungimea de 53 cm. În timpul primei alimentări i-a răbufnit laptele pe nas. Ce defect congenital al pereților cavității bucale poate provoca astfel de consecințe ?
2.	La stomatolog s-a adresat un pacient de 30 ani, care acuză dureri dentare la nivelul molarului superior II din dreapta. Medicul a constatat prezența unei inflamații a gingiei și a periodonțiului. Care porțiune a dintelui poate fi afectată în acest caz?
3.	La stomatolog s-a adresat o pacientă de 33 ani cu dentalgie. Prin examenul efectuat medicul a depistat o inflamație a mucoasei sinusului maxilar din stânga (highmorită). Care dinți pot fi afectați în acest caz?
4.	În debutul parotiditei epidemice (oreionului) pe lângă febră, cefalee, tumefacția tipică a glandelor parotide se observă deseori hiperemia și edemațierea papilei parotidiene, la nivelul căreia se deschide canalul excretor al lui Stenon (simptomul Mursu). În care regiune a mucoasei vestibulului bucal poate fi depistată papila respectivă?
5.	În scopul facilitării intervențiilor asupra dinților medicul-stomatolog blochează orificiile de deschidere a canalelor excretoare a glandelor salivare mari cu ajutorul unor tampoane de vată. Indicați regiunile pereților compartimentelor cavității bucale, în care se aplică tampoanele respective.
6.	În urma unui ictus cerebral un pacient de 68 ani manifestă mai multe simptome specifice pentru afecțiunea dată, printre care și incapacitatea de a propulsa limba. Despre paralizia căror mușchi ai limbii poate fi vorba?
7.	În consecința unei leziuni chimice a mucoasei bucale pacientul și-a pierdut sensibilitatea gustativă. Terminațiunile nervoase ale căror papile ale limbii au fost afectate?
8.	După anestezia efectuată în scopul extirpării unui dinte pacientul și-a pierdut sensibilitatea tactilă a mucoasei lingvare. Terminațiunile nervoase ale căror papile ale limbii au fost blocate?
9.	Deseori copiii de vârstă preșcolară se confruntă cu dificultăți ale respirației nazale, cauzate de hipertrofia țesutului limfoid al mucoasei nazofaringiene (vegetații adenoidiene). Despre hipertrofia cărei amigdale este vorba?
10.	În deglutiție bolul alimentar poate devia de la direcția caracteristică actului normal. Numiți organul, în cavitatea căruia acesta ar putea nimeri.
11.	În încercarea repetată de a realiza cateterismul tubei auditive cateterul poate pătrunde în recesul faringian (fosa lui Rosenmüller). Unde e localizat acest reces? Poate fi vizualizat prin epifaringoscopie?
12.	Tonsilitele netratate la timp pot să se complice cu abces periamigdalian sau retrofaringian. Unde se localizează aceste colecții de puroi?
13.	Un pacient de 42 ani acuză dureri retrosternale în deglutiție. Examenul radiologic demonstrează retenția masei baritate la nivelul vertebrei toracice V. Tumoarea căror organe poate servi drept obstacol pentru trecerea bolului alimentar la acest nivel?
14.	În clinică a fost internat un bolnav cu arsură chimică a esofagului. Deși au fost întreprinse toate măsurile pentru tratarea pacientului, peste 10 zile au apărut simptome caracteristice peritonitei. Peretele cărei porțiuni a esofagului a fost perforat?

15.	În secția chirurgie a fost internat un pacient cu o tumoare în treimea superioară a porțiunii toracice a esofagului. Care tunică seroasă poate fi lezată la o intervenție chirurgicală la acest nivel?
16.	La secția de internare a unui spital a fost adus un copil de 3 ani care acuza dureri retrosternale. Acestea se amplificau în timpul deglutiției, fiind însoțite de tuse. În urma examenului radiologic a fost depistat un corp străin al esofagului, localizat la nivelul vertebrei toracice V. În regiunea cărei îngustări a esofagului s-a reținut corpul străin?
17.	La spitalul de urgență a fost internat un bărbat de 34 ani, care a suferit un accident rutier. Pacientul acuză dureri în hipocondrul stâng și hematemeză (vomă cu sânge). Ce organ a fost lezat în urma accidentului?
18.	În cadrul gastroduodenoscopiei medicul-endoscopist a întâmpinat dificultăți la trecerea gastroduodenoscopului din stomac în duoden, cauzate de o tumoare gastrică. În care porțiune a stomacului e localizată tumoarea?
19.	Pentru a efectua o intervenție chirurgicală pe pancreas chirurgul trebuie să pătrundă în bursa omentală. Care ar fi cea mai eficientă cale de acces în acest caz?
20.	În urma unui accident de vânătoare la spitalul de urgență a fost internat un pacient cu o plagă prin armă de foc, localizată în regiunea lombară la nivelul vertebrei lombare II din dreapta. Poate fi lezat stomacul în acest caz?
21.	La medic s-a adresat un pacient, care acuza dureri în regiunea epigastrică. În urma cercetării sucului gastric s-a stabilit, că aciditatea acestuia este egală cu 0. Care glande ale mucoasei stomacului sunt afectate?
22.	La secția de internare a spitalului de urgență a fost transportat un bărbat de 36 ani cu o plagă prin armă de foc. Medicul-chirurg a stabilit că glonțul a străbătut peretele anterior al abdomenului în regiunea epigastrică și a ieșit la nivelul coastei IX pe linie axilară medie din stânga. Care organe ar putea fi lezate în acest caz?
23.	La o pacientă de 48 ani a fost depistată o tumoare, localizată la nivelul rădăcinii mezenterului intestinului subțire, orientată de sus în jos și de la stânga spre dreapta. Cum poate fi explicată poziția tumorii?
24.	La un bărbat de 34 ani o tumoare, localizată la nivelul rădăcinii mezenterului intestinului subțire comprimă periodic duodenul, împiedicând trecerea chimului alimentar. Care porțiune a duodenului are de suferit în acest caz?
25.	Un pacient în vârstă de 42 ani a fost diagnosticat cu volvulus al intestinului subțire, cauzat de torsiunea anselor intestinale și a mezenterului acestora. Din ce cauză astfel de patologie se poate declanșa de obicei în porțiunea medie a intestinului subțire?
26.	În laboratorul de morfopatologie au fost aduse pentru expertiză câteva fragmente de intestin subțire, extirpate de la un pacient, care a suferit o traumă la nivelul abdomenului. Cum credeți, poate fi stabilită cu precizie apartenența acestor fragmente la fiecare dintre segmentele intestinului subțire?
27.	În clinică a fost internat un pacient cu simptome caracteristice pancreatitei. Pentru a efectua anumite manipulații în scop terapeutic medicul trebuie să introducă o sondă specială în orificiul ductului pancreatic. În ce porțiune a duodenului este necesar de introdus gastroduodenoscopul pentru a avea acces la orificiul ductului pancreatic?

28.	La un copil de 10 ani în timpul unei intervenții chirurgicale, efectuate în scop de apendectomie a fost depistat diverticulul Meckel. Prin ce se deosebește acesta de apendicele vermiform?
29.	La spitalul de urgență a fost transportată o pacientă cu o plagă penetrantă în regiunea hemitoracelui drept. Canalul plăgii a străbătut spațiul intercostal V pe linie medioclaviculară. Ce organ ar putea fi lezat în afară de peretele toracic și plămânul drept?
30.	O pacientă de 38 ani a fost diagnosticată cu colelitiază. Examenul radiologic a constatat prezența unui calcul în ductul cistic. Cum credeți, va accede bila în duoden în acest caz?
31.	La un bărbat de 58 ani a fost depistată o tumoare a capului pancreatic. Din care cauză o astfel de localizare a tumorii dereglează accesarea bilei în duoden?
32.	La un pacient diagnosticat cu hepatită (inflamația ficatului provocată de virusuri, substanțe toxice etc.) se constată icter (colorare în galben a sclerei și a tegumentelor - pielii și mucoaselor) și hepatomegalie (mărirea dimensiunilor ficatului). Ce modificări va suferi topografia ficatului în acest caz?
33.	În trecut colecistectomia (excizia chirurgicală a veziculei biliare în caz de colecistită sau calculi biliari) se efectua prin laparotomie (deschidere operatorie a cavității abdominale), iar în prezent – prin laparoscopie (colecistectomie percutanată laparoscopică). Numiți cavitatea seroasă în care se pătrunde prin ambele metode de abordare.
34.	Un pacient din secția de chirurgie a fost diagnosticat cu hernie retroperitoneală. Numiți recesurile din peretele posterior al cavității peritoneale, la nivelul cărora pot apărea astfel de hernii.
35.	Într-o intervenție chirurgicală pe stomac chirurgul va deschide cavitatea abdominală prin incizia pielii, țesutului celulo-adipos subcutanat, fasciilor și aponevrozelor mușchilor abdomenului și a peritoneului parietal. Ce cavitate seroasă va fi deschisă în acest caz?
36.	În cazul intervenției chirurgicale, efectuate în scopul înlăturării unei tumori a colonului ascendent chirurgul va avea nevoie de a accede la segmentul respectiv al intestinului gros. Cum credeți, e posibilă o astfel de intervenție fără a deschide cavitatea peritoneală?
37.	Un pacient cu nefrolitiază necesită o intervenție chirurgicală pe rinichiul drept. E posibilă crearea unei căi de acces spre rinichi fără a deschide cavitatea peritoneală?
38.	Pentru înlăturarea unui calcul chirurgul va trebui să deschidă ductul coledoc. În ce formațiune de peritoneu acesta poate fi depistat?

**APARATUL RESPIRATOR
TESTE**

Generalități	
1.	<p>CS. Organele respiratoare se dezvoltă din:</p> <p>A. Porțiunea cefalică a intestinului primitiv B. Peretele ventral al intestinului anterior C. Intestinul posterior D. Ectoderm E. Mezenteron</p> <p>SC. The organs of the respiratory system originate from:</p> <p>A. Middle gut B. Ventral wall of the foregut C. Hindgut D. Ectoderm E. Mesoderm</p> <p>CS. Органы дыхания развиваются из:</p> <p>A. Средней кишки B. Вентральной стенки передней кишки C. Задней кишки D. Эктодермы E. Мезодермы</p> <p>Dezvoltarea nasului extern, cavității nazale și a sinusurilor paranazale se află în strânsă legătură cu dezvoltarea oaselor craniului facial, formarea cavității bucale (din porțiunea cefalică, faringiană a intestinului primitiv sau primar) și diferențierea formațiunilor olfactive. Primordiul sistemului respirator apare la embrionul uman spre finele săptămânii a treia de dezvoltare intrauterină sub aspect de diverticul respirator (mugure pulmonar), localizat pe peretele ventral al proenteronului (intestinului anterior) – porțiunii anterioare a intestinului primitiv. Epiteliul care acoperă suprafața internă a faringelui, traheii și bronhiilor, precum și epiteliul pulmonar se formează în totalitate din endoderm, iar componentele cartilajinoase, musculare și conjunctive ale laringelui, traheii, bronhiilor și plămânilor – din mezodermul splanhnic aflat în jurul proenteronului. Analizând aceste date tragem concluzia – afirmația corectă este „B”.</p>
2.	<p>CM. Căile respiratoare se intersectează cu cele digestive în:</p> <p>A. Nazofaringe B. Bucofaringe C. Laringofaringe D. Cavitatea bucală E. Aditusul laringian</p> <p>MC. The airways intersects the digestive ones within the:</p> <p>A. Nasopharynx B. Oropharynx C. Laryngopharynx D. The oral cavity E. <i>Aditus laryngis</i> (inlet into the larynx)</p> <p>CM. Дыхательные и пищеварительные пути пересекаются в:</p> <p>A. Носоглотке B. Ротовой части глотки C. Гортанной части глотки D. Полость рта E. У входа в гортань</p>

	<p>Este cunoscut faptul, că la intestinul primitiv (primar) se disting două porțiuni – una cefalică (faringiană) și alta caudală (trunculară), divizată convențional în proenteron, mezenteron și metenteron. Drept limită dintre porțiunile cefalică și trunculară a intestinului primitiv este proeminența endodermală, din care ulterior se dezvoltă laringele, traheea, bronhiile și plămâni. Astfel la nivelul faringelui căile digestivă și respiratoare se întâlnesc și se încrucișează, această intersecție are loc la nivelul etajului mediu (mezofaringelui, oro- sau bucofaringelui) și inferior al faringelui (hipo- sau laringofaringelui). Prin urmare enunțuri corecte sunt „B” și „C”, deoarece rinofaringele este o parte pur respiratoare a faringelui, cavitatea bucală, deși prin ea este posibilă respirația este menită realizării altor funcții, iar contactul formațiunilor, care delimitează aditusul laringian cu particule lichidiene sau alimentare cât de mici provoacă tusea.</p>
<p>3.</p>	<p>CM. Respirația, ca totalitate a proceselor fiziologice cuprinde:</p> <p>A. Respirația pulmonară (sau externă) B. Respirația cutanată C. Respirația bronhoveziculară D. Respirația tisulară (internă) E. Respirația abdominală</p> <p>MC. Breathing as a physiological process includes:</p> <p>A. Pulmonary respiration (or external one) B. Cutaneous respiration C. Bronchovesicular respiration D. Tissue respiration (or internal one) E. Abdominal respiration</p> <p>CM. Дыхание – это общий физиологический процесс, который охватывает:</p> <p>A. Лёгочное дыхание (или внешнее) B. Кожное дыхание C. Бронховезикулярное дыхание D. Тканевое дыхание E. Брюшное дыхание</p> <p>Respirația reprezintă un mecanism complex, care asigură schimbul de gaze dintre organism și mediul ambiant. În linii mari ea cuprinde două etape fundamentale – respirația externă, sau pulmonară și respirația internă, sau tisulară. În cadrul respirației externe (pulmonare) are loc captarea oxigenului din aerul înconjurător și cedarea dioxidului de carbon – procese, care se desfășoară la nivelul alveolelor pulmonare, iar respirația tisulară (internă) se realizează la nivelul celular. Schimbul de gaze prin tegumente (respirația cutanată) nu este caracteristică omului, deși într-o măsură foarte mică poate avea loc; respirația abdominală reprezintă un tip de respirație pulmonară, iar respirația veziculară (murmurul vezicular) caracterizează un aspect auscultativ al respirației pulmonare. Prin urmare enunțuri corecte sunt „A” și „D”.</p>
<p>4.</p>	<p>CM. Referitor la căile respiratoare:</p> <p>A. Sunt clasificate în supraglotice și infraglotice B. Au pereții rigizi grație scheletului osos sau fibrocartilaginos C. Din exterior sunt tapetate cu peribronhie D. Conțin tunica mucoasă care învește pereții lor din interior E. În pătura lor submucoasă se află rețele bogate de vase sangvine menite să încălzească aerul inspirat</p> <p>MC. Which of the following statements regarding airways is true:</p> <p>A. It is divided into supra- and infraglottic one B. Its wall is rigid due to the bony or fibrocartilaginous skeleton C. Outside it is covered by peribronchial tissue</p>

- D. Inside its walls are lined with mucous coat
- E. Its submucous coat is rich in blood vessels networks that ensure warming of the inspired air

СМ. Дыхательные пути:

- A. Подразделяются на верхние и нижние
- B. Имеют ригидные стенки, характерные для костного скелета или соединительно-хрящевого
- C. Снаружи покрыты перибронхиальной тканью
- D. Слизистая оболочка покрывает стенки изнутри
- E. В подслизистой оболочке имеются выраженные кровеносные сети, согревающие вдыхаемый воздух

Căile respiratoare includ organele, care asigură transportarea aerului spre plămâni, la nivelul cărora are loc schimbul de gaze, și de la plămâni. Aceste organe sunt nasul, cavitatea nazală, rinofaringele, laringele, traheea, bronhiile (cu toate ramificațiile lor, inclusiv bronhiiolele). Căile respiratoare se divid în căi respiratoare superioare (nasul, cavitatea nazală, faringele) și căi respiratoare inferioare (restul), sau (după unii autori) supraglotice, cu funcții mixte, care pe lângă cavitatea nazală și faringe includ și vestibulul laringelui (până la glotă) și infraglotice, cu funcții exclusiv respiratoare. În scopul asigurării circulației nestingerite a aerului pereții căilor respiratoare nu colabează, deoarece conțin un schelet relativ dur, constituit din oase (cavitatea nazală, rinofaringele) sau elemente cartilajinoase (laringele, traheea, bronhiile). Din interior ei sunt tapetați cu o tunică mucoasă, sub care se află o pătură submucoasă, care conține numeroase rețele de vase sangvine; din exterior cu peribronhie sunt tapetate doar bronhiile cu ramificațiile lor. *Astfel în cazul dat enunțuri corecte sunt „A”, „B”, „D”, „E”.*

5. СМ. Referitor la mucoasa căilor respiratoare:

- A. E tapetată cu epiteliu ciliat
- B. Dedesubtul ei se află o patură submucoasă
- C. Nu conține rețele de vase sangvine
- D. Nu conține rețele nervoase
- E. În totalitatea sa se prezintă ca o zonă tusigenă

MC. Choose the true statements regarding mucous coat of the airways:

- A. It is covered by ciliated epithelium
- B. The submucous coat is located under it
- C. It does not contain blood vessels networks
- D. It does not contain nervous plexuses
- E. Generally it is a coughing zone

СМ. Слизистая оболочка дыхательных путей:

- A. Покрыта цилиндрическим эпителием
- B. Снизу находится подслизистое русло
- C. Не содержит сети кровеносных сосудов
- D. Не содержит нервные сплетения
- E. Везде представляет кашлевую зону

Tunica mucoasă a căilor respiratoare este acoperită cu epiteliu ciliat (de tip respirator), ciliii cărui contribuie la înlăturarea mucusului și a corpiilor străini. Între tunica mucoasă și structurile subiacente se află o pătură submucoasă de țesut conjunctiv lax, dotată cu rețele de vase sangvine și plexuri nervoase. În mucoasă se conțin glande, noduli limfoizi, terminații nervoase, care în anumite zone formează aglomerări – zone reflexogene, excitarea cărora provoacă tusea. Din cele expuse mai sus reiese, că *corecte sunt doar enunțurile „A” și „B”.*

6. СМ. Formațiunile limfoide ale căilor respiratoare sunt reprezentate prin:

- A. Țesutul limfoid din corionul mucoasei lor
- B. Aglomerări de foliculi limfoizi la nivelul epiglotei

- C. Amigdala carinei traheale
- D. Amigdala laringiană
- E. Amigdala nazofaringiană

MC. The lymphoid structures of the airways are formed by:

- A. Lymph tissue of the chorion mucous coat
- B. Agglomeration of lymph nodes at the level of the epiglottis
- C. Tonsil of the tracheal carina (*carina trachea*)
- D. Laryngeal tonsil
- E. Nasopharyngeal tonsil

СМ. Лимфоидные образования дыхательных путей представлены:

- A. Лимфоидная ткань ворсинчатой оболочки слизистой
- B. Скопление лимфоидных фолликулов на уровне надгортанника
- C. Миндалины киля трахеи
- D. Гортанная миндалина
- E. Носоглоточная миндалина

Pe lângă respirație, fonație, olfacție, metabolismul salin, depozitarea sângelui și reglarea coagulării lui sistemul respirator contribuie și la protecția imunologică a organismului. Funcțiile imunitare sunt realizate de țesutul limfoid difuz și nodulii limfoizi solitari din componenta corionului mucoasei și submucoasei căilor respiratoare, dar și de aglomerările de foliculi limfoizi de la nivelul epiglotei, din ventriculul laringian (amigdala laringiană) etc. La nivelul carinei (pintenului) traheii aglomerări de țesut limfoid nu se află, iar în nazofaringe există trei amigdale (tonsile) – două tubare și una faringiană; *amigdală nazofaringiană nu există!* **Prin urmare afirmații corecte sunt „A”, „B”, „D”.**

7. СМ. Funcțiile căilor respiratoare sunt:

- A. De umectare a aerului inspirat
- B. Purificarea aerului inspirat
- C. Schimbul de gaze
- D. Participă în procesele metabolice
- E. De încălzire a aerului

MC. The functions of the airways are:

- A. Humidification of inhaled air
- B. Purification of inhaled air
- C. Exchange of gases
- D. Participation in metabolic processes
- E. Warming air

СМ. Функциями дыхательных путей являются:

- A. Увлажнение вдыхаемого воздуха
- B. Очищение вдыхаемого воздуха
- C. Обмен газами
- D. Участие в обменных процессах
- E. Согревание воздуха

Ținând cont de influența benefică, exercitată de căile respiratoare asupra aerului inspirat acestea ar putea fi calificate drept cel mai perfect climatizor biologic.

Aerul vehiculat prin căile respiratoare este supus purificării. Acest proces începe chiar în vestibulul nazal, unde firele de păr formează ceva asemănător unui „filtru”, care reține particulele de praf, iar tot ce trece peste acest „filtru” este reținut de mucusul produs de glandele mucoasei și îndepărtat prin mișcările cililor epitelului. În afară de aceasta aerul inspirat în căile respiratoare este umectat (prin secreția glandelor tunicii mucoase și permeabilitatea vasculară) și încălzit (datorită circulației sângelui prin numeroasele plexuri

	<p>vasculare din mucoasă și submucoasă). În cazul dat afirmații corecte sunt „A”, „B” și „E”.</p>
<p>8.</p>	<p>CM. Cu privire la mucoasa căilor respiratoare:</p> <p>A. E tapetată cu epiteliu ciliat B. Dedesubtul ei se află o pătură submucoasă C. Este dotată cu foliculi limfoizi și celule endocrine diseminate D. Nu conține rețele de vase sangvine E. Poate fi vizualizată endoscopic</p> <p>MC. Which of the following statements regarding mucous coat of the airways is true:</p> <p>A. It is lined with ciliated epithelium B. The submucous coat is located under it C. It contains lymph nodes and disseminated endocrine cells D. It does not contain blood vessels networks E. It can be examined by endoscopic method</p> <p>СМ. Слизистая дыхательных путей:</p> <p>A. Покрыта цилиндрическим эпителием B. Снизу имеется подслизистое русло C. Дополняется лимфатическими фолликулами и рассеянными эндокринными клетками D. Не содержит сети кровеносных сосудов E. Можно наблюдать при помощи эндоскопа</p> <p>Mucoasa căilor respiratoare este formată dintr-un corion de natură conjunctivă, bogat în țesut limfoid și tapetat cu epiteliu cilindric ciliat pseudostratificat. În cavitatea nazală el aderă intim la periost și pericondru, în rest este urmat de o pătură submucoasă. Tunica mucoasă în afară de foliculi limfoizi conține și celule endocrine diseminate, care produc hormoni și alte substanțe biologice active. În componența ei se disting bogate rețele de vase sangvine, plexuri și terminații nervoase. Structura și colorația ei în condiții de normă și patologice poate fi vizualizată prin rino-, laringo-, traheo-, bronhoscopie. Astfel enunțuri corecte sunt „A”, „B”, „C” și „E”.</p>
	<p style="text-align: center;">Nasul și laringele – structură, topografie, funcții, explorare pe viu. Glandele tiroidă și paratiroide(vezi compartimentul: Glandele endocrine...).</p>
<p>9.</p>	<p>CS. Meatul nazal inferior comunică cu:</p> <p>A. Sacul lacrimal B. Sinusul maxilar C. Sinusul frontal D. Sinusul sfenoidal E. Cavitatea bucală</p> <p>SC. The inferior nasal meatus communicates (connects) with the:</p> <p>A. Lacrimal sac B. Maxillary sinus C. Frontal sinus D. Sphenoid sinus E. Oral cavity</p> <p>СS. Нижний носовой ход сообщается с:</p> <p>A. Слезный мешок B. Верхнечелюстной пазухой C. Лобной пазухой D. Клиновидной пазухой E. Ротовой полостью</p>

	<p>Meatul nazal inferior la cavitatea nazală osoasă are comunicare cu orbita prin canalul nazolacrimonial și cu cavitatea bucală osoasă prin canalul incisiv. Pe viu însă, sau la cadavru canalul incisiv este ocupat de mănunchiul neurovascular omonim, iar comunicare cu orbita nu există. În meatul nazal inferior se deschide ductul nazolacrimonial prin apertura sa. Acest duct leagă sacul lacrimal, localizat în fosa sacului lacrimal din orbită cu meatul nazal inferior. Alte careva comunicări în afară de aceasta meatul nazal inferior nu are, niciunul din sinusurile paranasale aici nu se deschide.</p> <p><i>Prin urmare singurul enunț corect este „A”.</i></p>
10.	<p>CS. Zona hemoragică (pata vasculară Kiesselbach) e situată în mucoasa:</p> <p>A. Meatului superior B. Meatului mijloci C. Septului nazal la cca 1 cm deasupra nării D. Cornetului superior E. Cornetului mijlociu</p> <p>SC. The hemorrhagic zone (vascular plate of Kiesselbach) is located in the mucous coat of the:</p> <p>A. Superior nasal meatus B. Middle nasal meatus C. Nasal septum at about 1 cm above the nostrils D. Superior nasal concha E. Middle nasal concha</p> <p>CS. Зона густой сосудистой сети (сосудистое русло Киессельбаха) располагается в слизистой:</p> <p>A. Верхнего носового хода B. Среднего носового хода C. В перегородке носа на 1 см выше ноздрей D. В верхней носовой раковине E. В средней носовой раковине</p> <p>Zona hemoragică, sau pata vasculară Kiesselbach (după unii autori Yalsalva-Kiesselbach) a fost descrisă de orelistul german Wilhelm Kiesselbach (1839-1903). Ea reprezintă o zonă angiomatoasă de culoare roșu-intens, situată în mucoasa septului nazal, la 1 cm mai sus de narină. La nivelul ei se află o rețea de arteriole fine, extrem de friabile, cu endoteliul fenestrat. Rupturile vaselor de la nivelul petei vasculare constituie originea epistaxisului anterior, provocat de microtraumatisme.</p> <p><i>În cazul dat există un singur enunț corect – „C”.</i></p>
11.	<p>CM. Între fața externă (cutanată) și cea internă (cutaneomucoasă) ale nasului extern se află următoarele planuri ale regiunii:</p> <p>A. Țesutul celuloadipos subcutanat B. Planul muscular C. Tunica seroasă D. Scheletul osteocartilaginos E. Planul adventiceal</p> <p>MC. Which of the following is located between the external (cutaneous) and internal (cutaneo-mucous) surface of the external nose:</p> <p>A. The adipose subcutaneous tissue B. The muscular plane (or muscular tissue) C. The serous coat D. The osteocartilaginous skeleton E. The adventitia</p>

СМ. Между наружной (подкожной) поверхностью и внутренней (кожнослизистой) наружного носа находятся следующие слои областей:

- A. Клеточно-жировая подкожная клетчатка
- B. Мышечный слой
- C. Серозная оболочка
- D. Костно-хрящевой скелет
- E. Адвентиция

În structura nasului extern se disting planurile:

- tegumentar, dat de pielea subțire și mobilă la nivelul rădăcinii nasului și superior de aripi și mai groasă și aderentă pe aripi și pe vârful nasului;
- pătura de țesut celuloadipos subcutanat (paniculul adipos), mai abundent în partea superioară a nasului;
- planul muscular format din mușchii pielosi, situați în jurul nasului (mm. Nazal, coborâtor al septului, ridicător al buzei superioare și al aripii nasului);
- periostul și pericondrul formează o membrană fibroasă care leagă cartilajele nazale între ele și cu marginile aperturii piriforme și oasele nazale;
- scheletul osteocartilaginos, format de cartilajele și oasele nazale.

Printre aceste planuri se regăsesc cele enunțate prin „A”, „B” și „D”.

O tunică adventiceală, cu atât mai mult seroasă la nivelul nasului extern nu există.

12. СМ. Principalele configurații de nas extern sunt:

- A. Nasul drept (tip August)
- B. Nasul grecesc (tip Venus de Millo)
- C. Nasul bifurcat
- D. Nasul acvilin (coroiat) (tip Dante)
- E. Nasul scobit (tip Socrate)

MC. The main shapes of the external nose are:

- A. Straight nose (Augustine type)
- B. Greek nose (Venus de Millo type)
- C. Bifurcated nose
- D. Curved nose aquiline (Dantes type)
- E. Hollow nose (Socrates type)

СМ. Основные формы наружного носа:

- A. Прямой нос (тип Августа)
- B. Греческий нос (тип Венуса де Мило)
- C. Раздвоенный нос
- D. Орлиный нос (тип Данте)
- E. Горбатый нос (тип Сократа)

Nasului extern îi sunt specifice particularități rasiale, de gen, de vârstă și individuale, care țin de conformația lui externă, dimensiuni, structură etc.

Nasul contribuie la realizarea fizionomiei și, prin numeroasele sale trăsături, constituie unul dintre cele mai importante repere în antropologie și în identificarea persoanelor. În majoritatea cazurilor forma nasului extern se încadrează în una dintre cunoscutele varietăți (nas drept, nas grecesc, nas acvilin sau coroiat, nas scobit).

Există și forma de nas bifurcat, despicat, sau „nas de dog”, numai că reprezintă nu o varietate a nasului normal, ci o anomalie de dezvoltare.

Prin urmare enunțurile corecte sunt „A”, „B”, „D” și „E”.

13. СМ. Cu privire la nasul extern:

- A. E de mai multe tipuri
- B. I se descriu rădăcină, dors, vârf, aripi, narine
- C. Prezintă schelet osteocartilaginos

- D. Șanțul alar separă narinele de obraz
- E. Cavitatea lui constituie vestibulul nazal

MC. Which of the following statements regarding external nose is true:

- A. Few types are distinguished
- B. It consists of the root, dorsum, apex, wings (*allae nasi*) and nostrils
- C. It consists of the osteocartilaginous skeleton
- D. The allar groove separates the nostrils from the cheeks
- E. Its cavity forms the nasal vestibule

CM. Наружный нос:

- A. Имеет много типов
- B. Описывается корень, спинка, верхушка, ноздри
- C. Представлен костно-хрящевым скелетом
- D. Борозды крыльев отделяют ноздри от щёк
- E. Полость носа представлена преддверием

Nasul extern ocupă regiunea nazală a feței, situate în partea mediană a acesteia, sub regiunea frontală, medial de regiunile orbitale și deasupra regiunii orale. Nasul are forma unei piramide triunghiulare, cu baza orientată în jos. Prezintă o rădăcină, situată superior, la baza frunții, un vârf (lobul) dispus anteroinferior, două părți laterale, dilatate mai jos și continuate de aripile nazale. Aripile nasului sunt separate de restul fețelor laterale prin șanțurile alare. Ele delimitează din partea laterală vestibulul nazal (un compartiment al cavității nazale), iar marginea lor liberă, împreună cu partea mobilă a septului nazal delimitează narinele. Marginii anterioare a nasului îi corespunde dorsul nasului, care se întinde între rădăcina și vârful nasului. Configurația externă a nasului este determinată de scheletul osteocartilaginos (osos în partea superioară, format de oasele nazale, apofiza frontală a maxilei și spina nazală a frontalului și cartilaginos în partea inferioară, compus din cartilajul septului, cartilajele alare și cartilajele accesorii). *Datele prezentate sunt suficiente pentru a selecta afirmațiile corecte, care sunt „A”, „B”, „C”.*

14. CM. Vestibulul nazal:

- A. Este un canal înalt de cca 15 mm
- B. E plasat între narine și limen nasi
- C. Pereții lui sunt tapetați din interior cu mucoasă
- D. La intrare e înzestrat cu perișori (vibrissae)
- E. Împarte torentul de aer inspirat în două șuvoaie

MC. Which of the following statements regarding the nasal vestibule is true:

- A. It is a canal of about 15 mm in length
- B. It is located between the nostrils and *limen nasi*
- C. Inside its walls are lined by mucous coat
- D. At its entrance hair (or *vibrissae*) is distinguished
- E. It separates the inspired air into two streams

CM. Преддверие носа это:

- A. Длинный канал длиной 15 мм
- B. Расположен между ноздрями и порогом носа
- C. Его стенки покрыты изнутри слизистой оболочкой
- D. У входа находится щетинка из волосков (вибриссы)
- E. Делит вдыхаемый воздух на 2 потока

Cavitatea nazală reprezintă primul segment al căilor respiratoare, conținând totodată și receptorul olfactiv. Topografic ea se împarte în vestibulul nazal și cavitatea nazală propriu-zisă sau simplă – cavitatea nazală. **Vestibulul nazal** este un conduct cu direcție verticală, ușor turtit din părți și înalt de cca 15 mm, care corespunde nasului extern. El este primul

compartiment al foselor nazale, situat între marginea liberă a nării și pragul cavității nazale (*limen nasi*) – o proeminență de pe peretele lateral, dată de marginea superioară a cartilajului alar mare. Vestibulul nazal este mai dilatat decât restul cavității nazale și e delimitat medial – de partea mobilă a septului nazal, lateral – de aripa nasului. *Limen nasi* produce o îngustare a vestibulului, numită nară internă. Datorită pragului aerul inspirat este orientat în două direcții – spre regiunea olfactivă și spre coane (prin meaturile nazale mediu și inferior). Vestibulul este căptușit de piele, care în partea inferioară este bogată în glande sebacee și sudoripare și peri groși și scurți – vibrissae; aceștea formează un filtru, cu rol de reținere a microparticulărilor din aerul inspirat. În apropiere de limen nasi glandele și perii se reduc treptat și dispar, iar pielea trece în mucoasă. **Afirmații corecte sunt „A”, „B”, „D” și „E”.**

15. CM. Nasul extern:

- A. Adăpostește toată cavitatea nazală
- B. Are forma unei piramide triunghiulare cu baza orientată în jos
- C. Nu posedă particularități de rasă și gen
- D. Imprimă în mare măsură fizionomia
- E. E situat în mijlocul feței

MC. The external nose:

- A. It houses the whole nasal cavity
- B. It has a shape of a triangular pyramid with the base turned downwards
- C. Does not have racial and gender specific features
- D. It determines the physiognomy
- E. It is located on the midline of the face

CM. Наружный нос:

- A. Содержит всю полость носа
- B. Имеет форму треугольной пирамиды основанием, направленным вниз
- C. Не отличается по половому и расовому признаку
- D. Определяет в большей степени лицо
- E. Расположен в середине лица

În baza datelor prezentate anterior se poate constata cu ușurință, că în cazul dat **corecte sunt afirmațiile „B”, „D” și „E”.**

16. CM. Mucoasa nazală exercită funcțiile:

- A. De umectare a aerului inspirat
- B. Olfactivă
- C. De protecție
- D. Rezonatorie
- E. De încălzire a aerului inspirat

MC. The nasal mucosa has the following functions:

- A. Umedify the inhaled air
- B. Olfactory
- C. Protective
- D. Resonance
- E. Warming of inspired air

CM. Слизистая оболочка носа выполняет функции:

- A. Увлажнение вдыхаемого воздуха
- B. Обонятельную
- C. Защитную
- D. Резонаторную
- E. Согревания вдыхаемого воздуха

	<p>Mucoasa din regiunea olfactivă conține glande olfactive (Bowman) și celule neurosenzoriale, care asigură olfacția. Mucoasa regiunii respiratoare conține numeroase glande seroase, mucoase și mixte, secretul cărora umețează aerul inspirat. Rețele bogate de vase sangvine din componența mucoasei și submucoasei nazale asigură încălzirea aerului inspirat, iar mucusul și lizozimul bactericid, produse de glandele mucoasei prin reținerea a cca 40% din particulele de praf și alte impurități din aerul inspirat și nimicirea a cca 60% din microorganismele inspirate realizează protecția nu numai a organelor respiratoare, dar și a întregului organism. <i>Astfel enunțuri corecte trebuie considerate „A”, „B”, „C” și „E”.</i></p>
<p>17.</p>	<p>CM. Pe viu cavitatea nazală poate fi explorată prin:</p> <p>A. Inspecție B. Palpație C. Rinoscopie D. Examen ultrasonic E. Examen radiologic</p> <p>MC. On alive the nasal cavity can be examined by:</p> <p>A. Inspection B. Palpation C. Rhinoscopy D. Ultrasound examination E. X-ray examination</p> <p>CM. Полость носа может быть исследована через:</p> <p>A. Осмотр B. Пальпацию C. Риноскопию D. Исследование с помощью УЗИ E. Радиологическое исследование</p> <p>Explorarea pe viu a nasului extern și a cavității nazale poate fi realizată prin inspecție, palpație, examen endoscopic, sau radiologic. Prin inspecție pot fi apreciate tipul nasului, starea tegumentelor, starea vestibulului nazal, modificările de configurație externă. Palpația face posibilă examinarea scheletului osos și cartilajinos, iar tușul nazofaringian permite palpația formațiunilor din partea posterioară a cavității nazale și rinofaringe. Examenul endoscopic al cavității nazale (rinoscopia – anterioară, medie sau posterioară) se face cu ajutorul speculelor nazale, oglinzilor nazofaringiene sau al fibroscopului (fibronazofaringoscopia). <i>Prin urmare corecte sunt enunțurile „A”, „B”, „C”, „E”.</i></p>
<p>18.</p>	<p>CM. În meatul nazal mediu se deschid:</p> <p>A. Sinusul frontal B. Celulele etmoidale posterioare C. Sinusul maxilar D. Canalul nazolacrimal E. Celulele etmoidale anterioare</p> <p>MC. Which of the following structures open into the middle nasal meatus:</p> <p>A. Frontal sinus B. Posterior ethmoidal cells C. Maxillary sinus D. Nasolacrimal canal E. Anterior ethmoidal cells</p> <p>CM. В средний носовой ход открываются:</p> <p>A. Лобная пазуха B. Задние ячейки решётчатой кости</p>

- C. Верхнечелюстная пазуха
- D. Носослезный канал
- E. Передние ячейки решетчатой кости

Din osteologie este cunoscut faptul, că în meatul nazal mediu sa deschid sinusurile frontal și maxilar, la fel celulele etmoidale anterioare și medii.

Celulele etmoidale posterioare se deschid în meatul nazal superior, iar canalul nazolacrimal – în meatul nazal inferior.

Enunțuri corecte sunt „A”, „C”, „E”.

19. CM. În meatul nazal superior se deschid:

- A. Sinusul sfenoid
- B. Celulele etmoidale posterioare
- C. Celulele etmoidale anterioare
- D. Sinusul frontal
- E. Sinusul maxilar

MC. Which of the following structures open into the superior nasal meatus:

- A. Sphenoid sinus
- B. Posterior ethmoidal cells
- C. Anterior ethmoidal cells
- D. Frontal sinus
- E. Maxillary sinus

CM. В верхний носовой ход открываются:

- A. Пазуха клиновидной кости
- B. Задние ячейки решетчатой кости
- C. Передние ячейки решетчатой кости
- D. Лобная пазуха
- E. Верхнечелюстная пазуха

Similare este situația și cu meatul nazal superior. Aici se deschid celulele etmoidale posterioare și sinusul sfenoidal.

Sinusurile frontal, maxilar și celulele etmoidale anterioare comunică cu meatul nazal mediu.

Prin urmare enunțuri corecte sunt „A” și „B”.

20. CM. Cavitătea nazală:

- A. Comunică cu exteriorul prin narine
- B. Comunică cu rinofaringele prin coane
- C. Vestibulul și cavitatea nazală propriu-zisă au pereții căptușiți cu o tunica mucoasă
- D. În submucoasa de pe fețele mediale ale cornetelor nazale se află plexuri venoase
- E. Vestibulul ocupă cea mai mare parte a cavității nazale

MC. Which of the following statements regarding the nasal cavity is true:

- A. It is connected with external environment through the nostrils
- B. It is connected with the rhinopharynx through the choanae
- C. The walls and the vestibule and the nasal cavity are lined with mucous coat
- D. Venous plexuses are distinguished in the submucous coat of the medial surface of the nasal conchae
- E. The largest part of the nasal cavity is the vestibule

CM. Полость носа:

- A. Сообщается с внешней средой через ноздри
- B. Сообщается с носоглоткой через хоаны
- C. Преддверие и собственно полость носа имеют стенки, покрытые слизистой оболочкой

	<p>D. В подслизистом слое медиальной поверхности раковин находятся венозные сплетения</p> <p>E. Преддверие занимает бóльшую часть полости носа</p> <p>Prin narine cavitatea nazală comunică cu mediul extern, iar prin coane – cu nazo-, sau rinofaringele. Septul nazal împarte cavitatea nazală în două jumătăți, denumite de clinicieni și unii anomiști fose nazale; acestea au forma unor canale anteroposterioare. În partea anterioară a fiecărei fose nazale se află un compartiment mai mic, denumit vestibul nazal, iar în partea posterioară unul mult mai mare, denumit cavitatea nazală propriu-zisă. Pereții vestibulului nazal sunt tapetați cu piele, iar cei ai cavității nazale propriu-zise – cu o tunică mucoasă, sub care se află o pătură submucoasă, grosimea căreia variază de la o zonă la alta. Destul de pronunțată este pătura submucoasă la nivelul fețelor mediale ale cornetelor nazale; aici ea conține bogate rețele venoase, vasele cărora se disting prin structura lor specială. În conformitate cu cele expuse, afirmații corecte în acest caz sunt „A”, „B”, „D”.</p>
<p>21.</p>	<p>CM. Cavitatea nazală:</p> <p>A. E situată în partea superioară a craniului facial</p> <p>B. Se învecinează cu fosa medie a craniului, cavitatea bucală, orbitele, nazofaringele</p> <p>C. Prin septul nazal este divizată în două jumătăți, denumite fose nazale</p> <p>D. La fiecare fosă nazală se disting vestibulul și fosa nazală propriu-zisă, separate prin limen nasi</p> <p>E. Fosa nazală propriu-zisă se împarte în regiunile respiratorie, olfactivă și hemoragică</p> <p>MC. Which of the following statements regarding the nasal cavity is true:</p> <p>A. It is located in the upper part of the facial skull</p> <p>B. It is in the vicinity with the middle cranial fossa, oral cavity, orbits and nasopharynx</p> <p>C. The nasal septum divides the nasal cavity into two symmetrical halves named the nasal fossae</p> <p>D. Each nasal fossa consists of the vestibule and the proper nasal fossa, that are separated by means of the <i>limen nasi</i></p> <p>E. The proper nasal fossa is divided into respiratory, olfactory and hemorrhagic regions</p> <p>CM. Полость носа:</p> <p>A. Расположена в верхней части лицевого черепа</p> <p>B. По соседству со средней черепной ямкой находятся полость рта, глазница, носоглотка</p> <p>C. Посредством носовой перегородки полость носа делится на 2 половины, называемые носовыми ямками</p> <p>D. В каждой носовой ямке различаются преддверие и собственно носовая ямка, отделённые порогом носа</p> <p>E. Собственно полость носа делится на дыхательную, обонятельную и геморрагическую</p> <p>Cavitatea nazală este adăpostită în cea mai mare parte de viscerocraniu, fiind situată în partea lui superioară. Deasupra cavității nazale se află fosa anterioară a endobazei craniului, în spatele ei – rinofaringele, cu care comunică prin coane, inferior de ea – cavitatea bucală (cu care nu are comunicări), iar bilateral – orbitele cu conținutul lor și maxilele cu sinusurile maxilare. Septul nazal împarte cavitatea nazală în două jumătăți, de regulă inegale, deoarece acesta aproape la toate persoanele este ușor deviat. De obicei, jumătatea cavității nazale corespunzătoare emisferei dominante este ceva mai largă, împingând-o ușor pe cea din partea opusă. În fiecare din jumătățile cavității nazale se disting vestibulul și cavitatea propriu-zisă cu regiunile sale respiratoare și olfactivă. Afirmații corecte în cazul dat sunt „A”, „C”, „D”.</p>
<p>22.</p>	<p>CM. Cavitatea nazală:</p> <p>A. Comunică cu exteriorul prin nări și cu rinofaringele prin coane</p> <p>B. Cele două compartimente ale sale – vestibulul și fosa nazală propriu-zisă sunt căptușite cu o tunică mucoasă</p>

- C. În tunica care acoperă vestibulul din interior se conțin glande sudoripare, glande sebacee și peri
 D. Mucoasa din regiunile respiratorie și olfactivă e de colorație diversă
 E. În submucoasa de pe fața medială a cornetelor nazale, mai ales a celui inferior se află plexuri cavernoase (venoase)

MC. Which of the following statements regarding the nasal cavity is true:

- A. It is connected with external environment by means of the nostrils and with the nasopharynx by means of choanae
 B. Its both parts – the vestibule and the proper nasal fossa are lined with mucous coat
 C. In the coat that lines the vestibule there are sweat glands, sebaceous gland and hair (*vibrissae*)
 D. The mucous coat of the respiratory and olfactory regions is of different colour
 E. In the submucous coat of the medial surface of the nasal conchae, the cavernous (venous) plexuses are distinguished especially at the level of the inferior nasal concha

СМ. Полость носа:

- A. Сообщается с внешней средой через ноздри, а с носоглоткой – через хоаны
 B. Две её области – преддверие и собственно полость носа покрыты слизистой оболочкой
 C. Оболочка, которая покрывает преддверие изнутри, содержит потовые, жировые железы и волоски
 D. Слизистая дыхательной и обонятельной областей отличается по цвету
 E. В подслизистой на медиальной поверхности носовых раковин, особенно нижней находятся пещеристые (венозные) сплетения

În baza celor expuse mai sus dispunem de suficiente date, în cât faptul, că cavitatea nazală comunică cu ambianța prin narine și cu rinofaringele prin coane, iar afirmațiile precum pielea din vestibul conține glande (sudoripare și peri) și submucoasa de pe fața medială a cornetelor nazale conține plexuri vasculare să nu trezească dubii și să nu cădem în cursa, întinsă de enunțul „B”. Rămâne să concretizăm, că mucoasa din regiunea olfactivă are o suprafață de cca 2-3 cm² și o culoare gălbuie, pe când cea din regiunea respiratorie e de culoare roz-vie. **În conformitate cu cele expuse, afirmații corecte în acest caz sunt „A”, „C”, „D”, „E”.**

23. СМ. Referitor la funcțiile sinusurilor paranasale:

- A. Micșorează greutatea craniului
 B. Măresc rezistența craniului
 C. Au rol de izolatori termici
 D. Sunt rezonatori ai sunetelor
 E. Măresc greutatea craniului

MC. The functions of the paranasal sinuses are:

- A. Diminishing the weight of the skull
 B. Increase of the resistance of the skull
 C. Thermal insulation
 D. Are sounds' resonators
 E. Increase the weight of the skull

СМ. Относительно функций околоносовых пазух:

- A. Уменьшают вес черепа
 B. Увеличивают прочность черепа
 C. Выполняют роль теплового изолятора
 D. Участвуют в резонансе голоса
 E. Увеличивают вес черепа

Sinusurile paranasale reprezintă cavități pneumatice, aflate în masa oaselor craniului cerebral și facial, care comunică cu cavitatea nazală. Din aceste formațiuni fac parte sinusurile frontal, sfenoidal, etmoidal și maxilar. În sinusuri se continuă mucoasa nazală (cu unele particularități

structurale), prin urmare această tunică din sinusuri realizează majoritatea funcțiilor mucoasei nazale. Pe lângă aceasta sinusurile au rol de izolatori termici pentru organele de simț și encefal, micșorează greutatea craniului și îi măresc rezistența mecanică, servesc drept rezonatori ai sunetelor, produse de laringe, fac parte din formațiunile amortizatoare a șocurilor, izbiturilor etc. *Astfel enunțuri corecte în acest caz sunt „A”, „B”, „C”, „D”.*

24. CM. Meaturile nazale sunt:

- A. Superior, mediu, inferior
- B. Nazal comun
- C. Nazofaringian
- D. Nazobucal
- E. Nazolaringian.

MC. The following nasal meatuses are distinguished:

- A. Superior, middle, inferior nasal meatuses
- B. Common nasal meatus
- C. Nasopharyngeal meatus
- D. Nasobuccal meatus
- E. Nasolaryngeal meatus.

CM. Носовые ходы:

- A. Верхний, средний, нижний
- B. Общий носовой ход
- C. Носоглоточный ход
- D. Носоротовой ход
- E. Носогортанный ход.

Meaturile nazale reprezintă spații, sau subdiviziuni ale foselor nazale, delimitate de cornetele nazale și pereții acestei cavități.

Există meaturile suprem (uneori), superior, mediu și inferior, aflate între fața internă a peretelui lateral al cavității nazale și fețele laterale ale cornetelor respective, meatul nazal comun, dispus între fețele mediale ale tuturor cornetelor și septul nazal, meatul nazofaringian – o fâșie verticală, localizată de cozile cornetelor, în imediată apropiere de coane. Un alt compartiment al foselor nazale este recesul sfenoetmoidal, în care se deschide sinusul sfenoidal.

Prin urmare afirmații corecte, ținând cont de datele, prezentate mai sus sunt „A”, „B”, „C”.

25. CM. Sinusul maxilar (antrul Highmore):

- A. Este cel mai voluminos
- B. Are forma unei piramide cu trei fete
- C. Prezintă baza și trei pereți
- D. Se deschide prin hiatul semilunar în meatul nazal superior
- E. Baza sa răspunde premolarului II și molarilor I și II.

MC. The maxillary sinus (antrum of Highmore):

- A. It is the largest sinus
- B. It is of trihedral pyramidal shape
- C. It has the base and three walls
- D. It opens into the superior nasal meatus by means of the semilunar hiatus
- E. Its base is located at the level of the second premolar, first and second molars.

CM. Верхнечелюстная пазуха (Гайморова пещера):

- A. Имеет самый большой объём
- B. Имеет форму пирамиды с тремя поверхностями
- C. Представлена основанием и тремя стенками
- D. Открывается через полулунное отверстие в верхний носовой ход
- E. Основание находится близко 2-ому премоляру и 1 и 2 молярам.

	<p>Cel mai voluminos (până la 30-40 cm³) dintre sinusurile paranazale este sinusul maxilar (Highmore). El e situat în corpul maxilei și prin hialul semilunar se deschide în meatul nazal mijlociu. Are aspectul unei piramide, baza căreia este dată de peretele lateral al cavității nazale, peretele anterior corespunde fosei canine, peretele posterior este în raport cu fosele infratemporală și pterigopalatină și corespunde tuberozității maxilei, iar peretele superior corespunde planșeului orbitei. Vârful piramidei, cu care se aseamănă sinusul este orientat lateral și corespunde procesului zigomatic al maxilei, iar marginea ei inferioară corespunde procesului alveolar al maxilei și de obicei se află în raport cu premolarul II și molarul I și II. <i>Datele prezentate mai sus permit să fie evidențiate afirmațiile corecte – „A”, „B”, „C”, „E”.</i></p>
<p>26.</p>	<p>CM. Sinusul maxilar:</p> <p>A. Se deschide în meatul nazal comun B. Peretele lui inferior răspunde premolarului II și molarilor I și II C. Începe să se dezvolte la vârsta de 5 – 6 ani D. Peretele lui superior răspunde planșeului orbitei E. Poate fi explorat pe viu prin diafanoscopie</p> <p>MC. Which of the following statements regarding the maxillary sinus are true:</p> <p>A. It opens into the common nasal meatus B. Its inferior wall is located at the level of the second premolar, first and second molars C. Its development starts at 5-6 years of age D. Its superior wall corresponds to the inferior wall of the orbit E. It may be examined on alive person by means of diaphanoscopy</p> <p>CM. Верхнечелюстная пазуха:</p> <p>A. Открывается в общий носовой ход B. Нижняя стенка соответствует второму премоляру и 1 и 2 молярам C. Начинает свое развитие в возрасте 5-6 лет D. Ее верхняя стенка соответствует нижней стенке глазницы E. У живого можно исследовать методом диафаноскопии</p> <p>Sinusul maxilar este o cavitate pneumatică situată în corpul maxilei, prelungindu-se în procesele acestui os. Este singurul sinus prezent la nou-născut; dezvoltarea sa completă este atinsă după erupția dinților permanenți, în jurul vârstei de 25 de ani.</p> <p>Asemănându-se cu o piramidă trilaterală are o bază și trei fețe – pereții anterior, superior și posterior. Unii autori descriu și un perete inferior sau planșeu al sinusului, menționând însă faptul că aceasta are aspectul unui jgheab, format prin apropierea marginilor bazei (peretelui medial) și a pereților anterior și posterior, care corespunde premolarului II și molarilor I și II. Prin hialul semilunar de pe peretele medial sinusul maxilar se deschide în meatul nazal mijlociu; posterior de deschiderea principală pot exista deschideri accesorii (orificiile Giraldes).</p> <p>Este necesar să fie luate în considerație ambele opinii, referitoare la pereții sinusului maxilar. Pe viu sinusul maxilar, la fel și alte sinusuri paranazale pot fi explorate prin diafanoscopie, cateterism, puncție, antroscopie, examen ultrasonic, radiologic etc.</p> <p>Ținând cont de cele expuse mai sus, <i>afirmații corecte sunt „B”, „D” și „E”.</i></p>
<p>27.</p>	<p>CM. Referitor la sinusul frontal:</p> <p>A. Este o cavitate piramidală B. Cele două sinusuri frontale sunt despărțite printr-un sept C. Se deschide în meatul nazal superior D. Se deschide prin infundibulul etmoidal în meatul nazal mijlociu E. E situat în partea nazală a frontalului</p> <p>MC. Which of the following statements regarding the frontal sinus are true:</p> <p>A. It is a pyramidal cavity B. The both frontal sinuses are separated from each other by a septum C. It opens into the superior nasal meatus</p>

- D. It opens by ethmoidal infundibulum into the middle nasal meatus
- E. It is located in the nasal part of the frontal bone

СМ. Относительно лобного синуса:

- A. Имеет пирамидальную полость
- B. Два лобных синуса отделяются через перегородку
- C. Открывается в верхний носовой ход
- D. Открывается в решётчатую воронку или средний носовой ход
- E. Находится в носовой части лобной кости

Sinusul frontal este situat în porțiunea nazală și porțiunile orbitale ale osului frontal. Are forma unei piramide cu baza orientată în jos și vârful în sus. Prin septul sinusului frontal el e divizat în două cavități asimetrice, care pot comunica între ele. Sinusului frontal i se descriu pereții anterior și posterior, dați de tăbliile solzului frontalului și baza, care corespunde tavanului orbitei. Are un volum de 3-5 până la 12 cm³ și comunică cu meatul nazal mijlociu prin apertura sinusului frontal, canalul nazofrontal și infundibulul etmoidal. *Prin urmare, afirmațiile corecte în acest caz sunt „A”, „B”, „D”.*

28. СМ. Sinusul sfenoidal:

- A. Este o cavitate cuboidală neregulată
- B. E împărțită de un sept în două jumătăți asimetrice
- C. Se deschide în recesul sfenoetmoidal
- D. Se deschide în meatul nazal mijlociu
- E. E situat în corpul osului sfenoid

MC. The sphenoid sinus:

- A. Is an irregular cuboid cavity
- B. Is divided by the septum into two asymmetrical halves
- C. Opens into the sphenoethmoidal recess
- D. Opens into the middle nasal meatus
- E. Is located inside the body of the sphenoid bone

СМ. Клиновидный синус:

- A. Имеет неправильную кубовидную форму
- B. Делится перегородкой на две несимметричные половины
- C. Открывается в клиновидно-решётчатый карман
- D. Открывается в средний носовой ход
- E. Расположен в теле клиновидной кости

Sinusul sfenoidal reprezintă o cavitate aproximativ cubică, situată în corpul osului omonim. Prin septul sinusului sfenoidal este împărțit în două jumătăți asimetrice, care se deschid în recesul sfenoetmoidal prin aperturile de pe peretele anterior. Sinusului sfenoidal are o capacitate mică de cca 5-8 cm³ și după naștere apare ultimul dintre sinusurile paranazale. *Astfel, enunțurile corecte sunt „A”, „B”, „C” și „E”.*

29. CS. Scheletul laringelui e constituit din cartilajele:

- A. Tiroid, cricoid, corniculate, hioid, aritenoide, cuneiforme
- B. Tiroid, cricoid, glotic, corniculate, aritenoide, cuneiforme
- C. Tiroid, cricoid, epiglotic, aritenoide, cuneiforme, corniculate
- D. Tiroid, cricoid, hioid, epiglotic, aritenoide, corniculate
- E. Tiroid, cricoid, aritenoide, epiglotic, hioid, sesamoide

SC. The skeleton of the larynx consists of the following cartilages:

- A. Thyroid, cricoid, corniculate, hyoid, arytenoid, cuneiform
- B. Thyroid, cricoid, glottic, corniculate, arytenoid, cuneiform
- C. Thyroid, cricoid, epiglottic, arytenoid, cuneiform, corniculate
- D. Thyroid, cricoid, hyoid, epiglottic, arytenoid, corniculate
- E. Thyroid, cricoid, arytenoid, epiglottic, hyoid, sesamoid

CS. Скелет гортани состоит из следующих хрящей:

- A. Щитовидного, перстневидного, рожковидных подъязычной кости, черпаловидных, клиновидных
- B. Щитовидного, перстневидного, голосового, рожковидных, черпаловидных, клиновидных
- C. Щитовидного, перстневидного, надгортанника, черпаловидных, клиновидных, рожковидных
- D. Щитовидного, перстневидного, подъязычного, надгортанника, черпаловидных, рожковидных
- E. Щитовидного, перстневидного, черпаловидных, надгортанника, подъязычного, сесамовидного

Laringele este un organ cavitat situat la nivelul gâtului, care face parte din căile aeriene, constituind totodată principalul organ al fonației. Prin structura sa amintește un organ al aparatului locomotor – are un schelet constituit din cartilaje, unite între ele cu ajutorul unor diartroze, ligamente sau membrane și puse în mișcare de un număr impunător de mușchi striati. Scheletul cartilaginos al laringelui este compus din trei cartilaje impare și patru pereche. Cele impare sunt tiroidul, cricoidul și epiglota, iar cele pare – aritenoidale, cuneiformele (Wrisberg), corniculatele (Santorini), triticeele. **În cazul dat există o singură afirmație corectă, care corespunde datelor de mai sus – „C”**, deoarece nu există cartilaje hioide, sesamoide sau glotice.

30. CS. Limita inferioară a laringelui este:

- A. C5
- B. C6
- C. C4
- D. Osul hioid
- E. T1

SC. The inferior margin of the larynx is located at the level of the :

- A. C5
- B. C6
- C. C4
- D. hyoid bone
- E. T1

CS. Нижняя граница гортани расположена на уровне:

- A. Пятого шейного позвонка
- B. Шестого шейного позвонка
- C. Четвёртого шейного позвонка
- D. Подъязычной кости
- E. Первого грудного позвонка

La adult limita inferioară a laringelui corespunde tangenței orizontale, trasate prin marginea inferioară a cartilajului cricoid și aflate la nivelul vertebrei C₆ (la copil – C₅, la bătrâni – C₇; la femei laringele este situat cu 0,5-1 cm mai sus decât la bărbați). **Afirmația corectă este C₆**, deoarece C₄₋₅ este limita inferioară la copilul până la vârsta de 12-14 ani, iar mai sus de osul hioid laringele nu poate să se afle.

31. CS. Referitor la scheletotopia laringelui la adult:

- A. Corespunde vertebrelor cervicale II - VII
- B. Corespunde vertebrelor cervicale IV, V, VI
- C. E plasat între exobaza craniului și vertebra cervicală VI
- D. Se află la nivelul vertebrelor cervicale II - V
- E. Se află la nivelul vertebrelor cervicale III - VI

SC. The skeletotopy of the larynx:

- A. Corresponds to the IInd-VIIth cervical vertebrae
- B. Corresponds to the IVth, Vth, VIth cervical vertebrae
- C. Is located between the exobase of the skull and VIth cervical vertebra
- D. Is located at the level of the IInd-Vth cervical vertebrae
- E. Is located at the level of the IIIrd-VIth cervical vertebrae

CS. Относительно скелетотопии гортани:

- A. Соответствует уровню от второго до седьмого шейных позвонков
- B. Соответствует уровню четвертого, пятого и шестого шейных позвонков
- C. Лежит между наружным основанием черепа и шестым шейным позвонком
- D. Находится на уровне от второго до пятого шейных позвонков
- E. Находится на уровне от третьего до шестого шейных позвонков

Laringele este un organ median, situat în regiunea anterioară a gâtului, între osul hioid și trahee, anterior de hipofaringe. Posterior el comunică cu cavitățile bucală și nazală, iar inferior cu traheea, fiind astfel situat la încrucișarea căii digestive (cavitate bucală → esofag) cu căile respiratoare (cavitate nazală → trahee). La persoanele adulte laringele se proiectează între vertebrele C₃, C₄ și C₆. proiecția laringelui variază la același persoană în timpul masticăției, deglutiției, fonației, respirației, mișcărilor gâtului. Confruntând datele de mai sus cu afirmațiile prezentate selectăm **enunțul corect, care după toate probabilitățile este „B”**.

32. CS. Doar din țesut cartilagos elastic e constituit:

- A. Cartilajul tiroid
- B. Cartilajele aritenoide
- C. Cartilajele corniculate
- D. Cartilajele cuneiforme
- E. Epiglota

SC. Which of the following consists of only elastic cartilaginous tissue:

- A. Thyroid cartilage
- B. Arytenoid cartilage
- C. Corniculate cartilage
- D. Cuneiform cartilage
- E. Epiglottis

CS. Только из эластической хрящевой ткани состоят:

- A. Щитовидный хрящ
- B. Черпаловидные хрящи
- C. Рожковидные хрящи
- D. Клиновидные хрящи
- E. Надгортанник

În marea lor majoritate cartilajele laringelui sunt constituite din cartilaj hialinic și doar cartilajul epiglotic și procesul vocal al cartilajului aritenoid constă din cartilaj elastic. **În cazul dat există o singură afirmație corectă – „E”**.

33. CS. Ligamentele vocale se inseră pe cartilajele:

- A. Tiroid și cricoid
- B. Aritenoide și epiglotă
- C. Tiroid și aritenoide
- D. Tiroid și cuneiforme
- E. Tiroid și corniculate

SC. The vocal ligaments insert to the the:

- A. Thyroid and cricoid cartilages

- B. Arytenoid cartilage and epiglottis
- C. Thyroid and arytenoid cartilages
- D. Thyroid and cuneiform cartilages
- E. Thyroid and corniculate

CS. Голосовые связки прикрепляются к следующим хрящам:

- A. Щитовидному и перстневидному
- B. Черпаловидному и надгортаннику
- C. Щитовидному и черпаловидному
- D. Щитовидному и клиновидному
- E. Щитовидному и рожковидному

Ligamentele vocale sunt în număr de două – drept și stâng. Ele reprezintă marginea superioară a conului elastic, împreună cu mușchiul vocal intră în componența plicelor vocale. Ligamentele vocale se fixează pe fața internă a unghiului cartilajului tiroid și pe apofiza vocală a cartilajelor aritenoidice. Lungimea lor la bărbat este de 20-25 mm, iar la femeie – de 16-20 mm. *Astfel enunțul corect este „C”.*

34. CS. Principalul abductor al corzilor vocale este mușchiul:

- A. Cricotiroidian
- B. Cricoaritenoidian lateral
- C. Cricoaritenoidian posterior
- D. Tiroaritenoidian
- E. Aritenoidian transvers

SC. The main abductor muscle of the vocal cords is:

- A. Cricothyroid muscle
- B. Lateral cricoarytenoid muscle
- C. Posterior cricoarytenoid muscle
- D. Thyroarytenoid muscle
- E. Aritenoideus transversus

CS. Главная роль отведения голосовой связки принадлежит:

- A. Перстневидной мышце
- B. Латеральной перстнечерпаловидной мышце
- C. Задней перстнечерпаловидной мышце
- D. Щиточерпаловидной мышце
- E. Поперечной черпаловидной мышце

Principalul dilatator al glotei și singurul mușchi abductor al corzilor vocale este mușchiul cricoaritenoidian posterior, denumit de către clinicieni și „*posticus*”. El este situat pe fața posterioară a lamei cartilajului cricoid, unde își are originea, iar inserția lui este pe apofiza musculară a cartilajului aritenoid de aceeași parte.

Prin contracția sa mușchiul deplasează posterior și inferior apofiza musculară a cartilajului aritenoid, ceea ce face ca apofiza vocală a aceluiași cartilaj să se deplaseze spre lateral și superior și să se dilate fanta glotică. Paralizia acestui mușchi se manifestă prin voce bitonală, dispnee, iar uneori chiar și asfizie.

Afirmația corectă, prin urmare este „C”, deoarece mușchiul cricotiroidian este un tensor al coardelor vocale, mușchiul cricoaritenoidian lateral – constrictor al glotei, la fel și mușchiul tiroaritenoidian, iar mușchii aritenoidieni transvers și oblic îngustează glota.

35. CS. Se inseră pe *processus vocalis* a cartilajului aritenoid și unghiul cartilajului tiroid ligamentul:

- A. Tirohioid
- B. Vocal
- C. Cricotiroid

- D. Tiroaritenoid lateral
- E. Cricoaritenoid

SC. The ligament that inserts on *processus vocalis* of the arytenoid cartilage and the angle of the thyroid cartilage is the:

- A. Thyrohyoid ligament
- B. Vocal ligament
- C. Cricothyroid ligament
- D. Lateral thyroarytenoid ligament
- E. Cricoarytenoid ligament

CS. С помощью какой связки голосовой отросток черпаловидного хряща прикрепляется к углу щитовидного:

- A. Щитоподъязычной
- B. Голосовой
- C. Перстнещитовидной
- D. Латеральной щиточерпаловидной
- E. Перстнечерпаловидной

Există două formațiuni, care se inseră pe procesul vocal al cartilajului aritenoid și unghiul intern al cartilajului tiroid, ambele fiind părți componente ale plicelor, sau corzilor vocale – acestea sunt mușchiul vocal și ligamentul vocal, sau ligamentul Ferrein. Uneori în grosimea acestui ligament, care reprezintă marginea superioară, liberă a conului elastic se află un cartilaj sesamoid (Luschka). *Având în vedere cele expuse mai sus afirmația corectă este „B”.*

36. CS. Mușchii care acționează ca constrictori ai fantei glotice sunt, EXCEPTÂND:

- A. Cricoaritenoidian lateral
- B. Tiroaritenoidian
- C. Aritenoidian transvers
- D. Aritenoidian oblic
- E. Cricoaritenoidian posterior

SC. The following muscles act as constrictors of the *rima glottidis*, EXCEPT:

- A. Lateral cricoarytenoid muscle
- B. Thyroarytenoid muscle
- C. Transverse arytenoid muscle
- D. Oblique arytenoid muscle
- E. *Cricoaritenoidius posterior*

CS. Мышцы, которые выполняют роль констрикторов голосовой щели, исключая:

- A. Латеральная перстнечерпаловидная мышца
- B. Щиточерпаловидная
- C. Поперечная черпаловидная
- D. Косая черпаловидная
- E. Задняя перстнечерпаловидная

Mușchii, care acționează ca constrictori ai glotei sunt cricoaritenoidian lateral, tiroaritenoidian, aritenoidian transvers, aritenoidian oblic. Conform Terminologiei Anatomice (1998) în componența mușchilor tiroaritenoidian și aritenoidian oblic se descriu porțiunile tiroepiglotică și ariepiglotică, care contribuie la închiderea aditusului laringian. Aceste porțiuni ale mușchilor menționați erau omologați de către BNA și PNA ca mușchi separați, fapt care se observă și în majoritatea manualelor de anatomie descriptivă. Printre mușchii constrictori ai glotei enumerați mai sus nu se regăsește mușchiul cricoaritenoidian posterior, care din contra – dilată glota, *deci răspunsul este „E”.*

37.	<p>CS. Mușchi tensor ai ligamentului vocal:</p> <p>A. Cricoaritenoidian lateral B. Aritenoidian oblic C. Cricotiroidian D. Cricotiroidian posterior E. Tiroepiglotic</p> <p>SC. The following muscles are the tensors of the vocal cord</p> <p>A. Lateral cricoarytenoid muscle B. Oblique arytenoid muscle C. Cricothyroid muscles D. Posterior cricothyroid muscle E. Thyroepiglottic muscle</p> <p>CS. Мышцы, натягивающие голосовые связки:</p> <p>A. Латеральная перстнечерпаловидная мышца B. Косая черпаловидная C. Перстнещитовидная D. Задняя перстнещитовидная E. Щитонадгортанниковая</p> <p>Mușchi, care influențează starea de tensiune a corzilor vocale sunt cricotiroidianul și mușchiul vocal, <i>prin urmare afirmația corectă este „C”</i>, deoarece mușchi cricotiroidian posterior nu există, mușchiul tiroepiglotic este parte componentă a mușchiului tiroaritenoidian, iar mușchii cricoaritenoidian lateral și aritenoidian oblic sunt constrictori ai glotei.</p>
38.	<p>CS. Elementele constitutive ale laringelui asigură sunetelor laringiene următoarele calități:</p> <p>A. Intensitate B. Înălțime C. Timbru D. Durată E. Toate de mai sus</p> <p>CS. The constitutive elements of the larynx ensure the following qualities of laryngeal sounds:</p> <p>A. Intensity B. Height C. Timbre D. Duration E. All mentioned above</p> <p>CS. Составные элементы гортани, обеспечивающие звучание голоса следующего качества:</p> <p>A. Интенсивный B. Высокий C. Тембр голоса D. Твёрдый E. Всё, что указано выше</p> <p>Toate calitățile sunetelor produse de laringe, sunt asigurate de funcționarea concertată a tuturor formațiunilor din componența laringelui, dar și într-o mai mare măsură a plămânilor, mușchilor respiratori, în special a diafragmului. <i>Enunțul corect, prin urmare, este „E”</i>.</p>
39.	<p>CM. Funcțiile laringelui sunt:</p> <p>A. De protecție B. De sprijin</p>

- C. De respirație
- D. De locomoție
- E. De fonație

MC. The functions of the larynx are:

- A. Protection
- B. Support
- C. Respiration
- D. Locomotion
- E. Phonation

CM. Функции гортани:

- A. Защита
- B. Поддерживающая
- C. Дыхательная
- D. Двигательная
- E. Голосообразование

Funcțiile principale ale laringelui sunt respirația (conducerea aerului spre plămâni și invers), protecția (mecanică – evitarea pătrunderii corpurilor străini, imunologică – prin intermediul formațiunilor limfoide, reflectoare – datorită terminațiilor nervoase și zonelor reflexogene), fonația (producerea sunetelor). *Afirmațiile corecte sunt „A”, „C” și „E”*, deoarece sprijinul și locomoția sunt specifice formațiunilor din componența aparatului locomotor.

40. CM. Cartilajele aritenoide:

- A. Sunt pereche
- B. Au formă piramidală
- C. Sunt legate de cricoid prin sindesmoză
- D. Sunt alcătuite din cartilaj hialinic și cartilaj elastic
- E. De ele se fixează ligamentele vocale

MC. Arytenoid cartilages:

- A. Are paired
- B. Are pyramidal in shape
- C. Are connected with the cricoid cartilage by syndesmosis
- D. Consist of the hyaline and elastic cartilages
- E. The vocal ligaments are inserted on them

CM. Черпаловидные хрящи:

- A. Парные
- B. Имеют форму пирамиды
- C. Соединяются с перстневидным хрящом при помощи синдесмоза
- D. Построены из гиалинового и эластического хряща
- E. Фиксируются голосовыми связками

Cartilajele aritenoide sunt cele mai mari cartilaje pereche ale laringelui. Sunt situate posterior, deasupra lamei cartilajului cricoid. Fiecare cartilaj aritenoid are forma unei piramide triunghiulare și prezintă o bază, un vârf și trei fețe – anterolaterală, medială și posterioară. Pe fața anterolaterală se distinge coliculul, un mic tubercul situat superior, de la care pleacă creasta arcuată – o muchie semicirculară, care delimitează foseta triunghiulară, situată superior și foseta alungită, aflată inferior (între apofizele vocală și musculară). Fața medială este orientată spre fața omonimă a cartilajului opus, iar fața posterioară este concavă, orientată spre faringe și prezintă zona de inserție a mușchilor aritenoidieni oblic și transvers. Baza are o față articulară pentru articularea cu marginea superioară a lamei cartilajului cricoid și două apofize – vocală și musculară. Partea principală a cartilajelor aritenoide este constituită din cartilaj hialinic, și doar apofiza lor vocală constă din cartilaj elastic; de această apofiză se

	<p>fixează mușchiul vocal și ligamentul omonim. Descrierea morfologiei cartilajelor aritenoide permite selectarea afirmațiilor corecte, care sunt „A”, „B”, „D” și „E” (de lama cricoidului cartilajele aritenoide sunt legate prin articulația cricoaritenoidiană, care este o diartroză).</p>
<p>41.</p>	<p>CM. Cavității laringelui i se disting compartimentele:</p> <p>A. Aditusul laringian B. Vestibulul C. Cavitatea infraglotică D. Glota E. Fanta glotică</p> <p>MC. The laryngeal cavity consists of the following parts:</p> <p>A. <i>Aditus laryngis</i> B. <i>Vestibule of the larynx</i> C. <i>Infraglottic cavity</i> D. <i>Glottis</i> E. <i>Rima glottidis</i></p> <p>CM. В полости гортани различаются отделы:</p> <p>A. Вход в гортань B. Преддверие C. Подголосовая часть D. Голосовой аппарат (<i>glottis</i>) E. Голосовая щель</p> <p>Cavitatea laringelui sau endolaringele are aspectul a două trunchiuri de con (superior și inferior), ale căror baze mici, corespunzătoare plicelor vestibulare și vocale, sunt orientate una spre alta. Cavității laringelui i se descriu trei compartimente sau etaje:</p> <ul style="list-style-type: none"> - superior, supraglotic, denumit vestibul laringian; - mijlociu, denumit glota și - inferior, denumit cavitate infraglotică, sau spațiu infraglotic. <p>Astfel afirmațiile corecte sunt „B”, „C” și „D”, deoarece aditusul laringian prezintă comunicarea vestibulului cu faringele, iar fanta glotică (<i>rimma glottidis</i>) și glota reprezintă formațiuni diferite.</p>
<p>42.</p>	<p>CM. Aditusul laringian este delimitat de:</p> <p>A. Epiglotă B. Plicele glosopiglotice laterale C. Plicele ariepiglotice D. Incizura interaritenoidiană E. Peretele posterior al laringofaringelui</p> <p>MC. The inlet into the larynx (<i>aditus laryngis</i>) is bounded by the:</p> <p>A. <i>Epiglottis</i> B. <i>Lateral glossoepiglottic folds</i> C. <i>Aryepiglottic folds</i> D. <i>Incizura interaritenoidia</i> E. <i>Posterior wall of the laryngopharynx</i></p> <p>CM. Вход в гортань ограничен:</p> <p>A. Надгортанником B. Латеральными язычнонадгортанными складками C. Черпалонадгортанными складками D. <i>Incizura interaritenoidia</i> E. Задняя гортанно-глоточная стенка</p>

	<p>Deschiderea laringelui, orificiul superior al laringelui sau aditusul laringian este situat inferior și posterior de rădăcina limbii. El este orientat oblic în sus și posterior și face comunicarea cu hipofaringele (laringo-faringele). Aditusul este delimitat:</p> <ul style="list-style-type: none"> - anterior – de epiglotă; mucoasa de pe fața ei anterioară se continuă pe rădăcina limbii și formează cele trei plice glosopiglotice; - lateral – de plicele ariepiglotice, în grosimea cărora se află ligamentul ariepiglotic și mușchiul omonim și cartilajul cuneiform și de tuberculii corniculat, situat imediat deasupra cartilajului aritenoid și cuneiform, situat mai sus și lateral; - posterior – de mucoasa care acoperă cartilajele aritenoide și corniculate; între cartilajele aritenoide se formează incizura interaritenoidiană (la nivelul căreia, după unii autori, se află o plică omonimă de mucoasă). Astfel afirmațiile corecte sunt „A”, „C” și „D”, deoarece este clar că nici peretele posterior al laringofaringelui și nici plicele glosopiglotice nu au nicio legătură cu aditusul laringian.
<p>43.</p>	<p>CM. Cu privire la ventriculii laringelui:</p> <ul style="list-style-type: none"> A. Sunt limitați inferior de plicele vocale, iar superior de plicele vestibulare B. Conțin foliculi limfoizi C. Au rol de rezonatori D. Contribuie la umectarea corzilor vocale E. Facilitează vibrațiile corzilor vocale <p>MC. The laryngeal ventricles:</p> <ul style="list-style-type: none"> A. Are bounded by the vocal folds below and by the vestibular folds above B. Contain lymph nodes C. Are resonators D. Contribute to humidification of the vocal folds E. Facilitate vibrations of the vocal folds <p>СМ Желудочки гортани:</p> <ul style="list-style-type: none"> A. Ограничивают снизу голосовые складки, а сверху – складки преддверия B. Содержат лимфоидные фолликулы C. Играют резонаторную роль D. Распределяют напряжение голосовых связок E. Облегчают вибрацию голосовых связок <p>Ventriculul laringian (Morgagni) reprezintă o evaginare laterală pereche a mucoasei laringiene, aflate la nivelul glotei – etajului mijlociu al cavității laringiene. Este delimitat sus de plica vestibulară, jos – de plica vocală. Este tapetat cu epiteliu pismatic ciliat, pe care se deschid glandele laringiene cu secreție mixtă, care umectează mucoasa și corzile vocale. Ventriculul laringian posedă o prelungire superioară – sacul laringian sau apendicele ventricular al laringelui. Mucoasa ventriculilor laringelui conțin foliculi limfoizi, totalitatea cărora e denumită de unii autori „tonsilă laringiană”. Prezența aerului în ventriculii laringieni le conferă rol în modelarea timbrului sunetului laringian. Afirmații corecte – „A”, „B” și „C”.</p>
<p>44.</p>	<p>CM. Zonele reflexogene ale laringelui (dupa M.C. Грачёва) sunt localizate în mucoasa:</p> <ul style="list-style-type: none"> A. Din jurul intrării în laringe B. De pe toată suprafața internă a laringelui C. De pe fața anterioară a cartilajelor aritenoide D. Din ventriculii laringelui E. De pe fața internă a cricoidului <p>MC. Reflexogenous zones of the larynx (after M. C. Грачёва) are located:</p> <ul style="list-style-type: none"> A. Around the inlet into the larynx B. On the whole surface of the laryngeal mucosa C. On the anterior surface of the arytenoid cartilages

- D. Within the laryngeal ventricles
- E. On the internal surface of the cricoid

CM. Рефлексогенные зоны гортани (по М. С. Грачёвой) расположены:

- A. По окружности входа в гортань
- B. По всей поверхности слизистой гортани
- C. На передней поверхности черпаловидных хрящей
- D. В желудочках гортани
- E. На внутренней поверхности перстневидного хряща

Mucoasa laringelui este inervată din abundență. În ea se conțin numeroase terminațiuni nervoase solitare, precum și aglomerări ale acestora, care constituie zone reflexogene. Astfel de concentrații de terminațiuni nervoase sunt localizate în mucoasa de pe fața posterioară a epiglotei, de pe marginile plicelor ariepiglotice din jurul aditusului laringian, în mucoasa de pe fața anterioară a cartilajelor aritenoide de pe fața internă a cartilajului cricoid etc. Excitarea acestor zone provoacă tuse explozivă, uneori chiar spasm laringian. Din cele expuse mai sus reiese, *că corecte sunt afirmațiile „A”, „C” și „E”.*

45. CM. Raporturi cu laringele au:

- A. Faringele
- B. Glanda tiroidă
- C. Cavitatea nazală
- D. Mușchii suprahioidieni
- E. Mușchii infrahioidieni

MC. According to its syntopy the larynx comes in contact with following organs:

- A. Pharynx
- B. Thyroid gland
- C. Nasal cavity
- D. Suprahyoid muscles
- E. Infrahyoid muscles

CM. Синтопия гортани со следующими органами:

- A. Глотка
- B. Щитовидная железа
- C. Полость носа
- D. Надподъязычные мышцы
- E. Подподъязычные мышцы

Laringele ocupă o poziție mediană în regiunea anterioară a gâtului, unde formează o proeminență – „mărul lui Adam”. Marginea lui anterioară intră în raport cu istmul glandei tiroide, fasciile și pielea gâtului. Fețele antero-laterale ale laringelui au raporturi cu lobiile glandei tiroide și mușchii infrahioidieni. Fața posterioară a laringelui proemină în etajul inferior al faringelui, iar marginile posterioare au raporturi cu pachetul neurovascular al gâtului. Reieșind din cele expuse mai sus, *afirmații corecte sunt „A”, „B” și „E”.*

46. CM. Pe viu morfologia laringelui poate fi explorată prin:

- A. Palpație
- B. Auscultație
- C. Laringoscopie
- D. Examen radiologic
- E. Examen ultrasonic

MC. On alive person the morphology of the larynx can be examined by:

- A. Palpation
- B. Auscultation

- C. Laryngoscopy
- D. X-rays examination
- E. Ultrasonic examination

CM. Методы исследования гортани:

- A. Пальпации
- B. Аускультации (выслушивания)
- C. Ларингоскопии
- D. Радиологическим исследованием
- E. Методом УЗИ (ультразвуковым исследованием)

Explorarea pe viu a laringelui se realizează prin palpație, examen endoscopic, radiologic, ultrasonic, RMN etc. Palpației sunt accesibile proeminența („mărul lui Adam”), marginea superioară a cartilajului tiroid, incizura tiroidiană superioară, fețele anterolaterale ale lamelor tiroidiene, coarnele superioare, arcul cartilajului tiroid. Cavitatea laringelui poate fi examinată prin laringoscopie (indirectă sau directă) și laringoscopie flexibilă cu fibre optice. Atât cavitatea, cât și părțile constitutive ale laringelui pot fi explorate prin examen radiologic (radioscopie, radiografie, tomografie computerizată), sonografic, RMN, dar și electromiografie sau filmarea ultrarapidă a plicelor vocale în fonație. **Prin urmare, enunțuri corecte sunt „A”, „C”, „D”, „E”.**

47. CM. Cu privire la fanta glotică:

- A. Este cuprinsă între coardele vocale
- B. Reprezintă spațiul dintre plicele vocale și plicele vestibulare
- C. I se descriu porțiunile anterioară (intermembranoasă) și posterioară (intercartilaginoasă)
- D. Dimensiunile ei variază în raport cu vârsta și genul
- E. Se îngustează în respirație și se lărgeste în fonație

MC. Which of the following statements regarding the glottic space (*rima glottidis*) is true:

- A. It is located between the vocal folds (cords)
- B. It is the space between the vocal and vestibular folds
- C. Two parts are distinguished in it: the anterior, or intermembranous part, and the posterior, or intercartilaginous one
- D. Its dimensions vary according to age and gender
- E. It narrows during respiration and enlarges during phonation

CM. Относительно голосовой щели:

- A. Находится между голосовыми связками
- B. Представляет пространство между голосовыми и преддверными связками
- C. Описывается передняя часть (*pars intermembranacea*) и задняя (*pars intercartilaginea*)
- D. Размеры варьируют в зависимости от возраста и пола
- E. Суживается при дыхании и расширяется при голосообразовании

Fanta glotică sau deschiderea glotei (*rima glottidis s. rima vocalis*) reprezintă un compartiment îngust al cavității laringelui, cuprins între plicele vocale și fețele mediale ale cartilajelor aritenoide. Unii autori descriu prin aceeași termeni și etajul mijlociu al cavității laringelui (*glottis*), și fanta glotică (*rima glottidis s. vocalis*), iar în varianta în limba rusă a Terminologiei Anatomice (2003) glota e denumită „aparatură vocală”. Fantei glotice i se descriu o porțiune intermembranoasă, anterioară, aflată între marginile libere ale plicelor vocale, denumită și glotă fonatorie și o porțiune posterioară, intercartilaginoasă, denumită și glotă respiratorie, situată între fețele mediale ale cartilajelor aritenoide. În conformitate cu Terminologia Anatomică (1998) ca parte componentă a fantei glotice se descrie și o zonă posterioară – plica interaritenoidiană, formată de mucoasa situată între cartilajele aritenoidiene. Fanta glotică manifestă anumite particularități de vârstă, gen și individuale. Dimensiunea ei anteroposterioară la bărbat este 20-24 mm, la femeie – de 16-20 mm, iar la copii – 6-7 mm la nou-născut și cca 18 mm la pubertate. În repaus (respirație obișnuită)

	<p>lăţimea fantei glotice e de cca 5 mm, în respiraţie forţată poate atinge 15 mm, iar în fonaţie se îngustează semnificativ. Prin închiderea şi deschiderea glotei laringele participă la fixarea toracelui în efortul fizic, defecaţie, micţiune, naştere, protecţia căilor respiratoare inferioare în timpul deglutiţiei, în reflexul de tuse etc. Corecte sunt afirmaţiile „A”, „C” şi „D”.</p>
<p>48.</p>	<p>CS. Toţi muşchii enumeraţi acţionează ca constrictori ai fantei glotice cu excepţia:</p> <p>A. Muşchiului cricoaritenoidian lateral B. Muşchiului aritenoidian transvers C. Muşchiului aritenoidian oblic D. Muşchiului cricoaritenoidian posterior E. Muşchiului tiroaritenoidian</p> <p>SC. All muscles mentioned below act as constrictors of the glottis (<i>rima glottidis</i>), except:</p> <p>A. Lateral cricoarytenoid muscle B. Transverse arytenoid muscle C. Oblique arytenoid muscle D. Posterior cricoarytenoid muscle E. Thyroarytenoid muscle</p> <p>CS. Все перечисленные мышцы выполняют роль констрикторов голосовой щели, за исключением:</p> <p>A. Латеральная перстнечерпаловидная мышца B. Поперечная черпаловидная мышца C. Косая черпаловидная мышца D. Задняя перстнечерпаловидная мышца E. Щиточерпаловидная мышца</p> <p>Din datele expuse anterior este cunoscut faptul, că constrictori ai glotei sunt muşchii cricoaritenoidian lateral, tiroaritenoidian, aritenoidian transvers şi aritenoidian oblic, şi că există un singur muşchi dilatator al glotei – cricoaritenoidianul posterior, denumit şi „posticus”. Astfel nu e greu de identificat enunţul corect – „D”.</p>
<p>49.</p>	<p>CM. Poziţia laringelui în raport cu vârsta este:</p> <p>A. La nou-născut corespunde primelor patru vertebre cervicale B. La nou-născut corespunde vertebrelor cervicale II - IV C. La 12 - 14 ani ocupă o poziţie definitivă D. La maturi corespunde vertebrelor cervicale IV - VI E. La femeie e mai ridicat cu 0,5 - 1,0 cm</p> <p>MC. Location of the larynx according to age is:</p> <p>A. In newborns it corresponds to the upper four cervical vertebrae B. In newborns it corresponds to the IInd-IVth cervical vertebrae C. At the age of 12-14 years it acquires its final location D. In adults it corresponds to the IVth-VIth cervical vertebrae E. In females it is about 0,5-1,0 cm higher, than in males</p> <p>CM. Положение гортани в связи с возрастом:</p> <p>A. У новорождённых соответствует первым четырём шейным позвонкам B. У новорождённых соответствует C2-C4 C. К 12-14 годам занимает окончательное положение D. У взрослых соответствует IV-VI шейным позвонкам E. У женщин выше на 0,5-1,0 см</p> <p>Poziţia laringelui variază la aceeaşi persoană în timpul masticăţiei, deglutiţiei, fonaţiei respiraţiei şi mişcărilor gâtului. La adult laringele se proiectează între vertebrele C₃-C₄ şi C₆; la nou-născut corespunde primelor patru vertebre cervicale, epiglota aflându-se la nivelul</p>

	<p><i>axisului</i>, iar limita inferioară la nivelul C₄. această poziție înaltă a laringelui la nou-născut în apropierea nazofaringelui facilitează respirația în timpul suptului. <i>La copil</i> limita lui inferioară corespunde vertebrei C₅, iar <i>la vârsta</i> de 12-14 ani laringele ajunge în poziția definitivă, ca la adult. <i>La bătrâni</i>, din cauza pierderii elasticității mijloacelor de fixare limita inferioară a organului ajunge la nivelul vertebrei C₇. <i>La femei</i> laringele este situat cu 0,5 -1,0 cm mai sus decât <i>la bărbați</i>. Prin urmare în cazul dat corecte sunt afirmațiile „B”, „C”, „D” și „E”.</p>
50.	<p>CM. Cartilajele laringelui sunt unite prin:</p> <p>A. Articulații sinoviale B. Semiarticulații C. Ligamente D. Membrana fibroelastică E. Toate tipurile de sinartroze</p> <p>MC. The cartilages of the larynx are connected by means of:</p> <p>A. Synovial joints B. Hemiarthroses C. Ligaments D. Fibroelastic membrane E. All types of joints</p> <p>CM. Хрящи гортани соединяются посредством:</p> <p>A. Суставов B. Полусуставов C. Связок D. Фиброэластической мембраны E. Всеми видами синартрозов</p> <p>Cartilajele laringelui sunt unite între ele și cu formațiunile vecine prin articulații sinoviale, membrane și ligamente. Articulațiile laringelui sunt articulații perechi, care se realizează între cartilajul cricoid și cartilajul tiroid (articulația cricotiroidiană) și cartilajul cricoid și cartilajele aritenoide (articulația cricoaritenoidiană). Cu traheea cartilajul cricoid este unit prin ligamentul cricotraheal, iar cartilajul tiroid se leagă cu osul hioid prin membrana tirohioidiană, care are în componența sa trei ligamente – tirohioidian median și două tirohioidiene laterale. Membrana fibroelastică a laringelui nu unește cartilajele – ea este o structură profundă, care servește ca suport pentru mucoasă. Partea ei superioară – membrana cvadrangulată participă la formarea ligamentului vestibular, iar partea inferioară – conul elastic formează ligamentul vocal. Astfel corecte sunt doar afirmațiile „A” și „C”.</p>
51.	<p>CM. Plica (coarda) vocală include:</p> <p>A. Ligamentul vocal B. Mușchiul vocal C. Tunica mucoasă, tapetată cu epiteliu cilindric ciliat D. O pătură submucoasă E. Țesut celuloadipos</p> <p>MC. The vocal fold contains the:</p> <p>A. Vocal ligament B. Vocal muscle C. Mucous coat, lined with cylindrical ciliated epithelium D. Submucous coat E. Adipose tissue</p> <p>CM. Голосовая складка содержит:</p> <p>A. Голосовую связку B. Голосовую мышцу</p>

- C. Слизистую оболочку, покрытую цилиндрическим эпителием
- D. Подслизистое русло
- E. Жировую клетчатку

Plicele, sau corzile vocale sunt situate inferior de plicele vestibulare, între partea mijlocie a unghiului cartilajului tiroid și apofizele vocale ale cartilajelor aritenoidale. Fața lor superioară este orientată spre vestibulul faringian, iar fața inferioară – spre spațiul infraglotic. În grosimea fiecărei plice vocale se află ligamentul vocal, dispus medial, și mușchiul vocal, poziționat lateral de ligament. Mucoasa care le acoperă este formată din epiteliu pavimentos nekeratinizat, care aderă strâns la ligamente, țesutul submucos fiind absent la acest nivel. Plicile vocale sunt albicioase-sidefii, neavând submucoasă bogată în vase sangvine în structura lor. **Prin urmare în cazul dat corecte sunt doar afirmațiile „A” și „B”.**

52. CM. Tensori ai plicelor vocale sunt mușchii:

- A. Cricoaritenoidian posterior
- B. Aritenoidian oblic
- C. Vocal
- D. Cricotiroidian
- E. Aritenoidian transvers

MC. Tensors of the vocal folds are the:

- A. Posterior cricoarytenoid muscle
- B. Internal thyroarytenoid muscle
- C. Vocal muscle
- D. Cricothyroid muscle
- E. Transverse arytenoid muscle

CM. Напрягают голосовые складки мышцы:

- A. Задняя перстнечерпаловидная
- B. Косая черпаловидная
- C. Голосовая
- D. Перстнещитовидная
- E. Поперечная черпаловидная

Grupul mușchilor laringelui, care influențează starea plicelor (corzilor) vocale este compus din doi mușchi – cricotiroidian și vocal, ambii sub aspect funcțional fiind tensori. Mușchi care ar realiza relaxarea corzilor vocale **nu există!** **Răspunsul în cazul dat este „C” și „D”,** deoarece ceilalți enunțați sunt mușchi care influențează dimensiunile fantei glotice.

53. CS. Cu epiteliu pavimentos nekeratinizat sunt tapetate:

- A. Plicele ariepiglotice
- B. Plicele glosoepiglotice
- C. Plica interaritenoidiană
- D. Plicele vocale
- E. Mucoasa pereților spațiului subglotic

MC. Which of the given below is lined following with stratified epithelium:

- A. Aryepiglottic folds
- B. Glossoepiglottic folds
- C. Interarytenoid fold
- D. Vocal folds
- E. Mucous coat of the infraglottic part

CS. Многослойным плоским эпителием покрыты:

- A. Черпалонадгортанные складки
- B. Язычнонадгортанные складки

- C. Межчерпаловидная складка
- D. Голосовые складки
- E. Слизистая стенок подвязочного пространства

Tunica mucoasă a endolaringelui continuă inferior mucoasa laringofaringelui și se continuă cu mucoasa traheei. În structura sa intră epitelii pseudostratificate cilindrice ciliate la nivelul etajului supraglotic, epitelii pluristratificate pavimentose – pe fața anterioară a epiglotei, pe părțile superioare ale plicilor ariepiglotice, pe fața inferioară a plicilor vocale și la nivelul etajului infraglotic și epitelii pavimentose nekeratinizate pe fața superioară a plicilor vocale, glande laringiene, care secretă mucusul necesar lubrifierii, muguri gustativi, aflați în mucoasa de pe fața posterioară a epiglotei și de pe plicile ariepiglotice, corion, format din țesut conjunctiv elastic, care conține foliculi limfoizi.

Din datele prezentate reiese, **că afirmația corectă este „D”**, celelalte zone ale mucoasei laringiene conținând alt tip de epitelii.

54. CM. Spre deosebire de adult la nou-născut laringele:

- A. E de dimensiuni relativ mai mari
- B. E situat mai sus (la nivelul vertebrelor cervicale II-IV)
- C. Este mai scurt și mai lat
- D. E cu aditusul relativ îngust
- E. Are fanta glotică mai scurtă.

MC. The larynx of a newborn differs from that of an adult by:

- A. It is of relatively greater dimensions
- B. It is located higher (at the level of the IInd-IVth cervical vertebrae)
- C. It is shorter and wider
- D. The *aditus* is relatively larger
- E. The *rima glottidis* is shorter

CM. Гортань новорожденного:

- A. Относительно большие размеры
- B. Расположена выше (на уровне II-IV шейных позвонков)
- C. Короче и шире
- D. Вход в гортань относительно широкий
- E. Голосовая щель короче

La nou-născut laringele este de dimensiuni relativ mai mari, este scurt, larg și infundibuliform, este situat mai sus (la nivelul vertebrelor C₂-C₄) ca la adult, proeminența lui anterioară („mărul lui Adam”) lipsește aditusul laringian este relativ mai larg, fanta glotică mai scurtă (de 3 ori), conul elastic este îngust, mușchii sunt slab dezvoltați.

Corect – „A”, „B”, „C” și „E”.

55. CM. În perioada pubertară la nivel de laringe au loc:

- A. Dezvoltarea intensă a mușchilor
- B. Creșterea tuturor dimensiunilor
- C. Verticalizarea axei longitudinale
- D. Osificarea cartilajului tiroid
- E. Mutatio vocis

MC. In puberty the following processes occur in the larynx:

- A. Intensive development of muscles
- B. All its dimensions increase
- C. Its longitudinal axis become more vertical
- D. Ossification of the thyroid cartilage
- E. Voice changes (*mutatio vocis*)

СМ. В подростковом возрасте в гортани происходит:

- A. Интенсивное развитие мускулатуры
- B. Увеличение всех размеров
- C. Продольная ось направлена вертикально
- D. Окостенение щитовидного хряща
- E. Мутация голоса

În perioada pubertară are loc o creștere intensivă a laringelui, care se continuă până la vârsta de 22-23 de ani la femeie și de 25 de ani la bărbat. Se dezvoltă în mod deosebit mușchii laringelui, axa lui longitudinală ocupă o poziție verticală, limita inferioară coboară, încât la 17-20 de ani poziția laringelui față de coloana cervicală o atinge pe cea caracteristică adultului.

Dimensiunile laringelui, lungimea corzilor vocale cresc mai mult la băieți decât la fete, din care cauză la ei se evidențiază proeminența laringiană („mărul lui Adam”) și manifestările, legate de schimbarea vocii (*mutatio vocis*).

Astfel corecte pot fi considerate afirmațiile „A”, „B”, „C”, „E”.

**Traheea, bronhiile, plămâni, pleura, noțiuni privind mediastinul.
Timusul (vezi compartimentul: Glandele endocrine...)
Topografia plămânilor și a pleurei.**

56. СМ. Бифуркация трахеи у взрослых локализована на уровне:

- A. Углы стернала (Louis)
- B. Артикуляций стернохондрале III
- C. Хряща между позвонками V и VI
- D. Остистого отростка IV грудного позвонка
- E. Тел позвонков IV-V.

MC. In adult the bifurcation of the trachea is located at the level of the:

- A. Sternal angle (*angulus of Louis*)
- B. IIIrd sternochondral joints
- C. Cartilage between the Vth and VIth thoracic vertebrae
- D. Spinal process of the IVth thoracic vertebra
- E. Bodies of the IVth-Vth thoracic vertebrae

СМ. Бифуркация трахеи у взрослых находится на уровне:

- A. Угла грудины (Louis)
- B. Третьего грудино-реберного сустава
- C. Хряща между V и VI грудными позвонками
- D. Остистого отростка IV грудного позвонка
- E. От IV до V грудных позвонков

Traheea este un organ tubular fibrocartilaginos, care continuă laringele străbătând mai întâi gâtul și apoi toracele prezentând astfel porțiunile cervicală și toracică. Are o lungime de cca 11-12 cm și un calibru de 16-18 mm. Inferior traheea se bifurcă formând două bronhii principale. Bifurcația traheei este de tip monopodic (inegală), de aceea în rezultatul ei apare o subdiviziune principală, care continuă axa traheei (bronhia dreaptă) și una secundară (bronhia stângă). Bifurcația traheei în interior prezintă o creastă – carena traheală (pintenele traheei) – un element important în examenul bronhoscopic.

Divizarea traheei în cele două bronhii principale are loc la nivelul vertebrelor T₄₋₅, nivel ce pe peretele anterior al toracelui corespunde articulațiilor condrosternale III. În raport cu linia mediană anterioară bifurcația (împreună cu traheea) e situată puțin mai spre dreapta; poziția ei este variabilă și depinde de vârstă, constituția și genul subiectului examinat.

Astfel corecte se dovedesc a fi afirmațiile „B” și „E”, deși nici afirmațiile „A” și „C” nu sunt de neglijat, deoarece pot fi veritabile pentru unele persoane, dar nu pentru majoritatea populației.

<p>57.</p>	<p>CS. La adult traheea se află în fața:</p> <p>A. Vertebrei cervicale VI (marginea inferioară) - vertebrei toracice V (marginea superioară) B. Vertebrei cervicale V - vertebrei toracice VI C. Vertebrei cervicale IV - vertebrei toracice IV D. Vertebrei cervicale VI - vertebrei toracice IV E. Discurilor dintre vertebrele cervicale VI și VII și vertebrelor toracice V și VI</p> <p>SC. In adults the trachea is located in front of the:</p> <p>A. VIth cervical vertebra (its inferior margin) – Vth thoracic vertebra (its superior margin) B. Vth cervical vertebra – VI thoracic vertebra C. IVth cervical vertebra – IVth thoracic vertebra D. VIth cervical vertebra – IV thoracic vertebra E. Intervertebral discs located between the VIth and VIIth cervical vertebra and intervertebral discs located between the Vth and VIth thoracic vertebrae</p> <p>CS. У взрослых трахея находится впереди:</p> <p>A. VI шейного позвонка (нижний край) и V грудного позвонка (верхний край) B. От V шейного до VI грудных позвонков C. От IV шейного до IV грудных позвонков D. От VI шейного до IV грудных позвонков E. Дисков между VI и VII шейных позвонков и V и VI грудных</p> <p>Traheea este situată la nivelul gâtului (porțiunea cervicală) și în cavitatea toracică (porțiunea toracică). Ea se întinde de la nivelul marginii inferioare a corpului vertebrei C₆ până la marginea superioară a corpului vertebrei T₅. În porțiunea sa cervicală traheea vine în raport cu glanda tiroidă, istmul căreia se află anterior la nivelul inelelor II-IV, iar lobii drept și stâng coboară până la nivelul inelelor V-VI. Anterior de trahee aici se află lama pretraheală a fasciei cervicale cu mușchii sternohioidian și sternotiroidian. Posterior de trahee se află esofagul, iar bilateral pachetul neurovascular al gâtului (artera carotidă comună, vena jugulară internă și nervul vag). În cavitatea toracică anterior de trahee se află arcul aortic, trunchiul brahiocefalic, vena brahiocefalică dreaptă, artera carotidă comună stângă și timusul. <i>Datele prezentate mai sus corespund afirmației „A”, care este cea corectă.</i></p>
<p>58.</p>	<p>CS. Cea mai sensibilă zonă a arborelui traheobronhic (ultima linie de apărare) e situată la nivelul:</p> <p>A. Originii bronhiilor de ordinul I B. Carinei traheale C. Originii bronhiilor de ordinul III D. Originii bronhiilor de ordinul IV E. Originii bronhiilor de ordinul V</p> <p>SC. The most sensitive zone of the tracheobronchial tree (the last defense line) is located at the level of the:</p> <p>A. Origin of the first order bronchi B. Carina of the trachea C. Origin of the third order bronchi D. Origin of the fourth order bronchi E. Origin of the fifth order bronchi</p> <p>CS. Самая чувствительная зона трахеобронхиального дерева (последняя линия защиты) находится на уровне:</p> <p>A. Происхождений бронхиол I порядка B. Киля трахеи C. Происхождений бронхиол III порядка (начала) D. Происхождений у начала бронхиол IV порядка E. У начала бронхиол V порядка</p>

Zone tusigene ale arborelui traheobronhic sunt toate nivelurile de bifurcație a bronhiilor, iar una din cele mai sensibile, excitarea căreia provoacă tusea este mucoasa de la nivelul carinei traheale (pintenului traheii) – zonă, denumită și ultima linie de apărare. **Corect „B”**.

59. CS. Unitatea morfofuncțională a plămânului este reprezentată de:

- A. Lobulul pulmonar primar
- B. Lobulul pulmonar secundar
- C. Acinul pulmonar
- D. Segmentul bronhopulmonar
- E. Arborele alveolar

SC. The morphofunctional (or structural) unit of the lung is:

- A. Primary pulmonary lobule
- B. Secondary pulmonary lobule
- C. Pulmonary acinus
- D. Bronchopulmonary segment
- E. Alveolar tree

CS. Морфофункциональная единица лёгких представляет:

- A. Первичная лёгочная долька
- B. Вторичная лёгочная долька
- C. Лёгочный ацинус
- D. Бронхиальный сегмент
- E. Альвеолярное дерево

Unitatea morfofuncțională a unui organ reprezintă cea mai mică subdiviziune a lui, care-i întrunește toate particularitățile structurale și realizează funcția lui de bază. Unitatea morfofuncțională a plămânilor este acinul – o subdiviziune a lobulului pulmonar secundar, care se formează în rezultatul divizării unei bronhiole terminale – ramificație a bronhiei lobulare. În interiorul lobulului secundar bronhia lobulară (cu diametrul de cca 1 mm) se împarte în 18-24 bronhiole terminale. Fiecare bronhiolă terminală se împarte în bronhiole respiratorii de ordinele I, II, III, IV, de la care pornesc canalele alveolare, ce se termină cu saci alveolari; pereții canalelor alveolare și sacilor alveolari sunt formați din alveole pulmonare. O bronhiolă respiratorie de ultimul ordin și ramificațiile ei (canalele alveolare, sacii alveolari și alveolele) constituie un lobul pulmonar primar. Lobulii pulmonari secundari se unesc în segmente bronhopulmonare, segmentele în lobi pulmonari, iar lobii constituie plămânul. **Prin urmare afirmația corectă este „C”**.

60. CS. Anomalii ale plămânilor sunt:

- A. Agenezia lobară sau totală
- B. Lobulație anormală
- C. Hipoplazie lobară sau pulmonară
- D. Plămân suplimentar
- E. Toate de mai sus

SC. The abnormalities of the lungs are:

- A. Total or lobar agenesis
- B. The abnormal lobulation
- C. The lobar or pulmonary hypoplasia
- D. The additional lung
- E. All are true

CS. Аномалии лёгких:

- A. Агенезия долей или тотальная
- B. Ненормальная лобуляция
- C. Долевая или легочная гипоплазия

- D. Дополнительное лёгкое
E. Все вышеперечисленные

Au fost descrise numeroase anomalii pulmonare și ale arborelui bronșic (agenezie, hipoplazie etc.) aceste malformații sunt rare.

Mai frecvente sunt diviziunile anormale ale arborelui bronșic, formarea unor lobuli supranumerari, formarea unor lobi pulmonari ectopici. Din punct de vedere clinic cele mai importante sunt chisturile pulmonare congenitale, bronhoectaziile, care se formează prin dilatarea bronhiolilor sau a unor bronhii de calibru mai mare.

Prin urmare afirmația corectă este E”.

61. CM. Traheea:

- A. Se bifurcă la nivelul vertebrelor toracice IV-V
B. Constă din inele de cartilaj hialinic
C. În partea sa superioară vine în contact cu glanda tiroidă
D. Posterior de ea se află esofagul
E. Din exterior e tapetată cu adventice

MC. The trachea:

- A. Bifurcates at the level of the IVth-Vth thoracic vertebrae
B. Consists of hyalinic cartilaginous rings
C. Comes in contact with the thyroid gland in its upper part
D. The esophagus is located behind it
E. Is covered with adventitia externally

CM. Трахея:

- A. Разделяется на уровне IV-V грудных позвонков
B. Содержит гиалиновые хрящевые кольца
C. В верхней части контактирует с щитовидной железой
D. Сзади от неё находится пищевод
E. Снаружи покрыта адвентицией

Traheea este alcătuită din 15-20 de cartilaje traheale sub formă de arcuri sau semiinele, constituite din cartilaj hialinic, care ocupă aproximativ 2/3 din circumferința organului, orientate anterior. Cartilajele traheale sunt unite între ele prin ligamente inelare sau traheale. Posterior traheea prezintă un perete membranos, iar din exterior este învelită într-un strat de țesut conjunctiv – adventicea. Peretele membranos al traheei contactează posterior cu esofagul, fără a stingheri cumva trecerea lobului alimentar. În porțiunea sa cervicală traheea are raporturi cu glanda tiroidă, iar porțiunea ei toracică la nivelul vertebrelor T₄₋₅ se împarte în două bronhii principale.

Astfel, afirmații corecte sunt „A”, „C”, „D” și „E”.

62. CM. Cu privire la trahee:

- A. Tunica ei mucoasă e tapetată cu epiteliu pluristratificat plat
B. Peretele membranos conține fibre musculare netede care constituie mușchiul traheal
C. În mucoasă se conțin foliculi limfoizi
D. Glandele traheale sunt seroase, mucoase și seromucoase
E. Scheletul traheei e reprezentat de o tunică fibrocartilaginoasă

MC. Choose the true statements regarding the trachea:

- A. Its mucous coat is lined with stratified squamous epithelium
B. Its membranous wall contains smooth muscular fibers that form the tracheal muscle
C. Its mucous coat contains lymph nodes
D. The tracheal glands are serous, mucous and seromucous
E. The skeleton of the trachea is a fibrocartilaginous coat

СМ. Трахея:

- A. Её слизистая оболочка покрыта многослойным плоским эпителием
- B. Перепончатая стенка содержит волокна гладкой мускулатуры, которые составляют мышцу трахеи
- C. Слизистая содержит лимфоидные фолликулы
- D. Среди желёз трахеи есть серозные, слизистые и слизистосерозные
- E. Скелет трахеи представлен фиброхрящевой оболочкой

Peretele traheii este compus din tunica mucoasă, baza submucoasă, scheletul fibromusculocartilaginos și adventice. Scheletul este constituit din semiinele – cartilajele traheale, unite între ele prin ligamente anulare, care se continuă în peretele posterior membranos. Acesta conține mușchiul traheal, care corespunde porțiunii lipsă a arcurilor cartilajinoase. El este format din fascicule de fibre musculare orizontale și transverse, care se inseră pe arcurile cartilajinoase (mușchiul traheal), modificând prin contracție diametrul traheei. Din interior peretele traheal e acoperit cu tunica mucoasă, aflată pe o bază submucoasă. Mucoasa e tapetată cu epiteliu pseudostratificat cilindric ciliat și conține glande mucoase și foliculi limfoizi. În submucoasă, mai ales la nivelul peretelui membranos se găsesc numeroase glande traheale.

Din exterior traheea este tapetată cu adventice. O parte din datele prezentate se regăsesc în *enunțurile „B”, „C” și „D”, care sunt cele corecte.*

63. СМ. Carina traheei poate fi vizualizată prin:

- A. Laringoscopie directă
- B. Traheografie
- C. Traheobronhoscopie
- D. Ecografie
- E. Tomografie

MC. The carina of the trachea can be visualized by:

- A. Direct laryngoscopy
- B. Tracheography
- C. Tracheobronchoscopy
- D. Echography
- E. Tomography

СМ Киль трахеи можно наблюдать путём:

- A. Прямой ларингоскопии
- B. Трахеографии
- C. Трахеобронхоскопии
- D. Эхографии
- E. Томографии

Vizualizarea pintenului traheal (carinei) se obține prin laringoscopie directă, traheobronhoscopie cu ajutorul bronhofibroscopelor, tomografie computerizată sau RMN. *Astfel, corecte sunt enunțurile „A”, „C”, „E”.*

64. СМ. Holotopia traheei:

- A. Regiunea anterioară a gâtului
- B. Mediastinul anterior (BNA)
- C. Mediastinul posterior (BNA)
- D. Mediastinul superior (PNA)
- E. Mediastinul inferior (PNA)

MC. The holotopy of the trachea is the:

- A. Anterior region of the neck
- B. Anterior mediastinum (BNA)
- C. Posterior mediastinum (BNA)

- D. Superior mediastinum (PNA)
- E. Inferior mediastinum (PNA)

СМ. Голотопия трахея:

- A. Передняя область шеи
- B. Переднее средостение (BNA)
- C. Заднее средостение (BNA)
- D. Верхнее средостение (PNA)
- E. Нижнее средостение (PNA)

Traheea este situată în planul mediosagital al corpului, având o direcție cvasiverticală – oblică de sus în jos și înapoi. Porțiunea ei cervicală, aflată în regiunea anterioară a gâtului, între laringe și incizura jugulară a manubriului sternal, este situată cel mai superficial la cca 18-20 mm de suprafața pielii, iar porțiunea ei toracică, datorită curburii peretelui toracic anterior se află din ce în ce mai profund (la nivelul aperturii toracice superioare la o distanță de 45 mm, iar la nivelul bifurcației – de 70-75 de la suprafață).

Porțiunea toracică a traheii se află în partea superioară a mediastinului anterior (după BNA), sau în mediastinul superior (după PNA).

Astfel corecte sunt afirmațiile „A”, „B” și „D”.

65. СМ. Particularitățile structurale ale peretelui traheal sunt:

- A. Prezența musculaturii striate
- B. Prezența semiinelor cartilajinoase
- C. Prezența epiteliului ciliat
- D. Prezența epiteliului pavimentos stratificat
- E. Prezența mușchiului traheal

MC. The structural features of the tracheal wall are:

- A. Presence of stripped muscles
- B. Presence of cartilaginous semirings
- C. Presence of ciliated epithelium
- D. Presence of stratified squamous epithelium
- E. Presence of tracheal muscle

СМ. Структурные особенности стенки трахея:

- A. Представлена поперечно-полосатой мускулатурой
- B. Представлена хрящевыми полукольцами
- C. Представлена цилиндрическим эпителием
- D. Представлена многослойным плоским эпителием
- E. Представлена трахеальной мышцей

Ceva mai sus, în caracteristica structurii peretelui traheal a fost menționată existența cartilajelor traheale sub aspect de arcuri sau semiinele, fasciculelor de fibre musculare netede, dispuse circular (majoritatea) și longitudinal, care constituie mușchiul traheal, precum și a mucoasei, tapetate cu epiteliu pseudostratificat cilindric ciliat.

Prin urmare afirmațiile „B”, „C” și „E” sunt cele corecte.

66. СМ. Traheea vine în raport (sintopia) cu:

- A. Esofagul
- B. Timusul
- C. Mușchii subhioidieni
- D. Mușchii suprahioidieni
- E. Pachetul neurovascular al gâtului

MC. The trachea comes in contact with the:

- A. Esophagus
- B. Thymus
- C. Infrahyoid muscles

- D. Suprahyoid muscles
- E. Neurovascular patch (bundle) of the neck

СМ. Синтопия трахеи:

- A. Пищевод
- B. Вилочковая железа
- C. Подподъязычные мышцы
- D. Надподъязычные мышцы
- E. Сосудисто-нервный пучок шеи

Raporturile traheii cu formațiunile adiacente au mai fost elucidate anterior, dar este necesar să fie amintite. Porțiunea cervicală a traheii are raporturi:

- din partea anterioară – cu istmul glandei tiroide (la nivelul semiinelelor II-IV), lama pretraheală a fasciei cervicale, mușchii sternohioidian și sternotiroidian, spațiul pretraheal cu țesut adipos și venele tiroidiene inferioare;
- din părțile laterale – cu lobii drept și stâng ai glandei tiroide (posibilitatea comprimării în gușă), pachetul neurovascular al gâtului (artera carotidă comună, vena jugulară internă și nervul vag, incluse într-o teacă fascială);
- din posterior – cu esofagul.

Porțiunea toracică are raporturi:

- din anterior – arcul aortic, trunchiul brahiocefalic, vena brahiocefalică stângă, segmentul inițial al arterei carotide comune, timusul;
- din părțile laterale – la dreapta cu pleura mediastinală dreaptă, vena cavă superioară, nervul frenic, arcul venei azigos, iar la stânga cu pleura mediastinală stângă, arcul aortic;
- din spate – cu esofagul.

Bifurcația traheii contactează cu nodurile limfatice mediastinale. *Prin urmare afirmații corecte sunt „A”, „B”, „C”, „E”.*

67. СМ. Cu privire la bronhiile principale:

- A. Ca grosime și lungime sunt similare
- B. Cea stângă e mai lungă și mai îngustă
- C. Cea dreaptă e mai scurtă și mai largă
- D. Cea dreaptă e mai lungă și mai largă
- E. Cea dreaptă reprezintă continuarea traheei

MC. Which of the following statements regarding the main bronchi is true:

- A. They have the same length and width
- B. The left bronchus is longer and narrower
- C. The right bronchus is shorter and larger
- D. The right bronchus is longer and larger
- E. The right bronchus is a continuation of the trachea

СМ. Главные бронхи:

- A. Одинаковые по толщине и длине
- B. Левый бронх длиннее и уже
- C. Правый бронх короче и шире
- D. Правый длиннее и шире
- E. Правый является продолжением трахеи

Există două bronhii principale, sau bronhii de ordinul I – dreaptă și stângă, care rezultă din divizarea traheii la nivelul discului intervertebral dintre vertebrele T5-6. Din interior bifurcației îi corespunde pintenele traheal (carina), situat între orificiile de origine ale celor două bronhii principale. Dat fiind faptul că ramificarea arborelui traheobronhic este una monopodică bronhiile principale nu pot fi similare nici ca dimensiuni și nici ca direcție. Astfel axa longitudinală (direcția) traheii este continuată de către bronhia dreaptă, care are un traiect mai vertical, iar bronhia principală stângă are unul mai orizontal. Bronhia dreaptă este mai scurtă (cca 3 cm, fiind constituită din 6-8 semiinele cartilajinoase) și mai largă (din care motiv

	devine mai des sediul corpiilor străini), pe când cea stângă e mai lungă (cca 4-5 cm, conținând 9-12 semiinele) și mai îngustă. <i>Acestea fiind spuse afirmații corecte sunt „B”, „C” și „E”.</i>
68.	<p>CM. Bronhia principală stângă:</p> <p>A. E mai lungă ca cea dreaptă B. Are o poziție mai verticală ca cea dreaptă C. Pătrunde în plămân inferior de arteră D. Posterior are raporturi cu esofagul E. E mai puțin voluminoasă</p> <p>MC. The left bronchus:</p> <p>A. Is longer than the right one B. Has a more vertical position than the right one C. Enters into the lung below the pulmonary artery D. Posteriorly contacts the esophagus E. Is less voluminous</p> <p>CM. Левый главный бронх:</p> <p>A. Длиннее правого B. Расположен более вертикально, чем правый C. Входит в лёгкое ниже артерии D. Сзади соприкасается с пищевод E. Его объём меньше</p> <p>Bronhia principală stângă este mai lungă decât cea dreaptă (cca 5 cm contra 3 cm), are un calibru mai mic (10-11 mm contra 14-16 mm) și o direcție mai oblică (face un unghi de 45° cu verticala), conține mai multe cartilaje inelare (9-12 contra 6-8). Ea este încălecată de arcul aortic, care o împarte în segmentele mediastinului (medial) și pleuropulmonar (lateral). La nivelul hilului pulmonar bronhia stângă se află mai jos de artera pulmonară stângă (este o bronhie hiparterială). Intră în componența pediculului pulmonar stâng, are raporturi intrapediculare (cu alte elemente componente ale pediculului) și posterior cu esofagul. <i>Astfel corecte sunt afirmațiile „A”, „C” „D”.</i></p>
69.	<p>CM. Bronhia principală dreaptă:</p> <p>A. Are o lungime de 25 - 30 mm B. Se află posterior de aorta toracică C. Are o poziție mai verticală ca cea stângă D. Este eparterială E. E întretăiată de vena azigos</p> <p>MC. The main right bronchus:</p> <p>A. Is about 25 - 30 mm in length B. Is located behind the thoracic aorta C. Has a more vertical position than the left one D. Is located above the artery (it has an epiarterial position) E. Is crossed by the azygos vein</p> <p>CM. Правый главный бронх:</p> <p>A. Имеет длину 25-30 мм B. Расположен позади грудной аорты C. Занимает более вертикальное положение, чем левый D. Является надартериальным E. Пересекает непарную вену</p> <p>Bronhia principală dreaptă este scurtă (3 cm contra 5), are un calibru mai mare (14-16 mm contra 10-11 mm) și o direcție mai verticală (face un unghi de 25° cu verticala). Conține mai puține cartilaje semiinelare (6-8 contra 9-12), printre care se află și câteva cartilaje inelare</p>

complete. Este încălecată de vena azigos, care o împarte în două segmente – unul mediastinal (medial) și altul pleuropulmonar (lateral). La nivelul hilului pulmonar bronhia principală dreaptă se află deasupra arterei pulmonare drepte (este eparterială). Intră în componența pediculului pulmonar drept și are raporturi cu formațiunile din componența lui. Datele prezentate permit selectarea enunțurilor corecte. *Acestea sunt „A”, „C”, „D” și „E”.*

70. CM. Formațiuni cartilaginoase se conțin în pereții:

- A. Bronhiei lobare
- B. Bronhiei segmentare
- C. Bronhiolei terminale
- D. Bronhiolei respiratorii
- E. Ductului alveolar

MC. Cartilaginous structures in the walls of the:

- A. Lobar bronchus
- B. Segmental bronchus
- C. Terminal bronchiole
- D. Respiratory bronchiole
- E. Alveolar duct

CM. Хрящевые образования содержатся в стенках:

- A. Долевых бронхов
- B. Сегментарных бронхов
- C. Конечных бронхиолах
- D. Дыхательных бронхиолах
- E. Альвеолярных ходах

Scheletul traheii și al bronhiilor de toate ordinele este reprezentat de tunica fibromusculocartilaginoasă. Formațiunile cartilaginoase din componența lui sunt supuse modificării pe măsura ramificării bronhiilor. Semiinelele cartilaginoase ale bronhiilor principale la nivelul bronhiilor lobare sunt înlocuite cu inele cartilaginoase, iar începând cu bronhiile segmentare inelele sunt substituite de lamele sau plăci cartilaginoase izolate, care la nivelul bronhiilor lobulare diminuează mult, ca în bronhiiolele terminale să dispară completamente. *Prin urmare corecte în cazul dat sunt afirmațiile „A” și „B”.*

71. CM. Formațiuni cartilaginoase se conțin în pereții:

- A. Bronhiei intermediare
- B. Bronhiei segmentare
- C. Bronhiolei terminale
- D. Bronhiolei respiratorii
- E. Bronhiei lobulare

MC. Cartilaginous structures are contained in the walls of the:

- A. Intermediate bronchus
- B. Segmental bronchus
- C. Terminal bronchiole
- D. Respiratory bronchiole
- E. Lobular bronchus

CM. Хрящевые образования содержатся в стенках:

- A. Промежуточных бронхов
- B. Сегментарных бронхах
- C. Конечных бронхиолах
- D. Дыхательных бронхиолах
- E. Дольковых бронхиол

	<p>Argumentele sunt aceleași de mai sus. De menționat că bronhie intermediară este numit segmentul scurt de arbore bronșic, cuprins între nivelul originii bronhiei lobare superioare de la bronhia principală dreaptă până la divizarea în bronhiile lobare medie și inferioară. Acest segment nu poate fi numit nici bronhie principală și nici lobară. Corecte sunt „A”, „B”, „E”.</p>
<p>72.</p>	<p>CM. Cu privire la plămânul drept:</p> <p>A. Posedă o fisură oblică și una orizontală B. Prin lig. pulmonar e fixat de pleura mediastinală C. Peste rădăcina lui trece arcul venei azigos D. Constă din zece segmente bronhopulmonare E. Prin hilul lui artera pulmonară dreaptă pătrunde mai sus decât bronhia principală (ABV)</p> <p>MC. Which of the following statements regarding the right lung is true:</p> <p>A. It has an oblique and a horizontal fissure B. It is fixed to the mediastinal pleura by means of the pulmonary ligament C. The arch of the azygos vein passes above its root D. It consists of ten bronchopulmonary segments E. The right pulmonary artery enters the pulmonary hilum above the main bronchus (ABV)</p> <p>CM. Правое лёгкое:</p> <p>A. Имеет косую и горизонтальные борозды B. Посредством лёгочной связки фиксируется к медиастинальной плевре C. Через его корень проходит дуга непарной вены D. Содержит 10 бронхолёгочных сегментов E. В воротах лёгкого правая лёгочная артерия расположена выше, чем главный бронх</p> <p>Plămânul drept este mai scurt și mai lat decât cel stâng, deoarece din cauza ficatului cupola dreaptă a diafragmei are o poziție mai ridicată în comparație cu cea stângă. Este alcătuit din trei lobi – superior, mediu și inferior, separați prin scizurile oblică și orizontală. Fiecare lob la rândul său constă din subdiviziuni mai mici – segmente, care corespund bronhiilor de ordinul (III), și anume: lobul superior – din trei, lobul mijlociu – din două și lobul inferior din cinci segmente.</p> <p>Prin hilul lui, aflat în treimea superioară a părții mediastinale a feței mediale în plămân pătrund bronhia principală dreaptă, artera pulmonară dreaptă, plexul pulmonar, arterele bronhiale și ies două vene pulmonare drepte, venele bronhiale și vasele limfatice (la nivelul hilului bronhia pătrunde mai sus decât artera). Toate aceste elemente împreună constituie pediculul pulmonar sau rădăcina plămânului.</p> <p>Peste pediculul plămânului drept se aruncă vena azigos în calea sa spre vena cavă superioară, în care se varsă. Mai jos de hilul pulmonar pleura viscerală trecând în cea mediastinală formează ligamentul pulmonar, care uneori se continuă până la diafragmă, la care poate adera.</p> <p>Datele prezentate permit selectarea enunțurilor corecte, care sunt „A”, „B”, „C”, „D”.</p>
<p>73.</p>	<p>CM. Cu privire la hilul plămânilor:</p> <p>A. Se află pe fața mediastinală B. Prin el pătrunde vena azigos C. Din anterior prin el trec venele pulmonare D. Posterior de el se află vena cavă superioară E. Bronhia trece posterior de arteră</p> <p>MC. Which of the following statements regarding the root of lung is true:</p> <p>A. It is located on mediastinal face B. It is crossed by the azygos vein C. In front the pulmonary veins are located D. The superior vena cava is located behind it E. The bronchus is located behind the artery</p>

СМ. Корень лёгкого:

- A. Находится на медиастинальной поверхности
- B. Пересекает непарную вену
- C. Спереди расположены легочные вены
- D. Сзади находится верхняя полая вена
- E. Бронхи расположены позади артерии

Hil pulmonar este denumită zona, situată pe porțiunea mediastinală a feței mediale a plămânilor, puțin mai sus de mijloc prin care pătrund sau ies din organ bronhia principală, vasele sangvine și limfatice, nervii. Hilul are aspectul unei depresiuni ovale, care la plămânel drept este mai scurtă și mai lată. În medie diametrul vertical al hilului măsoară 4-9 cm, marginea lui superioară se proiectează din spate la nivelul vertebrei T₅, iar din față – la nivelul coastei II sau a spațiului intercostal doi.

Elementele hilului pulmonar, privite în sens anteroposterior se află în următoarea ordine; două vene pulmonare, artera pulmonară, bronhia principală (VAB), iar de sus în jos, la plămânel stâng ordinea este artera, bronhia, doua vene (ABV), pe când la plămânel drept – bronhia, artera, venele (BAV).

Astfel afirmațiile corecte sunt „A”, „C”, „E”.

74. СМ. Cu privire la fața mediastinală a plămânului stâng:

- A. Posedă incizura cardiacă
- B. Puțin mai jos de hil există un șanț cauzat de vena azigos
- C. În hil bronhia principală se află mai jos de artera pulmonară stângă
- D. Aorta descendentă trece prin spatele hilului lăsând o depresiune
- E. De la hil în jos pornește ligamentul pulmonar

MC. Choose the true statements regarding the mediastinal surface of the left lung:

- A. It has a cardiac notch
- B. Below the hilum there is a groove produced by the azygos vein
- C. The main bronchus is located below the left pulmonary artery
- D. The descending aorta passes behind the hilum forming a depression
- E. The pulmonary ligament stretches below the hilum

СМ. Средостенная поверхность левого лёгкого:

- A. Имеет сердечную вырезку
- B. Несколько ниже ворот есть борозда, занятая непарной веной
- C. Главный бронх располагается ниже левой лёгочной артерии
- D. Нисходящая аорта проходит сзади ворот, оставляя вдавление
- E. От ворот снизу направляется лёгочная связка

Fața medială a fiecărui plămân prezintă două subdiviziuni – fața mediastinală, adiacentă la organele mediastinale și porțiunea vertebrală, aflată în șanțul pulmonar. Pe fața mediastinală a fiecărui plămân, puțin mai sus de mijloc, se află o depresiune de formă ovală – hilul pulmonar. În hilul plămânului stâng cel mai susse află artera pulmonară și sub ea două vene pulmonare (ABV).

Deasupra hilului se află impresiunea arcului aortic iar în spatele lui – impresiunea aortei decedente. Dedesubtul hilului se află impresiunea cardiacă și ligamentului pulmonar.

Astfel afirmații corecte sunt „C”, „D” și „E”.

75. СМ. Pe fața mediastinală a plămânului drept se evidențiază impresiunile:

- A. Venei azigos
- B. Arcului aortic
- C. Venei cave superioare
- D. Cardiacă
- E. Arcului venei azigos

MC. On the mediastinal surface of the right lung the following depressions are distinguished:

- A. Depression of the azygos vein
- B. Depression of the aortic arch
- C. Depression of the superior vena cava
- D. Depression of the heart (*impressio cardiaca*)
- E. Depression of the azygos venous arch

CM. На средостенной поверхности правого лёгкого отмечаются вдавления от:

- A. Непарной вены
- B. Дуги аорты
- C. Верхней полой вены
- D. Сердечное вдавление
- E. Дуги непарной вены

Pe fața mediastinală a plămânului drept se evidențiază impresiunea retrohilară a venei azigos, deasupra hilului – impresiunea arcului venei cave superioare, mai jos de hil – impresiunea inimii.

Astfel corecte sunt enunțurile „A”, „C”, „D” și „E”.

76. CM. Cu privire la segmentele bronhopulmonare:

- A. Sunt delimitate și separate prin septe intersegmentare
- B. Corespund bronhiei de ordinul III
- C. Au un pedicul vascular propriu, compus din arteră și două vene
- D. Toate au proiecții separate pe torace
- E. Pot fi individualizate sub aspect radiologic și clinic

MC. The bronchopulmonary segments:

- A. Are named and separated from each other by means of the intersegmental septa
- B. Correspond to the third order bronchus
- C. They have a proper vascular pedicle, which includes an artery and two veins
- D. Have separated projections on the thoracic wall
- E. Are distinguished radiologically and clinically

CM. Бронхолёгочные сегменты:

- A. Ограничены и разделены межсегментными перегородками
- B. Соответствуют бронхам III порядка
- C. Имеют собственную сосудистую ножку, составленную из артерии и двух вен
- D. Все имеют отдельные проекции на грудной клетке
- E. Возможны индивидуальные особенности в радиологическом и клиническом аспектах

Segmentele bronhopulmonare reprezintă porțiuni ale lobilor pulmonari, care corespund bronhiilor de ordinul III, sau a unei ramuri de ordinul I a bronhiei lobare și ramurilor respective ale arterei pulmonare și plexului pulmonar. Segmentele bronhopulmonare au o formă aproximativ piramidală, cu baza dată de suprafața plămânului și vârful orientat spre hil; prin vârf în segment pătrund bronhia și artera segmentare. Între ele segmentele sunt separate prin septe de țesut conjunctiv, în care se conțin venele segmentare; spre deosebire de artere acestea „deservesc” porțiunile adiacente ale segmentelor vecine. Prin urmare în componența pediculului segmentar nu intră și venele.

Toate segmentele bronhopulmonare pot fi individualizate sub aspect radiologic deoarece reprezintă unități morfologice, funcționale și clinice; în marea lor majoritate ele contactează cu pereții toracelui cu excepția segmentului bazal medial al plămânului drept, care vine în raport cu pericardul și diafragma și segmentele lingular inferior și bazal medial din lobul inferior al plămânului stâng, care nu au proiecții pe torace.

Prin urmare, enunțuri corecte sunt „A”, „B”, „E”.

77.	<p>CM. Care din afirmațiile de mai jos privind segmentele bronhopulmonare sunt adevărate:</p> <p>A. Au raporturi cu pleura costală B. Bronhia segmentară, artera segmentară și vasele limfatice formează un pedicul comun situat central C. Arterele și venele sunt localizate intersegmentar și irigă fețele adiacente ale mai multor segmente D. Corespund bronhiei de ordinul III E. Nici o afirmație corectă</p> <p>MC. Which of the following statements regarding the bronchopulmonary segment is true:</p> <p>A. They come in contact only with the costal pleura B. Segmental bronchus, segmental artery and lymph vessels form the common pedicle located in the center of the segment C. Arteries and veins are located between the segments and supply the adjacent surfaces of a few segments D. Refer to the third order bronchus E. None of the mentioned above affirmations is correct</p> <p>СМ. Какое утверждение относительно бронхопультмональных сегментов правильное:</p> <p>A. Они покрыты рёберной плеврой B. Сегментарный бронх, сегментарная артерия и лимфатические сосуды образуют общую центральную ножку C. Артерии и вены расположены интерсегментарно и кровоснабжают соседние поверхности многих сегментов D. Соответствует бронхам III порядка E. Неверно ни одно утверждение</p> <p>În cazul dat trebuie menționat faptul că nu toate segmentele bronhopulmonare au raporturi cu pleura costală, respectiv proiecții pe fețele toracelui (vezi mai sus), iar dintre vasele sangvine segmentare numai venele trec prin septele intersegmentare, pe când arterele, bronhiile și vasele limfatice formează pedicule segmentare, situate totalmente intraorganic (în masa plămânului). Mai sus s-a accentuat, că segmentul bronhopulmonar corespunde unei ramificații de ordinul III a bronhiei principale sau de ordinul I a bronhiei lobare. <i>Prin urmare adevărate sunt afirmațiile „B”, „D”.</i></p>
78.	<p>CM. De fiecare segment bronhopulmonar țin formațiunile:</p> <p>A. Bronhia de ordinul III B. O ramură segmentară a arterei pulmonare C. Două vene segmentare D. Venele intersegmentare E. Subdiviziunea segmentară a plexului pulmonar</p> <p>MC. The anatomical formations mentioned below are referred to each segment:</p> <p>A. The third order bronchus B. A segmental branch of the pulmonary artery C. Two segmental veins D. Intersegmental veins E. Segmental subdivision of the pulmonary plexus</p> <p>СМ. Каждый бронхопультмонарный сегмент содержит:</p> <p>A. Бронх III порядка B. Сегментарная ветвь лёгочной артерии C. Две сегментарных вены</p>

- D. Межсегментарные вены
E. Сегментарное подразделение лёгочного сплетения

După cum s-a menționat mai sus, segmente bronhopulmonare se numesc sectoare piramidale de parenchim pulmonar, orientate cu baza spre suprafețele plămânului, iar cu vârful – spre hilul lui, care sunt constituite din subdiviziuni mai mici – lobuli pulmonari secundari. În centrul segmentului bronhopulmonar se află bronhia segmentară (bronhia de ordinul III, sau ramificația de ordinul I a bronhiei lobare) și artera segmentară, însoțite de subdiviziunea respectivă a plexului pulmonar, arterele bronhiale și vasele limfatice. Segmentele sunt separate unele de altele prin septe de țesut conjunctiv, prin care trec venele segmentare; acestea colectează sângele din porțiunile adiacente ale segmentelor vecine. Din aceste date privind segmentele bronhopulmonare reiese, că fiecare segment are câte o bronhie segmentară (de ordinul III), o arteră segmentară (ramificație a arterei lobare din artera pulmonară) și o subdiviziune respectivă a plexului pulmonar. *Astfel corecte sunt enunțurile „A”, „B”, „E”.*

79. CM. Cu privire la arborele alveolar:

- A. Bronhiiolele terminale sunt tapetate din interior cu epiteliu cuboid
B. Pereții sacilor alveolari nu conțin glande mucoase
C. Alveolele sunt tapetate din interior cu o peliculă de surfactant
D. In pereții bronhiolilor există plăcuțe cartilajinoase
E. Pereții ductelor alveolare conțin alveole pulmonare

MC. Which of the following statements regarding the alveolar tree is true:

- A. The terminal bronchioles are lined inside with cuboidal epithelium
B. The walls of the alveolar sacs do not contain mucous glands
C. The alveoles are lined inside with surfactant
D. There are cartilaginous plates within the walls of the bronchioles
E. The walls of the alveolar ducts contain alveoles

CM. Альвеолярное дерево:

- A. Конечные бронхиолы покрыты изнутри кубическим эпителием
B. Стенки альвеолярных мешков не содержат слизистых желёз
C. Альвеолы изнутри покрыты плёнкой сурфактанта
D. В стенках бронхиол содержатся хрящевые пластинки
E. Стенки альвеолярных ходов содержат лёгочные альвеолы

Arborele bronșic reprezintă totalitatea ramificațiilor intrapulmonare ale bronhiilor începând cu bronhiile principale și terminând cu bronhiiolele terminale, care pot fi de câteva ordine. Bronhiiolele terminale reprezintă ultimul segment al porțiunii conductoare de aer a arborelui bronșic. Fiecare bronhiolă respiratorie constă din tunica mucoasă, tapetată cu epiteliu cuboid simplu ciliat și conținând o lamă proprie de țesut conjunctiv lax cu fibre elastice longitudinale, tunica musculară formată dintr-un strat de celule musculare netede spiralate, o membrană de țesut conjunctiv lax cu vase sangvine și fibre nervoase la periferie. Fiecare bronhiolă terminală se divide în două și mai multe bronhiiole respiratorii (de ordinul I, II, III), pe pereții cărora apar alveole pulmonare. Bronhiiolele respiratorii de ordinul III se împart în 3-17 canale alveolare, care se ramifică (până la 4 ori) și se termină cec cu sacii alveolari. Pereții canalelor alveolare și ai sacilor alveolari sunt formați din alveole pulmonare, acoperite din interior cu o peliculă de surfactant. Bronhiiolele respiratorii, canalele alveolare, sacii alveolari și alveolele pulmonare, înconjurate de o rețea bogată de capilare sangvine formează arborele alveolar sau acinul – unitatea morfofuncțională a plămânului. *Prin urmare afirmații corecte sunt „A”, „C” și „E”,* deoarece în pereții bronhiolilor nu există elemente cartilajinoase, iar pereții sacilor alveolari sunt formați numai din alveole.

80. CM. Cu privire la plămânul stâng:

- A. Posedă o fisură oblică și una orizontală
B. Posedă doar o fisură oblică

- C. Prin hilul lui artera pulmonară stângă pătrunde mai sus decât bronhia principală
- D. Peste rădăcina lui trece cârja venei azigos
- E. Are 3 lobi

MC. The true statements regarding the left lung are:

- A. It has a horizontal and an oblique fissure
- B. It has only an oblique fissure
- C. In the hilum the pulmonary artery is located above the main bronchus
- D. The azygos vein passes above its root
- E. It consists of three lobes

CM. Левое лёгкое:

- A. Содержит косую и горизонтальную щели
- B. Содержит только косую щель
- C. Через ворота левая лёгочная артерия проникает в лёгкое выше главного бронха
- D. Через корень проходит дуга непарной вены
- E. Имеет 3 доли

În comparație cu cel drept plămânul stâng este mai înalt și mai îngust. El posedă doar o singură scizură oblică, care îl împarte în doi lobi – superior și inferior. Prin hilul lui, privite de sus în jos pătrund artera pulmonară stângă, bronhia principală stângă (bronhie hiparterială), însoțite de arterele bronhiale, ramificații ale plexului pulmonar și ies două vene pulmonare. Peste rădăcina (pediculul) lui trece cârja aortei.

Astfel enunțuri corecte sunt „B” și „C”.

81. CM. La plămânul stâng se întâlnesc:

- A. Impresiunea arcului aortei
- B. Impresiunea cardiacă
- C. Impresiunea venei azigos
- D. Impresiunea arcului venei azigos
- E. Impresiunea venei cave superioare

MC. The following impressions (depressions) can be distinguished on the left lung:

- A. Impression of the aortic arch
- B. Cardiac impression
- C. The azygos vein impression
- D. Impression of the azygos vein arch
- E. The superior vena cava impression

CM. На левом лёгком встречаются:

- A. Вдавление дуги аорты
- B. Сердечное вдавление
- C. Вдавление непарной вены
- D. Вдавление дуги непарной вены
- E. Вдавление верхней полой вены

La plămânul stâng pe fața mediastinală se evidențiază impresiunea arcului aortic, impresiunea aortei descendente, impresiunea cardiacă. Pe marginea anterioară a plămânului stâng se află scobitura cardiacă, iar sub ea – lingula plămânului stâng. Pe fețele medială și costală a plămânului stâng trece fisura oblică, care împarte organul în lobul superior și lobul inferior.

Enunțuri corecte în acest caz sunt „A” și „B”.

82. CM. Pediculul pulmonar drept are raporturi cu:

- A. Nervul frenic drept (anterior)
- B. Vena cavă superioară (anterior)
- C. Vena azigos și carja ei (postero-superior)

- D. Aorta ascendentă, arcul aortei și aorta descendentă
- E. Ligamentul arterial

MC. The right pulmonary pedicle comes in contact with:

- A. Right phrenic nerve (in front)
- B. Superior vena cava (in front)
- C. Azygos vein and its arch (postero-superior)
- D. Ascending aorta, arch of the aorta and descending aorta
- E. Arterial ligament

СМ. Правая лёгочная ножка покрыта:

- A. Спереди правым диафрагмальным нервом
- B. Верхней поллой веной
- C. Сверху и сзади непарная вена и её дуга
- D. Восходящей аортой, дугой аорты и нисходящей аортой
- E. Артериальная связка

Rădăcina plămânului sau pediculul pulmonar este formată din totalitatea elementelor anatomice care vin sau pleacă de la plămân. Pediculi pulmonari sunt alcătuiți din bronhia principală, artera pulmonară, două vene pulmonare, arterele bronhice, venele bronhice, limfatice, ramificațiile plexului pulmonar, țesut conjunctiv mediastinal. Între toate aceste elemente există raporturi intrapediculare, însă fiecare pedicul în parte realizează totodată și raporturi cu formațiunile din vecinătate – raporturi extrapediculare. Pleura se reflectă la nivelul ambilor pediculi, dar îi învelesc numai pe porțiunea lor laterală (aproape de fiecare plămân). Nervii vagi trec prin spatele pediculilor, iar nervii frenici – prin fața lor. La pediculul pulmonar drept – vena cavă superioară trece prin față; prin spate urcă vena azigos, iar arcul acesteia depășește pediculul în sus, îl încalecă și se varsă în vena cavă superioară. La pediculul pulmonar stâng – înaintea lui urcă aorta ascendentă, care se continuă cu arcul aortei; acesta încalecă pediculul și trece în aorta descendentă, situată în spatele pediculului. Pediculul pulmonar stâng mai are raporturi cu nervul laringian recurent, ligamentul arterial și esofagul. *Astfel corecte sunt afirmațiile „A”, „B” și „C”.*

83. СМ. Pediculul pulmonar stâng are raporturi cu:

- A. Aorta ascendentă, arcul aortei și aorta descendentă
- B. Ligamentul arterial
- C. Esofagul (posterior)
- D. Vena cavă superioară (anterior)
- E. Vena azigos și cârja ei (postero-superior)

MC. The left pulmonary pedicle comes in contact with the :

- A. Ascending aorta, arch of the aorta and descending aorta
- B. Arterial ligament
- C. Esophagus (posterior)
- D. Superior vena cava (in front)
- E. Azygos vein and its arch (postero-superior)

СМ. Левая лёгочная ножка покрыта:

- A. Восходящей аортой, дугой аорты и нисходящей аортой
- B. Артериальной связкой
- C. Пищеводом (сзади)
- D. Верхней поллой веной (спереди)
- E. Непарной веной и её дугой (сзади и сверху)

Rădăcina plămânului sau pediculul pulmonar este formată din totalitatea elementelor anatomice care vin sau pleacă de la plămân. Pediculi pulmonari sunt alcătuiți din bronhia principală, artera pulmonară, două vene pulmonare, arterele bronhice, venele bronhice,

limfatice, ramificațiile plexului pulmonar, țesut conjunctiv mediastinal. Între toate aceste elemente există raporturi intrapediculare, însă fiecare pedicul în parte realizează totodată și raporturi cu formațiunile din vecinătate – raporturi extrapediculare. Pleura se reflectă la nivelul ambilor pediculi, dar îi învelesc numai pe porțiunea lor laterală (aproape de fiecare plămân).

Nervii vagi trec prin spatele pediculilor, iar nervii frenici – prin fața lor. La pediculul pulmonar drept – vena cavă superioară trece prin față; prin spate urcă vena azigos, iar arcul acesteia depășește pediculul în sus, îl încalecă și se varsă în vena cavă superioară. La pediculul pulmonar stâng – înaintea lui urcă aorta ascendentă, care se continuă cu arcul aortei; acesta încalecă pediculul și trece în aorta descendentă, situată în spatele pediculului.

Pediculul pulmonar stâng mai are raporturi cu nervul laringian recurent, ligamentul arterial și esofagul.

Astfel corecte sunt afirmațiile „A”, „B” și „C”.

84. CM. Segmentele lobului superior al plămânului drept sunt:

- A. Apical
- B. Lateral
- C. Posterior
- D. Medial
- E. Anterior

MC. Choose the segments of the superior lobe of the right lung:

- A. Apical
- B. Lateral
- C. Posterior
- D. Medial
- E. Anterior

CM. Сегменты верхней доли правого лёгкого:

- A. Верхушечный
- B. Латеральный
- C. Задний
- D. Медиальный
- E. Передний

În componența lobului superior al plămânului drept intră trei segmente bronhopulmonare. Acestea sunt: segmentul apical (S_I), segmentul posterior (S_{II}) și segmentul anterior (S_{III}).

Afirmații corecte în cazul dat sunt „A”, „C” și „E”

85. CM. Segmentele lobului mijlociu al plămânului drept sunt:

- A. Apical
- B. Lateral
- C. Anterior
- D. Medial
- E. Posterior

MC. Choose the segments of the middle lobe of the right lung:

- A. Apical
- B. Lateral
- C. Anterior
- D. Medial
- E. Posterior

CM. Сегменты средней доли правого лёгкого:

- A. Верхушечный
- B. Латеральный

- C. Передний
- D. Медиальный
- E. Задний

Din lobul mediu al plămânului drept fac parte două segmente – segmentul lateral (S_{IV}). *Astfel corecte sunt enunțurile „B” și „D”.*

86. CM. Segmentele lobului inferior al plămânului drept sunt:

- A. Apical
- B. Bazal medial si lateral
- C. Bazal anterior si posterior
- D. Lingular superior
- E. Lingular inferior

CM. Choose the segments of the inferior lobe of the right lung:

- A. Apical
- B. Medial and lateral basal
- C. Anterior and posterior basal
- D. Superior lingular
- E. Inferior lingular

CM. Сегменты нижней доли правого лёгкого:

- A. Верхушечный
- B. Базальный медиальный и латеральный
- C. Базальный передний и задний
- D. Верхний язычковый
- E. Нижний язычковый

Lobul inferior al plămânului drept este compus din cinci segmente bronhopulmonare: segmentul superior (S_{VI}), segmentul bazal medial (S_{VII}), segmentul bazal anterior (S_{VIII}), segmentul bazal lateral (S_{IX}) și segmentul bazal posterior (S_X). *Astfel corecte sunt afirmațiile „B” și „C”.*

87. CM. Segmentele lobului superior al plămânului stâng sunt:

- A. Apicoposterior
- B. Lateral si medial
- C. Anterior
- D. Lingular superior
- E. Lingular posterior

MC. Choose the segments of the superior lobe of the left lung:

- A. Apicoposterior
- B. Lateral and medial
- C. Anterior
- D. Superior lingular
- E. Posterior lingular

CM. Сегменты верхней доли левого лёгкого:

- A. Верхушечно-задний
- B. Латеральный и медиальный
- C. Передний
- D. Верхний язычковый
- E. Задний язычковый

În componența lobului superior al plămânului stâng se disting cinci segmente bronhopulmonare. Acestea sunt: apical, posterior, anterior, lingular superior și lingular

	<p>inferior, care se notează apicoposterior (S_I+S_{II}), anterior (S_{III}), lingular superior (S_{IV}) și lingular inferior (S_V). <i>Astfel enunțuri corecte sunt „A”, „C” și „D”.</i></p>
88.	<p>CM. Segmentele lobului inferior al plămânului stâng sunt:</p> <p>A. Apical B. Bazal lateral si medial C. Bazal anterior si posterior D. Lingular superior E. Lingular inferior</p> <p>MC. Choose the segments of the inferior lobe of the left lung are:</p> <p>A. Apical B. Medial and lateral basal C. Anterior and posterior basal D. Superior lingular E. Inferior lingular</p> <p>CM. Сегменты нижней доли левого лёгкого:</p> <p>A. Верхушечный B. Базальный латеральный и медиальный C. Базальный передний и задний D. Язычковый верхний E. Язычковый нижний</p> <p>Lobul inferior al plămânului stâng se compune din cinci segmente: segmentul superior (SVI), segmentul bazal medial – cardiac (SVII), segmentul bazal anterior (SVIII), segmentul bazal lateral (SIX), segmentul bazal posterior (SX). <i>Corecte sunt afirmațiile „B” și „C”.</i></p>
89.	<p>CM. Complexul structural alveolocapilar e format din:</p> <p>A. Pelicula de surfactant B. Epiteliul alveolar cu membrana bazală epitelială C. Substanța fundamentală D. Stratul de țesut muscular neted E. Membrana bazală capilară cu celule endoteliale capilare</p> <p>MC. The alveolo-capillary complex is built on:</p> <p>A. Surfactant lining B. Alveolar epithelium with basement epithelial membrane C. Fundamental substance D. Smooth muscular layer E. Basement capillary membrane with endothelial capillary cells</p> <p>CM. Альвеоло-капиллярный комплекс образуется из:</p> <p>A. Плёнки сурфактанта B. Альвеолярного эпителия с базальной эпителиальной мембраной C. Основное вещество D. Слой гладкой мускулатуры E. Базальная капиллярная мембрана с эндотелиальными клетками</p> <p>Complexul alveolocapilar reprezintă o formațiune cu rol de barieră hematoaeriană. Grosimea lui nu depășește 1 mcm și din interior spre exterior este format din:</p> <ul style="list-style-type: none"> - pelicula de surfactant pulmonar; - epiteliul alveolar (pneumocite); - membrana bazală epitelială; - substanța fundamentală dintre membrana bazală epitelială și cea capilară;

- membrana bazală capilară;
- celulele endoteliale ale capilarului sangvin. *Afirmațiile corecte sunt „A”, „B”, „C” și „E”.*

90. CS Referitor la bronhiiolele respiratorii:

- A. De regulă pot fi de ordinele I - IV
- B. Nu dau ramificații
- C. Continuă cu săculeții alveolari și sfârșesc cu alveole respiratorii
- D. Sunt continuare a bronhiiolelor terminale
- E. Sunt continuare a bronhiiolelor lobulare secundare

SC Choose the true statements regarding respiratory bronchioles:

- A. Usually they can be of Ist-IVth order
- B. Do not give ramifications (do not branch)
- C. They continue with alveolar sacs and end with respiratory alveoles
- D. They are continuation of the terminal bronchioles
- E. They are continuation of the secondary lobular bronchioles

CS Дыхательные бронхиолы:

- A. Как правило, могут быть от I до IV порядка
- B. Не дают ветвей
- C. Продолжаются в альвеолярные мешочки и заканчиваются дыхательными альвеолами
- D. Продолжаются в конечные бронхиолы
- E. Продолжаются во вторичные дольковые бронхиолы

Bronhiiolele respiratorii reprezintă ramificații ale bronhiiolelor terminale, în pereții cărora formați din epiteliu simplu, cuboid ciliat apar alveole pulmonare separate. Pereții bronhiiolelor respiratorii mai conțin mucocite, fibre elastice longitudinale, o rețea spiralată de celule musculare netede. Pot fi de ordinele I-II-III-IV; ele se ramifică dicotomic de 1-3 ori. Ramificațiile lor terminale sunt canalele (ductele) alveolare, care se termină cu sacii alveolari. *În cazul dat există o singură afirmație corectă – „A”.*

91. CM In componența acinului intra:

- A. Bronhiiolele respiratorii legate cu o bronhiolă terminală
- B. Ducturile alveolare
- C. Alveolele respiratorii și săculeții alveolari
- D. Bronhiola terminală
- E. Bronhiola lobulară secundară

MC The acinus is made up by the:

- A. Respiratory bronchioles connected with a terminal bronchiole
- B. Alveolar ducts
- C. Respiratory alveoles and alveolar sacs
- D. Terminal bronchiole
- E. Secondary lobular bronchiole

CM В состав ацинуса входят:

- A. Респираторные бронхиолы, связанные с конечными бронхиолами
- B. Альвеолярные ходы
- C. Респираторные альвеолы и альвеолярные мешочки
- D. Конечная бронхиола
- E. Вторичная дольковая бронхиола

Acinul pulmonar reprezintă unitatea morfofuncțională a plămânului. În componența lui intră bronhiiolele respiratorii, canalele (ductele) alveolare, sacii alveolari și alveolele pulmonare, înconjurate de o rețea bogată de capilare sangvine. *Afirmații corecte sunt „A”, „B” și „C”.*

- 92. CM Lobulul primar include:**
- A. O bronhiolă respiratorie de ultim ordin
 - B. Ducturi alveolare
 - C. Alveole respiratorii și săculeți alveolari
 - D. O bronhiolă respiratorie de orice ordin care se divide
 - E. Tot ce e legat de o bronhiolă terminală

MC The primary pulmonary lobule includes:

- A. Last order respiratory bronchiole
- B. Alveolar ducts
- C. Respiratory alveoles and alveolar sacs
- D. Respiratory bronchiole of a various order that divides
- E. All the components referred to a terminal bronchiole

CM Первичная доляка включает:

- A. Одна респираторная бронхиола последнего порядка
- B. Альвеолярные ходы
- C. Респираторные альвеолы и альвеолярные мешочки
- D. Одна респираторная бронхиола и бронхиолы любого порядка, которые раздваиваются
- E. Всё связано с конечной бронхиолой

Lobulul pulmonar primar reprezintă cea mai mică subdiviziune de parenchim pulmonar, care corespunde particularităților structurale ale plămânului. El include o bronhiolă respiratorie de ultim ordin și toate ramificațiile ei – ductele (canalele) alveolare, sacii alveolari și alveolele pulmonare. *Prin urmare enunțuri corecte sunt „A”, „B” și „C”.*

- 93. CM Alveolele pulmonare:**
- A. Sunt cavități hemisferice mici cu aspect vezicular
 - B. Peretele lor include fibre musculare netede
 - C. Se deschid în ductele și bronhiolele respiratorii
 - D. Nu posedă căi aeriene "colaterale"
 - E. Comunică între ele prin pori sau stomate

MC Pulmonary alveoles:

- A. Are small hemispherical vesicular cavities
- B. Their wall contains smooth muscular fibers
- C. Open into the respiratory ducts and respiratory bronchioles
- D. Do not have "collateral" airways
- E. Are connect to each other by means of pores or stomates

CM Лёгочные альвеолы:

- A. Пузырьки, имеющие полулунные полости
- B. Стенки включают гладкие мышечные волокна
- C. Открываются в респираторные протоки и бронхиолы
- D. Не содержат окольных воздушных путей
- E. Сообщаются между собой через поры и щели

Alveolele pulmonare (veziculele Malpighi)) reprezintă formațiuni veziculoase hemisferice cu diametrul de cca 0,25-0,3 mm care se deschid în sacii alveolari, ductele alveolare și bronhiolele respiratorii.

Pereteii lor sunt formați din epiteliu alveolar, constituit din pneumocite de tip I și de tip II (producătoare de surfactant), macrofagi, fibre elastice și de colagen. Alveolele sunt separate între ele prin septe interalveolare compuse din celule septale, în care se află pori septali. Intrarea în fiecare alveolă este înconjurată de fibre musculare netede.

Astfel corecte sunt afirmațiile „A”, „C” și „E”.

<p>94.</p>	<p>CM Cu privire la dezvoltarea plămânilor:</p> <p>A. Epiteliul respirator provine din endoderm B. Ductele alveolare și săculeții alveolari încep să se dezvolte în luna VI de viață intrauterină C. La nou-născut ultimele ramificații ale arborelui bronhic și alveolar sunt cele de ordinul 18 D. Dezvoltarea deplină a alveolelor pulmonare are loc numai după naștere E. Pleura viscerală provine din splanhnopleură, iar cea parietală – din somatopleură</p> <p>MC Which of the following statements regarding the development of the lung is true:</p> <p>A. Respiratory epithelium originates from endoderm B. The alveolar ducts and alveolar sacs start their development during the VIth month of the intrauterine life C. In newborns the last divisions of the bronchial and alveolar tree are of the 18th order D. Complete development of the pulmonary alveoles is attained only after birth E. The visceral pleura originates from splanchnopleure, but the parietal one – from the somatopleura</p> <p>CM Развитие лёгких:</p> <p>A. Дыхательный эпителий развивается из энтодермы B. Альвеолярные ходы и альвеолярные мешочки начинают развитие на VI месяце эмбрионального развития C. У новорождённых последние ветвления бронхиального дерева и альвеол имеют 18 порядков D. Полное развитие лёгочных альвеол происходит только после рождения E. Висцеральная плевра развивается из спланхноплевры, а париетальная – из соматоплевры</p> <p>Organele sistemului respirator se dezvoltă din peretele ventral al proenteronului, prin urmare epiteliul căilor respiratorii (laringelui, traheii, bronhiilor și bronhiolelor), precum și cel al alveolelor pulmonare este de proveniență endodermală. Diferențierea arborelui bronhial începe în săptămâna a 5-a de viață intrauterină și se formează în lunile 2-4. Ulterior în lunile 4-6 se diferențiază primordiile bronhiolelor, iar din luna a 6-a și până în luna a 9-a – canalele (ductele) alveolare și sacii alveolari. Către momentul nașterii există cca 18 generații de ramificații a arborelui bronhial și celui alveolar; toate 23-24 generații de ramuri sunt prezente la vârsta de 7-8 ani (după naștere). În săptămâna a 5-a de viață intrauterină celoul primar se împarte în două cavități pleurale și una pericardială. Foițele mezodermului ventral dau naștere splanhnopleurei, din care se formează pleura viscerală, și somatopleurei, din care apare pleura parietală.</p> <p><i>Astfel corecte sunt afirmațiile „A”, „C”, „D” și „E”.</i></p>
<p>95.</p>	<p>CS Cupola pleurală sau domul pleural reprezintă:</p> <p>A. Recesul costomediastinal anterior B. Recesul costomediastinal posterior C. Trecerea pleurei mediastinale în costală D. Recesul interazigoesofagian E. Recesul interaorticoesofagian</p> <p>SC The pleural cupola or pleural domus is the:</p> <p>A. Anterior costomediastinal recess B. Posterior costomediastinal recess C. Superior costomediastinal recess D. Interazygoesophageal recess E. Interaorticoesophageal recess</p> <p>CS Плевра и средостение. Купол плевры представляет:</p> <p>A. Передний средостеннорёберный карман B. Задний средостеннорёберный карман C. Верхний средостеннорёберный карман</p>

- D. Карман между непарной веной и пищеводом
E. Карман между аортой и пищеводом

Pleura este membrana seroasă care înveleşte plămâni și pereții cavității toracice din interior. În legătură cu acest fapt ei i se disting foițele viscerală și parietală, care se continuă una cu alta la nivelul liniei de reflexie, aflată în zona hilului și a pediculului pulmonar. Ambele foițe delimitează un spațiu virtual închis, denumit cavitate pleurală, iar foițele de pleură, care îl delimitează – sac pleural.

Pleura parietală tapetează pereții cavității toracice din interior, dar și mediastinul (compartimentul cavității toracice dintre sacii pleurali). În dependență de zonele pereților, pe care le acoperă, pleura parietală se împarte în costală, diafragmatică și mediastinală. Aceste porțiuni de pleură parietală se continuă una cu alta și la nivelul lor de trecere se formează niște buzunare sau funduri de sac, denumite recesuri pleurale. Se disting recesurile costodiafragmatic, frenicomediastinal, costomediastinal, vertebromediastinal. La trecerea pleurei mediastinale în cea costală, în partea superioară a sacilor pleurali se formează cupola pleurei, sau domul pleural, care nu este un reces pleural.

Deci afirmația corectă este „C”, cu atât mai mult că recesurile enunțate nu sunt omologate de Terminologia Anatomică (1998).

96. CS La pacientul aflat în poziție verticală acumulările lichidiene intrapleurale se vor constata în:

- A. Aria interpleurală inferioară
B. Fisura oblică
C. Recesul costomediastinal anterior
D. Recesul costodiafragmatic
E. Incizura cardiacă

SC The intrapleural fluid collection on the left side in a patient with congestive cardiac failure in a vertical posture can be distinguished within the:

- A. Inferior interpleural aria
B. Oblique fissure
C. Anterior costomediastinal recess
D. Costodiaphragmatic recess
E. Cardiac notch

CS У пациента с сердечной недостаточностью в вертикальном положении плевральная жидкость скапливается слева в:

- A. Нижнем межплевральном поле
B. Косой щели
C. Переднем рёберносредостенном синусе
D. Рёбернодиафрагмальном синусе
E. Сердечной вырезке

Sub influența forțelor gravitaționale acumulările lichidiene din cavitatea pleurală vor ocupa cel mai inferior compartiment al ei – recesul costodiafragmatic.

Enunțul corect este „D”.

97. CS Proiecția recesurilor pleurale și a plămânilor:

- A. În regiunea superioară a toracelui liniile limitrofe ale sacilor pleurali și ale plămânilor nu coincid
B. Proiecția recesurilor costodiafragmatice coincide întocmai cu cea a marginii inferioare a plămânilor
C. Nu toate segmentele pulmonare au proiecție pe torace
D. În inspir marginea inferioară a plămânului stâng pe linie medioclaviculară atinge nivelul coastei X
E. Nici o afirmație corectă

SC Projection of the pleural recesses and of the lungs:

- A. In the superior region of the thorax the borders of the pleural sacs and those of the lungs do not coincide
- B. Projection of the costodiaphragmatic recesses entirely coincides with the inferior margin of the lungs
- C. Not all the pulmonary segments are projected on the thorax
- D. In inspiration the inferior margin of the left lung on the medioclavicular line attains the Xth rib
- E. None of the above mentioned statements is true

CS Проекция плевральных мешков и лёгких:

- A. В области верхних отделов грудной клетки границы плевральных мешков и лёгких совпадает
- B. Проекция рёбернодиафрагмальных мешков совпадает только у лёгких
- C. Не все лёгочные сегменты проецируются на грудную клетку
- D. При вдохе нижний край левого лёгкого по среднеключичной линии касается уровня X ребра
- E. Все утверждения неверны

Punctul cel mai înalt al cupolei sau al domului pleural coincide cu proiecția vârfului plămânului; el se află la nivelul colului coastei I și corespunde apofizei spinoase a vertebrei cervicale VII. Proiecția receselor costodiaphragmatice coincide întocmai cu limita inferioară a pleurei, nu cu cea a plămânilor, care se află mai sus. Linia limitrofă inferioară a sacilor pleurali de-a lungul căreia are loc trecerea pleurei costale în cea diafragmatică pornește de la nivelul cartilajului coastei VI pe linie parasternală și trece peste coastele VII (pe linie medioclaviculară), VIII (pe linie axilară anterioară), IX (pe linie axilară medie), X (pe linie axilară posterioară), XI (pe linie scapulară) și XII (pe linie paravertebrală). Linia de proiecție a plămânului drept pornește din punctul aflat la nivelul articulației condrosternale VI și trece lateral peste spațiul intercostal V pe linia parasternală, traversează coasta VI pe linia medioclaviculară, coasta VII pe linia axilară anterioară, coasta VIII pe linia axilară medie, coasta IX pe linia axilară posterioară, coasta X pe linia scapulară, iar pe linia paravertebrală se află la nivelul apofizei spinoase a vertebrei toracice XI. La plămânul drept proiecție pe torace nu are segmentul bazal medial, iar la plămânul stâng – segmentul bazal medial și segmentul lingval inferior. În inspir marginea inferioară a plămânului stâng pe linie medioclaviculară nu poate atinge nivelul coastei X deoarece aici sacul pleural se află la nivelul coastei VII. *Prin urmare în cazul dat există un singur enunț corect – „C”.*

98. CM Pleura:

- A. Reprezintă o membrană seroasă
- B. E acoperită cu un strat de celule mezoteliale
- C. Există doi saci pleurali - drept și stâng
- D. Fiecare pleură constă din foițele viscerală și mediastinală
- E. Nici o afirmație corectă

MC The pleura:

- A. Is a serous membrane
- B. Is lined with a layer of mesothelial cells
- C. Has two pleural sacs– the right and the left one
- D. Consists of visceral and mediastinal layers
- E. None of the above mentioned affirmations is true

CM Плевра:

- A. Представляет серозную мембрану
- B. Покрыта одним слоем мезотелия
- C. Существуют 2 мешка плевры – правый и левый
- D. Каждая плевра состоит из висцерального и париетального мешков
- E. Все неверно

	<p>Pleura reprezintă o membrană seroasă, care acoperă plămâni și pereții cavității toracice din interior. Constă din două foițe – viscerală și parietală, care trec una în alta la nivelul liniei de reflexie și formează câte un sac închis de fiecare parte (dreaptă și stângă). Structural pleura constă dintr-o tunică seroasă, tapetată cu mezotelium și o bază subseroasă (<i>tela subserosa</i>). Astfel afirmații corecte sunt „A”, „B”, „C”.</p>
<p>99.</p>	<p>CM Foița viscerală a pleurei:</p> <p>A. Căptușește plămâni din exterior B. Pătrunde în scizuri și delimitează lobii pulmonari C. Nu are legături cu stroma plămânului D. Contribuie la producerea lichidului pleural E. Nici o afirmație corectă</p> <p>MC The visceral layer of the pleura:</p> <p>A. Lines the outside the lungs B. Enters the fissures and separates the pulmonary lobes C. Does not have any connections with the stroma of the lungs D. Contributes to the production (secretion) of the plural fluid E. None of the above mentioned affirmations is true</p> <p>CM Висцеральный листок плевры:</p> <p>A. Срастается снаружи с лёгкими B. Проникает в щели и ограничивает доли лёгких C. Не связан со стромой лёгкого D. Участвует в продукции плевральной жидкости E. Все утверждения неверны</p> <p>Foița viscerală a pleurei, pleura viscerală sau pleura pulmonară acoperă din toate părțile plămâni aderând strâns la parenchim. Ea pătrunde în fisurile dintre lobii pulmonari acoperind suprafețele lor adiacente, iar la nivelul hilului și a pediculului pulmonar, unde se află linia de reflexie a ei trece în pleura parietală (mediastinală). În tela subserosa a pleurei viscereale se disting lamela submezotelială a fibre elastice superficiale și fibre colagenice profunde și lamela vasculoasă. (Terminologia Histologica, 2009). Pleura viscerală produce o cantitate foarte mică de lichid seros, care lubrifică suprafețele adiacente ale foițelor pleurale. Prin urmare în cazul dat afirmații corecte sunt „A”, „B”, „D”.</p>
<p>100.</p>	<p>CM Pleura viscerală:</p> <p>A. E aderentă la suprafața plămânului B. Nu pătrunde în scizurile interlobare ale plămânului C. Mai jos de pediculul pulmonar formează ligamentul pulmonar, dispus în plan frontal D. Este vizibilă radiografic E. Nici o afirmație corectă</p> <p>MC The visceral pleura:</p> <p>A. Adheres to the surface of the lung B. Does not enter the fissures of the lung C. Forms the pulmonary ligament, located in the frontal plane below the pulmonary pedicle D. Can be seen radiologically (on x-ray examination) E. None of the above mentioned affirmations is true</p> <p>CM Висцеральная плевра:</p> <p>A. Срастается с поверхностью лёгкого B. Не проникает в междолевые щели C. Ниже лёгочной дольки формирует лёгочную связку - расположенную во фронтальной плоскости</p>

- D. Наблюдается при радиографии
E. Все утверждения неверны

În continuare la datele prezentate la testul precedent trebuie de adăugat, că pleura viscerală aderă atât de strâns la suprafața plămânului în cât nu poate fi decolată fără a se leza parenchimul pulmonar. Mai jos de hilul și pediculul pulmonar trecerea pleurei de pe fața mediastinală a plămânului în pleura mediastinală se formează ligamentul pulmonar, dispus în plan frontal între fața medială a plămânului și pleura mediastinală. Acest ligament se extinde inferior până la diafragmă, uneori fuzionând cu ea. Prin radiografie pleura viscerală nu poate fi explorată; ea nu se diferențiază de plămâni. Vizualizarea ambelor foițe ale pleurei poate fi realizată prin pleuroscopie (toracoscopie). *Astfel, având în vedere și datele expuse anterior afirmații corecte în acest caz sunt „A” și „C”.*

101. CM Pleura parietală:

- A. Aderă la formațiunile subiacente de pe torace
B. Sub ea se află fascia endotoracică
C. Nu este vizibilă radiografic
D. Realizează recesuri pleurale
E. Nici o afirmație corectă

MC The parietal pleura:

- A. Adheres to the subjacent thoracic structures
B. The endothoracic fascia is located under it
C. Cannot be seen on radiography
D. Forms the pleural recessess
E. None of the above mentioned affirmations is true

CM Пристеночная плевра:

- A. Срастается с образованиями грудной полости
B. Под ней находится внутригрудная фасция
C. Не просматривается при радиографии
D. Образует плевральные карманы
E. Все утверждения неверны

Pleura parietală sau foița parietală a pleurei nu aderă atât de strâns la structurile subiacente ca pleura viscerală; ea poate fi ușor detașată, mai ales în porțiunea ei costală, unde între ea și fascia endotoracică se află o pătură de țesut conjunctiv lax. Mai aderentă pleura parietală este în porțiunea sa diafragmatică.

La trecerea pleurei parietale de pe un perete al cavității toracice pe altul sau pe organele mediastinale se formează recesurile pleurale și domul pleural. Pe radiograme pleura costală are aspectul unei dungii de cca 1 mm care se evidențiază mai bine la nivelul primelor 3-4 coaste. Porțiunile mediastinală și diafragmatică ale pleurei parietale pot fi vizualizate prin tomografie sau pneumomediastinografie.

Afirmații corecte în cazul dat sunt „B”, „C” și „D”.

102. CM Foita parietală a pleurei:

- A. Căptușește pereții toracelui din interior
B. Reprezintă o foiță unică cu cea viscerală formând de fiecare parte câte un sac pleural
C. Este divizată în porțiunile costală, mediastinală și diafragmatică
D. Formează domul și recesurile pleurale
E. Nu contribuie la resorbția lichidului pleural

MC The parietal layer of the pleura:

- A. Lines inside the thoracic walls
B. Represents an unique layer with the visceral one forming on each side a pleural sac
C. It is divided into the costal, mediastinal and diaphragmatic parts

- D. Forms the domus and pleural recesses
- E. Does not contribute to resorption of the pleural fluid

СМ Parietalный листок плевры:

- A. Покрывает стенки грудной полости изнутри
- B. Представляет один из листков, формирует вместе с висцеральной плеврой в каждой половине по одному плевральному мешку
- C. Делится на реберную, медиастинальную и диафрагмальные части
- D. Образует купол плевры и плевральные мешки
- E. Не способствует всасыванию плевральной жидкости

Foița parietală a pleurei sau pleura parietală captește pereții cavității toracice din interior și mediastinul. Ei i se disting porțiunile costală, diafragmatică, mediastinală, în funcție de zonele pe care le tapetează. Trecând de pe un perete pe altul ea formează buzunare, funduri de sac, denumite recesuri, iar la trecerea de pe mediastin pe coaste în regiunea gâtului – cupola pleurei sau domul pleural. În regiunea hilului și pediculului pulmonar, la nivelul liniei de reflexie pleura parietală se continuă cu pleura viscerală, constituind sacii pleurali drept și stâng. Dacă pleura viscerală joacă un rol important în producerea lichidului pleural, pleura parietală contribuie fundamental la absorbția lui. *Prin urmare corecte sunt afirmațiile „A”, „B”, „C” și „D”.*

103. СМ Pleura mediastinală:

- A. Reprezintă o porțiune a pleurei parietale
- B. Este situată în plan sagital
- C. Nu are raporturi cu mediastinul
- D. La nivelul pediculului pulmonar trece în pleura viscerală
- E. Aderă la pericard

MC The mediastinal pleura:

- A. Is a part of the parietal pleura
- B. Is located in the saggital plane
- C. Does not have any relations with the mediastinum
- D. Continues with the visceral pleura at the level of the pulmonary pedicle
- E. Adheres to the pericardium

СМ Средостенная плевра:

- A. Представляет часть пристеночной плевры
- B. Расположена в сагиттальной плоскости
- C. Не имеет отношений со средостением
- D. На уровне лёгочной ножки переходит в висцеральную плевру
- E. Срастается с перикардом

Pleura mediastinală reprezintă porțiunea pleurei parietale care acoperă bilateral regiunea denumită mediastin. Ea este situată între fața internă a plastronului sternocostal și fața laterală a segmentului toracic al coloanei vertebrale fiind aderentă la organele mediastinale și concreșcută cu pericardul. La nivelul liniei de reflexie, aflate în zona hilului și rădăcinii plămânului pleura mediastinală trece în pleura viscerală a plămânului respectiv. *Afirmații corecte sunt „A”, „B”, „D” și „E”.*

104. СМ Domul pleural:

- A. Acoperă vârful plămânului
- B. Este susmontat de ligamentele costopleural și vertebropleural și mușchiul scalen minim
- C. Din față se află la 3 - 4 cm mai sus de coasta I
- D. Realizează raporturi cu mușchii scaleni, artera subclavie, nervul frenic, nervul vag etc.
- E. Poate fi palpat pe viu

MC The pleural domus:

- A. Covers the apex of the lung
- B. It is fixed by the costopleural and vertebropleural ligaments and by the *scalenus minimus muscle*
- C. Is located to 3-4cm higher than the first rib in front
- D. Comes in contact with the scalen muscles, subclavian artery, phrenic nerve, vagus nerve etc.
- E. Can be palpated on alive

СМ Купол плевры:

- A. Покрывает верхушку лёгкого
- B. Существуют связки, укрепляющие рёбра и плевру, и позвоночник с плеврой, а также малая лестничная мышца
- C. Передний край расположен на 3 - 4 см выше I ребра
- D. Имеет отношение к лестничным мышцам, подключичной артерии, диафрагмальному нерву, блуждающему нерву и т. д.
- E. Можно пальпировать у живого

La nivelul aperturii superioare a cutiei toracice, deasupra vârfului plămânului, pleura mediastinală și cea costală, trecând una în alta formează cupola pleurală sau domul pleural. Aici pleura ajunge în fosa supraclaviculară mare, la 2-3 cm mai sus de claviculă (la 3-4 cm mai sus de coasta I). Cupola pleurală are raporturi cu mușchii scaleni, artera și vena subclaviculară, plexul cervical, capul și colul coastei I, nervul vag, nervul frenic etc. Este menținut în poziția sa de un aparat suspensor al cupolei pleurale (Sebilean), constituit din ligamentele costopleural, vertebropleural, traheopleural, esofagopleural, vasopleurale, m. scalen minim etc. Domul pleural nu poate fi explorat prin palpație; nivelul lui poate fi evidențiat prin percusie. *Prin urmare corecte sunt afirmațiile „A”, „B”, „C” și „D”.*

105. CM. Recesurile pleurale:

- A. Reprezintă spații suplimentare ale cavității pleurale
- B. Există la nivelul trecerii a unei porțiuni de pleură parietală în alta
- C. La formarea lor participă pleura viscerală
- D. Mai adânc e cel costodiafragmatic, mai ales pe linia medioaxilară
- E. Nici o afirmație corectă

MC. The pleural recesses:

- A. They are additional spaces of the pleural cavity
- B. Are formed when one part of the parietal pleura continues with another one
- C. Are formed with the participation of the visceral pleura
- D. The costodiaphragmatic recess is the deepest one, especially on the middle axillary line
- E. None of the above mentioned affirmations is true

СМ. Плевральные карманы:

- A. Представляют дополнительные пространства полости плевры
- B. Существует уровень хода отдельных частей пристеночной плевры
- C. В их образовании участвует висцеральная плевра
- D. Самый глубокий из них рёберно-диафрагмальный по среднеподмышечной линии
- E. Все утверждения неверны

La trecerea pleurei parietale dintr-o porțiune în alta se formează niște buzunare sau funduri de sac, denumite recesuri pleurale. Ele reprezintă spații suplimentare ale cavității pleurale, în care marginile respective ale plămânilor pătrund în timpul inspirației profunde. Recesuri pleurale sunt delimitate de porțiuni numai ale pleurei parietale; pleura viscerală la formarea lor nu participă. Există recesurile costodiafragmatic (cel mai adânc), costomediastinal, frenicomediastinal și vertebromediastinal; importanța aplicativă au costodiafragmatic (din ambele părți) și costomediastinal (din stânga). *Afirmațiile corecte sunt „A”, „B”, „D”.*

106. CM. Pleura:

- A. Leagă plămâni cu pereții toracelui prin forțele de adeziune intermoleculară
- B. Produce lichidul pleural
- C. Asigură alunecarea plămânilor în respirație
- D. Reglează temperatura corpului
- E. Toate false

MC. The pleura participates in breathing by means of:

- A. Pleural fluid due to the forces of the molecular adhesion
- B. It produces the pleural fluid
- C. It allows the friction of the lungs during breathing
- D. It regulates the body temperature
- E. All mentioned above statements are false

CM Плевра участвует в дыхании через:

- A. Плевральную жидкость, облегчающую скольжение листков
- B. Вырабатывает плевральную жидкость
- C. Обеспечивает скольжение лёгких во время акта дыхания
- D. Регулирует температуру тела
- E. Всё неверно

În respirație pleura joacă un rol destul de important. În primul rând ea produce o cantitate mică (cca 20 ml) de lichid seros – lichidul pleural, care umețează suprafețele adiacente ale plămânilor și pereților toracici facilitând deplasarea lor reciprocă. Lichidul pleural este elaborat în special de foița viscerală a pleurei (pleura pulmonară) și este absorbit de cea parietală. Aceste două foițe nu aderă morfologic una de alta, dar între ele se realizează o legătură datorită presiunii negative din cavitatea pleurală și a peliculei de lichid cu o grosime de 0,02 mm, care asigură adeziunea capilară între plămâni și pereții toracelui. Grație existenței acestei adeziuni plămânii urmează cu fidelitate modificările toracelui în timpul excursiunilor respiratorii, altfel spus plămânii și pereții toracelui formează un tot unitar. *Astfel corecte sunt afirmațiile „A”, „B”, „C”.*

107. CM În mediastinul superior se află:

- A. Venele brahiocefalice
- B. Vena cavă superioară
- C. Arcul aortic cu ramurile lui
- D. Nervii vagi
- E. Vena cavă inferioară

MC In the superior mediastinum the following structures are located:

- A. Brachiocephalic veins
- B. Superior vena cava
- C. Aortic arch with its branches
- D. Vagus nerves
- E. Inferior vena cava

CM В верхнем средостении находятся:

- A. Плечеголовые вены
- B. Верхняя полая вена
- C. Дуга аорты с её ветвями
- D. Блуждающие нервы
- E. Нижняя полая вена

Mediastinul reprezintă regiunea cvasimediană a cavității toracice, situate între cei doi saci pleurali. El conține mai multe organe, care fac parte din diverse sisteme (digestiv, respirator, cardiovascular, limfoid, precum și vase sangvine și nervi). În scopuri didactice (după BNA)

printr-un plan frontal convențional trasat prin trahee și rădăcinile plămânilor este divizat în mediastinul anterior și mediastinul posterior. Actualmente (după PNA) reieșind din considerente topografice și chirurgicale, printr-un plan orizontal, trasat prin unghiul sternal și marginea inferioară a corpului vertebrei TIV mediastinul este divizat în două compartimente – mediastinul superior și mediastinul inferior, în componența căruia se disting mediastinul anterior, mediastinul mijlociu și mediastinul posterior. Din exterior mediastinul superior corespunde manubriului sternal și primelor patru vertebre toracice. În el se află timusul (la copii, la adulți țesutul adipos care îl substituie), venele brahiocefalice, porțiunea superioară a venei cave superioare, arcul aortic cu ramurile sale, partea superioară a esofagului toracic, traheea, porțiunea terminală a canalului limfatic toracic, lanțurile simpatiche, nervii vagi și frenici, etc. **Prin urmare corecte sunt afirmațiile „A”, „B”, „C” și „D”.**

108. CM În mediastinul anterior (PNA) se află:

- A. Ramuri din artera toracică internă
- B. Ligamentele pericardului
- C. Aorta descendentă
- D. Ganglionii limfatici parasternali
- E. Nervii frenici

MC In the anterior mediastinum (PNA) the following structures are located:

- A. Branches of the internal thoracic artery
- B. Pericardial ligaments
- C. Descending aorta
- D. Parasternal lymph nodes
- E. Phrenic nerves

CM В переднем средостении (PNA) находятся:

- A. Ветви внутренней грудной артерии
- B. Связки перикарда
- C. Нисходящая аорта
- D. Окологрудные лимфатические узлы
- E. Диафрагмальные нервы

După PNA mediastinul anterior reprezintă compartimentul mediastinului inferior, delimitat anterior de fața posterioară a corpului și apofizei xifoide a sternului și posterior de fața anterioară a pericardului. El conține extremitatea inferioară a timusului (la copil, ligamentele sternopericardice, ramuri și afluenți ai vaselor toracice interne, noduri limfatice parasternale, mediastinale anterioare și prepericardiale, țesut conjunctiv lax și țesut adipos. **Astfel corecte sunt afirmațiile „A”, „B”, „D”.**

109. CM În mediastinul posterior (PNA) se află:

- A. Venele azigos și hemiazigos
- B. Aorta descendentă
- C. Lanțul simpatic
- D. Inima și pericardul
- E. Canalul limfatic toracic

MC In the posterior mediastinum (PNA) the following structures are located:

- A. Azygos and hemiazygos veins
- B. Descending aorta
- C. Sympathetic chain
- D. Heart and pericardium
- E. Lymph thoracic duct

CM В заднем средостении (PNA) находятся:

- A. Непарная и полунепарная вены

- V. Нисходящая аорта
- C. Симпатический ствол
- D. Сердце с перикардом
- E. Грудной лимфатический проток

Mediastinul posterior (PNA) reprezintă compartimentul mediastinului inferior cuprins între fața posterioară a pericardului și coloana vertebrală (T_V-L_{II}). Aici se află porțiunea toracică a aortei descendente, venele azigos și hemiazigos, lanțurile simpatice, nervii splanhnici, esofagul, nervii vagi, canalul limfatic toracic, nodurile limfatice mediastinale posterioare și prevertebrale. *Printre formațiunile enumerate se regăsesc și cele enunțate prin „A”, „B”, „C” și „E”.*

110. CM Mediastinul mediu (PNA) include:

- A. Esofagul
- B. Inima cu pericardul
- C. Bronhiile principale
- D. Arterele și venele pulmonare
- E. Aorta ascendentă

MC The middle mediastinum (PNA) includes:

- A. Esophagus
- B. Heart with pericardium
- C. Main bronchi
- D. Pulmonary artery and pulmonary veins
- E. Ascending aorta

CM Среднее средостение (PNA) включает:

- A. Пищевод
- B. Сердце с перикардом
- C. Главные бронхи
- D. Лёгочные артерии и вены
- E. Восходящая аорта

Mediastinul mijlociu (PNA) este partea cea mai mare a mediastinului inferior cuprinsă între planul prepericardic din față și planul pretraheal din spate.

Aici se află pericardul cu formațiunile din sacul pericardic – inima și segmentele intrapericardice ale vaselor sangvine mari, bronhiile principale, arterele și venele pulmonare, nervii frenici, vasele pericardodiafragmatice, nodurile limfatice traheobronhiale inferioare și pericardice laterale etc. *Afirmatii corecte sunt: „B”, „C”, „D” și „E”.*

111. CM Mediastinul anterior (BNA) include:

- A. Inima cu pericardul
- B. Timusul
- C. Nervii frenici
- D. Ductul limfatic toracic
- E. Componentele pediculului pulmonar

MC The anterior mediastinum (BNA) includes:

- A. Heart and pericardium
- B. Thymus
- C. Phrenic nerve
- D. Lymph thoracic duct
- E. Components of the pulmonary pedicle

CM Переднее средостение (BNA) включает:

- A. Сердце с перикардом

- V. Вилочковая железа
- C. Диафрагмальные нервы
- D. Грудной лимфатический проток
- E. Компоненты лёгочной доли

După BNA mediastinul anterior se află între fața posterioară a sternului și planul frontal, trasat prin trahee și rădăcinile plămânilor. În mediastinul anterior își au sediul inima cu pericardul și segmentele inițiale ale vaselor sangvine mari (vena cavă superioară, aorta, trunchiul pulmonar), nervii frenici, timusul, traheea, noduri limfatice, componentele pediculului pulmonar. *Prin urmare afirmații corecte sunt „A”, „B”, „C” și „E”.*

112. CM. Mediastinul posterior (BNA) include:

- A. Esofagul
- B. Nervii frenici
- C. Aorta toracică
- D. Ductul limfatic toracic
- E. Vena cavă superioară

MC. The posterior mediastinum (BNA) includes:

- A. Esophagus
- B. Phrenic nerves
- C. Thoracic aorta
- D. Lymph thoracic duct
- E. Superior vena cava

CM. Заднее средостение (BNA) включает:

- A. Пищевод
- B. Диафрагмальные нервы
- C. Грудная аорта
- D. Грудной лимфатический проток
- E. Верхняя полая вена

Mediastinul posterior (după BNA) se află între planul frontal, trasat prin trahee și rădăcinile plămânilor și coloana vertebrală. El conține esofagul, porțiunea toracică a aortei descendente, canalul limfatic toracic, venele azigos și hemiazigos, nervii vagi, lanțurile simpatice, nervii splanhnici, noduri limfatice etc.

Astfel corecte sunt afirmațiile „A”, „C”, „D”.

113. CM. Referitor la dezvoltarea organelor respiratorii:

- A. Primordiul organelor respiratorii apare sub formă de prelungire a peretelui ventral al intestinului anterior
- B. Se dezvoltă din intestinul primar
- C. Începe la sfârșitul săptămânii a 3-a de viață embrionară
- D. Începe la sfârșitul lunii a doua de viață embrionară
- E. La sfârșitul lunii I în mezodermul înconjurător apare primordiul cartilajelor laringelui

MC. Which of the following structures regarding development of the respiratory organs is true:

- A. The germ of the respiratory system appears as a ventral protrusion of the anterior wall of the foregut
- B. It develops from primary gut
- C. It starts at the end of the third week of embryonic life
- D. It starts at the end of the second month of embryonic life
- E. The germ of the cartilages of the larynx emerges at the end of the first month in the surrounding mesoderm

СМ. Развитие органов дыхания:

- A. Первичные дыхательные органы представляют собой продолжение передней стенки переднего отдела первичной кишки
- B. Развиваются из первичной кишки
- C. Закладаются в конце третьей недели эмбрионального развития
- D. Закладаются в конце второго месяца эмбрионального развития
- E. В конце первого месяца мезодерма окружает появившиеся первичные хрящи гортани

Formarea și dezvoltarea nasului extern și a foselor nazale la embrionul uman este strâns legată de dezvoltarea sistemului digestiv. Primordiul sistemului respirator apare spre finele săptămânii a treia sub formă de diverticul (diverticulul respirator sau mugurele pulmonar) prin evaginarea peretelui ventral al proenteronului (porțiunea anterioară a intestinului primitiv). Epiteliul care acoperă mucoasa faringelui, laringelui, traheii, bronhiilor și cel pulmonar se formează din endoderm, iar componentele cartilaginoase, musculare și conjunctive – din mezodermul splanhnic. La sfârșitul primei luni de viață intrauterină apar cartilajele și mușchii laringelui, iar la 8-9 săptămâni se formează cartilajele (semiinelele) traheii. **Prin urmare corecte în cazul dat sunt afirmațiile „A”, „B”, „C” și „E”.**

114. CS. Ariile (triunghiurile) interpleurale:

- A. Se află între pleurele mediastinale
- B. Din ambele părți sunt cuprinse între liniile de reflexie a pleurei costale în cea mediastinală
- C. Există în număr de trei – timică, pericardiacă și sternală
- D. Nu prezintă interes din punct de vedere al aplicabilității
- E. Nici o afirmație corectă

SC. Choose the true statements about interpleural (triangular) areas:

- A. It is located between the mediastinal pleura
- B. On both sides they are located between the lines where the costal pleura continues with the mediastinal one
- C. There are three such areas are encountered – thymic, pericardiac and sternal one
- D. Do not have clinical appliance
- E. None of the above mentioned statements is true

CS. Межплевральные поля (треугольники):

- A. Располагаются между медиастинальной плеврой
- B. С обеих сторон расположены между линиями перехода рёберной плевры в медиастинальную
- C. Существует три поля: вилочковое, перикардальное и грудинное
- D. Не представляет интерес для практики
- E. Все утверждения неверны

Între liniile de reflexie a pleurei costale în cea mediastinală, care reprezintă limitele anterioare ale sacilor pleurali se formează două zone triunghiulare, lipsite de pleură, denumite arii interpleurale. Aria interpleurală superioară, denumită și arie timică are vârful orientat interior, ea se află în spatele manubriului sternal. Aici se află timusul (la copii) sau reminiscentele lui și țesutul celuloadipos care îl substituie (la adulți). Aria interpleurală inferioară, sau aria pericardică, cu vârful orientat în sus, se află în spatele jumătății inferioare a corpului sternal și a spațiilor intercostale IV și V din stânga. Aici se află pericardul, care aderă strâns la peretele toracic. La nivelul acestor arii este posibilă abordarea formațiunilor din mediastinul superior și anterior fără ca să se deschidă cavitatea pleurală.

Există un singur enunț corect – „B”.

115. CS. Rolul pleurei în respirație constă în:

- A. Formarea unui ansamblu funcțional – plămân + peretele toracic
- B. Menținerea în cavitatea pleurală a presiunii negative
- C. Eliminarea din sânge a dioxidului de carbon

- D. Proiecția parenchimului pulmonar
- E. Toate false

CS. The function of the pleura in breathing is:

- A. To form a functional complex – lung – thoracic wall
- B. To maintain negative pressure within pleural cavity
- C. To remove carbon dioxide
- D. To protect the pulmonary parenchyma
- E. All above mentioned statements are false

CS. Роль плевры в дыхании состоит в:

- A. Формировании единого функционального комплекса – лёгкие и стенки грудной полости
- B. Поддержание отрицательного давления в полости плевры
- C. Выделение из крови углекислого газа
- D. Защита паренхимы лёгких
- E. Все утверждения неверны

Rolul pleurei în respirație a fost discutat ceva mai sus, unde s-a menționat importanța lichidului pleural în legătura dintre plămâni și pereții toracelui. *Există o singură afirmație corectă – „A”,* celelalte sunt distractori.

116. CM Cu privire la mediastin:

- A. Reprezintă o cavitate care apare la extirparea tuturor organelor situate între plămâni
- B. Este regiunea, cuprinsă între segmentul toracic al coloanei vertebrale, stern, diafragmă și pleurele mediastinale
- C. Reprezintă complexitatea tuturor formațiunilor anatomice dintre sacii pleurali
- D. După PNA este divizat în cinci compartimente convenționale
- E. Pe viu poate fi explorat prin mediastinoscopie

MC The mediastinum:

- A. Is the cavity that appears when all the organs located between the lungs are removed
- B. Is the region located between the thoracic segment of the vertebral column, sternum, diaphragm and mediastinal pleura
- C. Is a complex of anatomical structures located between the pleural sacs
- D. Is divided into five conventional compartments after PNA
- E. It can be examined on alive person by means of mediastinoscopy

CM Средостение:

- A. Представляет полость, которая распространяется на все органы, расположенные между лёгкими
- B. Область, находящуюся между грудным отделом позвоночного столба, грудиной, диафрагмой и медиастинальной плеврой
- C. Представляет комплекс анатомических образований между плевральными мешками
- D. Согласно PNA условно делится на пять отделов
- E. У живого можно исследовать с помощью медиастиноскопии

Mediastinul nu este nici complex de organe, cum se menționează în unele manuale mai vechi, și nici cavitate (o cavitate a mediastinului s-ar forma în urma extirpării tuturor organelor, aflate la acest nivel); el reprezintă o regiune, sau un compartiment al cavității toracice, aflat între cei doi saci pleurali. Din partea anterioară el este delimitat de stern, din partea posterioară – de coloana vertebrală, de jos – de diafragmă, din părțile laterale – de pleurele mediastinale, iar superior se extinde prin apertura toracică superioară în regiunea gâtului. Explorarea pe viu a mediastinului se realizează prin radioscopie, radiografie, tomografie computerizată, RMN, mediastinoscopie etc. *Afirmații corecte sunt „B” și „E”.*

117. CM Cu privire la compartimentarea mediastinului (PNA):

- A. Mediastinul superior este separat de mediastinul inferior prin planul orizontal, trasat prin unghiul lui Louis și marginea superioară a corpului vertebrei toracice IV
- B. Mediastinul anterior conține tot ce se află între fața posterioară a sternului și fața anterioară a pericardului
- C. Mediastinul mediu se află între planul prepericardic și fața posterioară a pericardului
- D. Mediastinul posterior cuprinde tot ce se află între pericard și coloana vertebrală
- E. Mediastinul anterior, mediu și posterior sunt compartimente ale mediastinului inferior

MC Which of the following structures regarding division of the mediastinum (PNA) is true:

- A. The superior mediastinum is separated from the inferior one by means of a horizontal plane, traced through the Louis angle and through the superior margin of the IVth thoracic vertebra
- B. The anterior mediastinum contains all the structures that are located between the posterior surface of the sternum and the anterior surface of the pericardium
- C. The middle mediastinum is located between the precardiac plane and the posterior surface of the pericardium
- D. The posterior mediastinum contains all the structures located between the pericardium and vertebral column
- E. The anterior mediastinum, middle and posterior one are compartments of the inferior mediastinum

CM Отделы средостения (PNA):

- A. Верхнее средостение отделено от нижнего посредством горизонтальной плоскости, проходящей через угол грудины и верхний край тела IV грудного позвонка
- B. Переднее средостение содержит всё, что находится между задней поверхностью грудины и передней поверхностью перикарда
- C. Среднее средостение ограничено передней и задней поверхностью перикарда
- D. Заднее средостение охватывает всё, что расположено между перикардом и позвоночным столбом
- E. Переднее, среднее и заднее средостение – это отделы нижнего средостения

După PNA mediastinul este divizat în mediastinul superior și mediastinul inferior, separate printr-un plan orizontal convențional, trasat prin unghiul sternal (Louis) și marginea inferioară a corpului vertebrei T_{IV}. La rândul său mediastinul inferior este divizat în mediastinul anterior, aflat între fața posterioară a corpului sternului și fața anterioară a pericardului, mediastinul mijlociu, situat între planul prepericardic și planul pretraheal și mediastinul posterior, cuprins între fața posterioară a pericardului și coloana vertebrală. *Corecte sunt „B”, „C”, „D” și „E”.*

APARATUL RESPIRATOR
PROBLEME DE SITUAȚIE

1.	Prin rinoscopie medicul-orelist a stabilit prezența puroiului în meatul nazal mijlociu. Enumerați sinusurile paranazale, din care ar putea avea loc scurgeri supurative.
2.	Un pacient acuză rinoragii (epistaxis) repetate. Care regiune a mucoasei nazale pare a fi interesată și din care motiv. Există vre-o predispoziție morfologică în acest caz?
3.	Pacientul N. a fost diagnosticat cu highmorită (sinuzită maxilară). În baza datelor căror investigații a tras medicul astfel de concluzie?
4.	În rezultatul unei explozii la locul de muncă un pacient s-a ales cu amputația nasului extern, provocată de schije. Odată cu scurgerea timpului plaga s-a vindecat, iar pacientul e pregătit pentru operația plastică de reconstruire a nasului extern. Care ar putea fi acuzele pacientului (cu excepția celor de ordin estetic)?
5.	Rinita acută (inflamația mucoasei nazale - guturai) se manifestă prin excreții lichide abundente din nas, respirație nazală dificilă, obstrucție nazală, voce nazonată, diminuarea simțului olfactiv etc. Care funcții ale mucoasei nazale au de suferit în acest caz?
6.	Un pacient a fost supus rinoscopiei (anterioare și posterioare). Aspectul exterior al căror formațiuni a cercetat medicul-orelist în acest caz?
7.	Pentru realizarea intubației endotraheale medicul-anestezist trebuie inițial să se orienteze în laringofaringe, să palpeze marginile intrării în laringe. Ce formațiuni delimitează aditusul laringian?
8.	Prin examen laringoscopic s-a determinat îngustarea atât a intrării în vestibulul laringian, cât și a cavității laringelui. Ulterior s-a stabilit, că cauza acestor dereglări este pareza unor mușchi ai laringelui. Care mușchi ai laringelui acționează ca dilatatori ai intrării în laringe și ai cavității laringiene?
9.	Prin laringoscopie (atât directă, cât și indirectă) este accesibilă studierea mucoasei vestibulului laringian, plicelor vestibulare, traheei, plicelor vocale. Prin care proprietăți se disting plicele vocale?
10.	În respirație obișnuită, respirație forțată, fonație forma fantei glotice se modifică. Ce formă va avea fanta glotică la un om sănătos în timpul fonației?
11.	În clinică a fost internat un bărbat de 39 ani, care acuză răgușirea vocii. Laringoscopic la pacientul dat s-a depistat că în fonație între apofizele vocale ale cartilajelor aritenoide apare o fisură triunghiulară. Medicul – otorinolaringolog presupune, că o astfel de poziție a cartilajelor aritenoide este condiționată de insuficiența funcțională a unuia dintre mușchii laringelui. Despre care mușchi este vorba?
12.	În unele situații (obstrucția căilor aeriene superioare, paralizie respiratorie, comă, în scop de tratament) se practică traheostomia (intervenție chirurgicală pe trahee având menirea de a asigura o comunicare directă între acest organ și mediul extern). Incizia se realizează la nivelul bazei gâtului, unde traheea poate fi lesne abordată. Explicați, din care considerente?
13.	La spitalul de urgență a fost internat un copil de 5 ani, care ocazional a aspirat o sămânță de floarea soarelui. Cum credeți, în care dintre bronhiile trebuie inițial căutat corpul străin ținând cont de particularitățile morfologice ale bronhiilor principale?
14.	La un pacient în urma unui proces inflamator a fost perforat peretele posterior al traheei. Ce organ mai poate fi afectat în acest caz?

15.	În secția ORL a fost spitalizat un bărbat de 41 ani, la care în urma unui proces inflamator a fost afectată mucoasa laringelui și a traheii. Care funcții ale organelor respective vor avea de suferit în acest caz?
16.	În secția de chirurgie toracală a fost internat un bărbat de 28 ani cu o plagă penetrantă, localizată la nivelul spațiului intercostal I, pe linie sternală. Cum credeți, în acest caz poate fi interesată traheea?
17.	La un spital militar a fost internat un pacient cu o plagă prin armă de foc, localizată în porțiunea superioară a hemitoracelui drept, la nivelul spațiului intercostal III, pe linie medioclaviculară. Care lob al plămânului drept a fost lezat?
18.	Fiecare plămân prin intermediul fisurilor este împărțit în lobi. Care fisură poate servi drept reper pentru chirurg la o intervenție chirurgicală pe lobul inferior al plămânului drept?
19.	La o plagă penetrantă a toracelui în cavitatea pleurală pătrunde aerul din exterior (pneumotorax). Ce se va întâmpla cu plămânul din partea respectivă?
20.	La spitalul militar a fost internat un pacient cu o plagă prin armă de foc, situată pe linia parasternală dreaptă în spațiul intercostal V. Care segment al plămânului drept poate fi interesat ?
21.	În laboratorul de morfopatologie a fost examinată o porțiune de țesut pulmonar, extirpată în cazul unei tumori. Morfopatologul a constatat că tumoarea a interesat arborele bronhic până la nivelul bronhiolelor terminale. Ce criterii morfologice au fost luate în considerație pentru a deosebi bronhiolele terminale de ramificațiile bronhiilor de alt ordin?
22.	Examenul radiologic al unei paciente de 31 ani a demonstrat prezența acumulărilor lichidiene în cavitatea pleurală. În care porțiune a cavității pleurale se află aceste acumulări?
23.	În secția de chirurgie a fost internat un bărbat de 28 ani cu o plagă de cuțit în regiunea laterală a gâtului, situată imediat mai sus de claviculă. Chirurgul a constatat că pacientul prezintă semne de pneumotorax. Care formațiuni anatomice au fost lezate?
24.	În secția de traumatologie a fost internat un bărbat de 42 ani cu o plagă tăiată la nivelul coastei X pe linie axilară medie din dreapta. Cum credeți, poate fi complicată o astfel de plagă cu pneumotorax? Care formațiuni anatomice ar putea fi lezate în acest caz?
25.	În spitalul militar a fost internat un tânăr, rănit prin împușcare. În urma examenului preventiv s-a constatat prezența unui orificiu de intrare, localizat în regiunea corespunzătoare manibrului sternal. Examenul radiologic a demonstrat, că glonțul s-a oprit imediat după ce a străbătut sternul. Care compartiment al mediastinului va fi abordat de chirurg pentru a-l înlătura? E necesar de a deschide cavitatea pleurală în acest caz?

**SISTEMUL CARDIOVASCULAR
CORDUL
TESTE**

	<p>Cordul – conformație externă, compartimente, structură, particularități individuale, anomalii. Topografia cordului și explorarea lui pe viu. Pericardul – structură, topografie.</p>
<p>1.</p>	<p>CS. Inima se dezvoltă din: A. Ectoderm B. Tubul intestinal primitiv C. Endoderm D. Somite E. Mezoderm</p> <p>SC. The heart develops from: A. Ectoderm B. Primary gut C. Endoderm D. Somites E. Mesoderm</p> <p>CS. Сердце развивается из: A. Эктодермы B. Первичной кишки C. Энтодермы D. Сомитов E. Мезодермы</p> <p>Dezvoltarea cordului începe la embrionul de 1,5 mm, la sfârșitul săptămânii a 3-a. La nivelul extremității cefalice a embrionului, anterior de placa neurală și membrana bucofaringiană, din mezoderm se formează primele celule cu proprietăți angioformatoare, care vor edifica aria cardiogenă. Aceste celule vor forma un plex vascular, din care apoi iau naștere două <i>tuburi endoteliale</i>, unul stâng și altul drept. În rezultatul fuzionării acestor două tuburi se formează tubul cardiac primitiv. <i>Enunțul corect este „E”</i>.</p>
<p>2.</p>	<p>CS. Pe peretele posterior al atrului drept se află: A. Orificiul atrioventricular drept B. Orificiul atrioauricular drept C. Creasta terminală D. Tuberculul intervenos (Lower) E. Nimic din cele menționate</p> <p>SC. On the posterior wall of the right atrium there is: A. Right atrioventricular orifice B. Right atrioauricular orifice C. Terminal crest D. Intervenous tubercle (of Lower) E. None of the mentioned above</p> <p>CS. На задней стенке правого предсердия находятся: A. Правое предсердно-желудочковое отверстие B. Правое предсердно-ушковое отверстие C. Пограничный гребень D. Межвенозный бугорок (Ловера) E. Ничего из вышеотмеченного</p>

	<p>Atriul drept are o formă cuboidă și prezintă două părți principale: una posterioară și alta anterioară. În porțiunea posterioară se varsă venele cave superioară și inferioară, precum și sinusul coronar. Această parte derivă embriologic din sinusul venos și este numită <i>sinus venarum cavarum</i>, care include peretele posterior și lateral al atrului drept și se întinde anterior până la creasta terminală. Pe peretele posterior, ce se află între orificiile venelor cave, proemină <i>tuberculul intervenos Lower</i>, enunțul corect fiind „D”. Porțiunea anterioară sau atriul propriu-zis derivă embriologic din atrul primitiv și se continuă anterior cu auriculul drept.</p>
<p>3.</p>	<p>CM. Pe fața septului interatrial, orientată spre cavitatea atrului stâng se disting</p> <p>A. Zona deprimată care corespunde fosei ovale B. Limbul fosei ovale (inelul Vieussens) C. Valvula orificiului oval (<i>Parchappe</i>) D. Foseta preseptală E. Nimic din cele menționate</p> <p>MC. On the face of the interatrial septum, oriented to the left atrium there is the:</p> <p>A. An oval depression, which corresponds to the oval fossa B. Oval fossa limbus (Vieussens ring) semilunar C. Semilunar fold (<i>valvula foraminis ovalis Parchappe</i>) D. Preseptal fossa E. None of the mentioned above is true</p> <p>CM. На поверхности межпредсердной перегородки, ориентированной в полость левого предсердия, отмечается:</p> <p>A. Зона вдавления, которая соответствует овальной ямке B. Край овальной ямки (кольцо Вьессена) C. Заслонка овального отверстия (<i>Parchppe</i>) D. Преперегородочная ямочка E. Ничего из вышеотмеченного</p> <p>O mare parte din atrul stâng este formată prin înglobarea porțiunilor terminale ale venelor pulmonare în cursul dezvoltării embrionare. Singura porțiune a atrului stâng derivată în mod clar din atrul primitiv este auriculul stâng. Pe septul interatrial, ce separă cele două atrii se află reminiscențe ale orificiului oval (Botallo), existent în viața fetală: <i>fossa ovalis</i> și <i>limbus fossae ovalis</i> (pe fața dreaptă a septului) și o depresiune ce corespunde fosei ovale, mărginită de o plică semilunară, numită <i>valvula foraminis ovalis</i> (pe fața stângă a septului). Enunțuri corecte sunt „A” și „C”.</p>
<p>4.</p>	<p>CS. Cu privire la mușchii papilari:</p> <p>A. Reprezintă formațiuni rudimentare B. Contribuie la închiderea valvelor atrioventriculare C. Deschid valvele atrioventriculare în timpul diastolei D. Mențin coardele tendinoase mereu încordate E. Toate false</p> <p>SC. The papillary muscles:</p> <p>A. Are rudimentary formations B. Contribute to closing of the atrioventricular valves C. Open the atrioventricular valves during the diastole D. Always straine the tendinous threads (<i>chordae tendineae</i>) E. All the statements are false</p> <p>CS. Что такое сосочковые мышцы:</p> <p>A. Представляют рудиментарные образования B. Распределяют порядок закрытия предсердно-желудочковых клапанов</p>

- C. Открывают предсердно-желудочковые клапаны во время диастолы
 D. Поддерживают сухожильные нити в постоянном напряжении
 E. Всѣ неправильно

Valvele atrioventriculare (dreaptă și stângă) sunt ancorate de mușchii papilari prin coadele tendinoase. Contractia mușchilor papilari (și încordarea coardelor tendinoase) nu permite deplasarea valvelor în cavitatea atriilor din cauza presiunii ce apare în timpul sistolei ventriculare. **Enunțul corect este „B”.**

Ansamblul coarde tendinoase-mușchi papilari formează *aparatură subvalvulară*, care nu permite prolapsul valvei în atriu atunci când se închide, presează cuspidelunele pe altele în timpul contracțiilor ventriculare, împiedicând regurgitarea sângelui între cuspidelune, dar nu participă la mecanismul de închidere și deschidere a valvelor.

Aționarea valvelor se datorează exclusiv diferenței de presiune pe ambele părți ale valvei.

5. **CS. In stare normală apexul inimii se proiectează:**
 A. La nivelul coastei V pe linia medioclaviculară
 B. La nivelul apofizei xifoide a sternului 1,5 lățimi de deget spre stânga
 C. În spațiul intercostal III cu 1,5 cm medial de linia medioclaviculară stângă
 D. În spațiul intercostal V pe linia medioclaviculară stângă
 E. Toate false

SC. Usually the apex of the heart projects

- A. At the level of the V rib on the midclavicular line
 B. At the level of the xiphoid process of the sternum, 1.5 fingers widths to the left
 C. In the III intercostal space, 1.5 cm medially of the left midclavicular line
 D. In the V intercostal space on the left of the midclavicular line
 E. All the statements are false

CS. В нормальном состоянии верхушка сердца проецируется:

- A. На уровне V ребра по среднеключичной линии
 B. На уровне основания мечевидного отростка грудины на расстоянии ширины 1,5 пальца слева
 C. В III межрёберном промежутке на расстоянии 1,5 см медиально от левой среднеключичной линии
 D. В V межреберье по среднеключичной линии слева, на 1,5 см медиальнее
 E. Всѣ неправильно

Apexul inimii (șocul apexian) se proiectează în spațiul intercostal V din stânga cu 1 – 1,5 cm medial de linia medioclaviculară stângă. Proiecția apexului variază cu vârsta, tipul constituțional, diverse modificări funcționale sau stări patologice. Astfel la copil șocul apexian este perceptibil în spațiul intercostal IV din stânga, puțin în afara liniei medioclaviculare. La bătrâni, în urma coborârii generale a viscerelor și, deci și a inimii, șocul apexian se percepe în spațiul intercostal VI din stânga.

Enunțul corect este „E”.

6. **CS. Zgomotul provocat de valva mitrală se aude mai deslușit:**
 A. În spațiul intercostal II din stânga, lângă stern
 B. În spațiul intercostal V din stânga, lângă stern
 C. În spațiul intercostal V pe linia medioclaviculară stângă
 D. În spațiul intercostal V din dreapta, lângă stern
 E. Toate false

SC. The mitral valve auscultation sounds are heard more distinctly:

- A. In the II intercostal space to the left of the sternum
 B. In the V intercostal space to the left of the sternum
 C. In the V intercostal space on the left midclavicular line

	<p>D. In the V intercostal space to the right of the sternum E. All false</p> <p>CS. Шумы сердца, провоцируемые митральным клапаном, выслушиваются: A. Во втором межреберье слева, около грудины B. В пятом межреберье слева, около грудины C. В пятом межреберье, на 1,5 см медиальнее левой среднеключичной линии D. В пятом межреберье справа, около грудины E. Всё неправильно</p> <p>Sunetele, produse la nivelul valvei bicuspide sau mitrale se auscultă în zona proiecției vârfului inimii (unde pot fi percepute cu maximum de intensitate și claritate), deci în spațiul intercostal V din stânga cu 1 – 1,5 cm medial de linia medioclaviculară, astfel <i>enunțul corect este „E”</i>.</p>
7.	<p>CM. În dezvoltarea inimii pot fi evidențiate 3 etape principale: A. Definitivarea atriilor B. Formarea tubului arterial, deplasarea caudală și rotația C. Definitivarea septelor D. Formarea cavităților E. Definitivarea valvelor</p> <p>MC. The three main stages that can be distinguished during the heart development are: A. Completion of the atria B. Formation of the arterial tube, caudal displacement and rotation C. Completion of the septa D. Formation of the cavities E. Completion of the valves</p> <p>CM. В развитии сердца можно выделить 3 главных этапа: A. Выделение предсердий B. Формирование аортальной трубки, её опускание и вращение C. Окончание формирования перегородок D. Образование полостей E. Выделение клапанов</p> <p>În ontogeneza cordului pot fi evidențiate trei etape principale: 1) formarea tubului cardiac primitiv, deplasarea lui caudală și rotația în jurul unui ax transversal; 2) septarea cordului, care include septarea atriului primitiv, septarea canalului atrioventricular, septarea ventriculului primitiv etc.; 3) edificarea valvelor cardiace (valvelor atrioventriculare și celor semilunare). <i>Enunțuri corecte sunt „B”, „C” și „E”</i>.</p>
8.	<p>CM. Forma inimii depinde de: A. Presiunea abdominală B. Vârsta individului C. Poziția ei D. Genul individului E. Tipul constituțional al individului</p> <p>MC. The heart shape depends on: A. Abdominal pressure B. Age C. Position of the heart D. Gender E. Constitutional type</p> <p>CM. Форма сердца зависит от: A. Брюшного пресса B. Возраста</p>

	<p>C. Положения сердца D. Пола E. Типа телосложения</p> <p>Principalii factori, care determină variabilitatea normală a inimii sunt vârsta, genul și tipul constituțional. În conformitate cu configurația externă a organului se descriu inimile sferoidă, conică, alungită sau suspendată, în sabot sau „șezândă” etc. Inimă sferoidă, rotunjită, se întâlnește la nou-născut. Acest tip de inimă este determinat de prezența orificiului oval și a ductului arterial Botallo. Inima conică are forma unei piramide triunghiulare și o poziție oblică, se întâlnește la persoanele de tip mezomorf. Inima alungită, aparent suspendată de pediculul său vascular, se întâlnește la persoanele de tip dolihomorf. Radiologic este descrisă sub denumirea de tip vertical sau “<i>cor pendulum</i>”. Inimă situată transversal se întâlnește la indivizii de tip brahimorf de constituție. Radiologic acest tip de inimă este etalat ca “inimă în sabot”. Enunțuri corecte sunt „B”, „D” și „E”.</p>
9.	<p>CM. Fața anterioară (sternocostală) a cordului, aflat în poziția lui anatomică e formată de:</p> <p>A. Ventriculul stâng B. Atriul drept C. Auricula stângă D. Ventriculul drept (în cea mai mare parte) E. Venele pulmonare</p> <p>MC. The anatomical position of the anterior (or sternocostal) surface of the heart, is formed by the:</p> <p>A. Left ventricle B. Right atrium C. Left auricle D. Right ventricle (in bulk) E. Pulmonary veins</p> <p>CM Передняя (грудино-рёберная) поверхность сердца в правильном анатомическом положении образована:</p> <p>A. Левым желудочком B. Правым предсердием C. Левым ушком D. Правым желудочком (большая часть) E. Лёгочными венами</p> <p>Fața sternocostală a cordului vine în raport cu sternul și coastele și la acest nivel se pot identifica atriile cu auriculele (în porțiunea superioară) și ventriculele (în porțiunea inferioară). Atriile sunt acoperite anterior (în mare parte) de segmentele inițiale ale celor două artere mari: aorta și trunchiul pulmonar. Cele două ventricule, drept și stâng, sunt separate prin șanțul interventricular anterior, însă regiunea ce corespunde ventriculului drept este mult mai vastă decât cea reprezentată de ventriculul stâng. Enunțuri corecte sunt „A”, „B” și „D”.</p>
10.	<p>CM. Atriul drept:</p> <p>A. Formează cea mai mare parte a feței anterioare a inimii B. Se află anterior de venele pulmonare drepte C. În peretele său se află nodul sinatrial D. Conține mușchi papilari E. Primește venele cave</p> <p>MC. The right atrium:</p> <p>A. Forms the most part of the anterior surface of the heart B. Is located in front of the right pulmonary veins C. In its wall the sinatrial node is located</p>

- D. It contains the papillary muscle
- E. It receives the venae cavae

СМ. Правое предсердие:

- A. Образовано большей частью передней поверхности сердца
- B. Находится впереди правых лёгочных вен
- C. В его стенке находится синусный узел
- D. Содержит сосочковые мышцы
- E. Принимает полые вены

Atriile sunt cavități, care recepționează sângele. În atriul drept se varsă două **vene cave** (superioară și inferioară), *sinusul coronar* și *vene mici ale cordului*. În atriul stâng se varsă patru **vene pulmonare**. Venele pulmonare drepte (două la număr) părăsesc hilul plămânului drept, trec transversal, posterior de vena cava superioară, atriul drept, aorta ascendentă și se varsă în atriul stâng. În peretele atriului drept sunt situate **nodurile sinoatrial** și **atrioventricular** ale sistemului conductil al inimii. Nodul sinoatrial (Keith-Flack), numit și *pacemaker*-ul inimii, este localizat sub epicard, între orificiul venei cave superioare și cel al auriculului drept. **Enunțuri corecte sunt „C” și „E”**. Cea mai mare parte a feței anterioare (sternocostale) a inimii este formată de ventriculul drept (~2/3) și nu de atriul drept, iar mușchii papilari se află în ventricule.

11. СМ. Topografia normală a inimii depinde de:

- A. Vârsta individului
- B. Genul individului
- C. Grosimea pături de țesut celuloadipos subcutanat
- D. Gradul de dezvoltare a mușchilor toracelui
- E. Tipul constituțional al individului

MC. The topography of the heart depends on:

- A. Age
- B. Gender
- C. The thickness of the subcutaneous layer
- D. The level of thoracic muscles development
- E. The constitutional type

СМ. Топография сердца в норме зависит от:

- A. Возраста
- B. Пола
- C. Толщины подкожно жировой клетчатки
- D. Степени развития мышц грудной клетки
- E. Типа телосложения

În funcție de vârsta, genul și tipul constituțional a persoanelor supuse examenului cordul lor poate avea forme și poziții diferite. Pentru majoritatea persoanelor sunt specifice trei variante principale de poziție a cordului – oblică, orizontală și verticală. Poziția oblică este cea mai des întâlnită, ea este caracteristică în special persoanelor mezomorfe, la care inima este deplasată mai mult spre stânga. Poziția orizontală a inimii poate fi depistată la sugari, la indivizii cu toracele scurt și lat, la brahimorfi. La persoanele cu toracele lung și îngust, la dolihomorfi, deseori la femei, cordul poate avea o poziție verticală. **Corect „A”, „B” și „E”**.

12. СМ. Cu privire la structura peretelui cardiac:

- A. Cel mai gros strat al peretelui cardiac este miocardul
- B. Miocardul atriilor e situat in trei straturi, al ventriculilor - în două
- C. Endocardul reprezintă stratul intern
- D. Pericardul acoperă cordul din exterior
- E. Cuspidele constituie duplicaturi ale epicardului

MC. Which of the following statements regarding the cardiac wall structure is true:

- A. The thickest layer of the cardiac wall is the myocardium
- B. The myocardium of the atria consists of three layers, the myocardium of the ventricles consists of two layers
- C. The endocardium is the internal layer
- D. The pericardium covers the heart from the exterior
- E. The cusps are folds of the epicardium

CM. Структура стенки сердца:

- A. Самым толстым слоем сердечной стенки является миокард
- B. Миокард предсердий имеет 2 слоя, а желудочков - 2
- C. Внутренний слой представлен эндокардом
- D. Перикард покрывает сердце снаружи
- E. Створки клапанов представляют дубликатуру эпикарда

Peretele inimii este format din trei straturi: endocard, miocard și epicard. **Endocardul** căptușește interiorul inimii, iar pliurile sale formează aparatul valvular. **Miocardul**, cel mai gros strat al peretelui cardiac, cuprinde *miocardul contractil* și *miocardul de comandă* sau *țesutul nodal*. Miocardul contractil este format din celule musculare striate de tip cardiac, țesutul nodal sau excitoconductor e format din celule musculare atipice, ce asigură automatismul inimii. Inima este constituită din două formațiuni contractile separate: **miocardul atriilor** și **miocardul ventriculelor**, fixate pe scheletul fibros al inimii. Miocardul atriilor conține două straturi: superficial și profund. Miocardul ventriculelor se compune din trei straturi: superficial, mijlociu și profund. **Epicardul** reprezintă lama viscerală a pericardului seros și este format dintr-un mezotelium și o lamelă proprie. **Enunțuri corecte sunt „A”, „C” și „D”.**

13. **CM. Țesutul celuloadipos al inimii este distribuit:**

- A. În șanțul coronarian
- B. Pe fața posterioară a ventriculului stâng
- C. În șanțul interventricular
- D. În incizura apexului cardiac
- E. Pe suprafața anterioară a ventriculului drept

MC. The celluloadipose tissue of the heart is occurs:

- A. In the coronary groove
- B. On the posterior surface of the left ventricle
- C. In the interventricular grooves
- D. In the cardiac apex notch
- E. On the anterior surface of the right ventricle

CM. Жировая клетчатка сердца распределена:

- A. В венечной борозде
- B. На задней поверхности левого желудочка
- C. В межжелудочковой борозде
- D. В вырезке верхушки сердца
- E. На передней поверхности правого желудочка

La inimă țesutul celuloadipos este localizat sub epicard. Cantitatea lui diferă în funcție de vârstă, gen, deprinderile alimentare etc. La copii și la persoanele tinere el poate lipsi complet, sau se află într-o cantitate foarte mică, distribuindu-se în special de-a lungul traiectului vaselor sangvine, amplasate în șanțurile coronarian, interventriculare anterior și posterior, la nivelul incizurii cardiace etc. La persoanele de vârstă înaintată și la cele obeze cantitatea de țesut celuloadipos crește considerabil provocând lipomatoza inimii sau distrofie grasă a miocardului. **Astfel enunțuri corecte sunt „A”, „C”, „D”.**

<p>14.</p>	<p>CM. Valva atrioventriculară dreaptă:</p> <p>A. Are trei cuspidă - anterioară, posterioară și septală B. E dotată cu trei mușchi papilari C. E atașată orificiului atrioventricular drept D. Cuspidăle ei sunt formate în cea mai mare parte din duplicatura epicardului E. Prin ea atriul drept comunică cu ventriculul</p> <p>MC. The right atrioventricular valve:</p> <p>A. Has three cusps – anterior, posterior and septal B. Has three papillary muscles C. Is attached to the right atrioventricular ostium D. Cusps are formed mostly by the double layer of the epicardium E. Right atrium communicates with the ventricle through it</p> <p>CM. Правый предсердно-желудочковый клапан:</p> <p>A. Имеет 3 створки – переднюю, заднюю и перегородочную B. Образует 3 сосочковые мышцы C. Имеет правое предсердно-желудочковое отверстие D. Створки образуются в большей степени дубликатурой эпикарда E. Предсердие сообщается с желудочком</p> <p>Atriul drept comunică cu ventriculul drept nu prin valvă, ci prin orificiul atrioventricular drept, înzestrat cu valva atrioventriculară dreaptă sau <i>valva tricuspidă</i>, formată, la rândul ei, din trei cuspidă: <i>anterioară</i>, <i>posterioară</i> și <i>septală</i>. Cuspidăle (valvule de formă triunghiulară) reprezintă niște cute ale endocardului, care prin intermediul coardelor tendinoase se fixează pe mușchii papilari. În ventriculul drept există, de obicei, trei mușchi papilari: anterior, posterior și septal. Enunțuri corecte sunt „A”, „B” și „C”.</p>
<p>15.</p>	<p>CM. Valva mitrală:</p> <p>A. E dotată cu două cuspidă - anterioară și posterioară B. Fiecare cuspidă a ei e legată cu ambii mușchi papilari - anterior și posterior C. Se proiectează în spațiul intercostal III din stânga, în imediata apropiere de stern D. Focarul ei de auscultație se află în spațiul intercostal V din stânga la 8-9 cm lateral de linia mediosternală E. Nimic din cele menționate</p> <p>MC. Choose the true statements about the mitral valve:</p> <p>A. It has two cusps – anterior and posterior B. Each cusp is related to the anterior and posterior papillary muscles C. It projects in the left III intercostal space, near the sternum D. Mitral auscultation point is situated in the left V intercostal space, 8-9 cm laterally of the midsternal line E. None of the mentioned above is true</p> <p>CM. Митральный клапан:</p> <p>A. Имеет 2 клапана (2 створки) – передний и задний B. Каждая створка связана с двумя сосочковыми мышцами – передней и задней C. Проецируется в третьем межреберье слева, близко к грудины D. Шумы сердца от этого клапана выслушиваются в пятом межреберье слева, на расстоянии 8 – 9 см латеральнее среднегрудной линии E. Ничего не отмечено</p> <p>Atriul stâng comunică cu ventriculul stâng prin orificiul atrioventricular stâng, înzestrat cu valva atrioventriculară stângă sau <i>valva bicuspidă</i> (formată din două cuspidă: <i>anterioară</i> și <i>posterioară</i>), numită și <i>valvă mitrală</i> (pentru aspectul asemănător cu mitra episcopală). Fiecare cuspidă, prin intermediul coardelor tendinoase, este unită cu ambii mușchi papilari:</p>

	<p>anterior și posterior. Valvele atrioventriculare se proiectează pe linia ce unește spațiul intercostal III din stânga cu spațiul intercostal V din dreapta, valva mitrală situându-se în jumătatea stângă a acestei linii (pe marginea stângă a sternului, în spațiul III intercostal stâng). Valva mitrală se auscultă la vârful inimii - în spațiul intercostal V din stânga cu 1 – 1,5 cm medial de linia medioclaviculară (distanță ce corespunde cu 8-9 cm lateral de la linia mediosternală). Enunțuri corecte sunt „A”, „B”, „C” și „D”.</p>
16.	<p>CM. Cu privire la interiorul atrului drept:</p> <p>A. Peretele anterior e rugos, iar cel posterior e neted B. Peretele auricular e neted C. Orificiul de deschidere al venei cave superioare e dotat cu valvulă D. Sinusul coronar se deschide pe peretele posterior E. Fosa ovală poate fi observată mai jos de orificiul de deschidere a sinusului coronar</p> <p>MC. Choose the true statements regarding the right atrium:</p> <p>A. Its anterior wall is rough, posterior one is smooth B. The auricular wall is smooth C. The opening of the superior vena cava has with a valvule D. The coronary sinus opens on its posterior wall E. Oval fossa can be seen below the coronary sinus orifice</p> <p>CM. Вид изнутри на правое предсердие:</p> <p>A. Передняя стенка негладкая (неровная), а задняя - гладкая B. Стенка ушка гладкая C. Отверстие впадения верхней полой вены дополнено клапаном D. Венечный синус открывается на задней стенке E. Овальную ямку можно наблюдать ниже отверстия венечного синуса</p> <p>Atriu drept are o formă cuboidă și prezintă următoarele caractere:</p> <ul style="list-style-type: none"> -pe peretele anterior – coloane musculare numite <i>muşchi pectinați</i>, care se desprind de pe <i>crista terminalis</i> și pătrund în auriculul drept; -peretele posterior este neted și se întinde între orificiile venelor cave; în centru proemină <i>tuberculul intervenos Lower</i>; -peretele medial constituie fața dreaptă a septului interatrial, pe care se observă o depresiune, numită <i>fosă ovală</i>, delimitată de sus și înaintea de <i>limbul fosei ovale</i> – inelul lui Vieussens; -peretele superior prezintă orificiul de deschidere al <i>veneii cave superioare</i>; -peretele inferior prezintă orificiul <i>veneii cave inferioare</i>, prevăzut cu valvula lui Eustachio, iar la locul de unire a peretelui posterior cu cel inferior se deschide <i>orificiul sinusului coronar</i>, prevăzut cu valvula lui Thebesius; -peretele anterior inferior prezintă <i>orificiul atrioventricular drept</i>, prevăzut cu valva atrioventriculară dreaptă sau tricuspidadă. Enunțuri corecte sunt „A” și „D”.
17.	<p>CS. Pe peretele posterior al atrului stâng se află:</p> <p>A. Orificiul venei cave inferioare B. Orificiile venelor pulmonare C. Orificiul sinusului coronar D. Fosa ovală E. Orificiul atrioventricular stâng</p> <p>SC. On the posterior wall of the left atrium there are:</p> <p>A. Orifice of the inferior vena cava B. Orifices of the pulmonary veins C. Coronary sinus orifice D. Oval fossa E. Left atrioventricular orifice (or ostium)</p>

CS. На задней стенке левого предсердия находятся:

- A. Отверстие нижней полой вены
- B. Отверстия лёгочных вен
- C. Отверстие венечного синуса
- D. Овальная ямка
- E. Левое предсердно-желудочковое отверстие

Atriul stâng are, de asemenea, o formă cuboidă și prezintă:

- pe peretele posterior – deschiderea celor patru orificii ale venelor pulmonare;
- pe peretele anterior – orificiul atrioventricular stâng, prevăzut cu valva bicuspidă, ce are aspectul unei mitre episcopale, denumită și valvă mitrală.

Enunțul corect este „B”.

18. CM. Pe fața septului interatrial, orientată în cavitatea atriului drept pot fi observate elementele:

- A. Fosa ovală
- B. Limbul fosei ovale (Vieussens)
- C. Tuberculul intervenos (Lower)
- D. Foseta preseptală
- E. Zona deprimată corespunzând fosei ovale

MC. Which of the following structures is located on the interatrial septum surface, facing the right atrium:

- A. Oval fossa
- B. Limbus of the oval fossa (of Vieussens)
- C. Intervenous tubercle (of Lower)
- D. Preseptal fossa
- E. A depressed area corresponding to the oval fossa

CM. На поверхности межпредсердной перегородки, ориентированной в полость правого предсердия, наблюдаются следующие элементы:

- A. Овальная ямка
- B. Край овальной ямки (Вьессана)
- C. Межвенозный бугорок (Ловера)
- D. Предсептальная ямочка
- E. Зона вдавления от овальной ямки

Pe fața dreaptă a septului interatrial se observă o depresiune, numită *fossa ovalis* (indică locul unde se găsea în timpul vieții intrauterine orificiul oval), delimitată de sus și înaintea de *limbus fossae ovalis* – inelul lui Vieussens.

Enunțuri corecte sunt „A” și „B”.

19. CM. Cu privire la inima fătului:

- A. Atriul drept se dezvoltă parțial din cornul drept al sinusului venos
- B. Sinusul coronar provine din vena cardinală comună stângă
- C. Orificiul oval e o reminiscență a orificiului din septul primar
- D. Peretele ventriculului stâng e mai gros ca a celui drept
- E. Presiunea sângelui din atriul drept e mai mare decât a celui din atriul stâng

MC. Choose the true statements regarding the fetal heart:

- A. The right atrium partly develops from the right horn of the venous sinus
- B. The coronary sinus develops from the left common cardinal vein
- C. The oval foramen is a remnant of a foramen of the *septum primum*
- D. The wall of the left ventricle is thicker than that of the right one
- E. In the right atrium blood pressure is higher than that in the left atrium

СМ. Взгляд на сердце плода:

- A. Правое предсердие развито частично из правой части венозного синуса
- B. Венечный синус развивается из общей кардинальной вены слева
- C. Овальное отверстие – это остаток отверстия в первичной перегородке
- D. Стенка левого желудочка толще, чем правого
- E. Давление крови в правом предсердии больше, чем в левом

Tubului cardiac primitiv i se descriu următoarele compartimente (expansiuni): *sinusul venos* (care are două coarne, *cornua sinus*, unul stâng și altul drept), *atriul primitiv*, *ventriculul primitiv*, *bulbul cardiac* și *trunchiul arterial*. Comunicarea dintre atricul primitiv și ventriculul primitiv se numește *canal atrioventricular*.

Sinusul venos și cornul său drept, care crește rapid vor fi încorporate în atricul drept. Cornul stâng, prin obliterarea porțiunilor terminale ale venelor ombilicală stângă și vitelină stângă, primește o cantitate tot mai mică de sânge și, în final, devine sinus coronar (cea mai mare venă a inimii, care colectează sângele venos de la pereții cordului).

Atrul primitiv este divizat în două atrii prin intermediul septului prim (*septum primum*), care delimitează un orificiu numit *foramen primum*. Înainte ca foramen primum să dispră prin obliterare, în partea centrală a septului prim, printr-un proces de resorbție, se formează un alt orificiu, numit *foramen secundum*. Tot acum, se dezvoltă septul secund (*septum secundum*), care tinde să oblitereze foramen secundum, delimitând cu marginea sa inferioară liberă *foramen ovale*, orificiu de comunicare între atrii. În acest fel, sângele din atricul drept (unde presiunea este mai mare) trece prin foramen ovale în atricul stâng și mai departe în circulația mare (sistemică) ocolind, astfel circulația mică sau pulmonară (care nu funcționează în perioada fetală). După naștere, în mod normal, foramen ovale se închide. Închiderea se realizează prin fuziunea septului prim cu cel secund. Datorită creșterii presiunii în atricul stâng, septul prim este împins către cel secund, realizând astfel fuziunea și separarea completă a celor două atrii. Marginea septului secund devine *limbus fossae ovalis*.

Septarea **ventriculului primitiv** se realizează prin formarea septului interventricular. Ventriculul drept în perioada fetală pompează o cantitate neimportantă de sânge în trunchiul pulmonar (circulația mică nu funcționează), deaceia peretele său este mai subțire decât peretele ventriculului stâng, care pompează sângele în aortă (în circulația mare sau sistemică). **Enunțuri corecte sunt „A”, „D” și „E”.**

20. СМ. Cu privire la proiecția inimii:

- A. În condiții de normă șocul apexian poate fi palpat în spațiul intercostal V la o distanță de 9 cm spre stânga de linia mediosternală
- B. Linia limitrofă superioară trece la nivelul marginii superioare a cartilajelor costale III
- C. Linia limitrofă dreaptă se întinde între cartilajele costale III și V cu 1-2 cm lateral de marginea dreaptă a sternului
- D. Apexul se află la 1-2 cm medial de linia medioclaviculară stângă în spațiul intercostal VI
- E. Linia limitrofă inferioară coincide cu dreapta trasată prin spațiile intercostale V din ambele părți

MC. Choose the true statements regarding the projection of the heart:

- A. Normally the apex beat can be palpated in the V intercostal space at a distance of 9 cm to the left of the midsternal line
- B. The superior border of the heart projection passes at the level of the superior borders of the III costal cartilages
- C. The right border of the heart passes 2 - 3 cm to the right of the right sternal border between the III and the V costal cartilages
- D. The apex lies 1-2 cm medially to the left midclavicular line in the VI intercostal space
- E. The inferior border of the heart coincides with the line drawn through the both V intercostal spaces

СМ. Проекция сердца:

A. В условиях нормы верхушку сердца (верхушечный толчок) можно пальпировать в пятом межреберье, на расстоянии 9 см влево от средне-ключичной линии

B. Верхняя граница проходит на уровне верхних краёв хрящей третьих рёбер

C. Правая граница протягивается между хрящами третьего и пятого рёбер, на 1 – 2 см латерально от правого края грудины

D. Верхушка сердца находится на 1 – 2 см медиальнее среднеключичной линии

E. Нижняя граница совпадает с правой через пятый межрёберный промежуток с обеих сторон

În condiții de normă pulsațiile vârfului inimii (șocul apexian) se determină în spațiul intercostal V din stânga cu 1 – 1,5 cm medial de linia medioclaviculară (distanță ce corespunde cu 8-9 cm de la linia mediosternală).

Aria matității cardiace relative reprezintă proiecția întregii fețe sternocostale a inimii la nivelul peretelui anterior al toracelui, inclusiv porțiunile acoperite de marginile anterioare ale plămânilor. Aria e delimitată de patru linii curbe:

- superior corespunde liniei ce unește marginile superioare ale cartilajelor costale III din dreapta și din stânga;
- la dreapta trece cu 2 cm lateral de marginea dreaptă a sternului, de la cartilajul costal III la cartilajul costal V;
- inferior trece de la cartilajul costal V din dreapta la vârful inimii (spațiul intercostal V din stânga cu 1,5 cm medial de linia medioclaviculară),
- la stânga unește cartilajul costal III din stânga cu vârful inimii.

Enunțuri corecte sunt „A”, „B” și „C”.

21. СМ. Complexul морфофункционал ал инимии каре реглеază циркуляția сâнгелуи într-o singură direcție este constituit din:

A. Aortă

B. Valve

C. Coarde tendinoase

D. Mușchi papilari

E. Inele fibroase

MC. The morphofunctional complex that regulates blood flow of the heart in one direction consists of the:

A. Aorta

B. Valves

C. Tendinous threads

D. Papillary muscle

E. Fibrous rings

СМ. Морфофункциональный комплекс, регулирующий циркуляцию крови только в одном направлении, состоит из:

A. Аорты

B. Клапанов

C. Сухожильных нитей

D. Сосочковых мышц

E. Фиброзных колец

Valvele atrioventriculare, poziționate între atrii și ventricule, împiedică reîntoarcerea sângelui din ventricule în atrii în timpul sistolei ventriculare.

Valvele semilunare împiedică refluxul sângelui din aortă și trunchiul pulmonar în ventricule (în timpul diastolei). Deci, toate aceste valve funcționează ca niște supape, permițând circulația sângelui într-o singură direcție: din atrii în ventricule, din ventricule în trunchiul pulmonar și aortă.

Coardele tendinoase și mușchii papilari formează *aparatură subvalvulară*, care nu permite

	<p>prolapsul valvelor atrioventriculare în atri în timpul sistolei ventriculare, împiedicând astfel circulația inversă (în direcție opusă) a sângelui. Enunțuri corecte sunt „B”, „C” și „D”.</p>
22.	<p>CM. Formele inimii sunt:</p> <p>A. Rombică B. Ovală C. Sferoidă D. <i>Cor pendulum</i> E. Conică</p> <p>MC. The shapes of the heart are:</p> <p>A. Rhomboid B. Oval C. Spheroid D. <i>Cor pendulum</i> E. Conical</p> <p>CM. Сердце имеет следующие формы:</p> <p>A. Ромбовидная B. Овальная C. Шаровидная D. Маятникообразная E. Коническая</p> <p>Principalii factori, care determină variabilitatea normală a inimii sunt vârsta, genul și tipul constituțional. Inimă sferoidă, rotunjită, se întâlnește la nou-născut. Acest tip de inimă este determinat de prezența orificiului oval și a ductului arterial Botallo. Inima conică, ce are forma unei piramide triunghiulare și o poziție oblică, se întâlnește la persoanele de tip mezomorf. Inima alungită, aparent suspendată de pediculul său vascular, se întâlnește la persoanele de tip dolihomorf. Radiologic este descrisă sub denumirea de tip vertical sau “<i>cor pendulum</i>”. Inimă situată transversal se întâlnește la indivizii de tip brahimorf de constituție. Radiologic acest tip de inimă este etalat ca “inimă în sabot”. Corect „C”, „D” și „E”.</p>
23.	<p>CS. Sinusul transvers al pericardului este spațiul delimitat de:</p> <p>A. Vena cavă inferioară și venele pulmonare stânga B. Aorta cu trunchiul pulmonar și fața anterioară a atrilor C. Venele pulmonare drepte și vena cavă superioară D. Venele cave superioară și inferioară E. Trunchiul pulmonar și fața posterioară a atrilor</p> <p>SC. The transverse sinus of the pericardium is the space bordered by:</p> <p>A. The inferior vena cava and the left pulmonary veins B. The aorta and the pulmonary trunk, and the anterior wall of the atria C. The right pulmonary veins and the superior vena cava D. The superior and inferior venae cavae E. The pulmonary trunk and the posterior wall of the atria</p> <p>CS. Поперечный синус перикарда – это пространство, ограниченное:</p> <p>A. Нижней поллой веной и левыми лёгочными венами B. Аортой с лёгочным стволом и передней поверхностью предсердий C. Правыми лёгочными венами и верхней поллой веной D. Верхней и нижней поллыми венами E. Лёгочным стволом и задней поверхностью предсердий</p> <p>Sinusul transvers Theile este delimitat anterior de aorta ascendentă și trunchiul pulmonar, posterior – de epicardul care acoperă atrilele drepte și stânga și vena cavă superioară. Acest sinus este de dimensiuni mici și are două intrări. Intrarea dreaptă se face între vena cavă superioară</p>

	<p>și aorta ascendentă, iar intrarea stângă - între vena pulmonară stângă superioară și trunchiul pulmonar. Poate fi folosit la clamparea arterelor mari ale inimii. Enunțul corect este „B”.</p>
24.	<p>CS. Sinusul oblic al pericardului e situat între:</p> <p>A. Aortă și trunchiul pulmonar B. Vena cavă inferioară și venele pulmonare stângi C. Venele pulmonare drepte și vena cava superioară D. Venele cave superioară și inferioară E. Trunchiul pulmonar și fața posterioară a atrilor</p> <p>SC. The oblique sinus of the pericardium is located between:</p> <p>A. The aorta and the pulmonary trunk B. The inferior vena cava and the left pulmonary veins C. The right pulmonary veins and the superior vena cava D. The superior and inferior venae cavae E. The pulmonary trunk and the posterior wall of the atria</p> <p>CS. Косой синус перикарда расположен между:</p> <p>A. Аортой и лёгочным стволом B. Нижней полой веной и левыми лёгочными венами C. Правыми лёгочными венами и верхней полой веной D. Верхней и нижней полыми венами E. Лёгочным стволом и задней поверхностью предсердий</p> <p>Sinusul oblic Haller este de dimensiuni mai mari și este situat între venele pulmonare stângi, pe de o parte, și vena cavă inferioară, pe de altă parte, fiind delimitat anterior de epicardul feței posterioare a atrului stâng și posterior – de lama parietală a pericardului seros. Enunțul corect este „B”.</p>
25.	<p>CM. Cu privire la pericardul fibros:</p> <p>A. Aderă strâns la centrul tendinos al diafragmei B. E separat de stern prin țesut celuloadipos C. În regiunea vaselor sangvine mari se continuă cu adventicea acestora D. E tapetat din interior cu foița parietală a endocardului E. Este parte componentă a tunicii seroase</p> <p>MC. The fibrous pericardium:</p> <p>A. Adheres closely to the tendinous center of the diaphragm B. Is separated from the sternum by adipose tissue C. Continues with the adventitia of large blood vessels D. Is covered from inside by the parietal layer of the endocardium E. Is a part of the serous tunic</p> <p>CM. Фиброзный перикард:</p> <p>A. Прирастает к сухожильному центру диафрагмы B. Отделяет грудину через клеточно-жировую ткань C. В области крупных кровеносных сосудов продолжается на их адвентицию D. Покрывает изнутри париетальный листок эндокарда E. Составляющая часть серозной оболочки</p> <p>Pericardul, o tunică fibroseroasă, este format dintr-un strat extern cu rol de protecție, numit pericard fibros, și spre interior de o seroasă dublă, numită pericard seros. Pericardul fibros, un sac fibros de forma unui trunchi de con, prezintă o baza inferioară (<i>pars diaphragmatica</i>), fixată de centrul tendinos al diafragmei și un vârf, orientat în sus, unde se continuă cu adventicea vaselor mari de la baza inimii. Fața anterioară (<i>pars sternocostalis</i>) a pericardului fibros aderă nemijlocit la stern și la coastele IV, V și VI, formând <i>ligg. sternopericardiaca superior et inferior</i>; fețele laterale</p>

	<p>(<i>pars mediastinalis</i>) sunt în raport cu pleurele mediastinale și nervii frenici, iar fața posterioară (<i>pars vertebralis</i>) este în contact cu aorta și esofagul. Enunțuri corecte sunt „A” și „C”.</p>
26.	<p>CM. Cu privire la pericardul seros:</p> <p>A. Constă din două foițe - parietală și viscerală B. Foița lui viscerală constituie epicardul C. Produce lichidul pericardic D. E fixat de stern prin ligg. sternopericardiaca E. Toate false</p> <p>MC. Choose the true statements regarding the serous pericardium are:</p> <p>A. It consists of two layers - parietal and visceral B. Its visceral layer is the epicardium C. It produces the pericardial fluid D. It is fixed to the sternum by the sternopericardial ligaments E. All the statements are false</p> <p>CM. Серозный перикард:</p> <p>A. Состоит из двух листков – париетального и висцерального B. Его висцеральный листок представляет эпикард C. Вырабатывает перикардальную жидкость D. Фиксируется к грудине грудино-перикардальными связками E. Всё неправильно</p> <p>Pericardul seros este format din două lame, una externă aderentă de pericardul fibros, numită <i>lamă parietală</i> și alta internă, care face parte din structura inimii, numită <i>lamă viscerală</i> sau <i>epicard</i>. Cavitatea pericardică este cuprinsă între aceste două lame ale pericardului seros și conține o lamă fină de lichid seros. Pericardul seros (în special, lama lui viscerală) produce lichidul pericardic, ce reprezintă un ultrafiltrat al plasmei sangvine; acest lichid este secretat și se reabsoarbe continuu. Enunțuri corecte sunt „A”, „B” și „C”.</p>
27.	<p>CM. Cu privire la cavitatea pericardului:</p> <p>A. E delimitată de foițele parietală și viscerală a pericardului seros B. Reprezintă un spațiu capilar C. Conține o cantitate mică de lichid seros D. I se disting sinusurile transvers, oblic și interauricular E. Comunică cu cavitatea pleurei prin spațiile perivasculare</p> <p>MC. Choose the true statements regarding the pericardial cavity are:</p> <p>A. It is bordered by the parietal and visceral layers of the serous pericardium B. It is a capillary space C. It contains a small amount of the serous fluid D. It formes the transverse, oblique and interauricular sinuses E. It communicates with the pleural cavity through the perivascular spaces</p> <p>CM. Полость перикарда:</p> <p>A. Ограничена париетальными и висцеральными листками серозного перикарда B. Представляет капиллярное пространство C. Содержит небольшое количество серозной жидкости D. Различаются синусы: поперечный, косой и межушковый E. Сообщается с полостью плевры через периваскулярные пространства</p> <p>Cavitatea pericardică este o cavitate capilară, cuprinsă între cele două lame (parietală și viscerală) ale pericardului seros, în care se găsește o cantitate mică de lichid seros, ce favorizează mișcările inimii. Între liniile de reflexie ale lamelor pericardului seros se formează două sinusuri: transvers și oblic. Enunțuri corecte sunt „A”, „B” și „C”.</p>

SISTEMUL CARDIOVASCULAR
PROBLEME DE SITUAȚIE

1.	În cadrul unei necropsii medicul morfo-patolog a luat dimensiunile pereților camerelor cordului, pe care le-a considerat ca fiind normale. Care e grosimea normală a pereților atriilor și ventriculelor?
2.	La un pacient cu constituție de tip dolicomorf prin examen clinic s-a constatat deplasarea medială a liniilor limitrofe din stânga a cordului și a zonei de palpație a șocului apexian. Explorarea radiologică în acest caz a stabilit prezența „cordului suspendat”. Cu ce stare a inimii avem de-a face – normală sau patologică? Argumentați din punct de vedere anatomic concluzia pe care ați tras-o.
3.	Pe radiograma de ansamblu a toracelui se observă o poziție oblică a cordului, opacitatea cardiacă e de formă triunghiulară, cu „talie” slab pronunțată? Concluzia medicului-radiolog – inima la pacientul respectiv nu manifestă modificări patologice. La care persoane un astfel de tablou radiologic se consideră normal?
4.	Prin examenul clinic a unui sportiv medicul a constatat, că proiecția liniilor limitrofe ale cordului se află în limitele normalului. Indicați zona, în care în acest caz se va palpa șocul apexian.
5.	Prin percuție și auscultație medicul a stabilit la un pacient hipertrofia ventriculului stâng și prezența unui suflu sistolic la nivelul apexului cordului. Unde a aplicat medicul fonendoscopul în acest caz?
6.	Aplicând fonendoscopul în spațiul intercostal II din dreaptă, lângă stern, medicul a depistat un suflu diastolic. Despre insuficiența cărei valve poate fi vorba?
7.	Prin auscultație medicul analizează starea funcțională a valvelor cordului. Numiți focarele, în care va aplica el fonendoscopul pentru a cerceta zgomotele cardiace.
8.	La un pacient de 63 de ani, care suferă de mai mulți ani de insuficiență mitrală aterosclerotică a avut loc hipertrofierea atriului și a ventriculului stâng. Numiți metodele de explorare cardiacă, care ar contribui la decelarea acestor modificări.
9.	O pacientă de 39 de ani, care în tinerețe a suferit de reumatism a fost diagnosticată cu stenoză mitrală. Concluzia medicului-cardiolog e bazată nu doar pe rezultatele investigațiilor paraclinice, dar și pe cele tradiționale, obținute la patul bolnavului, cum ar fi pulsațiile în regiunea epigastrică, palparea la nivelul apexului cordului a tremorului diastolic („tors de pisică”), deplasarea în sus și spre dreapta a matității relative, ritmul în trei timpi în punctul Erb-Botkin, modificări auscultative în focarul apical și cel al trunchiului pulmonar etc. Unde se proiectează focarele menționate?
10.	La un pacient diagnosticat cu insuficiență aortică a avut loc hipertrofia ventriculului stâng. Se vor modifica liniile limitrofe ale inimii și localizarea șocului apexian în acest caz și cum anume?
11.	Prin explorare radiologică la un pacient, care suferă de cardiomiopatie dilatativă (afecțiune a inimii, însoțită de dilatarea camerelor ei) a fost depistată cardiomegalie (creștere în volum a cordului – cor bovinum). În acest caz topografia inimii va suferi modificări? Cum se va schimba?
12.	La un copil născut mort a fost depistată ectopia toracală a inimii (localizare a organului respectiv pe suprafața anterioară a toracelui). Care tipuri de ectopie cardiacă mai pot exista?

13.	Un pacient a fost diagnosticat cu pancardită. Care părți ale inimii au fost afectate în acest caz?
14.	Prin examen radiologic la un pacient hiperstenic a fost depistată poziția orizontală a inimii. Aceasta e o stare normală, sau una patologică? Argumentați concluzia, la care ați ajuns?
15.	La o fetiță de 5 luni prin metode paraclinice a fost depistată prezența orificiului oval. În acest caz poate fi vorba despre un defect al septului interatrial, care se integrează în limitele unei malformații?
16.	Un nou-născut a fost diagnosticat cu boala Roger (defect septal interventricular). În care porțiune a septului interventricular este situat defectul respectiv în majoritatea cazurilor?
17.	Un pacient care suferea de cancer pulmonar pe stânga a fost supus pulmonectomiei (extirpării unui plămân). Ce modificări ale topografiei cardiace vor avea loc în acest caz?
18.	Un copil a fost diagnosticat cu triada Fallot. Numiți structurile din componența cordului antrenate în această malformație și modificările, la care au fost supuse. Există astfel de modificări și în cadrul altor anomalii cardiace, în care combinații și cum se numesc malformațiile respective?
19.	Prin arteriografie și cateterism cardiac la o pacientă de 27 de ani s-a constatat comunicarea pe traiect a aortei cu trunchiul pulmonar. Despre ce fel de malformație poate fi vorba?
20.	În cazurile de stenoză mitrală sau tricuspidală (îngustare organică a orificiului atrioventricular, cauzată de procese endocarditice și reumatice) pe timpurile, când tehnica chirurgicală de circulație extracorporală și aparatele de circulație artificială nu erau elaborate se realiza comisurotomia digitală (separarea cuspidelor cu degetul) pe cordul în funcțiune. Propune-ți o cale de acces spre valvele atrioventriculare în aceste situații.
21.	În pericarditele seroase (proces inflamator ce afectează pericardul seros), însoțite de o revărsare abundentă de lichid, o măsură terapeutică importantă este evacuarea lui prin puncție a pericardului. Cea mai des utilizată și mai puțin periculoasă e metoda propusă de Larrey – în unghiul costo-xifoidian din stânga. Argumentați din care considerente această metodă e mai puțin periculoasă.
22.	Pericardiotomia (incizia pericardului), în scopul drenării cavității pericardului în pericardita purulentă se realizează în limitele triunghiului nepericulos (Voinici-Sianojențki), delimitat lateral de linia stângă de reflexie a pleurei, inferior – de limita inferioară a pericardului, iar medial – de marginea stângă a sternului. Care sunt argumentele anatomice în favoarea acestei căi de acces?
23.	În intervențiile chirurgicale pe cord sau pediculul vascular al acestuia e preferabilă calea de acces extrapleurală – prin sternotomie mediană. Explicați care sunt prioritățile acestei căi din punct de vedere anatomic?
24.	Pe lângă sinusurile oblic și transvers al pericardului clinicienii mai disting sinusul antero-inferior, neomologat de Nomenclatura Anatomică Internațională. Acest sinus se află în plan frontal, între porțiunile sterno-costală și diafragmatică a pericardului și în cazul acumulărilor lichidiene devine destul de adânc. Cum credeți, termenul respectiv are dreptul la existență? Comparați-l cu sinusurile pleurei.

**SISTEMUL URINAR
TESTE**

Generalități	
1.	<p>CS. Rinichii se dezvoltă din:</p> <ul style="list-style-type: none">A. ProenteronB. EctodermC. EndodermD. MetenteronE. Nefrotomi <p>SC. Kidneys develop from:</p> <ul style="list-style-type: none">A. Foregut (or proenteron)B. EctodermC. EndodermD. Hindgut (or metenteron)E. Nephrotome <p>CS. Почки развиваются из:</p> <ul style="list-style-type: none">A. Передней кишкиB. ЭктодермыC. ЭндодермыD. Средней кишкиE. Нефротомов <p>Rinichii se dezvoltă din <i>mezodermul intermediar</i> sau nefrogen, care cranial (în regiunea cervicală și toracică superioară) este segmentat, formând <i>nefrotoamele</i>, iar caudal este nesegmentat și alcătuiește <i>cordoanele nefrogene</i>. Enunțul corect este „E”.</p>
2.	<p>CS. Nefronul funcționează începând cu săptămâna a:</p> <ul style="list-style-type: none">A. 8-aB. 9-aC. 4-aD. 7-eaE. 5-ea <p>SC. The nephron starts to function on:</p> <ul style="list-style-type: none">A. 8th weekB. 9th weekC. 4th weekD. 7th weekE. 5th week <p>CS. Нефрон начинает функционировать с:</p> <ul style="list-style-type: none">A. 8-ой неделиB. 9-ой неделиC. 4-ой неделиD. 7-ой неделиE. 5-ой недели <p>Antenatal funcția de excreție, precum și menținerea constantă a compoziției mediului intern – homeostaziei, sunt exercitate de placentă. Din luna a 5-a de viață intrauterină rinichii încep să producă <i>urina fetală</i>, care are menirea de suplinire a <i>lichidului amniotic</i>, ce înconjoară fetusul. Filtrația glomerulară apare mai timpuriu decât reabsorbția și secreția tubulară, de aceea urina fetală este inițial hipotonică. Enunțul corect este „E”.</p>

<p>3.</p>	<p>CM. Cu privire la dezvoltarea rinichilor:</p> <p>A. Se dezvoltă din mezonefros B. Apar inițial la nivelul vertebrei lombare I C. Conțin elemente epiteliale, provenite din endoderm D. Nu funcționează în timpul vieții intrauterine E. Încep să se dezvolte în decursul lunii II de viață intrauterină</p> <p>MC. The following statements regarding the kidneys development are true:</p> <p>A. They develop from the mesonephros B. Initially they appear at the lumbar vertebra I C. They contain epithelial elements derived from the endoderm D. They do not function during the intrauterine life E. They start to develop during the II month of the intrauterine life</p> <p>CM. Что касается развития почек:</p> <p>A. Развиваются из первичной почки B. Появляются первоначально на уровне I поясничного позвонка C. Содержат эпителиальные элементы, происходящие из энтодермы D. Не функционируют во внутриутробном периоде жизни E. Начинают развиваться в течение второго месяца внутриутробной жизни</p> <p>Pronefrosul și mezonefrosul sunt structuri embrionare tranzitorii, care apar succesiv în direcție craniocaudală și dispar după o perioadă scurtă de timp. Ultima schiță renală, care va deveni rinichi funcțional pentru toată viața, este <i>metanefrosul</i>, ce apare la embrionul uman în săptămâna a 5-a de dezvoltare, având o dublă origine: 1) mugurele ureteral al canalului mezonefric Wolff și 2) blastemul metanefrogen (mezodermul intermediar sacrat). Deși funcțional din luna a 3-a fetală metanefrosul nu intervine în excreție decât atunci când funcția de excreție a placentei este deficitară sau când procesul de excreție este lent. Enunțuri corecte sunt „D” și „E”.</p>
<p>4.</p>	<p>CM. Etapele de dezvoltare a rinichilor:</p> <p>A. Retronefros B. Pronefros C. Antinefros D. Mezonefros E. Metanefros</p> <p>MC. The stages of the kidney’s development are:</p> <p>A. Retronephros B. Pronephros C. Antinephros D. Mesonephros E. Metanephros</p> <p>CM. Этапы развития почек:</p> <p>A. Ретронефрос B. Предпочка (пронефрос) C. Антинефрос D. Первичная почка (мезонефрос) E. Окончательная почка (метанефрос)</p> <p>În dezvoltarea rinichilor se disting etapele de: <i>pronefros</i> (rinichi cefalic), <i>mezonefros</i> (rinichi primar) și <i>metanefros</i> (rinichi definitiv). Aceste trei etape apar succesiv în sens craniocaudal coexistând în timp și spațiu. Pronefrosul apare în poziție înaltă, cervicală și primii tubi dispar înainte ca ultimii să se fi format. În timp ce pronefrosul regresează, mezonefrosul situat mai caudal (în regiunea toracică și lombară) este în plină dezvoltare, iar metanefrosul de-abia începe să se schițeze în regiunea sacrală. Enunțuri corecte sunt „B”, „D” și „E”.</p>

<p>5.</p>	<p>CM. După dezvoltarea metanefrosului urmează:</p> <p>A. Descensiunea rinichilor B. Ascensiunea rinichilor C. Deplasarea laterală a rinichilor D. Deplasarea posterioară a rinichilor E. Rotația rinichilor</p> <p>MC. Which of the following processus occurs after development of the metanephros:</p> <p>A. Descent of the kidneys B. Ascent of the kidneys C. Lateral displacement of the kidneys D. Moving to the back of the kidneys E. Rotation of the kidneys</p> <p>CM. После развития окончательной почки следует:</p> <p>A. Опущение почек B. Восхождение почек C. Латеральное перемещение почек D. Дорсальное перемещение почек E. Вращение почек</p> <p>Metanefrosul (rinichiul definitiv) se formează în porțiunea caudală a corpului din mezodermul intermediar sacrat. Începând cu săptămânile 8-10 are loc ascensiunea rinichilor spre regiunea lombară concomitent cu rotația lor la 90⁰. Rinichiul ascendent este revascularizat progresiv de ramuri ale arterei iliace comune și ale aortei abdominale. (De obicei, vasele inferioare degenerază pe măsură ce se dezvoltă vasele superioare.) Hilul renal situat la început anterior în rezultatul rotației mediale privește anteromedial. Enunțuri corecte sunt „B” și „E”.</p>
<p>6.</p>	<p>CM. Vezica urinară se dezvoltă din:</p> <p>A. Cloacă B. Metenteron C. Sinusul urogenital D. Metanefros E. Alantoidă</p> <p>MC. The urinary bladder develops from the:</p> <p>A. Cloaca B. Hindgut (or metenteron) C. Urogenital sinus D. Metanephros E. Allantoid</p> <p>CM. Мочевой пузырь развивается из:</p> <p>A. Клоаки B. Средней кишки C. Мочеполового синуса D. Окончательной почки E. Аллантаида</p> <p>Dezvoltarea vezicii urinare este în strânsă legătură cu modificările ce au loc la nivelul cloacăi, alantoidei și canalelor mezonefrice. Cloaca este separată printr-un sept, numit <i>septul urorectal</i>, în două compartimente: unul anterior, sinusul urogenital și altul posterior, rectul primitiv. Din sinusul urogenital se dezvoltă corpul și fundul vezicii urinare. Cranial vezica urinară comunică cu alantoida, care în urma obliterării sale formează apexul vezicii și uraca (la adult – ligamentul ombilical median). Pe măsura creșterii vezicii urinare, canalele mezonefrice sunt încorporate în peretele vezicii, formând trigonul vezical (Lieutaud). Enunțuri corecte sunt „A”, „C” și „E”.</p>

7.	<p>CM. Factorii ce contribuie la ascensiunea si rotația rinichilor:</p> <p>A. Disproporția privind creșterea regiunii lombare a trunchiului în comparație cu rinichiul B. Dezvoltarea intestinelor C. Dezvoltarea diafragmei D. Presiunea intraabdominală E. Reducerea curburii corpului</p> <p>MC. The factors contributing to the kidney ascent and rotation are:</p> <p>A. Disproportionate growth of the kidney in comparison with the lumbar region of the trunk B. Development of the intestines C. Development of the diaphragm D. Intraabdominal pressure E. Reduction of the body curvatures</p> <p>СМ. Факторы, способствующие восхождению и вращению почек:</p> <p>A. Несоответствие роста поясничной области туловища по сравнению с почкой B. Развитие кишечника C. Развитие диафрагмы D. Внутривнутрибрюшное давление E. Уменьшение изгиба тела</p> <p>În săptămânile 8-10 rinichii migrează în sens ascendent, mecanismul acestui proces fiind necunoscut. Se pare că creșterea diferențială a regiunii lombare și sacrale influențează acest fenomen, precum și creșterea generală a corpului embrionar situat caudal de rinichi și redresarea curburii corpului. Enunțul corect este „A” și „E”.</p>
8.	<p>CM. Clasificarea anomaliilor de dezvoltare a rinichilor este în dependență de:</p> <p>A. Formă B. Structură C. Septare D. Număr E. Poziție</p> <p>MC. The classification of the developmental abnormalities of the kidney depends on:</p> <p>A. Shape B. Structure C. Septation D. Number E. Position</p> <p>СМ. Классификация аномалий развития почек зависит от:</p> <p>A. Формы B. Строения C. Перегородки D. Количества E. Положения</p> <p>Anomaliile de dezvoltare a rinichilor pot fi clasificate în: 1) <i>anomalii de număr</i> (agenezie renală, rinichi supranumerar, rinichi dublu); 2) <i>anomalii de poziție</i> (ectopie renală); 3) <i>anomalii de mărime</i> (rinichi mic congenital (hipoplazic), rinichi mare congenital (hiperplazic)); 4) <i>anomalii de formă</i> (rinichi în potcoavă, rinichi sigmoid, persistența lobulației fetale, etc.); 5) <i>anomalii de structură</i> (chist renal unic, rinichi displazic multichistic, rinichi polichistic etc.); 6) <i>anomalii de rotație</i> (rinichi rotat excesiv, rinichi rotat incomplet, rinichi rotat invers) 7) <i>anomalii vasculare renale</i> (artere renale multiple, artere renale accesorii, vene renale accesorii). Enunțuri corecte sunt „A”, „B”, „D” și „E”.</p>

<p>9.</p>	<p>CM. Canalul mezonefric (Wolff): A. Oferă material pentru dezvoltarea rinichiului B. Provine din mezoderm C. Participă la formarea vezicii urinare D. Din el se dezvoltă veziculele seminale E. La femeie dispare completamente</p> <p>MC. The mesonephric (Wolffian) duct: A. Provides material for the kidney development B. It derives from the mesoderm C. It participates in the formation of the urinary bladder D. It gives rise to the seminal vesicles E. In female it disappears completely</p> <p>СМ. Мезонефральный канал (Вольф): A. Обеспечивает материал для развития почек B. Происходит из мезодермы C. Участвует в образовании мочевого пузыря D. Из него развиваются семенные пузырьки E. У женщин полностью исчезает</p> <p>Cea mai timpurie schiță a rinichiului este <i>pronefrosul</i>. Prin delaminare de la nefrotoamele cervicale (anterior de formarea tubilor pronefrici) se edifică canalul pronefric. Acest canal crește caudal, devine canal mezonefric și se deschide în cloacă (ulterior în sinusul urogenital). Metanefrosul sau rinichiul definitiv are o dublă origine: 1) mugurele ureteral al canalului mezonefric și 2) blastemul metanefrogen. Apariția mugurelui ureteral este o condiție necesară și obligatorie pentru dezvoltarea rinichiului definitiv, lipsa lui duce la agenezie renală. Din mugurele ureteral se dezvoltă ureterul, bazinetul renal, caliciile renale, ductele papilare și colectoare; din blastemul metanefrogen – nefronii. Segmentele distale ale canalelor mezonefrice, înglobate în peretele vezicii urinare formează trigonul vezical. La bărbat din canalul Wolff derivă și organe ale sistemului genital: epididimul, ductul deferent, ductul ejaculator, veziculele seminale. La femeie canalul mezonefric rămâne sub aspect de duct longitudinal al ovarului, lung de 2-4 cm și localizat în mezoul salpingelui. Enunțuri corecte sunt „A”, „B”, „C” și „D”.</p>
	<p style="text-align: center;">Organele urinare (rinichii, ureterele, vezica urinară) – structură, topografie, anomalii, explorare pe viu. Glandele suprarenale (cortico- și medulosuprarenalele), paraganglionii <i>(vezi compartimentul: Glandele endocrine...).</i></p>
<p>10.</p>	<p>CS. Care proces stă la baza formării urinei primare: A. Ultrafiltrația B. Reabsorbția C. Metabolic D. Modificările presiunii arteriale E. Modificările presiunii intraabdominale</p> <p>SC. The process underlying the formation of the primary urine: A. Ultrafiltration (or glomerular filtration) B. Reabsorbtion (or tubular reabsorbtion) C. Metabolic process D. Changes of the blood pressure E. Changes of the intra-abdominal pressure</p> <p>CS. На основании какого процесса образуется первичная моча: A. Ультрафилтрации B. Реабсорбции</p>

- C. Обмена веществ
- D. Изменения артериального давления
- E. Изменения внутрибрюшного давления

Prin *ultrafiltrarea glomerulară*, realizată la nivelul corpuscului renal (Malpighi), se formează urina primară (180 l/24 ore). Urina primară reprezintă plasma sangvină, lipsită de proteine. Prin reabsorbție și secreție tubulară, realizată la nivelul tubului renal (urinifer) se formează urina secundară (1,5-2 l/24 ore). **Enunțul corect este „A”**.

11. **CS. Hilul rinichiului se află?**
- A. În porțiunea de mijloc a marginii laterale
 - B. Pe fața anterioară
 - C. La polul superior și cel inferior
 - D. Pe fața posterioară
 - E. În porțiunea de mijloc a marginii mediale

SC. The renal hilum is located:

- A. In the middle of the lateral margin
- B. On the anterior surface
- C. At the upper and lower poles
- D. On the posterior surface
- E. In the middle of the medial margin

CS. Ворота почки находятся:

- A. Посередине латерального края
- B. На передней поверхности
- C. На верхнем и нижнем полюсах
- D. На задней поверхности
- E. Посередине медиального края

Hilul rinichiului, o despătură situată pe marginea medială (în porțiunea de mijloc), este mărginit de două buze: una anterioară, mai mică și alta posterioară, mai mare. Hilul este străbătut de elementele pediculului renal și conduce într-o excavație în profunzimea rinichiului, numită *sinus renal*. **Enunțul corect este „E”**.

12. **CM. Raportul rinichilor cu peritoneul:**

- A. Intraperitoneal
- B. În cavitatea peritoneului
- C. Mezoperitoneal
- D. Extraperitoneal
- E. Retroperitoneal

MC. Position of the kidney towards the peritoneum is:

- A. Intraperitoneal position
- B. The peritoneal cavity
- C. Mesoperitoneal position
- D. Extraperitoneal position
- E. Retroperitoneal position

CM. Отношение почек к брюшине:

- A. Интраперитонеальное
- B. В полости брюшины
- C. Мезоперитонеальное
- D. Экстраперитонеальное
- E. Ретроперитонеальное

	<p>Rinichii sunt situați în spațiul retroperitoneal (subdiviziune a spațiului extraperitoneal) și sunt acoperiți de peritoneu doar parțial (fața anterioară). Astfel de organe sunt numite organe extraperitoneale (și/sau retroperitoneale). <i>Enunturi corecte sunt „D” si „E”.</i></p>
13.	<p>CS. Scheletotopia polului superior al rinichiului stâng:</p> <p>A. Marginea superioară a vertebrei T XI B. Marginea inferioară a vertebrei T XI C. Corpul vertebrei T XII D. Mijlocul vertebrei T XI E. Mijlocul vertebrei L1</p> <p>SC. The skeletopy of the upper pole of the left kidney is the:</p> <p>A. Upper edge of the TXI vertebrae B. Lower edge of the TXI vertebrae C. Body of the TXII vertebrae D. Middle of the TXI vertebrae E. Middle of the LI vertebrae</p> <p>CS. Скелетотопия верхнего полюса левой почки:</p> <p>A. Верхний край XI грудного позвонка B. Нижний край XI грудного позвонка C. Тело XII грудного позвонка D. Середина XI грудного позвонка E. Середина I поясничного позвонка</p> <p>La majoritatea indivizilor rinichiul stâng este situat la nivelul vertebrelor T_{XI} - L_{II}, iar cel drept cu un corp vertebral mai jos din cauza ficatului. Polul superior al rinichiului stâng se află la mijlocul vertebrei toracice XI. <i>Enunțul corect este „D”.</i></p>
14.	<p>CS. Scheletotopia polului superior al rinichiului drept:</p> <p>A. Marginea superioară a vertebrei T XI B. Mijlocul vertebrei T XI C. Mijlocul vertebrei T XII D. Mijlocul vertebrei L I E. Marginea inferioară a vertebrei T XI</p> <p>SC. The skeletopy of the upper pole of the right kidney is the:</p> <p>A. Upper edge of the TXI vertebrae B. Middle of the TXI vertebrae C. Middle of the TXII vertebrae D. Middle of the LI vertebrae E. Lower edge of the TXI vertebrae</p> <p>CS. Скелетотопия нижнего полюса правой почки:</p> <p>A. Верхний край XI грудного позвонка B. Середина XI грудного позвонка C. Середина XII грудного позвонка D. Середина I поясничного позвонка E. Нижний край XI грудного позвонка</p> <p>Rinichiul drept este situat la nivelul vertebrelor T_{XII} - L_{III}, iar polul său superior abia ajunge la marginea inferioară a vertebrei toracice XI. <i>Enunțul corect este „E”.</i></p>
15.	<p>CS. Scheletotopia polului inferior al rinichiului stâng:</p> <p>A. Vertebra LII B. Marginea inferioară LIII</p>

- C. Marginea superioară LIV
- D. Marginea superioară a LIII
- E. Mijlocul LIII

SC. The skeletopy the lower pole of the left kidney is the:

- A. Vertebra LII
- B. Lower edge of the LIII vertebra
- C. Upper edge of the LIV vertebra
- D. Upper edge of the LIII vertebra
- E. Middle of the LIII vertebra

CS. Скелетотопия нижнего полюса левой почки:

- A. II поясничный позвонок
- B. Нижний край III поясничного позвонка
- C. Верхний край IV поясничного позвонка
- D. Верхний край III поясничного позвонка
- E. Середина III поясничного позвонка

Polul inferior al rinichiului stâng se află la nivelul marginii superioare a corpului vertebrei lombare III, iar polul inferior al rinichiului drept corespunde mijlocului corpului acestei vertebre. *Enunțul corect este „D”.*

16. CS. Scheletotopia polului inferior al rinichiului drept:

- A. Marginea inferioară a vertebrei LII
- B. Marginea superioară a vertebrei LIII
- C. Mijlocul LIII
- D. Marginea superioară LII
- E. Marginea inferioară LIII

SC. The skeletopy the lower pole of the right kidney is the:

- A. Lower edge of the LII vertebra
- B. Upper edge of the LIII vertebra
- C. Middle of the LIII vertebra
- D. Upper edge of the LII vertebra
- E. Lower edge of the LIII vertebra

CS. Скелетотопия нижнего полюса правой почки:

- A. Нижний край II поясничного позвонка
- B. Верхний край III поясничного позвонка
- C. Середина III поясничного позвонка
- D. Верхний край II поясничного позвонка
- E. Нижний край III поясничного позвонка

Polul inferior al rinichiului stâng se află la nivelul marginii superioare a corpului vertebrei lombare III, iar polul inferior al rinichiului drept corespunde mijlocului corpului acestei vertebre. *Enunțul corect este „C”.*

17. CS. Raportul rinichiului stâng cu coasta XII:

- A. Coasta XII întretaie fața posterioară la mijloc
- B. Coasta XII întretaie fața posterioară in treimea superioară
- C. Coasta XII întretaie fața posterioară in treimea inferioară
- D. Coasta XII nu întretaie rinichiul
- E. Coasta XII întretaie fața posterioară a polului superior

SC. Rapport of the left kidney with the XII rib:

- A. The XII rib intersects the posterior surface of kidney in the middle

- B. The XII rib intersects the posterior surface close to the upper third
- C. The XII rib intersects the posterior surface close to the lower third
- D. The XII rib does not intersect the kidney
- E. The XII rib intersects the posterior surface of the upper pole

CS. Соотношение левой почки с XII ребром:

- A. XII ребро пересекает середину задней поверхности
- B. XII ребро пересекает заднюю поверхность на уровне верхней трети
- C. XII ребро пересекает заднюю поверхность на уровне нижней трети
- D. XII ребро не пересекает почку
- E. XII ребро пересекает заднюю поверхность верхнего полюса

Cu polul său superior rinichiul stâng atinge nivelul coastei a XI-a, iar mijlocul feței sale posterioare este intersectat de coasta a XII-a. În raport cu coasta a XII-a fața posterioară a rinichilui prezintă o porțiune toracică și una lombară.

Enunțul corect este „A”.

18. CS. Raportul rinichiului drept cu coasta XII:

- A. Coasta XII întretaie treimea inferioară
- B. Coasta XII nu contactează cu rinichiul drept
- C. Coasta XII întretaie polul inferior
- D. Coasta XII întretaie polul superior
- E. Coasta XII întretaie mijlocul feței posterioare

SC. Rapport of the right kidney with the XII rib:

- A. The XII rib intersects the lower third of kidney
- B. The XII rib does not come in contact with the right kidney
- C. The XII rib intersects the inferior pole
- D. The XII rib intersects the upper pole
- E. The XII rib intersects the middle of the posterior surface

CS. Соотношение правой почки с XII ребром:

- A. XII ребро пересекает на уровне нижней трети
- B. XII ребро не контактирует с правой почкой
- C. XII ребро пересекает нижний полюс
- D. XII ребро пересекает верхний полюс
- E. XII ребро пересекает посередине заднюю поверхность

Rinichiul drept are raporturi doar cu coasta XII, fața posterioară a sa fiind intersectată de această coastă mai aproape de polul său superior.

Enunțul corect este „D”.

19. CS. Capsula adiposă prin hilul renal trece în:

- A. Piramidele renale
- B. Fascia renală
- C. Substanța medulară
- D. Substanța corticală
- E. Sinusul renal

SC. The adipose capsule passes through the renal hilum into the:

- A. Renal pyramids
- B. Renal fascia
- C. Renal medulla
- D. Renal cortex
- E. Renal sinus

CS. Жировая капсула через ворота почек переходит в:

- A. Почечные пирамиды
- B. Почечную фасцию
- C. Мозговое вещество
- D. Кортикальное вещество
- E. Почечную лоханку

Între fascia renală și capsula fibroasă, ce învelește rinichiul, se găsește o masă de grăsime, numită *capsula adipoasă* sau *grăsimea perirenală*. Ea este mai abundentă pe fața posterioară a organului, decât pe fața anterioară. Grăsimea lipsește la nou-născut și începe să se dezvolte la pubertate. Este grăsime de rezervă, în caz de slăbire exagerată a individului ea se consumă și drept consecință, mobilitatea rinichiului crește. Prin hilul renal capsula adipoasă pătrunde și în sinusul renal. **Enunțul corect este „E”.**

20. CS. Corpul adipos pararenal se află pe:

- A. Fața anterioară a rinichiului
- B. Polul superior al rinichiului
- C. În hilul renal
- D. Fața posterioară a rinichiului
- E. Polul inferior al rinichiului

SC. The pararenal adipose body is located:

- A. On the anterior surface of the kidney
- B. On the upper pole of the kidney
- C. In the renal hilum
- D. On the posterior surface of the kidney
- E. On the inferior pole of the kidney

CS. Околопочечное жировое тело находится на:

- A. Передней поверхности почек
- B. Верхнем полюсе почки
- C. Почечных воротах
- D. Задней поверхности почки
- E. Нижнем полюсе почки

Între fascia renală și capsula fibroasă, ce învelește rinichiul, se găsește o masă de grăsime, numită *capsula adipoasă* sau *grăsimea perirenală*. Ea este mai abundentă pe fața posterioară a organului, decât pe fața anterioară. Grăsimea lipsește la nou-născut și începe să se dezvolte la pubertate. Este grăsime de rezervă, în caz de slăbire exagerată a individului ea se consumă și drept consecință, mobilitatea rinichiului crește. Prin hilul renal capsula adipoasă pătrunde și în sinusul renal.

Enunțul corect este „D”. Între pereții lojei renale și fascia renală se găsește o altă masă adipoasă, grăsimea pararenală (retroperitoneală) Gerota.

Spațiul pararenal în care se găsește grăsimea pararenală se întinde de la diafragmă și până la pelvis.

21. CS. Rinichiul este un organ:

- A. Tubular
- B. Glandular
- C. Parenchimos
- D. Cavitar
- E. Mixt

SC. The kidney is a:

- A. Tubular organ
- B. Glandular organ

	<p>C. Parenchymatous organ D. Cavitory organ E. Mixed organ</p> <p>CS. Почка – это орган: A. Трубчатый B. Железистый C. Паренхиматозный D. Пильный E. Смешанный</p> <p>Rinichiul este un organ parenchimatous, al cărui parenchim este divizat în două zone: corticala renală (<i>cortex renis</i>), situată periferic, și medulara renală (<i>medulla renis</i>), situată profund. Enunțul corect este „C”.</p>
22.	<p>CM. Elementele structurale ale rinichiului sunt: A. Tunica mucoasă B. Sinusul suprarenal C. Sinusul renal D. Tunica musculară E. Parenchimul renal</p> <p>MC. Kidney structural elements are: A. Mucous tunic B. Adrenal sinus C. Renal sinus D. Muscular tunic E. Renal parenchyma</p> <p>CM. Структурные образования почек: A. Слизистая оболочка B. Надпочечная лоханка C. Почечная лоханка D. Мышечная оболочка E. Почечная паренхима</p> <p>Pe o secțiune frontală rinichiul prezintă următoarele regiuni: 1) <i>parenchimul renal</i>, constituit din corticală și medulară, și 2) <i>sinusul renal</i>, o cavitate care adăpostește căile excretoare ale rinichiului (caliciile și pelvisul renal), vase și nervi, și o masă de grăsime, ce reprezintă continuarea grăsimii perirenale. Enunțuri corecte sunt „C” și „E”.</p>
23.	<p>CS. Stratul superficial al parenchimului renal este dat de: A. Capsula adipoasă B. Fascia renală C. Substanța corticală D. Tunica seroasă E. Substanța medulară</p> <p>SC. Superficial layer of the renal parenchyma is formed by the: A. Adipose capsule B. Renal fascia C. Renal cortex D. Serous tunic E. Renal medulla</p>

	<p>CS. Поверхностный слой паренхимы почек образован:</p> <p>A. Из жировой капсулы B. Из почечной фасции C. Кортиковым веществом D. Из серозной оболочки E. Мозговым веществом</p> <p>Corticala renală reprezintă stratul extern, periferic al parenchimului renal, situat între baza piramidelor renale și capsula fibroasă a rinichiului. Enunțul corect este „C”.</p>
24.	<p>CS. Unitatea morfo-funcțională a rinichiului este:</p> <p>A. Lobul renal B. Segmentul renal C. Lobulul renal D. Corpusculul renal E. Nefronul</p> <p>SC. The morphofunctional unit of the kidney is the:</p> <p>A. Renal lobe B. Renal segment C. Renal lobule D. Renal corpuscle E. Nephron</p> <p>CS. Морфо-функциональная единица почек это:</p> <p>A. Почечная доля B. Почечный сегмент C. Почечная долька D. Почечное тельце E. Нефрон</p> <p>Unitatea morfologică și funcțională a rinichiului este nefronul. Enunțul corect este „E”.</p>
25.	<p>CS. Stratul profund al parenchimului renal e reprezentat de:</p> <p>A. Substanța corticală B. Peritoneul visceral C. Capsula seroasă D. Substanța medulară E. Capsula fibroasă</p> <p>SC. Deep layer of the renal parenchyma is formed by:</p> <p>A. Renal cortex B. Visceral peritoneum C. Serous capsule D. Renal medulla E. Fibrous capsule</p> <p>CS. Глубокий слой почечной паренхимы представлен:</p> <p>A. Кортиковым веществом B. Висцеральной брюшиной C. Серозной оболочкой D. Мозговым веществом E. Фиброзной оболочкой</p>

	<p>Medulara renală, stratul profund al parenchimului renal, este alcătuită din piramidele renale Malpighi, în număr de 7-14. Fiecare din ele prezintă o bază (<i>basis pyramidis</i>) și un vârf, papila renală (<i>papilla renalis</i>), ce proemină în sinusul renal. Enunțul corect este „D”.</p>
26.	<p>CS. Intre sectoarele de substanță medulară a rinichiului se află:</p> <p>A. Porțiunea radiată B. Caliciile mici C. Coloanele renale D. Septuri renale E. Porțiunea convolută</p> <p>SC. The area between the renal medulla are represented by:</p> <p>A. Radiate portion B. Minor calyces C. Renal columns D. Renal septa E. Convoluted portion</p> <p>CS. Между пирамидами мозгового вещества находятся:</p> <p>A. Лучистая часть B. Малые чашечки C. Почечные столбы D. Почечные перегородки E. Свёрнутые части</p> <p>Corticala renală pătrunde și printre piramidele renale, formând coloanele lui Bertin (<i>columnae renales</i>), care la nivelul sinusului renal determină proeminențele interpapilare. Enunțul corect este „C”.</p>
27.	<p>CS. Aria cribroasă se află:</p> <p>A. În porțiunea radiată B. În coloanele renale C. În piramidele renale D. La baza piramidei renale E. La vârful piramidei renale</p> <p>SC. The cribriform area is located:</p> <p>A. In the radiate portion B. In the renal columns C. In the renal pyramids D. At the bottom of the renal pyramid E. At the top of the renal pyramid</p> <p>CS. Решётчатое поле находится:</p> <p>A. В лучистой части B. В почечных столбах C. В почечных пирамидах D. На основании почечных пирамид E. На верхушке почечных пирамид</p> <p>Fiecare papilă renală prezintă 15-20 orificii papilare, ce formează o arie ciuruită (<i>area cribrosa</i>), în jurul căreia se prinde un caliciu mic (<i>calyx minor</i>). Enunțul corect este „E”.</p>
28.	<p>CS. Unde se formează urina primară:</p> <p>A. În glomerulul capilar</p>

- B. În canaliculii nefronului
- C. În capsula glomerulului
- D. În corpusculii renali
- E. În ansa renală

SC. Where is the primary urine formed:

- A. In the glomerulus
- B. In the renal tubules
- C. In the glomerular capsule
- D. In the renal corpuscles
- E. At the level of Henle`s loops

CS. Где образуется первичная моча:

- A. В капиллярном клубочке
- B. В канальце нефрона
- C. В капсуле клубочка
- D. В почечных тельцах
- E. В петли нефрона

Nefronul este alcătuit din: 1) *corpusculul renal Malpighi* și 2) *tubul renal* (urinifer). La nivelul corpuscului renal se formează *urina primară* (prin filtrare glomerulară), la nivelul tubului renal (urinifer) se formează *urina secundară* (prin reabsorbție și secreție tubulară).

Enunțul corect este „D”.

29. CS. Unitatea morfofuncțională a rinichiului este:

- A. Corpusculul renal
- B. Segmentul renal
- C. Lobulul renal
- D. Nefronul
- E. Lobul renal

SC. The morphofunctional unit of the kidney is:

- A. Renal corpuscles
- B. Renal segment
- C. Renal lobule
- D. Nephron
- E. Renal lobe

CS. Морфо-функциональная единица почек это:

- A. Почечное тельце
- B. Почечный сегмент
- C. Почечная долька
- D. Нефрон
- E. Почечная доля

Unitatea morfologică și funcțională a rinichiului este nefronul.

Enunțul corect este „D”.

30. CS. Din aparatul/complexul juxtaglomerular fac parte toate elementele enumerate EXCEPTÂND:

- A. Macula densă
- B. Macula laxă
- C. Perinița polară
- D. Celulele mezangiului extraglomerular
- E. Celulele epiteloide ale arteriolei aferente

SC. All items listed below are parts of the juxtaglomerular apparatus, EXCEPT:

- A. Macula densa
- B. Lax macula
- C. Polar cushion cells (or juxtaglomerular cells)
- D. Extraglomerular mesangial cells
- E. Epithelioid cells of the afferent arteriole

CS. В юкстагломерулярный комплекс входят все элементы, за исключением:

- A. Плотного пятна
- B. Рыхлого пятна
- C. Юкстагломерулярных клеток
- D. Юкстоваскулярных клеток
- E. Эпителиоидных клеток афферентной артериолы

Aparatul juxtaglomerular este constituit din trei grupe de celule: 1) *macula densa*, 2) *celule juxtaglomerulare* și 3) *celule mezangiale extraglomerulare*. *Macula densa* constă din celule epiteliale, situate în peretele tubulului contort distal; este o zonă chemosenzitivă, sensibilă la concentrațiile ionilor de Na din urina tubulară și determină eliberarea de renină din celulele juxtaglomerulare. *Celulele juxtaglomerulare (Goormaghtigh)* sunt concentrate în peretele arteriolei aferente, dar se găsesc în număr mai mic și în peretele arteriolei eferente, sunt celule mioepitelioidice (celule musculare netede ale mediei, modificate) înalt specializate, ce conțin filamente contractile și granule neuroendocrine, secretoare de renină, care la rândul său, intervine în controlul presiunii arteriale. *Celulele mezangiale extraglomerulare* (sau perinița polară), situate între macula densa și unghiul format de arteriolele aferentă și eferentă, sunt miocite netede modificate, ce transmit semnalele emise de celulele maculei densa către celulele juxtaglomerulare efectoare. **Enunțul corect este „B”.**

31. CS. Un lob renal include:

- A. O piramidă renală și caliciile mari
- B. Piramida renală cu sinusul renal
- C. Piramida renală cu porțiunea radiată a rinichiului
- D. O piramidă renală cu caliciile mici
- E. O piramidă renală cu substanța corticală adiacentă

SC. The renal lobe includes:

- A. A renal pyramid and major calyces
- B. A renal pyramid and renal sinus
- C. A renal pyramid with radiate portion of the kidney
- D. A renal pyramid and minor calyces
- E. A renal pyramid with the adjacent renal cortex

CS. В почечную долю входит:

- A. Почечная пирамида с малыми чашечками
- B. Почечная пирамида с почечной лоханкой
- C. Почечная пирамида с лучистой частью почки
- D. Почечная пирамида с большими чашечками
- E. Почечная пирамида с прилежащим к ней корковым веществом

Rinichii sunt alcătuiți din lobi (*lobi renales*), în a căror structură intră o piramidă renală Malpighi, împreună cu substanța corticală care o înconjoară.

Enunțul corect este „E”.

32. CS. Lobulul cortical este alcătuit din:

- A. Porțiunea radiată
- B. Porțiunea convolută
- C. Porțiunile radiată și convolută

- D. Coloanele renale
- E. Piramide renale

SC. The cortical lobule consists of:

- A. Radiate portion
- B. Convoluted portion
- C. Radiate and convoluted portions
- D. Renal columns
- E. Renal pyramids

CS. Кортиковая доля состоит из:

- A. Лучистой части
- B. Свёрнутой части
- C. Лучистой и свёрнутой частей
- D. Почечных столбов
- E. Почечных пирамид

Lobii rinichiului sunt formați din lobuli corticali (*lobuli corticales*), constituiți din o radiație medulară (*pars radiata*) și porțiunea convolută înconjurătoare (*pars convoluta*). În mijlocul radiației medulare se găsește canaliculul colector, iar în porțiunea convolută totalitatea nefronilor tributari canaliculului colector respectiv. **Enunțul corect este „C”.**

33. CS. Nefronii sunt situați:

- A. În piramidele renale
- B. Doar în substanța corticală
- C. Doar în substanța medulară
- D. În ambele tipuri de substanță
- E. În sinusul renal

SC. Nephrons are located:

- A. In the renal pyramids
- B. Only in the renal cortex
- C. Only in the renal medulla
- D. In the renal cortex and medulla
- E. In the renal sinus

CS. Нейроны расположены в:

- A. Почечных пирамидах
- B. Только лишь в корковом веществе
- C. Только в мозговом веществе
- D. В обоих веществах почек
- E. В почечной лоханке

Corpusculii renali Malpighi, segmentele inițiale ale nefronilor, sunt situați exclusiv în corticală. Segmentele proximale și distale ale tubului renal (urinifer) – *tubii renali contorți*, sunt localizați, de asemenea, în corticală. Segmentul intermediar al tubului renal coboară în substanța medulară spre papilă renală formând o buclă, numită *ansa Henle*, care are un braț descendent și unul ascendent. **Enunțul corect este „D”.**

34. CS. Bazinetul renal se formează prin unirea:

- A. A două calicii renale mari cu una mică
- B. A 5 - 6 calicii renale mici
- C. A 2- calicii renale mici cu 1 mare
- D. A 2- 3 calicii renale mici
- E. A 2 - 3 calicii mari

SC. The renal pelvis is formed by the union of:

- A. Two major calyces with a minor one
- B. 5 - 6 minor renal calyces
- C. Two minor calyces with a major one
- D. 2 - 3 minor renal calyces
- E. 2 - 3 major renal calyces

CS. Почечная лоханка образуется при слиянии:

- A. Двух больших чашек с одной малой
- B. 5 – 6-ти малых чашек
- C. Двух малых чашек с одной большой
- D. Двух-трёх малых чашек
- E. Двух-трёх больших чашек

Bazinetul renal (*pelvis renalis*) rezultă din unirea a 2-3 calicii mari. Prezintă două porțiuni: una intrarenală (intrasinusală) și alta extrarenală (extrasinusală). Porțiunea intrarenală este, de obicei, restrânsă, iar porțiunea extrarenală ocupă planul posterior al pediculului renal.

Enunțul corect este „E”.

35. CS. Structura lobară externă a rinichilor se păstrează până la vârsta de:

- A. Nou-născut
- B. 7 ani
- C. Pubertară
- D. 22 - 25 ani
- E. 2 - 3 ani

SC. The external lobular structure of the kidney is kept to the age:

- A. In newborn
- B. Until the age 7 years
- C. Until puberty age
- D. Until the age 22 - 25 years
- E. Until the age 2 - 3 years

CS. Наружное дольчатое строение почек сохраняется до какого возраста?

- A. У новорожденного
- B. До 7-ми лет
- C. До пубертатного
- D. До 22 – 25 лет
- E. До 2-3-х лет

Rinichii pot fi subdivizați în lobi. Sunt animale la care rinichiul este format dintr-un singur lob (cobai, șoarece, iepure), fiind numit rinichi simplu sau unilobat. La cele mai multe animale însă, rinichii sunt compuși sau multilobați. La unele din ele lobația este vizibilă la exterior, macroscopic, lobi fiind separați prin șanțuri adânci. La om există o lobație la făt și nou-născut, ea se atenuază și apoi dispare (în jurul vârstei de 2-3 ani, mai rar se menține până la vârsta de 4 ani), astfel că organul devine neted și unic.

Enunțul corect este „E”.

36. CS. Sistola și diastola căilor urinare (calicii-ureter) pot fi studiate prin:

- A. Angiografie
- B. Tomografie computerizată
- C. Sonografie
- D. Radioscopie
- E. Uretroscopie

SC. Systole and diastole of the urinary tract (calyces-ureter) may be examined by:

- A. Angiography
- B. CT
- C. Sonography
- D. Radioscopy
- E. Ureteroscopy

CS. Систола и диастола мочевыводящих путей (чашечки – мочеточник) обследуется путём:

- A. Радиологического исследования сосудов
- B. Компьютерной томографии
- C. Сонографии
- D. Радиоскопии
- E. Уретроскопии

Radioscopia cu substanțe radioopace poate scoate la iveală peristaltica (sistola și diastola) caliciilor, a bazinei renale și a ureterelor.

Enunțul corect este „D”.

37. CS. Procesele secretoare și excretoare ce au loc în rinichi pot fi studiate prin:

- A. Urografie
- B. Cistografie
- C. Pneumoperitoneum
- D. Sonografie
- E. Scintigrafie

SC. Secretory and excretory processes occurring in the kidney may be examined by:

- A. Urography
- B. Cystography
- C. Pneumoperitoneum
- D. Sonography
- E. Scintigraphy

CS. Секреция и экскреция функции почек изучаются путем:

- A. Урографии
- B. Цистографии
- C. Пневмоперитонеум
- D. Сонографии
- E. Сцинтиграфии

Urografia (intravenoasă sau excretorie) reprezintă metoda de explorare a organelor urinare bazată pe facultatea rinichilor de a excreta/secretă unele substanțe radioopace (iodamina, verografina, urografina) administrate intravenos, care eliminându-se cu urina contrastează căile urinare.

Enunțul corect este „A”.

38. CM. Față de peritoneu ureterul este dispus:

- A. Extraperitoneal
- B. În cavitatea peritoneală
- C. Mezoperitoneal
- D. Intraperitoneal
- E. Retroperitoneal

MC. Which way is the ureter located in relation to the peritoneum:

- A. Extraperitoneally
- B. In the peritoneal cavity

- C. Mesoperitoneally
- D. Intraperitoneally
- E. Retroperitoneally

СМ. По отношению к брюшине мочеточник находится:

- A. Экстраперитонеально
- B. В полости брюшины
- C. Мезоперитонеально
- D. Интраперитонеально
- E. Ретроперитонеально

Ureterul este situat extraperitoneal (sau retroperitoneal), anterior fiind acoperit de peritoneul parietal, de care aderă prin tracturi fibroase, amănunt important pentru chirurg. **Enunțuri corecte sunt „A” și „E”.**

39. СМ. Vezica urinară se află în:

- A. Cavitatea bazinului mare
- B. Cavitatea bazinului mic
- C. Cavitatea abdominală
- D. Fosa iliacă dreaptă
- E. Regiunea pubiană

MC. The urinary bladder is located in:

- A. The cavity of the greater pelvis
- B. The cavity of the lesser pelvis
- C. The abdominal cavity
- D. The right iliac fossa
- E. The pubic region

СМ. Мочевой пузырь расположен:

- A. В полости большого таза
- B. В полости малого таза
- C. В брюшной полости
- D. В правой подвздошной ямке
- E. В лобковой области

Vezica urinară este situată în cavitatea bazinului mic, înapoia oaselor pubiene și deasupra diafragmei pelviene. **Enunțul corect este „B” și „E”.**

40. CS. Apexul vezicii urinare la bărbat limitrofează cu:

- A. Sigmoidul
- B. Porțiunea superioară a rectului
- C. Veziculele seminale
- D. Ansele intestinului subțire
- E. Peretele anterior al abdomenului

SC. In males the apex of the urinary bladder comes in contact with:

- A. Sigmoid colon
- B. Upper part of the rectum
- C. Seminal vesicles
- D. Loops of the small intestine
- E. Anterior abdominal wall

CS. Верхушка мочевого пузыря у мужчин граничит с:

- A. Сигмовидной кишкой
- B. Верхней частью прямой кишки

- C. Семенными пузырьками
- D. Петлями тонкой кишки
- E. Передней стенкой брюшной полости

Vârful sau apexul vezicii urinare se află înapoia simfizei pubiene, puțin inferior de marginea ei superioară. La vezica plină, vârful se deplasează în sus și înapoia peretelui anterior al abdomenului. Peritoneul aderent la vârful vezicii urinare este împins și el cranial. Acest detaliu anatomic are o importanță medico-chirurgicală. În caz de retenție de urină, fața anterioară a vezicii, liberă de peritoneu, oferă medicului posibilitatea de a executa puncția suprapubiană transcutanată, fără a deschide cavitatea peritoneală.

Enunțul corect este „E”.

41. CM. Fața posterioară a vezicii urinare la femeie vine în adiacență cu:

- A. Porțiunea superioară a rectului
- B. Ovarele
- C. Cecul
- D. Sigmoidul
- E. Uterul

MC. In females the posterior surface of the urinary bladder comes in contact with:

- A. Upper part of the rectum
- B. Ovaries
- C. Coecum
- D. Sigmoid colon
- E. Uterus

CM. Задняя поверхность мочевого пузыря у женщин соприкасается с:

- A. Верхней частью прямой кишки
- B. Яичниками
- C. Слепой кишкой
- D. Сигмовидной кишкой
- E. Маткой

Fața posterioară a vezicii urinare este acoperită de peritoneu, care se reflectă pe uter la femeie sau rect la bărbat. Fața posterioară vine în raport cu uterul la femeie, cu colonul sigmoid, cu ansele intestinului subțire și uneori cu apendicele vermiform, dacă acesta are poziție jos situată, fiind mai lung.

Enunțuri corecte „D” și „E”.

42. CS. Față de peritoneu vezica urinară în plenitudine, este situată:

- A. Intraperitoneal
- B. In cavitatea peritoneului
- C. Extraperitoneal
- D. Retroperitoneal
- E. Mezoperitoneal

SC. Which way is the full urinary bladder located in relation to the peritoneum:

- A. Intraperitoneally
- B. In the peritoneal cavity
- C. Extraperitoneally
- D. Retroperitoneally
- E. Mesoperitoneally

CS. По отношению к брюшине полный мочевой пузырь находится:

- A. Интраперитонеально
- B. В полости брюшины

- C. Экстраперитонеально
- D. Ретроперитонеально
- E. Мезоперитонеально

Peritoneul învelește inegal vezica. În plenitudine seroasa peritoneală acoperă fața posterioară și fețele laterale ale vezicii urinare și apoi se reflectă pe uter sau pe rect. În acest caz vezica este situată mezoperitoneal. **Enunțul corect este „E”.**

43. **CS. Vezica urinară goală în raport cu peritoneul este situată:**

- A. În cavitatea peritoneului
- B. Extraperitoneal
- C. Retroperitoneal
- D. Mezoperitoneal
- E. Intraperitoneal

SC. Which way is the empty urinary bladder located in relation to the:

- A. In the peritoneal cavity
- B. Extraperitoneally
- C. Retroperitoneally
- D. Mesoperitoneally
- E. Intraperitoneally

CS. Пустой мочевой пузырь по отношению к брюшине находится:

- A. В полости брюшины
- B. Экстраперитонеально
- C. Ретроперитонеально
- D. Мезоперитонеально
- E. Интраперитонеально

La golirea vezicii urinare peritoneul acoperă doar fața posterioară a ei, respectiv vezica ocupă o poziție extraperitoneală, fiind situată în spațiul pelvisubperitoneal.

Enunțul corect este „B”.

44. **CS. Tunica mucoasă a vezicii urinare aderă intim la cea musculară la nivelul:**

- A. Apexului
- B. Peretelui anterior
- C. Colului
- D. Triunghiului
- E. Corpului

SC. The mucous tunic of the urinary bladder adheres intimately to the muscular tunic at the level of the:

- A. Apex
- B. Anterior wall
- C. Neck (or cervix)
- D. Bladder trigone
- E. Body

CS. Слизистая оболочка мочевого пузыря плотно сращена с мышечной оболочкой на уровне:

- A. Верхушки
- B. Передней стенки
- C. Шейки
- D. Треугольника
- E. Тела

	<p>Tunica mucoasă căptușește suprafața internă a vezicii urinare și se continuă cu mucoasa ureterelor și a uretrei. La nivelul triunghiului vezical Lieutaud (<i>trigonum vesicae</i>) ea aderă intim la tunica musculară fără interpunerea unei baze submucoase. Enunțul corect este „D”.</p>
<p>45.</p>	<p>CS. Baza submucoasă a vezicii urinare lipsește în regiunea:</p> <p>A. Corpului B. Colului C. Fundului D. Apexului E. Triunghiului</p> <p>SC. Submucosa of the urinary bladder is absent in the following regions:</p> <p>A. Body B. Neck C. Fundus D. Apex E. Bladder trigone</p> <p>CS. Подслизистая основа мочевого пузыря отсутствует в:</p> <p>A. Теле B. Шейке C. Области дна D. Верхушке E. Области треугольника</p> <p>Submucoasa, o pătură de țesut conjunctiv, lipsește la nivelul trigonului vezical Lieutaud. Enunțul corect este „E”.</p>
<p>46.</p>	<p>CS. Sfîncterul vezicii urinare este format de:</p> <p>A. Stratul extern al tunicii musculare B. Stratul mediu al tunicii musculare C. Stratul intermediar al tunicii musculare D. Stratul intern al tunicii musculare E. Stratul oblic al tunicii musculare</p> <p>SC. The urinary bladder sphincter consists of the:</p> <p>A. Outer layer of the muscular tunic B. Middle layer of the muscular tunic C. Intermediate layer of the muscular tunic D. Inner layer of the muscular tunic E. Oblique layer of the muscular tunic</p> <p>CS. Сфинктер мочевого пузыря образован:</p> <p>A. Наружным слоем мышечной оболочки B. Средним слоем мышечной оболочки C. Промежуточным слоем мышечной оболочки D. Внутренним слоем мышечной оболочки E. Косым слоем мышечной оболочки</p> <p>Cele trei straturi ale tunicii musculare a vezicii urinare se continuă unul cu altul formând o unitate funcțională, <i>m. detrusor vesicae</i>, contracția căruia are ca rezultat evacuarea completă a conținutului vezical. Tunica musculară a vezicii (stratul mijlociu cu fibre circulare) se continuă pe porțiunea inițială a uretrei, pe care o învelește circular formând <i>m. sphincter vesicae</i>, numit și sfîncterul intern (neted) al uretrei (inelul Mersier). Enunțul corect este „B”.</p>

47.	<p>CS. Forma vezicii urinare la nou-născut este:</p> <p>A. Cilindrică B. Conică C. Ovală D. Sferoidă E. Fusiformă</p> <p>SC. The shape of the newborn`s bladder is:</p> <p>A. Cylindrical B. Conical C. Oval D. Spheroid E. Fusiform (or spindle-shaped)</p> <p>CS. Форма мочевого пузыря у новорождённых:</p> <p>A. Цилиндрическая B. Коническая C. Овальная D. Сферическая E. Веретенообразная</p> <p>Veziica nou-născutului are un aspect fusiform. Chiar când este goală, ea este situată în întregime în cavitatea abdominală, înapoia peretelui anterior al acestei cavități. Pe măsură ce copilul crește, bazinul se dezvoltă și vezica „descinde”, ocupându-și locul în bazinul mic în decursul celui de-al treilea an. <i>Enunțul corect este „E”.</i></p>
48.	<p>CS. Forma vezicii urinare la copil în primii ani de viață este:</p> <p>A. Fuziformă B. Piriformă C. Conică D. Ovală E. Cilindrică</p> <p>SC. The shape of the infant`s bladder is:</p> <p>A. Fusiform (or spindle-shaped) B. Piriform (or pear-shaped) C. Conical D. Oval E. Cylindrical</p> <p>CS. Форма мочевого пузыря у ребёнка в первые годы жизни:</p> <p>A. Веретенообразная B. Грушевидная C. Коническая D. Овальная E. Цилиндрическая</p> <p>La copii în primii ani de viață vezica este piriformă. <i>Enunțul corect este „B”.</i></p>
49.	<p>CS. Uvula vezicii urinare se află:</p> <p>A. Lângă orificiul de deschidere a ureterului stâng B. Lângă orificiul intern al uretrei C. Lângă orificiul de deschidere a ureterului drept D. La nivelul de deschidere a orificiilor ambelor uretere E. La nivelul bazei triunghiului vezical</p>

SC. The uvula of the urinary bladder is located:

- A. Near the left ureteral orifice
- B. Near the internal urethral orifice
- C. Near the right ureteral orifice
- D. At the level of the orifices of the both ureters
- E. At the base of the bladder trigone

CS. Uvula (язычок) мочевого пузыря находится:

- A. Возле левого мочеточникового отверстия
- B. Возле внутреннего отверстия мочеиспускательного канала
- C. На уровне основания мочепузырного треугольника
- D. Возле обоих мочеточниковых отверстий
- E. Возле правого мочеточникового отверстия

Uvula vezicii (*uvula vesicae*), valva sau lingula Ammussat, situată la nivelul unghiului inferior al trigonului vezical Lieutaud, proemină și formează un mic con, care pătrunde în partea posterioară a orificiului intern al uretrei, contribuind la închiderea lui.

Enunțul corect este „B”.

50. CM. Notați tunicile pe care le va străpunge acul seringii în caz de puncție a vezicii urinare:

- A. Peritoneul
- B. Tunica fibroasă
- C. Tunica musculară
- D. Submucoasa
- E. Tunica mucoasă

MC. Note the order of the tunics which will be pierced with a syringe needle in case of the puncture of the urinary bladder:

- A. Peritoneum
- B. Fibrous tunic
- C. Mucous tunic
- D. Submucosa
- E. Muscular tunic

CM. Какие оболочки прободает иголка шприца при пункции мочевого пузыря:

- A. Брюшину
- B. Фиброзную оболочку
- C. Слизистую оболочку
- D. Подслизистую
- E. Мышечную оболочку

În caz de puncție a vezicii urinare (puncție suprapubiană transcutanată) acul seringii va străpunge peretele anterior al abdomenului și tunicile musculară, submucoasă și mucoasă ale vezicii. Peritoneul nu va fi atins, fiind deplasat cranial de vezica urinară plină.

Enunțuri corecte sunt „C”, „D” și „E”.

51. CS. Uretra:

- A. Are o lungime de cca 16 cm la bărbat și de 4 cm la femeie
- B. Lumenul ei la bărbat e mai larg
- C. La femeie prezintă 2 curburi și trei porțiuni
- D. La bărbat lungimea ei este variabilă și depinde de starea penisului (flasc sau în erecție)
- E. La bărbat este rectilinie

SC. The urethra:

- A. Has a length of about 16 cm in male and 4 cm in female

- B. Its lumen is larger in male
- C. Female urethra has two curvatures and three portions
- D. Is of variable length in male; it depends on the condition of the penis (flaccid or erect)
- E. Is straight males

CS. Мочепускающий канал:

- A. Имеет длину около 16 см у мужчин и 4 см – у женщин
- B. Просвет у мужчин больше
- C. У женщин имеет 2 изгиба и 3 части
- D. У мужчин длина варьирует в зависимости от состояния мужского полового члена (расслаблен или в эрекции)
- E. У мужчин прямой

Uretra se prezintă diferit la bărbat și la femeie. *Uretra masculină*, un tub cu o lungime de 15-20 cm, căreia i se descriu patru porțiuni (intramurală sau preprostatică, prostatică, intermediară sau membranoasă și spongioasă) și două curburi (are aspectul literei „S”). Lumenul uretrei masculine prezintă patru porțiuni strâmtate, între care există porțiuni dilatate. Uretra feminină are o lungime de 3-5 cm, prezintă două porțiuni (intramurală și perineală) și este aproape rectilinie.

Enunțul corect este „A”.

52. CS. Voluntar e sfincterul uretrei:

- A. Intermediar
- B. Intern
- C. Extern
- D. Glandopenian
- E. Intravezical

SC. Which of the following urethral sphincters is voluntary:

- A. Intermediate
- B. Internal
- C. External
- D. Glandopenile
- E. Intravesical

CS. Какой сфинктер у мочеиспускательного канала произволен:

- A. Промежуточный
- B. Внутренний
- C. Наружный
- D. На головке полового члена
- E. В стенке мочевого пузыря

Uretri i se descriu două sfinctere: unul intern (involuntar), format din fibre musculare netete situate în jurul colului vezicii și porțiunii inițiale a uretrei (*m. sphincter vesicae*), și altul extern (voluntar) denumit și mușchiul Wilson sau Guthrie, format din fibre musculare striate, care înconjoară porțiunea membranoasă a uretrei masculine sau porțiunea perineală a uretrei feminine (*m. sphincter uretrae*).

Enunțul corect este „C”.

53. CS. La bărbat uretra are funcție:

- A. Erectilă
- B. De evacuare a urinei și a spermei
- C. De evacuare a urinei și ejaculatoare
- D. De evitare a refluxului urinar
- E. De relaxare a corpilor cavernoși

SC. The male urethra has the following function:

- A. Erectile
- B. Discharge of urine and semen
- C. Discharge of urine and ejaculatory function
- D. Prevention of the urinary reflux
- E. Relaxation of the *corpora cavernosa*

CS. Мочепускающий канал у мужчин выполняет функции:

- A. Эрекции
- B. Выведение мочи и спермы
- C. Выведение мочи и семяизвержение
- D. Выведение мочи
- E. Расслабление пещеристых тел

Uretra la bărbat este un organ comun al sistemului urinar și al celui genital. Uretra masculină servește la evacuarea urinei în timpul micțiunii și a spermei în timpul ejaculării.

Enunțul corect este „B”.

54. CM. Funcțiile rinichilor:

- A. Producerea urinei
- B. Evacuarea urinei
- C. Depou a urinei
- D. Termoreglare
- E. Endocrină

MC. The functions of the kidney are:

- A. Production of urine
- B. Discharge of urine
- C. Storage of urine
- D. Thermoregulatory
- E. Endocrine

CM. Функции почек:

- A. Выработка мочи
- B. Выделение мочи
- C. Депо мочи
- D. Терморегуляция
- E. Эндокринная

Rinichii îndeplinesc în organism două funcții majore: 1) produc și excretă urina, astfel este reglată compoziția mediului intern al organismului, respectiv echilibrul hidro-salin și acido-bazic; 2) exercită, de asemenea, funcții endocrine asupra presiunii arteriale (renina) și hematopoiezei (eritropoietina).

Enunțuri corecte sunt „A” și „E”.

55. CM. Rinichii prezintă:

- A. Două fețe – anterioară și posterioară
- B. Două margini – laterală și medială
- C. Două extremități – superioară și inferioară
- D. Un sinus
- E. Un ax longitudinal paralel cu coloana vertebrală

MC. Kidneys have:

- A. Two surfaces - anterior and posterior
- B. Two margins - lateral and medial
- C. Two poles (or extremities) - superior and inferior

- D. A renal sinus
- E. A longitudinal axis parallel with vertebral column

СМ. Почки имеют:

- A. Две поверхности – передняя и задняя
- B. Два края – латеральный и медиальный
- C. Два полюса – верхний и нижний
- D. Почечные ворота, переходящие в почечную лоханку
- E. Продольную ось расположенную параллельно позвоночному столбу

Rinichii au formă de bob de fasole și prezintă: *două fețe*, anterioară și posterioară; *două margini*, laterală și medială; *doi poli* sau *extremități*, superioară și inferioară. La mijlocul marginii mediale se găsește hilul renal, care conduce în sinusul renal. Axul longitudinal al rinichilor este oblic, orientat din sus în jos și lateral, motiv pentru care extremitățile superioare ale rinichilor sunt mai apropiate (6-7 cm), iar cele inferioare sunt mai îndepărtate (10-12 cm). **Enunțurile corecte sunt „A”, „B”, „C” și „D”.**

56. СМ. Rinichii sunt menținuți în poziția lor prin:

- A. Loja renală
- B. Pediculul renal
- C. Fascia renală
- D. Ligamentele peritoneale
- E. Presa abdominală

MC. Kidneys are maintained in their position by the:

- A. Renal bed
- B. Renal pedicle
- C. Renal fascia
- D. Peritoneal ligaments
- E. Intra-abdominal pressure

СМ. Топографическое расположение почек обеспечивается:

- A. Почечным ложем
- B. Почечной ножкой
- C. Почечной фасцией
- D. Брюшинными связками
- E. Внутривнутрибрюшным давлением

Mijloacele de fixare ale rinichiului sunt: 1) pediculul renal (vena renală, artera renală, pelvisul renal); 2) loja renală (Morris); 3) capsula adipoasă sau grăsimea perirenală; 4) fascia renală (Gerota); 5) grăsimea pararenală Gerota; 6) peritoneul; 7) visceralele din vecinătate. Un rol deosebit în fixarea rinichilor îi revine presei abdominale, care îi aplică pe peretele posterior al abdomenului.

Enunțuri corecte sunt „A”, „B”, „C” și „E”.

57. СМ. Pentru a se constata poziția anatomică a rinichilor se va ține cont de:

- A. Fețele anterioară și posterioară
- B. Marginile medială și laterală
- C. Extremitățile superioară și inferioară
- D. Ordinea în care sunt situate elementele pediculare
- E. Dimensiunile buzelor sinusului renal

MC. To find the anatomical position of the kidneys the following elements should be taken into account:

- A. Anterior and posterior surfaces
- B. Medial and lateral margins (or borders)

- C. Superior and inferior poles (or extremities)
- D. Order in which the elements of the renal pedicle are located
- E. Dimensions of the kidneys

СМ. Чтобы определить правильное анатомическое положение почек, надо учитывать:

- A. Переднюю и заднюю поверхности
- B. Медиальный и латеральный края
- C. Верхний и нижний полюса
- D. В каком порядке расположены элементы почечной ножки
- E. Размеры почечных сосочков

Pentru a constata poziția anatomică a rinichiului se va ține cont de conformația externă a rinichiului (fețe, margini, extremități), de poziția hilului și dimensiunile buzelor ce-l delimitează, precum și de topografia elementelor pediculului renal. *Enunțuri corecte sunt „A”, „B”, „C” și „D”.*

58. СМ. Cu privire la raporturile rinichilor cu coastele:

- A. Extremitățile superioare ale ambilor rinichi se află la nivelul coastei XI
- B. Coasta XII se proiectează pe fața posterioară a rinichiului stâng aproximativ la jumătatea distanței dintre cele două extremități ale acestuia
- C. Pe fața posterioară a rinichiului drept coasta XII se proiectează la un nivel aflat mai aproape de polul renal superior
- D. Raporturile rinichilor cu coastele variază în funcție de vârstă, gen, tip constituțional etc.
- E. Nici o afirmație corectă

MC. Which of the following statements regarding the relations of the kidneys with the ribs is true:

- A. The superior extremities of both kidneys are located at the level of the XI rib
- B. The XII rib projects on the posterior surface of the left kidney approximately at the midway distance between two extremities
- C. The XII rib projects on the posterior surface of the right kidney closer to its superior extremity
- D. The relations of the kidneys with the ribs may vary by age, gender, constitutional type etc
- E. None of given statements is correct

СМ. Взаимоотношение почек с рёбрами:

- A. Верхние полюса обеих почек находятся на уровне XI ребра
- B. XII ребро проецируется на задней поверхности левой почки, почти на середине расстояния между полюсами
- C. На задней поверхности правой почки XII ребро проецируется ближе к верхнему полюсу
- D. Взаимоотношение почек с рёбрами варьирует от возраста функции, пола, типа конституции
- E. Ни одного правильного ответа

Rinichiul stâng are raporturi cu coastele XI-XII, rinichiul drept – doar cu coasta a XII. Extremitatea superioară a rinichiului stâng se află la nivelul coastei XI, coasta a XII intersectează fața posterioară a acestuia aproximativ la jumătatea distanței dintre cele două extremități. Coasta a XII intersectează fața posterioară a rinichiului drept la un nivel aflat mai aproape de polul său superior. Raportul rinichiului cu coasta a XII depinde de lungimea acesteia. *Enunțuri corecte sunt „B” și „C”.*

59. СМ. Capsulele rinichiului:

- A. Adventicea
- B. Fibroasă

- C. Adipoasă
- D. Fascia renală
- E. Mucoasă

MC. Kidney capsules are:

- A. Adventitia
- B. Fibrous
- C. Adipose
- D. Renal fascia
- E. Mucous

CM. Оболочки почек:

- A. Адвентициальная
- B. Фиброзная
- C. Жировая
- D. Почечная фасция
- E. Слизистая

Rinichiul prezintă două capsule: o *capsulă fibroasă*, numită și capsulă proprie, care se desprinde cu ușurință de la parenchimul renal, și o *capsulă adipoasă* (grăsimea perirenală), situată între fascia renală și capsula fibroasă a rinichiului. **Enunțuri corecte sunt „B” și „C”.**

60. CM. În hilul rinichiului intră:

- A. Vena renală
- B. Artera renală
- C. Nervi
- D. Ureterul
- E. Vase limfatice

MC. The following elements enter the kidney through the renal hilum:

- A. Renal vein
- B. Renal artery
- C. Nerves
- D. Ureter
- E. Lymphatic vessels

CM. В почечные ворота входят:

- A. Почечная вена
- B. Почечная артерия
- C. Нервы
- D. Мочеточник
- E. Лимфатические сосуды

În hilul rinichiului intră artera renală (ramură a aortei abdominale), însoțită de plexul nervos renal, un plex vegetativ cu acțiune vasomotorie, ce reglează debitul sangvin intrarenal. **Enunțuri corecte sunt „B” și „C”.**

61. CM. Din rinichi prin hil ies:

- A. Vasele limfatice
- B. Artera renală
- C. Ureterul
- D. Nervi
- E. Vena renală

MC. The following elements leave the kidney through the renal hilum:

- A. Lymphatic vessels

- B. Renal artery
- C. Ureter
- D. Nerves
- E. Renal vein

СМ. Из ворот почек выходят:

- A. Лимфатические сосуды
- B. Почечная артерия
- C. Мочеточник
- D. Нервы
- E. Почечная вена

Din rinichi prin hil ies vena renală, însoțită de vase limfatice și pelvisul renal (porțiunea sa extrarenală). Rar, pelvisul renal poate fi localizat în totalitate în sinusul renal; în acest caz ureterul iese prin hil, continuându-se cu porțiunea sa abdominală. **Enunțuri corecte sunt „A”, „C” și „E”.**

62. СМ. Cu privire la pediculul renal:

- A. Se proiectează la nivelul orizontalei, trasate prin discul dintre vertebrele toracică XII și lombară I
- B. Constă din arteră, venă, pelvisul renal, vase limfatice și plexul nervos renal
- C. În cadrul lui pelvisul ocupă planul posterior, vena – pe cel anterior (în majoritatea cazurilor)
- D. Vena din componența pediculului stâng este mai scurtă, iar artera – mai lungă
- E. La rinichiul mobil (flotant) este alungit

MC. Which of the following statements regarding the renal pedicle is true:

- A. It projects at the level of the horizontal line, drawn through the disc between the XII thoracic and the I lumbar vertebrae
- B. It consists of the artery, vein, renal pelvis, lymph vessels and the renal nerve plexus
- C. At the level of the hilum the renal pelvis occupies the posterior position, renal vein – the anterior position (in most of cases)
- D. The vein of the left renal pedicle is shorter, and the artery is longer
- E. Floating kidney has an elongated renal pedicle

СМ. Что касается почечной ножки:

- A. Проецируется на уровне горизонтали, идущей через межпозвоночный диск, между XII грудным и I поясничным позвонками
- B. Состоит из артерии, вены, почечной лоханки, лимфатических сосудов и почечного нервного сплетения
- C. (Почечной ножки) лоханка находится на заднем плане, вена – на переднем (в большинстве случаев)
- D. Вена в составе левой ножки короче, а артерия длиннее
- E. В блуждающей почке она удлинена

Pediculul renal se proiectează la nivelul vertebrelor lombare I-II. El este format de vena renală (planul anterior), artera renală (planul mijlociu) și pelvisul renal (planul posterior). Acestora li se mai adaugă vase limfatice și plexul nervos renal. Dintre cele trei elemente principale, pelvisul renal are o situație constantă, fiind așezat înapoia vaselor. Cât despre raporturile dintre arteră și venă, ele sunt variabile; în majoritatea cazurilor vena se află într-un plan anterior. Deoarece aorta abdominală este situată la stânga liniei mediane, artera renală dreaptă este mai lungă decât cea stângă. Venele renale se varsă în vena cavă inferioară. Vena renală dreaptă este mai scurtă decât cea stângă (invers ca la arterele omonime), deoarece vena cavă inferioară este situată la dreapta planului median. Un rinichi mobil are un pedicul alungit (însă artera își ia originea normală din aortă, iar vena se varsă în vena cava inferioară).

Enunțuri corecte sunt „B”, „C” și „E”.

63.	<p>CM. Aparatul de fixare a rinichiului este constituit din:</p> <p>A. Loja renală B. Stâlpii diafragmei C. Pediculul renal D. Presiunea intraabdominală E. Capsulele renale</p> <p>MC. Fixation apparatus of the kidney comprises:</p> <p>A. Renal bed B. Crura of the diaphragm C. Renal pedicle D. Intraabdominal pressure E. Renal capsules</p> <p>СМ. Фиксирующий аппарат почек состоит из:</p> <p>A. Почечного ложа B. Ножки диафрагмы C. Почечной ножки D. Внутривнутрибрюшного давления E. Оболочки почек</p> <p>Mijloacele de fixare ale rinichiului sunt: 1) pediculul renal (vena renală, artera renală, pelvisul renal); 2) loja renală (Morris); 3) capsula adipoasă sau grăsimea perirenală; 4) fascia renală (Gerota); 5) grăsimea pararenală Gerota; 6) peritoneul; 7) viscerele din vecinătate. Un rol deosebit în fixarea rinichilor îi revine presei abdominale, care îi aplică pe peretele posterior al abdomenului. <i>Enunțuri corecte sunt „A”, „C”, „D” și „E”.</i></p>
64.	<p>CS. Structurile ce urmează sunt situate anterior de rinichiul drept cu excepția:</p> <p>A. Lobului drept al ficatului B. Porțiunii descendente a duodenului C. Flexurii hepatice D. Anselor intestinului subțire E. Capului pancreasului</p> <p>SC. The following structures are located in front of the right kidney, except the:</p> <p>A. Right lobe of the liver B. Descending portion of the duodenum C. Hepatic flexure D. Small intestine loops E. Head of the pancreas</p> <p>СS. Следующие образования находятся впереди правой почки, за исключением:</p> <p>A. Правой доли печени B. Нисходящей части двенадцатиперстной кишки C. Печёночного изгиба D. Петли тонкой кишки E. Головки поджелудочной железы</p> <p>Raporturile feței anterioare sunt diferite la cei doi rinichi. Fața anterioară a rinichiului drept vine în raport cu fața viscerală a lobului drept al ficatului, cu flexura colică dreaptă (sau flexura hepatică), cu porțiunea descendentă a duodenului (raport direct fără interpunerea peritoneului) și cu ansele intestinului subțire. <i>Enunțul corect este „E”.</i></p>
65.	<p>CM. Elementele pediculului renal:</p> <p>A. Bazinetul renal B. Vena renală</p>

- C. Artera renală
- D. Fascia renală
- E. Ureterul

MC. Elements of the renal pedicle are the:

- A. Renal pelvis
- B. Renal vein
- C. Renal artery
- D. Renal fascia
- E. Ureter

CM. Элементы почечной ножки:

- A. Почечная лоханка
- B. Почечная вена
- C. Почечная артерия
- D. Почечная фасция
- E. Мочеточник

Pediculul renal este format de vena renală, artera renală și bazinetul renal (porțiunea sa extrarenală), precum și vase limfatice, și plexul nervos renal.

Enunțuri corecte sunt „A”, „B” și „C”.

66. CM. La rinichi se disting:

- A. Polul anterior
- B. Polul superior
- C. Polul inferior
- D. Polul posterior
- E. Polul medial

MC. The kidneys have the:

- A. Anterior pole
- B. Superior pole
- C. Inferior pole
- D. Posterior pole
- E. Medial pole

CM. В почке различаем:

- A. Передний полюс
- B. Верхний полюс
- C. Нижний полюс
- D. Задний полюс
- E. Медиальный полюс

Rinichii prezintă: doi poli (superior și inferior), două fețe (anterioară și posterioară) și două margini (medială și laterală). *Enunțuri corecte sunt „B” și „C”.*

67. CM. Rinichilor li se descriu fețele:

- A. Anterioară
- B. Medială
- C. Laterală
- D. Posterioară
- E. Superioară

MC. The kidneys have the following surfaces:

- A. Anterior
- B. Medial

- C. Lateral
- D. Posterior
- E. Superior

СМ. Почки имеют следующие поверхности:

- A. Передняя
- B. Медиальная
- C. Латеральная
- D. Задняя
- E. Верхняя

Rinichii prezintă: doi poli (superior și inferior), două fețe (anterioară și posterioară) și două margini (medială și laterală).

Enunțuri corecte sunt „A” și „D”.

68. **СМ. În sinusul renal se află:**

- A. Bazinetul renal
- B. Piramidele renale
- C. Caliciile mici
- D. Coloanele renale
- E. Caliciile mari

MC. The following structures are located in the renal sinus:

- A. Renal pelvis
- B. Renal pyramids
- C. Minor renal calyces
- D. Renal columns
- E. Major renal calyces

СМ. В почечной пазухе находится:

- A. Почечная лоханка
- B. Пирамиды
- C. Малые чашки
- D. Почечные столбы
- E. Большие чашки

Sinusul renal este o excavație situată în interiorul rinichiului. El conține multă grăsime, vase, nervi, precum și căile excretoare ale rinichiului (caliciile și pelvisul renal).

Enunțuri corecte sunt „A”, „C” și „E”.

69. **СМ. Rinichiul stâng:**

- A. Este situat mai jos decât cel drept
- B. Pe peretele anterior al abdomenului se proiectează în regiunile epigastrică și abdominală laterală stângă
- C. Are o venă mai lungă decât cea a rinichiului drept
- D. Marginea lui laterală are raporturi cu splina și colonul descendent
- E. E mai mobil în raport cu cel drept

MC. The left kidney:

- A. Has a lower position than the right one
- B. It projects in the epigastric and the left lateral abdominal regions on the anterior abdominal wall
- C. It has a longer renal vein than the right kidney
- D. Lateral border has relations with the spleen and the descending colon
- E. It is more movable than the right one

СМ. Левая почка:

- A. Расположена ниже, чем правая
- B. На передней стенке живота проецируется в надчревной области и левой латеральной области живота
- C. Вена длиннее, чем в правой почке
- D. Латеральный край прилегает к селезёнке и нисходящей ободочной кишке
- E. Становится более мобильной по сравнению с правой

Rinichiul drept este situat, de obicei cu 1-2 cm mai jos decât cel stâng, din cauza ficatului. Aria de proiecție a rinichiului stâng pe peretele anterior al abdomenului se suprapune în zonele adiacente ale regiunilor epigastrică și abdominală laterală stângă. Rinichiul stâng este mai bine fixat decât cel drept (corpul pancreasului situat pe fața sa anterioară, poziția venei suprarenale, ce se varsă în vena renală stângă etc.). Are o venă mai lungă decât rinichiul drept, fiindcă vena cava inferioară (în care se varsă vena renală) este situată la dreapta liniei mediane. Marginea laterală a rinichiului stâng are raporturi cu fața renală a splinei și cu colonul descendent. **Enunțuri corecte sunt „B”, „C” și „D”.**

70. СМ. Fața anterioară a rinichiului stâng vine în raport cu:

- A. Fața renală a splinei
- B. Fața posterioară și curbura mare a stomacului
- C. Corpul pancreasului
- D. Artera și vena lienală
- E. Colonul transvers și flexura colică stângă

MC. The anterior surface of the left kidney comes in contact with:

- A. Renal surface of the spleen
- B. Posterior surface and greater curvature of the stomach
- C. Body of the pancreas
- D. Splenic artery and vein
- E. Transverse colon and left colic flexure

СМ. Передняя поверхность левой почки находится во взаимоотношении с:

- A. Почечной поверхностью селезёнки
- B. С задней поверхностью и большой кривизной желудка
- C. Телом поджелудочной железы
- D. Селезёночной артерией и веной
- E. Поперечно-ободочной и левым изгибом ободочной кишки

Fața anterioară a rinichiului stâng vine în raport cu fața renală a splinei, cu fața posterioară și curbura mare a stomacului, cu corpul pancreasului, deasupra căruia se găsesc vasele lienale, cu flexura colică stângă și colonul descendent, cu ansele jejunale. **Enunțuri corecte sunt „A”, „B”, „C” și „D”.**

71. СМ. Rinichiul drept:

- A. Se proiectează pe peretele anterior al abdomenului în regiunile epigastrică, ombilicală și abdominală laterală dreaptă
- B. Posterior vine în raport cu diafragma și cu mușchii psoas mare și pătratul lombelor
- C. Hilul lui se află la nivelul vertebrei lombare II
- D. Printr-o foiță de peritoneu fața lui anterioară e separată de duoden
- E. Extremitatea inferioară coboară până la nivelul orizontalei, trasate prin crestele iliace

MC. Which of the following statements about right kidney is true:

- A. Projects on the anterior abdominal wall in the epigastric, umbilical and right lateral abdominal regions
- B. Posteriorly it comes in contact with the diaphragm, psoas major and quadratus lumborum muscles

- C. The renal hilum is located at the level of the LII vertebra
- D. Its anterior surface is separated from the duodenum by the layer of the peritoneum
- E. Its inferior pole descends till the horizontal line, drawn through the iliac crests

СМ. Правая почка:

- A. Проецируется на передней стенке живота в надчревной, пупочной и правой латеральной областях живота
- B. Сзади прилегает к диафрагме, квадратной мышце поясницы и большой поясничной мышце
- C. Почечные ворота находятся на уровне второго поясничного позвонка
- D. Передняя поверхность отделена от двенадцатиперстной кишки тонким листком брюшины
- E. Нижний полюс опускается до горизонтали, соединяющей передние подвздошные ости

Aria de proiecție a rinichiului drept pe peretele anterior al abdomenului se suprapune în zonele adiacente ale regiunilor epigastrică, ombilicală și abdominală laterală dreaptă. Fața posterioară a celor doi rinichi au aceleași raporturi. Prin intermediul capsulei adipoase, lamelele posterioare a fasciei renale și a grăsimii pararenale față posterioară are raporturi cu stâlpii diafragmei, cu mușchiul psoas mare și cu mușchiul pătrat lombar. Fața anterioară a rinichiului drept este în raport direct cu porțiunea descendentă a duodenului fără interpunerea peritoneului. Extremitatea inferioară a rinichiului drept este cu 2-3 cm deasupra creastei iliace (la stânga cu 3-5 cm). Hilul renal se proiectează la nivelul vertebrei lombare II la dreapta (la nivelul L₁ la stânga). *Enunțuri corecte sunt „A”, „B” și „C”.*

72. СМ. Anterior de rinichiul drept sunt situate următoarele formațiuni, exceptând:

- A. Porțiunea descendentă a duodenului
- B. Flexura colică dreaptă
- C. Fața viscerală a ficatului
- D. Fața posterioară a ficatului
- E. Capul pancreasului

MC The following formations are located in front of the right kidney, except:

- A. Descending part of the duodenum
- B. Right colic flexure
- C. Visceral surface of the liver
- D. Posterior surface of the liver
- E. Head of the pancreas

СМ Впереди правой почки находятся следующие образования, исключая:

- A. Нисходящая часть двенадцатиперстной кишки
- B. Правый изгиб ободочной кишки
- C. Висцеральная поверхность печени
- D. Задняя поверхность печени
- E. Головка поджелудочной железы

Raporturile feței anterioare sunt diferite la cei doi rinichi. Fața anterioară a rinichiului drept vine în raport cu fața viscerală a lobului drept al ficatului, cu flexura colică dreaptă (sau flexura hepatică), cu porțiunea descendentă a duodenului (raport direct fără interpunerea peritoneului) și cu ansele intestinului subțire.

Enunțuri corecte sunt „D” și „E”.

73. CS Capsula adipoasă a rinichiului este mai bine dezvoltată:

- A. În regiunea hilului
- B. În regiunea polului inferior
- C. Pe fața anterioară

- D. Pe fața posterioară
- E. În regiunea polului superior

SC The adipose capsule of the kidney is well developed:

- A. At the level of the hilum
- B. At the level of the inferior pole
- C. On the anterior surface
- D. On the posterior surface
- E. At the level of the superior pole

CS Жировая капсула почки лучше развита:

- A. В области ворот почки
- B. В области нижнего полюса
- C. На передней поверхности
- D. На задней поверхности
- E. В области верхнего полюса

Între fascia renală și capsula fibroasă, ce învelește rinichiul, se găsește o masă de grăsime, numită *capsula adipoasă* sau *grăsimea perirenală*. Ea este mai abundentă pe fața posterioară a organului, decât pe fața anterioară. Grăsimea lipsește la nou-născut și începe să se dezvolte la pubertate. Este grăsime de rezervă, în caz de slăbire exagerată a individului ea se consumă și drept consecință, mobilitatea rinichiului crește. Prin hilul renal capsula adipoasă pătrunde și în sinusul renal. **Enunțul corect este „D”.**

74. CM Loja musculară a rinichiului este formată de:

- A. M. iliacus
- B. M. pătrat lombar
- C. M. pătrat al femurului
- D. M. obturator intern
- E. M. psoas mare

MC The muscular renal bed is formed by the:

- A. *M. iliacus*
- B. *M. quadratus lumborum*
- C. *M. quadratus femoris*
- D. *M. obturatorius internus*
- E. *M. psoas major*

CM Почечное ложе почек образовано:

- A. Подвздошной мышцей
- B. Квадратной поясничной мышцей
- C. Квадратной мышцей бедра
- D. Внутренней запирательной мышцей
- E. Большой поясничной мышцей

Loja musculară a rinichiului este formată de mușchii: pătrat lombar, psoas mare, transvers al abdomenului și de stâlpii diafragmei.

Enunțuri corecte sunt „B” și „E”.

75. CM Rinichiul drept limitrofează cu:

- A. Flexura colică dreaptă
- B. Ficatul
- C. Partea ascendentă a duodenului
- D. Partea descendentă a duodenului
- E. Pancreasul

MC The right kidney comes in contact with the:

- A. Right colic flexure
- B. Liver
- C. Ascending part of the duodenum
- D. Descending part of the duodenum
- E. Pancreas

СМ Правая почка граничит с:

- A. Правым изгибом ободочной кишки
- B. Печенью
- C. Восходящей частью двенадцатиперстной кишки
- D. Нисходящей частью двенадцатиперстной кишки
- E. Поджелудочной железой

Raporturile feței anterioare sunt diferite la cei doi rinichi. Fața anterioară a rinichiului drept vine în raport cu fața viscerală a lobului drept al ficatului, cu flexura colică dreaptă (sau flexura hepatică), cu porțiunea descendentă a duodenului (raport direct fără interpunerea peritoneului) și cu ansele intestinului subțire.

Enunțuri corecte sunt „A”, „B” și „D”.

76. СМ Rinichiul stâng vine în raport cu:

- A. Ficatul
- B. Stomacul
- C. Duodenul
- D. Pancreasul
- E. Splina

MC The left kidney comes in contact with the:

- A. Liver
- B. Stomach
- C. Duodenum
- D. Pancreas
- E. Spleen

СМ Левая почка соприкасается с:

- A. Печенью
- B. Желудком
- C. Двенадцатиперстной кишкой
- D. Поджелудочной железой
- E. Селезёнкой

Fața anterioară a rinichiului stâng vine în raport cu fața renală a splinei, cu fața posterioară și curbura mare a stomacului, cu corpul pancreasului, deasupra căruia se găsesc vasele lienale, cu flexura colică stângă și colonul descendent, cu ansele jejunale.

Enunțuri corecte sunt „B”, „D” și „E”.

77. СМ Rinichiul stâng limitrofează cu:

- A. Sigmoidul
- B. Ansele intestinului subțire
- C. Colonul descendent
- D. Flexura colică stângă
- E. Splina

MC The left kidney comes in contact with the:

- A. Sigmoid colon
- B. Small intestine loops

- C. Descending colon
- D. Left colic flexure
- E. Spleen

СМ **Левая почка граничит с:**

- A. Сигмовидной кишкой
- B. Петлями тонкой кишки
- C. Нисходящей ободочной кишкой
- D. Левым изгибом ободочной кишки
- E. Селезёнкой

Fața anterioară a rinichiului stâng vine în raport cu fața renală a splinei, cu fața posterioară și curbura mare a stomacului, cu corpul pancreasului, deasupra căruia se găsesc vasele lienale, cu flexura colică stângă și colonul descendent, cu ansele jejunale. **Enunțuri corecte sunt „B”, „C”, „D” și „E”.**

78. СМ **Pe o secțiune frontală a rinichiului se disting:**

- A. Capsula fibroasă
- B. Parenchimul renal
- C. Segmentele renale
- D. Papilele renale
- E. Caliciile intermediare

MC **The following structures are distinguished on the frontal cross-section of the kidney:**

- A. Fibrous capsule
- B. Renal parenchyma
- C. Renal segments
- D. Renal papillae
- E. Intermediate calyces

СМ **На фронтальном разрезе почек различают:**

- A. Фиброзную капсулу
- B. Паренхиму почек
- C. Почечные сегменты
- D. Почечные сосочки
- E. Промежуточные чашечки

Pe o secțiune frontală a rinichiului se disting: 1) capsula fibroasă; 2) parenchimul renal, format din corticală și medulară (precum și baza piramidelor renale cu vârful acestora, formând papile renale); 3) sinusul renal și conținutul său (grăsimi, vase, nervi, caliciile mici și mari și pelvisul renal). **Enunțuri corecte „A”, „B” și „D”.**

79. СМ **Lobația renală la exterior este vizibilă la:**

- A. Bărbat
- B. Femeie
- C. Nou-născut
- D. Făt
- E. Doar la unele animale

MC **The lobular kidney can be found:**

- A. In male
- B. In female
- C. In newborn
- D. In foetus
- E. Only in some animals

	<p>СМ Долевое строение почек снаружи видно у: A. Мужчин B. Женщин C. Новорождённого D. Плода E. У некоторых животных</p> <p>Rinichii pot fi subdivizați în lobi. Sunt animale la care rinichiul este format dintr-un singur lob (cobai, șoarece, iepure), fiind numit rinichi simplu sau unilobat. La cele mai multe animale însă, rinichii sunt compuși sau multilobați. La unele din ele lobația este vizibilă la exterior, macroscopic, lobi fiind separați prin șanțuri adânci. La om există o lobație la făt și nou-născut, ea se atenuază și apoi dispare (în jurul vârstei de 2-3 ani, mai rar se menține până la vârsta de 4 ani), astfel că organul devine neted și unic. Enunțuri corecte „C”, „D” și „E”.</p>
80.	<p>СМ În porțiunea radiată sunt situate: A. Corpusculul renal B. Nefronul C. Caliciile renale mici D. Porțiunile inițiale ale tuburilor renale colectoare E. Canalele renale rectilinii</p> <p>MC The following structures are located in the radiate portion: A. Renal corpuscles B. Nephron C. Minor renal calyces D. Initial portions of the renal collecting ducts E. Straight renal tubules</p> <p>СМ В лучистой части расположены: A. Почечное тельце B. Нефрон C. Малые почечные чашки D. Проксимальные отделы собирательных почечных канальцев E. Прямые почечные канальцы</p> <p>Porțiunea radiată din corticala renală conține tubi renali drepecți (<i>tubuli renales recti</i>) și porțiunile inițiale ale canalelor colectoare. Enunțuri corecte sunt „D” și „E”.</p>
81.	<p>СМ Substanța corticală conține: A. Septuri renale B. Canale renale papilare C. Porțiunea radiată D. Caliciile renale mici E. Porțiunea convolută</p> <p>MC The renal cortex contains the: A. Renal septa B. Papillary ducts C. Radiate portion D. Minor renal calyces E. Convoluted portion</p> <p>СМ Кортковое вещество содержит: A. Почечные перегородки B. Почечные сосочковые каналы</p>

- C. Лучистую часть
- D. Малые почечные чашки
- E. Свёрнутую часть

Substanța corticală este formată din două părți: porțiunea radiată și porțiunea convolută. *Porțiunea radiată* este formată din radiații medulare palide (sau piramide Ferrein), care se desprind de la baza piramidelor renale și se îndreaptă spre periferia rinichiului. În radiațiile medulare se conțin tubii renali drepecți și segmentele inițiale ale tubilor colector. *Porțiunea convolută*, de culoare mai închisă, este situată între piramidele Ferrein. În ea se găsesc corpusculii renali, tubii renali contorți, vase sangvine. Deci, în mijlocul radiației medulare se află canalul colector, dar în porțiunile convolute alăturate - totalitatea nefronilor tributari colectorului respectiv.

Enunțuri corecte „C” și „E”.

82. CM Piramida renală este alcătuită din:

- A. Tuburile renale colectoare
- B. Canalicule papilare
- C. Tuburile renale contorte
- D. Tuburile renale rectilinii
- E. Ansa nefronului

MC The renal pyramid consists of the:

- A. Renal collecting ducts
- B. Papillary ducts
- C. Convoluted renal tubules
- D. Straight renal tubules
- E. Loops of Henle

CM Почечная пирамида состоит из:

- A. Почечных собирательных канальцев
- B. Сосочковых канальцев
- C. Извитых почечных канальцев
- D. Прямых почечных канальцев
- E. Петли нефрона

În medulara renală se conțin: 1) segmentul intermediar al tubului renal (ansa nefronului Henle), 2) tubii colector și 3) ductele papilare.

Enunțuri corecte sunt „A”, „B” și „E”.

83. CM Nefronul este constituit din:

- A. Tubul colector
- B. Corpuscul renal
- C. Tubul renal cu segmentele lui proximal, intermediar și distal
- D. Aparatul fornical
- E. Ductul papilar

MC The nephron consists of the:

- A. Collecting duct
- B. Renal corpuscle
- C. Proximal, intermediate and distal segments of the renal tubule
- D. Fornical apparatus
- E. Papillary duct

CM Нефрон состоит из:

- A. Собирательного канала
- B. Почечного тельца

- C. Почечного канальца с проксимальной, промежуточной и дистальной частями
 D. Сводчатым аппаратом
 E. Сосочковым протоком

Nefronul este constituit din: 1) corpusculul renal Malpighi și 2) tubul renal (sau urinifer). *Corpusculii renali* sunt situați exclusiv în corticală și fiecare din ei constă din glomerul (un ghem de capilare) și capsula glomerulului (sau capsula lui Bowman). *Tubului renal* i se disting trei porțiuni: segmentul proximal (tubul contort de ordinul I), segmentul intermediar (ansa Henle) și segmentul distal (tub contort de ordinul II). Porțiunile tubului renal, situate în corticală sunt încolăcite și se numesc tubi renali contorți, porțiunile situate în medulară sunt dimpotrivă rectilinii și formează ansa nefronului (sau ansa Henle). **Corect „B” și „C”.**

84. CM Din componența nefronului fac parte:

- A. Corpusculul renal (Malpighi)
 B. Tubul renal cu segmentele lui proximal, intermediar și distal
 C. Tubul colector
 D. Ductul papilar
 E. Vasele sangvine și limfatice care irigă elementele enumerate

MC The nephron is composed of the:

- A. Renal corpuscle (of Malpighi)
 B. Proximal, intermediate and distal segments of the renal tubule
 C. Collecting duct
 D. Papillary duct
 E. Blood and lymph vessels that supply the items listed above

CM В состав нефрона входят:

- A. Почечное тельце (Мальпиги)
 B. Почечный канал с проксимальной, промежуточной и дистальной частями
 C. Собирательный канал
 D. Сосочковый проток
 E. Кровеносные и лимфатические сосуды, кровоснабжающие эти элементы

Nefronul este constituit din: 1) corpusculul renal Malpighi și 2) tubul renal (sau urinifer). *Corpusculii renali* sunt situați exclusiv în corticală și fiecare din ei constă din glomerul (un ghem de capilare) și capsula glomerulului (sau capsula lui Bowman). *Tubului renal* i se disting trei porțiuni: segmentul proximal (tubul contort de ordinul I), segmentul intermediar (ansa Henle) și segmentul distal (tub contort de ordinul II). Porțiunile tubului renal, situate în corticală sunt încolăcite și se numesc tubi renali contorți, porțiunile situate în medulară sunt dimpotrivă rectilinii și formează ansa nefronului (sau ansa Henle). **Enunțuri corecte sunt „A” și „B”.**

85. CS Nefronii juxtamedulari:

- A. Sunt cei mai numeroși
 B. Sunt localizați în medulara renală
 C. Au dimensiuni mai mari
 D. Constituie coloanele renale Bertin
 E. Toate false

SC The juxtamedullary nephrons:

- A. Are the most numerous
 B. They are located in the renal medulla
 C. They have larger sizes
 D. They form the renal columns (of Bertini)
 E. All statements are false

CS Юкстамедуллярные нефроны:

- A. Более многочисленные
- B. Расположены в мозговом веществе
- C. Большого размера
- D. Почечные столбы Бертин
- E. Все ложные

Majoritatea corpusculilor renali Malpighi sunt situați în corticala suprapiramidală; unii dintre ei au o situație superficială, alții – juxtamedulară. Din acest punct de vedere, există *nefroni corticali* (80-85%) ale căror corpusculi renali sunt situați superficial în corticală, având ansa Henle scurtă (~14 mm); și *nefroni juxtamedulari* (15-20%) situați la limita dintre corticală și medulară, care posedă o ansă Henle lungă (~26 mm), ce coboară adânc în medulară. **Enunțul corect este „C”.**

86. CM În pars convoluta se află:

- A. Porțiunile proximale și distale ale tuburilor renale contorte
- B. Canalele renale rectilinii
- C. Canalele renale colectoare
- D. Ansa Henle
- E. Corpusculii renali

MC The following structures are located in the pars convoluta:

- A. Proximal and distal convoluted tubules
- B. Straight renal tubules
- C. Renal collecting ducts
- D. Henle`s loop
- E. Renal corpuscles

CM В свёрнутой части находятся:

- A. Проксимальные и дистальные части извитых канальцев
- B. Прямые почечные каналы
- C. Собирательные почечные каналы
- D. Петля Генле
- E. Почечное тельце

În porțiunea convolută a corticalei renale se află: 1) *corpusculii renali* și 2) *tubii renali contorți* (aparținând segmentelor proximal și distal ale tubului renal). **Enunțuri corecte sunt „A” și „E”.**

87. CM Corpusculul renal este alcătuit din:

- A. Capsula glomerulului
- B. Rețeaua capilară peritubulară
- C. Canaliculele renale
- D. Ansa renală
- E. Glomerulul capilar

MC The renal corpuscle consists of:

- A. Glomerular capsule
- B. Peritubular capillary network
- C. Renal tubule
- D. Henle`s loop
- E. Glomerulus

CM Почечное тельце состоит из:

- A. Капсулы клубочка
- B. Перитубулярной капиллярной сети

- C. Почечных канальцев
- D. Почечной петли
- E. Капиллярного клубочка

Nefronul este constituit din:

1) corpusculul renal Malpighi și 2) tubul renal (sau urinifer). *Corpusculii renali* sunt situați exclusiv în corticală și fiecare din ei constă din glomerul (un ghem de capilare) și capsula glomerulului (sau capsula lui Bowman). *Tubului renal* i se disting trei porțiuni: segmentul proximal (tubul contort de ordinul I), segmentul intermediar (ansa Henle) și segmentul distal (tub contort de ordinul II). Porțiunile tubului renal, situate în corticală sunt încolăcite și se numesc tubi renali contorți, porțiunile situate în medulară sunt dimpotrivă rectilinii și formează ansa nefronului (sau ansa Henle).

Enunțuri corecte sunt „A” și „E”.

88. **CM Aparatul juxtaglomerular al rinichiului este constituit din:**

- A. Macula densa
- B. Celule granulare și agranulare din hilul glomerulului vascular
- C. Celulele capsulei glomerulului
- D. Celule epitelioide din peretele vasului eferent
- E. Celule epitelioide granulare și agranulare din peretele arteriolei aferente

MC The juxtaglomerular apparatus of the kidney comprises the:

- A. Macula densa
- B. Agranular and granular cells of the vascular hilum of the glomerulus
- C. Cells of the glomerular capsule
- D. Epithelioid cells, located in the wall of the efferent arteriole
- E. Agranular and granular epithelioid cells, located in the wall of the afferent arteriole

CM Юкстамедуллярный аппарат состоит из:

- A. Плотного пятна
- B. Зернистых и незернистых клеток ворот сосудистого клубочка
- C. Клеток капсулы клубочка
- D. Эпителиоидных клеток стенки эфферентного сосуда
- E. Зернистых и незернистых клеток стенки афферентной артериолы

Aparatul juxtaglomerular este constituit din trei grupe de celule: 1) *macula densa*, 2) *celule juxtaglomerulare* și 3) *celule mezangiale extraglomerulare*. *Macula densa* constă din celule epiteliale, situate în peretele tubulului contort distal; este o zonă chemosenzitivă, sensibilă la concentrațiile ionilor de Na din urina tubulară și determină eliberarea de renină din celulele juxtaglomerulare. *Celulele juxtaglomerulare (Goormaghtigh)* sunt concentrate în peretele arteriolei aferente, dar se găsesc în număr mai mic și în peretele arteriolei eferente, sunt celule mioepitelioide (celule musculare netede ale mediei, modificate) înalt specializate, ce conțin filamente contractile și granule neuroendocrine, secretoare de renină, care la rândul său, intervine în controlul presiunii arteriale. *Celulele mezangiale extraglomerulare* (sau perinița polară), situate între macula densa și unghiul format de arteriolele aferentă și eferentă, sunt miocite netede modificate, ce transmit semnalele emise de celulele maculei densa către celulele juxtaglomerulare efectoare.

Enunțuri corecte „A”, „D” și „E”.

89. **CS Aparatul juxtaglomerular al rinichiului produce:**

- A. Parotina
- B. Adrenalina
- C. Insulina
- D. Renina
- E. Eritropoietina

SC The juxtaglomerular apparatus of the kidney produces:

- A. Parotin
- B. Adrenalin
- C. Insulin
- D. Renin
- E. Erythropoietin

CS Юкстагломерулярный аппарат производит:

- A. Паротин
- B. Адреналин
- C. Инсулин
- D. Ренин
- E. Эритропоетин

La nivel renal sunt sintetizate renina și eritropoietina. Aparatul juxtaglomerular produce *renina*, enzimă proteolitică, secretată de celule juxtaglomerulare, care acționează asupra angiotensinogenului, transformându-l în angiotensină I și II, cu efect vasoconstrictor, provocând deci, creșterea presiunii sangvine. *Eritropoietina* este sintetizată la nivel renal (în proporție de 90 %) în celulele interstițiale peritubulare de la jonțiunea corticomedulară. Sinteza este stimulată de hipoxie, care rezultă din anemie sau ischemie la nivel renal. **Enunțul corect este „D”.**

90. CM Rinichiul este împărțit în următoarele segmente:

- A. Anterior inferior
- B. Inferior
- C. Inferior posterior
- D. Anterior superior
- E. Superior

MC Kidney is divided into the following segments:

- A. Anterior inferior
- B. Inferior
- C. Posterior inferior
- D. Anterior superior
- E. Superior

CM Почка разделена на следующие сегменты:

- A. Передний нижний
- B. Нижний
- C. Задний нижний
- D. Передний верхний
- E. Верхний

Rinichiul este împărțit în 5 segmente, fiecare dintre acestea fiind vascularizat de una dintre ramurile segmentare ale arterei renale:

1) segmentul renal superior; 2) segmentul renal anterior superior; 3) segmentul renal anterior inferior; 4) segmentul renal inferior; 5) segmentul renal posterior.

Enunțuri corecte sunt „A”, „B”, „D” și „E”.

91. CM Forma bazinetului renal:

- A. Ampulară
- B. Cilindrică
- C. Arborescentă
- D. Conică
- E. Mixtă

MC The shape of the renal pelvis can be:

- A. Ampullar
- B. Cylindrical
- C. Arborescent (as a tree) or dendritic
- D. Conical
- E. Mixed

СМ Формы почечной лоханки:

- A. Ампулярная
- B. Цилиндрическая
- C. Древоподобная
- D. Коническая
- E. Смешанная

Conform TA (1998) există două variante de formă a pelvisului renal:

1) *pelvis ramificat* (arborescent) sau *dendritic*, la care caliciile mici se unesc dând naștere caliciilor mari, care sunt lungi și înguste, iar pelvisul este mic și 2) *pelvisul ampular* cu calicii mici scurte și un pelvis larg și voluminos.

Enunțuri corecte sunt „A” și „C”.

92. СМ Pereții bazinetului și caliciilor renale sunt constituiți din:

- A. Adventice
- B. Tunica submucoasă
- C. Tunica musculară
- D. Tunica seroasă
- E. Tunica mucoasă

MC The walls of the renal pelvis and the renal calyces consist of the:

- A. Adventitia
- B. Submucosa
- C. Muscular tunic
- D. Serous tunic
- E. Mucous tunic

СМ Стенки почечной лоханки и почечных чашек образованы из:

- A. Адвентиции
- B. Подслизистой оболочки
- C. Мышечной оболочки
- D. Серозной оболочки
- E. Слизистой оболочки

Pereții bazinetului și caliciilor renale sunt constituiți din următoarele tunici: 1) *adventice*, formată din țesut conjunctiv; 2) *tunica musculară*, constituită din fibre musculare netede; 3) *tunica mucoasă*, alcătuită din uroteliu și corion (lamelă bazală). Tunica musculară a caliciilor și a pelvisului formează structuri sfincteriene: sfincterul fornixului, sfincterul caliciului, sfincterul pelvisului renal (ultimul dispus între pelvis și ureter). Dacă sfincterul caliciului este contractat urina se colectează în caliciu; dacă sfincterul fornixului se contractă, în timp ce sfincterul caliciului se relaxează, urina este expulzată din caliciu (sistolă și diastolă). **Enunțuri corecte sunt „A”, „C” și „E”.**

93. СМ Rolul aparatului fornical al rinichiului:

- A. Filtrația urinei
- B. Reglarea cantității de urină eliminată din canaliculele renale în caliciile mici
- C. Formarea urinei
- D. Reglarea presiunii din interiorul bazinetului
- E. Împiedicarea refluxul urinei

MC The functions of the fornical apparatus of the kidney are:

- A. Filtration of urine
- B. Regulation of the urine output from the renal tubules into the minor renal calyces
- C. Formation of urine
- D. Regulation of pressure inside the renal pelvis
- E. Prevention of the urinary reflux

СМ Роль форникального аппарата почек:

- A. Фильтрация мочи
- B. Регулирование количества мочи, выводимой из почечных канальцев в малые почечные чашки
- C. Образование мочи
- D. Регуляция давления внутри лоханки
- E. Препятствует обратному току мочи

Conform literaturii ruse de specialitate aparatul fornical al rinichiului reglează cantitatea de urină eliminată prin ductele papilare în caliciile mici, împiedică mișcare retrogradă a urinei dinspre caliciile renale spre parenchimul renal (refluxul intrarenal al urinei), reglează presiunea din interiorul bazinetului renal (presiunea ridicată ar conduce la apariția refluxului intrarenal). **Enunțuri corecte sunt „B”, „D” și „E”.**

94. СМ Caliciile mici sunt alcătuite din:

- A. Ampulă
- B. Fornice
- C. Infundibul
- D. Corp
- E. Col

MC The minor renal calyces consist of the:

- A. Ampulla
- B. Fornix
- C. Infundibulum
- D. Body
- E. Neck

СМ Малые чашки образованы из:

- A. Ампулы
- B. Свода
- C. Воронки
- D. Тела
- E. Шейки

Unui caliciu renal mic i se descriu: 1) un fornice (*fornix*), ce înconjoară papila renală; 2) o porțiune îngustă, numită col (*collum*); 3) caliciul propriu-zis.

Enunțuri corecte sunt „B” și „E”.

95. СМ Aparatul fornical al rinichiului este format din:

- A. M. sfincter fornicis
- B. M. longitudinalis calicis
- C. M. longitudinalis fornicis
- D. M. sfincter calicis
- E. M. levator fornicis

MC The fornical apparatus of the kidney consists of the:

- A. *M. sphincter fornicis*
- B. *M. longitudinalis calicis*
- C. *M. longitudinalis fornicis*

D. M. sphincter calycis
E. M. levator fornicis

СМ Форникальный аппарат почек образован из:

- A. Сжимателя свода
- B. Продольной мышцы чашечки
- C. Продольной мышцы свода
- D. Сфинктером чашечки
- E. Поднимателем свода

Tunica musculară a calicelor formează atât structuri sfincteriene dispuse circular, cât și mușchi longitudinali. Conform literaturii ruse de specialitate, tunica musculară a caliciilor mici formează 5 mușchi: 1) *m. levator fornicis*, 2) *m. sphincter fornicis*, 3) *m. longitudinalis calycis*, 4) *m. spiralis calycis*, 5) *m. sphincter calycis*, care împreună cu nervi, vase sangvine și limfatice constituie *aparatul fornical* al rinichiului. **Enunțuri corecte „A”, „B”, „D” și „E”.**

96. **СМ Holotopia rinichiului drept:**

- A. Reg. abdominală laterală dreaptă
- B. Reg. inghinală dreaptă
- C. Reg. epigastrică
- D. Reg. hipocondriacă dreaptă
- E. Reg. ombilicală

MC The holotopy of the right kidney is the:

- A. Right lateral abdominal region
- B. Right inguinal region
- C. Epigastric region
- D. Right hypochondriac region
- E. Umbilical region

СМ Голотопия правой почки:

- A. В правом отделе брюшной полости
- B. В правой подвздошной области
- C. В надчревной области
- D. В области правого подреберья
- E. В пупочной области

Aria de proiecție a rinichiului drept pe peretele anterior al abdomenului se suprapune în zonele adiacente ale regiunilor epigastrică, ombilicală și abdominală laterală dreaptă. Fața posterioară a celor doi rinichi au aceleași raporturi. Prin intermediul capsulei adipoase, lamelei posterioare a fasciei renale și a grăsimii pararenale fața posterioară are raporturi cu stâlpii diafragmei, cu mușchiul psoas mare și cu mușchiul pătrat lombar. Fața anterioară a rinichiului drept este în raport direct cu porțiunea descendentă a duodenului fără interpunerea peritoneului. Extremitatea inferioară a rinichiului drept este cu 2-3 cm deasupra creastei iliace (la stânga cu 3-5 cm). Hilul renal se proiectează la nivelul vertebrei lombare II la dreapta (la nivelul L₁ la stânga). **Enunțuri corecte sunt „A”, „C” și „E”.**

97. **СМ Holotopia rinichiului stâng:**

- A. Reg. ombilicală
- B. Reg. hipocondriacă stângă
- C. Reg. epigastrică
- D. Reg. inghinală stângă
- E. Reg. abdominală laterală stângă

MC The holotopy of the left kidney. It is located in the:

- A. Umbilical region
- B. Left hypochondriac region
- C. Epigastric region

- D. Left inguinal region
- E. Left lateral abdominal region

СМ Голотопия левой почки:

- A. В пупочной области
- B. В области левого подреберья
- C. В надчревной области
- D. В левой подвздошной области
- E. В левом отделе брюшной полости

Rinichiul drept este situat, de obicei cu 1-2 cm mai jos decât cel stâng, din cauza ficatului. Aria de proiecție a rinichiului stâng pe peretele anterior al abdomenului se suprapune în zonele adiacente ale regiunilor epigastrică și abdominală laterală stângă. Rinichiul stâng este mai bine fixat decât cel drept (corpul pancreasului situat pe fața sa anterioară, dispoziția venei suprarenale, ce se varsă în vena renală stângă etc.). Are o venă mai lungă decât rinichiul drept, fiindcă vena cava inferioară (în care se varsă vena renală) este situată la dreapta liniei mediane. Marginea laterală a rinichiului stâng are raporturi cu fața renală a splinei și cu colonul descendent.

Enunțuri corecte sunt „C” și „E”.

98. СМ. Distopia rinichilor:

- A. Toracală
- B. Femurală
- C. Sacrală
- D. Pelviană
- E. Iliacă

MC. The renal dystopia is:

- A. Thoracic
- B. Femoral
- C. Sacral
- D. Pelvic
- E. Iliac

СМ. Дистопия почек:

- A. Грудная
- B. Бедренная
- C. Крестцовая
- D. Газовая
- E. Подвздошная

În timpul vieții intrauterine are loc ascensiunea rinichiului din regiunea sacrală în cea lombară. Ectopia renală este o anomalie, ce se caracterizează prin poziția anormală congenitală a rinichiului, ce poate fi localizat *lombar inferior, iliac, pelvin* și, în rare cazuri, *toracic*. Lipsa ascensiunii este cauza unui rinichi pelvin, o ascensiune excesivă conduce la un rinichi toracic, o ascensiune de partea opusă conduce la o ectopie încrucișată (sau contralaterală). Vascularizația rinichiului ectopic este anormală.

Enunțuri corecte sunt „A”, „D” și „E”.

99. СМ. Anomaliile de structură a rinichilor:

- A. Polimegacalycis
- B. Multichistoză
- C. Rinichi bifurcat
- D. Rinichi lobulat
- E. Aplazie

MC. Structural abnormalities of the kidney are:

- A. Polymegacalyces
- B. Polycystic kidney
- C. Bifurcated kidney
- D. Lobular kidney
- E. Renal aplasia

СМ. Аномалии строения почек:

- A. Расширение чашечек почек
- B. Поликистоз
- C. Раздвоение почек
- D. Дольчатая почка
- E. Отсутствие почек

Anomalii de structură a rinichiului sunt: chistul renal unic congenital, displazia renală (sau rinichi displazic multichistic), rinichiul polichistic (anomalie genetică, cu afectare bilaterală). **Enunțuri corecte sunt „B” și „E”.**

100. CM. In procesul de evacuare a urinei prin calicii, bazinet și uretere are loc:

- A. Sistola
- B. Deplasarea ureterelor
- C. Con tracția musculaturii vezicii urinare
- D. Peristaltica
- E. Diastola

MC. Which of the following processes occurs during the evacuation of urine through the calyces, the pelvis and the ureters:

- A. Systole
- B. Displacement of the ureters
- C. Urinary bladder muscle contraction
- D. Peristalsis
- E. Diastole

СМ. В процессе выделения мочи через чашечки, лоханки и мочеточник происходит:

- A. Систола
- B. Перемещение мочеточников
- C. Сокращение мочевого пузыря
- D. Перистальтика
- E. Диастола

Tunica musculară a caliciilor mici este compusă din două tipuri distincte de celule musculare netede: tipice și atipice (după Grey's Anatomy, 2008). Celulele musculare atipice, *celule pacemaker*, au rol în inițierea *undelor peristaltice* de contracție, care se vor răspândi de-a lungul bazinetului și ureterului. Aceste unde peristaltice, cu o frecvență de 6 pe minut, sunt responsabile de trecerea urinei din caliciile și pelvisul renal în vezica urinară. După Ю. А. Пытель (1960) procesul de acumulare și evacuare a urinei la nivel de calicii și bazinet decurge în două faze: faza de diastolă cu o durată de 4 sec. și faza de sistolă ce durează 3 sec. Muschiul levator al fornicelui și longitudinal al caliciului dilată caliciile, contribuind la acumularea urinei (*diastolă*), iar mușchii sfincter al fornicelui și spiralat al caliciului îngustează caliciile, golindu-le de urină (*sistolă*).

Enunțuri corecte sunt „A”, „D” și „E”.

101. CM. Ureterele:

- A. Au o lungime de 30-35 cm
- B. Au trei porțiuni și trei strâmtări

- C. În cavitatea pelvisului se află anterior de artera iliacă internă
- D. La femeie porțiunea pelviană trece lateral de colul uterin
- E. Vin în raport cu vena cavă inferioară

MC. The ureter:

- A. Has a length of 30-35 cm
- B. Has three parts and three constrictions
- C. In the pelvic cavity it is located in front of the internal iliac artery
- D. In females the pelvic part passes laterally to the uterine cervix
- E. It comes in relation with the inferior vena cava

CM. Мочеточник:

- A. Длина 30 – 35 см
- B. Имеет 3 части и 3 сужения
- C. В полости таза находится впереди внутренней подвздошной артерии
- D. У женщин тазовая часть проходит латерально шейки матки
- E. Проходит рядом с нижней полой веной

Ureterele, conducte musculomembranoase, cu o lungime de cca 30-35 cm, prezintă trei porțiuni (după TA, 1998): 1) **porțiunea abdominală**, ce se întinde de la pelvisul renal până în dreptul strâmtorii superioare a bazinului (linia terminală); 2) **porțiunea pelviană**, ce coboară în bazin până la vezica urinară; 3) **porțiunea intravezicală** (sau intramurală), ce străbate oblic tunica musculară a vezicii, apoi trece între musculară și mucoasă pentru a se deschide în vezică. Ureterele prezintă o succesiune de zone dilatate și strâmtate: imediat după pelvisul renal o zonă îngustată, numită *col ureteral*, apoi o dilatare – fusul lombo-iliac, urmată la nivelul liniei terminale de *strâmtoarea marginală*, după care se dilată formând fusul pelvin, și în final se îngustează la nivelul pătrunderii în vezică. Porțiunea abdominală este încrucișată anterior de vasele testiculare la bărbat și vasele ovariene la femeie; medial ureterul vine în raport cu aorta abdominală la stânga, cu vena cavă inferioară la dreapta. În cavitatea bazinului ureterul (segmentul parietal) se află anterior de vasele iliace interne. Segmentul visceral al ureterului pelvian trece între vezica urinară și rect la bărbat (având raporturi cu ductul deferent și vezicula seminală); se află în baza ligamentului lat al uterului, trece lateral de colul uterin, apoi anterior de vagin la femeie și se deschide în vezica urinară.

Enunțuri corecte sunt „A”, „B”, „C” și „D”.

102. CM. Porțiunile ureterelor:

- A. Intramurală
- B. Abdominală
- C. Suprapelviană
- D. Pelviană
- E. Intravezicală

MC. The parts of the ureter are:

- A. Intramural
- B. Abdominal
- C. Suprapelvic
- D. Pelvic
- E. Intravesical

CM. Части мочеточника:

- A. Внутрстеночная
- B. Брюшная
- C. Надтазовая
- D. Тазовая
- E. Внутрипузырная

	<p>Ureterele, conducte musculomembranoase, cu o lungime de cca 30-35 cm, prezintă trei porțiuni (după TA, 1998):</p> <ol style="list-style-type: none"> 1) porțiunea abdominală, ce se întinde de la pelvisul renal până în dreptul strâmtorii superioare a bazinului (linia terminală); 2) porțiunea pelviană, ce coboară în bazin până la vezica urinară; 3) porțiunea intravezicală (sau intramurală), ce străbate oblic tunica musculară a vezicii, apoi trece între musculară și mucoasă pentru a se deschide în vezică. <p>Ureterele prezintă o succesiune de zone dilatate și strâmtate: imediat după pelvisul renal o zonă îngustată, numită <i>col ureteral</i>, apoi o dilatare – fusul lombo-iliac, urmată la nivelul liniei terminale de <i>strâmtoarea marginală</i>, după care se dilată formând fusul pelvin, și în final se îngustează la nivelul pătrunderii în vezică. Porțiunea abdominală este încrucișată anterior de vasele testiculare la bărbat și vasele ovariene la femeie; medial ureterul vine în raport cu aorta abdominală la stânga, cu vena cavă inferioară la dreapta. În cavitatea bazinului ureterul (segmentul parietal) se află anterior de vasele iliace interne. Segmentul visceral al ureterului pelvian trece între vezica urinară și rect la bărbat (având raporturi cu ductul deferent și vezicula seminală); se află în baza ligamentului lat al uterului, trece lateral de colul uterin, apoi anterior de vagin la femeie și se deschide în vezica urinară. Corect „A”, „B”, „D”, „E”.</p>
<p>103.</p>	<p>CM. Ureterul stâng la femeie:</p> <ol style="list-style-type: none"> A. Aderă strâns la peritoneul care îl învelește din anterior B. În partea sa abdominală (segmentul lombar) este încrucișat de vasele ovariene C. În partea sa pelviană (segmentul visceral) se află în baza ligamentului larg și vine în raport cu artera uterină D. Înainte de a se deschide în vezica urinară trece anterior de peretele vaginal E. Este mai lung decât cel drept <p>MC. Choose the true statements about the left ureter in female:</p> <ol style="list-style-type: none"> A. It adheres closely to the peritoneum which covers it in front B. Its abdominal part (lumbar segment) is crossed by the ovarian vessels C. Its pelvic part (visceral segment) is located at the base of the broad ligament and comes in contact with the uterine artery D. Before opening into the urinary bladder it passes in front of the vagina E. It is longer than the right one <p>СМ. Левый мочеточник у женщин:</p> <ol style="list-style-type: none"> A. Плотно прилегает к брюшине, которая покрывает его спереди B. В брюшной части его пересекают яичниковые сосуды C. В тазовой части (висцеральный сегмент) находится в основании широкой связки матки и граничит с маточной артерией D. Перед впадением в мочевой пузырь проходит впереди стенки влагалища E. Длиннее, чем правый <p>Porțiunea abdominală a ureterului este acoperită anterior de peritoneul parietal, de care aderă prin tracturi fibroase (amănunt important pentru chirurg) și este încrucișată de vasele ovariene la femeie. Segmentul visceral al ureterului pelvian se află în baza ligamentului lat (sau larg) al uterului și este în raport cu artera uterină. Din baza ligamentului lat ureterul descinde imediat înaintea peretelui anterior al vaginului și se deschide în vezică. Enunțuri corecte sunt „A”, „B”, „C” și „D”.</p>
<p>104.</p>	<p>CM. Ureterul drept la bărbat:</p> <ol style="list-style-type: none"> A. În porțiunea sa pelviană (segmentul parietal) vine în raport cu vena iliacă internă B. Este amplasat pe fața anterioară a arterei iliace interne C. Segmentul lui visceral trece posterior de ductul deferent, între rect și vezica urinară D. Poate fi explorat prin tușeu rectal E. Se află la 2,5 cm lateral de promontoriu

MC. Choose the true statements about the right ureter in males:

- A. Its pelvic part (parietal segment) comes in contact with the internal iliac vein
- B. It is located in front of the internal iliac artery
- C. Its pelvic part (visceral segment) passes behind the ductus deferens, between the rectum and the urinary bladder
- D. It can be explored by the rectal examination
- E. It is located 2.5 cm laterally of the promontory

СМ. Правый мочеточник у мужчин:

- A. В его тазовой части (пристеночный сегмент) находится во взаимоотношении с внутренней подвздошной веной
- B. Находится на передней поверхности внутренней подвздошной артерии
- C. Висцеральный сегмент проходит позади семявыносящего протока, между прямой кишкой и мочевым пузырём
- D. Может быть исследован через прямую кишку
- E. Находится на 2,5 см латеральнее мыса

Segmentul parietal al ureterului pelvian coboară pe peretele lateral al bazinului, fiind acoperit de peritoneul parietal și aplicat pe vasele iliace interne. (Vena iliacă internă se găsește înapoia arterei și cum este mai voluminoasă decât aceasta și o depășește vine în contact cu ureterul.) Segmentul său visceral trece între vezica urinară și rect și în drumul său, încrucișează ductul deferent (trece posterior de acesta). Segmentul visceral poate fi explorat prin tușeu rectal, la 2-3 cm lateral și deasupra bazei prostatei. **Enunțuri corecte sunt „A”, „B”, „C” și „D”.**

105. СМ. Îngustările ureterelor:

- A. La nivelul intrării ureterului în vezica urinară
- B. La trecerea bazinetului în ureter
- C. Pe porțiunea pelvină
- D. La intersecția cu linia terminală a bazinului
- E. La trecerea porțiunii abdominale a ureterului în porțiunea pelvină

MC. The constrictions of the ureters occur:

- A. At the level where the ureter enters into the bladder
- B. Between the renal pelvis and the ureter
- C. The pelvic part of the ureter
- D. At the intersection with the terminal line of the pelvis
- E. Between the abdominal and pelvic parts of the ureter

СМ. Сужения мочеточников:

- A. На уровне впадения мочеточника в мочевой пузырь
- B. При переходе лоханки в мочеточник
- C. На тазовой части
- D. При пересечении с пограничной линией таза
- E. При переходе брюшной части мочеточника в тазовую

Ureterele prezintă trei îngustări: 1) la trecerea bazinetului renal în ureter (colul ureteral); 2) la trecerea porțiunii abdominale în porțiunea pelviană, trecere marcată de linia terminală a bazinului; 3) la nivelul intrării ureterului în vezica urinară. **Corect „A”, „B”, „D” și „E”.**

106. СМ. Peretele ureterului este alcătuit din următoarele tunici:

- A. Seroasă
- B. Adventice
- C. Musculară
- D. Submucoasă
- E. Mucoasă

MC. The wall of the ureter consists of the following coats (or tunics):

- A. Serous
- B. Adventitia
- C. Muscular
- D. Submucosa
- E. Mucous

СМ. Стенка мочеточника состоит из следующих оболочек:

- A. Серозной
- B. Адвентиции
- C. Мышечной
- D. Подслизистой
- E. Слизистой

Structural peretele ureterului prezintă următoarele tunici: 1) *adventicea*, alcătuită din țesut conjunctiv; 2) *tunica musculară*, care în treimea superioară și medie este constituită din două straturi (longitudinal - extern, circular - intern), iar în treimea inferioară din trei straturi (longitudinal - extern, circular - mediu, longitudinal - intern); 3) *tunica mucoasă*, formată din uroepiteliu (epiteliu de tranziție) și corion. **Enunțuri corecte sunt „B”, „C” și „E”.**

107. СМ. Orificiile cu deschidere în vezica urinară:

- A. Al canalului ejaculator
- B. Al canalului excretor al veziculelor seminale
- C. Ale ureterelor
- D. Al canalului deferent
- E. Intern al uretrei

MC. The orifices that open into the urinary bladder are:

- A. Ejaculatory duct orifice
- B. Orifice of the excretory duct of the seminal vesicle
- C. Orifices of the ureters
- D. Orifice of the ductus deferens
- E. Internal urethral orifice (or ostium)

СМ. Отверстия, открывающиеся в мочевой пузырь:

- A. Семявыбрасывающего протока
- B. Выделительного протока семенного пузыря
- C. Мочеточников
- D. Семявыносящего протока
- E. Внутренний мочеиспускательного канала

Triunghiul vezical Lieutaud, o arie netedă, lipsită de plice, situată la nivelul fundului vezicii urinare, are baza marcată de cele două *orificii ureterale* și vârful dat de *orificiul intern al uretrei*. **Enunțuri corecte sunt „C” și „E”.**

108. СМ. Elementele ce previn refluxul urinei:

- A. Deschiderea oblică a ureterelor în vezica urinară
- B. Porțiunea intravezicală a ureterelor
- C. Aparatul fornical
- D. Aparatul de fixare a rinichilor
- E. Sfincterele ureterelor

MC. The elements that prevent the urinary (or vesicoureteral) reflux are the:

- A. Oblique opening of the ureters into the urinary bladder
- B. Intravesical part of the ureter
- C. Fornical apparatus

- D. Fixation apparatus of the kidney
- E. Ureter sphincters

СМ. Элементы, воспрепятствующие обратному току мочи:

- A. Косое впадение мочеточника в мочевой пузырь
- B. Внутрипузырная часть мочеточников
- C. Форникальный аппарат
- D. Фиксирующий аппарат почек
- E. Сфинктеры мочеточников

Refluxul urinei reprezintă fluxul retrograd anormal al urinei din vezica urinară spre rinichi. Factorii cu rol în prevenirea refluxului vezico-uretero-renal sunt: 1) porțiunea intramurală (intravezicală) a ureterelor situată între musculara și mucoasa peretelui vezical, cu rol de supapă; 2) traiectul oblic al porțiunii intramurale; 3) tonusul muscular al *m. detrusor vesicae* ce tinde să ducă la o compresie a porțiunii distale a ureterului; 4) lungimea ureterului intramural raportată la diametrul orificiului ureteral egală cu 5:1 (uretere non-refluxante); 5) prezența stratului extern – longitudinal la nivelul porțiunii distale a ureterului (vagina ureterică a lui Waldeyer), care la nivelul orificiului ureteral se continuă cu mușchiul trigonal superficial – *m. trigoni vesicae urinariae* (TA, 1998); 6) mușchiul trigonal superficial situat în grosimea plicei interureterice apropie orificiile ureterale și participă astfel la prevenirea refluxului vezico-ureteral; 7) aparatul fornical al rinichiului împiedică mișcarea retrogradă a urinei dinspre caliciile renale mici spre parenchimul renal. În condițiile unui ureter intramural scurt sau absent urina tinde să reflueze din vezică în ureter datorită insuficienței mecanismului de valvă. În cazul ureterelor refluxante, raportul existent dintre lungimea porțiunii intramurale și diametrul orificiului ureteral este 1,4:1. **Enunțuri corecte sunt „A”, „B” și „C”.**

109. СМ. Porțiunile vezicii urinare:

- A. Fund
- B. Col
- C. Cap
- D. Col vezical superior
- E. Apex

MC. The parts of the urinary bladder are the:

- A. Fundus
- B. Cervix (or neck)
- C. Head
- D. Superior bladder neck
- E. Apex

СМ. Части мочевого пузыря:

- A. Дно
- B. Шейка
- C. Головка
- D. Верхняя шейка мочевого пузыря
- E. Верхушка

Vezicii urinare i se descriu următoarele porțiuni: 1) vârful vezicii (*apex vesicae*), ce continuă în sus cu ligamentul ombilical median; 2) fundul vezicii (*fundus vesicae*), porțiunea opusă vârfului, lărgită și privește orientată jos; 3) corpul vezicii (*corpus vesicae*), segmentul cuprins între vârf și fund; 4) colul vezicii (*cervix vesicae*), o porțiune conică, proeminentă la exterior a fundului vezicii de la care pleacă uretra. **Enunțuri corecte sunt „A”, „B” și „E”.**

110. СМ. Синтопия vezicii urinare la bărbat:

- A. Ampulele canalelor deferente
- B. Rectul

- C. Colonul ascendent
- D. Veziculele seminale
- E. Prostata

MC. In males the sintopy of the urinary bladder is the:

- A. Ampullae of the ductus deferens
- B. Rectum
- C. Ascending colon
- D. Seminal vesicles
- E. Prostate

CM. Синтопия мочевого пузыря у мужчин:

- A. Ампула семявыносящего протока
- B. Прямая кишка
- C. Восходящая ободочная кишка
- D. Семенные пузырьки
- E. Предстательная железа

Fața posterioară (mai corect fața postero-superioară), acoperită de peritoneu, este orientată la bărbat spre excavația rectovezicală și vine în raport cu rectul, colonul sigmoid, ansele intestinului subțire și, deseori, cu apendicele vermiform. Fața anterioară se ascunde înapoia simfizei pubiene. Fundul vezicii sau fața inferioară la bărbat vine în raport cu baza prostatei, cu veziculele seminale și ampulele ductelor deferente. Marginile laterale sunt în raport cu cordoanele fibroase, rezultate din obstruarea arterelor ombilicale. **Enunțuri corecte sunt „A”, „B”, „D” și „E”.**

111. CM. Sintopia vezicii urinare la femeie:

- A. Colul uterin
- B. Vaginul
- C. Sigmoidul
- D. Rectul
- E. Diafragma urogenitală

MC. In females the sintopy of the urinary bladder is the:

- A. Uterine cervix
- B. Vagina
- C. Sigmoid colon
- D. Rectum
- E. Urogenital diaphragm

CM. Синтопия мочевого пузыря у женщин:

- A. Шейка матки
- B. Влагалище
- C. Сигмовидная кишка
- D. Прямая кишка
- E. Мочеполовая диафрагма

Fața postero-superioară, acoperită de peritoneu, privește spre excavația vezicouterină la femeie și vine în raport cu uterul, colonul sigmoid, ansele intestinului subțire și deseori cu apendicele vermiform. Fața anterioară situată înapoia simfizei pubiene, este separată de aceasta prin spațiul prevezical, care conține țesut celular lax, nervi și vase. Fundul vezicii la femeie vine în raport cu colul uterin, cu peretele anterior al vaginului și diafragma urogenitală. Pe peretele anterior al vaginului, care aderă la trigonul vezicii (Lieutaud) se formează o zonă netedă – triunghiul lui Pawlik. La vezica plină marginile laterale devin fețe laterale și vin în raport cu mușchii ridicători anali. **Enunțuri corecte sunt „A”, „B”, „C” și „E”.**

<p>112.</p>	<p>CM. Cu privire la raporturile vezicii urinare la bărbat:</p> <p>A. Fața posterioară (postero-superioară) e orientată spre excavația rectovezicală și vine în raport cu rectul, ansele ileale, colonul sigmoidian și deseori cu apendicele vermiform</p> <p>B. Fața anterioară vine în raport cu simfiza pubiană</p> <p>C. Fundul – cu prostata, veziculele seminale, ampulele ductelor deferente</p> <p>D. Marginile laterale – cu vasele epigastrice inferioare</p> <p>E. Toate false</p> <p>MC. Which of the following statements regarding the relations of the urinary bladder in males is true:</p> <p>A. The posterior (postero-superior) surface is oriented to the rectovesical pouch (or excavation) and comes in contact with the rectum, ileal loops, the sigmoid colon and often with the vermiform appendix</p> <p>B. The anterior surface comes in contact with the pubic symphysis</p> <p>C. The fundus comes in contact with the prostate, seminal vesicles, ampullae of the ductus deferens</p> <p>D. The lateral borders come in contact with the inferior epigastric vessels</p> <p>E. All mentioned statements are wrong</p> <p>СМ. Соотношение мочевого пузыря у мужчин:</p> <p>A. Задняя поверхность (задне-верхняя) направлена к кишечно-пузырному углублению и прилегает к прямой кишке, петлям тонкого кишечника, сигмовидной ободочной кишки и часто к червеобразному отростку</p> <p>B. Передняя поверхность граничит с лобковым симфизом</p> <p>C. Дно - с предстательной железой, семенными пузырьками, ампулой семявыносящего протока</p> <p>D. Боковые края – с нижними надчревными сосудами</p> <p>E. Все ложные</p> <p>Fața posterioară (mai corect fața postero-superioară), acoperită de peritoneu, este orientată la bărbat spre excavația rectovezicală și vine în raport cu rectul, colonul sigmoid, ansele intestinului subțire și, deseori, cu apendicele vermiform. Fața anterioară se ascunde înapoia simfizei pubiene. Fundul vezicii sau fața inferioară la bărbat vine în raport cu baza prostatei, cu veziculele seminale și ampulele ductelor deferente. Marginile laterale sunt în raport cu cordoanele fibroase, rezultate din obstruarea arterelor ombilicale.</p> <p>Enunțuri corecte sunt „A”, „B” și „C”.</p>
<p>113.</p>	<p>CM. Cu privire la raporturile vezicii urinare la femeie:</p> <p>A. Fața postero-superioară e orientată spre excavația vezicouterină și vine în raport cu uterul, ansele intestinului subțire, colonul sigmoidian</p> <p>B. Fața anterioară vine în raport cu țesutul celuloadipos din spațiul prevezical și vasele sangvine și nervii, aflați în el</p> <p>C. Fundul contactează cu colul uterin, peretele anterior al vaginei, diafragma urogenitală</p> <p>D. Fețele laterale vin în raport cu m. levator ani</p> <p>E. Toate false</p> <p>MC. Which of the following statements regarding the relations of the urinary bladder in females is true:</p> <p>A. The postero-superior surface is oriented to the vesicouterine pouch (or excavation) and comes in contact with the uterus, the small intestine loops, the sigmoid colon</p> <p>B. The anterior surface comes in contact with the celluloadipose tissue, blood vessels and nerves of the prevesical space</p> <p>C. The fundus comes in contact with the uterine cervix, the anterior wall of the vagina, the urogenital diaphragm</p> <p>D. The lateral surfaces come in contact with the <i>m. levator ani</i></p> <p>E. All mentioned statements are wrong</p>

	<p>СМ. Соотношение мочевого пузыря у женщин:</p> <p>A. Задне-верхняя поверхность направлена к прямокишечно-маточному углублению и прилегает к матке, петли тонкой кишки, сигмовидной ободочной кишки</p> <p>B. Передняя поверхность прилегает к жировой ткани превезикального пространства и нервам и сосудам, находящимся ней</p> <p>C. Дно контактирует с шейкой матки, передней стенкой влагалища, мочеполовой диафрагмой</p> <p>D. Боковые поверхности прилегают к мышце, поднимающей задний проход</p> <p>E. Все утверждения неверны</p> <p>Fața postero-superioară, acoperită de peritoneu, privește spre excavația vezicouterină la femeie și vine în raport cu uterul, colonul sigmoid, ansele intestinului subțire și deseori cu apendicele vermiform. Fața anterioară situată înapoia simfizei pubiene, este separată de aceasta prin spațiul prevezical, care conține țesut celular lax, nervi și vase. Fundul vezicii la femeie vine în raport cu colul uterin, cu peretele anterior al vaginului și diafragma urogenitală. Pe peretele anterior al vaginului, care aderă la trigonul vezicii (Lieutaud) se formează o zonă netedă – triunghiul lui Pawlik. La vezica plină marginile laterale devin fețe laterale și vin în raport cu mușchii ridicători anali. Enunțuri corecte sunt „A”, „B”, „C” și „D”.</p>
<p>114.</p>	<p>СМ. Апарат де фиксаре а vezicii urinare la bărbat e reprezentat de:</p> <p>A. Mușchiul pubovezical</p> <p>B. Lig. pubovezical</p> <p>C. Mușchiul rectovezical</p> <p>D. Diafragmul urogenital</p> <p>E. Lig. puboprostatic</p> <p>MC. Fixation apparatus of the urinary bladder in male comprises the:</p> <p>A. Pubovesical muscle</p> <p>B. Pubovesical ligament</p> <p>C. Rectovesical muscle</p> <p>D. Urogenital diaphragm</p> <p>E. Puboprostatic ligament</p> <p>СМ. Фиксирующий аппарат мочевого пузыря у мужчин представлен:</p> <p>A. Лобково-пузырной мышцей</p> <p>B. Лобково-пузырной связкой</p> <p>C. Прямокишечно-пузырной мышцей</p> <p>D. Мочеполовой диафрагмой</p> <p>E. Лобково-предстательной связкой</p> <p>Mijloacele de fixare a vezicii sunt multiple. Cel mai important mijloc de fixare pentru toate organele pelviene, deci și pentru vezică este <i>perineul</i> (la bărbat prin intermediul prostatei, la femeie prin contact direct). În sus vezica e suspendată prin cele trei ligamente ombilicale (median, medial și lateral). Anterior, ligamentele pubovezicale (la femeie) și ligamentele puboprostactice (la bărbat) solidarizează fundul vezicii de oasele pubiene și simfiza pubiană. Posterior, fibre musculare întinse spre rect formează mușchiul rectovezical (la bărbat) sau spre uter – mușchiul vezicouterin (la femeie). În fine, printre mijloacele de fixare se numără și peritoneul, care trece peste vezică și o leagă de organele vecine. Corect „C” și „E”.</p>
<p>115.</p>	<p>СМ. Vezica urinară se fixează prin:</p> <p>A. Perineu (la bărbat prin intermediul prostatei, la femeie - nemijlocit)</p> <p>B. Ligamentele ombilicale</p> <p>C. Ligamentele pubovezicale (la femeie) și ligamentele puboprostactice (la bărbat)</p> <p>D. Mușchiul rectovezical (la bărbat) sau vezicouterin (la femeie)</p> <p>E. Presa abdominală</p>

MC. The urinary bladder is fixed by the:

- A. Perineum (in male by means of prostate, in female - directly)
- B. Umbilical ligaments
- C. Pubovesical ligaments (in female) and puboprostatic ligaments (in male)
- D. Rectovesical muscle (in male) or vesicouterine muscle (in female)
- E. Intra-abdominal pressure

CM. Мочевой пузырь фиксируется:

- A. Промежностью (у мужчин посредством предстательной железы, у женщин – непосредственно)
- B. Пупочными связками
- C. Лобково-пузырной связкой (у женщин) или лобково-предстательной (у мужчин)
- D. Прямокишечно-пузырной мышцей (у мужчин) или маточно-пузырной (у женщин)
- E. Внутривнутрибрюшным давлением

Mijloacele de fixare a vezicii sunt multiple. Cel mai important mijloc de fixare pentru toate organele pelviene, deci și pentru vezică este *perineul* (la bărbat prin intermediul prostatei, la femeie prin contact direct). În sus vezica e suspendată prin cele trei ligamente ombilicale (median, medial și lateral). Anterior, ligamentele pubovezicale (la femeie) și ligamentele puboprostatice (la bărbat) solidarizează fundul vezicii de oasele pubiene și simfiza pubiană. Posterior, fibre musculare întinse spre rect formează mușchiul rectovezical (la bărbat) sau spre uter – mușchiul vezicouterin (la femeie). În fine, printre mijloacele de fixare se numără și peritoneul, care trece peste vezică și o leagă de organele vecine.

Enunțuri corecte sunt „A”, „B”, „C” și „D”.

116. CM. Aparatul de fixare a vezicii urinare la femeie include:

- A. Lig. pubovezical
- B. Lig. puboprostatic
- C. Mușchiul pubovezical
- D. Mușchiul rectovezical
- E. Diafragma urogenitală

CM. In females the fixation apparatus of the urinary bladder includes the:

- A. Pubovesical ligament
- B. Puboprostatic ligament
- C. Pubovesical muscle
- D. Rectovesical muscle
- E. Urogenital diaphragm

CM. Фиксирующий аппарат мочевого пузыря у женщин включает:

- A. Лобково-пузырную связку
- B. Лобково-предстательную связку
- C. Лобково-пузырную мышцу
- D. Прямокишечно-пузырную мышцу
- E. Мочеполовую диафрагму

Mijloacele de fixare a vezicii sunt multiple. Cel mai important mijloc de fixare pentru toate organele pelviene, deci și pentru vezică este *perineul* (la bărbat prin intermediul prostatei, la femeie prin contact direct). În sus vezica e suspendată prin cele trei ligamente ombilicale (median, medial și lateral). Anterior, ligamentele pubovezicale (la femeie) și ligamentele puboprostatice (la bărbat) solidarizează fundul vezicii de oasele pubiene și simfiza pubiană. Posterior, fibre musculare întinse spre rect formează mușchiul rectovezical (la bărbat) sau spre uter – mușchiul vezicouterin (la femeie). În fine, printre mijloacele de fixare se numără și peritoneul, care trece peste vezică și o leagă de organele vecine. În structura ligamentului pubovezical intră numeroase fibre musculare netede, care formează mușchul pubovezical (mușchiul lui Braune). La femeie fundul vezicii vine în contact direct cu diafragma urogenitală (parte componentă a perineului). *Enunțuri corecte sunt „A”, „C” și „E”.*

117. **CM. Peretele vezicii urinare este alcătuit din:**

- A. Tunica mucoasă
- B. Tunica musculară
- C. Tunica adipoasă
- D. Baza submucoasă
- E. Tunica fibroseroasă

MC. The urinary bladder wall is composed of the:

- A. Mucous coat
- B. Muscular coat
- C. Adipose coat
- D. Submucosa
- E. Fibroserous coat

CM. Стенка мочевого пузыря состоит из:

- A. Слизистой оболочки
- B. Мышечной оболочки
- C. Жировой оболочки
- D. Подслизистой основы
- E. Фибросерозной оболочки

Peretele vezicii urinare este constituit din: tunica externă (parțial seroasă și parțial adventice), tunica musculară, o pătură submucoasă și tunica mucoasă.

Tunica seroasă este formată de peritoneul visceral, ce învelește inegal vezica (doar fața ei posterioară, la vezica plină și fețele laterale). *Adventicea*, formată din țesut conjunctiv, este aplicată pe suprafața vezicii lipsită de peritoneu.

Tunica musculară cuprinde trei straturi de fibre musculare netede: extern – longitudinal, mediu – circular, intern – longitudinal.

Submucoasa, o pătură de țesut conjunctiv, lipsește la nivelul trigonului vezical.

Tunica mucoasa căptușește suprafața internă a vezicii, formând pliuri (cu excepția trigonului); constă din uroepiteliu și corion. **Enunțuri corecte sunt „A”, „B”, „D” și „E”.**

118. **CM. Sfincterul vezicii urinare este situat în regiunea:**

- A. Colului
- B. Porțiunii inițiale a uretrei
- C. Fundului
- D. Bazei triunghiului vezical
- E. Corpului

MC. The urinary bladder sphincter is located in the region of the:

- A. Neck (or cervix)
- B. Initial part of the urethra
- C. Fundus
- D. Base of the bladder trigone
- E. Body

CM. Сфинктер мочевого пузыря расположен в области:

- A. Шейки
- B. Внутреннего отверстия мочеиспускательного канала
- C. Дна
- D. Основания мочепузырного треугольника
- E. Тела

Tunica musculară a vezicii urinare, ce înconjoară colul vezicii, circumferința orificiului intern al uretrei și se continuă pe porțiunea proximală a uretrei, formează *mușchiul sfincter al vezicii*. **Enunțuri corecte sunt „A” și „B”.**

119. CM. Metodele de explorare paraclinică a vezicii urinare:

- A. Diafanoscopia
- B. Cateterismul vezical
- C. Pielografia
- D. Cistoscopia
- E. Laparoscopia

MC. Paraclinical methods of the examination of the urinary bladder are:

- A. Diaphanoscopy
- B. Vesical catheterization
- C. Pielography
- D. Cystoscopy
- E. Laparoscopy

СМ. Параклинические методы исследования мочевого пузыря:

- A. Диафаноскопия
- B. Катетеризация мочевого пузыря
- C. Пиелография
- D. Цистоскопия
- E. Лапароскопия

Printre metodele de explorare clinică a vezicii urinare se numără: cateterismul vezical, cistoscopia, cistografia, laparoscopia etc. *Cateterismul vezical* se realizează cu ajutorul sondelor moi, de cauciuc, sau a celor metalice, cu scop de evacuare sau colectare a urinei. *Cistoscopia* reprezintă metoda endoscopică de explorare a vezicii, metodă ce permite vizualizarea mucoasei vezicii urinare. *Cistografia* reprezintă radiografia vezicii în care s-a introdus o substanță radioopacă. Prin *laparoscopie* poate fi vizualizat exteriorului vezicii urinare. **Enunțuri corecte sunt „B”, „D” și „E”.**

120. CM. Trigonul vezical Lieutaud:

- A. Se dezvoltă din endoderm
- B. Reprezintă o porțiune a fundului vezical (cel mai puțin deplasabil segment al vezicii)
- C. Mucoasa din regiunea lui e de o culoare mai închisă și formează cute transversale
- D. Are laturile aproape egale
- E. Unghiurile lui sunt marcate prin *ostium urethrae internum* și *ostia ureterica*

MC. The bladder (or vesical) trigone of Lieutaud:

- A. Develops from the endoderm
- B. Is a part of the fundus of the bladder (the least movable segment of the bladder)
- C. Has a dark mucosa and forms the transverse folds
- D. Has almost equal borders
- E. Its angles are marked by the *ostium urethrae internum* and the *ostia ureterica*

СМ. Мочепузырный треугольник Льеу:

- A. Развивается из энтодермы
- B. Представляет часть дна мочевого пузыря (самый малоподвижный элемент мочевого пузыря)
- C. Слизистая в области треугольника более тёмного цвета и образует поперечные складки
- D. Все стороны равны
- E. Его углы образованы мочеточниковыми отверстиями и внутренним отверстием мочеиспускательного канала

Trigonul vezical Lieutaud reprezintă o porțiune a fundului vezicii, de formă triunghiulară cu laturile aproape egale. Este o arie netedă, lipsită de plice, ale cărei unghiuri sunt marcate de orificiile ureterale (*ostia ureterica*) și orificiul intern al uretrei (*ostium urethrae internum*).

	<p>Mucoasa normală a vezicii urinare are o culoare roz-pală sau roz-galbenă, mai închisă la nivelul trigonului vezical. Vârful și fața posterioară a vezicii au o oarecare mobilitate, fundul este relativ fix. Trigonul vezicii urinare se dezvoltă din extremitățile distale ale canalele mezonefrice Wolff (mezoderm), care pe parcursul creșterii vezicii sunt înglobate în peretele său. Enunțuri corecte sunt „B”, „D” și „E”.</p>
121.	<p>CS. <i>M. detrusor vesicae (m. detrusor urinae)</i> reprezintă:</p> <p>A. Stratul circular al tunicii musculare B. Straturile longitudinale ale tunicii musculare C. Stratul circular al tunicii musculare cu excepția m. sphincter vesicae D. Totalitatea componentelor tunicii musculare exceptând m. sphincter vesicae E. Tunica musculară în întregime</p> <p>SC. <i>M. detrusor vesicae</i> is the:</p> <p>A. Circular layer of the muscular tunic B. Longitudinal layers of the muscular tunic C. Circular layer of the muscular tunic, except the <i>m. sphincter vesicae</i> D. All the components of the muscular tunic, except the <i>m. sphincter vesicae</i> E. All the muscular coat</p> <p>CS. Мышца, выталкивающая мочу, представляет:</p> <p>A. Циркулярный слой мышечной оболочки B. Продольными слоями мышечной оболочки C. Циркулярный слой мышечной оболочки, за исключением сжимателя мочевого пузыря D. Все компоненты мышечной оболочки, за исключением сжимателя мочевого пузыря E. Полностью мышечная оболочка</p> <p>Cele trei straturi ale tunicii musculare se continuă unul cu altul formând o unitate funcțională, numită <i>m. detrusor vesicae</i> sau <i>m. detrusor urinae</i> (detrusor – evacuator). Conracția acestui mușchi, cât și acțiunea presei abdominale, au ca rezultat evacuarea completă a conținutului vezical. <i>M. detrusor vesicae</i> histologic, histochimic și farmacologic este distinct de <i>m. sphincter vesicae</i>. Enunțul corect este „D”.</p>
122.	<p>CM. La bărbat uretra prezintă porțiunile:</p> <p>A. Vezicală, preprostatică, prostatică și postprostatică B. Intramurală (preprostatică), prostatică, membranoasă și spongioasă C. Anterioară (peniană) și posterioară (pelviană) D. Fixă și mobilă E. Largă și îngustă</p> <p>MC. The male urethra comprises the following parts:</p> <p>A. Vesical, preprostatic, prostatic and postprostatic B. Intramural (preprostatic), prostatic, membranous and spongy C. Anterior (penile) and posterior (pelvic) D. Fixed and mobile E. Wide and narrow</p> <p>CM. Части мужского мочеиспускательного канала:</p> <p>A. Пузырковая часть, препредстательная часть, предстательная и постпредстательная части B. Внутрстеночная (предстательная), предстательная, перепончатая и губчатая C. Передняя (в пенисе) и задняя (тазовая) D. Фиксированная и подвижная E. Широкая и узкая</p>

	<p>Din punct de vedere anatomic uretra masculină prezintă patru porțiuni (după TA, 1998): 1) <i>porțiunea intramurală</i> (sau preprostatică), ce corespunde colului vezicii urinare; 2) <i>porțiunea prostatică</i>, care străbate prostata de la bază spre vârf; 3) <i>porțiunea membranoasă</i> străbate diafragma urogenitală, fiind înconjurată de sfincterul extern (voluntar) al uretrei; 4) <i>porțiunea spongioasă</i>, înglobată în corpul spongios al penisului. Din punct de vedere clinic uretrei i se descriu o <i>porțiune anterioară</i> sau peniană (corespunde porțiunii spongioase) și o <i>porțiune posterioară</i> sau pelviană (cuprinde porțiunile preprostatică, prostatică și membranoasă). După criteriul mobilității uretra cuprinde o <i>porțiune fixă</i> și o <i>porțiune mobilă</i>. Enunțuri corecte sunt „B”, „C” și „D”.</p>
<p>123.</p>	<p>CS. Lumenul uretrei:</p> <p>A. Nu prezintă particularități de gen B. La femeie conține coliculul seminal C. La bărbat este uniform D. În micțiune la femeie prezintă patru porțiuni strâmtate și trei – dilatate E. Toate false.</p> <p>SC. The urethral lumen:</p> <p>A. Shows no gender features B. Contains the seminal colliculus in females C. Is uniform in males D. During micturition in female it presents four constrictions and three dilatations E. All statements are false</p> <p>CS. Просвет мочеиспускательного канала:</p> <p>A. Не отличается в зависимости от пола B. У женщин содержит семенной холмик C. У мужчин равномерен D. У женщин при мочеиспускании он представлен четырьмя суженными и тремя расширенными частями E. Все неверно</p> <p>Lumenul uretrei prezintă particularități de gen. Lumenul uretrei feminine este mai îngust la extremități și mai larg în tot restul întinderii sale. De la nivelul orificiului intern al uretrei coboară pe peretele ei posterior al uretrei feminine un pliu longitudinal, numit creastă uretrală (<i>crista urethralis</i>). În timpul micțiunii lumenul uretrei masculine prezintă patru porțiuni strâmtate și trei porțiuni dilatate, care alternează unele cu altele. Creasta uretrală (<i>crista urethralis</i>), un pliu longitudinal situat pe peretele posterior al porțiunii prostatice al uretrei masculine, este mai proeminentă în porțiunea de mijloc, formând coliculul seminal (<i>colliculus seminalis</i>). Enunțul corect este „E”.</p>
<p>124.</p>	<p>CM. Strâmtările uretrei masculine:</p> <p>A. La nivelul ostiului extern B. La nivelul corpului spongios C. La nivelul glandului penian D. La nivelul ostiului intern E. La nivelul porțiunii membranoase</p> <p>MC. The constrictions of the male urethra are:</p> <p>A. The external urethral ostium B. At the level of the spongy part C. At the level of the glans penis D. The internal urethral ostium E. The membranous part</p>

СМ. Сужения мочеиспускательного канала:

- A. На уровне наружного отверстия
- B. На уровне пещеристых тел
- C. На уровне головки полового члена
- D. На уровне внутреннего отверстия
- E. На уровне перепончатой части

Strâmțările uretrei masculine, de la exterior spre interior (în sensul în care le întâlnește cateterul în timpul cateterismului), se succed în felul următor: 1) o strâmțare la nivelul orificiului extern (*ostium urethrae externum*) sau meatul urinar; 2) o strâmțare lungă, cilindrică în corpul spongios; 3) strâmțarea porțiunii membranoase, datorită sfîncterului striat al uretrei; 4) strâmțarea de la nivelul orificiului intern (*ostium urethrae internum*). **Enunțuri corecte sunt „A”, „B”, „D” și „E”.**

125. СМ. Dilatările uretrei masculine:

- A. La nivelul porțiunii membranoase
- B. La nivelul bulbului penian
- C. La nivelul ostiului intern
- D. La nivelul fosei naviculare
- E. La nivelul porțiunii prostatice

MC. The dilatations of the male urethra are:

- A. The membranous part
- B. At the level of the penile bulb
- C. The internal urethral ostium
- D. The navicular fossa
- E. At the level of the prostatic part

СМ. Расширения мужского мочеиспускательного канала:

- A. На уровне перепончатой части
- B. На уровне луковицы полового члена
- C. На уровне внутреннего отверстия
- D. На уровне ладьевидной ямки
- E. На уровне предстательной части

Dilatările uretrei masculine sunt următoarele: 1) la nivelul glandului penian – fosa naviculară; 2) o dilatare la nivelul bulbului penian; 3) dilatarea porțiunii prostatice. **Enunțuri corecte sunt „B”, „D” și „E”.**

126. СМ. Uretra masculină prezintă curburile:

- A. Intrapelviană
- B. Glandopeniană
- C. Peniană
- D. Posterioară
- E. Anterioară

MC. The male urethra curvatures are:

- A. Intrapelvic
- B. Glandopenile
- C. Penile
- D. Posterior
- E. Anterior

СМ. Изгибы мужского мочеиспускательного канала:

- A. Внутритазовый
- B. Головчатопенисный

- C. Пенисный
- D. Задний
- E. Передний

Uretra masculină descrie un traiect în formă de „S” și prezintă două curburi: o *curbură posterioară*, fixă (unghi subpubian) și o *curbură anterioară*, pasageră, care dispare la penisul în erecție (unghi prepubian). **Enunțuri corecte sunt „D” și „E”.**

127. **CS. Cea mai vulnerabilă uretra masculină este la nivelul:**

- A. Porțiunii intramurale
- B. Imediat după trecerea prin diafragma urogenitală și până la bulbul penian
- C. Fosei naviculare
- D. Porțiunii spongioase
- E. Porțiunii prostatice

SC. The most vulnerable part of the male urethra is:

- A. Intramural part
- B. Immediately after passing through the urogenital diaphragm till the penile bulb
- C. Navicular fossa
- D. Spongy part
- E. Prostatic part

CS. Самая слабая часть мужского мочеиспускательного канала находится на уровне:

- A. Внутрстеночной части
- B. Сразу после прохождения через мочеполовую диафрагму до луковицы полового члена
- C. Ладьевидной ямки
- D. Губчатой части
- E. Предстательной части

Porțiunea membranoasă a uretrei, redusă numai la tunicile sale constitutive (spre deosebire de porțiunea prostatică înconjurată de glanda respectivă și porțiunea spongioasă învelită în țesutul erectil al corpului spongios) este o porțiune puțin rezistentă a uretrei masculine. Dar această porțiune este înconjurată de fibrele musculare striate, ce formează sfîncterul său extern (striat). După ce străbate diafragma urogenitală uretra membranoasă pătrunde în corpul spongios, dar nu prin extremitatea lui posterioară, ci ceva mai anterior, pe fața sa superioară. Rezultă, că aici fața anterioară a uretrei nu va fi acoperită de țesut erectil (și nici de țesut muscular); acesta fiind punctul cel mai vulnerabil al întregii uretre (se pot produce perforații spontane în caz de utilizare a cateterului metalic).

Enunțul corect este „B”.

128. **CM. Pe traiectul uretrei masculine se află sfîncterele:**

- A. Intern
- B. Intermediar
- C. Bulbopenian
- D. Extern
- E. Spongios

MC. On the path of the male urethra there are the following sphincters:

- A. Internal urethral sphincter
- B. Intermediate urethral sphincter
- C. Bulbopenile sphincter
- D. External urethral sphincter
- E. Spongy sphincter

СМ. По ходу мужского мочеиспускательного канала находится сфинктер:

- A. Внутренний
- B. Промежуточный
- C. Луковичный
- D. Наружный
- E. Пещеристый

Stratul mijlociu al tunicii musculare a vezicii urinare, format din fibre circulare netede, ce înconjoară colul vezicii și se continuă pe porțiunea inițială a uretrei, constituie *sfincterul vezicii*. Acest mușchi mai este numit și sfincterul intern (neted) al uretrei. Fibrele circulare striate, ce înconjoară porțiunea membranoasă, formează *sfincterul uretrei* (extern, striat). Sfincterul uretrei constituie uneori un obstacol în cateterism, dar în același timp, se opune propagării ascendente a infecțiilor. **Enunțuri corecte sunt „A” și „D”.**

129. СМ. Peretele uretrei conține tunicile:

- A. Mucoasă
- B. Epitelială
- C. Musculară
- D. Submucoasă
- E. Adventiceală

MC. The wall of the urethra contains the following coats:

- A. Mucous
- B. Epithelial
- C. Muscular
- D. Submucosa
- E. Adventitia

СМ. Стенка мочеиспускательного канала состоит из следующих оболочек:

- A. Слизистой
- B. Эпителиальной
- C. Мышечной
- D. Подслизистой
- E. Адвентициальной

În structura uretrei intră o tunică mucoasă și o tunică musculară. *Tunica mucoasă* este formată dintr-un epiteliu, a cărui structură diferă de-a lungul uretrei (uroteliu până la coliculul seminal, apoi epiteliu pavimentos necheratinizat) și o lamelă proprie (corion). Mucoasa prezintă numeroase glande uretrale Littre. *Tunica musculară* constă din fibre musculare netede, dispuse longitudinal (stratul intern) și circular (stratul extern).

Enunțuri corecte „A” și „C”.

130. СМ. În lumenul uretrei masculine se deschid:

- A. Canalul deferent
- B. Canalele glandelor Littre
- C. Canalele glandelor Cowper
- D. Canalele glandelor Bartholin
- E. Canalul ejaculator

MC. The following ducts open into the lumen of the male urethra:

- A. Ductus deferens
- B. Ducts of Littre`s glands
- C. Ducts of Cowper`s glands
- D. Ducts of Bartholin`s glands
- E. Ejaculatory duct

СМ. В просвет мочеиспускательного канала открываются:

- A. Семявыносящий проток
- B. Каналы желёз Литтре
- C. Каналы куперовых желёз
- D. Каналы желёз Барголини
- E. Семявыбрасывающий проток

La nivelul porțiunii prostatice a uretrei masculine se deschid orificiile canalelor ejaculatoare și ale canalelor prostatice. În porțiunea membranoasă se află orificiile glandelor uretrale Littré. La nivelul uretrei spongioase se deschid orificiile glandelor bulbouretrale Cowper. În uretra spongioasă găsim și lacune uretrale Morgagni (nu trebuie confundate cu glandele uretrale), depresiuni tubulare ale mucoasei, situate oblic în peretele uretrei și delimitate de o plică a mucoasei. **Enunțuri corecte sunt „B”, „C” și „E”.**

131. СМ. La femeie uretra:

- A. Descrie două curburi
- B. Mucoasa ei formează creasta uretrală
- C. Mucoasa conține lacune uretrale
- D. Se deschide în vulvă, imediat mai sus de clitoris
- E. Pe viu poate fi palpată prin tact vaginal

MC. Choose the true statements about the female urethra:

- A. Has two curves
- B. Its mucosa forms the urethral crest
- C. Its mucosa contains the urethral lacunae
- D. It opens into the vulva, immediately above the clitoris
- E. In a living person it can be palpated using the vaginal palpation

СМ. У женщин мочеиспускательный канал:

- A. Образует 2 изгиба
- B. Слизистая образует гребень мочеиспускательного канала
- C. Слизистая образует лакуны мочеиспускательного канала
- D. Открывается в вульве выше клитора
- E. На живом можно его пальпировать через влагалище

Plasată anterior de vagină, uretra feminină este rectilinie sau descrie o ușoară curbură cu concavitatea anterioară. Orificiul extern (*ostium urethrae externum*) sau meatul urinar se deschide în vestibulul vaginului, la aproximativ 2 cm înapoia clitorisului. Tunica mucoasă prezintă un pli longitudinal, situat median și posterior, numit creastă uretrală (*crista urethralis*). Mucoasa prezintă glande uretrale Littré. Uretra poate fi palpată prin tact vaginal. **Enunțuri corecte sunt „B” și „E”.**

132. СМ. În dezvoltarea uretrei pot apărea anomaliiile:

- A. Ectopia
- B. Epispadias
- C. Hipospadias (glandis, penis, perinealis)
- D. Dublarea
- E. Stenoza

MC. During the development of the urethra the following abnormalities may occur:

- A. Ectopia
- B. Epispadias
- C. Hypospadias (glandular, penile, perineal)
- D. Double urethra
- E. Stenosis

СМ. В развитии мочеиспускательного канала могут возникать аномалии:

A. Эктопия

B. Эписпадия

C. Гипоспадия (головки, пенис, промежность)

D. Удвоение

E. Сужение

Se descriu următoarele anomalii de dezvoltare a uretrei: 1) *epispadias* – uretra deschisă pe peretele său anterior, meatul urinar fiind localizat pe fața dorsală a penisului; 2) *hipospadias* – uretra se deschide pe fața inferioară, uretrală a penisului (meatul urinar fiind situat în apropierea glandului, de-a lungul corpului penian sau în apropierea bazei penisului – hipospadias glandular, penian sau perineal); 3) *uretră dublă* – în caz de penis dublu; 4) *stenoza* (îngustarea lumenului) congenitală a uretrei este consecința unui defect de tubularizare a uretrei.

Enunțuri corecte sunt „B”, „C”, „D” și „E”.

SISTEMUL URINAR
PROBLEME DE SITUAȚIE

1.	La spitalul de urgență a fost internat un pacient cu o plagă penetrantă în regiunea lombară, din stânga coloanei vertebrale, la nivelul vertebrei lombare II. Care formațiuni anatomice ar putea fi lezate în acest caz?
2.	La medicul de familie s-a adresat o bătrână de 71 ani, care traversând strada, a alunecat pe zăpadă, a căzut și s-a lovit cu partea laterală a abdomenului de bordură. Pacienta acuză dureri în partea laterală a regiunii lombare, la nivelul coastei XII și hematurie (sânge în urină). Despre lezarea căror organe poate fi vorba?
3.	O pacientă din secția de nefrologie a fost diagnosticată cu glomerulonefrită. Care porțiuni ale nefronului vor fi afectate în acest caz?
4.	Examenul radiologic al căilor urinare la o femeie de 28 ani demonstrează, că caliciile renale mici se deschid direct în pelvisul renal, iar caliciile renale mari lipsesc. Ce formă a căilor excretoare de urină este prezentă la pacienta dată?
5.	În secția de traumatologie a fost internată o pacientă de 39 ani cu o fractură prin compresiune a vertebrei lombare IV. Cum credeți, o astfel de traumă ar putea interesa aparatul de fixare al rinichiului?
6.	Un pacient de 46 ani din secția de urologie a fost diagnosticat cu pielonefrită. Care structuri ale rinichiului sunt afectate în acest caz?
7.	La un pacient de 63 ani rinichiul stâng se palpează în fosa iliacă. Cum ar trebui să procedeze medicul pentru a stabili, este vorba despre un rinichi pelvin, sau unul flotant?
8.	Prin examen radiologic la un pacient cu nefrolitiază au fost depistați calculi la nivelul caliciilor renale mari din dreapta. Cum credeți, pentru a înlătura acești calculi chirurgul va trebui să secționeze capsula fibroasă a rinichiului?
9.	Un bărbat de 38 ani, diagnosticat cu nefrolitiază, acuză colici renale periodice. La nivelul căror segmente ale ureterului pot să se rețină calculii în acest caz?
10.	În cazul unei urografii retrograde pentru obținerea radiogramei căilor urinare este necesar de a introduce substanța de contrast în ureterul respectiv utilizând cistoscopul. Care ar putea fi reperele pentru depistarea ostiului vezical al ureterului?
11.	La un bărbat de 72 ani a fost depistată o tumoare situată în regiunea fundului vezicii urinare. Ce organe ar putea interesa tumoarea ținând cont de sintopia vezicii urinare?
12.	În secția de urologie a fost internat un pacient de 76 ani cu retenție acută de urină din cauza unui adenom de prostată. Tentativele de cateterizare au eșuat. În care regiune a abdomenului ar putea fi efectuată puncția vezicii urinare evitându-se lezarea peritoneului?
13.	Un pacient din secția de urologie necesită cateterizarea vezicii urinare, care nu poate fi realizată cu ajutorul unui cateter elastic. Care segmente ale uretrei masculine trebuie menajate în cazul utilizării unui cateter metalic? Prin ce diferă cateterul metalic masculin de cel feminin și din care motiv?
14.	Pe traiectul uretrei masculine există câteva sfinctere. Relaxarea căruia dintre acestea asigură o micțiune normală?

**SISTEMUL GENITAL
TESTE**

Generalități	
1.	<p>CM. Perioadele de dezvoltare a organelor genitale:</p> <p>A. Masculină B. Feminină C. Indiferentă D. Urogenitală E. De diferențiere</p> <p>MC. Stages of the development of the genitalia are, as follows:</p> <p>A. Male B. Female C. Indifferent D. Urogenital E. Sexual (or gender) differentiation</p> <p>CM. Периоды развития половых органов:</p> <p>A. Мужской B. Женский C. Индифферентный D. Мочеполовой E. Дифференциации</p> <p>Organele genitale în cursul dezvoltării embrionare parcurg 2 etape de dezvoltare: 1) etapa indiferentă (primele 6 săptămâni ale embriogenezei) și 2) etapa de diferențiere sexuală (care debutează în săptămâna a 7-a). Diferențierea sexuală este un proces complex, care implică numeroase gene. Elementul cu rol cheie în dimorfismul sexual este cromozomul Y, care conține în brațul scurt (Yp11) o genă, ce controlează dezvoltarea testiculului și este denumită SRY (regiunea cromozom Y implicată în determinarea sexului). Sub influența acestei gene se realizează dezvoltarea fătului de gen masculin, în absența ei, se dezvoltă un făt de gen feminin. <i>Enunțuri corecte sunt „C” și „E”.</i></p>
	<p>Organele reproductive masculine – structură, topografie, anomalii, explorare pe viu. Partea incretoare a testiculelor (vezi compartimentul: Glandele endocrine...)</p> <p>Uretra masculină – structură, porțiuni, traiect, topografie, anomalii, explorare pe viu.</p>
2.	<p>CS. Din organele genitale masculine interne structură parenchimatooasă au:</p> <p>A. Cordonul spermatic B. Veziculele seminale C. Glandele bulbouretrale D. Testiculul E. Prostata</p> <p>SC. Which of the following male genitalia has the parenchymal structure:</p> <p>A. Spermatic cord B. Seminal vesicles C. Bulbourethral glands D. Testicle E. Prostate</p> <p>CS. Из мужских внутренних половых органов паренхиматозное строение имеют:</p> <p>A. Семенной канатик B. Семенные пузырьки</p>

- C. Бульбоуретральные железы
- D. Яичко
- E. Предстательная железа

Organe parenchimotoase sunt organele, ce constau din parenchim și stromă. Testiculul este un organ parenchimos, al cărui parenchim este divizat în 250-300 de lobuli testiculari (*lobuli testis*). Stroma conjunctivă este alcătuită din septele testiculului (*septula testis*), ce delimitează lobulii testiculari. Prostata este un organ musculoglandular, ce constă din substanța musculară și parenchimul glandular. Veziculele seminale sunt organe tubulare (cavitare) ale cărui perete constă din mucoasă, musculară și adventice. Glandele bulbouretrale sunt glande tubulo-acinoase, ale căror canale excretoare se deschid în uretra spongioasă. Cordonul spermatic cuprinde formațiuni vasculonervoase, ce însoțesc ductul deferent. **Enunțul corect este „D”.**

3. CS. Din organele genitale masculine cavitare (tubulare) sunt:

- A. Testiculul
- B. Prostata
- C. Apendicele testicular
- D. Glandele bulbouretrale
- E. Canalul deferent

SC. The following male genitalia have tubular structure:

- A. Testicle
- B. Prostate
- C. Testicular appendix
- D. Bulbourethral glands
- E. Ductus deferens

CS. Трубочатое строение имеют мужские половые органы:

- A. Яичко
- B. Предстательная железа
- C. Привесок яичка
- D. Бульбоуретральные железы
- E. Семявыносящий проток

Organele tubulare (sau cavitare) au un perete compus din următoarele straturi (tunici): mucoasă, musculară, adventice sau seroasă. Pereții ductului deferent sunt formați din trei tunici: tunica mucoasă, tunica musculară și adventicea. Musculara conține trei straturi de celule musculare netede, este de altfel bine dezvoltată, având grosimea de 1,5-2,5 mm. **Enunțul corect este „E”.** Celelalte organe enumerate în test nu sunt cavitare.

4. CS. Apendicele testicular se află pe:

- A. Extremitatea inferioară
- B. Marginea medială
- C. Fața medială
- D. Extremitatea superioară
- E. Marginea posterioară

SC. The testicular appendix is located on:

- A. The inferior end
- B. The medial margin
- C. The medial surface
- D. The superior end
- E. The posterior margin

CS. Привесок яичка находится на:

- A. Нижнем конце
- B. Медиальном крае

- C. Медиальной поверхности
- D. Верхнем конце
- E. Заднем крае

Apendicele testicular sau hidatida sesilă Morgagni este o veziculă mică prinsă de extremitatea superioară a testiculului. Este un rest embrionar al canalului paramezonefric Müller. **Enunțul corect este „D”.**

5. CS. Din exterior parenchimul testiculului este delimitat de:

- A. Tunica seroasă
- B. Fascia spermatică internă
- C. Tunica albuginee
- D. Fascia spermatică externă
- E. Fascia cremasterică

SC. Externally the testicular parenchyma is covered by the:

- A. Serous tunic
- B. Internal spermatic fascia
- C. Tunica albuginea
- D. External spermatic fascia
- E. Cremaster fascia

CS. Снаружи паренхима яичка покрыта:

- A. Серозной оболочкой
- B. Наружной семенной фасцией
- C. Белочной оболочкой
- D. Внутренней семенной фасцией
- E. Фасцией мышцы, поднимающей яичко

Din exterior parenchimul testicular este delimitat de o membrană fibroasă densă de culoare alburie, numită tunică albuginee. **Enunțul corect este „C”.**

6. CS. Parenchimul testiculului este format din:

- A. Canaliculele eferente
- B. Canaliculele aberante
- C. Tunica albuginee
- D. Lobulii epididimali
- E. Canaliculele seminifere contorte

SC. The testicular parenchyma consists of the:

- A. Efferent ductules
- B. Aberrant ductules
- C. Tunica albuginea
- D. Lobules of epididymis
- E. Convoluted seminiferous tubules

CS. Паренхима яичка состоит из:

- A. Выносящих канальцев
- B. Отклоняющихся проточков
- C. Белочной оболочки
- D. Долек придатка яичка
- E. Извитых семенных канальцев

Parenchimul testicular constă din 250-300 de lobuli. Fiecare lobul cuprinde de la 1 la 4 canalicule seminifere contorte (*tubuli seminiferi contorti*). Între canaliculele contorte, în țesutul conjunctiv se găsesc celulele interstițiale Leydig, cu funcție endocrină. La vârful

	<p>fiecărui lobul canaliculele contorte confluează formând canaliculele seminifere rectilinii (<i>tubuli seminiferi recti</i>).</p> <p>Enunțul corect este „E”.</p>
7.	<p>CS. Mediastinul testiculului se află:</p> <p>A. Pe marginea anterioară B. Pe fața anterioară C. Pe marginea posterioară D. Pe fața laterală E. Pe fața medială</p> <p>SC. The mediastinum of the testis is located on:</p> <p>A. The anterior border. B. The anterior surface C. The posterior border D. The lateral surface E. The medial surface</p> <p>CS. Средостение яичка находится:</p> <p>A. На переднем крае B. На передней поверхности C. На заднем крае D. На латеральной поверхности E. На медиальной поверхности</p> <p>La marginea posterioară a testiculului tunica albuginee se îngroașă și dă naștere unei formațiuni de formă piramidală, numită mediastinul testicular (<i>mediastinum testis</i>) sau corpul lui Highmore, de la care pleacă numeroase septe conjunctive, ce separă lobulii testiculari.</p> <p>Enunțul corect este „C”.</p>
8.	<p>CS. Lobulul testiculului este alcătuit din:</p> <p>A. Rete testis B. 5 - 6 canalicule eferente C. 10 canalicule aberante D. 15 - 20 canalicule seminifere contorte E. 2 - 3 canalicule seminifere contorte</p> <p>SC. The testicular lobule consists of:</p> <p>A. Rete testis B. 5-6 efferent ductules C. 10 aberrant ductules D. 15-20 convoluted seminiferous tubules E. 2-3 convoluted seminiferous tubules</p> <p>CS. Долька яичка состоит из:</p> <p>A. Сети яичка B. 5 – 6-ти выносящих канальцев C. 10-ти отклоняющихся канальцев D. 15 – 20-ти извитых семенных канальцев E. 2 – 3-х извитых семенных канальцев</p> <p>Fiecare lobul testicular cuprinde în mediu 2-3 canalicule seminifere contorte (<i>tubuli seminiferi contorti</i>), la nivelul căroră are loc spermatogeneza (procesul de formare a spermatozoizilor). Canaliculele seminifere contorte continuă cu canaliculele seminifere rectilinii (<i>tubuli seminiferi recti</i>). Enunțul corect este „E”.</p>

<p>9.</p>	<p>CS. Căile spermaticice încep cu: A. Tubii seminiferi contorți B. Tubii seminiferi recti C. Rețeaua testiculară D. Ductele eferente E. Ductul epididimar</p> <p>SC. The pathway of sperm (semen-conveying ducts) starts with the: A. Convoluted seminiferous tubules B. Straight seminiferous tubules C. Testicular network D. Efferent ducts E. Duct of epididymis</p> <p>CS. Семьявыносящие пути начинаются с: A. Извитых семенных канальцев B. Прямых семенных канальцев C. Сети яичка D. Выносящих канальцев E. Протока придатка яичка</p> <p>Spermatogeneza, procesul de formare a spermatozoizilor, are loc la nivelul tubilor seminiferi contorți. Căile spermaticice încep cu tubii seminiferi rectilini (<i>tubuli seminiferi recti</i>) și continuă cu rețeaua testiculară (<i>rete testis</i>), situată la nivelul mediastinului testicular. Tubii seminiferi rectilini și rețeaua testiculară reprezintă <i>căile spermaticice intratesticulare</i> și constituie, de altfel, primele două segmente ale căilor spermaticice. Enunțul corect este „B”.</p>
<p>10.</p>	<p>CS. Din rețeaua testiculului pornesc: A. Canaliculele seminifere rectilini B. Canaliculele testiculare eferente C. Canaliculele seminifere aferente D. Canaliculele seminifere contorte E. Canalul epididimului</p> <p>SC. Which of the following structures starts from the testicular network: A. Straight seminiferous tubules B. Efferent ductules C. Afferent seminiferous tubules D. Convoluted seminiferous tubules E. Duct of epididymis</p> <p>CS. Из сети яичка начинаются: A. Прямые семенные каналцы B. Выносящие каналцы C. Приносящие семенные каналцы D. Извитые семенные каналцы E. Канал придатка яичка</p> <p>La nivelul mediastinului testicular se formează rețeaua testiculară, <i>rete testis</i> (<i>Haller</i>). Din această rețea pornesc 10-15 canalicule testiculare eferente (<i>ductuli efferentes</i>), ce se deschid în canalul epididimului. Totalitatea ductelor eferente formează capul epididimului. Ele reprezintă primul segment al <i>căilor spermaticice extratesticulare</i>. Enunțul corect este „B”.</p>
<p>11.</p>	<p>CS. Spermatozoizii sunt elaborați în: A. Canaliculele seminifere recte B. Rete testis</p>

- C. Canaliculele eferente
- D. Canaliculele aferente
- E. Canaliculele seminifere contorte

SC. Sperm cells are produced by the:

- A. Straight seminiferous tubules
- B. Rete testis
- C. Efferent ductules
- D. Afferent ductules
- E. Convoluted seminiferous tubules

CS. Сперматозоиды вырабатывают:

- A. Прямые семенные каналы
- B. Сеть яичка
- C. Выносящие каналы
- D. Приносящие каналы
- E. Извитые семенные каналы

Spermatozoizii sunt elaborați la nivelul canaliculelor seminifere contorte (*tubuli seminiferi contorti*) din celule germinale primitive, numite spermatogonii. **Enunțul corect este „E”.**

12. CS. Ectopia paradoxală reprezintă situația când ambele testicule se află:

- A. În canalul inghinal
- B. La nivel de perineu
- C. În cavitatea abdominală
- D. În cavitatea bazinului mic
- E. Într-o singură cameră a scrotului

SC. Paradoxical ectopia is the situation when the both testicles are:

- A. In the inguinal canal
- B. At the level of the perineum
- C. In the abdominal cavity
- D. In the pelvic cavity
- E. In a single chamber of the scrotum

CS. Парадоксальная эктопия - когда оба яичка находятся в:

- A. Паховом канале
- B. В области промежности
- C. В брюшной полости
- D. В полости малого таза
- E. В одной камере мошонки

În procesul descinderii testiculare, din regiunea lombară în scrot, testiculul poate să se abată de la calea corectă și să ajungă pe coapsă sau perineu, situație cunoscută ca *ectopie testiculară*. Ectopia paradoxală este situația, când ambele testicule coboară printr-un singur canal inghinal și se localizează în una din camerele scrotului. **Enunțul corect este „E”.**

13. CS. Căile spermatice încep cu:

- A. Tubulii seminiferi contorți
- B. Tubulii seminiferi recți
- C. Rețeaua testiculară
- D. Ducturile eferente
- E. Ductul epididimar

SC. Sperm pathway starts with the:

- A. Convoluted seminiferous tubules
- B. Straight seminiferous tubules

	<p>C. Testicular network D. Efferent ducts E. Duct of epididymis</p> <p>CS. Семьявыносящие пути начинаются с: A. Извитых семенных канальцев B. Прямых семенных канальцев C. Сети яичка D. Выносящих канальцев E. Протока придатка яичка</p> <p>Căile spermaticice sunt intratesticulare și extratesticulare. Căile spermaticice intratesticulare sunt reprezentate de tubulii seminiferi rectilinii și rețeaua testiculară. Căile spermaticice extratesticulare includ ducturile eferente, ductul epididimar, ductul deferent, ductul ejaculator și uretra masculină. Tubulii seminiferi rectilinii (<i>tubuli seminiferi recti</i>) reprezintă primul segment al căilor spermaticice. Enunțul corect este „B”.</p>
14.	<p>CM. Din funiculul spermatic fac parte formațiunile: A. Arterele testiculare B. Mușchiul lacunar C. Plexul pampiniform D. Vasele limfatice E. Nici una din cele menționate</p> <p>MC. The spermatic cord consists of the following components: A. Testicular artery B. Lacunar muscle C. Pampiniform plexus D. Lymphatic vessels E. All statements are false</p> <p>CM. Семенной канатик состоит из следующих образований: A. Яичковой артерии B. Лакунарной мышцы C. Лозовидного сплетения D. Лимфатических сосудов E. Ни одно из вышеперечисленных</p> <p>Cordonul spermatic (<i>funiculus spermaticus</i>) cuprinde ductul deferent și formațiunile vasculonervoase, ce îl însoțesc. Deci, cordonul spermatic include: 1) ductul deferent; 2) artera testiculară; 3) artera ductului deferent; 4) plexul venos pampiniform (format prin anastomozarea venelor testiculare); 5) vase limfatice; 6) plexuri nervoase vegetative (plexul testicular, plexul deferențial); 7) vestigiul procesului vaginal; 8) mușchiul cremaster precum și tunicile, care îl înconjoară. Enunțuri corecte sunt „A”, „C” și „D”.</p>
15.	<p>CS. Veziculele seminale sunt situate: A. În fosa iliacă B. Retrocecal C. Retrorectal D. În cavitatea bazinului mare E. În cavitatea bazinului mic</p> <p>SC. The seminal vesicles are located: A. In the iliac fossa B. Retrocecal fossa</p>

- C. Retrorectal fossa
- D. In the cavity of greater pelvis
- E. In the cavity of lesser pelvis

CS. Семенные пузырьки расположены:

- A. В подвздошной ямке
- B. Позади слепой кишки
- C. Позади прямой кишки
- D. В полости большого таза
- E. В полости малого таза

Veziuclele seminale sunt situate în cavitatea bazinului mic, între vezica urinară și rect, superior de prostată și lateral de ampulele ductelor deferente, în țesutul conjunctiv al spațiului pelvisubperitoneal. **Enunțul corect este „E”.**

16. CS. Canalul ejaculator se formează la confluirea:

- A. Canalului epididimului cu canalul deferent
- B. Canalului excretor al veziculei seminale cu cele eferente
- C. Canalului excretor al veziculei seminale cu cele aferente
- D. Canalului excretor al veziculei seminale cu canalul prostatei
- E. Canalului excretor al veziculei seminale cu canalul deferent

SC. The ejaculatory duct is formed by the union of:

- A. The duct of the epididymis with the ductus deferens
- B. The excretory duct of the seminal vesicle with the efferent ducts
- C. The excretory duct of the seminal vesicle with the afferent ducts
- D. The excretory duct of the seminal vesicle with the duct of the prostate
- E. The excretory duct of the seminal vesicle with the ductus deferens

CS. Семявыбрасывающий проток образуется при слиянии:

- A. Канала придатка с семявыносящим протоком
- B. Выделительного канала семенного пузырька с выносящими протоками
- C. Выделительного канала семенного пузырька с приносящими протоками
- D. Выделительного канала семенного пузырька с каналом предстательной железы
- E. Выделительного канала семенного пузырька с семявыносящим протоком

Canalul ejaculator se formează prin unirea canalului deferent cu canalul excretor al veziculei seminale, apoi pătrunde în prostată și se deschide în uretra prostatică, printr-un orificiu situat pe coliculul seminal. **Enunțul corect este „E”.**

17. CS. Canalul ejaculator se deschide in:

- A. Prostată
- B. Porțiunea membranoasă a uretrei
- C. Veziculele seminale
- D. Porțiunea prostatică a uretrei
- E. Vezica urinară

SC. Ejaculatory duct opens into the:

- A. Prostate
- B. Membranous part of the urethra
- C. Seminal vesicles
- D. Prostatic part of the urethra
- E. Urinary bladder

CS. Семявыбрасывающий проток открывается в:

- A. Предстательную железу
- B. Перепончатую часть мочеиспускательного канала

	<p>C. Семенных пузырьках D. Предстательной части мочеиспускательного канала E. Мочевом пузыре</p> <p>Canalul ejaculator se formează prin unirea canalului deferent cu canalul excretor al veziculei seminale, apoi pătrunde în prostată și se deschide în uretra prostatică, printr-un orificiu situat pe coliculul seminal. Enunțul corect este „D”.</p>
18.	<p>CS. Prostata este un organ:</p> <p>A. Glandular B. Muscular C. Cavitar D. Tubular E. Musculoglandular</p> <p>SC. The prostate is an organ:</p> <p>A. Glandular organ B. Muscular organ C. Cavitory organ D. Tubular organ E. Musculoglandular organ</p> <p>CS. Предстательная железа это орган:</p> <p>A. Железистый B. Мышечный C. Полый D. Трубоччатый E. Мышечно-железистый</p> <p>Prostata este un organ musculoglandular, format din substanța musculară (<i>m. prostaticus</i>) și parenchimul glandular. Parenchimul glandular constă, la rândul său, din două tipuri de glande: periuretrale și prostatice propriu-zise. Enunțul corect este „E”.</p>
19.	<p>CM. Parenchimul glandular al prostatei începe să se dezvolte în:</p> <p>A. Perioada pubertară B. Perioada școlară inferioară C. Maturizarea sexuală D. Mica copilărie E. Adolescență</p> <p>MC. The glandular parenchyma of the prostate begins to develop:</p> <p>A. In the period of puberty B. In the earlier school period C. In the period of the sexual maturation D. In early childhood E. In adolescence</p> <p>CM. Железистая часть предстательной железы начинает развиваться в:</p> <p>A. Пубертатном периоде B. Младшем школьном возрасте C. Период полового созревания D. Раннем детстве E. Подростковом периоде</p> <p>Parenchimul glandular se dezvoltă exploziv în perioada maturizării sexuale (la pubertate), sub influența hormonilor sexuali masculini (androgeni). Enunțuri corecte sunt „A” și „C”.</p>

20.	<p>CS. Prostata este situată:</p> <p>A. În bazinul mare B. În bazinul mic C. Retrocecal D. În fosa iliacă dreaptă E. Retrovezical</p> <p>SC. The prostate is located:</p> <p>A. In the greater pelvis cavity B. In the lesser pelvis cavity C. Retrocecal D. In the right iliac fossa E. Retrovesical</p> <p>CS. Предстательная железа расположена:</p> <p>A. В полости большого таза B. В полости малого таза C. Позади слепой кишки D. В правой подвздошной ямке E. Позади мочевого пузыря</p> <p>Prostata este situată în cavitatea micului bazin, în spațiul pelvisubperitoneal, sub vezica urinară, în jurul porțiunii inițiale a uretrei. <i>Enunțul corect este „B”.</i></p>
21.	<p>CS. Prin prostată trec:</p> <p>A. Canalele epididimului B. Canalele glandelor bulbouretrale C. Canalul deferent D. Porțiunea prostatică a uretrei E. Canalele excretoare</p> <p>SC. Which of the following structures passes through the prostate:</p> <p>A. Duct of the epididymis B. Excretory ducts of the bulbourethral glands C. Ductus deferens D. Prostatic part of the urethra E. Excretory ducts</p> <p>CS. Через предстательную железу проходят:</p> <p>A. Каналы придатка B. Каналы бульбоуретральных желёз C. Семьявыносящий проток D. Предстательная часть мочеиспускательного канала E. Выделительные каналы</p> <p>Porțiunea prostatică a uretrei străbate prostata de la bază spre vârf pe o lungime de 3 cm. Prostata este străbătută și de canalele ejaculoare, formate prin unirea canalului deferent cu canalul excretor al veziculei seminale, care se deschid în uretra prostatică, la nivelul coliculului seminal. <i>Enunțul corect este „D”.</i></p>
22.	<p>CS. Palparea pe viu a prostatei se realizează:</p> <p>A. Prin vezica urinară B. Prin canalul inghinal C. Prin intestinul rect D. Prin scrot E. Prin peretele anterior al cavității abdominale</p>

SC. Palpation of the prostate on a living person is done through:

- A. The urinary bladder
- B. The inguinal canal
- C. The rectum
- D. The scrotum
- E. The anterior wall of the abdominal cavity

CS. Исследование предстательной железы на живом осуществляется:

- A. Через мочевого пузыря
- B. Через паховый канал
- C. Через прямую кишку
- D. Через мошонку
- E. Через переднюю стенку брюшной полости

Fața posterioară a prostatei este palpabilă prin rect. Numai peretele anterior al rectului și septul rectovezical a lui Denonvilliers despart degetul înmănușat al examinatorului de prostată. Prin tușeu rectal (palpare rectală) pot fi apreciate forma, dimensiunile și consistența prostatei. **Enunțul corect este „C”.**

23. CM. Începând cu care perioadă a ontogenezei postnatale prostata activează și ca glandă:

- A. Școlară inferioară
- B. Maturării sexuale
- C. Mica copilărie
- D. Maturității
- E. Pubertară

MC. The prostate activates as a gland in the period of the postnatal ontogenesis:

- A. Primary school
- B. Sexual maturation
- C. Early childhood
- D. Maturity
- E. Puberty

CM. Начиная с какого постнатального периода онтогенеза простата действует как железа?

- A. Младший школьный возраст
- B. Период полового созревания
- C. Ранний детский возраст
- D. В зрелом возрасте
- E. Подростковый период

Dimensiunile și activitatea prostatei sunt reglate de hormonii sexuali. La copii prostata este constituită din țesut conjunctiv și muscular, parenchimul glandular fiind slab dezvoltat. În perioada maturizării sexuale (la pubertate între 13-16 ani) are loc creșterea intensă a țesutului glandular și prostata începe să activeze ca glandă. **Enunțul corect este „B” și „E”.**

24. CS. Canalele glandulare ale prostatei în confluență pară continuă în:

- A. Canalul excretor
- B. Canalul ejaculator
- C. Canalele prostatice excretoare
- D. Uretră
- E. Coliculul seminal

SC. Prostatic ducts in pair confluence continue into:

- A. The excretory duct
- B. The ejaculatory duct

- C. The excretory ducts of the prostate
- D. The urethra
- E. The seminal colliculus

CS. Железистые каналы предстательной железы сливаются парами и открываются в:

- A. Выделительный канал
- B. Семявыбрасывающий канал
- C. Выделительные предстательные каналы
- D. Мочеиспускательный канал
- E. Семенной бугорок

Lobulii prostatei sau glandele prostatice propriu-zise sunt în număr de 30-50, canale excretoare ale lor se unesc astfel, că până la urmă rezultă 15-20-30 canale prostatice (*ductuli prostatici*). Acestea se deschid prin orificii punctiforme în sinusurile prostatice. Sinusurile prostatice sunt niște depresiuni verticale situate bilateral de coliculul seminal, proeminență ce se află pe peretele posterior al uretrei prostatice. **Enunțul corect este „C”.**

25. **CS. Forma, dimensiunile și consistența prostatei pot fi apreciate prin:**

- A. Palpare suprapubiană
- B. Palpare infrapubiană
- C. Tușeu rectal
- D. Palpare a fosei ischioanale
- E. Prostatografie

SC. The shape, size and consistency of the prostate can be assessed by:

- A. Suprapubic palpation
- B. Infrapubic palpation
- C. Rectal palpation
- D. Palpation through the ischioanal fossa
- E. Prostatography

CS. Форма, размеры и плотность предстательной железы могут быть выявлены при:

- A. Пальпации выше лобкового симфиза
- B. Пальпации ниже лобкового симфиза
- C. Пальпации через прямую кишку
- D. Пальпации в седалищно-прямокишечной ямке
- E. Радиографии простаты

Forma, dimensiunile și consistența prostatei pot fi apreciate prin tușeu rectal, prostata fiind separată de ampula rectală doar prin septul rectovezical. **Enunțul corect este „C”.**

26. **CS. Glandele bulbouretrale sunt situate:**

- A. În porțiunea prostatică a uretrei
- B. În porțiunea spongioasă a uretrei
- C. În porțiunea membranoasă a uretrei
- D. La baza prostatei
- E. Bilateral de porțiunea membranoasă a uretrei

SC. The bulbourethral glands are located:

- A. In the prostatic part of the urethra
- B. In the spongy part of the urethra
- C. In the membranous part of the urethra
- D. At the base of the prostate
- E. Bilateral of the membranous part of the urethra

	<p>CS. Бульбоуретральные железы расположены: A. В предстательной части мочеиспускательного канала B. В губчатой части мочеиспускательного канала C. В перепончатой части мочеиспускательного канала D. На основании предстательной железы E. С двух сторон от перепончатой части мочеиспускательного канала</p> <p>Glandele bulbouretrale, cunoscute și sub numele de glandele Cowper, sunt situate bilateral de porțiunea membranoasă a uretrei, în profunzimea diafragmei urogenitale. Corect – „E”.</p>
27.	<p>CM. Organele genitale masculine interne includ: A. Scrotul B. Glandele bulbouretrale C. Penisul D. Prostata E. Testiculul</p> <p>MC. The internal male genital organs are: A. Scrotum B. Bulbourethral glands C. Penis D. Prostate E. Testicle</p> <p>CM. Внутренние мужские половые органы включают: A. Мошонку B. Бульбоуретральные железы C. Мужской половой член D. Предстательную железу E. Яичко</p> <p>Organele genitale interne masculine cuprind: 1) gonada masculină sau testiculul; 2) căile spermatică (epididimul, ductul deferent, ductul ejaculator); și 3) glandele anexe ale căilor spermatică (prostata, veziculele seminale, glandele bulbouretrale). Corect – „B”, „D” și „E”.</p>
28.	<p>CS. Glandele bulbouretrale sunt așezate în profunzimea: A. Diafragmei pelviene B. Diafragmei urogenitale C. Mușchiului transvers superficial al perineului D. Mușchiului bulbospongios E. Mușchiului transvers profund al perineului</p> <p>MC. The bulbourethral glands are placed in the depth of the: A. Pelvic diaphragm B. Urogenital diaphragm C. Superficial transverse muscle of the perineum D. Bulbospongiosus muscle E. Deep transverse muscle of the perineum</p> <p>CM. Бульбоуретральные железы расположены в глубине: A. Тазовой диафрагмы B. Мочеполовой диафрагмы C. Поверхностной поперечной мышцы промежности D. Луковично-губчатой мышцы E. Глубокой поперечной мышцы промежности</p>

	<p>Glandele bulbouretrale fiind situate în profunzimea diafragmei urogenitale, sunt înglobate între fibrele mușchiului transvers profund al perineului, care le comprimă în timpul ejaculării, determinând expulzia produsului lor de secreție. Enunțuri corecte sunt „B” și „E”.</p>
29.	<p>CS. Canalele glandei bulbouretrale se deschid în:</p> <p>A. Prostată B. Veziculele seminale C. Partea prostatică a uretrei D. Partea membranoasă a uretrei E. Uretra regiunii bulbului penisului</p> <p>SC. The excretory duct of the bulbourethral gland opens into the:</p> <p>A. Prostate B. Seminal vesicles C. Prostatic part of the urethra D. Membranous part of the urethra E. Spongy part of the urethra at the level of the <i>bulbus penis</i></p> <p>CS. Каналы бульбоуретральных желез открываются в:</p> <p>A. Предстательную железу B. Семенные пузырьки C. Предстательную часть мочеиспускательного канала D. Перепончатую часть мочеиспускательного канала E. Мочеиспускательный канал в области луковицы мужского полового члена</p> <p>Canalele excretoare ale glandelor bulbouretrale se deschid în porțiunea incipientă a uretrei spongioase, la nivelul bulbului penian (<i>bulbus penis</i>). Enunțul corect este „E”.</p>
30.	<p>CM. Glandele bulbouretrale se află:</p> <p>A. În diafragma urogenitală B. În diafragma pelviană C. Între fasciile superioară și inferioară a diafragmului urogenital D. În fascia viscerală a bazinului E. În fascia inferioară a diafragmului bazinului</p> <p>MC. The bulbourethral glands are located in:</p> <p>A. The urogenital diaphragm B. The pelvic diaphragm C. Between the superior and inferior fasciae of the urogenital diaphragm D. The visceral pelvic fascia E. The inferior fascia of the pelvic diaphragm</p> <p>CM. Бульбоуретральные железы находятся:</p> <p>A. В мочеполовой диафрагме B. В тазовой диафрагме C. Между верхней и нижней фасциями мочеполовой диафрагмы D. В висцеральной фасции таза E. В нижней фасции тазовой диафрагмы</p> <p>Conținute în diafragma urogenitală, glandele bulbouretrale au următoarele raporturi: <i>în jos</i> cu fascia inferioară a diafragmei urogenitale, <i>în sus</i> cu fascia superioară a diafragmei urogenitale. Enunțuri corecte sunt „A” și „C”.</p>
31.	<p>CM. Maturarea spermatozoizilor are loc în:</p> <p>A. Ductul deferent B. Canaliculele seminifere recte</p>

- C. Glandele bulbouretrale
- D. Veziculele seminale
- E. Epididim

MC. Sperm maturation takes place in the:

- A. Ductus deferens
- B. Straight seminiferous tubules
- C. Bulbourethral glands
- D. Seminal vesicles
- E. Epididymis

CM. Созревание сперматозоидов происходит в:

- A. Семявыносящем протоке
- B. Прямых семенных канальцах
- C. Бульбоуретральных железах
- D. Семенных пузырьках
- E. Придатке яичка

Depozitarea și maturarea spermatozoizilor are loc în epididim și în ampula ductului deferent. Veziculele seminale nu reprezintă recipiente pentru spermatozoizi, produsul lor de secreție, bogat în fructoză și enzime, se adaugă lichidului seminal în timpul ejaculării (deaceia sunt numite, mai recent, glande veziculoase sau glande seminale). **Enunțuri corecte – „A” și „E”.**

32. CS. Crura penisului se inseră pe:

- A. Simfiza pubiană
- B. Ramurile superioare ale oaselor ischiatice
- C. Marginea inferioară a simfizei pubiene
- D. Ramurile superioare ale oaselor pubiene
- E. Ramurile inferioare ale oaselor pubiene

SC. The crura of penis are inserted to:

- A. The pubic symphysis
- B. The superior rami of the ischial bones
- C. The inferior edge of the pubic symphysis
- D. The superior rami of the pubic bones
- E. The inferior rami of the pubic bones

CS. Корни мужского полового члена прикрепляются на:

- A. Лобковом симфизе
- B. Верхние ветви седалищных костей
- C. Нижний край лобкового симфиза
- D. Верхние ветви лобковых костей
- E. Нижние ветви лобковых костей

Penisul are două porțiuni: una posterioară, perineală – rădăcina penisului (*radix penis*) și alta anterioară, liberă – corpul penisului (*corpus penis*). Rădăcina penisului cuprinde trei formațiuni, ce constau din țesut erectil: două rădăcini ale corpurilor cavernoși (*crura penis*), situate lateral și bulbul penian (*bulbus penis*), așezat median. *Crura penis* se inseră pe ramurile inferioare ale oaselor pubiene, pe ramurile oaselor ischiadice și sunt acoperite de mușchii ischiocavernoși ai perineului. Crura penisului reprezintă extremitățile posterioare ale corpurilor cavernoși, iar bulbul penian este porțiunea posterioară, dilatată a corpului spongios. **Enunțul corect este „E”.**

33. CS. Bulbul penian este format de:

- A. Corpul cavernos drept
- B. Corpul spongios

- C. Corpul cavernos stâng
- D. Crura penisului
- E. Septul penian

SC. The bulb of the penis is formed by the:

- A. Right *corpus cavernosum*
- B. Spongy body
- C. Left *corpus cavernosum*
- D. Crura of penis
- E. Septum of penis

CS. Луковица мужского полового члена образована:

- A. Правым пещеристым телом
- B. Губчатым телом
- C. Левым пещеристым телом
- D. Ножками полового члена
- E. Перегородкой пениса

Corpul spongios al penisului este străbătut de uretra spongioasă și prezintă trei porțiuni: 1) porțiunea anterioară mai voluminoasă, glandul penian (*glans penis*); 2) porțiunea mijlocie sau corpul spongios propriu-zis și 3) porțiunea posterioară, dilatată, bulbul penian (*bulbus penis*). Deci, bulbul penian reprezintă porțiunea posterioară a corpului spongios al penisului. **Enunțul corect este „B”.**

34. CS. Rădăcinile corpilor cavernoși ai penisului sunt formate de:

- A. Tunica albuginee
- B. Septul penian
- C. Corpii cavernoși
- D. Corpul spongios
- E. Partea dorsală a penisului

SC. The crura of penis are formed by the:

- A. Tunica albuginea
- B. *Septum penis*
- C. *Corpora cavernosa*
- D. Spongy body
- E. Dorsal part of penis

CS. Корни мужского полового члена образованы:

- A. Белочной оболочкой
- B. Перегородкой пениса
- C. Пещеристыми телами
- D. Губчатым телом
- E. Дорзальной частью пениса

Crura penis reprezintă extremitățile posterioare ale corpilor cavernoși ai penisului și sunt fixate la ramurile ischiopubiene ale coxalelor printr-o serie de fibre conjunctive și prin periost. **Enunțul corect este „C”.**

35. CS. Utriculul prostatic se află:

- A. În partea membranoasă a uretrei
- B. În partea spongioasă a uretrei
- C. În prostată
- D. În canalul ejaculator
- E. Pe coliculul seminal

SC. The prostatic utricle is located:

- A. In the membranous part of urethra
- B. In the spongy part of urethra
- C. In the prostate
- D. In the ejaculatory duct
- E. On the seminal colliculus

CS. Предстательная маточка находится:

- A. В перепончатой части мочеиспускательного канала
- B. В губчатой части мочеиспускательного канала
- C. В предстательной железе
- D. В семявыбрасывающем протоке
- E. На семенном бугорке

Pe vârful coliculului seminal, situat pe peretele posterior al uretrei prostatice, se deschide utriculul prostatic, un canal închis în fund de sac, fiind un rest al canalelor paramезonefrale Müller.

Enunțul corect este „E”.

36. CS. Coliculul seminal se află:

- A. La baza prostatei
- B. În porțiunea spongioasă a uretrei
- C. În porțiunea membranoasă a uretrei
- D. În porțiunea prostatică a uretrei
- E. În prostată

SC. The seminal colliculus is located:

- A. At the base of the prostate
- B. In the spongy part of the urethra
- C. In the membranous part of the urethra
- D. In the prostatic part of the urethra
- E. In the prostate

CS. Семенной бугорок находится:

- A. На основании предстательной железы
- B. В губчатой части мочеиспускательного канала
- C. В перепончатой части мочеиспускательного канала
- D. В предстательной части мочеиспускательного канала
- E. В предстательной железе

Pe peretele posterior al porțiunii prostatice a uretrei se află creasta uretrală, care în porțiunea mijlocie prezintă o proeminență, numită colicul seminal (*colliculus seminalis*). Pe vârful acestuia se deschide utriculul prostatic, iar pe de o parte și alta se află cele două orificii ale canalelor ejaculatoare.

Enunțul corect este „D”.

37. CS. Sfincterul voluntar al uretrei se află la nivelul:

- A. Bulbului penian
- B. Porțiunii membranoase a uretrei
- C. Porțiunii prostatice a uretrei
- D. Porțiunii spongioase a uretrei
- E. Glandului penian

SC. The Voluntary urethral sphincter is located:

- A. At the bulb of penis
- B. At the level of the membranous part of urethra

- C. At the level of the prostatic part of urethra
- D. At the level of the spongy part of urethra
- E. At the glans penis

CS. Произвольный сфинктер мочеиспускательного канала находится:

- A. В луковице полового члена
- B. В перепончатой части мочеиспускательного канала
- C. Предстательной части мочеиспускательного канала
- D. В губчатой части мочеиспускательного канала
- E. В головке полового члена

*Sfincterul voluntar (sau extern) al uretrei este un muşchi al perineului, format din fibre musculare striate, care înconjoară porţiunea membranoasă a uretrei masculine. Sfincterul involuntar (sau intern) al uretrei, format din stratul circular (mijlociu) al tunicii musculare a vezicii urinare, constă din fibre musculare netede şi este dispus în jurul colului vezical şi porţiunii iniţiale a uretrei (este numit sfincter al vezicii urinare). **Enunţul corect este „B”.***

38. CS. Care din tunicile scrotului formează septul lui:

- A. Fascia spermatică internă
- B. Fascia spermatică externă
- C. Tunica vaginală
- D. M. cremaster
- E. Tunica dartos

SC. Which coat of the scrotum forms the septum scroti:

- A. Internal spermatic fascia
- B. External spermatic fascia
- C. Tunica vaginalis
- D. Cremaster muscle
- E. Tunica dartos

CS. Какая оболочка яичка образует перегородку мошонки:

- A. Внутренняя семенная фасция
- B. Наружная семенная фасция
- C. Влагалищная оболочка яичка
- D. Мышца, поднимающая яичко
- E. Мясистая оболочка

Tunica dartos este o lamă subţire, formată din fibre conjunctive şi elastice, în care sunt cuprinse celule musculare netede, ce formează muşchiul dartos (*m. dartos*). Tunica aderă strâns la pielea scrotului. La nivelul rafeului scrotului, tunica dartos pătrunde în profunzime, formând septul scrotului, ce separă cele două compartimente ale scrotului. **Corect este „E”.**

39. CS. Care din tunicile scrotului este constituită din 2 foiţe:

- A. Fascia cremasterică
- B. Fascia spermatică internă
- C. Fascia spermatică externă
- D. Tunica vaginală
- E. Tunica dartos

SC. Which coat of the scrotum consists of two layers:

- A. Cremasteric fascia
- B. Internal spermatic fascia
- C. External spermatic fascia
- D. Tunica vaginalis
- E. Tunica dartos

CS. Какая из оболочек яичка состоит из двух листков:

- A. Фасция мышцы, поднимающая яичко
- B. Внутренняя семенная фасция
- C. Наружная семенная фасция
- D. Влагалищная оболочка яичка
- E. Мясистая оболочка

Tunica vaginală este seroasă, ce acoperă testiculul și epididimul. Ea este o dependență a peritoneului, ce invaginează înaintea coborârii testiculului în scrot. Tunica vaginală constă din două foițe (lamele). Foița parietală (sau *periorchium*) aderă la fața profundă a fasciei spermaticice interne, foița viscerală (sau *epiorchium*) acoperă testiculul și epididimul. Între cele două foițe ale tunicii vaginale se delimitează o cavitate virtuală, numită cavitate vaginală (*cavum vaginale*). Această cavitate poate deveni reală în cazul unor acumulări sangvine sau seroase. **Enunțul corect este „D”.**

40. CM. Testiculul:

- A. Reprezintă gonada masculină
- B. Are o greutate de 40-50 g
- C. Este parte a glandelor cu funcție dublă
- D. Nu este supus modificărilor de vârstă
- E. Din dreapta are o greutate mai mare și e situat cu aproximativ 1 cm mai jos

MC. The testicle:

- A. Is the male gonad
- B. Has a weight of 40-50 g
- C. Is a gland with double function
- D. Is not subject to change by the age
- E. The right one has more weight and is located approximately 1 cm below

CM. Яичко:

- A. Является мужской половой железой
- B. Масса яичка 40 – 50 г
- C. Является частью желёз с двойной функцией
- D. Не подвергается возрастным изменениям
- E. Справа вес яичка больше и расположено ниже на 1 см

Testiculul reprezintă gonada masculină, cu rol în producerea spermatozoizilor și a hormonilor sexuali masculini (glandă cu secreție dublă). Dimensiunile testiculelor variază cu vârsta. Creșterea lor se accelerează la pubertate, iar la bătrâni suferă o involuție parțială. La adult testiculul are o greutate de 20-30 g. Testiculul este situat în scrot, cel stâng fiind situat de obicei mai jos (cu cca 1 cm) decât cel drept. **Enunțuri corecte sunt „A” și „C”.**

41. CM. Testiculul:

- A. Poate fi palpat cu ușurință
- B. E de consistență elastică și dură, uniformă și e foarte sensibil
- C. La exterior e de culoare albicioasă – albastruie iar parenchimul e gălbui – roșiatic
- D. E situat în scrot și face parte din genitalele externe
- E. Dimensiunile lui cresc până la vârsta de 14-18 ani

MC. The testicle:

- A. Can be easily palpated
- B. Has a pliant, soft rubbery consistency and it is very sensitive
- C. Is colored bluish-white externally, but its parenchyma is colored reddish- yellow
- D. Is located in the scrotum and it is one of the external male genitalia
- E. Increases its size until the age of 14-18 years

СМ. Яичко:

- A. Легко прощупывается
- B. Плотной и эластичной консистенции, однородное и очень чувствительное
- C. Снаружи беловато-синего цвета, а паренхима желто-красноватого цвета
- D. Расположено в мошонке и относится к наружным половым органам
- E. Увеличивается в размере до 14–18 лет

Testiculul, organ genital intern, este situat în scrot și poate fi palpat cu ușurință, fiind foarte sensibil la palpate. Consistența testiculelor, dată de albuginee, este fermă și elastică. Culoarea testiculului este albicioasă-albăstrui, datorită albugineei, care îl învelește. Pe o secțiune parenchimul testicular apare de culoare gălbuie-roșiatică. Dimensiunile testiculului variază cu vârsta. Creșterea testiculelor începe și continuă pe tot parcursul pubertății și se termină între 14-18 ani. **Enunțuri corecte sunt „A”, „B”, „C” și „E”.**

42. СМ. Poziția anatomică a testiculului poate fi stabilită ținându-se cont de:

- A. Fețele laterală și medială
- B. Extremitățile superioară și inferioară
- C. Marginile anterioară și posterioară
- D. Sinusul (recesul) epididimar
- E. Tunicile testiculului

MC. Anatomical position of the testis can be assessed taking into account:

- A. Lateral and medial surfaces
- B. Upper and lower extremities
- C. Anterior and posterior edges (or borders)
- D. Sinus (recess) of the epididymis
- E. Tunics of testis

СМ. Нормальное анатомическое положение яичка можно установить, учитывая:

- A. Медиальную и латеральную поверхности
- B. Верхний и нижний концы
- C. Передний и задний края
- D. Пазуху придатка
- E. Оболочки яичка

Testiculul (testis, orchis, didymis) are formă ovoidă și prezintă: 1) două fețe – medială și laterală, pe fața laterală se deschide sinusul epididimului; 2) două margini – anterioară și posterioară, la marginea posterioară aderă epididimul; 3) două extremități – superioară și inferioară, pe extremitatea superioară se observă apendicele testicular.

Poziția anatomică a testiculului poate fi stabilită, ținându-se cont de fețele, marginile și extremitățile testiculului, precum și de poziția epididimului, sinusului epididimului și a apendicelui testicular.

Enunțuri corecte sunt „A”, „B”, „C” și „D”.

43. СМ. Cu privire la tunica albuginee:

- A. Reprezintă formațiunea care învelește parenchimul testiculului
- B. Din derivatele ei fac parte mediastinul (corpul Highmore) și septele testiculului, care constituie stroma conjunctivă
- C. Are o grosime de cca 500 mcm
- D. Fața ei externă este accidentată
- E. Prin fața sa internă aderă intim la parenchim

MC. Which of the following statements regarding the tunica albuginea is true:

- A. It is a formation that surrounds the testis parenchyma
- B. The mediastinum (body of Highmore) and the *septula testis* are the derivatives of the tunica albuginea, which forms the stroma of testis

- C. Its thickness is about 500 mcm
- D. Its external surface is rough
- E. Its internal surface adheres intimate to the parenchyma

СМ. Относительно белочной оболочки:

- A. Это образование, которое покрывает паренхиму яичка
- B. К её производным относится средостение (тело Highmore) и перегородки яичка, которые составляют соединительную строму
- C. Толщина около 500 мкм
- D. Её наружная поверхность повреждена
- E. Своей внутренней поверхностью плотно прилегает к паренхиме

Testiculul este alcătuit dintr-un înveliș, *tunica albuginee*, din *stroma conjunctivă* și din *parenchim*. Tunica albuginee este o tunică fibroasă, de culoare albicioasă-albăstruie, ce acoperă la exterior parenchimul testicular. Are grosimea de 500 micrometri. Suprafața internă a albugineei este tapetată cu o tunica vasculară (*tunica vasculosa*), ce conține un bogat plex vascular. La nivelul marginii posterioare a testiculului, albugineea prezintă o îngroșare întinsă, numită mediastinul testiculului sau corpul Highmore. Stroma conjunctivă este alcătuită de septele testiculului. Ele sunt dependințe ale albugineei, pornesc de la mediastinul testicular, străbat parenchimul fără să ajungă însă până la albuginee. Septele delimitează lobulii testiculari, care la rândul lor, constituie parenchimul glandei. **Enunțuri corecte sunt „A”, „B” și „C”.**

44. CS. Cu privire la dezvoltarea testiculului:

- A. Diferențierea gonadelor începe în săptămâna VII de dezvoltare a embrionului
- B. Ductele eferente se dezvoltă din canaliculele mezonefrosului
- C. Appendix testis derivă din extremitatea craniană a canalului lui Müller
- D. Tunica lui albuginee derivă din canalul lui Wolff
- E. Descinde în scrot în luna VII de viață intrauterină

MC. Choose the true statements regarding the development of the testicle:

- A. Gonadal differentiation begins at the VII week of the embryonic development
- B. Efferent ducts (or ductules) develop from the mesonephric tubules
- C. The appendix of testis is derived from the cranial end of the paramesonephric (Müllerian) duct
- D. Its tunica albuginea is derived from the mesonephric (Wolffian) duct
- E. Testis descends into the scrotum during the VI month of the intrauterine life

CS. Относительно развития яичка:

- A. Дифференциация желёз начинается на VII неделе внутриутробного развития эмбриона
- B. Выносящие каналы развиваются из мезонефральных протоков
- C. Привесок яичка отходит от краниального конца мезонефрального протока (Miiller)
- D. Белочная оболочка развивается из вольфова канала (Wolff)
- E. Опускается в мошонку на VII месяце внутриутробного развития

Dezvoltarea embrionară a gonadelor cuprinde două etape: 1) etapa indiferentă și 2) etapa de diferențiere sexuală.

Gonadele indiferente se formează pe fața medială a mezonefrosului sub forma unei perechi de creste longitudinale (creste genitale sau gonadale) începând cu săptămâna a 3-a. Celulele germinative primordiale, migrează de la nivelul sacului vitelin și ajung în gonadele indiferente la începutul săptămânii a 5-a. Ele invadează crestele genitale pe parcursul săptămânii a 6-a.

Diferențierea gonadelor începe în săptămâna a 7-a de dezvoltare a embrionului. Gena SRY (*sex determining region on Y chromosome*) din cromozomul Y imprimă dezvoltarea gonadei indiferente spre testicul. (În absența acestei gene gonada indiferentă evoluează spre ovar,

	<p>proces ce începe mai târziu, în săptămâna a 8-a a embriogenezei). Testiculul se dezvoltă în regiunea lombară, apoi coboară în scrot.</p> <p>Descinderea testiculară se desfășoară începând cu luna a 3-a a vieții intrauterine. Căile spermatice extratesticulare se dezvoltă din tubulii mezonefrici (ductele eferente) și din <i>ductul mezonefric Wolff</i> (ductul epididimar, ductul deferent, ductul ejaculator). Testiculul secretă hormonul antimullerian – AMH, care determină regresia rapidă a <i>ductului paramezonefric Müller</i>, din care la bărbat rămân apendicele testicular și utricula prostatică.</p> <p>Enunțuri corecte sunt „A”, „B” și „C”.</p>
45.	<p>CM. Fețele testiculului:</p> <p>A. Anterioară B. Posterioară C. Medială D. Superioară E. Laterală</p> <p>MC. The faces of the testis are:</p> <p>A. Anterior B. Posterior C. Medial D. Superior E. Lateral</p> <p>CM. Поверхности яичка:</p> <p>A. Передняя B. Задняя C. Медиальная D. Верхняя E. Латеральная</p> <p>Testiculul are formă ovoidă. I se disting următoarele elemente descriptive: două fețe (medială și laterală), două margini (anterioară și posterioară) și două extremități (superioară și inferioară).</p> <p>Enunțuri corecte sunt „C” și „E”.</p>
46.	<p>CM. Marginile testiculului:</p> <p>A. Posterioară B. Medială C. Laterală D. Inferioară E. Anterioară</p> <p>MC. The borders of the testicle are:</p> <p>A. Posterior B. Medial C. Lateral D. Inferior E. Anterior</p> <p>CM. Края яичка:</p> <p>A. Задний B. Медиальный C. Латеральный D. Нижний E. Передний</p>

	<p>Testiculul are formă ovoidă. I se disting următoarele elemente descriptive: două fețe (medială și laterală), două margini (anterioară și posterioară) și două extremități (superioară și inferioară). Enunțuri corecte sunt „A” și „E”.</p>
<p>47.</p>	<p>CM. Funcțiile testiculului:</p> <p>A. Hematopoietică B. De regenerare C. Ovulație D. Generativă E. Endocrină</p> <p>MC. The testicular functions are:</p> <p>A. Hematopoiesis B. Regeneration C. Ovulation D. Generative E. Endocrine</p> <p>CM. Функции яичка:</p> <p>A. Кроветворная B. Регенеративная C. Овуляции D. Генеративная E. Эндокринная</p> <p>Spermatogeneza, adică formarea spermilor sau spermatozoizilor, se desfășoară la nivelul tubulilor seminiferi contorți. În țesutul conjunctiv interstițial dintre tubii seminiferi contorți se conțin celule Leydig, ce secretă hormoni androgeni. Deci, pe de o parte la nivelul testiculelor se dezvoltă celulele sexuale masculine (gameții), pe de altă parte ei îndeplinesc un important rol de glande endocrine, prin secreția hormonilor sexuali masculini. Corecte sunt „D” și „E”.</p>
<p>48.</p>	<p>CM. Sperma este constituită din:</p> <p>A. Secretul prostatei B. Spermatozoizi C. Secretul epididimului D. Secretul canaliculelor seminifere rectilinii E. Secretul veziculelor seminale</p> <p>MC. Sperm is composed of:</p> <p>A. Prostate secretion B. Spermatozoa C. Epididymis secretion D. Straight seminiferous ducts secretion E. Seminal vesicle secretion</p> <p>CM. Сперма состоит из:</p> <p>A. Секрета предстательной железы B. Сперматозоидов C. Секрета придатка D. Секрета прямых семенных канальцев E. Секрета семенных пузырьков</p> <p><i>Sperma sau lichidul seminal este constituit din spermatozoizi și secrețiile mai multor glande (glande anexe): prostată, vezicule seminale și glande bulbouretrale Cowper.</i> Enunțuri corecte sunt „A”, „B” și „E”.</p>

49.	<p>CM. Anomaliile procesului de descindere a testiculului:</p> <p>A. Retenția B. Ectopia C. Visceroptoza D. Monorhie E. Biorhie</p> <p>MC. The abnormalities of the descent of testis are:</p> <p>A. Retention (cryptorchism) B. Ectopia C. Visceroptosis D. Monorhism E. Polyorchism</p> <p>CM. Аномалии процесса опускания яичка:</p> <p>A. Задержка яичка B. Эктопия яичка C. Висцероптоз D. Монорхизм E. Биорхизм</p> <p>Retenția sau criptorhidia (<i>gr. kryptos - ascuns, orchis - testicul</i>) este întreruperea descensiunii testiculului în scrot. În acest caz testiculul se poate afla în cavitatea abdominală, în canalul inghinal sau prescrotal – pe traiectul descensiunii sale. Ectopia testiculară (<i>gr. ek - din, topos - loc, poziție</i>) este amplasarea testiculului în afara traseului de coborâre (în regiunea coapsei, la nivel de perineu etc.). În acest caz în drum spre scrot testiculul se abate de la calea corectă. Enunțuri corecte sunt „A” și „B”.</p>
50.	<p>CM. Retenția poate fi:</p> <p>A. Perineală B. Femurală C. Inghinală D. Pubopeniană E. Abdominală</p> <p>MC. The retention (cryptorchism) could be:</p> <p>A. Perineal B. Femoral C. Inguinal D. Pubopenial E. Abdominal</p> <p>CM. Задержка может быть:</p> <p>A. Промежностная B. Бедренная C. Паховая D. Лобковопенисная E. Брюшная</p> <p>Testiculele se dezvoltă în cavitatea abdominală, apoi coboară în scrot. Absența uni- sau bilaterală a testiculelor în scrot poartă denumirea de criptorhidie (testicul necoborât). Criptorhidia sau retenția testiculară poate fi abdominală (15%), inghinală (25%) sau prescrotală (60%). Enunțuri corecte sunt „C” și „E”.</p>
51.	<p>CM. Factorii ce contribuie la descinderea testiculului:</p> <p>A. Presiunea din canalul inghinal B. Gubernaculul testiculului</p>

- C. Dezvoltarea intensă a rinichilor
- D. Procesul vaginal
- E. Presiunea intraabdominală

MC. The factors that contribute to the testicular descent are:

- A. Pressure of the inguinal canal
- B. *Gubernaculum testis*
- C. Intensive development of the kidney
- D. Vaginal process
- E. Intraabdominal pressure

СМ. Факторы, способствующие опущению яичка:

- A. Давление в паховом канале
- B. Направляющая его связка
- C. Интенсивное развитие почек
- D. Влагалищный отросток
- E. Внутривентральное давление

Testiculul descinde prenatal de la locul de formare, din cavitatea abdominală, spre scrot. Această descindere depinde de un cordon ligamentar, denumit *gubernaculum testis*, care acționează în principal ca un ghid. În timpul coborârii, gubernaculum testis se scurtează (prin retracție) și ajută la deplasarea testiculului. La coborârea testiculului contribuie și creșterea rapidă a regiunii lumbosacrate a fătului, precum și seroasa peritoneală, ce formează procesul vaginal al peritoneului (*processus vaginalis peritonei*). **Enunțuri corecte sunt „B” și „D”.**

52. СМ. Testiculul se explorează prin:

- A. Diafanoscopie
- B. Colpografie
- C. Palpație
- D. Pelviografie
- E. Sonografie

MC. Testicle can be examined by:

- A. Diaphanoscopy
- B. Colpography
- C. Palpation
- D. Pelviography
- E. Sonography

СМ. Яичко исследуется путём:

- A. Диафаноскопии
- B. Кольпографии
- C. Пальпации
- D. Пельвиографии
- E. Сонографии

Testiculul se explorează prin inspecție, palpație, diafanoscopie, examen radiologic și sonografic. *Inspeția* pune în evidență modificări ale pielii scrotului (hiperemie, tumefacție etc.), provocate de unele afecțiuni ale testiculului. Prin *palpația* scrotului se constată prezența sau lipsa din scrot a testiculului, pot fi apreciate dimensiunile și consistența lui. În mod normal, testiculul are formă ovoidă, suprafață netedă, consistență elastică și e foarte sensibil; apăsarea lui ușoară provoacă o durere vie. *Diafanoscopia* (transiluminarea) testiculului se realizează într-o încăpere întunecată cu ajutorul unei surse de lumină (lanternă, cistoscop etc.), aplicate din partea posterioară a scrotului; în acest caz se conturează silueta testiculului. Testiculul poate fi vizualizat și prin *radiografia* de ansamblu a bazinului și a organelor genitale externe, și prin *sonografie*. **Enunțuri corecte sunt „A”, „C”, „D” și „E”.**

53. CM. Porțiunile canalului deferent:

- A. Inghinală
- B. Musculară
- C. Pelviană
- D. Funiculară
- E. Testiculară

MC. The parts of the ductus deferens are:

- A. Inguinal
- B. Muscular
- C. Pelvic
- D. Funicular
- E. Testicular

CM. Части семявыносящего протока:

- A. Паховая
- B. Мышечная
- C. Тазовая
- D. Канатиковая
- E. Яичковая

Conform TA (1998) canalul deferent prezintă patru porțiuni:

- 1) *porțiunea scrotală* (sau epididimotesticulară) situată posterior de testicul și epididim;
- 2) *porțiunea funiculară*, din componența funiculului spermatic;
- 3) *porțiunea inghinală*, ce străbate canalul inghinal;
- 4) *porțiunea pelviană*, care descinde în cavitatea micului bazin.

Corect „A”, „C” și „D”.

54. CM. Ductul deferent:

- A. Pornește de la extremitatea superioară a testiculului
- B. În porțiunea sa preterminală prezintă o dilatare denumită ampula ductului deferent
- C. În porțiunea terminală se îngustează și se unește cu canalul excretor al veziculei seminale
- D. Pereții lui sunt alcătuiți din tunicile seroasă, musculară și mucoasă
- E. Pe viu poate fi explorat prin palpație și examen radiologic

MC. Choose the true statements about ductus deferens:

- A. It starts at the top of the testicle
- B. Its preterminal part has a dilation called ampulla
- C. Its terminal part narrows and joins the excretory duct of the seminal vesicle
- D. Its walls are composed of the serous, muscular and mucous coats
- E. It can be explored by palpation and radiological examination

CM. Семявыносящий проток:

- A. Начинается от верхнего конца яичка
- B. Впереди конечного отдела расширен и образует ампулу семявыносящего протока
- C. В конечном отделе суживается и соединяется с выделительным протоком семенных пузырьков
- D. Его стенка состоит из серозной, мышечной и слизистой оболочек
- E. На живом может быть исследован пальпацией и рентгеновским исследованием

Ductul deferent este un coduct lung de cca 50 cm și gros de 2 mm. Se întinde de la coada epididimului până la confluența cu ductul excretor al veziculei seminale. La origine și pe traiect ductul deferent este cilindric, rectiliniu, pentru ca în porțiunea sa preterminală să prezinte o dilatare, numită ampula ductului deferent (*ampulla ductus deferentis*). În porțiunea terminală se îngustează din nou. Pereții ductului deferent sunt formați din trei tunici: tunica mucoasă, tunica musculară și adventicea.

	<p>Ductul deferent are o consistență fermă, ceea ce facilitează palparea unor segmente ale traiectului său. Permeabilitatea ductului deferent poate fi cercetată radiologic, prin introducerea unei substanțe radioopace. Enunțuri corecte sunt „B”, „C” și „E”.</p>
55.	<p>CM. Tunicile canalului deferent:</p> <p>A. Musculară B. Seroasă C. Mucoasă D. Submucoasă E. Adventicea</p> <p>MC. The tunics of the ductus deferens are:</p> <p>A. Muscular B. Serous C. Mucosa D. Submucosa E. Adventitia</p> <p>CM. Оболочки семявыносящего протока:</p> <p>A. Мышечная B. Серозная C. Слизистая D. Подслизистая E. Адвентициальная</p> <p>Pereții ductului deferent sunt formați din trei tunici: tunica mucoasă, tunica musculară și adventicea. <i>Tunica mucoasă</i> formează pliuri longitudinale. <i>Tunica musculară</i> bine dezvoltată, conține trei straturi de celule musculare netede: stratul mediu este circular, iar cel extern și intern sunt longitudinale. <i>Adventicea</i> este formată din țesut conjunctiv lax. Tunica musculară intervine prin mișcări peristaltice în transportul spermatozoizilor de la epididim la ampulă, unde sunt depozitați înainte de ejaculare. În timpul ejaculării aceste mișcări sunt și mai puternice, pentru a propulsa sperma prin ductul ejaculator în uretră. Enunțuri corecte sunt „A”, „C” și „E”.</p>
56.	<p>CM. Cordonul spermatic poate fi palpat în:</p> <p>A. Regiunea suprapubiană B. Bazinul mare C. Canalul inghinal D. Bazinul mic E. Scrot</p> <p>MC. The Spermatic cord can be palpated:</p> <p>A. In the suprapubic region B. In the greater pelvis C. In the inguinal canal D. In the lesser pelvis E. In the scrotum</p> <p>CM. Семенной канатик может быть пальпирован:</p> <p>A. В области выше лобка B. В полости большого таза C. В паховом канале D. В полости малого таза E. В мошонке</p>

	<p>Cordonul spermatic (<i>funiculus spermaticus</i>) poate fi palpat în scrot și în regiunea canalului inghinal. În mod normal, el reprezintă un cilindru cu densitate uniformă; în profunzimea lui, din partea dorsală se simte un cordon dens de grosimea unui chibrit – ductul deferent, precum și un vas care pulsează – artera testiculară.</p> <p>Enunțuri corecte sunt „C” și „E”.</p>
57.	<p>CM. Veziculele seminale:</p> <p>A. Sunt două, au o structură lobulară și rol de rezervor pentru depozitarea spermei B. Sunt situate puțin mai sus de baza prostatei, între vezica urinară și rect C. Au formă conică și sunt alcătuite din bază, corp și vârf, care se continuă cu ductul excretor D. Se dezvoltă din canalul lui Wolff și la nou-născut sunt situate intraperitoneal E. Pot fi explorate prin tușeu rectal</p> <p>MC. Choose the true statements about the seminal vesicles:</p> <p>A. They are two in number, they have a lobular structure and serve as a storage of sperm B. They are located just above the base of the prostate, between the urinary bladder and the rectum C. They have a conical shape and consist of the base, body and neck, which continues with the excretory duct D. They develop from the Wolffian ducts and are located intraperitoneally in newborns E. They can be examined by rectal palpation</p> <p>CM. Семенные пузырьки:</p> <p>A. Парный орган, имеющий дольчатое строение, и выполняет роль резервуара, в котором накапливается сперма B. Расположены чуть выше основания предстательной железы, между мочевым пузырём и прямой кишкой C. Имеют коническую форму и состоят из основания, тела и верхушки, переходящей в выделительный проток D. Развиваются из вольфового канала и у новорождённого расположены интраперитонеально E. Могут быть исследованы через прямую кишку</p> <p>Veziucula seminală (sau glanda veziculoasă), un organ pereche, reprezintă un diverticul glandular al ductului deferent. Este situată mai sus de baza prostatei, lateral de ampula ductului deferent, între vezica urinară și rect, în țesutul conjunctiv al spațiului pelvisubperitoneal. Veziculele seminale sunt separate de rect doar prin septul rectovezical, motiv pentru care pot fi explorate prin tușeu rectal. De formă conică, prezintă o <i>bază</i>, ce este în raport cu excavatia recovezicală (spațiul Douglas), un <i>corp</i> și un <i>vârf</i>, ce continuă cu ductul excretor. Are rol secretor, produsul ei de secreție adăugându-se lichidului seminal (reprezintă 70% din componența acestuia). Veziculele seminale nu reprezintă recipiente pentru spermatozoizi. Secretul lor servește la „diluarea” spermatozoizilor, aflați în ampulele ductelor deferente. Împreună cu căile spermatice extratesticulare se dezvoltă din canalul mezonefric Wolff.</p> <p>Enunțuri corecte sunt „B”, „C”, „D” și „E”.</p>
58.	<p>CM. Tunicile veziculelor seminale:</p> <p>A. Musculară B. Adventiceală C. Seroasă D. Mucoasă E. Submucoasă</p> <p>MC. The tunics of the seminal vesicle are:</p> <p>A. Muscular B. Adventitia</p>

- C. Serous
- D. Mucous
- E. Submucosa

СМ. Оболочки семенных пузырьков:

- A. Мышечная
- B. Адвентициальная
- C. Серозная
- D. Слизистая
- E. Подслизистая

Pereții veziculelor seminale sunt alcătuiți din trei tunici: mucoasă, musculară și adventice. Tunica mucoasă conține celule secretorii, care secretă componente ale lichidului seminal. Fructoza conținută în secreția veziculelor seminale, este o importantă sursă de energie pentru spermatozoizi. Tunica musculară este formată din fascicule superficiale, dispuse longitudinal și profunde, dispuse circular. Adventicea constă din țesut conjunctiv lax.

Enunțuri corecte sunt „A”, „B” și „D”.

59. СМ. Prostata:

- A. Reprezintă un organ musculo-glandular impar cu o greutate de 20-25 g
- B. Este străbătută de uretră și ductele ejaculatoare
- C. Constă din doi lobi laterali, unul mijlociu și unul posterior
- D. Conține glande periuretrale și glande prostatice propriu-zise
- E. Se dezvoltă din epiteliul uretrei în curs de formare

MC. The prostate:

- A. Is an impar muscular-glandular organ weighing 20-25 g
- B. Is crossed by the urethra and the ejaculatory ducts
- C. Consists of two lateral lobes, middle lobe and posterior lobe
- D. Contains the periurethral glands and proper prostatic glands
- E. Develops from the urethral epithelium

СМ. Предстательная железа:

- A. Мышечно-железистый орган, непарный, массой 20 – 25 г
- B. Через неё проходит мочеиспускательный канал и семявыбрасывающие протоки
- C. Состоит из двух боковых долей, средней и задней долей
- D. Содержит периуретральные железы и собственно простатические железы
- E. Развивается из эпителия уретры в стадии образования

Prostata este un organ musculoglandular impar, situat sub vezica urinară, în spațiul pelvisubperitoneal. La adult are o greutate de 20-25 g. Prostata este străbătută de uretră (porțiunea prostatică) și ductele ejaculatoare. Structural prostata constă din doi *lobi laterali*, drept și stâng, uniți printr-un *istm* (numit lob mijlociu de unii autori). Lobii laterali formează cea mai mare parte a glandei, se găsesc pe laturile și înapoia uretrei. Istmul prostatei este o punte glandulară subțire situată înaintea uretrei, care leagă cei doi lobi laterali; poate conține țesut glandular, dar cel mai deseori este format numai din stomă musculo-conjunctivă. Fiecare din cei doi lobi laterali este divizat în următorii lobuli: inferoposterior, inferolateral, superomedial și anteromedial. Parenchimul glandular este format din două tipuri de glande: periuretrale și prostatice propriu-zise. Prostata începe să se dezvolte în săptămâna a 10-a din epiteliul uretrei pelvine (sub forma unor evaginări).

Enunțuri corecte „A”, „B”, „D” și „E”.

60. СМ. La prostată distingem:

- A. Corp
- B. Col
- C. Bază

- D. Apex
- E. Fund

MC. The prostate has:

- A. Body
- B. Cervix
- C. Base
- D. Apex
- E. Fundus

CM. В предстательной железе различают:

- A. Тело
- B. Шейку
- C. Основание
- D. Верхушку
- E. Дно

La adult prostata se compară, de obicei, cu o castană ușor turtită antero-posterior. Ea prezintă o *bază*, orientată în sus, și un *vârf*, ce privește în jos. I se descriu: o *față anterioară*, una *posterioară* și două *fețe inferolaterale*.

Enunțuri corecte sunt „C” și „D”.

61. CM. Porțiunile funiculului spermatic:

- A. Scrotală
- B. Inghinală
- C. Prostatică
- D. Pelvină
- E. Epididimotesticulară

MC. The parts of the spermatic cord are:

- A. Scrotal
- B. Inguinal
- C. Prostatic
- D. Pelvic
- E. Epididimo-testicular

CM. Части семенного канатика:

- A. Мошоночная
- B. Паховая
- C. Предстательная
- D. Тазовая
- E. Придаткояичковая

Cordonul spermatic (*funiculus spermaticus*) suspendă testiculul în scrot și trece prin canalul inghinal. Prezintă două porțiuni: una *scrotală* (până a pătrunde în canal) și alta *inghinală* (se află în canal). Cordonul spermatic stâng fiind mai lung, testiculul stâng este situat în scrot mai jos decât cel drept.

Enunțuri corecte sunt „A” și „B”.

62. CM. Funiculul spermatic este constituit din:

- A. Artera testiculară
- B. Plexul venos pampiniform
- C. Artera canalului deferent
- D. Canalul deferent
- E. Canalul ejaculator

MC. The spermatic cord includes the:

- A. Testicular artery
- B. Pampiniform venous plexus
- C. Artery of ductus deferens
- D. Ductus deferens
- E. Ejaculatory duct

СМ. Семенной канатик состоит из:

- A. Яичковой артерии
- B. Лозовидного сплетения
- C. Артерии семявыносящего протока
- D. Семявыносящий проток
- E. Семявыбрасывающий проток

Cordonul spermatic (*funiculus spermaticus*) cuprinde ductul deferent și formațiunile vasculonervoase, ce îl însoțesc. Deci, cordonul spermatic include: 1) ductul deferent; 2) artera testiculară; 3) artera ductului deferent; 4) plexul venos pampiniform (format prin anastomozarea venelor testiculare); 5) vase limfatice; 6) plexuri nervoase vegetative (plexul testicular, plexul deferențial); 7) vestigiul procesului vaginal; 8) mușchiul cremaster precum și tunicile, care îl înconjoară. **Enunțuri corecte sunt „A”, „B”, „C” și „D”.**

63. СМ. Prostata are raporturi cu:

- A. Testiculele
- B. Veziculele seminale
- C. Epididimul
- D. Rectul
- E. Vezica urinară

MC. The prostate has relationships with the:

- A. Testes
- B. Seminal vesicles
- C. Epididymis
- D. Rectum
- E. Urinary bladder

СМ. Предстательная железа граничит с:

- A. Яичками
- B. Семенными пузырьками
- C. Придатком
- D. Прямой кишкой
- E. Мочевым пузырём

Raporturile prostatei sunt următoarele: *baza* prostatei este în raport cu vezica urinară, veziculele seminale și ampulele ductelor deferente; *vârful* aderă la diafragma urogenitală; *fața anterioară* privește spre simfiza pubiană; *fața posterioară* răspunde ampulei rectale; *fețele inferolaterale* sunt în raport cu mușchii ridicători anali, acoperiți de fascia superioară a diafragmei pelviene.

Enunțuri corecte sunt „B”, „D” și „E”.

64. СМ. Prostata posedă următorii lobi:

- A. Anterior
- B. Drept
- C. Posterior
- D. Mediu
- E. Stâng

MC. The prostate has the following lobes:

- A. Anterior
- B. Right
- C. Posterior
- D. Median (or *isthmus prostatae*)
- E. Left

CM. Предстательная железа имеет следующие доли:

- A. Передняя
- B. Правая
- C. Задняя
- D. Средняя
- E. Левая

Prostata prezintă doi lobi laterali (drept și stâng), uniți printr-un istm (numit de unii autori și lob mediu). **Enunțuri corecte sunt „B”, „D” și „E”.**

65. CM. Structura prostatei:

- A. Tunica seroasă
- B. Capsula
- C. Țesut muscular neted
- D. Țesut muscular striat
- E. Țesut glandular

MC. The structure of the prostate includes the:

- A. Serous tunic
- B. Capsule
- C. Smooth muscle tissue
- D. Striated muscle tissue
- E. Glandular tissue

CM. Строение предстательной железы:

- A. Серозная оболочка
- B. Капсула
- C. Гладкая мышечная ткань
- D. Поперечнополосатая мышечная ткань
- E. Железистая ткань

Prostata este învelită la exterior de o capsulă proprie, care face parte din stroma organului. Amintim, că prostata este un organ musculoglandular, ce constă din țesut muscular neted (reprezintă 1/3 din volumul glandei) și țesut glandular (constituie 2/3 din volumul ei). **Enunțuri corecte sunt „B”, „C” și „E”.**

66. CM. Indicați hormonii elaborați de testicule și ovare:

- A. Estrogen
- B. Mezotestosteron
- C. Prostatin
- D. Testosteron
- E. Enteroestrogen

MC. The hormones produced by the testes and the ovaries are:

- A. Estrogen
- B. Mesotestosterone
- C. Prostatin
- D. Testosterone
- E. Enteroestrogen

СМ. Назовите гормоны, выделяемые яичками и яичниками:

- A. Эстроген
- B. Мезотестостерон
- C. Простатин
- D. Тестостерон
- E. Энтероэстроген

Funcția endocrină a testiculului este exercitată de celulele interstițiale Leydig, dispuse între tubulii seminiferi contorți; ele secretă hormoni androgeni (*testosteronul*). Testosteronul determină evoluția caracterelor sexuale secundare masculine. Funcția endocrină a ovarului este exercitată de foliculul ovarian cavitar și de corpul galben. Foliculul ovarian cavitar elaborează *estrogenii*, corpul galben produce *progesteronul*.

Enunțuri corecte „A” și „D”.

67. СМ. Glandele bulbouretrale:

- A. Numeric sunt variabile
- B. Sunt amplasate în diafragma urogenitală, în mușchiul transvers profund al perineului
- C. Ductul excretor al fiecărei glande se deschide în porțiunea incipientă a uretrei peniene
- D. Secretă un lichid vâscos, care este expulzat în uretră în timpul ejaculării
- E. Corespund glandelor parauretrale ale femeii

MC. Choose the true statements about the bulbourethral glands:

- A. They vary in number
- B. They are located in the urogenital diaphragm, in the deep transverse muscle of the perineum
- C. The excretory duct of each gland opens into the incipient part of the penile urethra
- D. They secrete a viscous liquid, which is ejected into the urethra during the ejaculation
- E. They correspond with the female paraurethral glands

СМ. Бульбоуретральные железы:

- A. Варьируют по численности
- B. Расположены в мочеполовой диафрагме в толще глубокой поперечной мышцы промежности
- C. Выделительный канал каждой железы открывается в мочеиспускательный канал полового члена
- D. Выделяет вязкую жидкость, которая поступает в мочеиспускательный канал во время эякуляции
- E. Соответствуют парауретральным железам у женщин

Glandele bulbouretrale Cowper, două la număr (dreaptă și stângă), conținute în diafragma urogenitală, sunt înglobate între fibrele mușchiului transvers profund al perineului. Ductul excretor al glandei se deschide în porțiunea incipientă a uretrei spongioase la nivelul bulbului penian (uretra bulbară). Glanda secretă un lichid clar, vâscos, care ajunge în uretră în timpul ejaculării, unde se adaugă lichidului seminal. Glandele bulbouretrale sunt echivalente glandelor vestibulare mari Bartholin de la femeie.

Enunțuri corecte sunt „B” și „D”.

68. СМ. Porțiunile penisului:

- A. Glandul penian
- B. Colul glandului
- C. Rădăcina
- D. Corpul
- E. Baza

MC. The parts of the penis are the:

- A. Glans penis
- B. Corona glandis

- C. Root of penis
- D. Body of penis
- E. Base of penis

СМ. Части мужского полового члена:

- A. Головка
- B. Шейка головки
- C. Корень
- D. Тело
- E. Основание

Penisul este constituit din două porțiuni: o porțiune fixă, *rădăcina penisului* și o porțiune liberă, mobilă, *corpul penisului*, acesta din urmă se termină cu *glandul penisului*. Între corp și gland se află o îngustare, numită *colul glandului*.

Enunțuri corecte „A”, „B”, „C” și „D”.

69. СМ. Cu privire la penis:

- A. Rădăcina lui constă din *crura penis* și bulbul penian
- B. Este fixat prin perineu, ligamentul fundiform și ligamentul suspensor
- C. Glandul și bulbul reprezintă expansiuni ale corpului spongios
- D. Se dezvoltă din tuberculul genital și plicele genitale
- E. Toate false

MC. Which of the following statements regarding the penis is true:

- A. Its root consists of the *crura penis* and the bulb of penis
- B. It is fixed by means of the perineum, fundiform ligament and the suspensory ligament
- C. The glans penis and bulb of penis are the expansions of the spongy body
- D. It develops from the genital tubercle and genital folds
- E. All statements are false

СМ. Относительно полового члена:

- A. Корень состоит из ножек и луковицы полового члена
- B. Фиксируется промежностью, пращевидной связкой и поддерживающей связкой
- C. Головка и луковица образованы губчатым телом полового члена
- D. Развивается из полового бугорка и половых складок
- E. Все утверждения неверны

Penisul este constituit din două porțiuni: rădăcina penisului și corpul penisului. Rădăcina penisului (*radix penis*) este formată din două rădăcini ale corpilor cavernoși (*crura penis*), situate lateral și bulbul penisului (*bulbus penis*), așezat median. Rădăcina penisului este fixată prin perineu, cele două rădăcini ale corpilor cavernoși fiind acoperite de mușchii ischiocavernoși, iar bulbul penisului fiind tapetat de mușchiul bulbospongios. *Ligamentul fundiform* pleacă de pe linia albă a abdomenului, se împarte în două fascicule, care înconjoară și suspendă penisul la limita dintre rădăcină și corp. Înapoia ligamentului fundiform și acoperit de acesta este situat *ligamentul suspensor*, care pornește de la fața anterioară a simfizei pubiene și se împarte în două fascicule, ce înconjoară corpul penisului. Penisul este format din trei formațiuni erectile: doi corpi cavernoși și un corp spongios. Extremitățile posterioare ale corpilor cavernoși formează *crura penis*. Corpul spongios este penetrat de uretra spongioasă și prezintă trei porțiuni: porțiunea posterioară dilatată, bulbul penian (*bulbus penis*); porțiunea mijlocie sau corpul spongios propriu-zis și porțiunea anterioară dilatată, glandul penian (*glans penis*). Cei doi corpi cavernoși se dezvoltă din tuberculul genital, corpul spongios se dezvoltă din plicele genitale care fuzionează.

Corect „A”, „B”, „C” și „D”.

70. СМ. Structura penisului:

- A. Un corp spongios
- B. Bulbul penian

- C. Tunica albuginee
- D. Două corpuri cavernoase
- E. Două corpuri spongioase

MC. The structure of the penis includes the:

- A. One spongy body
- B. Bulb of penis
- C. Tunica albuginea
- D. Two cavernous bodies
- E. Two spongy bodies

CM. Строение мужского полового члена:

- A. Состоит из одного губчатого тела
- B. Из луковицы
- C. Белочной оболочки
- D. Из двух пещеристых тел
- E. Из двух губчатых тел

Structural penisul este alcătuit din doi corpi cavernoși (*corpora cavernosa penis*), despărțiți printr-un sept, și un corp spongios (*corpus spongiosum penis*), care înglobează porțiunea spongioasă a uretrei. Corpurile cavernoase sunt alcătuite dintr-un înveliș fibros rezistent – *tunica albuginee*, și un sistem de trabecule (*trabeculae corporum cavernosorum*), care pornesc de la fața internă a albugineei. Trabeculele delimitează un sistem de caverne (*cavernae corporum cavernosorum*) de mărime variabilă, căptușite cu endoteliu, care cominică între ele și sunt pline cu sânge. Ele au rol în erecție. Corpul spongios situat pe fața inferioară a penisului prezintă trei porțiuni: o porțiune anterioară, voluminoasă, *glandul penian*; o porțiune mijlocie, *corpul spongios propriu-zis*, și o porțiune posterioară, umflată, *bulbul penian*. Corpul spongios are aceeași structură ca cea a corpurilor cavernoase, cu deosebirea că albugineea lui este mai subțire, trabeculele sunt mai fine și cavernele mai mici. **Enunțuri corecte sunt „A”, „B”, „C” și „D”.**

71. CM. Porțiunile uretrei masculine:

- A. Spongioasă
- B. Cavernoasă
- C. Membranoasă
- D. Externă
- E. Prostatică

MC. The parts of the male urethra are the:

- A. Spongy part
- B. Cavernous part
- C. Membranous part
- D. External part
- E. Prostatic part

CM. Части мочеиспускательного канала:

- A. Губчатая
- B. Пещеристая
- C. Перепончатая
- D. Наружная
- E. Предстательная

Conform TA (1998) uretra masculină prezintă patru porțiuni: 1) *porțiunea intramurală* (sau preprostatică) corespunde colului vezicii urinare; 2) *porțiunea prostatică* străbate prostata de la bază spre vârf; 3) *porțiunea membranoasă* penetrează diafragma urogenitală și este înconjurată de sfincterul voluntar al uretrei; 4) *porțiunea spongioasă* străbate corpul spongios al penisului (include uretra bulbară și uretra peniană). **Enunțuri corecte sunt „A”, „C” și „E”.**

72.	<p>CM. Uretra masculină penetrează:</p> <p>A. Corpul cavernos al penisului B. Corpul spongios al penisului C. Diafragma urogenitală D. Diafragma pelviană E. Prostata</p> <p>MC. The male urethra penetrates the:</p> <p>A. <i>Corpus cavernosum penis</i> B. <i>Corpus spongiosum penis</i> C. Urogenital diaphragm D. Pelvic diaphragm E. Prostate</p> <p>CM. Мужской мочеиспускательный канал прободает:</p> <p>A. Пещеристое тело полового члена B. Губчатое тело полового члена C. Мочеполовую диафрагму D. Тазовую диафрагму E. Предстательную железу</p> <p>Conform TA (1998) uretra masculină prezintă patru porțiuni: 1) <i>porțiunea intramurală</i> (sau preprostatică) corespunde colului vezicii urinare; 2) <i>porțiunea prostatică</i> străbate prostata de la bază spre vârf; 3) <i>porțiunea membranoasă</i> penetrează diafragma urogenitală și este înconjurată de sfîncterul voluntar al uretrei; 4) <i>porțiunea spongioasă</i> străbate corpul spongios al penisului (include uretra bulbară și uretra peniană). Enunțuri corecte sunt „B”, „C” și „E”.</p>
73.	<p>CM. Îngustările uretrei masculine se află la nivelul:</p> <p>A. Bulbului penian B. Porțiunii membranoase C. Orificiului extern D. Părții prostatice E. Orificiului intern</p> <p>MC. Narrowings (or constrictions) of the male urethra are located at the level of the:</p> <p>A. Bulb of penis B. Membranous part C. External urethral orifice (or meatus) D. Prostatic part E. Internal urethral orifice (or meatus)</p> <p>CM. Сужения мужского мочеиспускательного канала находятся на уровне:</p> <p>A. Луковицы полового члена B. Перепончатой части C. Наружного отверстия D. Предстательной части E. Внутреннего отверстия</p> <p>Uretra goală are pereții în contact, în timpul micțiunii prezintă 4 porțiuni strâmtate: 1) la nivelul orificiului extern (<i>ostium urethrae externum</i>); 2) în corpul spongios; 3) porțiunea membranoasă, înconjurată de sfîncterul (extern) al uretrei; 4) la nivelul orificiului intern (<i>ostium urethrae internum</i>). Cateterizarea uretrei masculine trebuie să fie realizată cu multă grijă ținând cont de îngustările ei. Enunțuri corecte sunt „B”, „C” și „E”.</p>
74.	<p>CM. Dilatările uretrei masculine se află în:</p> <p>A. Partea membranoasă B. Partea cavernoasă C. Regiunea glandului penian (fosa naviculară)</p>

- D. Partea prostatică
- E. Regiunea bulbului penian

MC. Male urethra dilatations are located at the level of the:

- A. Membranous part
- B. Cavernous part
- C. Glans penis
- D. Prostatic part
- E. Bulb of penis

CM. Расширения мужского мочеиспускательного канала находятся на:

- A. Перепончатой части
- B. Пещеристой части
- C. Область головки полового члена (*fosea navicularis*)
- D. Предстательной части
- E. Области луковицы полового члена

Între strâmțările (îngustările) uretrei masculine există porțiuni dilatate: 1) fosa naviculară la nivelul glandului penian, 2) fundul de sac al bulbului penian și 3) dilatarea prostatică. **Enunțuri corecte sunt „C”, „D” și „E”.**

75. CM. Uretra masculină se explorează prin:

- A. Cateterism
- B. Colposcopie
- C. Uretrografie
- D. Uretroscopie
- E. Colpografie

MC. The male urethra can be explored by:

- A. Catheterization
- B. Colposcopy
- C. Urethrography
- D. Urethrocystoscopy
- E. Colpography

CM. Мужской мочеиспускательный канал исследуется путём:

- A. Катетеризации
- B. Колпоскопии
- C. Уретрографии
- D. Уретроскопии
- E. Колпографии

Uretra masculină se explorează prin inspecție, palpație, cateterism, uretroscopie și uretrografie. Orificiul extern al uretrei, situat pe glandul penian, poate fi explorat prin *inspecție*. *Palpația* uretrei se face în mod diferit: uretra peniană – între degete, pe fața ventrală a penisului; uretra bulbară – cu degetele aplicate în regiunea uretrală a perineului; uretra membranoasă – între indexul introdus în rect și policele aplicat pe perineu; uretra prostatică – prin tușeu rectal. Permiabilitatea uretrei poate fi explorată cu ajutorul sondelor pentru *cateterismul* vezical. Explorarea vizuală a mucoasei uretrale se realizează prin *uretroscopie* cu ajutorul aparatelor endoscopice speciale – uretroscoapelor. *Uretrografia* reprezintă explorarea radiologică a uretrei, în care s-a introdus o substanță radioopacă. **Corect – „A”, „C” și „D”.**

76. CM. Tunicile scrotului:

- A. Pielea
- B. Fascia cremasterică
- C. Fascia spermatică internă

- D. Mucoasa
- E. Musculara

MC. The tunics of scrotum are the:

- A. Skin
- B. Cremasteric fascia
- C. Internal spermatic fascia
- D. Mucosa
- E. Muscular coat

СМ. Оболочки мошонки:

- A. Кожа
- B. Фасция мышцы, поднимающей яичко
- C. Внутренняя семенная фасция
- D. Слизистая
- E. Мышечная

Scrotul este o formațiune derivată din peretele anterior al abdomenului și este alcătuit din următoarele tunici suprapuse: 1) *pielea*, pigmentată și prevăzută cu fire de păr rare și glande sebacee, este un derivat al pielii abdomenului; 2) *tunica dartos*, ce provine din țesutul celular subcutanat al abdomenului și este formată dintr-un mușchi pielos cu multe fibre musculare netede; 3) *fascia spermatică externă*, care continuă fascia superficială a abdomenului; 4) *fascia cremasterică*, prezintă o continuare a fasciei mușchiului oblic extern; 5) *mușchiul cremaster*, provine din mușchii oblic intern și transvers ai abdomenului; 6) *fascia spermatică internă*, ce derivă din fascia transversală; 7) *tunica vaginală* a testiculului – o membrană seroasă, dependință a peritoneului, ce invaginează înaintea coborârii testiculului în scrot; este formată din două foițe, parietală sau *periorchium* și viscerală sau *epiorchium*, care delimitează între ele cavitatea vaginală (*cavum vaginale*). **Enunțuri corecte sunt „A”, „B” și „C”.**

77. СМ. În scop de evacuare a acumulărilor lichidiene din cavitatea vaginală acul seringii va străpunge:

- A. Pielea
- B. Tunica dartos
- C. Fascia cremasterică
- D. Fascia spermatică internă
- E. Lama viscerală a tunicii vaginale

MC. In order to evacuate the accumulation of the fluid from the vaginal cavity, the needle of syringe pierces:

- A. Skin
- B. Tunica dartos
- C. Cremasteric fascia
- D. Internal spermatic fascia
- E. Visceral lamina of tunica vaginalis

СМ. В целях удаления скапливающейся жидкости из влагалищной полости яичка иглока шприца прокалывает:

- A. Кожу
- B. Мясистую оболочку
- C. Фасцию мышцы, поднимающей яичко
- D. Внутреннюю семенную фасцию
- E. Висцеральную пластинку влагалищной оболочки

Colecția de lichid în cavitatea vaginală se numește *hidrocel*. Pentru a evacua acumulările lichidiene din cavitatea vaginală acul seringii va străpunge toate tunicile scrotului, inclusiv tunica vaginală, lamela ei parietală. Scrotul este o formațiune derivată din peretele anterior al

	<p>abdomenului și este alcătuit din următoarele tunici suprapuse: 1) <i>pielea</i>, pigmentată și prevăzută cu fire de păr rare și glande sebacee, este un derivat al pielii abdomenului; 2) <i>tunica dartos</i>, ce provine din țesutul celular subcutanat al abdomenului și este formată dintr-un mușchi pielos cu multe fibre musculare netede; 3) <i>fascia spermatică externă</i>, care continuă fascia superficială a abdomenului; 4) <i>fascia cremasterică</i>, prezintă o continuare a fasciei mușchiului oblic extern; 5) <i>mușchiul cremaster</i>, provine din mușchii oblic intern și transvers ai abdomenului; 6) <i>fascia spermatică internă</i>, ce derivă din fascia transversală; 7) <i>tunica vaginală</i> a testiculului – o membrană seroasă, dependință a peritoneului, ce invaginează înaintea coborârii testiculului în scrot; este formată din două foițe, parietală sau <i>periorchium</i> și viscerală sau <i>epiorchium</i>, care delimitează între ele cavitatea vaginală (<i>cavum vaginale</i>). Enunțuri corecte sunt „A”, „B”, „C” și „D”.</p>
78.	<p>CM. Dintre formațiunile care țin de testicul și scrot derivate ale peretelui abdominal sunt:</p> <p>A. M. cremaster B. Tunica vaginală a testiculului C. Tunica albuginee D. Tunica dartos E. Gubernaculul testiculului</p> <p>MC. Which of the following formations related to the scrotum and testis originates from the anterior abdominal wall:</p> <p>A. Cremaster muscle B. Tunica vaginalis testis C. Tunica albuginea D. Tunica dartos E. Gubernaculum testis</p> <p>СМ. Из образований, относящихся к мошонке и яичку, производными брюшной стенки являются:</p> <p>A. Мышца, поднимающая яичко B. Влагалищная оболочка яичка C. Белочная оболочка D. Мясистая оболочка E. Направляющая связка</p> <p>Scrotul este o formațiune derivată din peretele anterior al abdomenului și este alcătuit din următoarele tunici suprapuse: 1) <i>pielea</i>, pigmentată și prevăzută cu fire de păr rare și glande sebacee, este un derivat al pielii abdomenului; 2) <i>tunica dartos</i>, ce provine din țesutul celular subcutanat al abdomenului și este formată dintr-un mușchi pielos cu multe fibre musculare netede; 3) <i>fascia spermatică externă</i>, care continuă fascia superficială a abdomenului; 4) <i>fascia cremasterică</i>, prezintă o continuare a fasciei mușchiului oblic extern; 5) <i>mușchiul cremaster</i>, provine din mușchii oblic intern și transvers ai abdomenului; 6) <i>fascia spermatică internă</i>, ce derivă din fascia transversală; 7) <i>tunica vaginală</i> a testiculului – o membrană seroasă, dependință a peritoneului, ce invaginează înaintea coborârii testiculului în scrot; este formată din două foițe, parietală sau <i>periorchium</i> și viscerală sau <i>epiorchium</i>, care delimitează între ele cavitatea vaginală (<i>cavum vaginale</i>). Enunțuri corecte sunt „A”, „B” și „D”.</p>
79.	<p>CM. Pentru explorarea scrotului pot fi utilizate:</p> <p>A. Palpația B. Pelviografia C. Diafanoscopia D. Sonografia E. Uretroscopia</p>

MC. The scrotum can be explored by:

- A. Palpation
- B. Pelviography
- C. Diaphanoscopy
- D. Sonography
- E. Urethrocystoscopy

СМ. Для исследования мошонки используется:

- A. Пальпация
- B. Пелвиография
- C. Диафаноскопия
- D. Сонография
- E. Уретроскопия

Scrotul se explorează prin inspecție, palpație, diafanoscopie etc. *Inspecția* pune în evidență forma, dimensiunile și starea pielii scrotului. La *palpare* pielea și celelalte învelișuri ale testiculului sunt moi, subțiri și fine, alunecă ușor pe formațiunile intrascrotale. Conținutul scrotal poate fi examinat prin *diafanoscopie* – transiluminare cu ajutorul unei surse de lumină. Uneori pentru explorarea scrotului sunt folosite *sonografia, punctia, biopsia*. **Enunțuri corecte sunt „A”, „C” și „D”.**

80. СМ. Processus vaginalis:

- A. Reprezintă un derivat al peritoneului
- B. Există numai la bărbat
- C. Se transformă în tunica vaginală a testiculului
- D. Porțiunea lui, situată în jurul funiculului spermatic după naștere se rezoarbe
- E. Apare în luna III de viață intrauterină la nivelul viitorului orificiu intern al canalului inghinal

MC. Choose the true statements about the processus vaginalis:

- A. It is a derivative of the peritoneum
- B. It exists only in male
- C. It turns into the *tunica vaginalis testis*
- D. Its portion, lying around the spermatic cord is absorbed after birth
- E. It appears during the VI month of the intrauterine life in the future deep inguinal ring

СМ. Влагалищный отросток:

- A. Является производным брюшины
- B. Существует только у мужчин
- C. Превращается во влагалищную оболочку яичка
- D. Часть его, расположенная вокруг семенного канатика, после рождения рассасывается
- E. Появляется на III месяце внутриутробного развития на уровне будущего внутреннего отверстия пахового канала

În luna a 3-a de dezvoltare intrauterină, în regiunea ce corespunde inelului inghinal profund, peritoneul formează un diverticul, care străbate apoi canalul inghinal și pătrunde în scrot. Acest diverticul se numește procesul vaginal al peritoneului (*processus vaginalis peritonei*). Procesul vaginal se transformă în tunica vaginală a testiculului, în timp ce porțiunea situată în jurul funiculului spermatic după naștere se rezoarbe. În locul lui rămâne un cordon fibros, numit *vestigium processus vaginalis peritonei*. Persistența procesului vaginal al peritoneului constituie o cale pentru hernierea anselor intestinale până în scrot (hernie inghinală congenitală). **Enunțuri corecte sunt „A”, „B”, „C” și „D”.**

81. СМ. Uretra masculină:

- A. Descrie două curburi cu unghiurile subpubian și prepubian
- B. Constă din porțiunile fixă și mobilă, anterioară și posterioară, prostatică, membranoasă și

spongioasă

C. La nou-născut are lungimea de 5-6 cm

D. Punctul ei cel mai slab se află la trecerea porțiunii membranoase în cea spongioasă

E. Are un calibru uniform

MC. Which of the following statements about the male urethra:

A. It has two curves with the subpubian and prepubian angles

B. It consists of the fixed and the mobile parts; anterior and posterior parts; prostatic, membranous and spongy parts

C. In newborns it has a length of 5-6 cm

D. Its weakest point is located between the membranous and spongy parts

E. It has a uniform size (diameter)

CM. Мужской мочеиспускательный канал:

A. Описывает две кривизны с углами пред- и подлобковым симфизом

B. Состоит из фиксированной и подвижной, передней и задней, предстательной, перепончатой и губчатой частей

C. У новорождённого имеет длину 5 – 6 см

D. Слабое место находится при переходе перепончатой части в губчатую

E. Имеет одинаковый диаметр

Din punct de vedere anatomic uretra masculină prezintă patru porțiuni: preprostatică (sau intramurală), prostatică, membranoasă și spongioasă.

Din punct de vedere al mobilității, uretrei i se descriu o *porțiune fixă* (include uretra preprostatică, uretra prostatică, uretra membranoasă și uretra bulbară) și o *porțiune mobilă* (uretra peniană, situată în extremitatea liberă a penisului), limita dintre ele fiind locul de inserție a ligamentului fundiform. În clinica urologică uretra este divizată în *uretra posterioară* (cuprinde porțiunile preprostatică, prostatică și membranoasă) și *uretra anterioară* (corespunde uretrei spongioase, care include uretra bulbară și uretra peniană), cele două diviziuni (anterioară și posterioară) fiind separate de sfincterul extern (voluntar) al uretrei, care poate fi un obstacol în calea propagării infecțiilor microbiene. Uretra masculină are aspectul de "S" și prezintă o curbură posterioară, relativ fixă (*unghi subpubian*) și o curbură anterioară, pasageră (*unghi prepubian*), ce dispare la penisul în erecție sau atunci, când medicul îl ridică înaintea peretelui abdominal ca să efectueze cateterismul uretrei. La adult uretra are o lungime medie de 20 cm (la nou-născut – de 5-6 cm) și un calibru neuniform, porțiunile strâmtate alternează cu cele dilatate.

Enunțuri corecte sunt „A”, „B”, „C” și „D”.

82. CM. Cu privire la structura peretelui uretrei:

A. Prezintă trei tunici – mucoasă, musculară și adventiceală

B. Vizualizată prin uretroscopie mucoasa e de culoare roșiatică

C. Mucoasa conține glande uretrale (Littre)

D. Tunica musculară conține fibre netede longitudinale și circulare

E. Adventicea leagă uretra cu formațiunile adiacente

MC. Choose the true statements regarding the urethra wall structure:

A. It has three tunics - mucous, muscular and adventitia

B. When visualized during urethroscopy the mucosa is reddish

C. The mucous tunic contains the urethral glands (Littre)

D. The muscular tunic contains the smooth longitudinal and circular fibers

E. The adventitia connects the urethra with the adjacent formations

CM. Относительно строения стенки мочеиспускательного канала:

A. Состоит из трёх оболочек – слизистой, мышечной и адвентициальной

B. При уретроскопии видна слизистая оболочка буроватого цвета

C. Слизистая оболочка содержит железы (Littre)

	<p>D. Мышечная оболочка представлена продольными и циркулярными гладкими волокнами</p> <p>E. Адвентициальная оболочка фиксирует уретру к окружающим образованиям</p> <p>În structura uretrei se disting două tunici: tunica mucoasă și tunica musculară. <i>Tunica mucoasă</i> are o culoare cenușie-roșiatică, conține numeroase glande uretrale (Littre) și în stare de vacuitate formează pliuri longitudinale. <i>Tunica musculară</i> conține fibre musculare netede dispuse în două straturi: unul intern, longitudinal, și altul extern, circular. Enunțuri corecte sunt „B”, „C” și „D”.</p>
	<p style="text-align: center;">Organele reproductive feminine – structură, topografie, anomalii, explorare pe viu. Formațiunile endocrine ale ovarelor (vezi compartimentul: Glandele endocrine...).</p> <p style="text-align: center;">Uretra feminină. Perineul – structură, topografie, particularități de gen, explorare pe viu.</p>
83.	<p>CS. Care din organele genitale feminine sunt parenchimotoase:</p> <p>A. Uterul B. Ovarul C. Trompele uterine D. Vaginul E. Clitorisul</p> <p>CS. Which female genital organs are parenchymal:</p> <p>A. Uterus B. Ovary C. Fallopian tube D. Vagina E. Clitoris</p> <p>CS. Какие из женских половых органов являются паренхиматозными:</p> <p>A. Матка B. Яичник C. Маточные трубы D. Влагалище E. Клитор</p> <p>Organele parenchimotoase sunt organe pline, compuse din stromă și parenchim. Printre organele genitale feminine, organe parenchimotoase sunt ovarele. Sub albugineea ovarului se găsesc două zone distincte: medulara și corticala ovariană. Medulara ovariană este formată din țesut conjunctiv lax, în care se găsesc numeroase vase sangvine și limfatice, nervi. Corticala ovariană este formată din țesut conjunctiv (stroma), extrem de bogat în celule. Stroma corticalei conține foliculi ovarieni în diferite stadii de evoluție sau involuție, corp galben și corpi albicans. Trompele uterine, uterul și vagina sunt organe cavitare, ale căror perete constau din mai multe tunici. Clitorisul este un organ genital extern, ce constă din țesut erectil (doi corpi cavernoși cu o structură similară celor ai penisului). Enunțul corect este „B”.</p>
84.	<p>CS. În raport cu peritoneul ovarul este situat:</p> <p>A. Intraperitoneal B. Mezoperitoneal C. Extraperitoneal D. În cavitatea peritoneală E. Toate false</p> <p>CS. In relation to the peritoneum the ovary is located:</p> <p>A. Intraperitoneally B. Mesoperitoneally</p>

	<p>C. Extraperitoneally D. In the peritoneal cavity E. Retoperitoneally</p> <p>CS. По отношению к брюшине яичник расположен: A. Интраперитонеально B. Мезоперитонеально C. Экстраперитонеально D. В полости брюшины E. Все утверждения неверны</p> <p>Ovarul este lipsit de seroasa viscerală, peritoneul oprindu-se în apropierea marginii sale mezovariene, la nivelul unei linii sinuoase (linia Farré - Waldeyer). El este acoperit cu epiteliu embrionar unistratificat sub care se află tunica albuginee. Ovarul este unicul organ situat în cavitatea peritoneală. Enunțul corect este „D”.</p>
85.	<p>CM. Dintre mijloacele de fixare ale ovarului, enumerate mai jos fibre musculare netede conțin: A. Ligamentul suspensor B. Pediculul vasculonervos C. Ligamentul propriu D. Mezovarul E. Ligamentul tuboovarian</p> <p>CM. Among the elements which fix the ovary, the smooth muscle contains the: A. Suspensory ligament B. Neurovascular pedicle C. Proper ligament D. Mesovarium E. Tubo-ovarian ligament</p> <p>CM. Из всех нижезванных образований, фиксирующих яичник, гладкие мышечные волокна содержат: A. Связка, подвешивающая яичник B. Сосудисто-нервная ножка C. Собственная связка яичника D. Брыжейка яичника E. Трубно-яичниковая связка</p> <p>Ovarul este fixat prin pediculul său vasculonervos și prin patru ligamente: 1) ligamentul suspensor; 2) ligamentul propriu al ovarului; 3) ligamentul tuboovarian (neomologat de TA) și 4) mezovarul. <i>Ligamentul suspensor</i> este o formațiune fibro-musculară, alături de care coboară și pediculul vasculonervos superior al ovarului. Ligamentul pleacă din fosa iliacă și se fixează pe extremitatea tubară a ovarului. <i>Ligamentul propriu al ovarului</i>, un cordon fibro-muscular, se întinde între extremitatea uterină a ovarului și uter. <i>Ligamentul tuboovarian</i> (neomologat de TA) leagă extremitatea tubară a ovarului de infundibulul tubei și asigură contactul dintre aceste două organe. Pe el se fixează fimbria ovarică și este format tot din fibre conjunctive și musculare netede. Mezovarul este o plică a foiței posterioare a ligamentului lat al uterului. Este o formațiune scurtă prin care vasele și nervii, ce abordează ovarul. Enunțuri corecte sunt „A”, „C” și „E”.</p>
86.	<p>CS. Hilul ovarului se află pe marginea: A. Laterală B. Inferioară</p>

- C. Superioară
- D. Liberă
- E. Mezovarică

CS. The ovarian hilum is located on the:

- A. Lateral eage
- B. Inferior eage
- C. Superior eage
- D. Free eage
- E. Mesovarian eage

CS. Ворота яичника находятся на:

- A. Латеральном крае
- B. Нижнем крае
- C. Верхнем крае
- D. Свободном крае
- E. Брыжеечном крае

Marginea mezovariană, orientată anterior, este legată prin mezovar de foița posterioară a ligamentului lat al uterului. Pe aici elementele vasculonervoase abordează ovarul, deci pe această margine se află hilul ovarului (*hilum ovarii*). **Enunțul corect este „E”.**

87. CM. Suprafața ovarului este tapetată cu:

- A. Epiteliu germinativ
- B. Peritoneu
- C. Adventice
- D. Tunica albuginee
- E. Tunica subseroasă

CM. The surface of the ovary is covered by:

- A. Germinal epithelium
- B. Peritoneum
- C. Adventitia
- D. Tunica albuginea
- E. Tunica subserosa

CM. Поверхность яичника покрыта:

- A. Зародышевым эпителием
- B. Брюшиной
- C. Адвентицией
- D. Белочной оболочкой
- E. Подсерозной оболочкой

La suprafață ovarul este acoperit de un epiteliu embrionar unistratificat, sub care se găsește un înveliș conjunctiv de culoare albicioasă – albuginea ovarului.

Enunțuri corecte sunt „A” și „D”.

88. CS. Foliculii maturi ai ovarului se află în:

- A. Substanța medulară
- B. Stroma ovarului
- C. Tunica albuginee
- D. Substanța corticală
- E. Epiteliul embrionar

CS. Mature follicles of the ovaries are located in the:

- A. Ovarian medulla

- B. Ovarian stroma
- C. Tunica albuginea
- D. Ovarian cortex
- E. Embryonic epithelium

CS. Зрелые фолликулы яичника расположены в:

- A. Мозговом веществе
- B. Строне яичника
- C. Белочной оболочке
- D. Корковом веществе
- E. Эмбриональном эпителии

Corticala ovariană conține foliculi ovarieni în diferite faze de evoluție: *foliculi primordiali*, *foliculi primari*, *foliculi secundari* (sau cavitari) și *foliculi terțiari maturi de Graaf*. De obicei unic, foliculul de Graaf ocupă întreaga corticală și proemină la suprafața ovarului sub forma unei vezicule mari (folicul vezicular). **Enunțul corect este „D”.**

89. CS. Ovocitul din foliculul maturizat pătrunde în:

- A. Trompa uterină
- B. Cavitatea uterului
- C. Parametrium
- D. Vagin
- E. Cavitatea peritoneală

CS. Oocyte from the matured follicle enters:

- A. The fallopian tube
- B. The cavity of the uterus
- C. The parametrium
- D. The vagina
- E. The peritoneal cavity

CS. Овоцит из зрелых фолликулов поступает в:

- A. Маточную трубу
- B. Полость матки
- C. Околوماتочную клетчатку
- D. Влагалище
- E. Брюшинную полость

Ovulația constă în ruperea foliculului ovarian matur de Graaf, cu expulzarea ovocitului în cavitatea peritoneală, de unde va fi captat de infundibulul tubei uterine. După ovulație, în ovar rămân fragmente ale foliculului matur rupt, în cavitatea căruia se produce o hemoragie, urmată de constituirea unui cheag sangvin. Astfel în locul foliculului vezicular rupt se formează corpul galben. **Enunțul corect este „E”.**

90. CS. Celulele sexuale feminine se maturizează în:

- A. Foliculii ovarului
- B. Trompele uterine
- C. Hilul ovarului
- D. Vagin
- E. Uter

CS. Female sex cells mature in:

- A. The ovarian follicles
- B. The fallopian tubes
- C. The ovarian hilum
- D. The vagina
- E. The uterus

CS. Женские половые клетки созревают в:

- A. Фолликулах яичника
- B. Маточной трубе
- C. Воротах яичника
- D. Влагалище
- E. Матке

Celulele sexuale feminine (ovocitele) se maturizează la nivelul *foliculilor ovarieni*. În mod obișnuit, în decursul unui ciclu ovarian (cu o durată de 28 zile), dintre foliculii evolutivi doar unul singur va ajunge la dezvoltare completă, va elibera un ovocit și în locul său se va constitui corpul galben. Foarte rar pot fi maturați simultan doi (sau mai mulți) foliculi – din același ovar sau din ambele ovare.

Așa se explică sarcinile gemelare biviteline. **Corect – „A”.**

91. CS. Captarea ovocitului, fecundația și transportul zigotului se pot realiza cu contribuția următoarelor formațiuni exceptând:

- A. Musculatura netedă din ligamentele ovarului
- B. Fimbria ovariană cu ligamentul tuboovarian
- C. Mezosalpingele, care facilitează mobilitatea trompei
- D. Musculara trompei
- E. Celulele ciliate ale mucoasei tubare

CS. Capture of oocyte, fertilization and zygote transportation can be provided by the following formations, except:

- A. Smooth muscle fibres of ovarian ligaments
- B. Ovarian fimbria and tubo-ovarian ligament
- C. Mesosalpinx, which facilitate mobility of the tube
- D. Muscular coat of the uterine tube
- E. Ciliated epithelium of the tubal mucosa

CS. Захват, оплодотворение и транспортировка зиготы возможны при участии следующих образований, исключая:

- A. Гладкую мускулатуру связок яичника
- B. Бахромки яичника и трубно-яичниковую связку
- C. Брыжейку трубы, которая обеспечивает подвижность маточной трубы
- D. Мышечный аппарат маточной трубы
- E. Ресничные клетки слизистой маточной трубы

Captarea ovocitului expulzat în timpul ovulației se realizează prin mișcări coordonate ale ovarului și tubei uterine. Datorită musculaturii netede din ligamentele suspensor și propriu, ovarul se răsuște în jurul axei sale longitudinale, expunând spre infundibulul tubei regiunea, unde se găsește foliculul vezicular matur, pregătit pentru ovulație. Fimbria ovariană, la rândul său, ajunge la foliculul matur de Graaf și în momentul ovulației captează ovocitul. Prin aspirația realizată de mișcările peristaltice ale tubei, ovocitul este condus rapid până la orificiul abdominal, apoi în cavitatea tubei. În ampula tubei uterine se produce fertilizația, zigotul format în urma acestui fenomen este condus, în decurs de 4-5 zile, până la uter. Mișcările cililor vibraționali ai mucoasei tubei ajută la migrația oului fecundat spre cavitatea uterului, iar secreția celulelor mucoase servește de asemenea ca înveliș mucos al oului și are rol nutritiv pentru zigot.

Enunțul corect este „C”.

92. CS. Raportul trompei uterine cu peritoneul:

- A. Extraperitoneal
- B. Retroperitoneal
- C. Mezoperitoneal
- D. Intraperitoneal
- E. În cavitatea peritoneului

CS. The position of the Fallopian tube in relation to the peritoneum is:

- A. Extraperitoneal
- B. Retroperitoneal
- C. Mesoperitoneal
- D. Intraperitoneal
- E. In the peritoneal cavity

CS. Отношение брюшины к маточной трубе:

- A. Экстраперитонеально
- B. Ретроперитонеально
- C. Мезоперитонеально
- D. Интраперитонеально
- E. В полости брюшины

Peretele tubei uterine este format din trei tunici: mucoasă, musculară și seroasă. Tunica seroasă provine din ligamentul lat al uterului, care este o dependență a peritoneului. Tuba uterină este situată *intraperitoneal* și posedă mezou – mezosalpingele (parte componenta a ligamentului lat). **Enunțul corect este „D”.**

93. CM. Toate afirmațiile cu privire la uter sunt corecte în afară de:

- A. Fundul reprezintă porțiunea, aflată mai sus de nivelul orificiilor de deschidere a tubelor uterine
- B. Marginile lui la femeia nubilă sunt convexe
- C. Colul uterin prezintă particularități morfologice în raport cu vârsta și numărul de nașteri
- D. Greutatea lui la multipare este în medie mai mică decât la nulipare
- E. Tunica lui musculară (miometrul) are o structură uniformă; ea constă din fascicule de fibre musculare netede și țesut conjunctiv, care predomină

CM. All the given statements regarding the uterus are correct, except:

- A. The fundus is the part of the uterus, located above the openings of the uterine tubes
- B. In the nubile woman the edges of the uterus are convex
- C. The cervix shows morphological features depending on age and number of births
- D. In the multiparous woman its weight is on average smaller than in the nulliparous woman
- E. Its muscular tunic (myometrium) has a uniform structure; it consists of bundles of smooth muscle fibers and connective tissue (which predominates)

CM. Все утверждения относительно матки правильные, за исключением:

- A. Дно – это часть матки, выступающая выше линии впадения маточных труб
- B. Края её у детородных женщин выпуклые
- C. Шейка матки представляет морфологические особенности соответственно возрасту и количеству родов
- D. Масса органа у рожавших в среднем меньше, чем у нерожавших
- E. Мышечная оболочка (миотрий) имеет однородное строение; она состоит из гладких мышечных волокон и соединительной ткани, которая превалирует

La uter distingem *corpul* și *colul* uterin, separate prin istm (o îngustare aproape circulară). **Corpul uterului** prezintă: *două fețe* (vezicală și intestinală), *două margini* (dreaptă și stângă), *fundul* și *două unghiuri tubare* (sau coarne uterine). Fundul uterului, convex la femeia adultă, reprezintă porțiunea situată mai sus de nivelul orificiilor de deschidere a tubelor uterine. Marginile uterului sunt ușor concave la nulipare și convexe la multipare. Inserția vaginului pe **colul uterin** îl împarte pe acesta în două părți: *porțiunea supravaginală* și *porțiunea vaginală*.

La virgine și la nulipare colul uterin este mai subțire, are suprafață netedă, iar la palpate prezintă o consistență fermă, dar elastică. La multipare, colul uterin devine mai voluminos, consistența sa diminuează, iar suprafața este neregulată. Greutatea uterului este în mediu de 50-70 g, fiind mai mică la nulipare (50-60 g) decât la multipare (60-70 g).

Peretele uterului este format din trei tunici: mucoasă, musculară și seroasă. Tunica mucoasă sau *endometrul* aderă la miometru, fără interpunerea unei pături submucoase. Tunica

musculară sau *miometrul* are o grosime de 15 mm și este stratul cel mai bine reprezentat. Este format din fibre musculare netede, separate și solidarizate prin țesut conjunctiv, conține numeroase vase sangvine. Se consideră că miometrul este format din trei straturi: 1) *stratul extern* constă din fibre longitudinale și circulare, dar predomină fibrele longitudinale cu aspect ansiform; 2) *stratul mijlociu* reprezintă 2/3 din grosimea miometrului și e format dintr-o rețea tridimensională de fibre musculare anastomozate, în ochiurile căreia se găsesc bogate ramificații vasculare – artere și vene; 3) *stratul intern* este constituit din fibre longitudinale și circulare; în el predomină fibrele circulare, care formează sfincterul istmului. Miometrul colului uterin constă din fibre musculare netede și țesut conjunctiv dens (care predomină), bogat în fibre elastice. Tunica seroasă sau perimetrul este format de peritoneul visceral, ce îmbracă uterul la exterior.

Enunțuri incorecte sunt „B” și „D”.

94. CS. Cu privire la raporturile uterului cu peritoneul

- A. Este situat intraperitoneal
- B. De pe fața anterioară a uterului peritoneul coboară pe porțiunea pelviană a vaginului
- C. Peritoneul de pe ambele fețe uterine trecând lateral formează ligamentele largi
- D. Dintre cele două excavații, formate la reflectarea peritoneului de pe fețele uterului pe organele vecine cea anterioară (vezicouterină) este mai adâncă
- E. Toate false

CS. Choose the true statements regarding the relationship of the uterus towards the peritoneum:

- A. It is located intraperitoneally
- B. The peritoneum from the anterior surface of the uterus descends to the pelvic part of the vagina
- C. The peritoneum of the both surfaces of the uterus forms the broad ligaments
- D. The vesicouterine pouch formed by peritoneum is deeper than rectouterine one
- E. It is located extraperitoneally

CS. Относительно отношения брюшины к матке:

- A. Матка находится интраперитонеально
- B. С передней поверхности матки брюшина спускается на тазовую часть влагалища
- C. Брюшина с обеих поверхностей матки продолжается латерально, образуя широкие связки
- D. Из двух углублений, образующиеся брюшиной при переходе с поверхностей матки на соседние органы, переднее (пузырно-маточное) наиболее глубокое
- E. Все неверные

Peritoneul acoperă cea mai mare parte a uterului. Plecat de pe fața posterioară a vezicii urinare, peritoneul se reflectă la nivelul *istmului* pe fața anterioară a corpului uterului, formând *excavația vezicouterină*. În continuare, peritoneul învelește fundul uterului, fața posterioară a corpului, fața posterioară a porțiunii supravaginale a colului și coboară pe peretele posterior al vaginului. La acest nivel se reflectă din nou și trece pe fața anterioară a rectului, formând *excavația rectouterină* sau fundul de sac Douglas. Acesta constituie punctul cel mai decliv al cavității peritoneale, unde se pot acumula diferite colecții (sânge, puroi etc.). La nivelul marginilor laterale ale uterului, peritoneul ce acoperă fețele anterioară și posterioară ale corpului uterin formează ligamentele late (sau largi) ale uterului. Din cele expuse anterior reiese, că uterul este situat mezoperitoneal (seroasa peritoneală lipsește la nivelul porțiunii vaginale a colului uterin, pe fața anterioară a porțiunii supravaginale a colului, la nivelul marginilor dreaptă și stângă a corpului uterin).

Enunțul corect este „C”.

95. CS. Cea mai fixă porțiune a uterului este:

- A. Corpul
- B. Colul

- C. Fundul
- D. Istmul
- E. Ostiumul

CS. The most fixed part of the uterus is:

- A. The body
- B. The neck
- C. The fundus
- D. The isthmus
- E. The ostium

CS. Из всех частей матки самая фиксированная является:

- A. Тело
- B. Шейка
- C. Дно
- D. Перешеек матки
- E. Отверстие матки

Istmul este regiunea cea mai fixă a uterului. El reprezintă centrul în jurul căruia se petrec mișcările de basculare a uterului. El se găsește în centrul cavității pelviene; aderă la vezica urinară și rect prin intermediul lamelor sacrorectogenitopubiene. Aceste lame sunt condensări ale țesutului conjunctiv pelvisubperitoneal, întinse de la sacru până la oasele pubiene. Ele aderă la rect, la porțiunea cervico-istmică a uterului, la baza vezicii urinare, cărora le constituie un mijloc de susținere. *Enunțul corect este „D”.*

96. CM. Componente ale ligamentului lat sunt toate formațiunile enumerate exceptând:

- A. Mezometrul
- B. Mezosalpingele
- C. Ligamentele cardinale
- D. Mezovarul
- E. Perimetrul

CM. All listed formations are the components of the broad ligament except:

- A. Mesometrium
- B. Mesosalpinx
- C. Cardinal ligaments
- D. Mesovarium
- E. Perimetrium

CM. Компоненты широкой связки являются перечисленные образования, за исключением:

- A. Мезометрий
- B. Брыжейка маточной трубы
- C. Кардиальные связки
- D. Брыжейка яичника
- E. Периметрий

Ligamentele late sunt formațiuni peritoneale, întinse între marginile uterului și pereții laterali ai cavității pelviene, cărora li se descriu trei porțiuni: 1) mezosalpingele, 2) mezometrul și 3) mezovarul. Perimetrul reprezintă tunica seroasă a uterului, iar parametrul - țesutul conjunctiv lax din jurul colului uterin (situat la baza ligamentelor late). *Enunțuri corecte – „C” și „E”.*

97. CS. Ce formă are cavitatea uterului pe radiogramă:

- A. De romb
- B. Triunghiulară
- C. Ovală

- D. Pătrată
- E. Neregulată

CS. What kind of shape does the cavity of the uterus have on the radiogram:

- A. Rhombus
- B. Triangular
- C. Oval
- D. Square
- E. Irregular

CS. Какую форму на рентгенограмме имеет полость матки:

- A. Ромба
- B. Треугольную
- C. Овальную
- D. Квадратную
- E. Неправильную

Cavitatea uterului sau cavitatea corpului uterului (pe o secțiune frontală) are formă triunghiulară, cu baza orientată spre fundul organului și vârful spre canalul cervical. Cele trei unghiuri sunt marcate prin trei orificii. Orificiile superioare corespund deschiderii tubelor uterine, orificiul inferior conduce în canalul cervical. Deci, pe radiograme, cavitatea uterului are formă de triunghi echilateral, cu baza orientată cranial, iar vârful – caudal. **Corect – „B”.**

98. CS. La locul de trecere a corpului uterin în col se formează:

- A. Vestibulul uterin
- B. Diverticulul uterin
- C. Infundibulul uterin
- D. Ampula uterină
- E. Istmul uterin

CS. Between the body and neck of the uterus there is the:

- A. Uterine vestibule
- B. Uterine diverticulum
- C. Uterine infundibulum
- D. Uterine ampulla
- E. Uterine isthmus

CS. В месте перехода тела матки в шейку образуется:

- A. Преддверие матки
- B. Маточный дивертикул
- C. Воронка матки
- D. Ампула матки
- E. Перешеек матки

Istmul împarte uterul în două porțiuni diferite ca formă și dimensiuni: una superioară mai voluminoasă, numită *corp* și alta inferioară, numită *col*. **Enunțul corect este „E”.**

99. CS. Orificiul uterin se află în:

- A. Porțiunea supravaginală
- B. Porțiunea vaginală
- C. Porțiunea infravaginală
- D. Istmul uterin
- E. Porțiunea extravaginală

CS. The ostium of the uterus is located on the:

- A. Supravaginal part
- B. Vaginal part

- C. Infravaginal part
- D. Uterine isthmus
- E. Extravaginal part

CS. Маточное отверстие находится в:

- A. Надвлагалищной части
- B. Влагалищной части
- C. Внутривлагалищной части
- D. Перешейке матки
- E. Вневлагалищной части

Ostiul uterin sau orificiul uterin se află pe porțiunea vaginală a colului. La virgine are un aspect rotunjit, punctiform. La nulipare are forma unei depresiuni transversale, lată de 4-6 mm. La multipare ostiul uterin apare ca o despicătură transversală, lată de 10-15 mm, care împarte colul în două buze: una anterioară (*labium anterius*) și alta posterioară (*labium posterius*). **Enunțul corect este „B”.**

100. CS. Pliurile palmate se află în:

- A. Cavitatea uterului
- B. Canalul colului uterin
- C. Vagin
- D. Trompele uterine
- E. Fundul uterului

CS. The palmate folds are located in:

- A. The cavity of the uterus
- B. The cervical canal
- C. The vagina
- D. The fallopian tubes
- E. The fundus of the uterus

CS. Пальмовидные складки находятся в:

- A. Полости матки
- B. Канале шейки матки
- C. Влагалище
- D. Маточных трубах
- E. Дне матки

Canalul cervical sau canalul colului uterin este limitat de doi pereți: unul anterior și altul posterior. Fiecare perete prezintă o plică mediană, pe care se implantează de o parte și alta o serie de plice oblice, ce realizează un relief care se aseamănă cu o frunză de palmier (*plicae palmatae*) sau arborele vieții. **Enunțul corect este „B”.**

101. CS. Parametrul constituie:

- A. Tunica seroasă a uterului
- B. Țesut conjunctiv lax din regiunea fundului uterului
- C. Țesut conjunctiv lax din regiunea corpului uterului
- D. Ligament al uterului
- E. Țesut conjunctiv lax dintre foițele ligamentului lat

CS. The parametrium is:

- A. The serous coat of the uterus
- B. The lax connective tissue from the region of the fundus of the uterus
- C. The lax connective tissue from the region of the body of the uterus
- D. A ligament of the uterus
- E. The lax connective tissue between two peritoneal layers, forming the broad ligament

	<p>CS. Параметрий это: A. Серозная оболочка матки B. Рыхлая соединительная ткань в области дна матки C. Рыхлая соединительная ткань в области тела матки D. Связка матки E. Рыхлая соединительная ткань между листками широкой связки</p> <p>La baza ligamentelor late se află o masă de țesut conjunctiv celulo-grăsos, numit <i>parametrium</i>. Acest țesut este o dependență a țesutului pelvisubperitoneal și este mai pronunțat pe părțile laterale și anterioară a colului uterin. Enunțul corect este „E”.</p>
102.	<p>CS. Ligamentele cardinale ale uterului se află între: A. Rect și uter B. Simfiza pubiană și uter C. Uter și pereții bazinului D. Uter și vezica urinară E. Uter și ovar</p> <p>CS. The cardinal ligaments of the uterus are located between: A. The rectum and uterus B. The pubic symphysis and uterus C. The uterus and pelvic walls D. The uterus and urinary bladder E. The uterus and ovary</p> <p>CS. Кардинальные связки матки находятся между: A. Прямой кишкой и маткой B. Лобковым симфизом и маткой C. Маткой и стенками таза D. Маткой и мочевым пузырём E. Маткой и яичником</p> <p>Unii autori au descris existența unor fibre musculare netede la baza parametrelor, care constituie <i>ligamentul cardinal</i> Kochs sau <i>ligamentul transvers</i> Mackenroth. Ligamentul cardinal (sau transvers) al colului uterin se extinde între col și pereții laterali ai bazinului. Enunțul corect este „C”.</p>
103.	<p>CS. Volta vaginului se află: A. Bilateral de colul uterin B. Posterior de colul uterin C. În jurul colului uterin D. În jurul labiilor colului uterin E. Anterior la nivelul vestibulului vaginal</p> <p>CS. The vault of the vagina is located: A. Bilateral of the uterine cervix B. Posterior to the uterine cervix C. Around the uterine cervix D. Around the labia of cervix E. Anterior to the vaginal vestibule</p> <p>CS. Свод влагалища находится: A. По бокам шейки матки B. Позади шейки матки C. Вокруг шейки матки</p>

	<p>D. Вокруг губ шейки матки E. Впереди на уровне преддверия влагалища</p> <p>Extremitatea superioară a vaginului se înseră pe colul uterin. Inserția vaginului pe col determină formarea unei bolți, numită <i>fornixul vaginului</i>. Deși unic, fornixul este împărțit de clinicieni în patru funduri de sac: posterior (<i>pars posterior</i>), anterior (<i>pars anterior</i>) și două laterale (<i>pars lateralis dexter et sinister</i>). Enunțul corect este „C”.</p>
104.	<p>CS. Toate mijloacele de fixare a vaginului enumerate mai jos sunt secundare exceptând:</p> <p>A. Colul uterin B. Aderarea la organele vecine (vezica urinară, uretra, rectul) C. Lamele sacrorectogenitopubiene și ligamentele cardinale D. Centrul tendinos al perineului (corpul perineului) E. Mușchii ridicători anali</p> <p>CS. All listed below elements fixing the vagina are secondary, except:</p> <p>A. Cervix of uterus B. Adjacent to the neighboring organs (urinary bladder, urethra, rectum) C. Sacrorectogenitopubic laminae and cardinal ligaments D. Central tendon of perineum (perineal body) E. Levator ani muscles</p> <p>CS. Все ниже перечисленные средства фиксации влагалища являются второстепенными, за исключением:</p> <p>A. Шейки матки B. Прилегание к соседним органам (мочевой пузырь, мочеиспускательный канал, прямая кишка) C. Крестцово-прямокишечно-лобково-половые пластинки и кардинальные связки D. Сухожильный центр промежности (тело промежности) E. Мышца, поднимающая задний проход</p> <p>Mijloacele de fixare a vaginului sunt multiple. În sus vaginul se înseră pe colul uterin, anterior aderă la vezica urinară și uretră, iar posterior – la rect. Lateral este fixat de lamele fibroase ale spațiului pelvisubperitoneal (lamele sacrorectogenitopubiene) și de ligamentele cardinale. Principalul mijloc de fixare a vaginului este însă centrul tendinos al perineului. Deasupra acestuia, vaginul este fixat de mușchii ridicători anali, care deși nu se înseră pe vagin, trec pe fețele laterale și posterioară a vaginului, formând niște anse, ce prind ca într-o chingă peretele lui posterior. Enunțul corect este „D”.</p>
105.	<p>CS. Fanta genitală este delimitată de:</p> <p>A. Mușchii perineului pelvian B. Clitoris C. Mușchii perineului urogenital D. Labiile mari E. Labiile mici</p> <p>CS. The pudendal cleft is bounded by the:</p> <p>A. Pelvic perineal muscles B. Clitoris C. Urogenital perineal muscles D. Labia majora E. Labia minora</p> <p>CS. Половая щель ограничена:</p> <p>A. Мышцами тазовой промежности B. Клитором C. Мышцами мочеполовой диафрагмы</p>

	<p>D. Большими половыми губами E. Малыми половыми губами</p> <p>Labiile pudende mari, unite la extremități prin comisurile anterioară și posterioară, delimitează un spațiu, numit fantă genitală (<i>rima pudendi</i>). Enunțul corect este „D”.</p>
106.	<p>CS. Glandele vestibulare mari sunt situate:</p> <p>A. La capătul posterior al bulbului vestibulului B. La baza labiilor pudende mici C. La baza clitorisului D. În profunzimea peretelui vestibulului vaginal E. În corpii cavernoși ai clitorisului</p> <p>CS. The greater vestibular glands are located:</p> <p>A. At the posterior end of the bulb of vestibule B. At the base of the labia minora pudendi C. At the base of the clitoris D. In the thickness of the wall of the vaginal vestibule E. In the corpora cavernosa clitoris</p> <p>CS. Большие железы преддверия расположены:</p> <p>A. У дорсального конца луковицы преддверия B. На основании малых половых губ C. На основании клитора D. В толще стенок преддверия влагалища E. В пещеристых телах клитора</p> <p>Glandele vestibulare mari sau glandele Bartholin, în număr de două, sunt situate în țesutul celular al labiilor pudende mari, la nivelul capătului posterior al bulbului vestibulului. Enunțul corect este „A”.</p>
107.	<p>CS. Glandele vestibulare mici sunt situate:</p> <p>A. În corpii cavernoși ai clitorisului B. La baza labiilor pudende mici C. La baza labiilor pudende mari D. În profunzimea peretelui vestibulului vaginal E. În tunica mucoasă a uretrei feminine</p> <p>CS. The lesser vestibular glands are located:</p> <p>A. In the corpus cavernosum clitoris B. At the base of the labia minora pudendi C. At the basis of the labia majora pudendi D. In the thickness of the wall of the vaginal vestibule E. In the mucous coat of female urethra</p> <p>CS. Малые преддверные железы расположены:</p> <p>A. В пещеристых телах клитора B. На основании малых половых губ C. На основании больших половых губ D. В толще стенок преддверия влагалища E. В слизистой оболочке женского мочеиспускательного канала</p> <p>Glandele vestibulare mici sunt situate în porțiunea anterioară a vestibulului vaginal, pe fețele mediale ale labiilor mici și sunt formate din mici depresiumi (cripte) ale mucoasei. Enunțul corect este „D”.</p>
108.	<p>CM. Organele genitale feminine interne:</p> <p>A. Uterul B. Trompele uterine</p>

- C. Vaginul
- D. Ovarele
- E. Clitorisul

CM. Internal female genital organs are:

- A. Uterus
- B. Fallopian tubes
- C. Vagina
- D. Ovaries
- E. Clitoris

CM. Внутренние женские половые органы:

- A. Матка
- B. Маточные трубы
- C. Влагалище
- D. Яичники
- E. Клитор

Organele genitale feminine interne cuprind: 1) gonada feminină sau ovarul și 2) organele tractului genital feminin (tubele uterine, uterul și vaginul). *Ccorect – „A”, „B”, „C” și „D”.*

109. CM. Organele genitale feminine externe:

- A. Vaginul
- B. Clitorisul
- C. Labiile mici
- D. Trompele uterine
- E. Labiile mari

CM. External female genital organs are:

- A. Vagina
- B. Clitoris
- C. Labia minora
- D. Fallopian tubes
- E. Labia majora

CM. Наружные женские половые органы:

- A. Влагалище
- B. Клитор
- C. Малые половые губы
- D. Маточные трубы
- E. Большие половые губы

Totalitatea organelor genitale feminine externe este cunoscută sub numele de *vulvă*, în componența căreia intră: 1) *muntele pubelui*; 2) formațiunile labiale: *labiile pudende mari și mici*; 3) spațiile interlabiale: *fanta genitală* și *vestibulul vaginului*; 4) aparatul erectil al femeii: *clitorisul* și *bulbii vestibulului*; 5) glandele anexe ale vulvei: *glandele vestibulare mari și mici*. *Enunțuri corecte sunt „B”, „C” și „E”.*

110. CM. Ovarul:

- A. Organ par care reprezintă glanda sexuală feminină
- B. Este un organ mobil al micului bazin
- C. Produce celule sexuale feminine (ovocite) și secretă hormoni sexuali
- D. Dimensiunile, greutatea, aspectul și culoarea lui la femeia adultă sunt constante
- E. Poate fi explorat prin palpate bimanuală, pelvigrafie, sonografie, laparoscopie

CM. The true statements about the ovary are:

- A. Is a paired organ, which represents female sex gland

- B. It is a mobile organ of the lesser pelvis
- C. It produces female sex cells (oocytes) and secretes sexual hormones
- D. Dimensions, weight, appearance and color of adult female ovary are constant
- E. It can be examined by bimanual palpation, pelviography, ultrasonography, laparoscopy

СМ. Яичник:

- A. Парный орган, женская половая железа
- B. Подвижный орган малого таза
- C. Вырабатывает женские половые клетки (овоциты) и выделяет половые гормоны
- D. Размеры, масса, форма, цвет у взрослой женщины постоянны
- E. Может быть исследован бимануальной пальпацией, пелвиграфией, сонографией и лапароскопией

Ovarul este glanda sexuală feminină cu dublă funcție secretorie: externă și internă. Este organul producător al ovulelor (ovocitelor) și, în același timp, glandă endocrină prin hormonii produși. Dimensiunile, greutatea, aspectul și culoarea ovarelor se modifică în raport cu vârsta și perioadele fiziologice ale femeii. Ovarul este foarte mobil, situația și direcția lui pot varia, în mod fiziologic, între limite destul de largi (în sarcină el urcă împreună cu uterul până în regiunea lombară). Explorarea ovarului se face prin palpare bimanuală (vaginoabdominală sau rectoabdominală la virgine), pelvigrafie (în condiții de pneumoperitoneum), sonografie și laparoscopie. **Enunțuri corecte sunt „A”, „B”, „C” și „E”.**

111. СМ. La fixarea relativă a ovarului contribuie toate elementele enumerate exceptând:

- A. Ligamentul suspensor cu pediculul vasculonervos
- B. Ligamentul propriu
- C. Ligamentul lateral al uterului
- D. Ligamentul tuboovarian
- E. Mezovarul

СМ. All listed anatomical structures contribute to relative ovarian fixation, except the:

- A. Suspensory ligament with neurovascular pedicle
- B. Proper ligament
- C. Lateral ligament of the uterus
- D. Tubo-ovarian ligament
- E. Mesovarium

СМ. Для относительной фиксации яичника участвуют все перечисленные элементы, кроме:

- A. Подвешивающая связка с сосудисто-нервной ножкой
- B. Собственная связка
- C. Латеральная связка матки
- D. Трубно-яичниковая связка
- E. Брыжейка яичника

Ovarul este fixat prin pediculul său vasculonervos și prin patru ligamente:

1) ligamentul suspensor; 2) ligamentul propriu al ovarului; 3) ligamentul tuboovarian (neomologat de TA) și 4) mezovarul. *Ligamentul suspensor* este o formațiune fibromusculară, alături de care coboară și pediculul vasculonervos superior al ovarului. Ligamentul pleacă din fosa iliacă și se fixează pe extremitatea tubară a ovarului. *Ligamentul propriu al ovarului*, un cordon fibro-muscular, se întinde între extremitatea uterină a ovarului și uter. *Ligamentul tuboovarian* (neomologat de TA) leagă extremitatea tubară a ovarului de infundibulul tubei și asigură contactul dintre aceste două organe. Pe el se fixează fimbria ovarică și este format tot din fibre conjunctive și musculare netede. Mezovarul este o plică a foiței posterioare a ligamentului lat al uterului. Este o formațiune scurtă prin care vasele și nervii, ce abordează ovarul.

Enunțuri corecte sunt „C” și „D”.

112. **CM. La ovar distingem fețele:**

- A. Anterioară
- B. Posterioară
- C. Laterală
- D. Superioară
- E. Medială

CM. The ovarian faces are:

- A. Anterior
- B. Posterior
- C. Lateral
- D. Superior
- E. Medial

CM. Яичник имеет следующие поверхности:

- A. Передняя
- B. Задняя
- C. Латеральная
- D. Верхняя
- E. Медиальная

Ovarul are formă ovoidă, lui i se descriu: *două fețe* (medială și laterală), *două margini* (liberă și mezovarică) și *două extremități* (tubară și uterină). Marginea mezovarică este legată prin mezovar de ligamentul lat; este locul unde se află hilul ovarului, prin care pătrund sau ies elementele vasulonervoase.

Extremitatea tubară dă inserție ligamentului suspensor; extremitatea uterină este porțiunea pe care se înseră ligamentul propriu al ovarului.

Enunțuri corecte sunt „C” și „E”.

113. **CM. Marginile ovarului:**

- A. Liberă
- B. Medială
- C. Inferioară
- D. Superioară
- E. Mezovarică

CM. The ovarian borders are:

- A. Free
- B. Medial
- C. Inferior
- D. Superior
- E. Mesovarian

CM. Края яичника:

- A. Свободный
- B. Медиальный
- C. Нижний
- D. Верхний
- E. Брыжеечный

Ovarul are formă ovoidă, lui i se descriu: *două fețe* (medială și laterală), *două margini* (liberă și mezovarică) și *două extremități* (tubară și uterină).

Marginea mezovarică este legată prin mezovar de ligamentul lat; este locul unde se află hilul ovarului, prin care pătrund sau ies elementele vasulonervoase. Extremitatea tubară dă inserție ligamentului suspensor; extremitatea uterină este porțiunea pe care se înseră ligamentul propriu al ovarului.

Enunțuri corecte sunt „A” și „E”.

114.	<p>CM. Extremitățile ovarului:</p> <p>A. Uterină B. Uretrală C. Laterală D. Tubară E. Medială</p> <p>CM. The ovarian ends are:</p> <p>A. Uterine B. Urethral C. Lateral D. Tubal E. Medial</p> <p>CM. Концы яичника:</p> <p>A. Маточный B. Мочеиспускательный C. Латеральный D. Трубный E. Медиальный</p> <p>Ovarul are formă ovoidă, lui i se descriu: <i>două fețe</i> (medială și laterală), <i>două margini</i> (liberă și mezovarică) și <i>două extremități</i> (tubară și uterină). Marginea mezovarică este legată prin mezovar de ligamentul lat; este locul unde se află hilul ovarului, prin care pătrund sau ies elementele vasulonervoase. Extremitatea tubară dă inserție ligamentului suspensor; extremitatea uterină este porțiunea pe care se înseră ligamentul propriu al ovarului. Enunțuri corecte sunt „A” și „D”.</p>
115.	<p>CM. Funcțiile ovarelor:</p> <p>A. Metabolică B. Producerea celulelor sexuale feminine C. Hematopoietică D. Endocrină E. De transport a ovocitelor</p> <p>CM. Ovarian functions are:</p> <p>A. Metabolic B. Female sex cells production C. Hematopoietic D. Endocrine E. Transportation of oocytes</p> <p>CM. Функции яичника:</p> <p>A. Обмен веществ B. Выработка женских половых клеток C. Кроветворная D. Эндокринная E. Транспортировка яйцеклеток</p> <p>În ovare se produc ovocitele sau gameții feminini (<i>funcție generativă</i>). În afară de acest rol, ovarele mai îndeplinesc un important <i>rol de glande endocrine</i>, prin secreția hormonilor sexuali feminini. Enunțuri corecte sunt „B” și „D”.</p>
116.	<p>CM. Aparatul de fixare a ovarului include ligamentele:</p> <p>A. Uteroovarian B. Tuboovarian C. Suspensor al ovarului</p>

- D. Rotund al ovarului
- E. Propriu al ovarului

CM. Fixation apparatus of the ovary includes the following ligaments:

- A. Uteroovarian
- B. Tuboovarian
- C. Suspensory ligament
- D. Round ligament
- E. Proper ligament of the ovary

CM. Фиксирующий аппарат яичника включает связки:

- A. Маточно-яичниковая
- B. Трубно-яичниковая
- C. Подвешивающая связка яичника
- D. Круглая связка яичника
- E. Собственная связка яичника

Ovarul este fixat prin pediculul său vasculoneros și prin patru ligamente: 1) ligamentul suspensor; 2) ligamentul propriu al ovarului; 3) ligamentul tuboovarian (neomologat de TA) și 4) mezovarul. *Ligamentul suspensor* este o formațiune fibro-musculară, alături de care coboară și pediculul vasculoneros superior al ovarului. Ligamentul pleacă din fosa iliacă și se fixează pe extremitatea tubară a ovarului. *Ligamentul propriu al ovarului*, un cordon fibro-muscular, se întinde între extremitatea uterină a ovarului și uter. *Ligamentul tuboovarian* (neomologat de TA) leagă extremitatea tubară a ovarului de infundibulul tubei și asigură contactul dintre aceste două organe. Pe el se fixează fimbria ovarică și este format tot din fibre conjunctive și musculare netede. Mezovarul este o plică a foiței posterioare a ligamentului lat al uterului. Este o formațiune scurtă prin care vasele și nervii, ce abordează ovarul. **Enunțuri corecte sunt „B”, „C” și „E”** (vezi explicația și test 85).

117. CM. Parenchimul ovarului este alcătuit din:

- A. Substanță corticală
- B. Substanță endocrină
- C. Substanță canaliculară
- D. Substanță glandulară
- E. Substanță medulară

CM. The ovarian parenchyma is composed of:

- A. Cortical substance
- B. Endocrine substance
- C. Canalicular substance
- D. Glandular substance
- E. Medullar substance

CM. Паренхима яичника состоит из:

- A. Кортикового вещества
- B. Эндокринного вещества
- C. Каналикулярного вещества
- D. Железистого вещества
- E. Мозговое вещество

Parenchimul ovarian este împărțit în două zone: una centrală, medulara și alta periferică, corticală. *Substanța medulară* este formată din țesut conjunctiv lax și conține un număr mare de vase sangvine și limfatice, fibre nervoase. *Substanța corticală*, formată din țesut conjunctiv (stroma corticalei), conține foliculi ovarieni în diferite faze de evoluție, corpi galbeni și corpi albicans.

Enunțuri corecte sunt „A” și „E”.

118. CM. Fazele ciclului menstrual:

- A. Premenstruală (secreție)
- B. Intermediară
- C. Menstruală
- D. Retromenstruală
- E. Postmenstruală

CM. The phases of the menstrual cycle are:

- A. Premenstrual (secretion)
- B. Intermediate
- C. Menstrual
- D. Retromenstrual
- E. Postmenstrual

CM. Фазы менструального цикла:

- A. Предменструальная (секреции)
- B. Промежуточная
- C. Менструальная
- D. Ретроменструальная
- E. Постменструальная

Ciclul menstrual sau uterin cuprinde o serie de modificări periodice, ciclice, pe care le suferă mucoasa uterină. Se admite, că durata medie a ciclului menstrual este de 28 zile (cu variații între 21 - 35 zile). Se consideră, că un ciclu menstrual începe cu prima zi de sângerare uterină și i se disting următoarele faze: 1) *faza de descuamare* (sau menstruală), cuprinde 1 - 5 zile; datorită modificărilor necrotice și degenerative, stratul superficial, funcțional, al mucoasei se elimină concomitent cu pierderea unei cantități de sânge; 2) *faza de proliferare* (sau postmenstruală) durează între zilele 5 - 14, se termină odată cu ovulația (ziua a 14-a); din stratul bazal al mucoasei regenerează epiteliul și glandele uterine; 3) *faza de secreție* (sau premenstruală) durează din ziua a 15-a până în ziua a 28-a; mucoasa se îngroașă și se pregătește pentru implantarea zigotului.

Enunțuri corecte sunt „A”, „C” și „E”.

119. CS. Intraperitoneal sunt situate organele:

- A. Ovarele
- B. Trompele uterine
- C. Prostata
- D. Uterul
- E. Vezica urinară

CS. The following organs are located intraperitoneally:

- A. The ovaries
- B. The fallopian tubes
- C. The prostate
- D. The uterus
- E. The urinary bladder

CS. Интраперитонеально находятся органы:

- A. Яичники
- B. Маточные трубы
- C. Предстательная железа
- D. Матка
- E. Мочевой пузырь

Intraperitoneal sunt situate doar trompele uterine. Ovarele, deși sunt situate în cavitatea peritoneală, nu sunt acoperite de peritoneu. Uterul este situat mezoperitoneal. Vezica urinară

	<p>în plenitudine este situată mezoperitoneal, în vacuitate – extraperitoneal. Prostata, situată sub vezica urinară, în spațiul pelvisubperitoneal, nu are raporturi cu peritoneul. Corect este „B”.</p>
<p>120.</p>	<p>CM. Informații despre forma și dimensiunile ovarelor pot fi obținute prin:</p> <p>A. Pelvigrafie B. Tușeu rectal C. Sonografie D. Endoscopie E. Palpare bimanuală</p> <p>CM. The informations about the shape and size of the ovaries can be obtained by:</p> <p>A. Pelviography B. Rectal palpation C. Ultrasonography D. Endoscopy E. Bimanual palpation</p> <p>CM. Данные о форме и размерах яичников могут быть получены при:</p> <p>A. Пелвиграфии B. Через прямую кишку C. Сонографии D. Эндоскопии E. Пальпация бимануально</p> <p>Prin palpare bimanuală (vaginoabdominală sau rectoabdominală) ovarele pot fi decelate sub aspect de formațiuni alungite de dimensiuni mici și consistență elastică, situate de ambele părți ale uterului. Informații despre forma, dimensiunile și conformația externă a ovarelor pot fi obținute prin pelvigrafie (radiografie a organelor din micul bazin în condiții de pneumoperitoneum), prin sonografie și, mai ales, prin examenul endoscopic (laparoscopie sau culdoscopie). În cadrul culdoscopiei endoscopul este introdus prin fornixul posterior al vaginului.</p> <p>Enunțuri corecte sunt „A”, „C”, „D” și „E”.</p>
<p>121.</p>	<p>CM. Metrosalpingografia reprezintă metoda de explorare radiologică a:</p> <p>A. Uretrei B. Uterului C. Ureterelor D. Trompelor uterine E. Ovarelor</p> <p>CM. Metrosalpingography is a radiological method of investigation for:</p> <p>A. The urethra B. The uterus C. The ureters D. The tubes E. The ovaries</p> <p>CM. Метросалпингография представляет радиологический метод исследования:</p> <p>A. Мочеиспускательного канала B. Матки C. Мочеточников D. Маточных труб E. Яичников</p> <p>Metrosalpingografia reprezintă metoda de explorare radiologică a uterului și a tubelor uterine, în care au fost introduse substanțe radioopace. În condiții de normă, pe radiograme, cavitatea</p>

	uterului are formă de triunghi echilateral, cu baza orientată cranial, iar tubele uterine au aspectul unor dungă întortocheate, lungi și înguste. Enunțuri corecte sunt „B” și „D”.
122.	<p>CM. Colposcopia reprezintă metoda de explorare a:</p> <p>A. Ovarelor B. Colului uterin C. Uterului D. Vaginului E. Rectului</p> <p>CM. Colposcopy is an investigation method for:</p> <p>A. The ovaries B. The cervix C. The uterus D. The vagina E. The rectum</p> <p>CM. Колпоскопия – это метод исследования:</p> <p>A. Яичников B. Шейки матки C. Матки D. Влагища E. Прямой кишки</p> <p>Colposcopia reprezintă metoda endoscopică de explorare a vaginului (gr. <i>colpos</i> – vagin) și a porțiunii vaginale a colului uterin. Enunțuri corecte sunt „B” și „D”.</p>
123.	<p>CM. Porțiunile salpingelui:</p> <p>A. Uterină B. Ovarică C. Ampula D. Istmul E. Infundibulul</p> <p>CM. The following parts are distinguished in the salpinx:</p> <p>A. Uterine part B. Ovarian part C. Ampulla D. Isthmus E. Infundibulum</p> <p>CM. Части маточной трубы:</p> <p>A. Маточная B. Яичниковая C. Ампула D. Перешеек E. Воронка</p> <p>Tuba uterină (Fallopio) sau salpingele prezintă patru porțiuni: 1) <i>porțiunea uterină</i>, ce străbate peretele uterului; 2) o porțiune îngustă sau <i>istmul tubei</i>; 3) <i>porțiunea ampulară</i>, ce reprezintă 2/3 din lungimea tubei și are un traiect încolăcit în jurul ovarului; 4) <i>infundibulul tubei</i> de forma unei pâlnii, alcătuită dintr-un buchet de 10-15 ciucuri sau fimbrii. Enunțuri corecte sunt „A”, „C”, „D” și „E”.</p>
124.	<p>CM. Trompa uterină:</p> <p>A. Se dezvoltă din ductul paramezonefric B. Reprezintă un conduct musculofibros sinuos cu lumenul uniform</p>

- C. Leagă uterul cu extremitatea superioară a ovarului
- D. Are o lungime de 10-12 cm
- E. Poate fi explorată pe viu prin palpație, histerosalpingografie, celioscopie, pertubație

CM. The Fallopian tube:

- A. Originates from the paramesonephric duct
- B. Is a tortuous musculofibrous canal with uniform lumen
- C. Connects the uterus with the upper end of the ovary
- D. Is 10-12 cm in length
- E. Can be investigated by palpation, hysterosalpingography, celioscopy, tubal insuflation

CM. Маточная труба:

- A. Развивается из парамезонефральных протоков
- B. Представляет собой синусовидный мышечно-фиброзный проток с равномерным просветом
- C. Соединяет матку с верхним концом яичника
- D. Длина 10 – 12 см
- E. На живом может быть исследована пальпацией, гистеросальпингографией, целиоскопией, пертурбацией

Tuba uterină, un canal musculomembranos, lung de 10-12 cm, începe de la nivelul uterului și se îndreaptă lateral spre ovar, unde se curbează și descrie o ansă, care îmbrățișează ovarul. Lumenul tubei este îngust (de 1-2 mm), el se lărgeste la nivelul ampulei (4 mm). Permeabilitatea tubei poate fi determinată prin pertubație (insuflare în cavitatea uterului și a tubelor a dioxidului de carbon), și prin histerosalpingografie (sau metrosalpingografie) - metodă de explorare radiologică a uterului și a tubelor uterine. Prin palpare bimanuală tubele uterine se palpează cu greu și doar la persoanele slabe. Celioscopia (sau laparoscopia) oferă posibilitatea de a examina tubele din exterior. Tubele uterine se dezvoltă din segmentele craniale ale ductelor paramezonefrice Müller. *Enunțuri corecte sunt „A”, „C”, „D” și „E”.*

125. CM. Tunicile salpingelui:

- A. Mucoasă
- B. Vasculară
- C. Musculară
- D. Subseroasă
- E. Seroasă

CM. Salpinx` tunic are:

- A. Mucous
- B. Vascular
- C. Muscular
- D. Subserous
- E. Serous

CM. Оболочки маточной трубы:

- A. Слизистая
- B. Сосудистая
- C. Мышечная
- D. Подсерозная основа
- E. Серозная

Peretele tubei constă dintr-o tunica seroasă, o tunica musculară și o tunică mucoasă. *Seroasa* aparține ligamentului lat al uterului, format de peritoneu, *musculara* este formată din fibre musculare netede, *mucoasa* este constituită din epiteliu unistratificat cu cili vibratili și celulele secretorii mucoase, dispuse pe o membrană bazală (sau corion).

Corecte – „A”, „C” și „E”.

126. **CM. În condiții de normă uterul se află în:**

- A. Anteflexie
- B. Retroflexie
- C. Anteversie
- D. Retroversie
- E. Lateroversie

CM. The position of the uterus (in norme) is:

- A. Anteflexion
- B. Retroflexion
- C. Anteversion
- D. Retroversion
- E. Lateroversion

CM. В норме матка находится в:

- A. Перегиб матки кпереди
- B. Матка изогнута кзади
- C. Наклон кпереди
- D. Матка наклонена назад
- E. Матка отклонена вправо или влево

Poziția uterului prezintă o importanță deosebită. În condiții de normă axele longitudinale ale corpului și colului uterin formează un unghi, numit unghi de flexie, deschis spre simfiza pubiană, uterul fiind astfel în *anteflexie*. Axele longitudinale ale colului uterin și al vaginului formează un unghi deschis tot anterior, numit unghi de versiune, uterul fiind astfel în *anteversiune*. În condiții patologice, în locul poziției de anteflexie și anteversie apare retroversiunea, asociată cu retroflexiunea sau lateroversiunea. **Enunțuri corecte – „A” și „C”.**

127. **CM. Tunici ale peretelui uterin sunt toate cele enumerate exceptând:**

- A. Mezometrul
- B. Perimetrul
- C. Parametrul
- D. Miometrul
- E. Endometrul

CM. The tunics of the uterine wall are all the following layers, except:

- A. The mesometrium
- B. The perimetrium
- C. The parametrium
- D. The myometrium
- E. The endometrium

CM. Стенка матки состоит из перечисленных оболочек, за исключением:

- A. Мезометрий
- B. Периметрий
- C. Параметрий
- D. Миометрий
- E. Эндометрий

Peretele uterului constă din trei tunici: tunica seroasă sau *perimetrul* este alcătuită din peritoneul visceral care îmbracă uterul; tunica musculară sau *miometrul* este formată din fibre musculare netede dispuse în trei straturi; tunica mucoasă sau *endometrul* este constituit din epiteliu simplu și numeroase glande uterine. Mezometrul este parte componentă a ligamentului lat al uterului (alături de mezosalpinge și mezovar), iar parametrul reprezintă țesutul conjunctiv celulo-grăsos din jurul colului uterin. **Enunțuri corecte sunt „A” și „C”.**

128.	<p>CM. Cu privire la endometru:</p> <p>A. Mucoasa uterină are o structură similară cu cea a canalului cervical și nu formează plice B. Începând cu instalarea primei menstruații și până la menopauză mucoasa uterină suferă modificări ciclice considerabile C. Cea mai accentuată proliferare și îngroșare a mucoasei uterine are loc în cea de a treia fază a ciclului menstrual D. În graviditate participă la formarea placentei E. Toate false</p> <p>CM. The true statements about the endometrium:</p> <p>A. The uterine mucous coat has the structure similar to that of the cervical canal and does not form any folds B. From the first menstruation until menopause the endometrium undergoes significant cyclical changes C. The most increased proliferation and thickening of the uterus mucosa occurs in the third phase of the menstrual cycle D. The endometrium participates in the formation of the placenta in pregnancy E. It is the outer layer of the uterus</p> <p>CM. Относительно эндометрия:</p> <p>A. Слизистая оболочка матки имеет одинаковое строение с слизистой канала шейки матки и не образует складки B. Начиная с первой менструации и до наступления менопаузы, слизистая матки претерпевает значительные циклические изменения C. Самая активная пролиферация и утолщение слизистой матки происходит в третьей фазе менструального цикла D. Во время беременности участвует в образовании плаценты E. Все утверждения неверны</p> <p>Tunica mucoasă sau endometrul aderă strâns la miometru, fără interpunerea unei submucoase. Între mucoasa cavității uterine și cea a canalului cervical există notabile diferențe morfologice și funcționale. <i>Mucoasa cavității uterine</i> este foarte friabilă (fină) și înzestrată cu numeroase <i>glande uterine</i> de tip tubular simplu. Mucoasa cavității uterine este puternic hormonodependentă și prin aceasta supusă unor modificări ciclice. <i>Mucoasa canalului cervical</i>, destul de groasă și rezistentă, formează pliuri (plicele palmate), conține <i>glande cervicale</i> foarte ramificate. Mucoasa canalului cervical este slab dependentă hormonal. Modificările ciclice ale mucoasei uterine se instalează la pubertate (în jurul vârstei de 12 - 15 ani) și încetează la menopauză (în jurul vârstei de 45 ani). Cea mai accentuată proliferare și îngroșare a mucoasei uterine are loc în cea de a treia fază a ciclului menstrual (faza de secreție), când mucoasa se pregătește pentru implantarea zigotului. Dacă fecundația se produce mucoasa se transformă și devine parte componentă a placentei. Enunțuri corecte sunt „B”, „C” și „D”.</p>
129.	<p>CM. Aparatul de suspensie a uterului include:</p> <p>A. Lig. cardinal B. Lig. vezicouterin C. Lig. lat D. Lig. pubovezical E. Lig. rotund</p> <p>CM. Uterine suspension apparatus includes the:</p> <p>A. Cardinal ligament B. Vesicouterin ligament C. Broad ligament D. Pubovesical ligament E. Round ligament</p>

СМ. Фиксирующий аппарат матки включает:

- A. Кардинальная связка
- B. Пузырно-маточная связка
- C. Широкая связка
- D. Лобково-пузырная связка
- E. Круглая связка

Mijloacele de suspendare ale uterului sunt reprezentate de: peritoneu, ligamentele late (sau largi), ligamentele rotunde și ligamentele uterosacrate. Ligamentele rotunde limitează deplasarea uterului înapoi, ligamentele uterosacrate se opun deplasării lui înainte, iar ligamentele largi îi împiedică deplasarea laterală. Aceste trei perechi de ligamente au un rol redus în suspendarea uterului, rolul lor esențial fiind menținerea unei direcții normale a uterului (în anteversiune – anteflexiune). **Mijloacele de susținere** ale uterului sunt lamele sacrorectogenitopubiene, conexiunile cu organele vecine și perineul. Perineul este cel mai important și valoros mijloc de susținere a uterului. Lamele sacrorectogenitopubiene reprezintă condensări ale țesutului conjunctiv pelvisubperitoneal, prin intermediul cărora uterul aderă la organele vecine. Ligamentele pubovezical, vezicouterin și cardinal sunt componente ale acestor lame, cu rol în susținerea organului. **Enunțuri corecte sunt „C” și „E”.**

130. СМ. Пърțile uterusului:

- A. Superioară
- B. Fundul
- C. Inferioară
- D. Colul
- E. Corpul

СМ. The parts of the uterus are:

- A. Superior
- B. Fundus
- C. Inferior
- D. Neck
- E. Body

СМ. Части матки:

- A. Верхняя
- B. Дно
- C. Нижняя
- D. Шейка
- E. Тело

Uterul prezintă două porțiuni: *corpul* și *colul* uterului, cele două porțiuni fiind separate prin istm. Corpul uterului reprezintă două treimi superioare ale organului. El include și fundul uterului – partea rotunjită situată superior de ostiile uterine ale tubelor, tradițional considerată drept a treia porțiune a uterului.

La nou-născută și la fetiță colul este mai mare decât corpul (aproximativ 3/5 din lungimea totală a uterului); la nulipare cele două segmente sunt aproape egale; la multipare corpul are dimensiuni mai mari (2/3 din lungimea totală a uterului).

Enunțuri corecte sunt „D” și „E”.

131. СМ. Uterul este situat:

- A. Anterior de rect
- B. Anterior de vezica urinară
- C. Posterior de rect
- D. Posterior de vezica urinară
- E. Între rect și vezica urinară

CM. The uterus is located:

- A. In front of the rectum
- B. In front of the urinary bladder
- C. Behind of the rectum
- D. Behind of the urinary bladder
- E. Between the rectum and the urinary bladder

CM. Матка расположена:

- A. Впереди прямой кишки
- B. Впереди мочевого пузыря
- C. Позади прямой кишки
- D. Позади мочевого пузыря
- E. Между прямой кишкой и мочевым пузырём

Uterul este situat în cavitatea micului bazin, între vezica urinară și rect. Este separat de vezica urinară amplasată anterior prin excavația vezicouterină, iar excavația rectouterină sau fundul de sac Douglas îl desparte de rectul, situat posterior. **Corect – „A”, „D” și „E”.**

132. CM. Porțiunile colului uterin:

- A. Infravaginală
- B. Istmul uterin
- C. Vaginală
- D. Extravaginală
- E. Supravaginală

CM. The portions of uterine cervix are:

- A. Infravaginal
- B. Uterine isthmus
- C. Vaginal
- D. Extravaginal
- E. Supravaginal

CM. Части шейки матки:

- A. Подвлагалищная
- B. Перешеек матки
- C. Влагалищная
- D. Вневлагалищная
- E. Надвлагалищная

Colul uterin se împarte într-o porțiune supravaginală și o porțiune vaginală (invaginată în vagin). **Enunțuri corecte sunt „C” și „E”.**

133. CM. Orificiul uterului este delimitat de:

- A. Labia medială
- B. Labia laterală
- C. Labia anterioară
- D. Labia posterioară
- E. Labia intermediară

CM. The ostium of the uterus is delimited by the :

- A. Medial labium
- B. Lateral labium
- C. Anterior labium
- D. Posterior labium
- E. Intermediate labium

CM. Маточное отверстие ограничено:

- A. Медиальной губой
- B. Латеральной губой
- C. Передней губой
- D. Задней губой
- E. Промежуточной губой

Orificiul sau ostiul uterin, situat pe porțiunea vaginală a colului uterin, la multipare apare ca o despicătură transversală, lată de 10-15 mm, care împarte colul în două buze: una anterioară (*labium anterius*) și alta posterioară (*labium posterius*). **Enunțuri corecte sunt „C” și „D”.**

134. CM. Fețele uterului:

- A. Ovariană
- B. Vezicală
- C. Vaginală
- D. Tubară
- E. Intestinală

CM. The surfaces of of the uterus are:

- A. Ovarian
- B. Urinary bladder
- C. Vaginal
- D. Tubal
- E. Intestinal

CM. Поверхности матки:

- A. Яичниковая
- B. Пузырная
- C. Влагилицная
- D. Трубная
- E. Кишечная

Corpul uterin prezintă două fețe: una anterioară și alta posterioară. *Fața* anterioară sau *vezicală* vine în raport cu fața posterioară a vezicii urinare, de care este separată prin excavația sau fundul de sac vezicouterin. *Fața* posterioară sau *intestinală* vine în raport cu fața anterioară a rectului și este separată de acesta prin excavația rectouterină sau fundul de sac Douglas. **Enunțuri corecte sunt „B” și „E”.**

135. CM. Tunicile peretelui uterin:

- A. Endometrul
- B. Mezometrul
- C. Miometrul
- D. Perimetrul
- E. Parametrul

CM. The tunics of the uterine wall are:

- A. Endometrium
- B. Mesometrium
- C. Myometrium
- D. Perimetrium
- E. Parametrium

CM. Оболочки стенки матки:

- A. Эндометрий
- B. Мезометрий
- C. Миометрий

D. Периметрий
E. Параметрий

Peretele uterului constă din trei tunici: tunica seroasă sau *perimetrul* este alcătuită din peritoneul visceral care îmbracă uterul; tunica musculară sau *miometrul* este formată din fibre musculare netede dispuse în trei straturi; tunica mucoasă sau *endometrul* este constituit din epiteliu simplu și numeroase glande uterine. Mezometrul este parte componentă a ligamentului lat al uterului (alături de mezosalpinge și mezovar), iar parametrul reprezintă țesutul conjunctiv celulo-grăsos din jurul colului uterin. **Enunțuri corecte – „A”, „C” și „D”.**

136. **CM. Care din tunicile numite lipsesc din structura uterului:**

- A. Seroasa
- B. Musculara
- C. Submucoasa
- D. Mucoasa
- E. Adventicea

CM. Which tunics are absent in the structure of the uterus:

- A. Serous
- B. Muscular
- C. Submucosa
- D. Mucosa
- E. Adventitia

CM. Какие оболочки из перечисленных отсутствуют в строении матки:

- A. Серозная
- B. Мышечная
- C. Подслизистая
- D. Слизистая
- E. Адвентициальная

Mucoasa uterină adera la tunica musculară (miometru) fără interpunerea unei submucoase. La exterior uterul este tapetat de seroasa peritoneală, deci este lipsit de adventice. **Enunțuri corecte sunt „C” și „E”.**

137. **CM. Componentele ligamentului lat al uterului:**

- A. Mezorectul
- B. Mezosalpingele
- C. Mezovarul
- D. Perimetrul
- E. Epimetrul

CM. In the structure of broad ligament of the uterus are distinguished:

- A. Mesorectum
- B. Mesosalpinx
- C. Mesovarium
- D. Perimetrium
- E. Epimetrium

CM. Компоненты широкой связки матки:

- A. Брыжейка прямой кишки
- B. Брыжейка маточной трубы
- C. Брыжейка яичника
- D. Периметрий
- E. Епиметрий

	<p>Ligamentele late sunt formațiuni peritoneale, întinse între marginile uterului și pereții laterali ai cavității pelviene, cărora li se descriu trei porțiuni: 1) mezosalpingele, 2) mezometru și 3) mezovarul. Perimetrul reprezintă tunica seroasă a uterului, iar parametrul - țesutul conjunctiv lax din jurul colului uterin (situat la baza ligamentelor late). Enunțuri corecte – „B” și „C”.</p>
<p>138.</p>	<p>CM. Captarea ovocitului și transportul lui spre cavitatea uterului se realizează de:</p> <p>A. Presiunea intraabdominală B. Miometru C. Tunica musculară a trompei D. Endometru prin absorbție E. Celulele ciliate ale mucoasei tubare</p> <p>CM. The capture of oocyte and its transportation towards the uterine cavity is realised by:</p> <p>A. Intra-abdominal pressure B. Myometrium C. Muscular coat of the tube D. Endometrium`s absorption E. Ciliated cells of tubal mucosa</p> <p>CM. Захват яйцеклетки и ее перенос в полость матки осуществляется:</p> <p>A. Внутрибрюшным давлением B. Миометрием C. Мышечной оболочкой маточной трубы D. Эндометрием через абсорбцию E. Ресничными клетками слизистой маточной трубы</p> <p>Captarea ovocitului expulzat în timpul ovulației se realizează prin mișcări coordonate ale ovarului și tubei uterine. Datorită musculaturii netede din ligamentele suspensor și propriu, ovarul se răsuțește în jurul axei sale longitudinale, expunând spre infundibulul tubei regiunea, unde se găsește foliculul vezicular matur, pregătit pentru ovulație. Fimbria ovariană, la rândul său, ajunge la foliculul matur de Graaf și în momentul ovulației captează ovocitul. Prin aspirația realizată de mișcările peristaltice ale tubei, ovocitul este condus rapid până la orificiul abdominal, apoi în cavitatea tubei. În ampula tubei uterine se produce fertilizația, zigotul format în urma acestui fenomen este condus, în decurs de 4-5 zile, până la uter. Mișcările cililor vibraționali ai mucoasei tubei ajută la migrația oului fecundat spre cavitatea uterului, iar secreția celulelor mucoase servește de asemenea ca înveliș mucos al oului și are rol nutritiv pentru zigot. Enunțuri corecte sunt „C” și „E”.</p>
<p>139.</p>	<p>CM. Porțiunea pelviană a vaginului are raporturi cu:</p> <p>A. Vezica urinară (la nivelul triunghiului vaginal Pawlick) B. Uretra C. Peritoneul (la nivelul fundului de sac Douglas) D. Porțiunea ampulară a rectului E. Canalul anal</p> <p>CM. The pelvic portion of the vagina has relationships with the:</p> <p>A. Urinary bladder (at the level of Pawlick`s vaginal triangle) B. Urethra C. Peritoneum (at the level of Douglas` space) D. Rectal ampulla E. Anal canal</p> <p>CM. Тазовая часть влагалища граничит с:</p> <p>A. Мочевым пузырём (на уровне влагалищного треугольника Pawlick) B. Мочеиспускательным каналом</p>

- C. Брюшиной (на уровне прямокишечно-маточного углубления Douglas)
- D. Ампулой прямой кишки
- E. Анальным каналом

Vaginului i se descriu două porțiuni: una superioară, porțiunea pelviană, și alta inferioară, porțiunea perineală. *Porțiunea pelviană* a vaginului, situată în bazinul mic, prezintă următoarele raporturi: peretele anterior este în raport cu vezica urinară (triunghiul vaginal a lui Pawlick) și uretra; peretele posterior corespunde cu fundul de sac Douglas (la acest nivel peritoneul coboară de pe uter pe peretele posterior al vaginei, apoi se reflectă pe rect) și ampula rectală; pereții laterali sunt în raport cu mușchii ridicători anali, elemente importante în susținerea organului. *Porțiunea perineală* a vaginului străbate perineul și anterior vine în raport cu uretra, iar posterior – cu canalul anal.

Enunțuri corecte sunt „A”, „B”, „C” și „D”.

140. CM. Peretele vaginal este constituit din tunicile:

- A. Mucoasă
- B. Musculară
- C. Spongioasă
- D. Adventice
- E. Seroasă

CM. The vaginal wall consists of the following coats:

- A. Mucous
- B. Muscular
- C. Spongy
- D. Adventitia
- E. Serous

CM. Стенка влагалища состоит из оболочек:

- A. Слизистой
- B. Мышечной
- C. Губчатой
- D. Адвентициальной
- E. Серозной

În structura vaginului intră trei tunici: adventicea, musculara și mucoasa. Tunica externă, *adventicea*, constă din țesut conjunctiv lax. *Tunica musculară* este formată din fibre musculare netede și țesut conjunctiv, bogat în fibre elastice. *Tunica mucoasă*, aderentă la musculară fără interpunerea unei submucoase, este alcătuită dintr-un epiteliu pavimentos stratificat necheratinizat și corion (lamelă proprie).

Enunțuri corecte sunt „A”, „B” și „D”.

141. CM. Mucoasa vaginului:

- A. Conține o pătură submucoasă
- B. Formează pliuri longitudinale
- C. Nu formează nici un fel de pliuri
- D. Formează pliuri transversale
- E. Nu conține glande mucoase

CM. The vaginal mucosa:

- A. Contains submucosa
- B. Forms longitudinal folds
- C. Does not form any folds
- D. Forms transverse folds
- E. Does not contain any mucous glands

СМ. Слизистая оболочка влагалища:

- A. Содержит подслизистую основу
- B. Образует продольные складки
- C. Не образует никаких складок
- D. Образует поперечные складки
- E. Не содержит слизистые железы

Mucoasa vaginului, alcătuită din epiteliu pavimentos pluristratificat necheratinizat și corion; este aderentă la musculară fără interpunerea unei submucoase și nu conține glande mucoase. Mucoasa formează pliuri. Atât pe peretele anterior, cât și pe cel posterior, se află câte o proeminență longitudinală netedă (*columnae rugarum*), de la care pleacă, de o parte și alta, o serie de pliuri transversale. În porțiunea superioară, coloana anterioară (*columna rugarum anterior*) se bifurcă, delimitând cu un pliu transversal, un triunghi cu importanță topografică, cunoscut sub numele de *triunghiul vaginal Pawlick*. Acesta corespunde triunghiului vezical Lieutaud. **Enunțuri corecte sunt „B”, „D” și „E”.**

142. СМ. Pudendum femininum include:

- A. Clitorisul
- B. Labiile mari
- C. Labiile mici
- D. Muntele Venus
- E. Vaginul

СМ. The pudendum femininum includes:

- A. Clitoris
- B. Labia majora
- C. Labia minora
- D. Mons pubis
- E. Vagina

СМ. Женская половая область включает:

- A. Клитор
- B. Большие половые губы
- C. Малые половые губы
- D. Лобок
- E. Влагалище

Totalitatea organelor genitale feminine externe este cunoscută sub numele de vulvă sau *pudendum femininum*, în componența căreia intră: 1) *muntele pubelui*; 2) formațiunile labiale: *labiile pudende mari și mici*; 3) spațiile interlabiale: *fanta genitală și vestibulul vaginului*; 4) aparatul erectil al femeii: *clitorisul și bulbii vestibulului*; 5) glandele anexe ale vulvei: *glandele vestibulare mari și mici*.

Enunțuri corecte sunt „A”, „B”, „C” și „D”.

143. CS. Vulva cuprinde formațiunile care urmează exceptând:

- A. Muntele pubelui
- B. Formațiunile labiale
- C. Organele erectile
- D. Vestibulul vaginului
- E. Perineul obstetrical

CS. The vulva includes the following formations, except:

- A. Mons pubis
- B. Labial formations
- C. Erectile bodies (organs)
- D. Vestibule of the vagina
- E. Obstetrical perineum

CS. Вульва объединяет следующие образования, исключая:

- A. Лобок
- B. Образования половых губ
- C. Эректильные органы
- D. Преддверие влагалища
- E. Гинекологическую промежность

Totalitatea organelor genitale feminine externe este cunoscută sub numele de *vulvă*, în componența căreia intră: 1) *muntele pubelui*; 2) formațiunile labiale: *labiile pudende mari și mici*; 3) spațiile interlabiale: *fanta genitală și vestibulul vaginului*; 4) aparatul erectil al femeii: *clitorisul și bulbii vestibulului*; 5) glandele anexe ale vulvei: *glandele vestibulare mari și mici*. **Enunțul corect este „E”.**

144. CM. In vestibulul vaginal se deschid:

- A. Glandele vestibulare mari
- B. Glandele mucoase, seroase și seromucoase
- C. Orificiul extern al uretrei
- D. Glandele vestibulare mici
- E. Orificiul vaginului

CM. The following anatomical structures open in the vagina vestibule:

- A. Greater vestibular glands
- B. Mucous, serous and seromucous glands
- C. External orifice of the urethra
- D. Lesser vestibular glands
- E. Vaginal orifice (ostium)

CM. В преддверие влагалища открываются:

- A. Большие железы преддверия
- B. Слизистые, серозные и серозно-слизистые железы
- C. Наружное отверстие мочеиспускательного канала
- D. Малые железы преддверия
- E. Отверстие влагалища

Vestibulul vaginului este spațiul mărginit de labiile pudende mici. În vestibul se deschid: 1) *orificiul extern al uretrei*; 2) *orificiul vaginului* prevăzut cu himen sau cu resturile lui; 3) *glandele vestibulare mari și mici*; 4) *numeroase glande mucoase*. **Corect „A”, „C”, „D”, „E”.**

145. CM. Uretra feminină poate fi examinată prin:

- A. Palpație
- B. Uretrografie
- C. Colpografie
- D. Metrosalpingografie
- E. Uretroscopie

CM. Female urethra can be examined by:

- A. Palpation
- B. Urethrography
- C. Colpography
- D. Metrosalpingography
- E. Urethrocystoscopy

CM. Женский мочеиспускательный канал может быть исследован путём:

- A. Пальпации
- B. Уретрографии
- C. Колпографии

D. Метросальпингографии
E. Уретроскопии

Uretra feminină se explorează prin inspecție, palpație, uretroscopie și uretrografie. Prin *inspecție* poate fi explorat orificiul extern al uretrei, ce se deschide în vestibulul vaginului. *Palparea* uretrei se face cu indexul introdus în vagin. Explorarea mucoasei uretrei se realizează prin *uretroscopie* cu ajutorul aparatelor endoscopice speciale – uretroscopelor. *Uretrografia* reprezintă explorarea radiologică a uretrei, în care s-a introdus o substanță radioopacă. **Enunțuri corecte sunt „A”, „B” și „E”.**

146. **CS. Perineul reprezintă:**

- A. Foița ce acoperă viscerele cavității abdominale
- B. Foița ce acoperă pereții cavității abdominale
- C. Foița ce acoperă organele bazinului mic
- D. Foița ce acoperă pereții cavității bazinului mic
- E. Complex de țesuturi moi care închid ieșirea din cavitățile micului bazin

CS. The perineum is the:

- A. Layer covering the abdominal viscera
- B. Layer covering the walls of the abdominal cavity
- C. Layer covering the lesser pelvic organs
- D. Layer covering the lesser pelvic cavity walls
- E. Complex of soft tissue that close the pelvic outlet

CS. Промежность представляет:

- A. Листок, покрывающий внутренние органы брюшной полости
- B. Листок, покрывающий стенки брюшной полости
- C. Листок, покрывающий органы малого таза
- D. Листок, покрывающий стенки малого таза
- E. Комплекс мягких тканей, закрывающий выход из полости малого таза

Perineul, în sens larg, anatomic, este constituit din totalitatea țesuturilor moi, care închid ieșirea din bazinul mic. Perineul cuprinde mușchi striați, o serie de fascii, vase și nervi. **Enunțul corect este „E”.**

147. **CS. Diafragma urogenitală e formată din următoarele structuri exceptând:**

- A. Mușchiul transvers profund al perineului
- B. Ligamentul transvers al perineului
- C. Mușchiul sfincter extern al uretrei
- D. Fascia superficială
- E. Fascia pelviană parietală

CS. The urogenital diaphragm is composed of the following structures, except the:

- A. Deep transverse muscle of perineum
- B. Transverse ligament of perineum
- C. External sphincter muscle of urethra
- D. Superficial fascia
- E. Parietal pelvic fascia

CS. Мочеполовая диафрагма образована следующими образованиями, исключая:

- A. Глубокую поперечную мышцу промежности
- B. Поперечную связку промежности
- C. Наружный сфинктер мочеиспускательного канала
- D. Поверхностную фасцию
- E. Париеальный листок фасции таза

	<p>Mușchii diafragmei urogenitale (perineului anterior) sunt în număr de cinci, dispuși în două straturi (superficial și profund): <i>ischiocavernosul</i>, <i>bulbospongiosul</i>, <i>transversul superficial</i>, <i>transversul profund</i> și <i>sfincterul</i> (striat al) <i>uretrei</i>. În structura perineului anterior sunt descrise și trei fascii: <i>fascia perineală superficială</i>, <i>fascia inferioară a diafragmei urogenitale</i> (numită adesea și membrana perineului) și <i>fascia superioară a diafragmei urogenitale</i>. Fasciile superioară și inferioară a diafragmei urogenitale se unesc între ele atât în partea anterioară, cât și în cea posterioară. Ele se unesc în partea anterioară, înaintea uretrei, și formează <i>ligamentul transvers al perineului</i>. Între acesta și ligamentul arcuat pubian se delimitează o fantă, prin care trece vena dorsală profundă a penisului. Posterior, ele fuzionează la marginea posterioară a mușchiului transvers profund al perineului și aderă la centrul tendinos al perineului. Corect este „E”.</p>
148.	<p>CS. Principala structură de rezistență a perineului este:</p> <p>A. Fascia perineală superficială B. Centrul tendinos al perineului (corpul perineului) C. Fascia perineală profundă D. Mușchiul transvers profund al perineului E. Mușchii ischiocavernoși</p> <p>CS. The main resistance structure of the perineum is:</p> <p>A. The superficial perineal fascia B. The central tendon of the perineum (the perineal body) C. The deep perineal fascia D. The deep transverse muscle of perineum E. The ischiocavernosus muscles</p> <p>CS. Главное образование, обеспечивающее прочность промежности:</p> <p>A. Поверхностная промежностная фасция B. Сухожильный центр промежности C. Глубокая промежностная фасция D. Глубокая поперечная мышца промежности E. Седалищно-пещеристая мышца</p> <p><i>Centrul tendinos al perineului</i>, numit de chirurși și <i>corpul perineului</i>, este o formațiune fibromusculară, către care converg fasciile perineului și fibrele musculare și tendinoase ale celor mai mulți mușchi ai perineului (fibrele anterioare ale celor doi mușchi ridicători anali, transversul profund, transversul superficial, sfincterul extern al anusului și mușchiul bulbospongios). După înlăturarea pielii, el apare ca un rafeu, întins de la orificiul anal la bulbul penisului (de la anus la vagină). Este mai bine dezvoltat la femeie și reprezintă mijlocul de susținere cel mai important al viscerelor cavității pelviene. Enunțul corect este „B”.</p>
149.	<p>CS. Afirmații corecte cu privire la diafragma pelviană sunt toate exceptând:</p> <p>A. Conține un loc slab pe linie mediană B. Nu se află în același plan cu diafragma urogenitală C. Include în componența sa mușchii levator anal și cocchigian cu fasciile lor D. Are funcția de suspendare și suport al organelor micului bazin E. E delimitată lateral de ligamentele sacrotuberale</p> <p>CS. All the following statements about the pelvic diaphragm are true, except:</p> <p>A. It contains the weak place on median line B. It is not in the same plane with the urogenital diaphragm C. It includes coccygeal and anal levator muscles with their fascia D. It has the functions of suspension and support of the pelvic organs E. It is delimited laterally by sacrotuberale ligaments</p>

- CS. Правильные утверждения относительно тазовой диафрагмы, за исключением:**
- A. Имеет слабое место по срединной линии
 - B. Не находится в одной плоскости с мочеполовой диафрагмой
 - C. Включает в своём составе мышцу, поднимающую задний проход и копчиковую мышцу с их фасциями
 - D. Выполняют функцию подвешивания и опоры для органов малого таза
 - E. Ограничена латерально крестцово-бугорными связками

Diafragma pelviană (sau perineul posterior) este alcătuită din mușchii ridicători anali, mușchii coccigieni, mușchiul sfincter extern al anusului și fasciile, care-i îmbracă (fascia superioară și, respectiv, fascia inferioară a diafragmei pelviene). Pâlnia formată de cei doi mușchi ridicători anali, va fi completată posterior de mușchii coccigieni. Anterior însă, pâlnia prezintă o despicătură, mărginită de porțiunile pubiene ale ridicătorilor anali. Despicătura se numește hiatul sau poarta ridicătorilor (*hiatus levatorius*) și este împărțit de centrul tendinos în două compartimente. Compartimentul posterior sau hiatul anal este închis de canalul anal, iar compartimentul anterior sau hiatul urogenital va fi închis de diafragma urogenitală. Diafragma urogenitală este o structură cvasiplană, în timp ce diafragma pelvină are formă de pâlnie; cele două diafragme sunt dispuse astfel încât, cea urogenitală se găsește la același nivel cu punctul cel mai decliv al diafragmei pelviene. Diafragma pelviană susține organele pelviene și abdominale și le menține în poziția lor normală, dar nu are funcție de suspendare a lor (organele cavității pelviene sunt suspendate de peritoneu și/sau diferite formațiuni ligamentare).

Enunțul corect este „D”.

- 150. CS. Perineul ocupă regiunea delimitată anterior de:**

- A. Marginea superioară a simfizei pubiene
- B. Marginea inferioară a simfizei pubiene
- C. Ramurile superioare ale oaselor pubiene
- D. Ramurile inferioare ale oaselor pubiene
- E. Ramurile ischionului

CS. The perineum occupies the region delimited anteriorly by the:

- A. Superior margin of the pubic symphysis
- B. Inferior margin of the pubic symphysis
- C. Superior rami of the pubic bones
- D. Inferior rami of the pubic bones
- E. Ischial rami

CS. Промежность занимает область, ограниченную спереди:

- A. Верхним краем лобкового симфиза
- B. Нижним краем лобкового симфиза
- C. Верхними ветвями лобковых костей
- D. Нижними ветвями лобковых костей
- E. Нижними ветвями седалищных костей

Perineul are următoarele limite: 1) anterior - simfiza pubiană și ligamentul arcuat pubian; 2) posterior - vârful coccisului; 3) lateral - ramurile inferioare ale pubisului, ramurile ischionului, tuberozitățile ischionului și ligamentele sacrotuberale. **Enunțul corect este „B”.**

- 151. CM. Bilateral perineul este delimitat de:**

- A. Ramurile superioare ale oaselor pubiene
- B. Ramurile ischionului
- C. Ramurile inferioare ale oaselor pubiene
- D. Tuberozitățile ischionului
- E. Ligamentele sacrotuberale

CM. The bilateral perineum is delimited by the:

- A. Superior rami of the pubic bones
- B. Rami of the ischium
- C. Inferior rami of the pubic bones
- D. Ischial tuberosities
- E. Sacrotuberale ligaments

CM. Билатерально промежность ограничена:

- A. Верхними ветвями лобковых костей
- B. Ветвями седалищных костей
- C. Нижними ветвями лобковых костей
- D. Буграми седалищных костей
- E. Крестцово-бугорные связки

Perineul are următoarele limite: 1) anterior - simfiza pubiană și ligamentul arcuat pubian; 2) posterior - vârful coccisului; 3) lateral - ramurile inferioare ale pubisului, ramurile ischionului, tuberozitățile ischionului și ligamentele sacrotuberale. *Corect – „B”, „C”, „D” și „E”.*

152. CS. Posterior perineul este delimitat de:

- A. Promontoriu
- B. Vârful coccisului
- C. Vertebra sacrală 5
- D. Vertebra sacrală 2
- E. Limita dintre vertebrele sacrale și coccis

CS. The posteriorly perineum is delimited by the:

- A. Promontorium
- B. Apex of the coccyx
- C. The 5th sacral vertebra
- D. The 2nd sacral vertebra
- E. Borderline between the sacral and coccygeal vertebrae

CS. Сзади промежность ограничена:

- A. Мысом крестца
- B. Верхушкой копчика
- C. 5-м крестцовым позвонком
- D. 2-м крестцовым позвонком
- E. Граница между крестцовыми позвонками и копчиком

Perineul are următoarele limite: 1) anterior - simfiza pubiană și ligamentul arcuat pubian; 2) posterior - vârful coccisului; 3) lateral - ramurile inferioare ale pubisului, ramurile ischionului, tuberozitățile ischionului și ligamentele sacrotuberale. *Enunțul corect este „B”.*

153. CS. Cu privire la mușchiul sfincter extern al uretrei:

- A. Are una și aceeași structură la ambele genuri
- B. Reprezintă o parte din diafragma pelviană
- C. E supus unui control voluntar
- D. Are origine și inserție circumuretrală
- E. Înconjoară porțiunea prostatică a uretrei

CS. Choose the true statements regarding the external sphincter muscle of urethra:

- A. It has the same structure in both genders
- B. It is a part of the pelvic diaphragm
- C. It is under a voluntary control
- D. It has the origin and insertion around the urethra
- E. It surrounds the prostatic part of the urethra

CS. Относительно наружного сфинктера мочеиспускательного канала:

- A. Имеет одинаковое строение у обоих полов
- B. Представляет часть тазовой диафрагмы
- C. Подвержен контролю произвольно
- D. Имеет начало и прикрепление вокруг мочеиспускательного канала
- E. Окружает предстательную часть мочеиспускательного канала

Sfincterul extern al uretrei este un mușchi impar. El își are originea pe ramurile inferioare ale oaselor pubiene. La bărbat fasciculele lui musculare cuprind parțial porțiunea membranoasă a uretrei și se inseră pe prostată, iar la femeie – în peretele vaginului. Este un sfincter voluntar al uretrei. De menționat faptul, că viziunea tradițională asupra structurii acestui mușchi actualmente nu mai corespunde realității fiind depășită (vezi Keith L. Moore et. oth., 2012). În conformitate cu datele noi mușchiul sfincter al uretrei este unul adevărat doar la femeie, pe când la bărbat el are mai mult o formă de jgheab decât de disc și doar partea lui inferioară încercuiește (ca un sfincter adevărat) porțiunea membranoasă a uretrei. **Corect „C”**.

154. CM. La femeie perineul obstetrical este delimitat:

- A. Anterior de labiile mari
- B. Posterior de marginea anterioară a anusului
- C. Anterior de labiile mici
- D. Anterior de clitoris
- E. Anterior de marginea posterioară a fantei genitale

CM. In females, the obstetrical perineum is limited:

- A. Anteriorly by the labia majora
- B. Posteriorly by the anterior margin of the anus
- C. Anteriorly by the labia minora
- D. Anteriorly by the clitoris
- E. Anteriorly by the posterior margin of the pudental cleft

CM. У женщин гинекологическая промежность ограничена:

- A. Спереди – большими половыми губами
- B. Сзади – передним краем заднего прохода
- C. Спереди – малыми половыми губами
- D. Спереди - клитором
- E. Спереди – задним краем половой щели

Am văzut, că prin termenul de *perineu anatomic*, înțelegem totalitatea țesuturilor moi, situate la nivelul aperturii inferioare a bazinului mic. Pentru clinicieni, perineul este doar porțiunea de perineu anatomic, cuprinsă între anus și comisura labială posterioară (*perineu obstetrical*) și, care în profunzime conține centrul tendinos al perineului. Rupturile perineului obstetrical în timpul nașterii fătului lasă totdeauna un perineu slab, incapabil să susțină organele pelviene. Orice ruptură perineală trebuie reparată chirurgical, imediat după terminarea nașterii (perineorafie). Uneori, pentru a evita ruperea întinsă și neregulată a perineului se recurge la perineotomie sau epiziotomie. **Enunțuri corecte sunt „B” și „E”**.

155. CM. La bărbat perineul chirurgical este delimitat:

- A. Posterior de marginea anterioară a anusului
- B. Anterior de rădăcina penisului
- C. Anterior de testicule
- D. Posterior de marginea posterioară a anusului
- E. Anterior de marginea posterioară a scrotului

CM. In males, the surgical perineum is delimited:

- A. Posteriorly by the anterior margin of the anus
- B. Anteriorly by the root of the penis

- C. Anteriorly by the testicles
- D. Posteriorly by the posterior margin of the anus
- E. Anteriorly by the posterior margin of the scrotum

СМ. У мужчин промежность ограничена:

- A. Сзади – передним краем ануса
- B. Спереди – корнем мужского полового члена
- C. Спереди - яичками
- D. Сзади – задним краем ануса
- E. Спереди – задним краем мошонки

Chirurgii înțeleg prin perineu doar porțiunea perineului anatomic cuprinsă între anus și baza scrotului (*perineu chirurgical*). **Enunțuri corecte sunt „A” și „E”.**

156. СМ. Diafragmul urogenital:

- A. Ocupă partea posterioară a perineului
- B. Prin el la bărbat trece uretra
- C. Prin el la femeie trece uretra și vaginul
- D. Este delimitat de ramurile superioare ale oaselor pubiene și ramurile ischionului
- E. Vârful este orientat spre centrul perineului

СМ. The urogenital diaphragm:

- A. Occupies the posterior part of perineum
- B. The urethra passes through it in males
- C. The urethra and vagina passes through it in females
- D. It is delimited by superior rami of the pubic bones and rami of the ischium
- E. Its tip is oriented to the center of the perineum

СМ. Мочеполовая диафрагма:

- A. Занимает заднюю часть промежности
- B. У мужчин проходит мочеиспускательный канал
- C. У женщин проходит мочеиспускательный канал и отверстие влагалища
- D. Ограничена верхними ветвями лобковых и ветвями седалищных костей
- E. Верхушка направлена к сухожильному центру промежности

Linia biischiadică împarte perineul în două porțiuni de formă triunghiulară, alăturate prin bazele lor. Triunghiul anterior se numește perineu anterior sau regiune urogenitală; triunghiul posterior poartă numele de perineu posterior sau regiune anală. Mușchii și fasciile regiunii urogenitale formează diafragma urogenitală, prin care la bărbat trece uretra, iar la femeie uretra și vaginul.

Enunțuri corecte sunt „B” și „C”.

157. СМ. Mușchii superficiali ai diafragmului urogenital:

- A. M. pubovezical
- B. M. ischiocavernos
- C. M. levator al anusului
- D. M. bulbospongios
- E. M. superficial transvers al perineului

СМ. The superficial muscles of the urogenital diaphragm are the:

- A. Pubovesical muscle
- B. Ischiocavernosus muscle
- C. Levator ani muscle
- D. Bulbospongiosus muscle
- E. Superficial transverse perineal muscle

СМ. Поверхностные мышцы мочеполовой диафрагмы:

- A. Лобково-пузырная
- B. Седалищно-пещеристая
- C. Мышца, поднимающая задний проход
- D. Луковично-губчатая
- E. Поверхностная поперечная мышца промежности

Mușchii superficiali ai diafragmei urogenitale sunt: mușchiul ischiocavernos, mușchiul bulbospongios și mușchiul transvers superficial al perineului. În spațiul delimitat de fascia superioară și fascia inferioară a diafragmei urogenitale se află mușchiul transvers profund al perineului și sfincterul (extern al) uretrei, mușchi profunzi ai respectivei diafragme. **Enunțuri corecte sunt „B”, „D” și „E”.**

158. СМ. Mușchii diafragmului pelvin:

- A. M. coccygian
- B. M. transvers al perineului
- C. Sfincterul extern al anusului
- D. M. levator al anusului
- E. M. sacrorectal

СМ. Pelvic diaphragm muscles are the:

- A. Coccygeal muscle
- B. Transverse perineal muscle
- C. External anal sphincter
- D. Levator ani muscle
- E. Sacrorectal muscle

СМ. Мышцы тазовой диафрагмы:

- A. Копчиковая
- B. Поперечная мышца промежности
- C. Наружный сфинктер заднего прохода
- D. Мышца, поднимающая задний проход
- E. Крестцово-прямокишечная

Mușchii diafragmei pelviene (perineului posterior) sunt trei la număr: mușchiul ridicător anal, mușchiul coccygian și sfincterul extern al anusului. **Enunțuri corecte sunt „A”, „C” și „D”.**

159. СМ. Fosa ischioanală (ischioarectală):

- A. Peretele lateral este format de m. obturator
- B. Peretele medial este delimitat de m. levator și de sfincterul extern al anusului
- C. Peretele posterior este format de m. levator al anusului
- D. Peretele inferior este format de m. sfincter extern al anusului
- E. Peretele anterior este constituit de mușchii transversali ai perineului

СМ. Ischioanal (ischioarectal) fossa:

- A. Its lateral wall is formed by the obturator muscle
- B. Its medial wall is delimited by the levator ani muscle and external anal sphincter
- C. Its posterior wall is formed by the levator ani muscle
- D. Its inferior wall is formed by the external anal sphincter muscle
- E. Its anterior wall consists of the transverse muscles of perineum

СМ. Седалищно-прямокишечная ямка:

- A. Латеральная стенка образована запирающей мышцей
- B. Медиальная стенка ограничивается мышцей, поднимающая задний проход и наружным сфинктером заднего прохода
- C. Задняя стенка образована мышцей, поднимающая задний проход

- D. Нижняя стенка образована наружным сфинктером заднего прохода
 E. Передняя стенка образована поперечной мышцей промежности

Fosele ischioanale (sau ischiorectale) sunt două spații largi separate prin rect, care ocupă aproape tot perineul posterior. Fiecare fosă are o formă piramidală și prezintă mai mulți pereți. *Peretele lateral* e format de tuberozitatea ischionului și mușchiul obturator intern, acoperit de fascia obturatorie; în această fascie se află canalul rușinos Alcock, prin care trec vasele pudende interne și nervul pudend. *Peretele medial* e constituit de ridicătorul anal și sfincterul extern al anusului. *Peretele anterior* e delimitat de transversul superficial și transversul profund ai perineului. *Peretele posterior* este format de mușchiul marele fesier și ligamentul sacrotuberal. *Baza fosei*, reprezentată de planurile superficiale, constă din pielea regiunii și țesutul celular subcutanat, ce se continuă cu corpul adipos al fosei ischioanale. Fosa ischioanală este umplută cu țesut celuloadipos, numit *paraproctum* sau *corpus adiposum fossae ischioanalis*. **Enunțuri corecte sunt „B” și „E”.**

160. CM. Cu privire la mușchiul ischiocavernos:

- A. Contractia lui reprezintă mecanismul principal al erecției
 B. Se inseră pe centrul tendinos al perineului
 C. Se află în diafragma urogenitală
 D. Este separat de alți mușchi prin fascia proprie
 E. Delimitază apertura pelviană inferioară

CM. Choose the true statements regarding the ischiocavernosus muscle:

- A. Its contraction is the main mechanism of erection
 B. Its insertion is on the central tendon of perineum
 C. It is a muscle of the urogenital diaphragm
 D. It is separated from the other muscle by its own fascia
 E. It defines the lower pelvic aperture

CM. Относительно седалищно-пещеристой мышцы:

- A. Её сокращение является главным механизмом эрекции
 B. Прикрепляется на сухожильном центре промежности
 C. Находится в мочеполовой диафрагме
 D. Отделяется от других мышц собственной фасцией
 E. Ограничивает нижнее отверстие таза

Mușchiul ischiocavernos, mușchi superficial al diafragmei urogenitale, își are originea pe fața medială a tuberozității ischionului și se fixează pe fața laterală a corpului cavernos al penisului (clitorisului). Ischiocavernosul comprimă rădăcina penisului (clitorisului), împiedică întoarcerea sângelui prin vene și contribuie la menținerea erecției. Ischiocavernosul, bulbospongiosul și transversul superficial sunt situați în spațiul cuprins între fascia perineală superficială și fascia inferioară a diafragmei urogenitale. **Enunțuri corecte sunt „A” și „C”.**

161. CM. Mușchiul ridicător anal este:

- A. Sfincter pentru vagin
 B. Sfincter pentru rect
 C. Format din două fascicule
 D. Numai ridicător anal
 E. Contribuie la erecție

CM. Levator ani muscle:

- A. Is a sphincter of vagina
 B. Is a sphincter of rectum
 C. Consists of two fascicles
 D. Is only a levator of anus
 E. Contributes to erection

СМ. Мышца, поднимающая задний проход:

- A. Сфинктер для влагалища
- B. Сфинктер для прямой кишки
- C. Образована из двух пучков
- D. Только поднимает задний проход
- E. Способствует эрекции

Mușchiul ridicător anal este constituit din două porțiuni distincte: porțiunea pubiană și porțiunea iliacă. **Porțiunea pubiană** este cea mai puternică și cea mai importantă. Pornește de pe ramura inferioară a pubisului, de la arcul tendinos al mușchiului ridicător anal (o îngroșare a fasciei obturatorii). De aici fibrele se îndreaptă posterior, inferior și medial. Unele coboară pe fețele laterale ale prostatei spre centul tendinos (*m. levator prostatae*), altele ocolesc fața posterioară a rectului și continuă cu cele similare de partea opusă, formând anse înapoia rectului (*m. puborectalis*). În fine, ultimele fibre se înseră pe coccis și pe ligamentul anococcigian (*m. pubococcygeus*). **Porțiunea iliacă** sau *m. iliococcygeus* are originea pe arcul tendinos al ridicătorului anal și pe spina ischiadică. Se înseră pe coccis și pe ligamentul anococcigian. Ridicătorul prostatei duce glanda în sus și înainte, ridicând și centul tendinos. Puborectalul completează acțiunea sfincterelor anale. Pubococcigianul și ischiococcigianul ridică coccigele și prin el și planșeul pelvin. La femeie fibrele cele mai mediale ale porțiunii pubiene coboară pe fețele laterale și pe fața posterioară a vaginului, pătrunzând apoi în centrul tendinos. Acest fascicul constituie mușchiul pubovaginal (*m. pubovaginalis*) și corespunde mușchiului ridicător al prostatei de la bărbat. Mușchiul pubovaginal formează un constrictor superior, voluntar al vaginului (sfincterul inferior este constituit de mușchiul bulbospongios). **Enunțuri corecte „A” și „B”.**

162. СМ. Переи fosse ischioanale (ischioirectale):

- A. Peretele medial e format de m. levator ani și sfincterul anal extern
- B. Podișul (planșeul) e format de fascia superficială și piele
- C. Peretele lateral e format de m. obturatorius internus și fascia lui
- D. Peretele posterior e format de marginea m. gluteus maximus
- E. Perete anterior nu există

СМ. Choose the true statements regarding the walls of ischioanal (ischioirectal) fossa:

- A. The medial wall consists of the levator ani muscle and external anal sphincter
- B. The floor consists of the superficial fascia and skin
- C. The lateral wall is formed by the internal obturator muscle and its fascia
- D. The posterior wall is formed by the edge of the gluteus maximus muscle
- E. The anterior wall does not exist

СМ. Стенки седалищно-прямокишечной ямки:

- A. Медиальная стенка образована мышцей, поднимающей задний проход и наружным сфинктером заднего прохода
- B. Дно образовано поверхностной фасцией и кожей
- C. Латеральная стенка образована внутренней запирающей мышцей и её фасцией
- D. Задняя стенка образована краем большой ягодичной мышцы
- E. Передняя стенка отсутствует

Fosele ischioanale (sau ischioirectale) sunt două spații largi separate prin rect, care ocupă aproape tot perineul posterior. Fiecare fosă are o formă piramidală și prezintă mai mulți pereți. *Peretele lateral* e format de tuberozitatea ischionului și mușchiul obturator intern, acoperit de fascia obturatorie; în această fascie se află canalul rușinos Alcock, prin care trec vasele pudende interne și nervul pudend. *Peretele medial* e constituit de ridicătorul anal și sfincterul extern al anusului.

Peretele anterior e delimitat de transversul superficial și transversul profund ai perineului. *Peretele posterior* este format de mușchiul marele fesier și ligamentul sacrotuberal.

Baza fossei, reprezentată de planurile superficiale, constă din pielea regiunii și țesutul celular

	<p>subcutanat, ce se continuă cu corpul adipos al fosei ischioanale. Fosa ischioanală este umplută cu țesut celuloadipos, numit <i>paraproctum</i> sau <i>corpus adiposum fossae ischioanalis</i>. Enunțuri corecte sunt „A”, „B”, „C” și „D”.</p>
163.	<p>CM. Fosa ischioanală (ischiorectală):</p> <p>A. E umplută cu țesut celuloadipos compartimentat prin septe conjunctivale B. Reprezintă o continuare a stratului celuloadipos superficial de pe perineu și peretele abdominal C. Conține vase sangvine și nervi D. Se extinde între diafragmele urogenitală și pelvină E. Comunică cu cavitatea micului bazin</p> <p>CM. The ischioanal (ischiorectal) fossa:</p> <p>A. Is filled with adipose tissue divided by the connective tissue septa B. Is a continuation of the superficial adipose layer of the perineum and abdominal wall C. Contains blood vessels and nerves D. Extends between the urogenital and pelvic diaphragms E. Communicates with the lesser pelvic cavity</p> <p>CM. Седлишно-прямокишечная ямка:</p> <p>A. Заполнена жировой клетчаткой, разделённой соединительнотканными перегородками B. Является продолжением поверхностного жирового слоя промежности и брюшной стенки C. Содержит кровеносные сосуды и нервы D. Протягивается между мочеполовой и тазовой диафрагмой E. Сообщается с полостью малого таза</p> <p>În fosa ischioanală se găsește corpul adipos (<i>corpus adiposum fossae ischioanalis</i>) sau <i>paraproctum</i>, o masă voluminoasă de grăsime, compartimentată prin tracturi conjunctive, în care se găsesc importante vase și nervi. Fosa ischioanală trimite o <i>prelungire anterioară</i>, care se însinuează pe deasupra diafragmei urogenitale, între ea și diafragma pelviană. Mai are o <i>prelungire posterioară</i>, situată sub mușchiul gluteu mare. În prelungiri se găsește grăsime, dependință a corpului grăsos al fosei ischiorectale. Enunțuri corecte – „A”, „B”, „C” și „D”.</p>

SISTEMUL GENITAL
PROBLEME DE SITUAȚIE

1.	Prin examen ginecologic medicul a stabilit că ostiul uterin la o femeie de 28 ani are forma unei fisuri transversale. Pacienta e nulipară sau multipară?
2.	Prin disecție anatomică a unui cadavru feminin s-a constatat că uterul era bicorn. Explicați ce perturbări ale procesului de dezvoltare a organelor urogenitale stau la baza apariției unei astfel de anomalii?
3.	Într-o secție ginecologică pentru copii a fost internată o fetiță de 8 ani, suspectată de prezența unui tumor pe uter. În ce mod poate fi palpat uterul la această pacientă ținând cont de sintopia organelor micului bazin?
4.	În salpingectomie (înlăturarea salpingelui), cauzată de o sarcină extrauterină, medicul-ginecolog va fi nevoit să realizeze rezecția ligamentului lat al uterului. Care porțiune a ligamentului lat va fi rezecată?
5.	În timpul unei intervenții chirurgicale, menite să lichideze o hernie inghinală a fost secționată accidental una din componentele aparatului de fixare a uterului. Despre care formațiune poate fi vorba?
6.	În cazul rupturii salpingelui în sarcina extrauterină sângele se va acumula în excavația rectouterină. Prin care fornix al vaginului se va efectua puncția în scop de diagnostic?
7.	La medicul-oncolog s-a adresat o femeie de 59 ani cu o tumoare a uterului. Care organe ale micului bazin pot fi palpate prin peretele anterior al vaginului pentru depistarea implicării lor în procesul tumoral, ținând cont de sintopia organelor adiacente?
8.	La ginecolog s-a adresat o femeie de 33 ani cu bartolinită (inflamația glandelor vestibulare mari). Tratamentul acestei maladii include și introducerea preparatelor medicamentoase în canalul excretor al glandelor respective. Unde pot fi depistate orificiile de deschidere a canalelor excretoare ale glandelor vestibulare mari?
9.	După nașterea unui copil o lăuză (femeie în primele săptămâni după nașterea copilului) acuză incontinență relativă de urină. Funcția căror mușchi ai perineului este dereglată în cazul dat?
10.	Un bărbat de 38 ani a suferit o traumă în regiunea perineului, care s-a soldat cu dereglarea erecției. Trauma căruia mușchi al perineului poate avea asemenea consecințe?
11.	O femeie de 36 ani a fost diagnosticată cu anexită. Despre inflamația căror formațiuni anatomice este vorba?
12.	Un băiat de 7 ani a fost diagnosticat cu hidrocel. Unde se va acumula lichidul seros la acest pacient și care tunici ale scrotului vor fi străbătute cu acul în timpul puncției pentru evacuarea lichidului?
13.	În urma unei traume a testiculului însoțite de hemoragie la nivel de parenchim canaliculele seminifere au fost lezate. Care funcție a organului va fi afectată?
14.	În cadrul examenului unui nou-născut medicul a constatat retenția testiculului drept la nivelul inelului profund al canalului inghinal. Cum credeți o astfel de poziție a organului prezintă o anomalie sau o variantă de dezvoltare?

**GLANDELE ENDOCRINE SI SISTEMULUI IMUNITAR
TESTE**

1.	<p>CS. Care glande endocrine inhibă maturizarea sexuală precoce:</p> <ul style="list-style-type: none">A. HipofizaB. EpifizaC. TimusulD. TiroidaE. Suprarenalele <p>SC. Which endocrine glands inhibit the premature development of the sex glands:</p> <ul style="list-style-type: none">A. HypophysisB. EpiphysisC. ThymusD. Thyroid glandE. Suprarenal (adrenal) glands <p>CS. Какие эндокринные железы участвуют в преждевременном половом созревании?</p> <ul style="list-style-type: none">A. ГипофизB. ЭпифизC. Вилочковая железаD. Щитовидная железаE. Надпочечники <p>Epifiza sau glanda pineală este situată între coliculii cvadrigemeni superiori și este parte componentă a diencefalului (epitalamusului). Epifiza are o dezvoltare semnificativă până la vârsta de 7 ani, apoi începe să regreseze. Funcția endocrină nu este încă pe deplin cunoscută, se presupune că hormonul epifizei – melatonina, are efecte inhibitoare asupra hormonilor gonadotropi hipofizari (întârzie apariția pubertății). Lezarea glandei produce o maturizare sexuală precoce. Enunțul corect este „B”.</p>
2.	<p>CS. Ca reminiscență a receselor branhiiale III - IV poate fi:</p> <ul style="list-style-type: none">A. Ductus thyreoglossusB. Ductus parotideusC. Canalis craniopharyngeusD. Ductus arteriosus (Botallo)E. Ductus venosus (Aranzi) <p>SC. As a remnant of the 3rd - 4th branchial recesses could be:</p> <ul style="list-style-type: none">A. Ductus thyreoglossusB. Ductus thymopharyngeusC. Canalis craniopharyngeusD. Ductus arteriosus (Botallo)E. Ductus venosus (Aranzi) <p>CS. Как реминисценция развития II-IV бронхиальных карманов может быть?</p> <ul style="list-style-type: none">A. Ductus thyreoglossusB. Ductus parotideusC. Canalis craniopharyngeusD. Ductus arteriosus (Botallo)E. Ductus venosus (Aranzi) <p>Din recesele branhiiale III – IV derivă timusul și glandele paratiroide; mugurii timusului migrând caudal determină formarea ductului timofaringian (<i>ductus thymopharyngeus</i>). Ulterior se produce separarea ductului de faringe. Glandele paratiroide inferioare derivă din al</p>

	<p>III reces (pungă) branhial și migrează caudal împreună cu timusul. Glandele paratiroide superioare își au originea în al IV reces branhial. Enunțul corect este „B”.</p> <p>Glanda tiroidă se dezvoltă dintr-o îngroșare endodermică a faringelui primitiv; primordiul glandei crește caudal și se amplasează anterior de trahee. În cursul creșterii caudale rămâne o legătură între epiteliul de origine și tiroidă – canalul tireoglos (<i>ductus thyreoglossus</i>), a cărui persistență poate duce la apariția unor chisturi de duct tireoglos. În condiții de normă acest canal dispare. Extremitatea lingvală a canalului se obstruează aproape total, rămânând doar gaura oarbă (<i>foramen cecum</i>) la limita dintre corpul și rădăcina limbii. Cealaltă extremitate a ductului poate persista sub formă de lob piramidal al tiroidei. Ductele arterial și venos aparțin circulației fetoplacentare și se obliterează după naștere, transformându-se în <i>ligamentum arteriosum</i> și, respectiv <i>ligamentum venosum</i>. <i>Canalis craniopharyngeus</i> reprezintă o anomalie a osului sfenoid, ce poate apărea în raport cu dezvoltarea adenohipofizei.</p>
<p>3.</p>	<p>CS. Hipofiza (loja hipofizei) se localizează în:</p> <p>A. Șaua turcească B. Orbită C. Sinusul sfenoidal D. Sinusul frontal E. Meatul nazal inferior</p> <p>SC. Hypophysis (hypophyseal fossa) is located in:</p> <p>A. Turkish saddle (<i>sella turcica</i>) B. Orbit C. Sphenoidal sinus D. Frontal sinus E. Inferior nasal meatus</p> <p>CS. Гипофиз расположен (гипофизарная ямка) в:</p> <p>A. Турецком седле B. Глазнице C. Клиновидной пазухе D. Лобной пазухе E. Среднем носовом ходе</p> <p>Hipofiza sau glanda pituitară este situată intracranian, în fosa (loja) hipofizară a seii turcești (<i>sella turcica</i>) a sfenoidului. Diafragma șeii (turcești), o expansiune a durei mater, este întinsă peste fosa hipofizară și penetrată de tija hipofizară. Enunțul corect este „A”.</p>
<p>4.</p>	<p>CM. Hipofiza:</p> <p>A. Se află inferior de chiasma optică B. I se distinge un lob anterior (adenohipofiza) care se dezvoltă din endoderm C. Are un lob posterior (neurohipofiza) care se dezvoltă din ectoderm D. E conexată la hipotalamus E. Este situată posterosuperior de sinusul sfenoidal</p> <p>MC. Hypophysis:</p> <p>A. Is located below the optic chiasm B. It has an anterior lobe (adenohypophysis), which develops from ectoderm C. It has a posterior lobe (neurohypophysis), which develops from entoderm D. It is connected to the hypothalamus E. It is located postero-superior to the sphenoidal sinus</p> <p>CM. Гипофиз:</p> <p>A. Находится под зрительным перекрестом B. У него различают переднюю долю (аденогипофиз), которая развивается из эндодермы</p>

- C. Имеет заднюю долю (нейрогипофиз), которая развивается из эктодермы
D. Соединён с гипоталамусом
E. Расположен кзади и кверху от клиновидного синуса

Hipofiza, situată posterior de chiasma optică și anterior de corpii mamilari, este legată de hipotalamus prin tija hipofizară (*infundibulum*). Se dezvoltă din două primordii: unul ectodermic, ce reprezintă o evaginație a stomodeumului (cavității orale embrionare) – *punga lui Rathke*, care va da naștere **adenohipofizei** (lobului anterior); celălalt neuroectodermic, ce reprezintă o evaginație a planșeului diencefalului, din care se dezvoltă **neurohipofiza** (lobul posterior). Planșeul șeii turcești este în raport cu sinusul sfenoid, care oferă o cale de acces chirurgicală spre hipofiză, prin cavitatea nazală și sinusul sfenoid. **Corecte „C”, „D” și „E”.**

5. **CS. Șaua turcească cu (*fossa hypophysialis*) aparține osului:**

- A. Frontal
B. Zigomatic
C. Sfenoid
D. Parietal
E. Temporal

SC. Turkish saddle (with *fossa hypophysialis*) belongs to:

- A. Frontal bone
B. Zygomatic bone
C. Sphenoid bone
D. Parietal bone
E. Temporal bone

CS. Турецкое седло с (*fossa hypophysialis*) принадлежит к следующей кости:

- A. Лобной
B. Скуловой
C. Клиновидной
D. Теменной
E. Височной

Șaua turcească (*sella turcica*) cu loja hipofizară (*fossa hypophysialis*) aparțin osului sfenoid. **Enunțul corect este „C”.**

6. **CS. Hipofiza e separată de spațiul subdural prin:**

- A. Diafragma șeii (turcești)
B. Arahnoidă
C. Cortul cerebelului
D. Septul nazal
E. Lamela cribroasă

SC. Hypophysis is separated from the subdural space by:

- A. Diaphragm of Turkish saddle
B. Arachnoid mater
C. *Falx cerebelli*
D. Nasal septum
E. Cribriform plate

CS. Гипофиз отделён от субдурального пространства посредством:

- A. Диафрагмой (турецкого) седла
B. Паутинной оболочкой
C. Намётом мозжечка
D. Носовой перегородкой
E. Решётчатой пластинкой

	<p>Hipofiza este separată de spațiul subdural prin diafragma șeii (turcești) – <i>diaphragma sellae</i>, o dependență a durei mater. Enunțul corect este „A”.</p>
7.	<p>CS. Hipofiza are formă de:</p> <p>A. Sămânță de bob B. Bob de linte C. Bob de grâu D. Bob de cafea E. Bob de fasole (elipsoidă)</p> <p>SC. Hypophysis is:</p> <p>A. Bean-shaped (ellipsoid in shape) B. Lentil-shaped C. Shaped like a grain of the wheat D. Coffee bean-shaped E. Pea-shaped</p> <p>CS. Гипофиз имеет форму:</p> <p>A. Гороха B. Чечевицы C. Пшеничного зерна D. Кофейного зерна E. Эллипсоида</p> <p>Hipofiza, situată la baza creierului, are forma și mărimea unei sămânțe de bob și o greutate de 0,5-0,8 g. Enunțul corect este „A”.</p>
8.	<p>CS. Hipofiza constă din:</p> <p>A. Lobii anterior și posterior B. Lobul anterior, porțiunea intermediară, lobul posterior C. Lobul superior și inferior D. Lobul superior, inferior și partea tuberală E. Lobul stâng, lobul drept și partea intermediară</p> <p>SC. Hypophysis consists of:</p> <p>A. Anterior and posterior lobes B. Anterior lobe, intermediate part, posterior lobe C. Superior and inferior lobes D. Superior lobe, inferior lobe and tuberal part E. Left lobe, right lobe and intermediate part</p> <p>CS. Гипофиз состоит из:</p> <p>A. Передней и задней долей B. Передней доли, промежуточной части, задней доли C. Верхней и нижней долей D. Верхней, нижней долей и бугорной части E.левой доли, правой доли и промежуточной части</p> <p>Hipofizei i se descriu două componente distincte: lobul anterior (adenohipofiza) și lobul posterior (neurohipofiza). Adenohipofiza, semnificativ mai voluminoasă decât neurohipofiza, constă din porțiunea distală (<i>pars distalis</i>), porțiunea tuberală (<i>pars tuberalis</i>) și porțiunea intermediară (<i>pars intermedia</i>). Neurohipofiza include porțiunea nervoasă sau lobul nervos (<i>pars nervosa s. lobus nervosum</i>) și tija hipofizară (<i>infundibulum</i>). Enunțul corect este „A”.</p>
9.	<p>CS. 70% - 80% din masa hipofizei o constituie:</p> <p>A. Lobul posterior B. Porțiunea intermediară</p>

- C. Lobul anterior
- D. Partea tuberală
- E. Tuberul cenușiu

SC. 70% - 80% of the weight of the hypophysis is represented by:

- A. Posterior lobe
- B. Intermediate part
- C. Anterior lobe
- D. Tuberal part
- E. *Tuber cinereum*

CS. 70 - 80% из массы гипофиза составляет:

- A. Задняя доля
- B. Промежуточная часть
- C. Передняя доля
- D. Бугорная часть
- E. Серый бугор

Cel mai voluminos lob al hipofizei este lobul anterior, căruia îi revine 70% - 80% din masa totală a glandei. **Enunțul corect este „C”.**

10. CS. Adenohipofiza se mai numește:

- A. Lob anterior
- B. Lob posterior
- C. Parte tuberală
- D. Epifiză
- E. Hipotalamus

SC. Adenohypophysis is also called:

- A. Anterior lobe
- B. Posterior lobe
- C. Tuberal part
- D. Epiphysis
- E. Hypothalamus

CS. Аденогипофиз ещё называется:

- A. Передняя доля
- B. Задняя доля
- C. Бугорная часть
- D. Эпифиз
- E. Гипоталамус

Adenohipofiza, numită și lobul anterior al hipofizei, embriologic, structural și funcțional este diferită de neurohipofiză. **Enunțul corect este „A”.**

11. CS. Pituicitele se depistează în:

- A. Adenohipofiză
- B. Neurohipofiză
- C. Infundibul
- D. Hipotalamus
- E. Porțiunea intermediară

SC. Pituicytes are distinguished in:

- A. Adenohypophysis
- B. Neurohypophysis
- C. *Influndibulum*

- D. Hypothalamus
- E. Intermediate part

CS. Питуициты выявляются в:

- A. Аденогипофизе
- B. Нейрогипофизе
- C. Воронке
- D. Гипоталамусе
- E. Промежуточной части

Neurohipofiza, de origine nervoasă, se compune din celule neurogliale, numite *pituicite*. Ea conține și fibre nervoase, care reprezintă axonii neuronilor magnocelulari ai hipotalamusului (tractul hipotalamohipofizar).

Neurohipofiza este responsabilă de eliberarea a doi hormoni, vasopresina și ocitocina, produși de nucleii supraoptic și paraventricular ai hipotalamusului și depozitați în lobul posterior al hipofizei.

Enunțul corect este „B”.

12. CS. Lobul posterior al hipofizei are origine:

- A. Epitelială, ca și lobul intermediar
- B. Epitelială, ca și lobul anterior
- C. Nervoasă, ca și lobul anterior
- D. Nervoasă, ca și hipotalamusul
- E. Nervoasă, ca și lobul intermediar

SC. The origin of the posterior lobe of the hypophysis is:

- A. Epithelial, like the intermediate lobe
- B. Epithelial, like the anterior lobe
- C. Nervous, like the anterior lobe
- D. Nervous, like the hypothalamus
- E. Nervous, like the intermediate lobe

CS. Задняя доля гипофиза имеет происхождение:

- A. Эпителиальное, как промежуточная доля
- B. Эпителиальное, как передняя доля
- C. Нервное, как передняя доля
- D. Нервное как гипоталамус
- E. Нервное как промежуточная доля

Neurohipofiza și hipotalamusul, ambele de origine nervoasă, sunt derivate ale diencefalului.

Enunțul corect este „D”.

13. CS. Hipofiza este legată cu:

- A. Hipotalamusul
- B. Epitalamusul
- C. Corpul striat
- D. Emisferele cerebrale
- E. Măduva spinării

SC. Hypophysis is connected to:

- A. Hypothalamus
- B. Epithalamus
- C. Striate body
- D. Cerebral hemispheres
- E. Spinal cord

	<p>CS. Гипофиз соединён с: A. Гипоталамусом B. Эпиталамусом C. Полосатым телом D. Полушарием большого мозга E. Спинным мозгом</p> <p>Hipofiza este legată de hipotalamus prin tija hipofizară (<i>infundibulum</i>), ce conține fibre nervoase și vase sangvine. Astfel, între lobul posterior al hipofizei și hipotalamus există conexiuni nervoase (tractul hipotalamohipofizar), iar între lobul anterior al hipofizei și hipotalamus se află conexiuni vasculare (sistemul port hipofizar). <i>Enunțul corect este „A”</i>.</p>
14.	<p>CS. Hipofiza e de proveniență: A. Epitelială și neurală B. Endodermică și neurală C. Epitelială D. Mezodermică E. Endodermică</p> <p>SC. Hypophysis has origin from: A. Epithelium and neural tube B. Endoderm and neural tube C. Epithelium D. Mesoderm E. Endoderm</p> <p>CS. Гипофиз имеет следующее происхождение: A. Эпителиальное и невральное B. Эндодермальное и невральное C. Эпителиальное D. Мезодермальное E. Эндодермальное</p> <p>Hipofiza constă din două <i>formațiuni ectodermice</i> cu origini diferite. Lobul anterior se dezvoltă din epiteliul stomodeumului (precursorul cavității bucale), iar lobul posterior, de origine nervoasă, este un derivat al diencefalului. <i>Enunțul corect este „A”</i>.</p>
15.	<p>CS. Punga hipofizară (punga Rathke) este o formațiune a: A. Epiteliului bolții gurii primitive B. Epiteliului intestinului anterior C. Epiteliului intestinului posterior D. Epiteliului intestinului cefalic E. Epiteliului intestinului mediu</p> <p>SC. Rathke's pouch is a protrusion of: A. Epithelium of the roof of the oral pit B. Epithelium of the foregut C. Epithelium of the hindgut D. Epithelium of the cephalic part of the primary gut E. Epithelium of the midgut</p> <p>CS. Гипофизарный карман (карман Rathke) представляет образование: A. Эпителия свода ротовой бухты B. Эпителия передней кишки C. Эпителия задней кишки</p>

	<p>D. Эпителія краниальной кишки E. Эпителія средней кишки</p> <p>Punga hipofizară sau punga lui Rathke apare în săptămâna a 4-a a dezvoltării intrauterine, din epiteliul bolții gurii primitive (stomodeumului). Dezvoltarea osului sfenoid separă hipofiza de cavitatea orală. Resturi ale hipofizei, cunoscute ca hipofiză faringiană, pot persista uneori la nivel de nazofaringe. Enunțul corect este „A”.</p>
16.	<p>CS. Punga Rathke este de proveniență:</p> <p>A. Endodermală B. Mezodermală C. Ectodermală D. Mezenchimală E. Neuromezenchimală</p> <p>SC. Rathke`s pouch develops from:</p> <p>A. Endoderm B. Mesoderm C. Ectoderm D. Mesenchyme E. Neuromesenchyme</p> <p>CS. Происхождение кармана Rathke является:</p> <p>A. Эндодермальное B. Мезодермальное C. Эктодермальное D. Мезенхимальное E. Нейромезенхимальное</p> <p>Stomodeumul, din care se dezvoltă punga lui Rathke, reprezintă o invaginație a ectodermului extremității craniale a embrionului. Stomodeumul este separat la început de intestinul primar (derivat al endodermului) prin membrana bucofaringiană. Enunțul corect este „C”.</p>
17.	<p>CM. Din punga Rathke se dezvoltă:</p> <p>A. Lobul anterior al hipofizei B. Lobul intermediar al hipofizei C. Lobul posterior al hipofizei D. Infundibulul E. Lobul superior al hipofizei</p> <p>MC. Rathke`s pouch gives rise to:</p> <p>A. Anterior lobe of the hypophysis B. Intermediate lobe of the hypophysis C. Posterior lobe of the hypophysis D. <i>Infundibulum</i> E. Superior lobe of the hypophysis</p> <p>CM. Из кармана Rathke развивается:</p> <p>A. Передняя доля гипофиза B. Промежуточная доля гипофиза C. Задняя доля гипофиза D. Воронка E. Верхняя доля гипофиза</p> <p>Din punga lui Rathke se dezvoltă toate componentele adenohipofizei (sau lobului anterior): porțiunea distală, porțiunea tuberală și porțiunea intermediară (numită și lob intermediar). Enunțuri corecte sunt „A” și „B”.</p>

18.	<p>CS. Lobul posterior al hipofizei se dezvoltă din:</p> <p>A. Telencefal B. Diencefal C. Mezencefal D. Metencefal E. Rombencefal</p> <p>SC. The posterior lobe of the hypophysis develops from:</p> <p>A. Telencephalon B. Diencephalon C. Mesencephalon D. Metencephalon E. Rhombencephalon</p> <p>CS. Задняя доля гипофиза развивается из:</p> <p>A. Конечного мозга B. Промежуточного мозга C. Среднего мозга D. Заднего мозга E. Ромбовидного мозга</p> <p>În timpul dezvoltării embrionare, lobul posterior al hipofizei își are originea în planșeul ventriculului III al diencefalului, iar anatomic este legată de hipotalamus (parte componentă a diencefalului) prin tractul hipotalamohipofizar. Enunțul corect este „B”.</p>
19.	<p>CS. Formarea anomaliei "canalis craniopharyngeus" e legată de dezvoltarea:</p> <p>A. Neurohipofizei B. Adenohipofizei C. Nasofaringelui D. Osului sfenoid E. Diencefalului</p> <p>SC. The abnormality "canalis craniopharyngeus" could appear in relation with the development of:</p> <p>A. Neurohypophysis B. Adenohypophysis C. Nasopharynx D. Sphenoid bone E. Diencephalon</p> <p>CS. Образование аномалии «canalis craniopharyngeus» связано с развитием:</p> <p>A. Нейрогипофиза B. Аденогипофиза C. Носоглотки D. Клиновидной кости E. Промежуточного мозга</p> <p><i>Canalis craniopharyngeus</i> este uneori găsit la osul sfenoid, cu deschidere în șaua turcească. Este un canal, ce se extinde de la tavanul nazofaringelui (poziția inițială a pungii lui Rathke) până la planșeul șei turcești (loja hipofizară). Formarea anomaliei date este în strânsă relație cu dezvoltarea lobului anterior al hipofizei și poate conține o adenohipofiză ectopică. Enunțul corect este „B”.</p>
20.	<p>CS. Neurohipofiza face legătura cu hipotalamusul prin:</p> <p>A. Sistemul porthipofizar B. Tractul hipotalamohipofizar C. Tractul epitalamohipofizar</p>

	<p>D. Tractul mamilotalamic (Vicq - d-Azyr) E. Tractul olfactiv</p> <p>SC. Neurohypophysis is connected to the hypothalamus by: A. Hypophyseal portal system B. Hypothalamo-hypophyseal tract C. Epithalamo-hypophyseal tract D. Mammillothalamic tract (Vicq d' Azyr) E. Olfactory tract</p> <p>CS. Нейрогипофиз образует связь с гипоталамусом через: A. Портгипофизарную систему B. Гипоталамогипофизарный тракт C. Эпиталамогипофизарный тракт D. Мамилоталамический тракт (Vicq-d-Azyr) E. Обонятельный тракт</p> <p>Conexiunea hipotalamusului cu lobul posterior al hipofizei este una nervoasă, pe calea tractului hipotalamohipofizar, constituit din axonii neuronilor din nucleii supraoptic și paraventricular ai hipotalamusului. Neuronii magnocelulari ai <i>nucleilor supraoptic</i> și <i>paraventricular</i> sintetizează <i>vasopresina</i> și <i>ocitocina</i>, care sunt transportate de-a lungul axonilor lor (tractul hipotalamohipofizar) și depozitate în hipofiza posterioară, de unde sunt eliberate la nevoie în patul sangvin. Enunțul corect este „B”.</p>
21.	<p>CS. Neurohipofiza : A. Produce hormoni B. Acumulează hormoni C. Secretă și acumulează hormoni D. Nu produce și nu acumulează hormoni E. Toate incorecte</p> <p>SC. Neurohypophysis: A. Produces hormones B. Stores hormones C. Stores and produces hormones D. Does not store and not produce hormones E. Does not store hormones</p> <p>CS. Нейрогипофиз: A. Продуцирует гормоны B. Накапливает гормоны C. Выделяет и накапливает гормоны D. Не продуцирует и не накапливает гормоны E. Всё ошибочно</p> <p>Neurohipofiza acumulează (stochează) hormonii produși de neuronii magnocelulari ai hipotalamusului. Neuronii nucleilor supraoptic și paraventricular sintetizează vasopresina (sau hormonul antidiuretic - ADH) și ocitocina, care ajung în lobul posterior al glandei pituitare prin intermediul tractului supraopticohipofizar și tractului paraventriculohipofizar. Enunțul corect este „B”.</p>
22.	<p>CS. Adenhipofiza face legătura cu hipotalamusul prin: A. Tractul hipotalamohipofizar B. Sistemul porthipofizar C. Tractul optic D. Tractul piramidal E. Tractul talamocortical</p>

SC. Adenohypophysis is connected to the hypothalamus by:

- A. Hypothalamo-hypophyseal tract
- B. Hypophyseal portal system
- C. Optic tract
- D. Pyramidal tract
- E. Thalamocortical tract

CS. Аденогипофиз образует связь с гипоталамусом через:

- A. Гипоталамогипофизарный тракт
- B. Портгипофизарную систему
- C. Зрительный тракт
- D. Пирамидальный путь
- E. Таламокорковый тракт

Conexiunile vasculare dintre hipotalamus și adenohipofiză formează **sistemul port hipofizar**, sistem descoperit de Fr. Rainer și descris pentru prima dată în 1930 de anatomistul român Grigore T. Popa (1892 -1948) și Unna Fielding (1888 - 1969). Arterele hipofizare superioare (ramuri ale arterei carotide interne) la nivelul hipotalamusului tuberal și tijeii hipofizare se capilarizează și formează rețeaua capilară primară (*rete capillare primarium*) a sistemului port; aceasta se continuă cu *vene porte* de-a lungul tijeii hipofizare, care se recapilarizează la nivelul adenohipofizei și formează rețeaua capilară secundară (*rete capillare secundarium*), care apoi drenează în venele hipofizare. Prin sistemul port hipofizar producții de neurosecreție ai hipotalamusului controlează și reglează secreția adenohipofizei. **Enunțul corect este „B”**. Arterele hipofizare inferioare se distribuie lobului posterior al hipofizei.

23. CS. Adenohipofiza secretă:

- A. Hormoni glandulari tropi, prolactina, ADH
- B. STH, prolactina, oxitocina
- C. STH, oxitocina, hormonul melanocitostimulator
- D. STH, tirotropina, gonadotropinele
- E. STH, hormoni glandulari tropi, prolactina

SC. Adenohypophysis produces:

- A. Tropic hormones, prolactin, ADH
- B. STH, prolactin, oxytocin
- C. STH, oxytocin, melanocyte-stimulating hormone
- D. STH, thyrotropin, gonadotropic hormones
- E. STH, tropic hormones, prolactin

CS. Аденогипофиз вырабатывает:

- A. Железотропные гормоны, пролактин, АДГ
- B. СТГ, пролактин, окситоцин
- C. СТГ, окситоцин, меланоцитостимулирующий гормон
- D. СТГ, тиротропин, гонадотропные гормоны
- E. СТГ, железотропные гормоны, пролактин

Hormonii adenohipofizei sunt în număr de șapte. Unii hormoni își exercită acțiunea prin intermediul altor glande endocrine, cărora le stimulează secreția (*hormonii tropi* sau *glandulotropi*): hormonul tireotrop (TSH), hormonul adenocorticotrop (ACTH), hormonii gonadotropi (hormonul foliculostimulator (FSH) și hormonul luteinizant (LH)). Hormonii adenohipofizari, care își exercită direct acțiunea, nu prin intermediul altor glande endocrine (*hormoni non-glandulotropi*) sunt: hormonul de creștere sau hormonul somatotrop (STH), prolactina și hormonul melanocitostimulator (MSH). (Ultimul dintre ei este secretat de porțiunea intermediară (sau lobul intermediar) al adenohipofizei.)

Enunțul corect este „E”.

<p>24.</p>	<p>CS. Câte rețele de capilare intră în componența sistemului porthipofizar:</p> <p>A. Două B. Una C. Zero D. Trei E. Patru</p> <p>SC. How many networks of capillaries are distinguished in the hypophyseal portal system:</p> <p>A. Two B. One C. Zero D. Three E. Four</p> <p>CS. Количество капиллярных сетей, входящих в состав портгипофизарной системы:</p> <p>A. Две B. Одна C. Пять D. Три E. Четыре</p> <p>Din componența sistemului port hipofizar fac parte două rețele de capilare: una situată la nivel de hipotalamus și tijă pituitară (<i>rețeaua capilară primară</i>), cealaltă – la nivel de adenohipofiză (<i>rețeaua capilară secundară</i>). Enunțul corect este „A”.</p>
<p>25.</p>	<p>CS. Unde se află rețeaua primară de capilare a sistemului porthipofizar:</p> <p>A. În tuber cinereum și infundibulumul hipotalamusului B. În epitalamus C. În metatalamus D. În corpii mamilari E. În neurohipofiză</p> <p>SC. Where is the primary network of capillaries of the hypophyseal portal system located:</p> <p>A. In the <i>tuber cinereum</i> and the <i>infundibulum</i> B. In the <i>epithalamus</i> C. In the <i>metathalamus</i> D. In the <i>mammillary bodies</i> E. In the <i>neurohypophysis</i></p> <p>CS. Где находится первичная капиллярная сеть портгипофизарной системы?</p> <p>A. В <i>tuber cinereum</i> и в воронке гипоталамуса B. В <i>эпителиамусе</i> C. В <i>метаталамусе</i> D. В <i>сосцевидных телах</i> E. В <i>нейрогипофизе</i></p> <p>Arterele hipofizare superioare (ce provin din artera carotidă internă) la nivel de <i>tuber cinereum</i> (hipotalamusul tuberal) și <i>infundibulum</i> formează o rețea capilară primară, care se adună în vene paralele, situate în partea anterioară a tijei pituitare, numite vene porte (sau vase portale). Enunțul corect este „A”.</p>

26.	<p>CS. Unde se localizează rețeaua "secundară" de capilare a sistemului porthipofizar:</p> <p>A. În hipotalamus B. În adenohipofiză C. În neurohipofiză D. În porțiunea intermediară E. În talamus</p> <p>SC. Where is the „secondary” network of capillaries of the hypophyseal portal system located:</p> <p>A. In the hypothalamus B. In the adenohypophysis C. In the neurohypophysis D. In the intermediate part E. In the thalamus</p> <p>CS. Где локализована «вторичная» капиллярная сеть портгипофизарной системы?</p> <p>A. В гипоталамусе B. В аденогипофизе C. В нейрогипофизе D. В промежуточной части E. В таламусе</p> <p>La nivel de adenohipofiză din venele porte ale sistemului port hipofizar se formează o rețea capilară secundară, care la rândul său, drenează în venele hipofizare. Enunțul corect „B”.</p>
27.	<p>CS. Ce unesc venulele porte ale sistemului porthipofizar:</p> <p>A. Rețeaua primară de capilare cu sinusul cavernos B. Rețeaua primară de capilare cu rețeaua secundară de capilare sinusoidale C. Rețeaua primară de capilare cu vena mare a creierului (Galenus) D. Rețeaua primară de capilare cu inelul venos (Ridley) E. Rețeaua secundară cu venele eferente ale hipofizei</p> <p>SC. What do the portal veins of the hypophyseal portal system connect:</p> <p>A. Primary network of capillaries with the cavernous sinus B. Primary network of capillaries with the secondary network of the sinusoid capillaries C. Primary network of capillaries with the great cerebral vein (Galenus) D. Primary network of capillaries with the venous ring (Ridley) E. Secondary network with the efferent veins of the hypophysis</p> <p>CS. Что соединяет портальные вены портгипофизарной системы?</p> <p>A. Первичная капиллярная сеть с пещеристым синусом B. Первичная капиллярная сеть с «вторичной» сетью синусоидных капилляров C. Первичная капиллярная сеть с большой веной головного мозга (Galenus) D. Первичная капиллярная сеть с венозным кольцом (Ridley) E. Вторичная сеть с эфферентными венами гипофиза</p> <p>Venele porte unesc cele două rețele capilare (primară și secundară) ale sistemului port hipofizar. Rețeaua capilară secundară constă din capilare sinusoidale. Enunțul corect „B”.</p>
28.	<p>CS. De ce rețeaua secundară de capilare a sistemului porthipofizar se numește "rete mirabile":</p> <p>A. Fiindcă e situată între venulele porte și inelul arterial Willis B. Fiindcă e situată între venulele porte și venulele eferente ale adenohipofizei C. Fiindcă e situată între venulele porte și aa. hipofizare superioare</p>

- D. Fiindcă e situată între venulele porte și aa. hipofizare inferioare
E. Fiindcă e situată între venulele porte și sinusul pietros superior și inferior

SC. Why is the secondary network of capillaries of the hypophyseal portal system called "rete mirabile" („amazing network“):

- A. Because it is located between the portal veins and the arterial circle of Willis
B. Because it is located between the portal veins and the efferent veins of the adenohypophysis
C. Because it is located between the portal veins and the superior hypophyseal arteries
D. Because it is located between the portal veins and the inferior hypophyseal arteries
E. Because it is located between the portal veins and the superior and the inferior petrosal sinuses.

CS. Почему вторичная капиллярная сеть портгипофизарной системы называется „rete mirabile“?

- A. Потому что расположена между портальными венами и артериальным кольцом Willis
B. Потому что расположена между портальными венами и эфферентными венами аденогипофиза
C. Потому что расположена между портальными венами и верхними гипофизарными артериями
D. Потому что расположена между портальными венами и нижними гипофизарными артериями
E. Потому что расположена между портальными венами и верхним и нижним каменистыми синусами

Rețeaua capilară interpusă între două vene (sau două artere) este numită rețea miraculoasă (*rete mirabile*). Rețeaua capilară secundară a adenohipofizei este situată între venele porte (pe de o parte) și venele hipofizare (pe de altă parte) și poartă denumirea de rețea miraculoasă. **Enunțul corect este „B”.**

29. **CS. Pe unde trec venulele porte ale sistemului portgipofizar:**

- A. Corpii mamilari
B. Prin tija hipofizară
C. Prin tracturile optice
D. Prin porțiunea tuberală a adenohipofizei
E. Toate incorecte

SC. Where do the portal veins of the hypophyseal portal system pass through:

- A. Mammillary bodies
B. Hypophyseal stalk
C. Optic tracts
D. Tuberal part of the adenohypophysis
E. Olfactory tracts

CS. По каким образованиям проходят портгипофизарной системы портальные вены?

- A. По сосцевидным телам
B. Через гипофизарные ножки
C. Через зрительные тракты
D. Через бугорную часть гипофиза
E. Всё ошибочно

Venele porte (sau vasele portale) trec de-a lungul porțiunii anterioare a tijei hipofizare (*infundibulum*). **Enunțul corect este „B”.**

30.	<p>CS. Hipofiza atinge ce-a mai mare greutate:</p> <p>A. La copii B. La bărbat C. La femeie D. La adolescenți E. La bătrâni</p> <p>SC. Hypophysis achieves the highest weight:</p> <p>A. In children B. In man C. In pregnan woman D. In teenagers E. In old persons</p> <p>CS. Гипофиз достигает наибольшего размера:</p> <p>A. У детей B. У мужчины C. У женщины D. У подростков E. У стариков</p> <p>Hipofiza, situată la baza creierului, are forma și mărimea unei sămânțe de bob și o greutate de 0,5-0,8 g. La femeia gravidă greutatea ei se dublează. Enunțul corect este „C”.</p>
31.	<p>CS. În hiperfuncția hipofizei la adulți poate să se dezvolte:</p> <p>A. Boala lui Basedow B. Acromegalia C. Boala lui Addison D. Gigantism E. Mixedem</p> <p>SC. In case of the hyperfunction of the hypophysis in adult could appear:</p> <p>A. Basedow's disease B. Acromegaly C. Addison's disease D. Gigantism E. Myxedema</p> <p>CS. При гиперфункции гипофиза в зрелом возрасте возможно развитие:</p> <p>A. Болезни Basedow B. Акромегалии C. Болезни Addison D. Гигантизма E. Микседемы</p> <p>Hipersecreția de hormon somatotrop (STH) la copii induce <i>gigantismul</i> (creșterea exagerată în înălțime), la adult produce <i>acromegalia</i> (creșterea exagerată a extremităților: degete, nas, buze). Hiposecreția hormonului de creștere la copii este urmată de <i>nanismul hipofizar</i> (dezvoltare somatică redusă, dar armonioasă, dezvoltare psihică normală). Corect „B”.</p>
32.	<p>CM. Procentual, lobi hipofizei reprezintă:</p> <p>A. Neurohipofiza – 75% B. Lobul intermediar – 2% C. Neurohipofiza și adenohipofiza împreună – 75% D. Lobul anterior – 75% E. Lobul medial – 30%</p>

MC. Lobes of the hypophysis represent (in%):

- A. Neurohypophysis – 75%
- B. Intermediate lobe – 2%
- C. Both neurohypophysis and adenohypophysis – 75%
- D. Anterior lobe – 75%
- E. Medial lobe – 30%

CM. В процентном отношении доли гипофиза представляют:

- A. Нейрогипофиз – 75%
- B. Промежуточная доля – 2%
- C. Нейрогипофиз и аденогипофиз вместе – 75%
- D. Передняя доля – 75%
- E. Средняя доля – 30%

Adenohipofiza este constituită din: porțiune distală (*pars distalis*) reprezintă 75% din masa hipofizei, lobul intermediar (*pars intermedia*) - 2% și lobul tuberal (*pars tuberalis*). **Enunțuri corecte sunt „B” și „D”.**

33. CM. Lobul intermediar hipofizar:

- A. Secretă melatonină
- B. Secretă hormonul melanocitostimulator
- C. Atinge dezvoltarea maximă în copilărie
- D. Aderă strâns de lobul posterior
- E. Nu e influențat de hipotalamus

MC. Intermediate lobe of the hypophysis:

- A. Secrets melatonin
- B. Secrets melanocyte-stimulating hormone
- C. Achieves the highest level of development in childhood
- D. Attaches tight to the posterior lobe
- E. Does not depend on the hypothalamus

CM. Промежуточная доля гипофиза:

- A. Секретирует мелатонин
- B. Секретирует меланоцитостимулирующий гормон
- C. Достигает максимального развития в детстве
- D. Плотно прилегает к задней доли
- E. Независима от гипоталамуса

Lobul intermediar, parte componentă a adenohipofizei, este situat între lobul anterior și cel posterior al hipofizei. Acest lob intermediar, slab reprezentat la om, fuzionează cu lobul posterior (sau nervos), constituind o structură unică. Secreția hormonului melanocitostimulator (MSH) de către lobul intermediar este influențată de factorii de eliberare hipotalamici – melanoliberina și melanostatina, transportați de venele porte spre adenohipofiză. **Enunțuri corecte sunt „B” și „D”.**

34. CS. Epifiza este alcătuită din:

- A. Stromă și celule epiteliale cu caracter secretor
- B. Cordoane celulare anastomozate și o stromă conjunctivă cu vase și nervi
- C. Stromă, celule neurogliale cu caracter secretor și fibre nervoase simpatice
- D. Stromă, celule gliale și numeroase fibre nervoase parasimpatice
- E. O rețea formată prin unirea prelungirilor unor celule reticulare și celule secretorii

SC. Epiphysis consists of:

- A. Stroma and secretory epithelial cells
- B. Anastomosed cellular cords and connective tissue stroma with vessels and nerves

- C. Stroma, secretory neuroglial cells and sympathetic nerve fibres
- D. Stroma, glial cells and numerous parasympathetic nerve fibres
- E. A network of connections of the reticular cells and the secretory cells

CS. Эпифиз состоит из:

- A. Стромы и секретирующих эпителиальных клеток
- B. Анастомозирующих друг с другом клеточных поясов и соединительной стромы с сосудами и нервами
- C. Стромы, секретирующих нейроглиальных клеток и симпатических нервных волокон
- D. Стромы, глиальных клеток и многочисленных парасимпатических нервных волокон
- E. Сети, образованной посредством соединения отростков некоторых ретикулярных клеток и секреторных клеток

Epifiza sau glanda pineală este o glandă neperece, de origine neuroectodermică (aparține diencefalului); are forma unui con de pin (de unde și denumirea de glandă pineală sau corp pineal). Este alcătuită din stromă și parenchim. Stroma este formată din țesut conjunctiv reticular; pe măsura înaintării în vârstă în componenta stromală apar numeroase concrețiuni calcare, numite nisip cerebral (*corpora arenaceea*). Parenchimul glandular este alcătuit din pinealocite, celule gliale modificate (celule interstițiale) și fibre nervoase. Fibrele nervoase sunt fibre simpatice postganglionare, care ajung la glandă de-a lungul vaselor sangvine (plexul carotid intern) și se termină în spațiile pericapilare, și ocazional între pinealocite. **Enunțul corect este „C”.**

35. CM. Lobul posterior hipofizar:

- A. Este legat de hipotalamus prin sistemul port hipotalamohipofizar
- B. Formează împreună cu tija pituitară neurohipofiza
- C. Reprezintă aprox. 75% din masa glandulară
- D. Depozitează ADH și ocitocina secretați de neuronii hipotalamici anteriori
- E. Stochează hormonii, elaborați de nucleul supraoptic și paraventricular

MC. Posterior lobe of the hypophysis:

- A. Is connected to the hypothalamus by the hypophyseal portal system
- B. Forms together with the pituitary stalk neurohypophysis
- C. Represents 75% of the weight of the gland
- D. Stores ADH and oxytocin, which are produced by the neurons of the anterior hypothalamus
- E. Stocks the hormones produced by the supraoptic and the paraventricular nuclei

CM. Задняя доля гипофиза:

- A. Связана с гипоталамусом через портальногипоталамогипофизарную систему
- B. Образует нейрогипофиз вместе с гипофизарной ножкой
- C. Составляет около 75% из массы железы
- D. Депонирует АДГ и окситоцин, секретирующих передними гипоталамическими нейронами
- E. Накапливает гормоны, вырабатываемые супраоптическими и паравентрикулярными ядрами

Lobul posterior (numit și lob nervos) împreună cu tija hipofizară formează neurohipofiza. Neuronii magnocelulari ai nucleilor supraoptic și paraventricular secretă vasopresina (hormonul antidiuretic sau ADH) și ocitocina, care prin intermediul axonilor, ce formează tractul hipotalamohipofizar, migrează în neurohipofiză. Terminațiile axonale ale acestor neuroni prezintă dilatații voluminoase, ce conțin granulații de neurosecreție. La nivelul neurohipofizei neurosecrețiile trec din terminațiile axonale în capilare, abundente în această zonă. Deci, hipofiza posterioară e un organ de depozitare și de eliberare a ocitocinei și vasopresinei în patul sangvin.

Enunțuri corecte sunt „B” și „E”.

36.	<p>CS. Cum se mai numește corpul pineal:</p> <p>A. Hipofiză B. Epifiză C. Glandă pituitară D. Glandă tiroidă E. Hipotalamus</p> <p>SC. What is another name of the pineal body:</p> <p>A. Hypophysis B. Epiphysis C. Pituitary gland D. Thyroid gland E. Hypothalamus</p> <p>CS. Как ещё называется шишковидное тело?</p> <p>A. Гипофиз B. Эпифиз C. Питуитарная железа D. Щитовидная железа E. Гипоталамус</p> <p>Galen de Pergamon (sau Galenus) a fost primul care a descris localizarea și forma epifizei și i-a dat numele de glandă pineală sau corp pineal (după forma sa de con de pin). Enunțul corect este „B”.</p>
37.	<p>CS. Hormonul activ al epifizei este:</p> <p>A. Vasopresina B. Hormonul melanocitostimulator C. Melatonina D. Aldosteronul E. Calcitonina</p> <p>SC. The active hormone of the epiphysis is:</p> <p>A. Vasopressin B. Melanocyte-stimulating hormone C. Melatonin D. Aldosterone E. Calcitonin</p> <p>CS. Активным гормоном эпифиза является:</p> <p>A. Вазопрессин B. Меланоцитостимулирующий гормон C. Меланотонин D. Альдостерон E. Кальцитонин</p> <p>Hormonul activ al epifizei este melatonina, descoperit în 1958 de către Aaron B. Lerner. Inervația simpatică este esențială în producția melatoninei; denervarea epifizei inhibă sever activitatea endocrină a glandei. Enunțul corect este „C”.</p>
38.	<p>CS. Cel mai înalt grad de dezvoltare epifiza îl atinge:</p> <p>A. La copii B. La adulți C. La bătrâni D. La bărbat E. La femeie</p>

SC. Epiphysis achieves the highest level of development:

- A. In child
- B. In adult
- C. In old person
- D. In man
- E. In woman

CS. Наибольшего развития эпифиз достигает:

- A. У детей
- B. У взрослых
- C. У стариков
- D. У мужчины
- E. У женщины

Epifiza prezintă o dezvoltare semnificativă până la vârsta de 7 ani, apoi începe să regreseze. Pinealocitele sunt înlocuite de țesut conjunctiv, în care mai târziu se depun săruri de calciu („nisip cerebral” sau *corpora arenacea*). **Enunțul corect este „A”.**

39. CS. Epifiza face parte din:

- A. Hipotalamus
- B. Epitalamus
- C. Metatalamus
- D. Măduva spinării
- E. Cerebel

SC. Epiphysis is a part of:

- A. Hypothalamus
- B. Epithalamus
- C. Metathalamus
- D. Spinal cord
- E. Cerebellum

CS. Эпифиз относится к:

- A. Гипоталамусу
- B. Эпиталамусу
- C. Метаталамусу
- D. Спинному мозгу
- E. Мозжечку

Epifiza împreună cu habenulele, tije ce pornesc de la triunghiurile habenulare, comisurile habenulară și cerebrală posterioară alcătuiesc epitalamusul, parte componentă a diencefalului. **Enunțul corect este „B”.**

40. CS. Parte componentă a căror formațiuni este epifiza:

- A. A emisferelor mari
- B. A mezencefalului
- C. A rombencefalului
- D. A hipotalamusului
- E. A diencefalului

SC. Epiphysis is a part of:

- A. Cerebral hemispheres
- B. Mesencephalon
- C. Rhombencephalon
- D. Hypothalamus
- E. Diencephalon

	<p>CS. Эпифиз является составной частью: A. Больших полушарий головного мозга B. Среднего мозга C. Ромбовидного мозга D. Гипоталамуса E. Промежуточного мозга</p> <p>Din diencefal fac parte două dintre glandele endocrine: hipofiza, care împreună cu hipotalamusul participă la formarea sistemului hipotalamohipofizar, și epifiza sau glanda pineală. Enunțul corect este „E”.</p>
41.	<p>CS. Prin care formațiuni epifiza e legată cu creierul: A. Prin comisura cerebrală anterioară B. Prin habenule C. Prin pedunculii cerebrali D. Prin comisura fornixului E. Prin comisura cerebrală posterioară</p> <p>SC. Epiphysis is connected to the brain by: A. Anterior cerebral commissure B. Habenulae C. Cerebral peduncles D. Commissure of fornix E. Posterior cerebral commissure</p> <p>CS. Эпифиз соединён с головным мозгом через: A. Переднюю мозговую спайку B. Поводки C. Ножки мозга D. Спайки свода E. Заднюю мозговую спайку</p> <p>Prin intermediul unor tije, numite habenule (lat. habena,-ae = curea, frâu, hățuri) corpul pineal sau epifiza se unește cu encefalul (cu triunghiurile habenulare și striatiile medulare talamice). Enunțul corect este „B”.</p>
42.	<p>CS. Epifiza e localizată între: A. Coliculi superiori ai tectului mezencefalului B. Coliculi inferiori ai tectului mezencefalului C. Corpii mamilari D. Talamii optici E. Pedunculii cerebeloși superiori și inferiori</p> <p>SC. Epiphysis is located between: A. Superior colliculi of the tectum of the midbrain B. Inferior colliculi of the tectum of the midbrain C. Mammillary bodies D. Thalamus E. Superior and inferior cerebellar peduncles</p> <p>CS. Эпифиз локализован между: A. Верхними холмиками крыши среднего мозга B. Нижними холмиками крыши среднего мозга C. Сосцевидными телами D. Зрительными буграми E. Верхними и нижними мозжечковыми ножками</p>

	<p>Epifiza este o proeminență conică, situată inferior de spleniusul corpului calos, între cei doi coliculi cvadrigemeni superiori ai tectului mezencefalului. Anatomic aparține diencefalului (epitalamusului). Enunțul corect este „A”.</p>
43.	<p>CS. Sub epifiză și comisura habenulară se află:</p> <p>A. <i>Adhesio interthalamica</i> B. Comisura cerebrală anterioară C. Comisura cerebrală posterioară D. Chiasma optică E. Corpul calos</p> <p>SC. Under epiphysis and habenular commissure there is:</p> <p>A. <i>Adhesio interthalamica</i> B. Anterior cerebral commissure C. Posterior cerebral commissure D. Optic chiasma E. <i>Corpus callosum</i></p> <p>CS. Под эпифизом и спайкой поводков находится:</p> <p>A. <i>Adhesio interthalamica</i> B. Передняя мозговая спайка C. Задняя мозговая спайка D. Зрительный перекрест E. Мозолистое тело</p> <p>Inferior de corpul pineal și comisura habenulară se află un fascicul de fibre transversale, numit <i>comisură cerebrală posterioară</i> sau <i>comisură epitalamică</i>. Enunțul corect este „C”.</p> <p>Corpul calos (sau marea comisură a creierului) și comisura cerebrală anterioară fac parte din substanța albă a telencefalului. Nervii optici (perechea II de nervi cranieni) formează o comisură numită chiasmă optică; în timp ce <i>adhesio interthalamica</i> (comisura cenușie intertalamică) unește talamusul din stânga cu cel din dreapta.</p>
44.	<p>CS. Parenchimul epifizei este alcătuit din celule specializate, numite:</p> <p>A. Pituicite B. Pinealocite C. Piocite D. Plasmocite E. Limfocite</p> <p>SC. Parenchyma of the epiphysis consists of the specialized cells, called:</p> <p>A. Pituicytes B. Pinealocytes C. Piocytes D. Plasmocytes E. Lymphocytes</p> <p>CS. Паренхима эпифиза состоит из специализированных клеток:</p> <p>A. Питуициты B. Пинеалоциты C. Илиоциты D. Плазмоциты E. Лимфоциты</p> <p>Parenchimul glandular al epifizei (corpului pineal) este alcătuit din două categorii de celule, de origine nervoasă: pinealocite și celule interstițiale (gliale). Enunțul corect este „B”.</p>

45.	<p>CS. La maturi în epifiză se întâlnesc niște incluziuni sub formă de granulații gălbui, numite:</p> <p>A. Corpi de nisip (nisip cerebral) B. Nisip al vezicii urinare C. Nisip al vezicii biliare D. Nisip de mare E. Nisip de râu</p> <p>SC. There are some yellowish inclusions in the adult epiphysis, named:</p> <p>A. <i>Corpora arenacea</i> (or brain sand) B. Urinary bladder sand C. Gallbladder sand D. Sea sand E. River sand</p> <p>CS. У взрослых в эпифизе встречаются некоторые включения под формой жёлтых грануляций, называемые:</p> <p>A. Песочные тела (мозговой песок) B. Песок мочевого пузыря C. Песок жёлчного пузыря D. Морской песок E. Речной песок</p> <p>Glanda pineală tinde să se calcifice, odată cu vârsta apar concrețiunile calcare sau <i>corpora arenacea</i> („nisip cerebral”), ce conțin fosfați și carbonați de calciu. Enunțul corect este „A”.</p>
46.	<p>CS. Epifiza se dezvoltă din:</p> <p>A. Tectul ventriculului IV B. Tectul ventriculului III C. Tectul mezencefalului D. Tectul ventriculelor laterale E. Toate incorecte</p> <p>SC. Epiphysis develops from:</p> <p>A. The roof of the 4th ventricle B. The roof of the 3rd ventricle C. The roof of the midbrain D. The roof of the lateral ventricle E. The tegmentum of the midbrain</p> <p>CS. Эпифиз развивается из:</p> <p>A. Крыши IV желудочка B. Крыши III желудочка C. Крыши среднего мозга D. Крыши боковых желудочков E. Все неправильные</p> <p>Epifiza își are originea, ca și neurohipofiza, la nivelul diencefalului. Mugurele epifizar apare ca o evaginație posterioară a tavanului (tectului) ventriculului al III-lea. Celulele neuroepiteliale dau naștere la pinealoblaste, care apoi se diferențiază în pinealocite. Celulele gliale (celulele interstițiale) derivă, de asemenea, din ectodermul tubului neural. Enunțul corect este „B”.</p>
47.	<p>CS. Involuția epifizei începe la vârsta:</p> <p>A. De 5 - 8 ani B. De 13 - 15 ani</p>

- C. De 23 - 25 ani
- D. De 50 ani
- E. De 70 ani

SC. Involution of the epiphysis starts at the age of:

- A. 5 - 8 years
- B. 13 - 15 years
- C. 23 - 25 years
- D. 50 years
- E. 70 years

CS. Обратное развитие эпифиза начинается в возрасте:

- A. 5 – 8 лет
- B. 13 – 15 лет
- C. 23 – 25 лет
- D. 50 лет
- E. 70 лет

Involuția epifizei începe timpuriu, în copilărie. Modificări involutive ale glandei pineale încep să apară pe la vârsta de 4-5 ani. După vârsta de 8 ani există semne de calcifiere a glandei, ce conduc la apariția așa-numitului „nisip cerebral” (*acervulus cerebri sau corpora arenacea*), care este format dintr-o matrice organică, impregnată cu carbonați și fosfați de calciu. **Enunțul corect este „A”.**

48. CS. Epifiza elaborează hormonii:

- A. Tiroxina
- B. Prolactina
- C. Melatonina
- D. Melanotropina
- E. Progesteronul

SC. Epiphysis produces the hormone:

- A. Thyroxine
- B. Prolactin
- C. Melatonin
- D. Melanotropin
- E. Progesterone

CS. Эпифиз вырабатывает следующие гормоны:

- A. Тироксин
- B. Пролактин
- C. Мелатонин
- D. Меланотропин
- E. Прогестерон

Hormonul activ al epifizei este **melatonina**, descoperit în 1958 de către Aaron B. Lerner. Inervația simpatică este esențială în producția melatoninei; denervarea epifizei inhibă sever activitatea endocrină a glandei. **Enunțul corect este „C”.**

49. CM. Ce conține substanța coloidală din interiorul foliculelor glandei tiroide:

- A. Testosteron
- B. Aldosteron
- C. Tiroxină
- D. Triiodtironină
- E. Calcitonină

MC. What does the colloid of the follicles of the thyroid gland contain:

- A. Testosterone
- B. Aldosterone
- C. Thyroxine
- D. Triiodothyronine
- E. Calcitonin

СМ. Что содержит коллоидальное вещество изнутри фолликулов щитовидной железы:

- A. Тестостерон
- B. Альдостерон
- C. Тироксин
- D. Трийодтиронин
- E. Кальцитонин

Tiroidă sintetizează și secretă doi hormoni iodați: **tiroxina (T₄)** și **triiodtironina (T₃)**. Hormonii glandei tiroide sunt depozitați în foliculii tiroidieni, care conțin un coloid omogen, hormonii fiind uniți de o proteină, constituind astfel tireoglobulinele. *Corect – „C” și „D”.*

50. CS. Tiroida are o greutate medie de:

- A. 25-35 g
- B. 30-40 g
- C. 45-50 g fiind cea mai voluminoasă glandă din organism
- D. 40-45 g
- E. 25-30 g

SC. Thyroid gland has the weight of:

- A. 25-35 g
- B. 30-40 g
- C. 45-50 g being the largest gland of the body
- D. 40-45 g
- E. 25-30 g

CS. Средний вес щитовидной железы:

- A. 25 – 35 г
- B. 30 – 40 г
- C. 45 – 50 г (самая крупная железа в организме)
- D. 40 – 45 г
- E. 25 – 30 г

Glanda tiroidă este cea mai mare glandă a sistemului edocrin uman, are o greutate de 5-6 g la nou-născut, atingând o greutate medie de cca 25 g (15-30 g) la adult, dar aceasta variază ușor, fiind mai mare la femei decât la bărbați.

Enunțul corect este „E”.

51. CS. Principala proteină din coloidul tiroidian este:

- A. Tirozina
- B. Tiroxina
- C. Tiroglobulina
- D. Triiodotironina
- E. Tiroxina și triiodotironina

SC. The main protein of the thyroid colloid is:

- A. Tyrosine
- B. Thyroxine
- C. Thyroglobulin

	<p>D. Triiodothyronine E. Thyroxine și triiodothyronine</p> <p>CS. Основной белок коллоида щитовидной железы: A. Тирозин B. Тироксин C. Тироглобулин D. Трийодтиронин E. Тироксин и трийодтиронин</p> <p>Parenchimul glandei tiroide este compus din lobuli, ce conțin foliculi tiroidieni delimitați de o membrană bazală, pe care se află un rând de celule foliculare (tireocite). Foliculii, prezintă o cavitate plină cu coloid (<i>colloidum</i>) omogen, care la rândul său, conține o glicoproteină numită tiroglobulina, ce reprezintă forma inactivă, de stocare a hormonilor iodați ai glandei tiroide. Enunțul corect este „C”.</p>
52.	<p>CS. Epiteliul folicular al tiroidei are capacitatea de a acumula: A. Seleniu B. Calciu C. Iod D. Fosfor E. Bariu</p> <p>SC. Follicular epithelial cells of the thyroid gland have the ability to capture: A. Selenium B. Calcium C. Iodine D. Phosphorus E. Barium</p> <p>CS. Фолликулярный эпителий щитовидной железы обладает способностью к накоплению: A. Селена B. Кальция C. Йода D. Фосфора E. Бария</p> <p>Tiroida sintetizează și secretă doi hormoni iodați: tiroxina (T₄) și triiodtironina (T₃). Pentru sinteza acestor hormoni, tiroida trebuie să primească cantități adecvate de iod exogen. Epiteliul folicular (tireocitele) captează și acumulează iodul, care apoi este folosit pentru elaborarea celor doi hormoni. Enunțul corect este „C”.</p>
53.	<p>CS. Polul inferior al lobilor glandei tiroide atinge nivelul semiinelelor cartilajinoase ale traheei: A. I - II B. III - IV C. IV - V D. VIII - IX E. Bifurcația traheei</p> <p>SC. The inferior poles of the lobes of the thyroid gland reach the following cartilaginous rings of the trachea: A. I - II B. III - IV C. IV - V</p>

	<p>D. VIII - IX E. Bifurcation of the trachea</p> <p>CS. Нижний полюс долей щитовидной железы достигает уровень хрящевых полуколец трахеи: A. I - II B. III - IV C. IV - V D. VIII - IX E. Бифуркация трахеи</p> <p>Numele glandei tiroide se datorează poziției sale, ea fiind situată în proximitatea cartilajului tiroid al laringelui. Glanda este formată din doi lobi aproape conici, vârfurile cărora diverg lateral și ating liniile oblice ale lamelor cartilajului tiroid. Bazele lobilor se găsesc la nivelul cartilajelor traheale IV-V. Istmul unește părțile inferioare ale celor doi lobi și se află la nivelul cartilajelor traheale II - III; ocazional poate fi absent. Enunțul corect este „C”.</p>
<p>54.</p>	<p>CM. Glanda tiroidă constă din: A. Lobul anterior B. Lobul posterior C. Lobul drept D. Lobul stâng E. Lobul intermediar</p> <p>MC. Thyroid gland consists of: A. Anterior lobe B. Posterior lobe C. Right lobe D. Left lobe E. Intermediate lobe</p> <p>CM. Щитовидная железа состоит из: A. Передней доли B. Задней доли C. Правой доли D.левой доли E. Промежуточной доли</p> <p>Glanda tiroidă prezintă doi lobi (unul drept și altul stâng), uniți printr-un istm. În 30% -50% cazuri istmul se poate prelungi superior cu lobul piramidal (un al treilea lob) a lui Lalouette. Enunțuri corecte sunt „C” și „D”.</p>
<p>55.</p>	<p>CS. Lobii glandei tiroide sunt uniți prin: A. Bandeletă B. Cordon C. Disc cartilagos D. Tendon E. Istm</p> <p>SC. Lobes of the thyroid gland are connected by: A. Strip B. Cord C. Cartilaginous disc D. Tendon E. Isthmus</p>

	<p>CS. Доли щитовидной железы соединены: A. Лентой B. Поясом C. Хрящевым диском D. Сухожилием E. Перешейком</p> <p>Glanda tiroidă prezintă doi lobi (unul drept și altul stâng), uniți printr-un istm. În 30% -50% cazuri istmul se poate prelungi superior cu lobul piramidal (un al treilea lob) a lui Lalouette. Enunțul corect este „E”.</p>
56.	<p>CS. În 30% cazuri la glanda tiroidă se întâlnește: A. Lobul caudat B. Lobul piramidal C. Lobul pătrat D. Lobul romboid E. Toate false</p> <p>SC. In 30% of cases the thyroid gland has: A. Caudate lobe B. Pyramidal lobe C. Quadrate lobe D. Rhomboid lobe E. Auricular lobe</p> <p>CS. В 30% случаев у щитовидной железы встречается: A. Хвостатая доля B. Пирамидальная доля C. Квадратная доля D. Ромбовидная доля E. Все ложные</p> <p>Glanda tiroidă prezintă doi lobi (unul drept și altul stâng), uniți printr-un istm. În 30% -50% cazuri istmul se poate prelungi superior cu lobul piramidal (un al treilea lob) a lui Lalouette. Enunțul corect este „B”.</p>
57.	<p>CS. Glandele paratiroide se dezvoltă din epiteliul receselor branhiiale III și IV împreună cu: A. Tiroida B. Timusul C. Epifiza D. Suprarenalele E. Paraganglionii</p> <p>SC. Parathyroid glands develop from the epithelium of the 3rd – 4th branchial recesses together with: A. Thyroid gland B. Thymus C. Epiphysis D. Suprarenal glands E. Paraganglia</p> <p>CS. Паращитовидные железы развиваются из эпителия III – IV бронхиальных карманов вместе с: A. Щитовидной железой B. Вилочковой железой</p>

- C. Эпифизом
- D. Надпочечниками
- E. Параганглиями

Glandele paratiroide se dezvoltă din epiteliul receselor branhiale III - IV, apoi migrează spre lobii glandei tiroide.

Paratiroidele inferioare pot avea o localizare variabilă legată de dezvoltarea lor embriologică: pot descinde cu timusul în torace sau pot rămâne mai sus de poziția normală, alături de bifurcația arterei carotide comune.

Enunțul corect este „B”.

58. CS. Paratiroidele:

- A. Sunt situate pe fața antero-superioară a lobilor tiroidieni
- B. Două perechi la om sunt situate pe fața anterioară a lobilor tiroidieni
- C. Sunt alcătuite din cordoane celulare anastomozate
- D. Sunt alcătuite din formațiuni (foliculi) veziculoase
- E. Secretă parathormon și tiroxină

SC. Parathyroid glands:

- A. Are located on the antero-superior surface of the lobes of the thyroid gland
- B. Two pairs are located on the anterior surface of the lobes of the thyroid gland
- C. They consist of the anastomosed cellular cords
- D. They consist of the vesicular structures (follicles)
- E. They produce the parathyroid hormon and the thyroxine

CS. Паращитовидные железы:

- A. Расположены на передне-верхней поверхности долей щитовидной железы
- B. Парные, у человека расположены на передней поверхности долей щитовидной железы
- C. Состоят из анастомозирующих клеточных поясов
- D. Составлены из шаровидных образований (фолликулы)
- E. Вырабатывают паратгормон и тироксин

Glandele paratiroide sunt situate pe fața posterioară a lobilor glandei tiroide. În mod normal, sunt în număr de patru, dar numărul lor poate varia. Glandele paratiroide superioare au o poziție mai constantă, cele inferioare (în tulburări de migrație) pot fi găsite mai sus (la bifurcația arterelor carotide comune) sau mai jos, în torace, alături de timus.

Din punct de vedere structural paratiroidele sunt alcătuite din cordoane celulare anastomozate (endocrinocite paratiroidiene), separate prin capilare sinusoide fenestrate. Paratiroidele secretă *parathormonul*.

Enunțul corect este „C”.

59. CS. Extirparea căre-i glande endocrine provoacă tetanie și moarte:

- A. Suprarenalelor
- B. Paratiroidelor
- C. Tiroidei
- D. Hipofizei
- E. Epifizei

SC. Tetany and death could appear as a result of the extirpation of:

- A. Suprarenal glands
- B. Parathyroid glands
- C. Thyroid gland
- D. Hypophysis
- E. Epiphysis

	<p>CS. При экстирпации (удалении) каких эндокринных желёз наблюдаются судороги и приводит к смерти? A. Надпочечников B. Паращитовидных C. Щитовидной D. Гипофиза E. Эпифиза</p> <p><i>Hipoparatiroidismul</i>, afecțiune caracterizată prin producția insuficientă de parathormon, poate fi de natură congenitală, autoimună sau din cauza unui cancer la acest nivel. Mai frecvent apare după intervenții chirurgicale pe tiroidă. Din cauza apropierii anatomice, paratiroidele pot fi afectate sau distruse în urma unei operații pe tiroidă (în 2% - 7% din intervenții). Insuficiența de parathormon are ca rezultat apariția <i>hipocalcemiei</i> (concentrație joasă de ioni de calciu în sânge), ce poate conduce la tetanie (contractii musculare puternice și prelungite) și moarte. Enunțul corect este „B”.</p>
60.	<p>CS. Interacțiunea căror hormoni asigură nivelul constant de calciu în sânge (homeostazia calcică): A. Tiroxina - parathormonul B. Parathormonul - calcitonina C. Parathormonul - tiotropina D. Testosteronul - progesteronul E. Insulina - parathormonul</p> <p>SC. The interaction of these hormones ensures the constant level of the blood calcium (calcium homeostasis): A. Thyroxine – parathyroid hormone B. Parathyroid hormone - calcitonin C. Parathyroid hormone - thyrotropin D. Testosterone - progesterone E. Insulin – parathyroid hormone</p> <p>CS. Взаимодействие каких гормонов обеспечивает постоянный уровень кальция в крови (гомеостаз кальция)? A. Тироксин - паратгормон B. Паратгормон - кальцитонин C. Паратгормон - тиротропин D. Тестотерон - прогестерон E. Инсулин – паратгормон</p> <p>Ionii de calciu sunt deosebit de importanți pentru toate structurile din organism. Ei participă la formarea țesutului osos, la contractia musculară, la coagularea sângelui, la transmiterea impulsului nervos etc. Reglarea metabolismului calciului este asigurată de hormonii tiroidei și paratiroidelor. Calcitonina, secretată de celulele parafoliculare ale tiroidei, scade nivelul calciului în sânge și determină depunerea acestuia în oase. Parathormonul invers, stimulează mobilizarea calciului din oase și creșterea concentrației plasmatice a acestuia. Corect „B”.</p>
61.	<p>CS. Numărul glandelor paratiroide de regulă e de: A. 1 B. 2 - 4 C. 4 D. 7 - 8 E. 12</p>

SC. As usual the number of the parathyroid glands is:

- A. 1
- B. 2 - 4
- C. 4
- D. 7 - 8
- E. 12

CS. Количество паращитовидных желѐз в норме:

- A. 1
- B. 2 - 4
- C. 4
- D. 7 - 8
- E. 12

De regulă, glandele paratiroide sunt în număr de patru: două superioare și două inferioare, situate la polii lobilor tiroidieni. **Enunțul corect este „C”.**

62. CS. Cele mai mici sunt:

- A. Hipofiza
- B. Epifiza
- C. Glanda tiroida
- D. Glandele paratiroide
- E. Glanda timus

SC. The smallest glands are:

- A. Hypophysis
- B. Epiphysis
- C. Thyroid gland
- D. Parathyroid glands
- E. Thymus

CS. Самыми маленькими являются:

- A. Гипофиз
- B. Эпифиз
- C. Щитовидная железа
- D. Паращитовидные железы
- E. Вилочковая железа

Hipofiza are mărimea unei sămânțe de bob și o greutate de 0,4-0,6 g la adult. Masa glandei pineale (epifizei) la adult este de cca 0,2 g. Tiroida, cea mai voluminoasă glandă endocrină, cântărește cca 25g. Paratiroidele, patru glande mici, au o masă de 0,05 g fiecare. Suprarenale, situate deasupra polilor superiori al rinichilor, cântăresc fiecare câte 8-10 g. Timusul are o greutate de 12 g la nou-născut, iar greutatea maximă la pubertate este de 30-40 g, după ce urmează involuția naturală glandei. Deci, cele mai mici glande sunt paratiroidele, **enunțul corect fiind „D”.**

63. CS. Corpusculii Hassall se află în:

- A. Insulele Langerhans
- B. Substanța medulară a timusului
- C. Substanța medulară a suprarenalei
- D. Neurohipofiză
- E. Substanța corticală a timusului

SC. Hassall's corpuscles are located in:

- A. Islets of Langerhans
- B. Medulla of the thymus
- C. Medulla of the suprarenal glands

- D. Neurohypophysis
- E. Cortex of the thymus

CS. Тельца Hassall находятся в:

- A. Островках Langerhans
- B. Мозговое вещество тимуса
- C. Мозговое вещество надпочечников
- D. Нейрогипофиз
- E. Корковое вещество тимуса

Timusul, învelit într-o capsulă fibroasă, este împărțit prin septuri conjunctive în *lobuli*. Fiecare lobul prezintă două zone: *zona corticală* și *zona medulară*. Celulele epiteliale ale zonei corticale sunt de formă stelată cu numeroase prelungiri, care se interconectează, formând o rețea. În ochiurile rețelei de celule epiteliale se găsește un număr mare de limfocite (timocite). În zona medulară apar două structuri derivate din celule epiteliale: *corpusculii Hassal*, formați din celule epiteliale dispuse concentric, cu aspect de degenerescență și *cavități chistice*, captușite cu celule epiteliale columnare.

Enunțul corect este „B”.

64. CS. Hormonii insulelor pancreatice (Langerhans) reglează:

- A. Metabolismul lipidic
- B. Metabolismul proteic
- C. Metabolismul glucidic
- D. Metabolismul hidro-salin
- E. Metabolismul substanțelor minerale

SC. Hormones of the islets of Langerhans regulate:

- A. Lipid metabolism
- B. Protein metabolism
- C. Carbohydrate metabolism
- D. Water-solt metabolism
- E. Metabolism of the mineral substances

CS. Гормоны панкреатических островков (Langerhans) регулируют:

- A. Жировой (липидный) обмен
- B. Белковый обмен
- C. Углеводный обмен
- D. Водно-солевой обмен
- E. Обмен минеральных веществ

Partea endocrină a pancreasului este reprezentată de **insulele pancreatice ale lui Langerhans**, care sunt dispersate printre acinii pancreatici. Aceste insule reprezintă 4,5% din volumul total al glandei și încorporează o serie de celule producătoare de hormoni, printre care *celulele A* (sau alfa) producătoare de glucagon și *celulele B* (sau beta) producătoare de insulină. **Insulina**, primul hormon descoperit de un cercetător român (Nicolae Păulescu în 1921), intervine în reglarea metabolismului glucidic, iar insuficiența de secreție a acestuia conduce la apariția diabetului zaharat.

Enunțul corect este „C”.

65. CS. Glucagonul este secretat de:

- A. Celulele acinilor glandulari
- B. Celulele B ale insulelor Langerhans
- C. Celulele A ale insulelor Langerhans
- D. Celulele glandelor gastrice care secretă și HCL
- E. Celulele glandelor duodenale care secretă și secretina

SC. Glucagon is produced by:

- A. Cells of the pancreatic acini
- B. B-cells of the islets of Langerhans
- C. A-cells of the islets of Langerhans
- D. Cells of the gastric glands, which also produce HCL
- E. Cells of the duodenal glands, which also produce secretin

CS. Глюкагон вырабатывают:

- A. Клетки железистых ацинусов
- B. β - бэта клетки островков Langerhans)
- C. α – альфа клетки островков Langerhans
- D. Клетки желудочных желёз, выделяющие и HCl
- E. Клетки двенадцатиперстных желёз, выделяющие и секретин

Partea endocrină a pancreasului este reprezentată de **insulele pancreatice ale lui Langerhans**, care sunt dispersate printre acinii pancreatici. Aceste insule reprezintă 4,5% din volumul total al glandei și încorporează o serie de celule producătoare de hormoni, printre care *celulele A* (sau alfa) producătoare de glucagon și *celulele B* (sau beta) producătoare de insulină. **Insulina**, primul hormon descoperit de un cercetător român (Nicolae Păulescu în 1921), intervine în reglarea metabolismului glucidic, iar insuficiența de secreție a acestuia conduce la apariția diabetului zaharat. **Enunțul corect este „C”**.

66. CS. Pancreasul este o glandă:

- A. Exocrină
- B. Endocrină
- C. Mixtă
- D. Alveolară
- E. Alveolo-tubulară

SC. What kind of gland is the pancreas:

- A. Exocrine
- B. Endocrine
- C. Mixed
- D. Alveolar
- E. Alveolar-tubular

CS. Поджелудочная железа:

- A. Экзокринная
- B. Эндокринная
- C. Смешанная
- D. Альвеолярная
- E. Альвеолярно-трубчатая

Pancreasul, glandă anexă a tubului digestiv, este totodată și o glandă endocrină.

Partea exocrină a pancreasului este formată din acini pancreatici, care secretă sucul pancreatic bogat în enzime proteolitice.

Partea endocrină a glandei este reprezentată de insulele pancreatice ale lui Langerhans, care se găsesc risipite printre acinii pancreatici. **Enunțul corect este „C”**.

67. CS. Glandele suprarenale sunt situate:

- A. Deasupra polului superior al rinichiului
- B. La polul inferior al rinichiului
- C. Pe fața anterioară a rinichiului
- D. Pe fața posterioară a rinichiului
- E. La nivelul hilului renal

- SC. Suprarenal glands are located:**
- A. Above the superior pole of the kidney
 - B. At the inferior pole of the kidney
 - C. On the anterior surface of the kidney
 - D. On the posterior surface of the kidney
 - E. At the level of the renal hilum

CS. Надпочечники расположены:

- A. Над верхним полюсом почки
- B. У нижнего полюса почки
- C. На передней поверхности почки
- D. На задней поверхности почки
- E. На уровне почечных ворот

Glandele suprarenale au fost descrise pentru prima dată ca „glande situate pe rinichi” de către Bartolomeo Eustachio în 1564. Astfel, suprarenalele sunt situate la polii superiori ai celor doi rinichi, retroperitoneal, la nivelul vertebrelor XI-XII toracice. Suprarenala dreaptă are o formă aproape triunghiulară, dar cea stângă una semilunară. Fiecare suprarenală prezintă trei fețe: o față anterioară, o față posterioară și o față inferioară. **Enunțul corect este „A”.**

68. CS. Glandele suprarenale sunt situate:

- A. Pe față anterioară a rinichiului
- B. Pe față posterioară a rinichiului
- C. De-a lungul marginii laterale
- D. La nivelul hilului renal
- E. La polul superior al rinichiului

SC. Suprarenal glands are located:

- A. On the anterior surface of the kidney
- B. On the posterior surface of the kidney
- C. Along the lateral border of the kidney
- D. At the level of the renal hilum
- E. On the superior pole of the kidney

CS. Надпочечники расположены:

- A. На передней поверхности почки
- B. На задней поверхности почки
- C. По длине латерального края
- D. На уровне почечных ворот
- E. На верхнем полюсе почки

Glandele suprarenale au fost descrise pentru prima dată ca „glande situate pe rinichi” de către Bartolomeo Eustachio în 1564. Astfel, suprarenalele sunt situate la polii superiori ai celor doi rinichi, retroperitoneal, la nivelul vertebrelor XI-XII toracice. Suprarenala dreaptă are o formă aproape triunghiulară, dar cea stângă una semilunară. Fiecare suprarenală prezintă trei fețe: o față anterioară, o față posterioară și o față inferioară. **Enunțul corect este „E”.**

69. CM. Parenchimul suprarenalei constă din două părți care diferă una de alta:

- A. Structural
- B. Filogenetic
- C. Embriogenetic
- D. Funcțional
- E. Totul e incorect

MC. Parenchyma of the suprarenal glands consists of two parts, which differ from each other in:

- A. Structure
- B. Phylogenetic development

- C. Embryogenetic development
- D. Function
- E. Shape

СМ. Паренхима надпочечников состоит из 2-х разных частей, которые отличаются:

- A. По строению
- B. Филогенетически
- C. Эмбриологически
- D. Функционально
- E. Все неправильные

Parenchimul glandei suprarenale este alcătuit din două părți distincte, cu origine (embriogenetică), structură și funcții diferite. **Corticosuprarenala**, situată la exterior, reprezintă cca 4/5 din volumul glandei și este de origine mezodermică (se dezvoltă din mezodermul interrenal). Din punct de vedere structural este formată din trei părți: *zona glomerulară* (secretă hormonii mineralocorticoizi), *zona fasciculată* (secretă hormonii glucocorticoizi) și *zona reticulată* (secretă hormonii androgeni). **Medulosuprarenala**, situată în interior, este de origine ectodermică (se dezvoltă din crestele neurale) și secretă adrenalina și noradrenalina. **Enunțuri corecte sunt „A”, „C” și „D”**

70. **CS. Corticosuprarenala derivă din:**

- A. Celule mezodermale interrenale
- B. Celule ectodermale
- C. Celule entodermale
- D. Celule cromafine
- E. Toate incorecte

SC. Cortex of the suprarenal glands develops from:

- A. Mesodermal interrenal cells
- B. Ectodermal cells
- C. Endodermal cells
- D. Chromaffin cells
- E. Basophil cells

CS. Кортиковое вещество надпочечников происходит из:

- A. Интерренальных мезодермальных клеток
- B. Эктодермальных клеток
- C. Энтодермальных клеток
- D. Хромаффинных клеток
- E. Все неправильные

Corticosuprarenala este de origine *mezodermică*. Ea apare în a 5-a săptămână de gestație din celulele mezodermice (interrenale), situate între rădăcina mezenterului și creasta urogenitală. Corticosuprarenala ia naștere din două proliferații celulare succesive. Din masa primordială de celule mezodermice se dezvoltă *cortexul fetal*. Ulterior are loc o a doua proliferație de celule mezodermice, care va înconjura cortexul fetal dând naștere *cortexului adult* (sau permanent). În timpul vieții fetale cortexul fetal reprezintă 80% din masa totală a glandei, iar cortexul adult - 20%; suprarenala fetală nu prezintă zona medulară. Celulele cromafine (ale medulosuprarenalei) sunt prezente, dar sunt dispersate printre celulele cortexului fetal. Aceste celule cu origine în crestele neurale, ajung la nivelul suprarenalei în timpul primei proliferații celulare. După naștere cortexul fetal suferă o degenerare rapidă, ceea ce explică reducerea în volum a glandei în primele luni de la naștere la un sfert din dimensiuni. Dispariția cortexului fetal determină gruparea celulelor cromafine, care vor forma medulosuprarenala. **Enunțul corect este „A”.**

71.	<p>CS. Neuronii care și-au pierdut axonii și au căpătat proprietăți secretorii constituind medulosuprarenala sunt:</p> <p>A. Simpatici preganglionari B. Simpatici postganglionari C. Parasimpatici preganglionari D. Parasimpatici postganglionari E. Neuronii vegetativi din ganglionii spinali</p> <p>SC. Neurons of the medulla of the suprarenal glands, which lost their axons and gained secretory abilities are:</p> <p>A. Sympathetic preganglionic neurons B. Sympathetic postganglionic neurons C. Parasympathetic preganglionic neurons D. Parasympathetic postganglionic neurons E. Vegetative neurons of the spinal ganglia</p> <p>CS. Нейроны, потерявшие аксоны и приобретшие продуцирующие свойства мозгового вещества являются:</p> <p>A. Симпатические преганглионарные B. Симпатические постганглионарные C. Парасимпатические преганглионарные D. Парасимпатические постганглионарные E. Вегетативные нейроны из спинального узла</p> <p>Medulosuprarenala secretă hormoni (adrenalina și noradrenalina) cu acțiune asemănătoare stimulării simpaticului. Celulele medulosuprarenalei sunt <i>neuroni postganglionari</i> simpatici, care și-au pierdut axonii și au căpătat proprietăți secretorii; de aceea medulosuprarenala poate fi considerată ca un imens ganglion simpatic. Enunțul corect este „B”.</p>
72.	<p>CS. Medulosuprarenala secretă:</p> <p>A. Un amestec în proporție variabilă de aldosteron și cortizol B. Un amestec în proporție variabilă de aldosteron și adrenalină C. Un amestec în proporție variabilă de aldosteron și noradrenalină D. Un amestec în proporție variabilă de aldosteron și sexosteroizi E. Un amestec în proporție variabilă de adrenalină și noradrenalină</p> <p>SC. Medulla of the suprarenal glands produces:</p> <p>A. A mixture of variable proportions of the aldosterone and the cortisol B. A mixture of variable proportions of the aldosterone and the adrenaline C. A mixture of variable proportions of the aldosterone and the noradrenaline D. A mixture of variable proportions of the aldosterone and the androgens E. A mixture of variable proportions of the adrenaline and the noradrenaline</p> <p>CS. Мозговое вещество вырабатывает:</p> <p>A. Смесь в переменном соотношении альдостерона и кортизона B. Смесь в переменном соотношении альдостерона и адреналина C. Смесь в переменном соотношении альдостерона и норадrenalина D. Смесь в переменном соотношении альдостерона и секостероидов E. Смесь в переменном соотношении адреналина и норадrenalина</p> <p>Hormonii medulosuprarenalei sunt denumiți catecolamine; secreția medulosuprarenalei constă dintr-un amestec în proporție variată de <i>adrenalină</i> (sau epinefrină) și <i>noradrenalină</i> (sau norepinefrină). La om secreția de adrenalină reprezintă 80% din secreția de catecolamine. Efectele fiziologice ale catecolaminelor sunt asemănătoare cu cele ale stimulării simpaticului, fiind mediate de receptorii adrenergici (alfa și beta). Ambii hormoni (adrenalina și noradrenalina) determină o stare de alertă corticală; vasoconstricție arterială, urmată de</p>

	<p>hipertensiune arterială; hiperglicemie (creșterea nivelului glucozei în sânge), contracția sfincterelor digestive etc. Enunțul corect este „E”.</p>
73.	<p>CS. Aldosteronul este elaborat de:</p> <p>A. Substanța medulară a suprarenalei B. Zona glomerulară C. Zona fasciculată D. Zona reticulară E. Corpul galben</p> <p>SC. Aldosterone is produced by:</p> <p>A. Medulla of the suprarenal gland B. Zona glomerulosa C. Zona fasciculata D. Zona reticularis E. Corpus luteum</p> <p>CS. Альдостерон вырабатывает:</p> <p>A. Мозговое вещество надпочечников B. Клубочковая зона C. Пучковая зона D. Сетчатая зона E. Жёлтое тело</p> <p>Zona glomerulară a corticosuprarenalei secretă mineralocorticoizii. Cel mai activ dintre ei, <i>aldosteronul</i>, are efecte asupra echilibrului hidroelectrolitic, producând retenția de Na⁺ (prin schimburi de Na⁺ cu K⁺ și H⁺) în organism. Aldosteronul are rol important în reglarea presiunii sanguine. Enunțul corect este „B”.</p>
74.	<p>CS. Adrenalina este antagonistul:</p> <p>A. Progesteronului B. Aldosteronului C. Insulinei D. Tiroxinei E. Melatoninei</p> <p>SC. Adrenaline is the antagonist of:</p> <p>A. Progesterone B. Aldosterone C. Insulin D. Thyroxine E. Melatonin</p> <p>CS. Адреналин является антагонистом:</p> <p>A. Прогестерона B. Альдостерона C. Инсулина D. Тироксина E. Мелатонина</p> <p>Adrenalina determină <i>hiperglicemia</i> (creșterea nivelului glucozei în sânge) și este antagonistul insulinei. Insulina, din contra, scade cantitatea de glucoză în sânge (efect hipoglicemic) și susține utilizarea ei de către țesuturi. Enunțul corect este „C”.</p>

75.	<p>CS. Timusul atinge o dezvoltare maximă:</p> <p>A. La naștere B. La copii C. La pubertate (10 - 15 ani) D. La adulți E. La vârsta senilă</p> <p>SC. Thymus achieves its maximum development:</p> <p>A. In newborn B. In child C. At puberty (10 - 15 years) D. In adult E. In old person</p> <p>CS. Тимус достигает максимального развития:</p> <p>A. После рождения B. У детей C. В половой зрелости (10 – 15 лет) D. У взрослых E. В пожилом возрасте</p> <p>Timusul, localizat retrosternal, este un organ limfoid central, responsabil de maturarea limfocitelor T (timocite). El are și o funcție endocrină, secretând hormonii: <i>timulina</i>, <i>timozinele</i> și <i>timopoietina</i>. Se dezvoltă în copilărie, atingând un maximum de dezvoltare la pubertate, după care involuează. Enunțul corect este „C”.</p>
76.	<p>CS. Timusul are dezvoltare maximă:</p> <p>A. La naștere, după care involuează B. În viața intrauterină C. În copilărie D. La pubertate E. La vârste înaintate</p> <p>SC. Thymus achieves the highest development:</p> <p>A. In newborn, after that it atrophies B. During intrauterine development C. In childhood D. At puberty E. In old person</p> <p>CS. Тимус достигает максимального развития:</p> <p>A. После рождения, а затем наступает инволюция B. Во внутриутробной жизни C. В детстве D. В периоде половой зрелости E. В старческом возрасте</p> <p>La naștere timusul cântărește în jur de 15 g și continuă să crească până la vârsta de 10-12 ani (pubertate), când poate atinge dimensiuni maxime 30-40 g. După vârsta de 30 ani timusul involuează. Enunțul corect este „D”.</p>
77.	<p>CS. Masa cărei glande endocrine scade brusc în primele luni de viață:</p> <p>A. Epifizei B. Glandei suprarenale</p>

- C. Glandei tiroide
- D. Glandelor paratiroide
- E. Glandei timus

SC. Weight of which endocrine gland decreases suddenly during the first months of life:

- A. Epiphysis
- B. Suprarenal glands
- C. Thyroid gland
- D. Parathyroid glands
- E. Thymus

CS. Масса какой эндокринной железы резко уменьшается в первые месяцы жизни:

- A. Эпифиза
- B. Надпочечников
- C. Щитовидной железы
- D. Паратироидных желёз
- E. Вилочковой железы

Corticosuprarenala este de origine *mezodermică*. Ea apare în a 5-a săptămână de gestație din celulele mezodermice (interrenale), situate între rădăcina mezenterului și creasta urogenitală. Corticosuprarenala ia naștere din două proliferații celulare succesive. Din masa primordială de celule mezodermice se dezvoltă *cortexul fetal*. Ulterior are loc o a doua proliferație de celule mezodermice, care va înconjura cortexul fetal dând naștere *cortexului adult* (sau permanent). În timpul vieții fetale cortexul fetal reprezintă 80% din masa totală a glandei, iar cortexul adult - 20%.

Suprarenala fetală nu prezintă zona medulară. Celulele cromafine (ale medulosuprarenalei) sunt prezente, dar sunt dispersate printre celulele cortexului fetal. Aceste celule cu origine în crestele neurale, ajung la nivelul suprarenalei în timpul primei proliferații celulare. După naștere cortexul fetal suferă degenerare rapidă, ceea ce explică reducerea în volum a glandei în primele luni de la naștere *la un sfert din dimensiuni*.

Disparația cortexului fetal determină gruparea celulelor cromafine, care vor forma medulosuprarenala. **Enunțul corect este „B”.**

78. CS. Paraganglionii reprezintă glande endocrine mici, similare:

- A. Porțiunii corticale a suprarenalei
- B. Porțiunii medulare a suprarenalei
- C. Ganglionilor lanțului simpatic
- D. Glandelor paratiroide
- E. Corpului pineal

SC. Paraganglia represent small endocrine glands, similar:

- A. The cortex of the suprarenal gland
- B. The medulla of the suprarenal gland
- C. The ganglia of the sympathetic chain
- D. The parathyroid glands
- E. The pineal body

CS. Параганглии представляют малые эндокринные железы, подобные:

- A. Кортиковой части надпочечника
- B. Мозговой части надпочечника
- C. Узлам симпатического ствола
- D. Паратироидным железам
- E. Шишковидному телу

Paraganglionii cromafini (simpatici) sunt formațiuni glandulare mici, care iau naștere din crestele neurale (împreună cu medulosuprarenala și ganglionii nervoși simpatici). Celulele

cromafine, provenite din crestele neurale, prezente la nivelul paraganglionilor și medulosuprarenalei, sunt implicate în sinteza de catecolamine (adrenalină și noradrenalină); conțin în citoplasmă granule mici, ce se colorează cu bicromat de potasiu. Din acest motiv se numesc cromafine sau feocrome. Paraganglionii paraaortici sau *corpui paraaortici ai lui Zuckerkandl* sunt, de obicei, două mase mici de celule cromafine, situate pe flancurile aortei abdominale, lângă originea arterei mezenterice inferioare. Ei secretă adrenalină și noradrenalină. Ating maximă dezvoltare la făt, involuează în copilărie în raport cu maturarea medulosuprarenalei. Rareori pot fi sediul unor tumori (feocromocitoame).

Enunțul corect „B”.

Paraganglionii necromafini (parasimpatici) sau **glomii** (*glomera*) sunt chemoreceptori periferici (dar prezintă și rol secretor), stimulați de scăderea presiunii parțiale a O₂, creșterea presiunii parțiale a CO₂ și scăderea PH-lui în sângele arterial. Impulsurile aferente de la acești receptori sunt transmise sistemului nervos central pe calea nervului glosofaringian (de la corpul carotidian) sau pe calea nervului vag (de la corpui aortici); consecința stimulării lor fiind creșterea frecvenței și amplitudinii respirațiilor.

Corpul carotidian (*glomus caroticum*) este situat înapoia arterei carotide comune, în apropierea bifurcației acesteia; **corpui aortici** (*glomera aortica*) sunt localizați la nivelul cârjei aortei; *glomus jugulare* – la nivelul bulbului superior al venei jugulare interne; *glomus tympanicus* – în canaliculul timpanic al temporalului; *glomus coccygeum* – în porțiunea terminală a arterei sacrale mijlocii etc. Histologic glomii constau din două tipuri de celule: *celule glomice*, derivate din crestele neurale, cu rol de receptori și care eliberează o varietate de neurotransmițători (acetilcolină, dopamină etc.) și *celule de sprijin*. Terminologia Anatomica (1998) menționează **glomii** la sistemul cardiovascular și nu-i mai atribuie la glande endocrine.

79. CM. Glande endocrine centrale sunt:

- A. Paraganglionii
- B. Timusul
- C. Hipotalamusul
- D. Hipofiza
- E. Epifiza

MC. Central endocrine glands are, as follows:

- A. Paraganglia
- B. Thymus
- C. Hypothalamus
- D. Hypophysis
- E. Epiphysis

CM. Центральными эндокринными железами являются:

- A. Параганглии
- B. Тимус
- C. Гипоталамус
- D. Гипофиз
- E. Эпифиз

Sistemul endocrin este compus din mai multe glande, unele dintre ele fiind controlate de hipofiză, funcțiile căreia sunt reglate de hipotalamus.

Hipotalamusul este centrul superior al funcțiilor endocrine. Așadar, sistemul endocrin este constituit din:

- *formațiuni reglatoare centrale*: hipotalamusul (nucleii neurosecretori), hipofiza, epifiza;
- *glande endocrine periferice*: tiroida, paratiroidale, suprarenalele;
- *organe ce îndeplinesc funcții endocrine și neendocrine*: pancreasul, gonadele;
- *celule izolate producătoare de hormoni*: celule neuroendocrine ale sistemului APUD.

Enunțuri corecte sunt „C”, „D” și „E”.

80. **CM. Hormonii sunt secretați de:**

- A. Glandele endocrine
- B. Celulele sistemului APUD
- C. Sistemul nervos central
- D. Rinichi
- E. Splină

MC. Hormones are produced by:

- A. Endocrine glands
- B. APUD cells
- C. Central nervous system
- D. Kidneys
- E. Spleen

CS. Гормоны вырабатываются:

- A. Эндокринными железами
- B. Клетками APUD системы
- C. Центральной нервной системой
- D. Почками
- E. Селезёнкой

Hormonii secretați de glandele endocrine acționează specific, în cantități mici, la distanță de la locul de elaborare. Hormonii pot fi *efectori*, când acționează direct asupra țesuturilor și organelor țintă, și hormoni *tropi* (sau *glandulotropi*), care acționează indirect prin intermediul altor glande endocrine. Activitatea glandelor endocrine este completată și continuată prin activitatea unor grupuri de celule sau a unor celule solitare, diseminate în alte structuri decât glandele endocrine și care alcătuiesc **sistemul neuroendocrin difuz**, denumit până nu demult sistem **APUD** (*Amine Precursor Uptake and Decarboxilation*), ce produce amine biogene cu activitate endocrină locală (paracrină). **Enunțuri corecte sunt „A” și „B”.**

81. **CM. Glandele endocrine:**

- A. Au canale excretoare
- B. Sunt bine vascularizate
- C. Sunt de dimensiuni mici
- D. Au masa și dimensiunile mai mari la femei
- E. Funcționează mai intens în tinerețe și la persoanele de vârstă senilă

MC. Endocrine glands:

- A. Have excretory ducts
- B. They are well vascularized
- C. They are relatively small
- D. Their weights and sizes are larger in women
- E. They function more intensively in youth and in old age persons

CM. Эндокринные железы:

- A. Имеют выводные протоки
- B. Обильно кровоснабжаются
- C. Малого размера
- D. Масса и размеры наибольшие у женщин
- E. Наиболее интенсивно функционируют в молодом и пожилом возрасте

Glandele endocrine sau glandele cu secreție internă sunt glande lipsite de canale de excreție (spre deosebire de glandele exocrine). Ele sintetizează și eliberează direct în circulația sangvină substanțe chimice, numite **hormoni**. Glandele endocrine au dimensiuni relativ mici, dar prezintă o bogată vascularizație și inervație. **Enunțuri corecte sunt „B”, „C” și „D”.**

82.	<p>CM. Lobul posterior al hipofizei constă din:</p> <p>A. Celule neurogliale (pituicite) B. Fibre nervoase, care alcătuiesc tractul hipotalamohipofizar C. Corpusculii neurosecretori Herring D. Endocrinocite cromafile E. Endocrinocite bazofile</p> <p>MC. Posterior lobe of the hypophysis consists of:</p> <p>A. Neuroglial cells (pituicytes) B. Nerve fibres, which form the hypothalamo-hypophyseal tract C. Neurosecretory corpuscles of Herring D. Chromaffin endocrinocytes E. Basophil endocrinocytes</p> <p>СМ. Задняя доля гипофиза состоит из:</p> <p>A. Нейроглиальных клеток (питуцитов) B. Нервных волокон, которые составляют гипоталамогипофизарный тракт C. Нейросекреторных телец Неринга D. Хромоффиных эндокриноцитов E. Базофильных эндокриноцитов</p> <p>Lobul posterior al hipofizei constă din celule neurogliale, numite pituicite și fibre nervoase care formează tractul hipotalamohipofizar. De-a lungul acestor fibre nervoase amielinice se găsesc zone dilatate, de formă butonată, denumite corpusculi de acumulare a neurosecreției (sau corpusculii Herring). Corpusculii Herring conțin vezicule neurosecretorii, în care se acumulează ocitocina și vasopresina, hormoni secretați de nucleii supraoptic și paraventricular ai hipotalamusului. Enunțuri corecte sunt „A”, „B” și „C”.</p>
83.	<p>CS. Hipofiza se unește cu hipotalamusul prin:</p> <p>A. Infundibul B. Tractul optic C. Dura mater D. Fasciculul mamilotalamic E. Fasciculul longitudinal medial</p> <p>SC. Hypophysis connects with hypothalamus by:</p> <p>A. Infundibulum B. Optic tract C. Dura mater D. Mammillothalamic tract E. Medial longitudinal fasciculus</p> <p>CS. Гипофиз соединяется с гипоталамусом через:</p> <p>A. Воронку B. Зрительный тракт C. Твёрдую мозговую оболочку D. Сосочковоталамический пучок E. Медиальный продольный пучок</p> <p>Hipofiza sau glanda pituitară se prezintă ca un apendice cerebral, atașată la fața ventrală a hipotalamusului prin tija hipofizară sau infundibul. Enunțul corect este „A”.</p>
84.	<p>CM. În lobul posterior al hipofizei se acumulează:</p> <p>A. Prolactina B. Vasopresina C. Oxitocina</p>

- D. Somatotropina
- E. Tirotropina

MC. Posterior lobe of the hypophysis is a storage of:

- A. Prolactin
- B. Vasopressin
- C. Oxytocin
- D. Somatotropin
- E. Thyrotropin

CM. В задней доли гипофиза накапливается:

- A. Пролактин
- B. Вазопрессин
- C. Окситоцин
- D. Соматотропин
- E. Тиротропин

Neurohipofiza reprezintă cca 25% din masa și volumul hipofizei. Constă din lobul posterior sau nervos (*lobus nervosus*) și tija hipofizară (*infundibulum*). Parenchimul ei cuprinde pituicite, fibre nervoase amielinice și corpusculi acumulativi Herring. Corpusculii Herring conțin vezicule neurosecretorii, în care se acumulează ocitocina și vasopresina, hormoni secretati de nucleii supraoptic și paraventricular ai hipotalamusului. **Corecte „B” și „C”.**

85. CM. Oxitocina e produsă de:

- A. Magnocelulara hipotalamusului
- B. Nucleul supraoptic al hipotalamusului anterior
- C. Adenohipofiză
- D. Epifiză
- E. Nucleul paraventricular al hipotalamusului anterior

MC. Oxytocin is produced by:

- A. Hypothalamic magnocellular system
- B. Supraoptic nucleus of the anterior hypothalamus
- C. Adenohypophysis
- D. Epiphysis
- E. Paraventricular nucleus of the anterior hypothalamus

CM. Окситоцин продуцирует:

- A. Pars cellularis magna гипоталамуса
- B. Супраоптическое ядро переднего гипоталамуса
- C. Аденогипофиз
- D. Эпифиз
- E. Паравентрикулярное ядро переднего гипоталамуса

*Sistemul magnocelular hipotalamic este constituit din neuronii magnocelulari ai nucleilor supraoptic și paraventricular, ce secretă ocitocina și vasopresina, care se acumulează în lobul posterior al hipofizei. La om sinteza vasopresinei (hormonului antidiuretic sau ADH) are loc mai cu seamă în nucleul supraoptic, pe când producția ocitocinei predomină în nucleul paraventricular. Sistemul parvocelular hipotalamic cuprinde nucleul arcuat sau infundibular, nucleul ventromedial și nucleul dorsomedal ai hipotalamusului, neuronii cărora produc liberine (stimulează producția hormonilor de către lobul anterior al hipofizei) și statine (inhibă funcțiile adenohipofizei). **Enunțuri corecte sunt „B” și „E”.***

86. CS. Vasopresina (hormonul antidiuretic) e produsă de:

- A. Nucleul paraventricular al hipotalamusului anterior
- B. Magnocelulara hipotalamusului

- C. Adenohipofiză
- D. Neurohipofiză
- E. Glanda tiroidă

SC. Vasopressin (antidiuretic hormone, ADH) is produced by:

- A. Paraventricular nucleus of the anterior hypothalamus
- B. Hypothalamic magnocellular system
- C. Adenohypophysis
- D. Neurohypophysis
- E. Thyroid gland

CS. Вазопресин (антидиуретический гормон) продуцирует:

- A. Паравентрикулярное ядро переднего гипоталамуса
- B. Pars celularis magna гипоталамуса
- C. Аденогипофиз
- D. Нейрогипофиз
- E. Щитовидная железа

*Sistemul magnocelular hipotalamic este constituit din neuronii magnocelulari ai nucleilor supraoptic și paraventricular, ce secretă ocitocina și vasopresina, care se acumulează în lobul posterior al hipofizei. La om sinteza vasopresinei (hormonului antidiuretic sau ADH) are loc mai cu seamă în nucleul supraoptic, pe când producția ocitocinei predomină în nucleul paraventricular. Sistemul parvocelular hipotalamic cuprinde nucleul arcuat sau infundibular, nucleul ventromedial și nucleul dorsomedial ai hipotalamusului, neuronii cărora produc liberine (stimulează producția hormonilor de către lobul anterior al hipofizei) și statine (inhibă funcțiile adenohipofizei). **Enunțul corect este „A”.***

87. CS. Ce formă are epifiza:

- A. Ovală
- B. Sferică
- C. Conică
- D. Infundibuliformă
- E. Piriformă

SC. What is the shape of the epiphysis:

- A. Ovoid
- B. Spheroid
- C. Conoid
- D. Infundibuliform
- E. Pear-shaped

CS. Какую форму имеет эпифиз?

- A. Овальную
- B. Шаровидную
- C. Коническую
- D. Воронкообразную
- E. Грушевидную

*Epifiza sau glanda pineală este o formațiune nepereche, de forma conică (forma unui con de pin) și o greutate de aproximativ de 0,2 g, situată între coliculi cvadrigemeni superiori ai mezencefalului. **Enunțul corect este „C”.***

88. CM. Fața posterolaterală a lobilor glandei tiroide vine in adiacență cu:

- A. Porțiunea laringiană a faringelui
- B. Esofagul
- C. Artera carotidă comună

- D. Nervul laringian recurent
- E. Nervul frenic

MC. Posterolateral surfaces of the lobes of the thyroid gland come in contact with:

- A. Laryngeal part of the pharynx
- B. Oesophagus
- C. Common carotid artery
- D. Recurrent laryngeal nerve
- E. Phrenic nerve

СМ. Заднебоковая поверхность долей щитовидной железы соприкасается с:

- A. Гортанной частью глотки
- B. Пищеводом
- C. Общей сонной артерией
- D. Возвратным гортанным нервом
- E. Диафрагмальным нервом

Glanda tiroidă este situată la nivelul gâtului, pe fața anterioară a părții superioare a traheii și a laringelui. Fețele posterolaterale ale lobilor glandei tiroide aderă la trahee, laringe, esofag și faringe (porțiunea laringiană). Ele vin în raport și cu mănunchiul neurovascular al gâtului (artera carotidă comună, vena jugulară internă, nervul vag). Nervul laringian recurent (ramură a nervului vag) are traiect în proximitate strânsă cu glanda tiroidă, determinând paralizia coardelor vocale ca efect secundar în chirurgia tiroidei. **Enunțuri corecte „A”, „B”, „C” și „D”.**

89. СМ. Anterior glanda tiroidă vine în adiacență cu:

- A. Mușchii infrahioidieni
- B. Foița superficială a fasciei gâtului
- C. Foița pretraheală a fasciei gâtului
- D. Vena cavă superioară
- E. Nervul hipoglos

MC. In front the thyroid gland comes in contact with:

- A. Infrahyoid muscles
- B. Superficial layer of the cervical fascia
- C. Pretracheal layer of the cervical fascia
- D. Superior vena cava
- E. Hypoglossal nerve

СМ. Спереди от щитовидной железы находятся:

- A. Подподъязычные мышцы
- B. Поверхностная пластинка шейной фасции
- C. Претрахеальная пластинка шейной фасции
- D. Верхняя полая вена
- E. Подъязычный нерв

Anterior glanda tiroidă este acoperită de mușchii infrahioidieni (sternohiod, sternotiroid și omohioid), precum și de lamele superficială și pretraheală ale fasciei gâtului. Capsula fibroasă a glandei este o dependență a lamelei pretraheale a fasciei gâtului. (După PNA (1955) și TA (1998) fascia gâtului (*fascia cervicalis s. fascia colli*) prezintă trei lamele (sau foițe): lamela superficială, lamela pretraheală și lamela prevertebrală.) **Enunțuri corecte sunt „A”, „B” și „C”.** Între capsula fibroasă și capsula proprie a glandei, se află posterior glandele paratiroide.

90. СМ. Istmul glandei tiroide se află la nivelul:

- A. Semiinelelor II - III ale traheei
- B. Uneori semiinelului I al traheei

- C. Uneori la nivelul arcului cartilajului cricoid
- D. Marginii inferioare a lamelor cartilajului tiroid
- E. Osului hioid

MC. Isthmus of the thyroid gland lies at the level of:

- A. The 2nd– 3rd tracheal rings
- B. Sometimes at the level of the 1st tracheal ring
- C. The arch of the cricoid cartilage
- D. The inferior border of the laminae of the thyroid cartilage
- E. The hyoid bone

СМ. Перешеек щитовидной железы находится на уровне:

- A. II и III полукольцевых хрящей трахеи
- B. Иногда I хрящевого полукольца трахеи
- C. Иногда на уровне дуги перстневидного хряща
- D. Нижнего края пластинок щитовидного хряща
- E. Подъязычной кости

Istmul glandei tiroide se află la nivelul semiinelelor II-III ale traheii. Uneori poate atinge semiinelul I al traheii sau chiar arcul cartilajului cricoid. **Enunțuri corecte „A”, „B” și „C”.**

91. СМ. Tiroida este glanda endocrină:

- A. Mai mare la bărbat decât la femeie
- B. Cea mai voluminoasă
- C. Pară
- D. Impară
- E. Cea mai mică

MC. Thyroid gland is:

- A. Larger in male than in female
- B. The largest endocrine gland
- C. A paired gland
- D. A unpaired gland
- E. The smallest endocrine gland

СМ. Щитовидная железа:

- A. Больше у мужчин, чем у женщин
- B. Самая объёмистая
- C. Парная
- D. Непарная
- E. Самая маленькая

Glanda tiroidă este cea mai mare glandă a sistemului endocrin uman, atingând o greutate de 15-30 g la adult (este mai mare la femeie decât la bărbat). Este o glandă nepereche situată în regiunea anterioară a gâtului.

Enunțuri corecte sunt „B” și „D”.

92. СМ. Culoarea glandelor paratiroide e:

- A. Brună – roșietică
- B. Roză-pală (la copii)
- C. Brună-gălbuie (la adulți)
- D. Cenușie-roză
- E. Albicioasă

MC. The colour of the parathyroid glands is:

- A. Reddish - brown
- B. Pale pink (in child)
- C. Yellowish - brown (in adult)

- D. Pinkish - grey
- E. Whitish

СМ. Цвет околощитовидных желёз:

- A. Тёмно-красный
- B. Бледно-розовый (у детей)
- C. Желтовато-коричневый (у взрослых)
- D. Серовато-розовый
- E. Белесоватый

Paratiroidele sunt formațiuni mici de formă ovoidă, culoarea cărora variază între roz-pală (la copii) și brună-gălbuie (la adulți). *Enunțuri corecte sunt „B” și „C”.*

93. CS. Glandele paratiroide, de regulă, se localizează:

- A. Pe fața anterioară a glandei tiroide
- B. Pe fața posterioară, câte 2 pe fiecare lob al tiroidei
- C. Pe fața posterioară a timusului
- D. Pe fața posterioară a pericardului
- E. În grosimea parenchimului glandei tiroide

SC. Parathyroid glands usually are located:

- A. On the anterior surface of the thyroid gland
- B. Two in number on the posterior surface of each lobe of the thyroid gland
- C. On the posterior surface of the thymus
- D. On the posterior surface of the pericardium
- E. In the thickness of the thyroid gland

CS. Околощитовидные железы обычно локализуются на:

- A. Передней поверхности щитовидной железы
- B. Задней поверхности, по две на каждой доле щитовидной железы
- C. Задней поверхности тимуса
- D. Задней поверхности перикарда
- E. В толще паренхимы щитовидной железы

Glandele paratiroide sunt cele mai mici glande cu secreție internă, având masa de aproximativ 0,05 g fiecare. În număr de patru, două superioare și două inferioare, se află pe fața posterioară a fiecăruia din lobi glandei tiroide. *Enunțul corect este „B”.*

94. CS. Insulele pancreatice (Langerhans) se localizează preponderent în:

- A. Regiunea capului pancreasului
- B. Corpul pancreasului
- C. Regiunea caudală
- D. Toate porțiunile pancreasului
- E. Regiunea tuberozității omentale a pancreasului

SC. Islets of Langerhans are prevalent located in:

- A. The region of the head of the pancreas
- B. The body of the pancreas
- C. The region of the tail of the pancreas
- D. All over the pancreas
- E. In the region of the tuber omentale of the pancreas

CS. Панкреатические островки (Langerhans) локализуются с преобладанием в:

- A. Области головки поджелудочной железы
- B. Теле поджелудочной железы
- C. Области хвоста
- D. Во всех частях поджелудочной железы
- E. Области сальниковой бугристости поджелудочной железы

	<p>Insulele pancreatice, descoperite de Paul Langerhans în 1868, sunt răspândite difuz printre acinii pancreasului exocrin. Coadă pancreasului prezintă cele mai multe insule pancreatice. Enunțul corect este „C”.</p>
<p>95.</p>	<p>CM. Insulele Langerhans elaborează hormonii:</p> <p>A. Glucagonul B. Insulina C. Somatostatina D. Oxitocina E. Melatonina</p> <p>MC. Islets of Langerhans produce the hormones:</p> <p>A. Glucagon B. Insulin C. Somatostatin D. Oxytocin E. Melatonin</p> <p>CM. Островки Langerhans вырабатывают гормоны:</p> <p>A. Глюкагон B. Инсулин C. Соматостатин D. Окситоцин E. Мелатонин</p> <p>Insulele pancreatice Langerhans, situate printre acinii pancreatici exocrini, sunt formate din mai multe tipuri de celule: 1) <i>celule α</i> (alfa) secretă glucagonul; 2) <i>celule β</i> (beta) secretă insulina; 3) <i>celule δ</i> (delta), la rândul său, secretă somatostatina etc. Enunțuri corecte sunt „A”, „B” și „C”. Oxitocina este secretată de neuronii magnocelulari hipotalamici și depozitată în neurohipofiză; melatonina este hormonul epifizei.</p>
<p>96.</p>	<p>CM. Parenchimul tiroidei e reprezentat de:</p> <p>A. Lobuli B. Foliculi C. Acini D. Segmente E. Lobi</p> <p>MC. Parenchyma of the thyroid gland consists of:</p> <p>A. Lobules B. Follicles C. Acini D. Segments E. Lobes</p> <p>CM. Паренхима щитовидной железы представлена:</p> <p>A. Дольками B. Фолликулами C. Ацинами D. Сегментами E. Долями</p> <p>Tiroida este compartimentată în <i>lobuli</i> prin septele conjunctive ale stromei. La nivelul lobulilor celulele sunt organizate în foliculi. <i>Foliculii tiroidieni</i> sunt formațiuni veziculoase, mărginite de un strat de celule epiteliale (foliculare), conținând un lichid vâscos numit coloid. Celulele foliculare (tirocitele) produc hormonii iodați ai tiroidei – tiroxina și triiodtironina. În stroma interfoliculară se găsesc celulele parafoliculare (celule C), ce secretă calcitonina. Enunțuri corecte sunt „A” și „B”.</p>

<p>97.</p>	<p>CS. Polul superior al lobilor glandei tiroide se plasează: A. Mai sus de marginea superioară a lamei cartilajului tiroid B. Mai jos de marginea superioară a lamei cartilajului tiroid C. Lateral de arcul cartilajului cricoid D. Anterior de marginea superioară a lamei cartilajului tiroid E. Posterior de marginea superioară a lamei cartilajului tiroid</p> <p>SC. Superior poles of the lobes of the thyroid gland are situated: A. Above the superior border of the laminae of the thyroid cartilage B. Below the superior border of the laminae of the thyroid cartilage C. Laterally to the arch of the cricoid cartilage D. In front of the superior border of the laminae of the thyroid cartilage E. Behind of the superior border of the laminae of the thyroid cartilage</p> <p>CS. Верхний полюс долей щитовидной железы размещается: A. Выше верхнего края пластинки щитовидного хряща B. Ниже верхнего края пластинки щитовидного хряща C. Латерально от дуги перстневидного хряща D. Спереди верхнего края пластинки щитовидного хряща E. Позади верхнего края пластинки щитовидного хряща</p> <p>Lobii glandei tiroide au formă conică, baza căroră corespund semiinelelor IV-V ale traheii, iar fețele lor posteromediale sunt adiacente cartilajului cricoid al laringelui. Vârfurile lobilor diverg lateral și ating <i>liniile oblice</i> ale lamelor cartilajului tiroid, deci enunțul corect este „B”.</p>
<p>98.</p>	<p>CM. Glanda tiroidă se află: A. În partea posterioară a gâtului B. În partea anterioară a gâtului C. La nivelul laringelui D. La nivelul porțiunii superioare a traheei E. La nivelul aperturii superioare a toracelui</p> <p>MC. Thyroid gland is located: A. In the posterior region of the neck B. In the anterior region of the neck C. At the level of the larynx D. At the level of the upper part of the trachea E. At the level of the superior aperture of the thorax</p> <p>CM. Щитовидная железа находится: A. В задней части шеи B. В передней части шеи C. На уровне гортани D. На уровне верхней части трахеи E. На уровне верхней апертуры грудной клетки</p> <p>Glanda tiroidă este situată la nivelul gâtului, pe fața anterioară a părții superioare a traheii și a laringelui. Enunțuri corecte sunt „B”, „C” și „D”.</p>
<p>99.</p>	<p>CM. Glandele suprarenale au formă de: A. Romb B. Con C. Ce-a dreaptă - de triunghi D. Ce-a stângă - de semilună E. Dreptunghi</p>

MC. Suprarenal glands are:

- A. Rhomboid in shape
- B. Conic in shape
- C. The right adrenal gland is triangular in shape
- D. The left adrenal gland is semilunar in shape
- E. Square in shape

CM. Надпочечники имеют форму:

- A. Ромбовидную
- B. Коническую
- C. Правая - треугольную
- D. Левая - полулунную
- E. Прямоугольную

Suprarenalele sunt situate la polii superiori ai rinichilor. Suprarenala dreaptă are formă triunghiulară (84%), mai rar semilunară (16%); suprarenala stângă mai des are formă semilunară (68%) și mai rar triunghiulară (32%). *Enunțuri corecte sunt „C” și „D”.*

100. CM. Suprarenala dreaptă vine în raport:

- A. Posterior cu diafragma
- B. Anterior cu ficatul și duodenul
- C. Medial cu stomacul
- D. Inferior cu polul superior al rinichiului
- E. Lateral cu vena cavă inferioară

MC. The right suprarenal gland comes in contact:

- A. Posteriorly with the diaphragm
- B. Anteriorly with the liver and the duodenum
- C. Medially with the stomach
- D. Inferiorly with the superior pole of the kidney
- E. Laterally with the inferior vena cava

CM. Правый надпочечник соприкасается:

- A. Сзади с диафрагмой
- B. Спереди с печенью и двенадцатиперстной кишкой
- C. Медиально с желудком
- D. Снизу с верхним полюсом почки
- E. Латерально с нижней полой веной

Suprarenala dreaptă, situată la polul superior al rinichiului drept, vine în adiacență cu diafragma (posterior) și cu lobul drept al ficatului (anterior). Uneori, polul inferior al glandei vine în contact cu duodenul. Marginea medială a suprarenalei este în raport cu vena cavă inferioară, prezentând uneori o prelungire situată posterior de aceasta. *Enunțuri corecte sunt „A”, „B” și „D”.*

101. CM. Suprarenala stângă vine în contact:

- A. Posterior cu diafragma
- B. Medial cu aorta
- C. Inferior cu polul superior al rinichiului stâng și marginea lui medială
- D. Anterior cu porțiunea caudală a pancreasului și partea cardinală a stomacului
- E. Lateral cu colonul sigmoid

MC. The left suprarenal gland comes in contact:

- A. Posteriorly with the diaphragm
- B. Medially with the aorta
- C. Inferiorly with the superior pole of the left kidney and its medial border

- D. Anteriorly with the tail of the pancreas and the cardiac part of the stomach
E. Laterally with the sigmoid colon

СМ. Левый надпочечник соприкасается:

- A. Сзади с диафрагмой
B. Медиально с аортой
C. Снизу с верхним полюсом левой почки и его медиального края
D. Спереди с каудальной частью поджелудочной железы и кардиальной частью желудка
E. Латерально с сигмовидной кишкой

Suprarenala stângă, de formă semilunară, este localizată la polul superior al rinichiului stâng (uneori glanda este situată mai degrabă medial decât deasupra rinichiului, polul inferior al glandei venind în contact cu pediculul renal). Fața posterioară vine în raport cu diafragma, iar fața anterioară - cu stomacul (prin intermediul bursei omentale), pancreasul și pediculul splenic. Marginea medială a suprarenalei are raporturi mediate cu aorta abdominală, fiind situată la 1-2 cm de aceasta.

Enunțuri corecte sunt „A”, „B”, „C” și „D”.

102. СМ. Ambele suprarenale se află:

- A. Între foițele peritoneului
B. În capsula adipoasă pararenală
C. Între lamele fasciei renale
D. Între elementele hilului renal
E. Sub capsula fibroasă a rinichiului

MC. Both suprarenal glands are located:

- A. Between two layers of the peritoneum
B. In the pararenal adipose tissue
C. Between two layers of the renal fascia
D. Between the elements of the renal hilum
E. Under the fibrous capsule of the kidney

СМ. Оба надпочечника находятся:

- A. Между листками брюшины
B. В околопочечной жировой капсуле
C. Между пластинками почечной фасции
D. Между элементами ворот почки
E. Под фиброзной капсулой почки

Ambele suprarenale sunt situate în loja renală, fiind înconjurate de grăsimea perirenală. Foițele (lamele) anterioară și posterioară ale fasciei renale depășesc în sus glanda suprarenală și se fixează de diafragm. Între cele două lame se formează un sept reno-suprarenal, care separă rinichiul de glanda suprarenală.

Enunțuri corecte sunt „B” și „C”.

103. СМ. Fețele glandei suprarenale:

- A. Posterioară
B. Anterioară
C. Medială
D. Inferioară
E. Laterală

MC. The surfaces of the suprarenal gland are, as follows:

- A. Posterior
B. Anterior

- C. Medial
- D. Inferior
- E. Lateral

СМ. Поверхности надпочечников:

- A. Задняя
- B. Передняя
- C. Медиальная
- D. Нижняя
- E. Латеральная

Suprarenala dreaptă are o formă aproape triunghiulară, dar cea stângă una semilunară. Fiecare suprarenală prezintă trei fețe: o *față anterioară*, o *față posterioară* și o *față inferioară*. **Enunțuri corecte sunt „A”, „B” și „D”.**

104. СМ. Corticosuprarenala constă din:

- A. Substanța medulară
- B. Insulele Langerhans
- C. Zona glomerulară
- D. Zona fasciculară
- E. Zona reticulară

MC. Adrenal cortex consists of:

- A. Medulla
- B. Islets of Langerhans
- C. Zona glomerulosa
- D. Zona fasciculata
- E. Zona reticularis

СМ. Корковое вещество надпочечников состоит из:

- A. Мозгового вещества
- B. Островков Langerhans
- C. Клубочковой зоны
- D. Пучковой зоны
- E. Сетчатой зоны

Structura microscopică a corticosuprarenalei este neomogenă, permițând descrierea a trei zone distincte cu individualitate morfologică și hormonală: zona glomerulară (produce mineralocorticoizi), zona fasciculată (secretă glucocorticoizi) și zona reticulată (produce hormoni sexuali). **Enunțuri corecte sunt „C”, „D” și „E”.**

105. СМ. Glandele endocrine, care includ două părți componente, diferite morfofuncțional, filo- și ontogenetic:

- A. Glanda tiroidă
- B. Hipofiza
- C. Epifiza
- D. Glanda suprarenală
- E. Glanda timus

MC. Endocrine glands which consist of two different parts (morphofunctional parts, phylo- and ontogenetic parts) are, as follows:

- A. Thyroid gland
- B. Hypophysis
- C. Epiphysis
- D. Suprarenal glands
- E. Thymus

СМ. Эндокринные железы включающие две составные части, отличающиеся морфофункционально, фило- и онтогенетически:

- A. Щитовидная железа
- B. Гипофиз
- C. Эпифиз
- D. Надпочечник
- E. Вилочковая железа

Suprarenalele sunt constituite din două părți distincte din punct de vedere structural, funcțional și embriologic: corticosuprarenala și medulosuprarenala. Corticosuprarenala are origine embriologică mezodermică, în timp ce medulosuprarenala are origine neuroectodermică, provenind din crestele neurale. Hipofiza constă din două *formațiuni ectoderme* cu origini diferite. Lobul anterior se dezvoltă din epiteliul stomodeumului (precursorul cavității bucale), iar lobul posterior, de origine nervoasă, este un derivat al diencefalului. Cele două populații celulare ale glandei tiroide au origine embriologică diferită: *celulele foliculare* provin din endodermul tubului digestiv primar, iar *celulele parafoliculare* au origine neuroectodermică, provenind din crestele neurale. **Corecte „A”, „B” și „D”.**

106. СМ. Medulosuprarenala secretă:

- A. Corticosteron
- B. Hormoni androgeni
- C. Estrogen
- D. Adrenalină
- E. Noradrenalină

MC. Adrenal medulla produces:

- A. Corticosterone
- B. Androgen hormones
- C. Estrogen
- D. Adrenaline
- E. Noradrenaline

СМ. Мозговое вещество надпочечников вырабатывает:

- A. Кортикостерон
- B. Андрогены
- C. Эстроген (фолликулин)
- D. Адреналин
- E. Норадреналин

Medulosuprarenala produce hormoni numiți catecolamine: adrenalină (sau epinefrină) și noradrenalină (sau norepinefrină). **Enunțuri corecte sunt „D” și „E”.**

107. СМ. Hipertensiunea arterială poate fi provocată de:

- A. Glucagon
- B. Adrenalină
- C. Noradrenalină
- D. Vasopresină
- E. Oxitocină

MC. High blood pressure can be caused by:

- A. Glucagon
- B. Adrenaline
- C. Noradrenaline
- D. Vasopressin
- E. Oxytocin

СМ. Артериальную гипертензию можно спровоцировать:

- A. Глюкагоном
- B. Адреналином
- C. Норадреналином
- D. Вазопрессином
- E. Окситоцином

Adrenalina și *noradrenalina*, hormoni secretați în situații de stres, determină creșterea frecvenței cardiace, vasoconstricție urmată de hipertensiune arterială, hiperglicemie etc.

Vasopresina (hormonul antidiuretic sau ADH) reglează reabsorbția apei la nivel renal; de asemenea determină creșterea rezistenței periferice vasculare (vasoconstricție), ceea ce are ca urmare creșterea tensiunii arteriale. La persoanele sănătoase ADH are un efect presor minim, dar devine un mecanism compensator important în caz de șoc hipovolemic. **Enunțuri corecte sunt „B”, „C” și „D”.**

108. СМ. Parenchimul timusului constă din:

- A. Substanță compactă
- B. Substanță corticală
- C. Substanță medulară
- D. Substanță spongioasă
- E. Substanță cenușie

MC. Parenchyma of the thymus consists of:

- A. Compact substance
- B. Cortex
- C. Medulla
- D. Spongy substance
- E. Gray matter

СМ. Паренхима тимуса состоит из:

- A. Компактного вещества
- B. Кортикового вещества
- C. Мозгового вещества
- D. Губчатого вещества
- E. Серого вещества

Timusul, organ limfoid primar, învelit într-o capsulă fibroasă, este împărțit prin septuri conjunctive în *lobuli*. Fiecare lobul prezintă două zone distincte: *zona corticală* și *zona medulară*. Zona corticală periferică, mai închisă la culoare, conține celulele epiteliale și un număr mare de limfocite (timocite). Zona medulară centrală, mai deschisă la culoare, conține celulele epiteliale și corpusculi Hassal – structuri sferice sau ovoide, formate din celule turtite concentrice, rezultate din degenerarea celulelor reticulo-epiteliale. Semnificația lor nu este cunoscută. Studiile histochemice susțin că acești corpusculi produc hormoni timici (timozina și timopoiatina). **Enunțuri corecte sunt „B” și „C”.**

109. CS. Timusul e situat în mediastinul (PNA):

- A. Anterior
- B. Posterior
- C. Superior
- D. Inferior (porțiunea anterioară)
- E. Inferior (porțiunea medie)

SC. In which part of the mediastinum (PNA) is the thymus located:

- A. Anterior
- B. Posterior
- C. Superior

- D. Inferior (anterior part)
- E. Inferior (middle part)

CS. Тимус расположен в средостении ПНА:

- A. Переднем
- B. Заднем
- C. Верхнем
- D. Нижнем (передняя часть)
- E. Нижнем (средняя часть)

Timusul este un organ bilobat, situat în spatele sternului, în **mediastinul superior**. Tot în mediastinul superior, în spatele timusului, se află venele brahiocefalice și porțiunea superioară a venei cave superioare; aorta ascendentă; cârja aortei și vasele care pleacă de la ea (trunchiul brahiocefalic, artera carotidă comună stângă, artera subclaviculară stângă); trunchiul pulmonar; nervii vagi, frenici etc. **Enunțul corect este „C”**. (După PNA (1955) mediastinul se împarte în mediastinul superior și inferior; cel inferior, la rândul său, se divide în anterior, mediu și posterior.)

110. CM. Timusul constă din lobii:

- A. Superior
- B. Inferior
- C. Drept
- D. Stâng
- E. Intermediar

MC. Thymus consists of the following lobes:

- A. Superior
- B. Inferior
- C. Right
- D. Left
- E. Intermediate

CM. Тимус состоит из долей:

- A. Верхняя
- B. Нижняя
- C. Правая
- D. Левая
- E. Промежуточная

Timusul constă din doi lobi inegali, drept și stâng, care pot fi uniți pe linie mediană. Este localizat parțial în torace (mediastinul superior), parțial la nivelul gâtului. **Enunțuri corecte sunt „C” și „D”**.

111. CM. Timusul este un organ:

- A. Limfoid
- B. Imunitar periferic
- C. Imunitar central
- D. Cavitar
- E. Digestiv

MC. What kind of organ is the thymus:

- A. Lymphoid organ
- B. Peripheral immune organ
- C. Central immune organ
- D. Cavitory organ
- E. Digestive organ

СМ. Тимус представляет орган:

- A. Лимфоидный
- B. Периферической иммунной системы
- C. Центральной иммунной системы
- D. Пальей
- E. Пищеварительный

După TA (1998) timusul este un organ limfoid primar (sau central) în care se produce diferențierea și maturarea limfocitelor T, implicate în imunitatea celulară. În anii '70 timusul a început să fie privit ca o glandă endocrină, cum este hipofiza sau tiroida. În anii '90 cel puțin patru hormoni peptidici secretați de timus au fost identificați: timozina care cuprinde un grup de 40 de peptide înrudite, timopoiatina, timulina și factorul umoral timic. **Enunțuri corecte sunt „A” și „C”.**

112. СМ. Тимус vine în adiacență:

- A. Superior - cu mușchii sternohioidian și sternotiroidian
- B. Anterior - cu manubriul și corpul sternului
- C. Posterior - cu pericardul, aorta, trunchiul pulmonar
- D. Lateral - cu vena cavă superioară, arcul aortei
- E. Inferior - cu nervul frenic

MC. Thymus comes in contact:

- A. Superiorly – with the sternohyoid and the sternothyroid muscles
- B. Anteriorly – with the manubrium and the body of the sternum
- C. Posteriorly – with the pericardium, the aorta and the pulmonary trunk
- D. Laterally – with the superior vena cava and the aortic arch
- E. Inferiorly – with the phrenic nerve

СМ. Тимус соприкасается:

- A. Вверху с грудино-подъязычной и грудино-щитовидной мышцами
- B. Спереди с рукояткой и телом грудины
- C. Сзади с перикардом, аортой, лёгочным стволом
- D. Латерально с верхней полой веной, дугой аорты
- E. Снизу с диафрагмальным нервом

În perioada dezvoltării maxime timusul are următoarele raporturi: *anterior* cu manubriul și corpul sternului; *posterior* cu pericardul, inima, trunchiul pulmonar, aorta ascendentă, arcul aortei, vena cavă superioară, venele brahiocefalice; *lateral* cu pleurele mediastinale și nervii frenici. La nivelul gâtului timusul are următoarele raporturi: anterior mușchii subhioidieni; posterior traheea, lateral mănunchiul neurovascular al gâtului (artera carotidă comună, vena jugulară internă, nervul vag). **Enunțuri corecte sunt „A”, „B” și „C”.**

113. СМ. Celulele sistemului APUD se află în:

- A. Piele
- B. Măduva spinării
- C. Mucoasa organelor sistemului digestiv
- D. Mucoasa organelor sistemului respirator
- E. Organele genitale masculine și feminine

MC. Cells of the APUD system are located in the:

- A. Skin
- B. Spinal cord
- C. Mucous coat of the alimentary canal
- D. Mucous coat of the airways
- E. Male and female genital organs

СМ. Клетки APUD-системы находятся в:

A. Кожном покрове

B. Спинном мозгу

C. В слизистой органов пищеварительной системы

D. В слизистой органов дыхательной системы

E. Мужских и женских половых органах

Activitatea glandelor endocrine este completată și continuată prin activitatea unor grupuri de celule sau a unor celule solitare, diseminate în alte structuri decât glandele endocrine și care alcătuiesc **sistemul neuroendocrin difuz**, denumit până nu demult sistem **APUD** (*Amine Precursor Uptake and Decarboxilation*), ce produce amine biogene cu activitate endocrină locală. Celulele endocrine diseminate sunt localizate în țesuturile epiteliale și au origine comună în crestele neurale. Aceste celule au fost identificate până în prezent în tractul digestiv, căile respiratorii, aparatul urogenital, tegument și SNC (encefal). **Enunțuri corecte sunt „A”, „C”, „D” și „E”.**

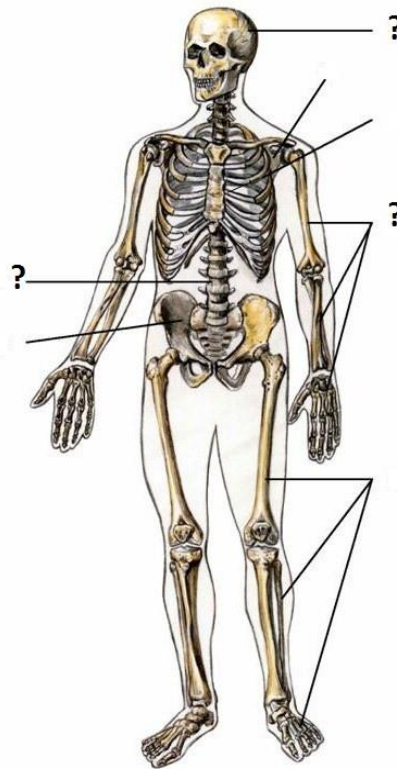
GLANDELE ENDOCRINE SI SISTEMULUI IMUNITAR
PROBLEME DE SITUAȚIE

1.	O pacientă de 47 ani, diagnosticată cu tumoare malignă a tiroidei a fost supusă strumectomiei (tiroidectomiei) totale. Peste câteva zile după intervenția chirurgicală pacienta acuză crize de tetanie – contracții tonice răspândite la toate grupurile musculare, în special la extremitățile membrelor (spasm carpopedal), iar investigațiile de laborator au pus în evidență hiperfosfatemie și o hipocalcemie severă. Indicați formațiunile anatomice, care au fost lezate în timpul intervenției chirurgicale.
2.	Un pacient de 58 de ani acuză xerostomie (uscăciune în gură), polidipsie (sete excesivă), polifagie (creșterea cantității de alimente ingerate), poliurie (creșterea cantității de urină eliminată), tulburări de sensibilitate și motilitate la nivelul membrelor. Examenul de laborator în acest caz demonstrează o creștere considerabilă a cantității de glucoză din sânge (glucozemie) și prezența acestei substanțe în urină (glucozurie). Numiți organul și formațiunile glandulare afectate.
3.	O pacientă de 39 de ani acuză insomnie, nervozitate, labilitate emoțională, transpirație abundentă, tremor, palpitații, anxietate (stare de neliniște, de așteptare încordată). Examenul clinic demonstrează prezența la nivelul gâtului a unei umflături semilunare (gușe), exoftalmiei, tahiaritmiei etc. Despre afecțiunea a cărei glande endocrine poate fi vorba?
4.	Părinții unei eleve s-au adresat la medicul endocrinolog fiind deranjați de faptul că fiica lor de 11 ani în ultimele câteva luni a început să crească în talie mult mai repede decât semenii săi. Cum credeți, dereglarea funcției a cărei glande endocrine ar putea fi suspectată de medic?
5.	O pacientă de 27 ani, diagnosticată cu adenom hipofizar, acuză dereglări menstruale, creșterea dimensiunilor mâinilor și picioarelor, îngroșarea nasului, a arcadelor sprâncenoase și a limbii, ieșirea în afară a mandibulei. Dânsa menționează, că trăsăturile feței ei în ultimul timp au devenit mai grosolane, au apărut peri țepoși și riduri, iar vocea i-a devenit mai gravă, aproape masculină. Despre producția în exces a cărui hormon hipofizar poate fi vorba și care e denumirea maladiei respective?
6.	La medicul endocrinolog s-a adresat mama unei fete de 9 ani, la care au început să crească dimensiunile glandelor mamare, apar periodic scurgeri vaginale sangvinolente, iar vegetația piloasă din regiunile intime a devenit mai accentuată. Despre dereglarea funcției a căror glande endocrine poate fi vorba?
7.	Un pacient de 58 de ani diagnosticat cu miastenie (vlăguire musculară, însoțită de senzație de oboseală generală) acuză senzații de constricție toracică, disconfort și dureri retrosternale, dispnee. Somatoscopic medicul a constatat că acesta are o față cinoțică și păstoasă, iar venele din regiunea gâtului – turgescente. Presupunând că miastenia, de care suferă pacientul e cauzată de prezența unui timom, acesta a fost internat pentru investigații suplimentare. Despre afecțiunea a cărui organ poate fi vorba?
8.	O pacientă de 45 de ani acuză oboseală accentuată, slăbiciune, scădere accelerată în greutate, anorexie, greață, diaree, dureri abdominale. Examenul medical preliminar demonstrează hiperpigmentarea pielii, mai ales cea a feței, areolelor mamare, de pe dosul mâinilor și hipotonie. Care organe ale pacientei pot fi afectate?
9.	Un pacient de 43 de ani acuză slăbiciune generală (astenie), polidipsie (sete excesivă), xerodermie (uscăciunea pielii), poliurie (eliminarea de urină în cantități exagerate). Analiza de laborator a urinei demonstrează scăderea greutatei ei specifice, iar cea a sângelui – un conținut normal de glucoză. Care ar putea fi formațiunile endocrine afectate?

10.	La o pacientă de 38 de ani, internată în secția de endocrinologie a fost diagnosticat sindromul Cushing (respectiva e grasă, țesutul adipos fiind localizat neuniform – pe față și pe trunchi, mai ales pe abdomen, șolduri, la baza coapselor, pe partea posterioară a gâtului – „gât de bivol”, are chipul rotunjit, puțin expresiv – „facies lunaris”, brațele și gambele subțiri). Bolnava acuză acnee frecventă, hipertricoză (hirsutism – creștere anormală de păr pe față, corp și membre). Prin examen clinic s-au stabilit hipertensiune arterială, osteoporoză, hiperglicemie. Numiți trei formațiuni endocrine, una din care ar putea fi afectată în acest caz.
11.	Un tânăr de 25 de ani manifestă caracteristici somatice specifice eunucoidismului (genitalele externe puțin dezvoltate, lipsa bărbii și a mustăților, glas subțire fără timbru masculin, membrele dezvoltate exagerat în raport cu trunchiul, masă musculară puțin dezvoltată etc.). Despre afecțiuni ale căror structuri endocrine poate fi vorba?
12.	Un copil de 10 ani a fost diagnosticat cu cretinism, care se manifestă prin întârzieri grave ale tuturor aspectelor dezvoltării fizice și mentale – nanism, piele uscată, ridată și îngroșată, limbă tumefiată, dezvoltare sexuală deficitară, abdomen umflat, întârziere în procesul de osificare a craniului și în dezvoltarea psihică, etc. Cum credeți, care dintre glandele endocrine e afectată în acest caz?
13.	Un pacient de 27 de ani manifestă simptome specifice nanismului (piticismului) – statură, care măsoară 105 cm, greutate corporală scăzută, părțile corpului dezvoltate perfect proporțional, armonios, fără carențe psihice sau intelectuale. Cum credeți, cu ce fel de nanism avem de a face în acest caz – hipofizar, tirogen (hipotiroidian, mixedematos), suprarenal, rahitic sau condrodistrofic?
14.	O fetiță de 9 ani manifestă simptome de maturizare sexuală precoce. Prin examen radiologic i s-a stabilit prezența unei tumori, localizate în regiunea epitalamică. Analizând datele, referitoare la anatomia funcțională a formațiunilor din regiunea respectivă medicul presupune că este vorba de o afecțiune a epifizei. Cum credeți, e destul de argumentată concluzia lui?
15.	Un pacient necesită intervenție chirurgicală pe hipofiză. E cunoscut faptul, că formațiunea respectivă are raporturi complexe cu encefalul și vasele sangvine și nervii de la baza lui. Care ar fi cea mai puțin traumatizantă cale de acces spre acest organ?

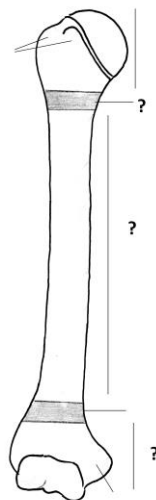
TESTE ÎN IMAGINI

1. **CM. Oasele scheletului uman**
Кости скелета человека
Bones of the human skeleton



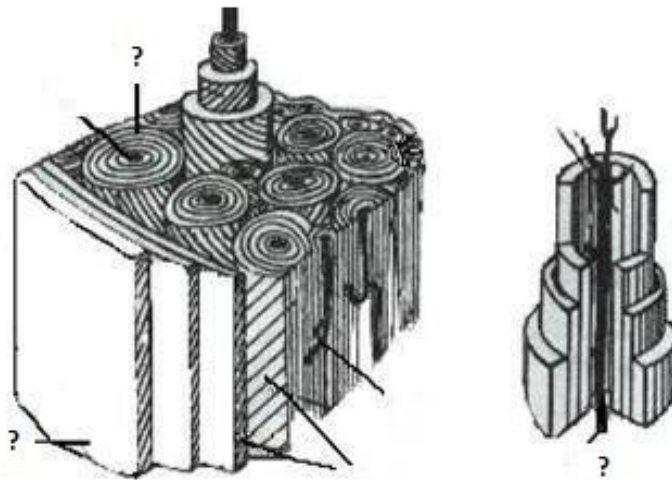
- A. Ossa partis liberae membri superioris
- B. Ossa cranii
- C. Ossa partis liberae membri inferioris
- D. Columna vertebralis
- E. Skeleton thoracis

2. **CM. Părțile unui os tubular lung**
Части длинной трубчатой кости
Parts of a long tubular bone



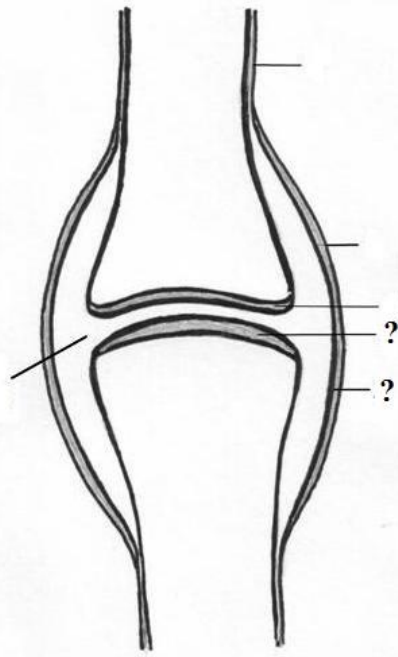
- A. Diaphysis
- B. Epiphysis proximalis
- C. Epiphysis distalis
- D. Metaphysis proximalis
- E. Apophysis

3. **CM. Schema osteonului (sistemul Havers)**
Схема остеона (Havers система)
The scheme of the osteon (Haversian system)



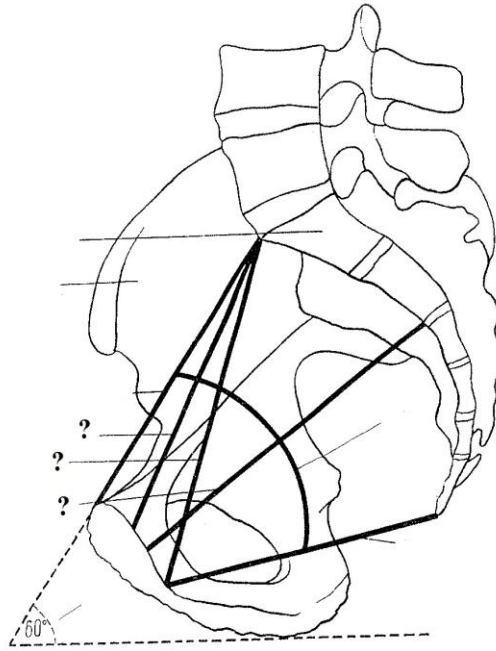
- A. Canalis osteoni
- B. Lamellae osteoni
- C. Periosteum
- D. Laminae generales externae
- E. Vas sanguineum (Havers)

4. **CM. Elementele principale ale unei diartroze**
Основные элементы диартроз
The main elements of a diarthrosis



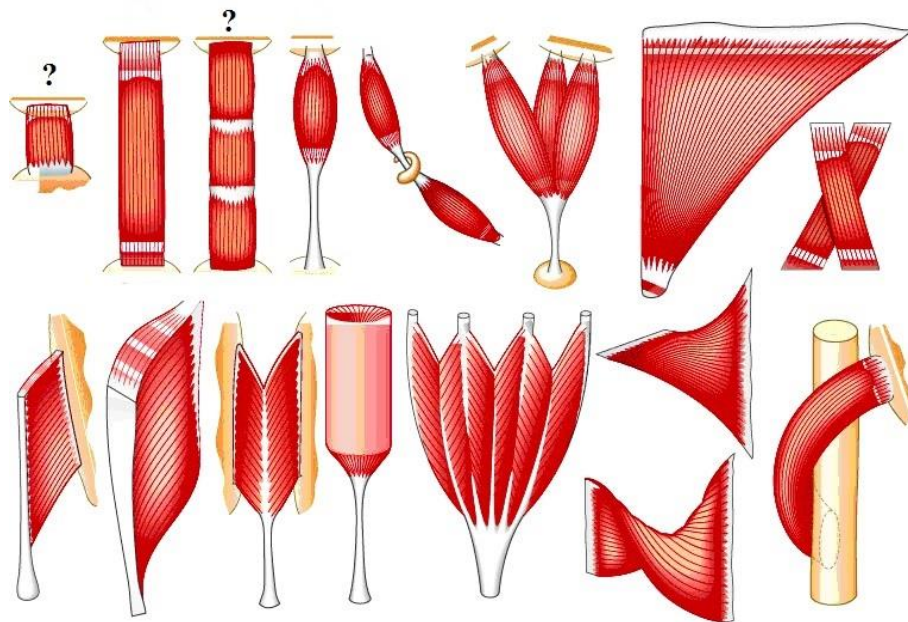- A. Capsula articularis
- B. Facies articulares et cartilago articularis
- C. Stratum synoviale capsulae articularis
- D. Cavitas articularis
- E. Periosteum

5. **CM. Diametrele bazinului (vedere laterală)**
Размеры таза (сагиттальный распил)
Diameters of the pelvis (lateral view)



- A. Conjugata anatomica
- B. Conjugata vera
- C. Axis pelvici
- D. Conjugata diagonalis
- E. Conjugata recta cavitatis pelvis (diameter recta)

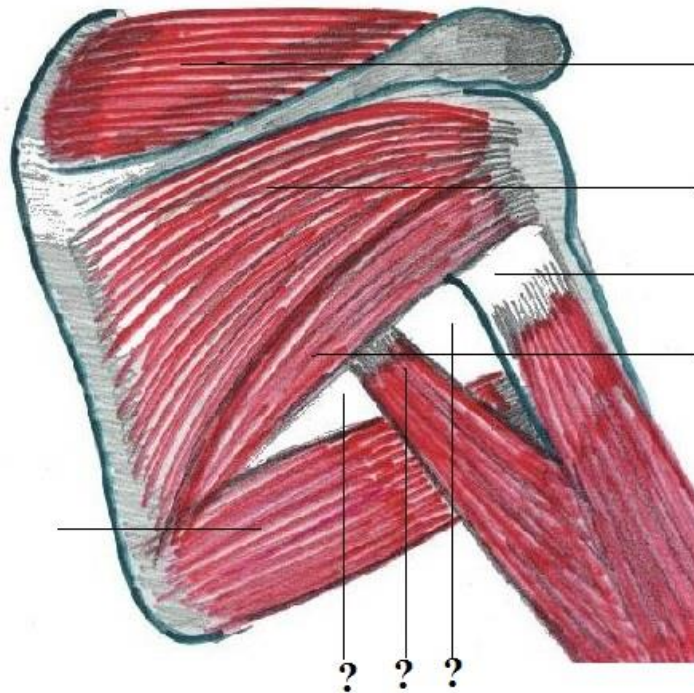
6. **CM. Clasificarea mușchilor după orientarea fibrelor musculare**
Классификация мышц по направлению мышечных волокон
Classification of muscles according to the orientation of the muscular fibers



- A. M. quadratus
- B. M. triangularis
- C. M. unipennatus
- D. M. rectus (intersectiones tendineae)
- E. M. rectus

7.

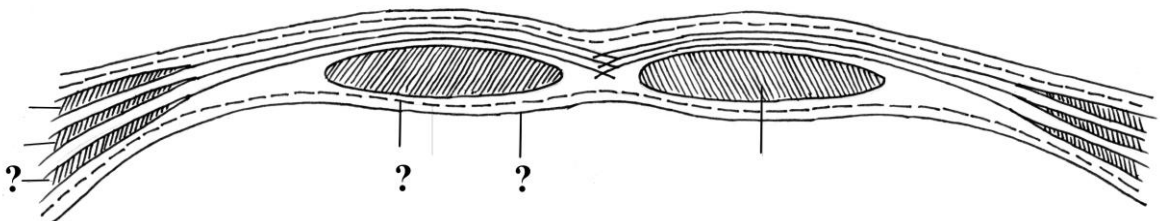
CM. Orificiile trilater și patrulater
Четырех- и трехстороннее отверстия
Triangular and quadrangular orifices (openings)



- A. Foramen quadrilaterum
- B. M. subscapularis
- C. Collum chirurgicum humeri
- D. Foramen trilaterum
- E. Caput longum m. tricipitis brachii

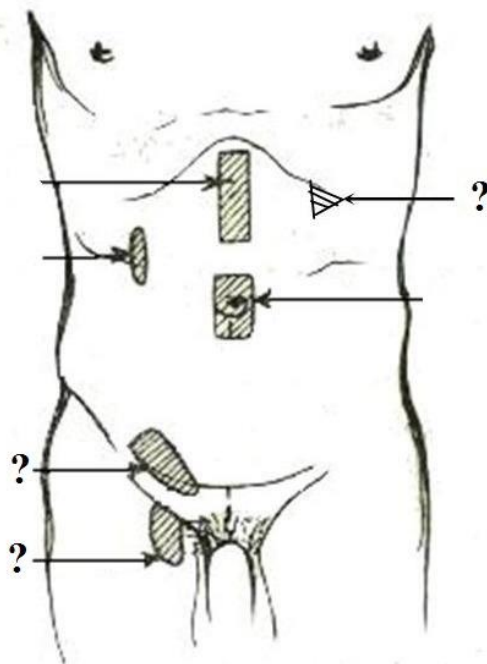
8.

CM. Sectiune transversala prin teaca muschilui drept abdominal
Горизонтальный разрез через влагалище прямых мышц живота
Transverse section through the sheath of the rectus abdominis muscle



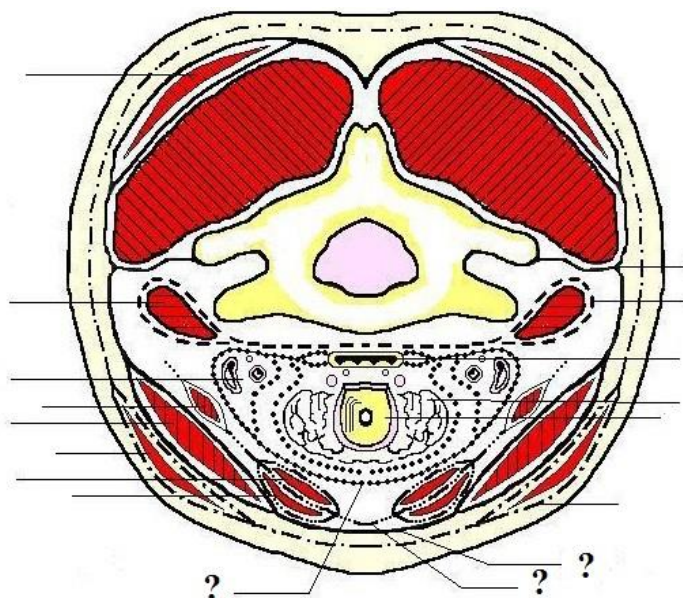
- A. Peritoneum parietale
- B. M. obliquus internus abdominis
- C. Fascia transversalis
- D. Fascia abdominis superficialis
- E. M. transversus abdominis

9. **CM. Zonele slabe ale abdomenului**
Слабые места живота
Weak areas of the abdominal wall



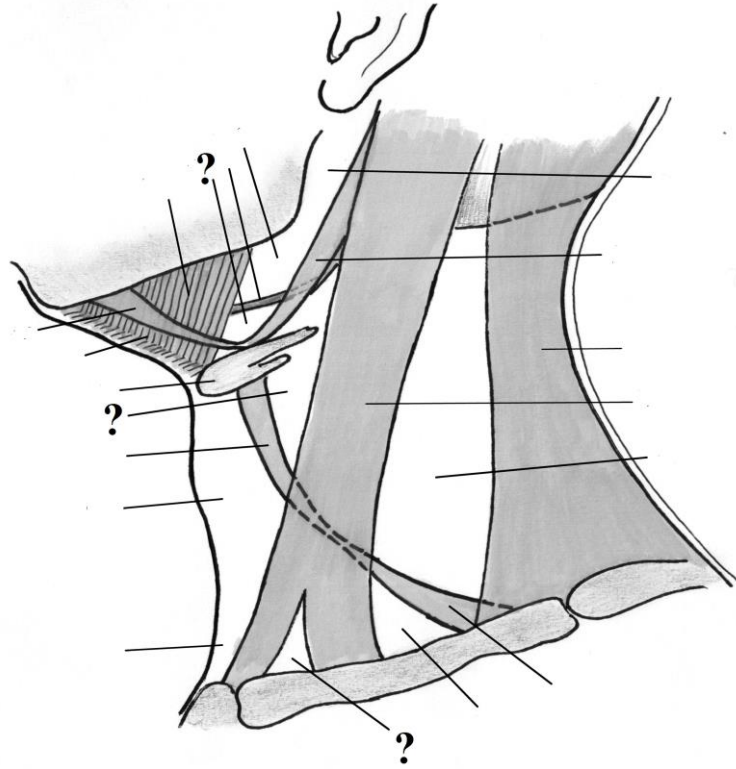
- A. Canalis inguinalis (paries posterior)
 B. Linea semilunaris (Spigelius)
 C. Canalis femoralis (annulus femoralis)
 D. Linea alba
 E. Trigonum subcostale (Волынский)

10. **CM. Fasciile gâtului**
Фасции шеи
Fasciae of the neck



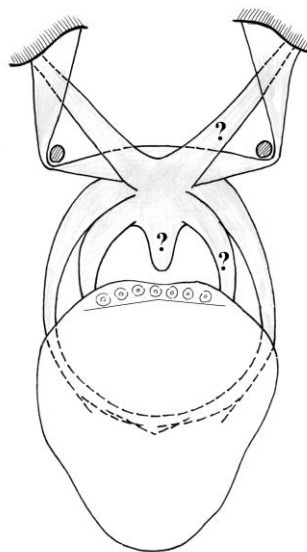
- A. Fascia endocervicalis (lamina parietalis) (IV)
 B. Fascia prevertebralis (V)
 C. Lamina superficialis fasciae colli propriae (II)
 D. Lamina profunda fasciae colli propriae (III)
 E. Fascia colli superficialis (I)

11. **CM. Triunghiurile gâtului**
Треугольники шеи
Triangles of the neck



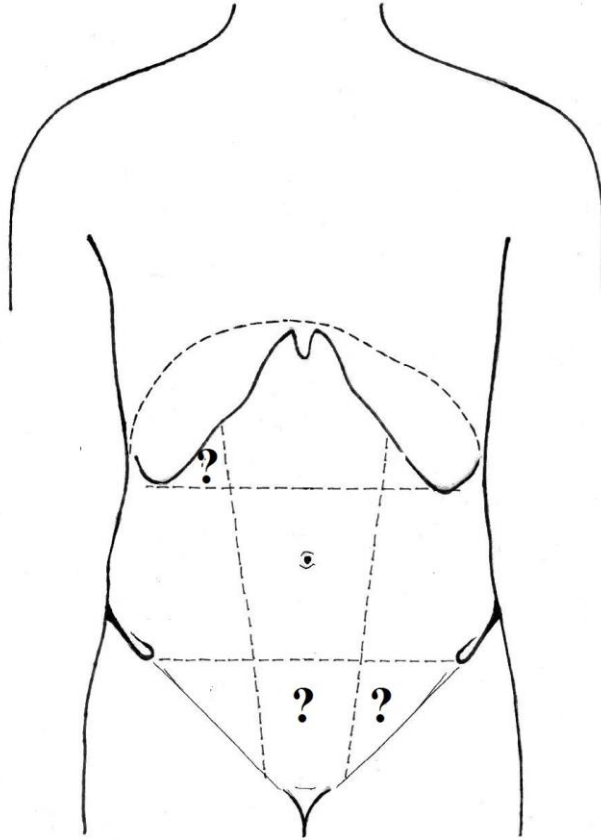
- A. Trigonum omotracheale
- B. Trigonum a. lingualis (Пирогов)
- C. Fossa supraclavicularis minor
- D. Trigonum submandibulare
- E. Trigonum caroticum

12. **CM. Mușchii palatului moale. Vestibulul faringian (fauces)**
Мышцы мягкого неба. Перешеек зева (зев)
The fauces or isthmus faucium



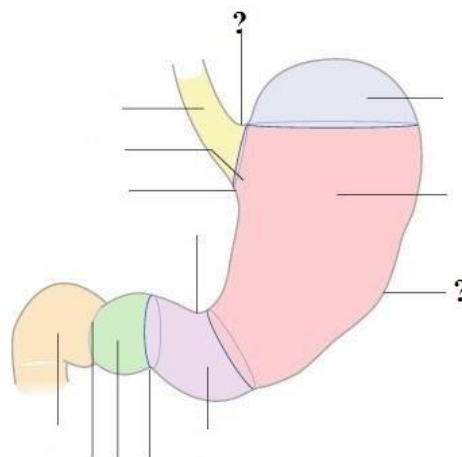
- A. M. palatopharyngeus
- B. M. tensor veli palatini
- C. M. levator veli palatini
- D. M. palatoglossus
- E. M. uvulae

13. **CM. Regiunile clinico-topografice ale peretelui anterolateral al abdomenului**
Клинико-топографические области передне-латеральной стенки живота
Clinicotopographical regions of the antero-lateral abdominal wall



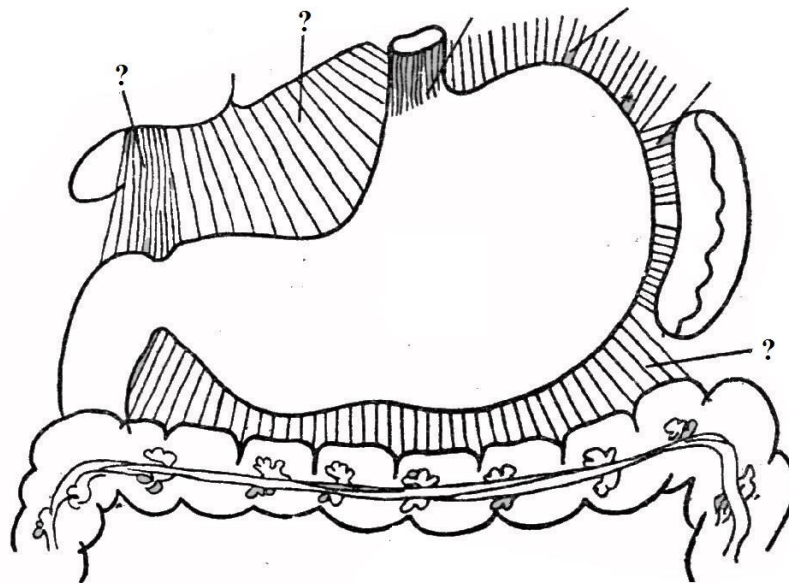
- A. Regio pubica
- B. Regio epigastrica
- C. Regio abdominalis dextra
- D. Regio hypochondriaca dextra
- E. Regio inguinalis sinistra

14. **CM. Regiunile stomacului**
Области желудка
Regions of the abdomen



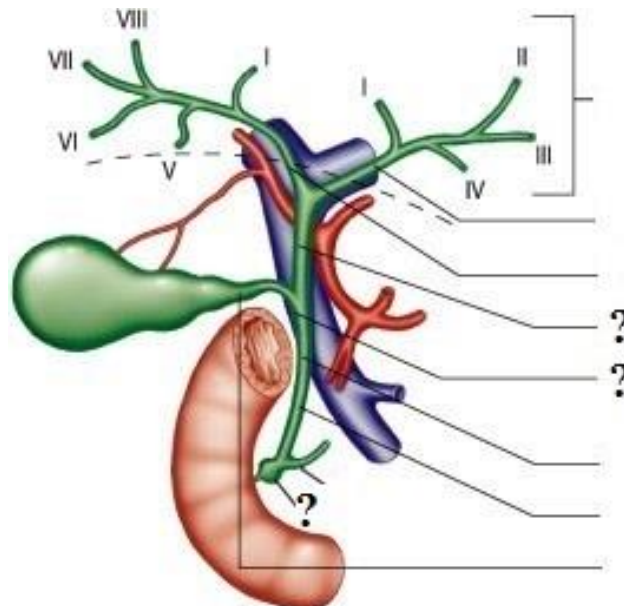
- A. Incisura angularis
- B. Incisura cardiaca
- C. Fundus gastricus
- D. Curvatura major
- E. Pars cardiaca (cardia)

15. **СМ. Ligamentele stomacului**
Связки желудка
Stomach ligaments



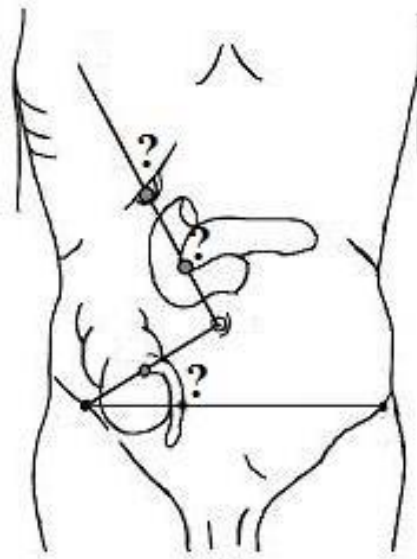
- A. Lig. gastrolienale
- B. Lig. hepatoduodenale
- C. Lig. gastrophrenicum
- D. Lig. hepatogastricum
- E. Lig. gastrocolicum

16. **СМ. Căile biliare intra- și extrahepatice**
Внутри- и внепечёчные желчевыносящие пути
Intra- and extrahepatic bile ducts



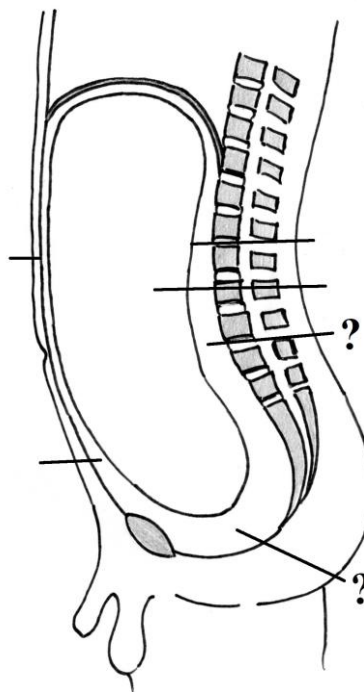
- A. Ampulla hepatopancreatica
- B. Ductus choledochus – segmentum retropancreaticum
- C. Ductus hepaticus communis
- D. Ductus choledochus – segmentum supraduodenale
- E. Ductus hepaticus sinister

17. **CM. Proiecția cutanată a sensibilității unor organe abdominale**
Кожная проекция чувствительности некоторых органов брюшной полости
Projection of the cutaneous sensibility of some organs of the abdominal cavity



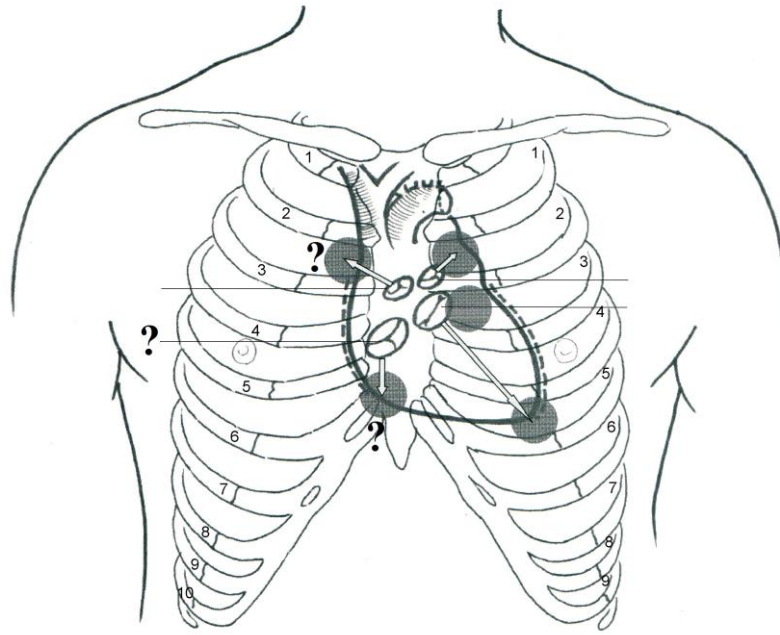
- A. Punctum cholecysticum
- B. Punctum appendiculare (Mc. Burney)
- C. Punctum appendiculare (Lanz)
- D. Punctum duodenale
- E. Punctum pancreaticum

18. **CM. Cavitatea peritoneală și spațiile extraperitoneale**
Полость брюшины и экстраперитонеальное пространство
Peritoneal cavity and the extraperitoneal spaces



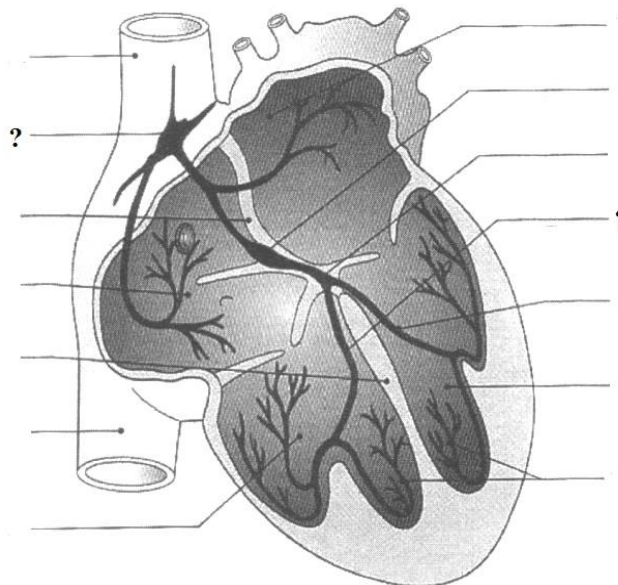
- A. Peritoneum parietale
- B. Cavitas peritonealis
- C. Spatium retroperitoneale
- D. Spatium subperitoneale (pelvisubperitoneale)
- E. Spatium preperitoneale

19. **CM. Proecția valvelor și focarele de auscultație a zgomotelor cardiace**
Проекция клапанов и места наилучшего выслушивания тонов сердца
Projection on the valves and of the points of auscultation of the heart



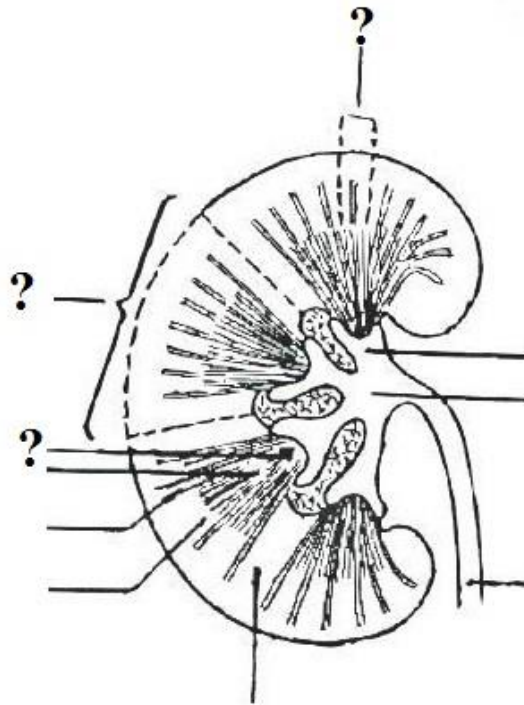
- A. Punctum valvae valvae tricuspidalis
- B. Punctum valvae trunci pulmonalis
- C. Valva tricuspidalis
- D. Punctum valvae aortae
- E. Valva bicuspidalis (mitralis)

20. **CM. Sistemul conductil al cordului**
Проводящая система сердца
Conducting system of the heart



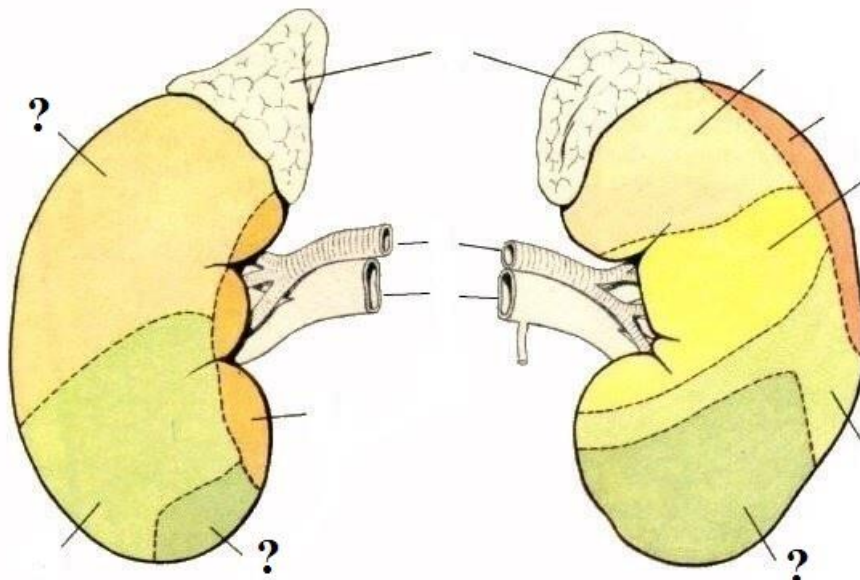
- A. Conexiones internodales
- B. Nodus sinuatrialis
- C. Fasciculus atrioventricularis, crus dextrum
- D. Fasciculus atrioventricularis (His)
- E. Rr. suendocardiales (fibrae Purkinje)

21. **CM. Structura internă a rinichiului**
Внутреннее строение почки
Internal structure of the kidney



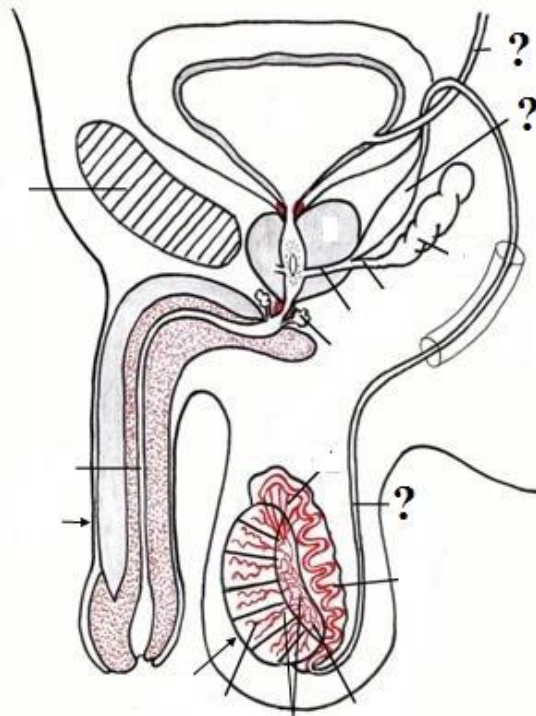
- A. Papillae renales
- B. Columnae renales (Bertini)
- C. Lobus renalis
- D. Calyx renalis
- E. Lobulus corticalis

22. **CM. Sintopia rinichilor**
Синтопия почек
Syntopy of the kidneys



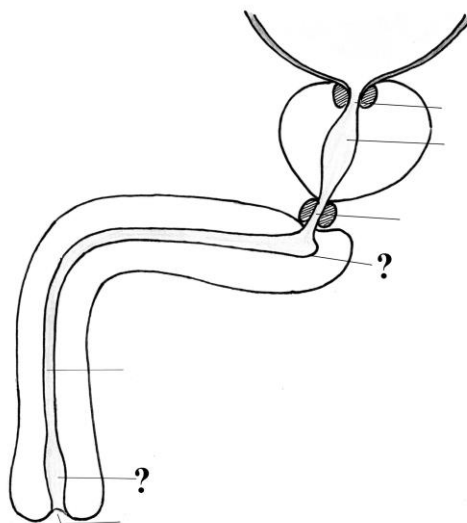
- A. Area hepatica
- B. Area duodenalis
- C. Area jejunalis
- D. Area lienalis
- E. Area colica

23. **CM. Organele genitale masculine. căile de evacuare a spermei**
Мужские половые органы. семявыносящие пути
Male genital organs. seminiferous ways



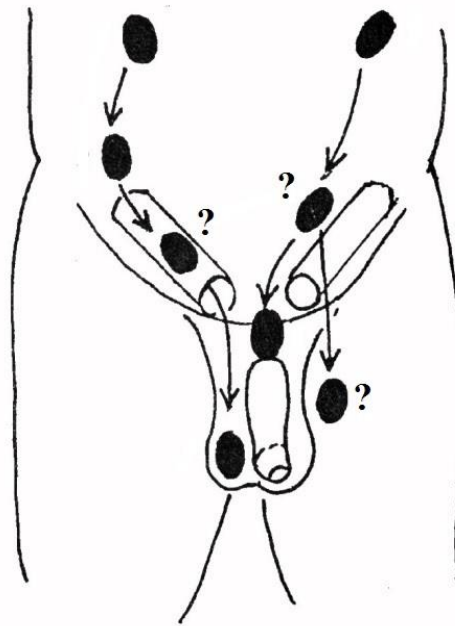
- A. Ductus ejaculatorius
- B. Ductus deferens
- C. Vesicula seminalis
- D. Ampulla ductus deferentis
- E. Ureter

24. **CM. Curburile și calibrul uretrei masculine**
Изгибы и диаметры мужского мочеиспускательного канала
Curvatures and diameter of the male urethra



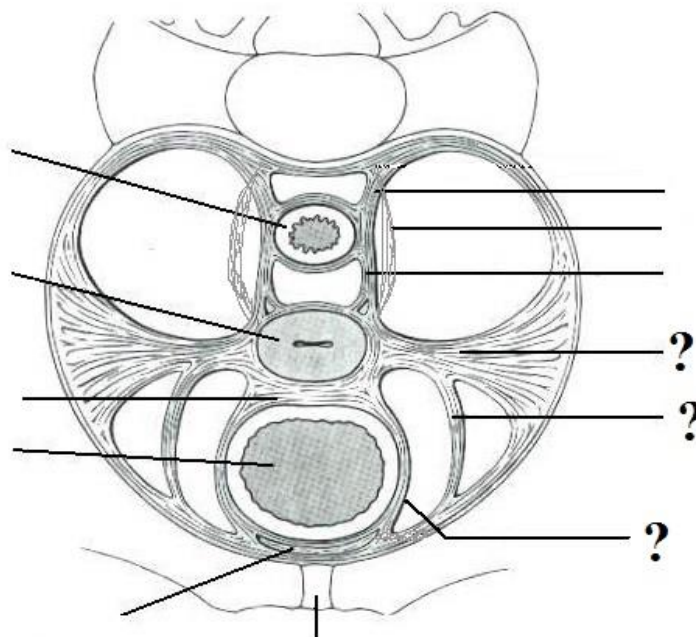
- A. Dilatatio prostatica urethrae
- B. Strictura partis membranaceae urethrae
- C. Fundus sacculi urethrae
- D. Ostium urethrae externum
- E. Fossa navicularis urethrae

25. **CM. Descinderea testiculelor**
Опускание яичка
Descent of the testis



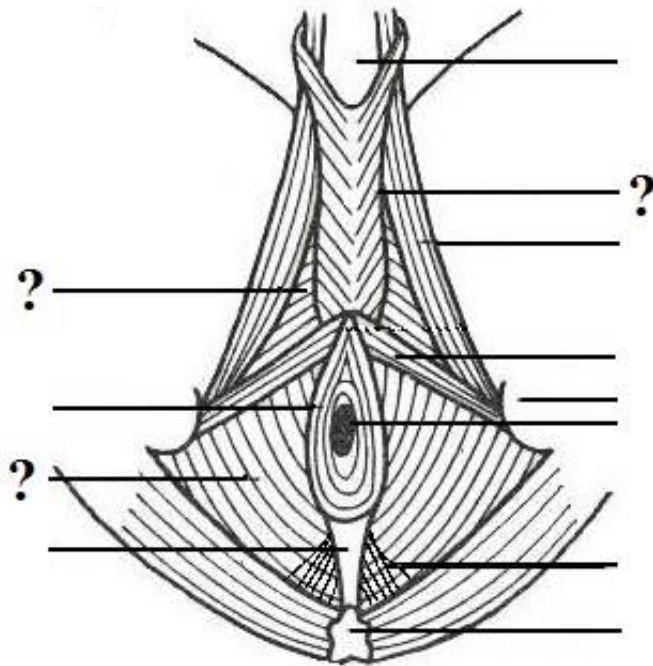
- A. Ectopia pelvis
- B. Ectopia pubis
- C. Testis in canale inguinali
- D. Testis in scroto
- E. Ectopia femoris

26. **CM. Elementele de fixare a organelor pelviene**
Фиксирующий аппарат органов таза
Fixation apparatus of the pelvic organs



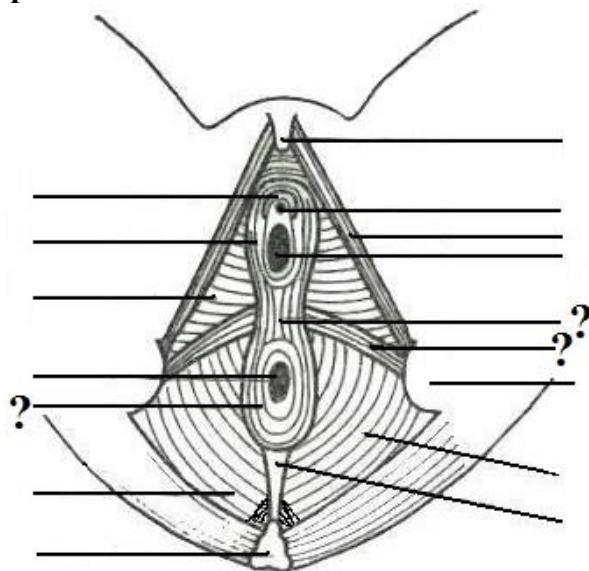
- A. Lig. teres uteri
- B. Lig. vesicouterinum
- C. Lig. sacrorectale
- D. Lig. pubovesicale
- E. Lig. cardinale (lig. transversum cervicis)

27. **CM. Mușchii perineului la bărbat**
Мышцы мужской промежности
Muscles of the male perineum



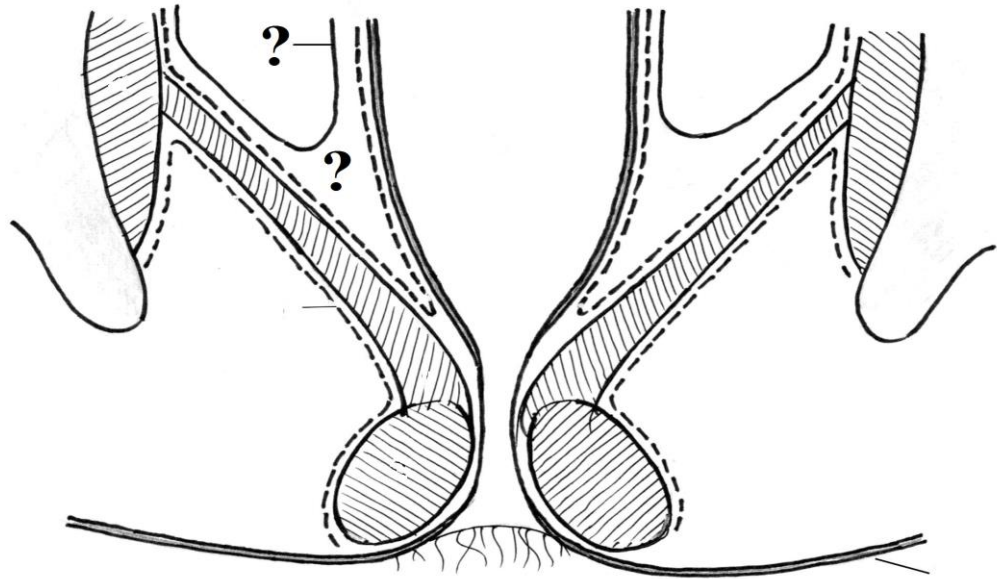
- A. M. bulbospongiosus
- B. M. ischiocavernosus
- C. M. transversus perinei profundus
- D. M. transversus perinei superficialis
- E. M. levator ani

28. **CM. Mușchii perineului la femeie**
Мышцы женской промежности
Muscles of the female perineum



- A. M. sphincter ani externus
- B. M. ischiocavernosus
- C. M. transversus perinei superficialis
- D. Centrum tendineum perinei
- E. M. transversus perinei profundus

29. **CM. Fasciile și spațiile celuloadipoase ale pelvisului**
Фасции и клетчаточные пространства таза
Fasciae and adipose spaces of the pelvis



- A. Fascia diaphragmatis pelvis superior
- B. Peritoneum
- C. Fascia diaphragmatis pelvis inferior
- D. Spatium pelvisubperitoneale
- E. Fossa ischiorectalis