Кафедра Анатомии человека

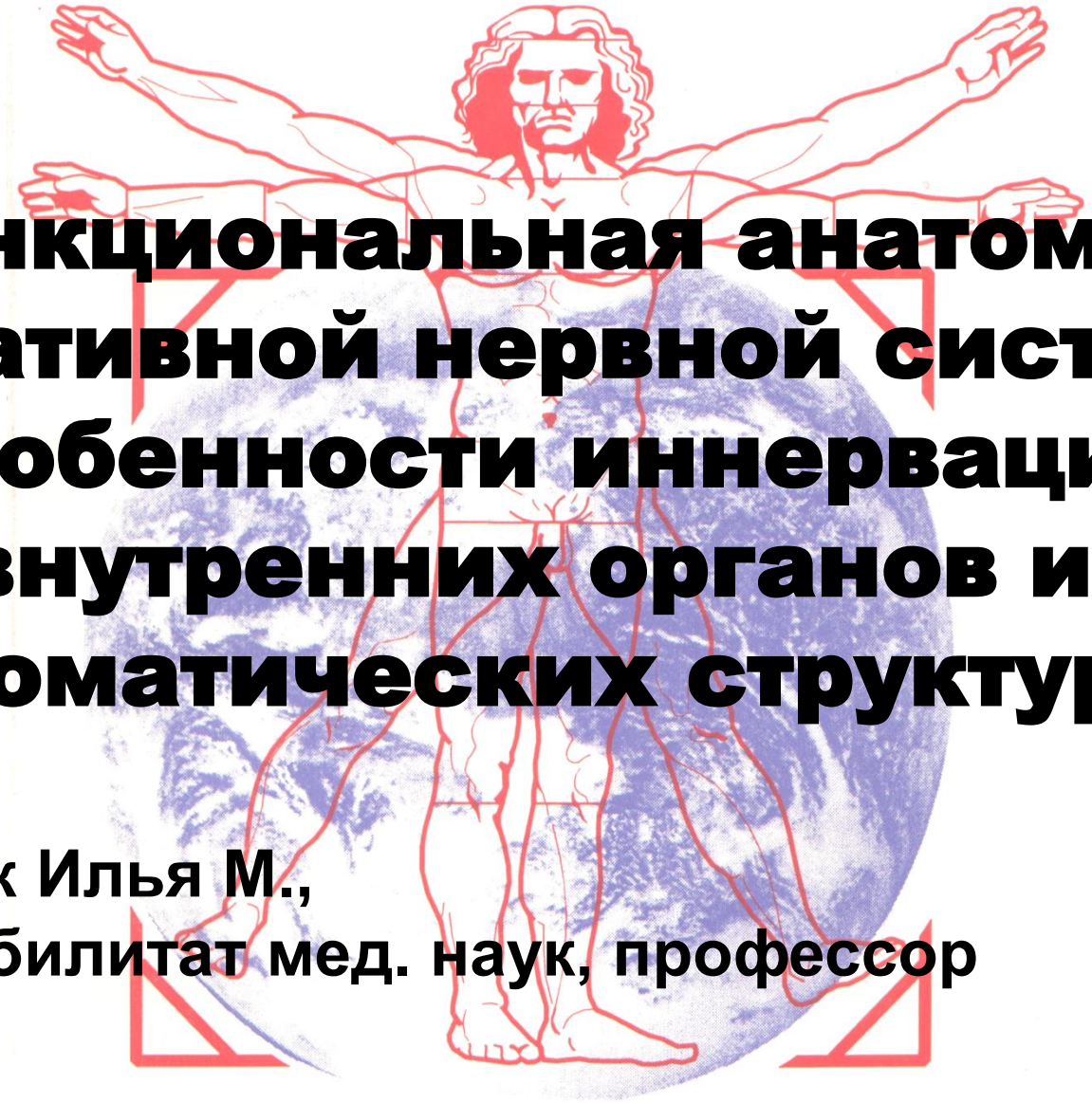

Функциональная анатомия вегетативной нервной системы. Особенности иннервации внутренних органов и соматических структур

Катеренюк Илья М.,
доктор хабилитат мед. наук, профессор

Вегетативная нервная система

(лат. - *vegetativus* - растительный),

автономная нервная система (*systema nervosum autonomicum*),

ганглионарная нервная система (от *ganglion* - нервный узел),

висцеральная нервная система (от лат. *viscera* - внутренности),

органная нервная система *или* **чревная НС** - **часть НС организма, комплекс центральных и периферических нервных структур, регулирующих функциональный уровень внутренней жизни организма, необходимый для адекватной реакции всех его систем.**

Термин «ВНС» введён французским биологом М. Биша (1800), разделившим НС на *анимальную (соматическую)* – регулирующую функции, свойственные человеку и животным, от которой зависят возникновение ощущений и движения тела, и *вегетативную НС* – регулирующую основные жизненные процессы – питание, дыхание, размножение, рост, свойственные не только живым существам, но и растениям.

Функции, регулируемые ВНС, не могут быть произвольно вызваны или прекращены, поэтому английский физиолог Дж. Ленгли назвал её *автономной*.

Однако «автономия» ВНС от высших отделов головного мозга весьма относительна, так как импульсы, поступающие от коры больших полушарий головного мозга к центрам ВНС, могут воздействовать внутренние органы.

Представители Минской нейроморфологической школы (Д.М. Голуб, П.И. Лобко и др., 1945-2011) установили:

- **множественную и многосегментарную их иннервацию, и**
- **наличие поперечных «анастомозов» между парными вегетативными структурами брюшной полости;**
- **доказали, что каждый непарный орган получает не только гомолатеральную, но и контрлатеральную иннервацию.**

В результате изучения эмбриогенеза ВНС Д.М. Голуб, П.И. Лобко и др. сформулировали ряд **принципиальных положений**:

- вегетативные, особенно симпатические, ганглии имеют многосегментарное происхождение;
- в эмбриогенезе происходит перемещение клеточных элементов из ганглиозной пластинки на периферию.

В результате на пути от нервных узлов до иннервируемых органов располагаются чувств. нервные клетки, участвующие в иннервации внутренних органов.

Мигрирующие в различных направлениях нейробласты способствуют возникновению многоступенчатости в аффрентной иннервации органов.

- **Висцеральные афферентные нервные волокна в составе ВНС распространяются на отдалённые расстояния, обеспечивая связь внутренних органов как с близко лежащими, так и с порой весьма отдалёнными сегментами спинного мозга.**

Тем самым они могут служить проводниками окольной (дополнительной, компенсаторной) афферентной иннервации внутренних органов.

- **Множественность источников и путей афферентной иннервации внутренних органов, возникающая в онтогенезе, многосегментарность нервно-волокнистого компонента предпозвоночных сплетений, образование «перекрытых» территорий иннервации, перекрёстные двухсторонние связи, система «многоступенчатой» иннервации рассматриваются как морфологический субстрат потенциально компенсаторных приспособлений в ВНС.**

Структурно-функциональной единицей ВНС, как и всей НС в целом является нервная клетка – *нейроцит.*

Отличительная черта нервной клетки – это наличие отростков.

По количеству отростков, отходящих от тела клетки, различают *униполярные* (с одним отростком), *биполярные* (с двумя отростками) и *мультиполярные* (с 3-мя и более) *нейроны.*

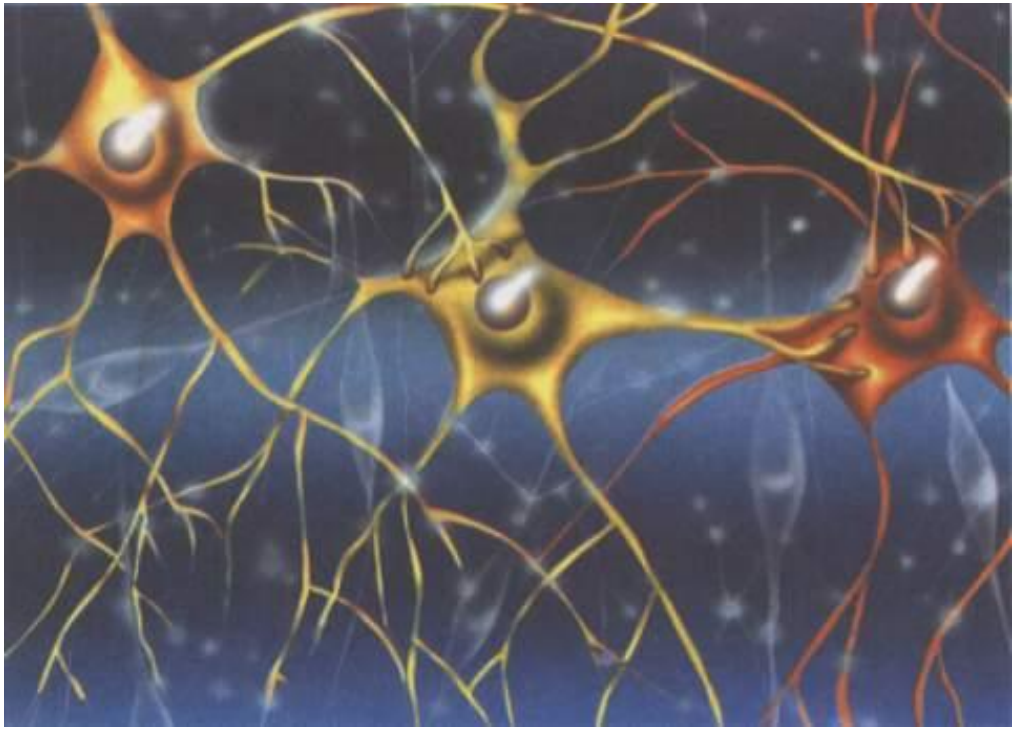

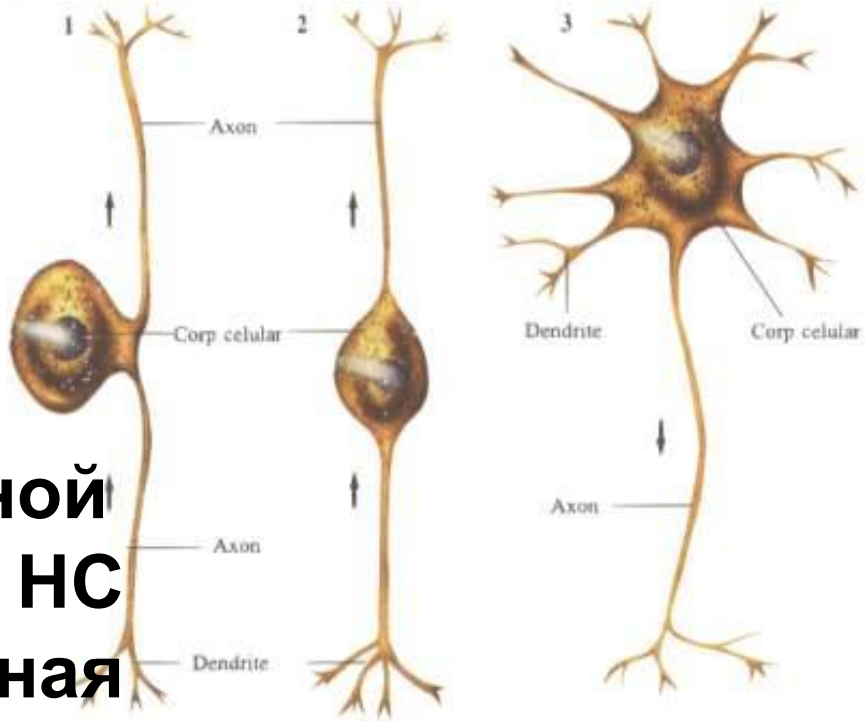

Структурно-функциональной единицей ВНС, как и всей НС в целом является нервная клетка – *нейроцит.*

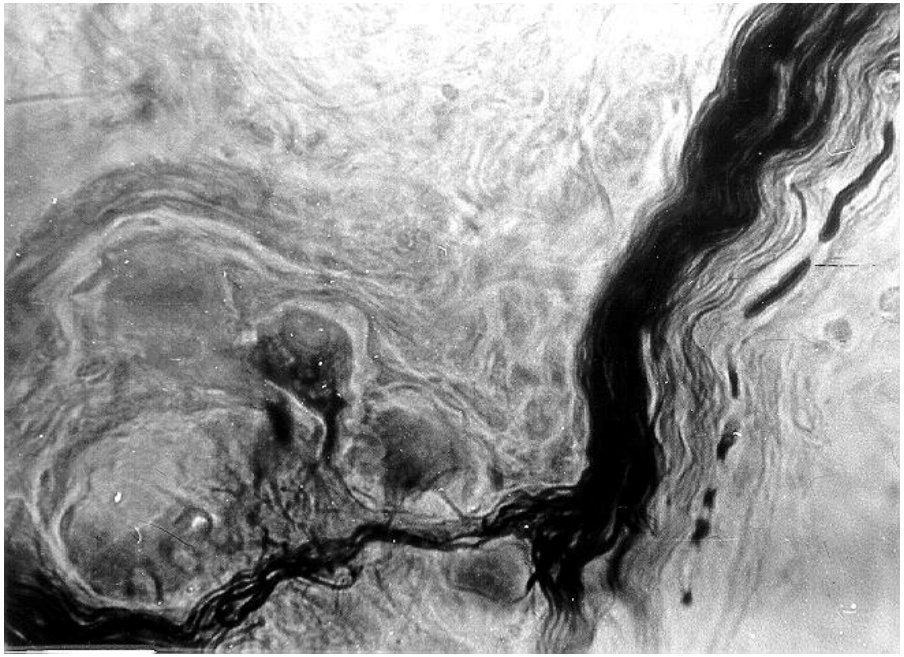

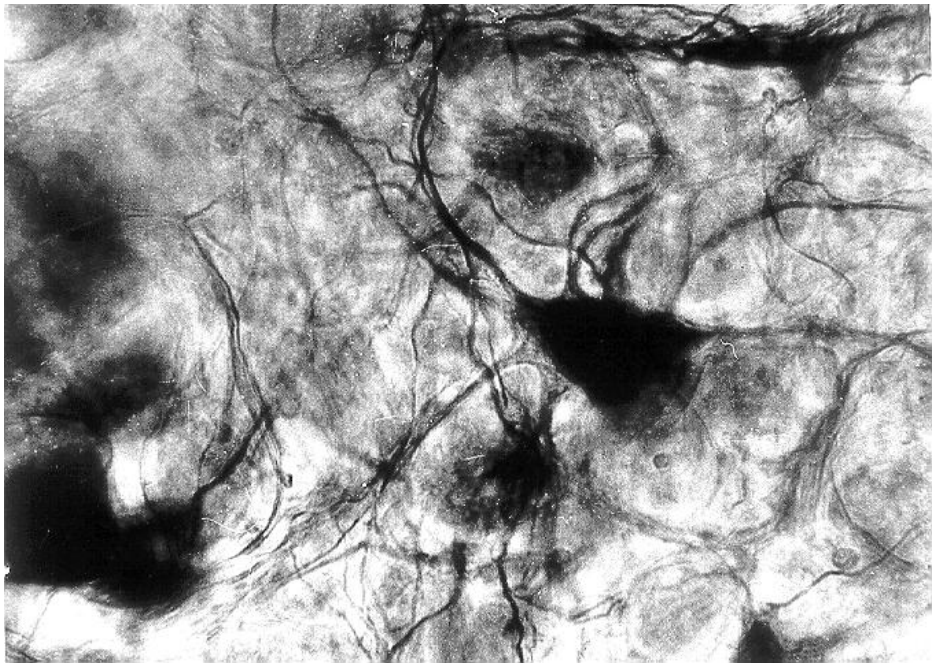

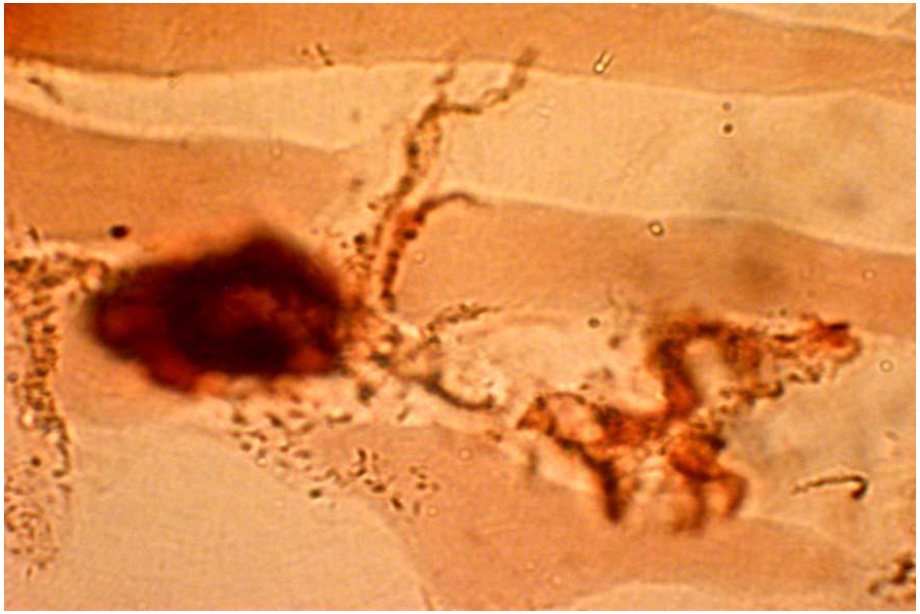

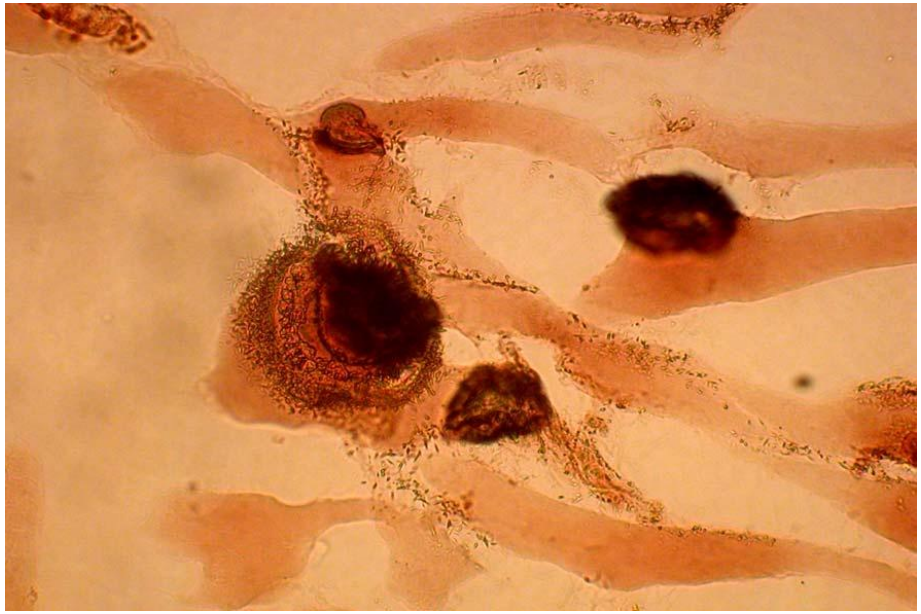

Вегетативная нервная система (ВНС)

- **управляет деятельностью всех органов, участвующих в осуществлении растительных функций организма** *(питание, дыхание, выделение, размножение, циркуляция жидкости);*
- **осуществляет трофическую иннервацию;**
- **усиливает или ослабляет функцию специфически работающих органов** *(эта регуляция имеет тонический характер, поэтому ВНС изменяет тонус органа);*
- **является составной частью единой нервной системы.**

Так как одно и то же нервное волокно способно действовать только в одном направлении, а также не может одновременно повышать и понижать тонус того или иного органа etc., то, по функциональному признаку ВНС делится на 2 системы: симпатическую и парасимпатическую – *pars sympathica* et *pars parasympathica.*

В ряде органов обнаруживается преобладающее значение одного какого-либо вегетативного отдела.

Антогонизм (противоположное действие) симпатической и парасимпатической систем - это не противопоставление функций двух этих отделов,

они динамически взаимодействуют как отдельно, **антагонически,** так и одновременно, **синергически.**

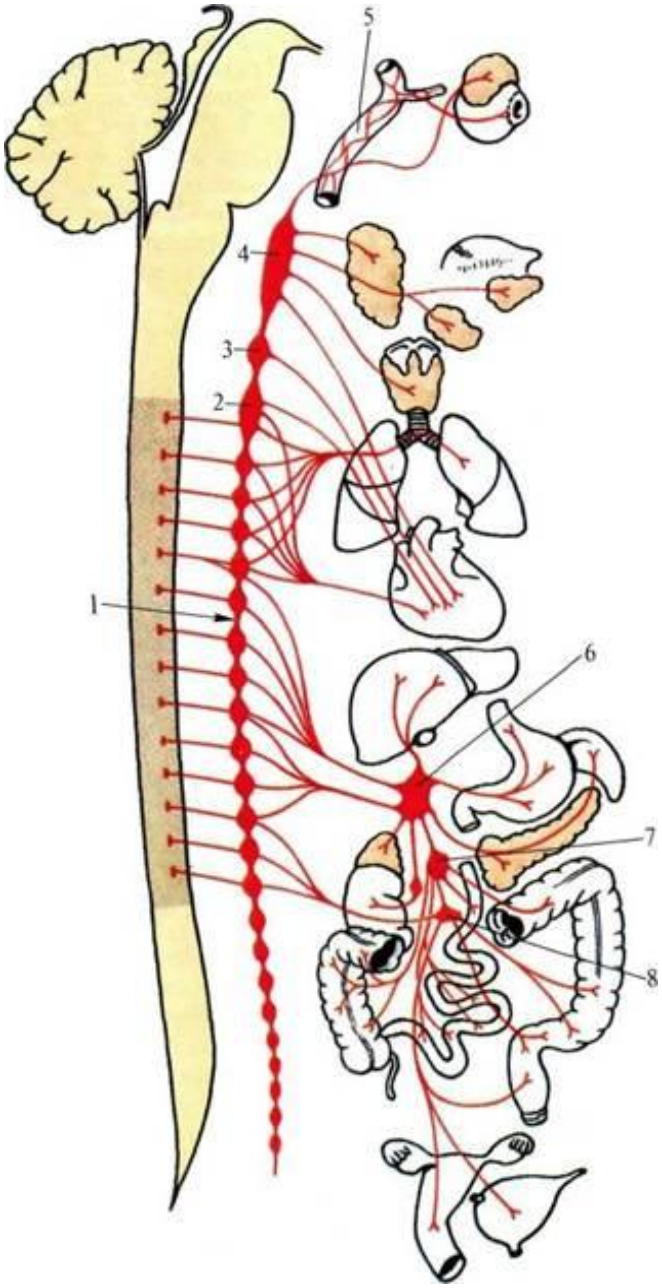
5
4
3
2
1
6
7
8

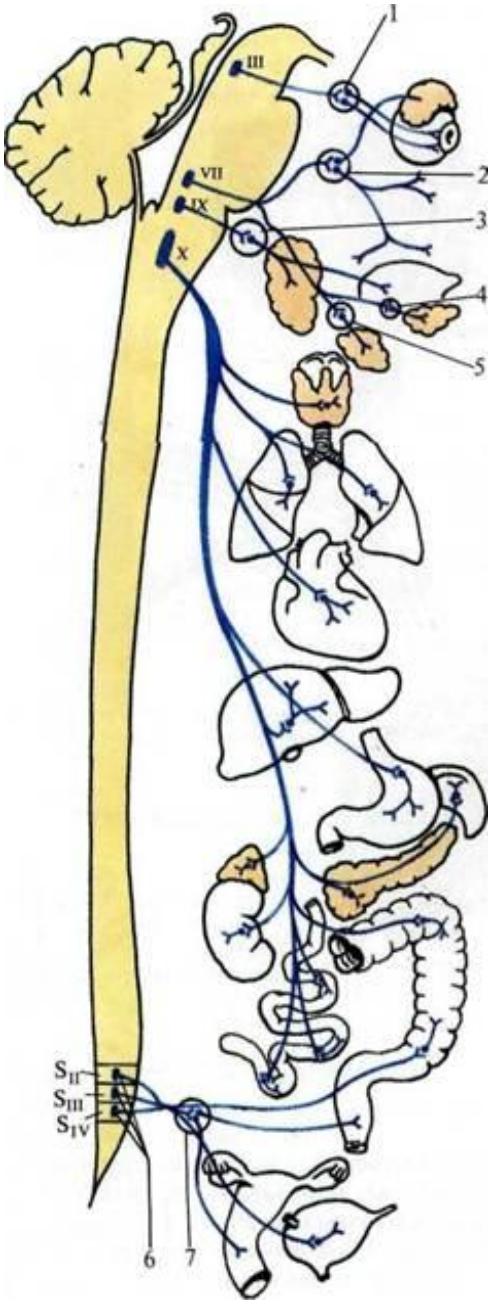
1
III
VII
IX
X
2
3
4
5
S_{II}
S_{III}
S_{IV}
6
7

Центры ВНС расположены в спинном и головном мозге.

Их разделяют на надсегментарные (высшие) и сегментарные (низшие).

Координирующее влияние сегментарных центров распространяется на отдельные функции и осуществляется ч/з определённые сегментарные нервы (*с чем и связано название этих центров***).**

Надсегементарные центры координируют функции рабочего органа через несколько сегментарных центров, а также путём взаимодействия с другими регулирующими системами – эндокринной, кровеносной и др.

Надсегментарные центры не только координируют вегетативные функции (*дыхание, кровообращение, пищеварение, выделение, размножение***),**

но и осуществляют их интеграцию с анимальными функциями (*сокращение исчерчённой мускулатуры и обмен информацией с внешней средой***), т. е. определяют в целом поведение человека или животного.**

Вегетативные нервы выходят лишь из некоторых отделов (очагов) ЦНС

Имеются 4 очага:

- **мезенцефалический отдел** (в среднем мозге): *nucl. accessorius* и непарное срединное ядро III пары;
- **бульбарный отдел** (в продолговатом мозге): вегетативные ядра VII, IX, X пар черепномозговых нервов;
- **тораколюмбальный отдел** (*nucl. intermediolateralis* в боковых рогах спинного мозга, на уровне сегментов C_8-L_3);
- **сакральный отдел** (в боковых рогах спинного мозга, на уровне сегментов S_2-S_4).

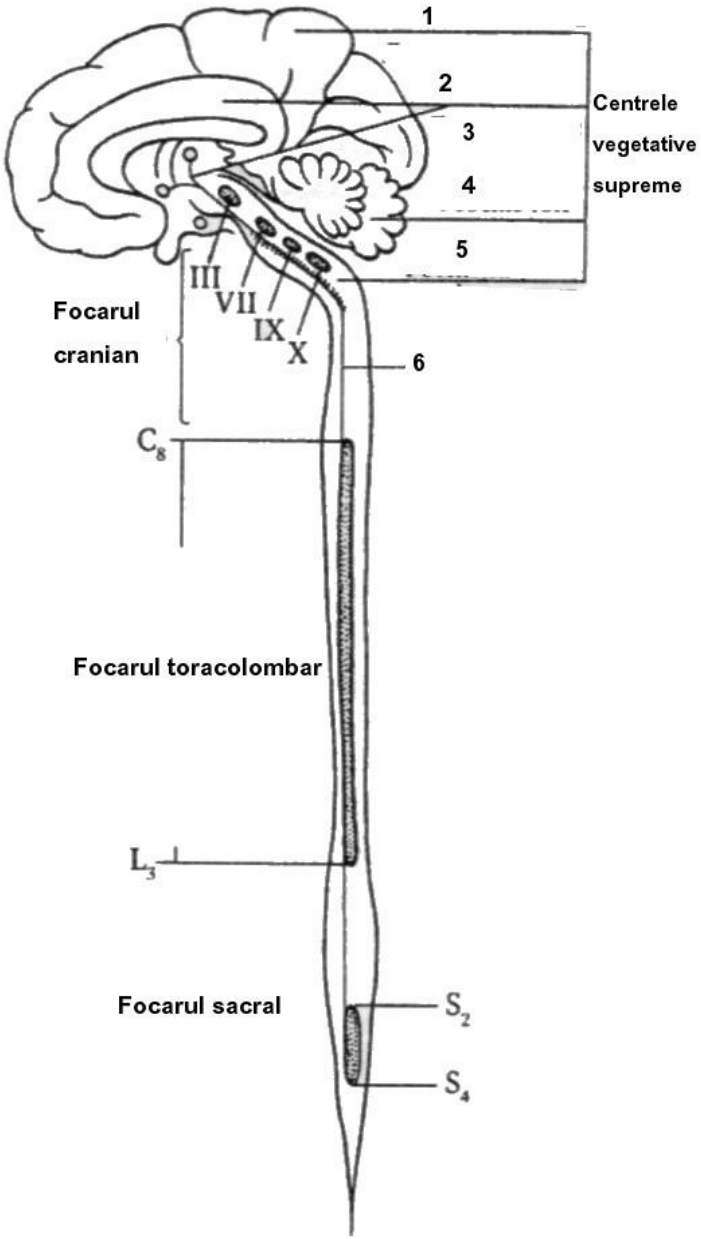
1
2
3
4
5
6
Centrele
vegetative
supreme
Focarul
cranian
III
VII
IX
X
C8
Focarul toracolombar
L3
Focarul sacral
S2
S4

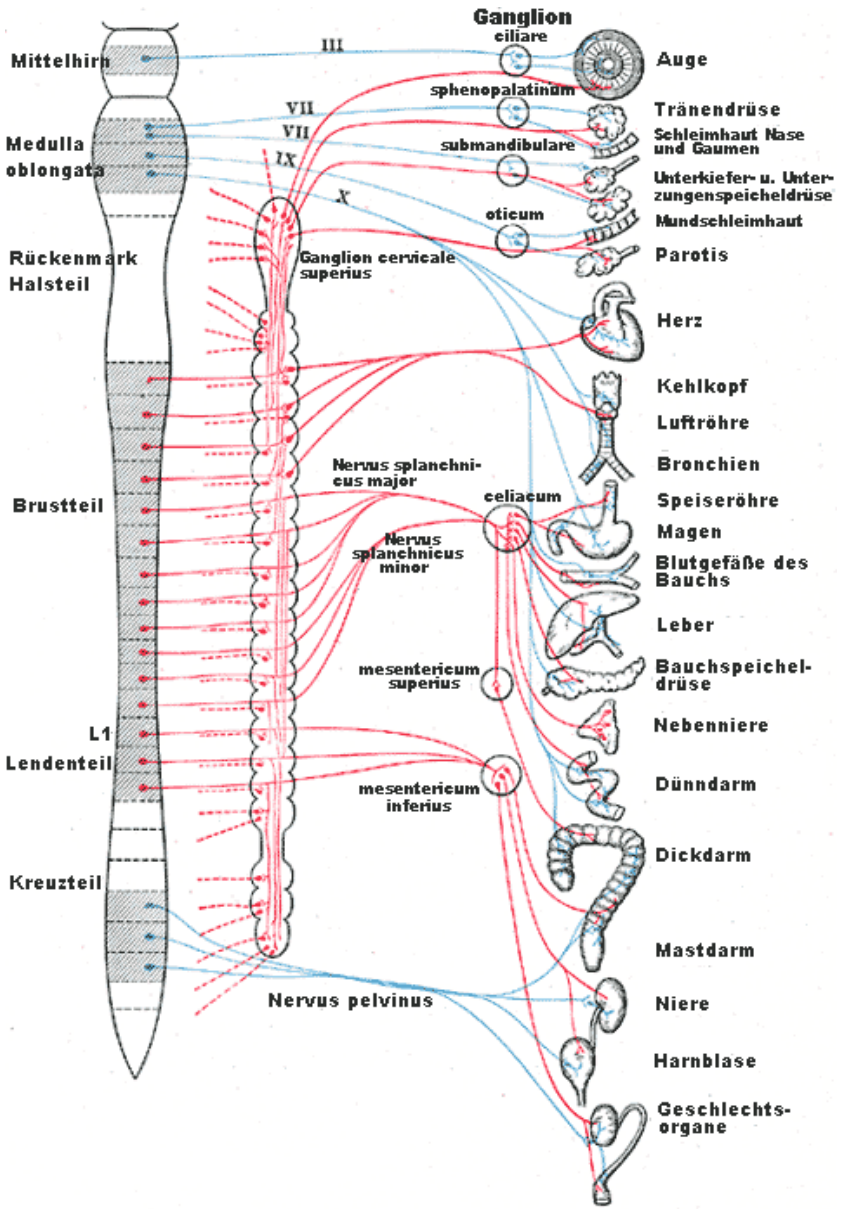
Mittelhirn
Medulla
oblongata
Rückenmark
Halsteil
Brustteil
L1
Lendenteil
Kreuzteil
III
VII
VII
IX
X
Ganglion cervicale
superius
Nervus pelvinus
Ganglion
ciliare
sphenopalatinum
submandibulare
oticum
Nervus splanchni-
cus major
celiacum
Nervus
splanchnicus
minor
mesentericum
superius
mesentericum
inferius
Auge
Tränendrüse
Schleimhaut Nase
und Gaumen
Unterkiefer- u. Unter-
zungenspeicheldrüse
Mundschleimhaut
Parotis
Herz
Kehlkopf
Luftröhre
Bronchien
Speiseröhre
Magen
Blutgefäße des
Bauchs
Leber
Bauchspeichel-
drüse
Nebenniere
Dünndarm
Dickdarm
Mastdarm
Niere
Harnblase
Geschlechts-
organe

Над этими очагами доминируют высшие вегетативные центры:

- **задний мозг**: сосудодвигательный центр на дне IV желудочке, мозжечок etc.;
- **средний мозг**: серое вещество водопровода мозга;
- **промежуточный мозг**: *hypothalamus (tuber cinereum);*
- **конечный мозг**: полосатое тело.

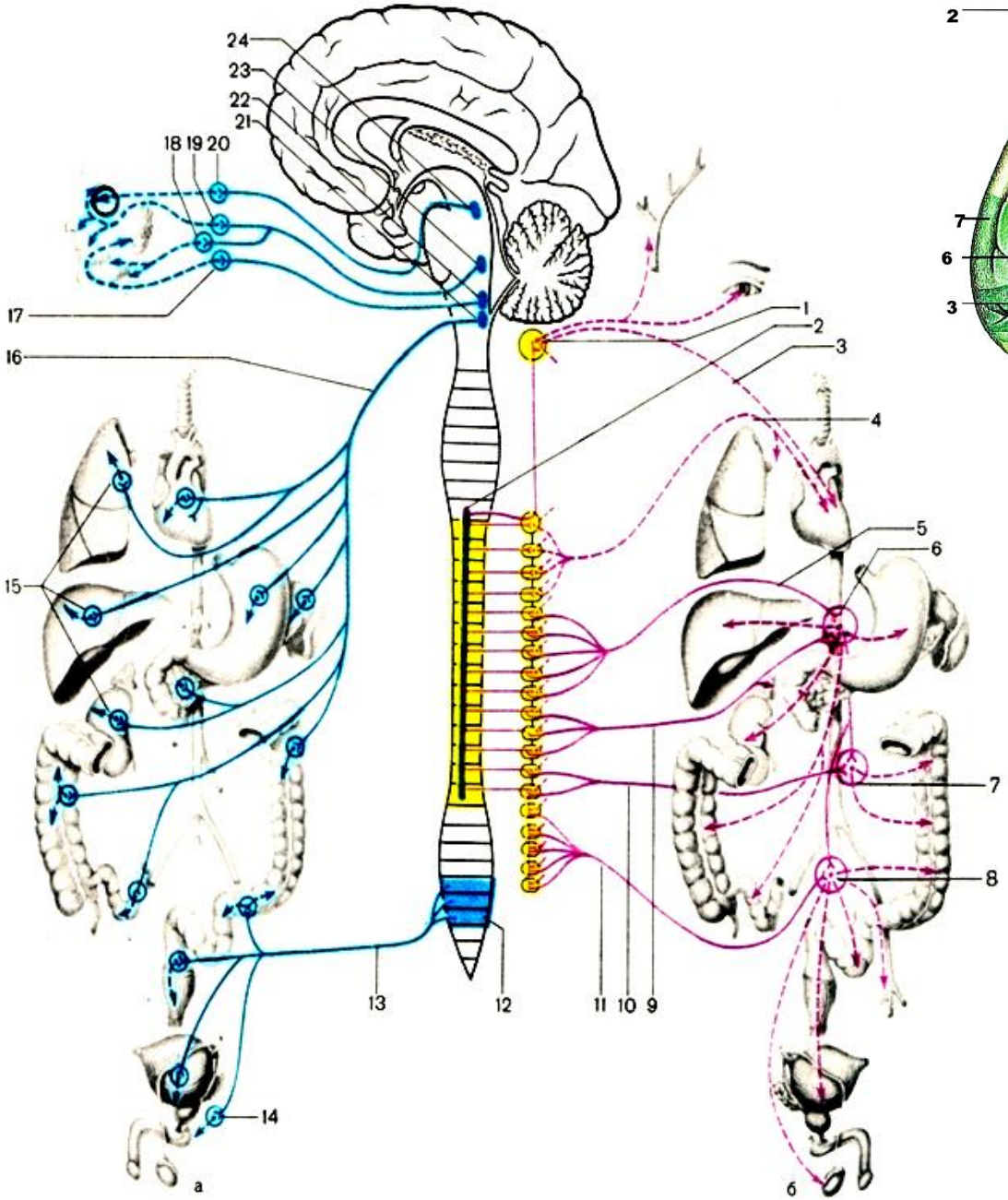
24
23
22
21
18 19 20
17
16
15
14
13
12
11 10 9
1
2
3
4
5
6
7
8
а
б

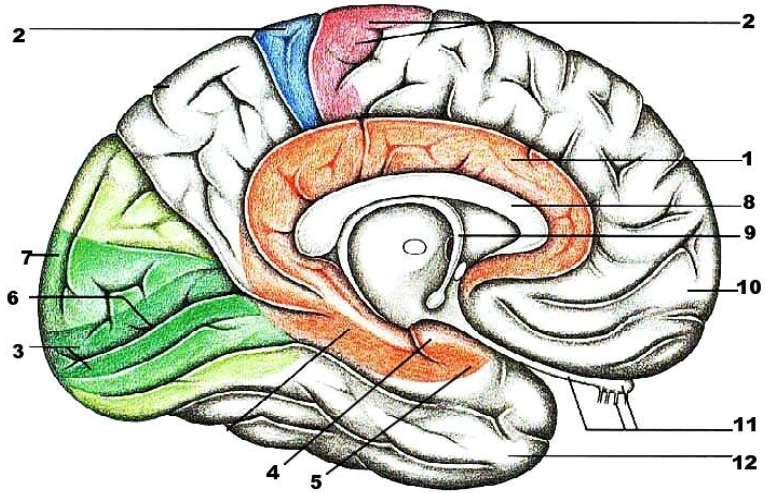
2
2
1
8
9
10
7
6
3
11
12
4
5

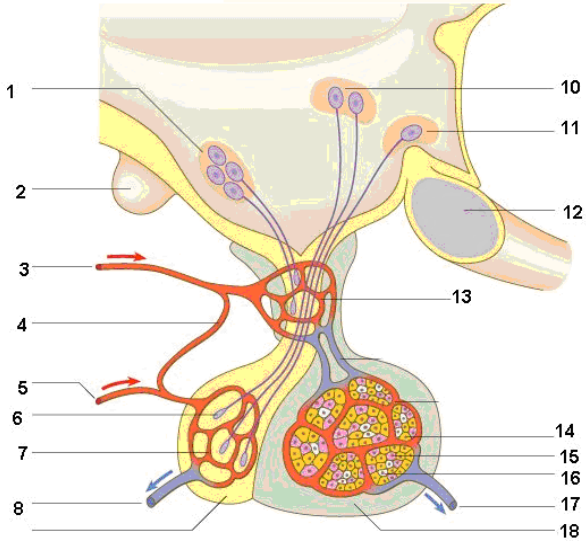
1
2
3
4
5
6
7
8
10
11
12
13
14
15
16
17
18

Сегментарная иннервация внутренних органов

Взаимосвязи всех систем нашего организма осуществляются путем **висцеро-сенсорных, висцеро-моторных, висцеро-соматических** и **висцеро-висцеральных рефлексов**, имеющих большое значение в клинической практике.

Области кожной поверхности с повышенной чувствительностью, в которых возникают болевые ощущения при заболеваниях внутренних органов, получили название **зон Захарьина-Геда.**

Зоны Захарьина-Геда (Г.А. Захарьин, русский терапевт, 1829-1897; **H. Head**, английский невролог, 1861-1940) – **ограниченные участки кожи (зоны), в которых при заболеваниях внутренних органов часто появляются отраженные боли, а также изменения чувствительности в виде болевой и температурной гиперестезии.**

Анатомо-физиологической основой появления зон Захарьина-Геда является метамерное строение сегментарного аппарата спинного мозга,

имеющего постоянную связь как с *дерматомами* - определенными участками кожи,

так и с внутренними органами *(спланхнотомами).*

Наличие зон повышенной чувствительности объясняется тем, что болевые раздражения, поступающие через симпатические волокна от внутренних органов в спинной мозг, иррадиируют на чувствительные клетки данного сегмента, возбуждая их.

Такое возбуждение проецируется в те области кожи, которые связаны с этим сегментом.

Известно, что при кардиосклерозе и явлениях стенокардии болевые ощущения возникают в левой руке, на внутренней поверхности плеча, в подмышечной области, около лопатки.

Типичная
локализация
болей при
стенокардии

Схема расположения зон Захарьина-Геда на туловище и конечностях.

Зоны появления боли и гиперестезии при заболеваниях легких и бронхов (1), сердца (2), кишечника (3), мочевого пузыря (4), мочеточников (5), почек (6), печени (7 и 9), желудка и поджелудочный железы (8), мочеполовой системы (10).

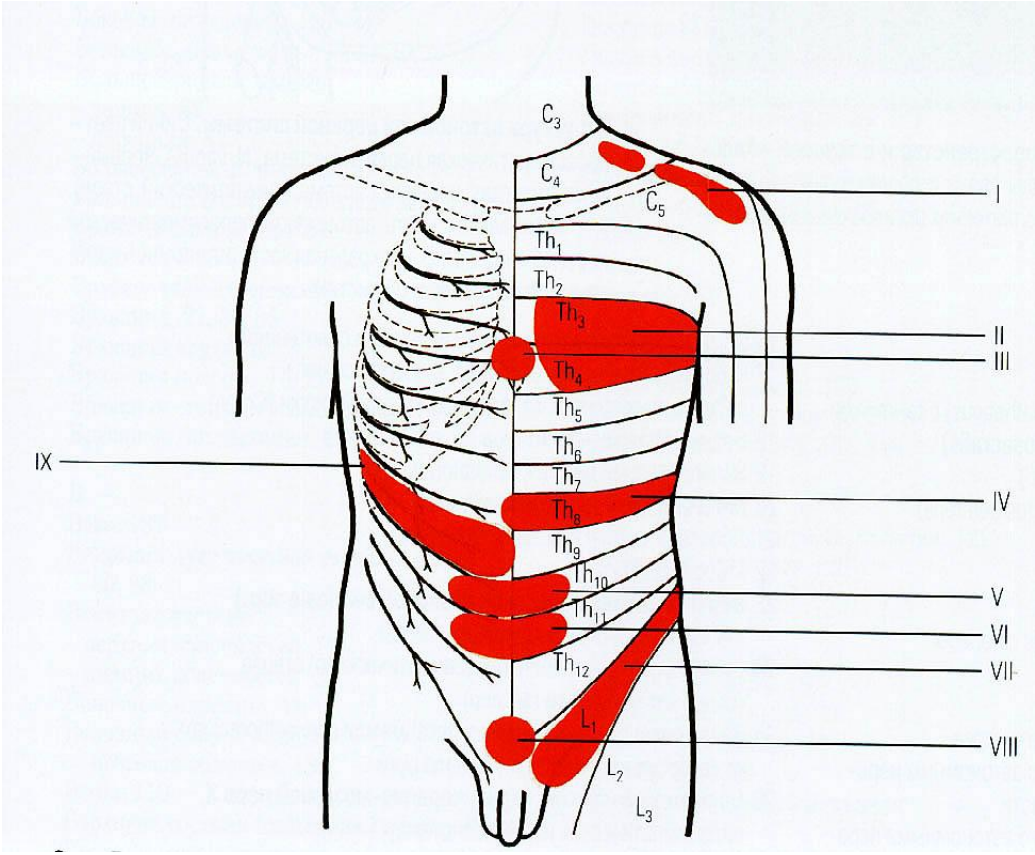

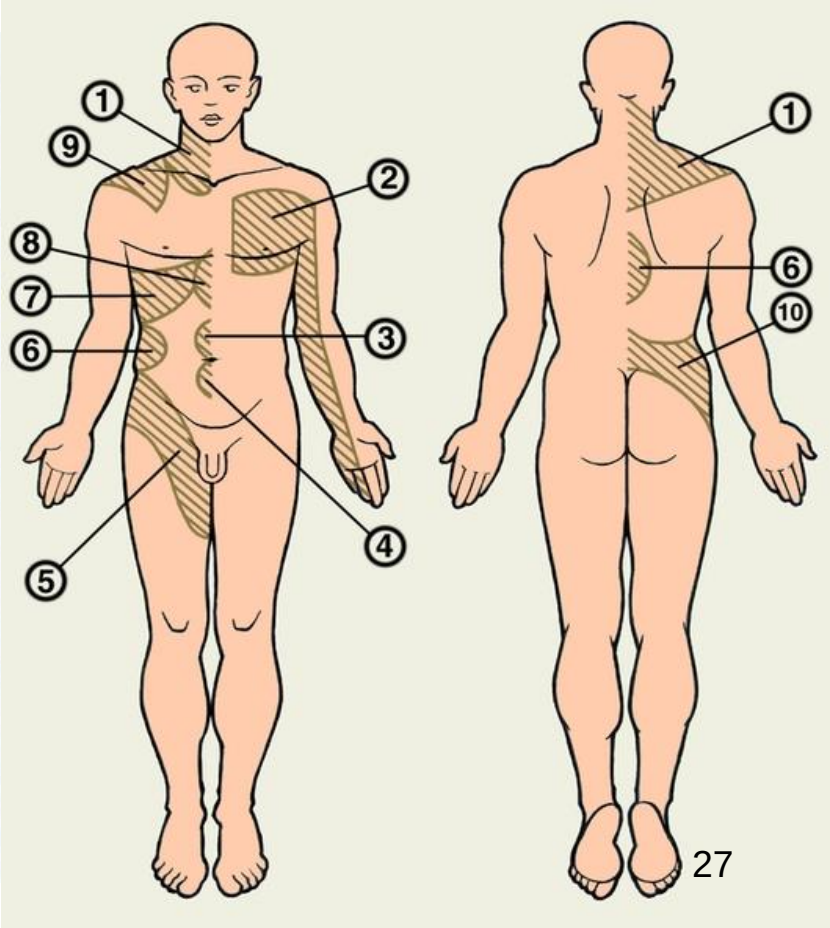

Возможен и обратный рефлекторный процесс, когда патологический очаг на поверхности кожи обусловливает боль во внутренних органах.

При заболеваниях внутренних органов иногда возникают длительные болезненные напряжения скелетной мускулатуры.

Так, при заболеваниях печени и желчных путей наблюдаются рефлекторные изменения в трапециевидной мышце, в широчайшей мышце спины, при заболеваниях плевры - в межреберных мышцах, в грудиноключичнососцевидной мышце и т.п.

Установление функциональных связей между всеми частями человеческого организма заложило основы развития сегментарно-рефлекторных методов лечения (в рефлекторной терапии заболеваний внутренних органов - ***рефлексотерапии*** **- иглоукалывание, прижигание, лазеропунктура, точечный массаж и др., в физиотерапии и др.).**

Исследования показали, что, воздействуя физическими факторами на поверхность тела в определенных зонах, можно с лечебной целью влиять на жизненно важные функции организма.

Точки акупунктуры

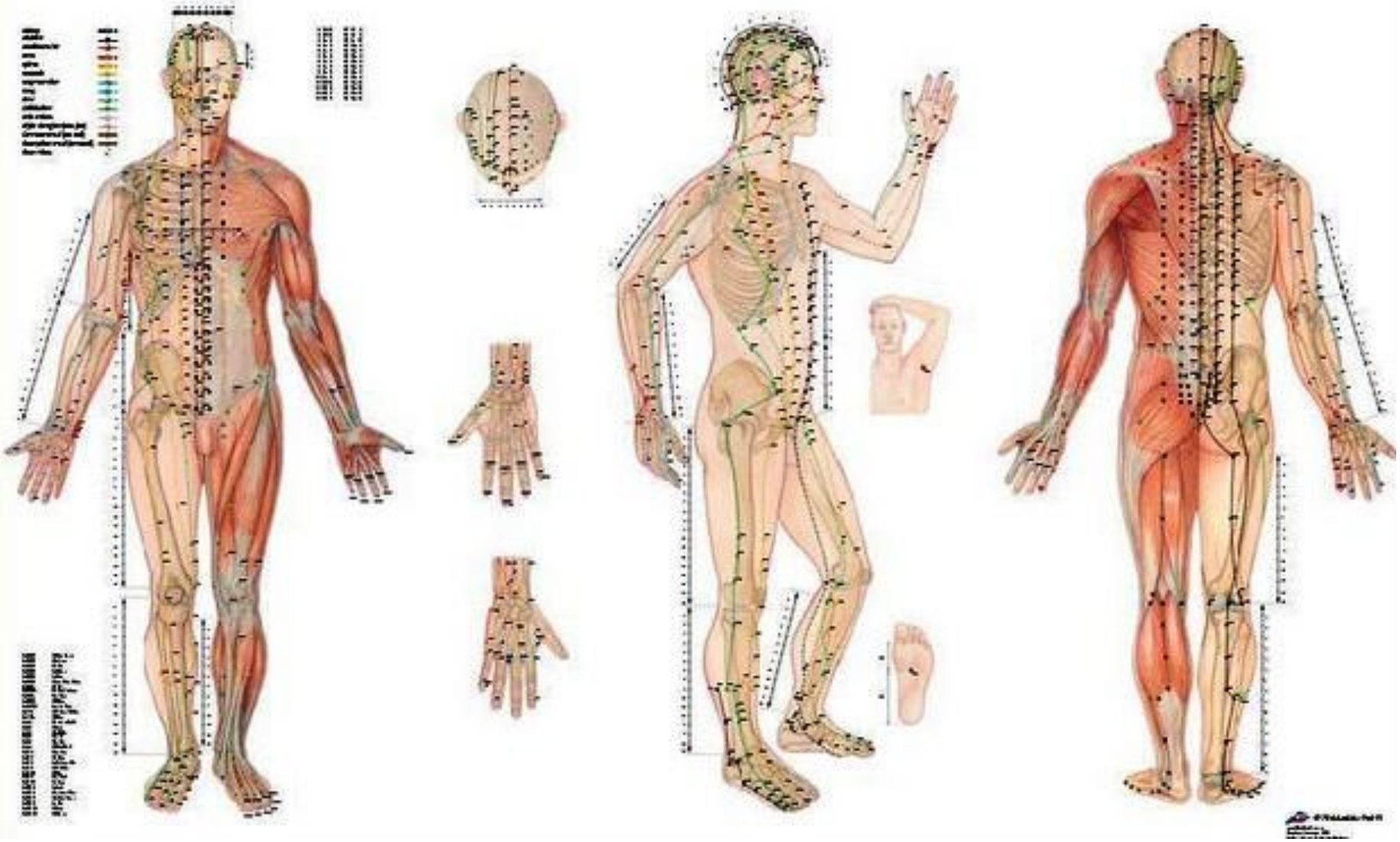

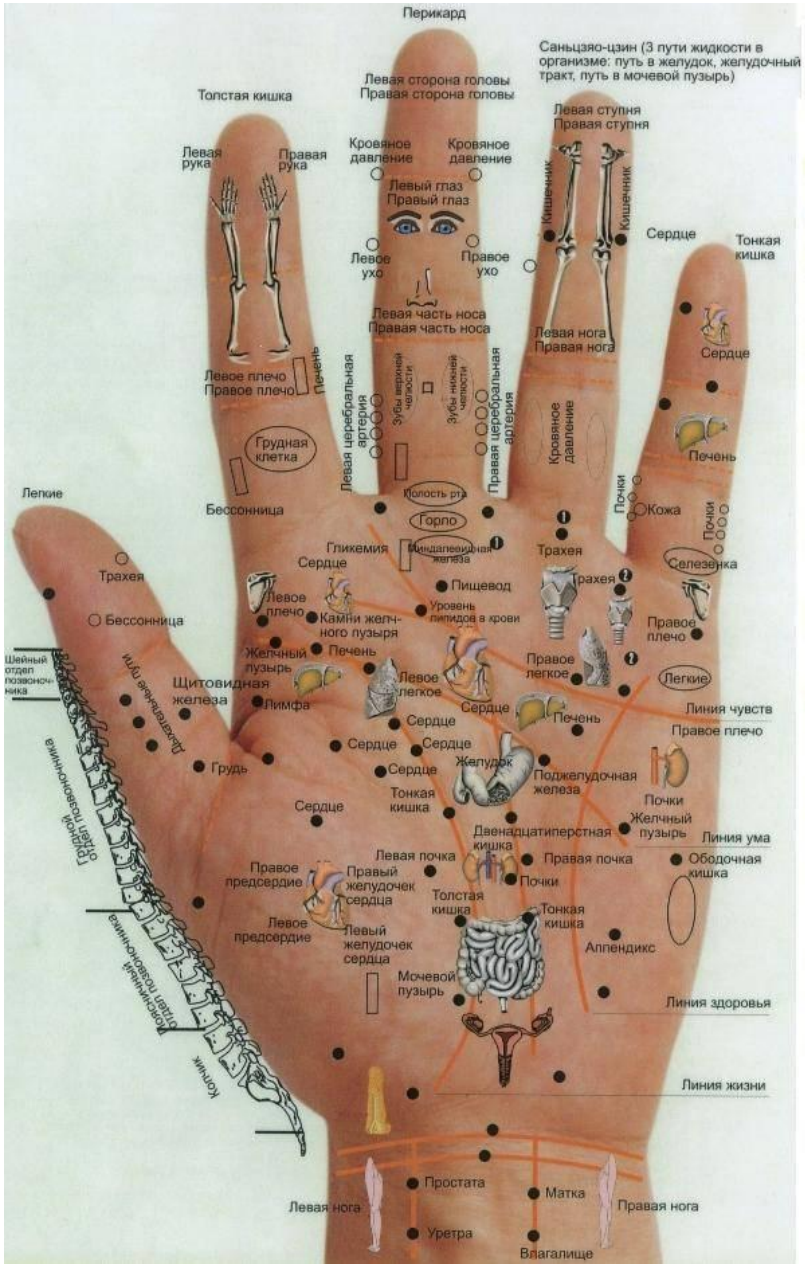
Перикард
Саньцзяо-цзин (3 пути жидкости в организме: путь в желудок, желудочный тракт, путь в мочевой пузырь)
Толстая кишка
Левая сторона головы
Правая сторона головы
Левая ступня
Правая ступня
Левая рука
Правая рука
Кровяное давление
Кровяное давление
Левый глаз
Правый глаз
Кишечник
Кишечник
Сердце
Тонкая кишка
Левое ухо
Правое ухо
Левая часть носа
Правая часть носа
Левая нога
Правая нога
Сердце
Левое плечо
Правое плечо
Печень
Левая церебральная артерия
Зубы верхней челюсти
Зубы нижней челюсти
Правая церебральная артерия
Кровяное давление
Грудная клетка
Печень
Почки
Кожа
Почки
Легкие
Бессонница
Полость рта
Горло
Трахея
Гликемия
Миндалевидная железа
Трахея
Сердце
Селезенка
Трахея
Пищевод
Левое плечо
Уровень липидов в крови
Бессонница
Камни желчного пузыря
Правое плечо
Шейный отдел позвоночника
Желчный пузырь
Печень
Правое легкое
Щитовидная железа
Лимфа
Левое легкое
Легкие
Сердце
Сердце
Печень
Линия чувств
Правое плечо
Грудной отдел позвоночника
Грудь
Сердце
Сердце
Сердце
Желудок
Поджелудочная железа
Почки
Сердце
Тонкая кишка
Двенадцатиперстная кишка
Желчный пузырь
Линия ума
Левая почка
Правая почка
Ободочная кишка
Правое предсердие
Правый желудочек сердца
Почки
Толстая кишка
Тонкая кишка
Левое предсердие
Левый желудочек сердца
Аппендикс
Мочевой пузырь
Поясничный отдел позвоночника
Линия здоровья
Копчик
Линия жизни
Простата
Матка
Левая нога
Правая нога
Уретра
Влагалище

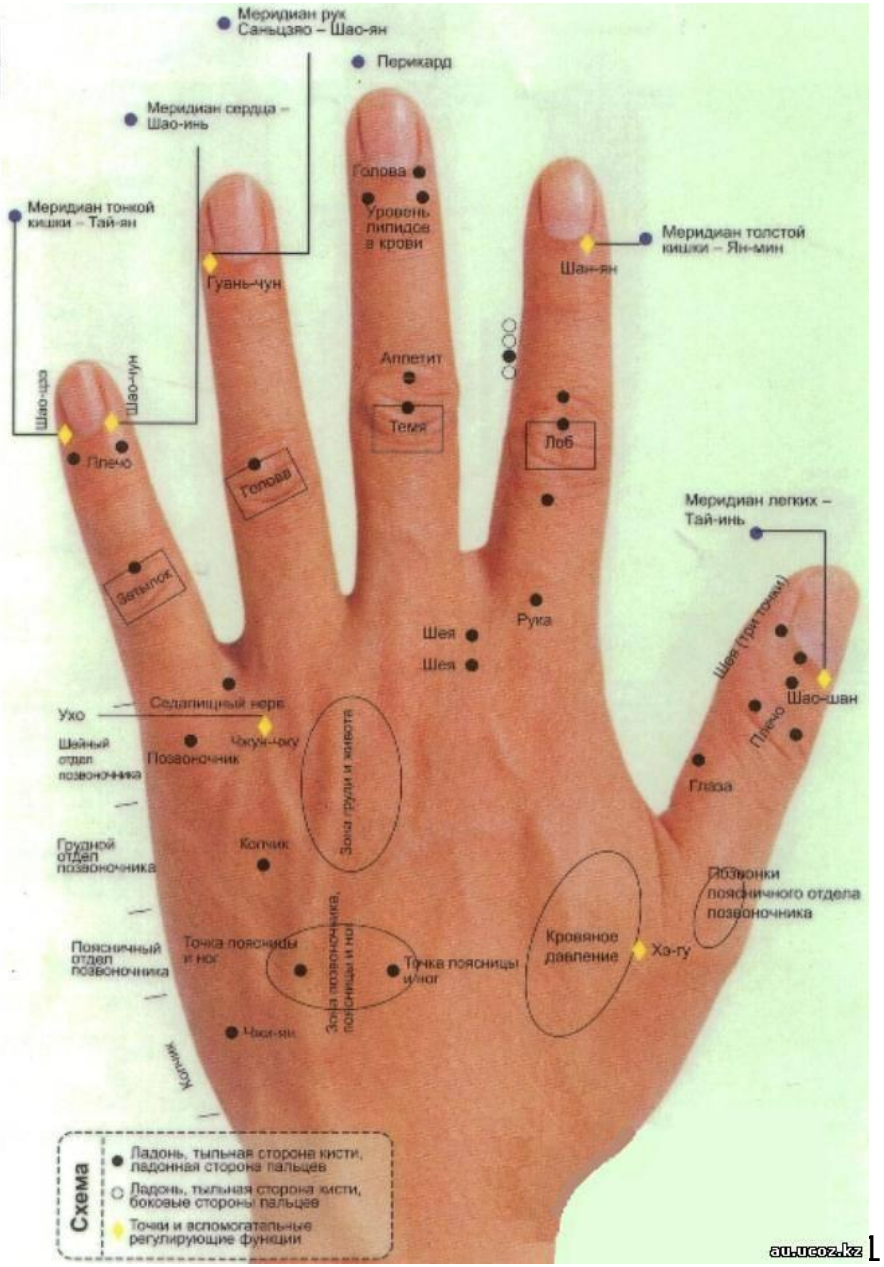
Меридиан рук Саньцзяо – Шао-ян
Перикард
Меридиан сердца – Шао-инь
Меридиан тонкой кишки – Тай-ян
Меридиан толстой кишки – Ян-мин
Голова
Уровень липидов в крови
Гуань-чун
Шан-ян
Аппетит
Шао-цзе
Шао-чун
Темя
Лоб
Плечо
Голова
Меридиан легких – Тай-инь
Затылок
Рука
Шея
Шея
Шао-шан
Шея (три точки)
Плечо
Ухо
Седалищный нерв
Чжун-чжу
Шейный отдел позвоночника
Позвоночник
Зона груди и живота
Глаза
Грудной отдел позвоночника
Копчик
Позвонки поясничного отдела позвоночника
Поясничный отдел позвоночника
Точка поясницы и ног
Зона позвоночника, поясницы и ног
Точка поясницы и ног
Кровяное давление
Хэ-гу
Чжи-ян
Копчик
Схема
Ладонь, тыльная сторона кисти, ладонная сторона пальцев
Ладонь, тыльная сторона кисти, боковые стороны пальцев
Точки и вспомогательные регулирующие функции

au.ucoz.kz

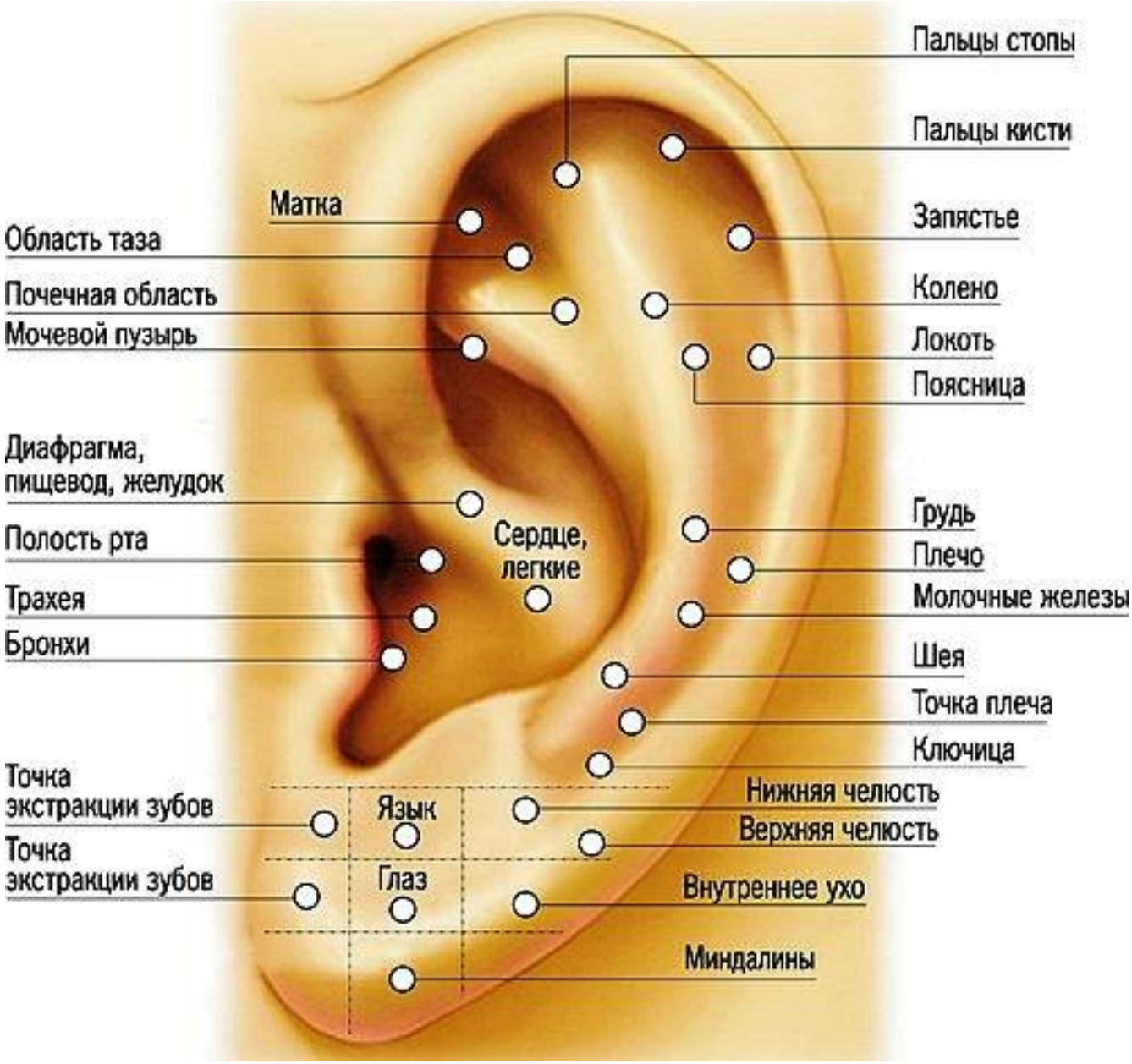
Пальцы стопы
Пальцы кисти
Матка
Запястье
Область таза
Колено
Почечная область
Мочевой пузырь
Локоть
Поясница
Диафрагма,
пищевод, желудок
Грудь
Сердце,
легкие
Полость рта
Плечо
Трахея
Молочные железы
Бронхи
Шея
Точка плеча
Ключица
Точка
экстракции зубов
Язык
Нижняя челюсть
Верхняя челюсть
Точка
экстракции зубов
Глаз
Внутреннее ухо
Миндалины

К **центральному** отделу ВНС относятся очаги и центры в спинном и головном мозгу,

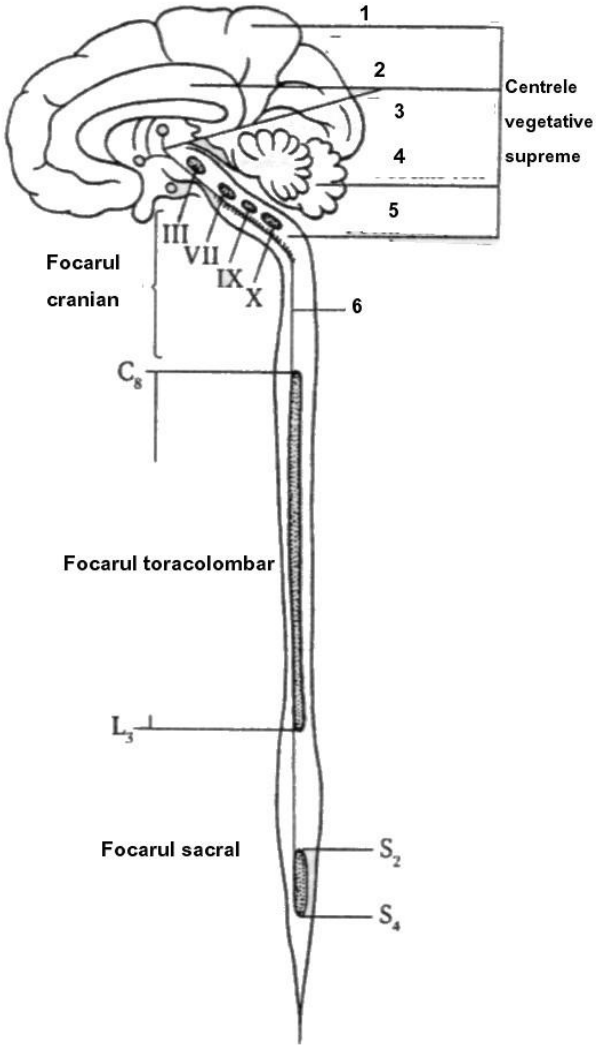

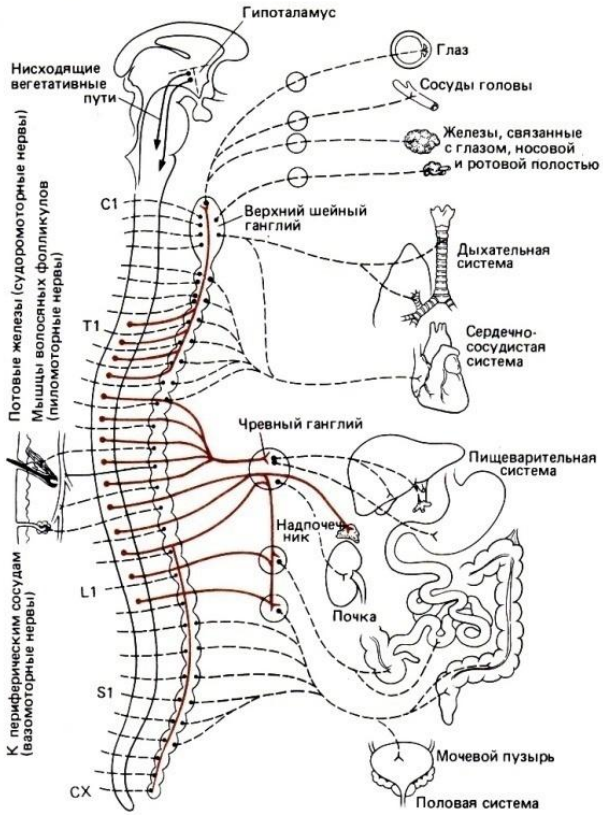

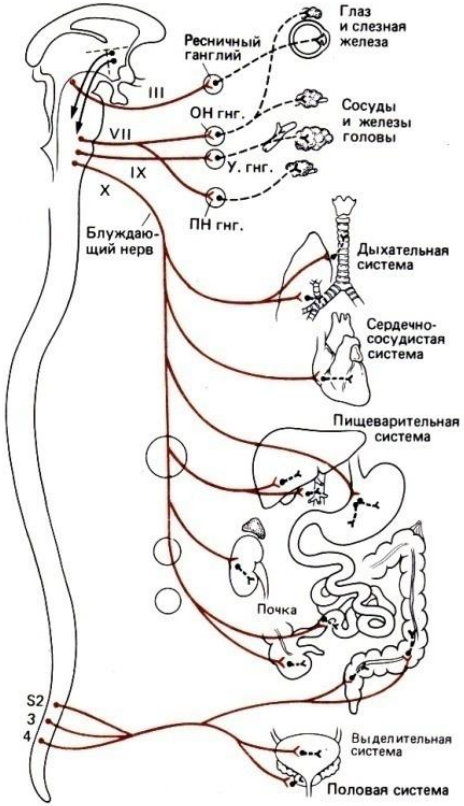

а к **периферическому** – нервные узлы, нервы, сплетения и периферические нервные окончания.

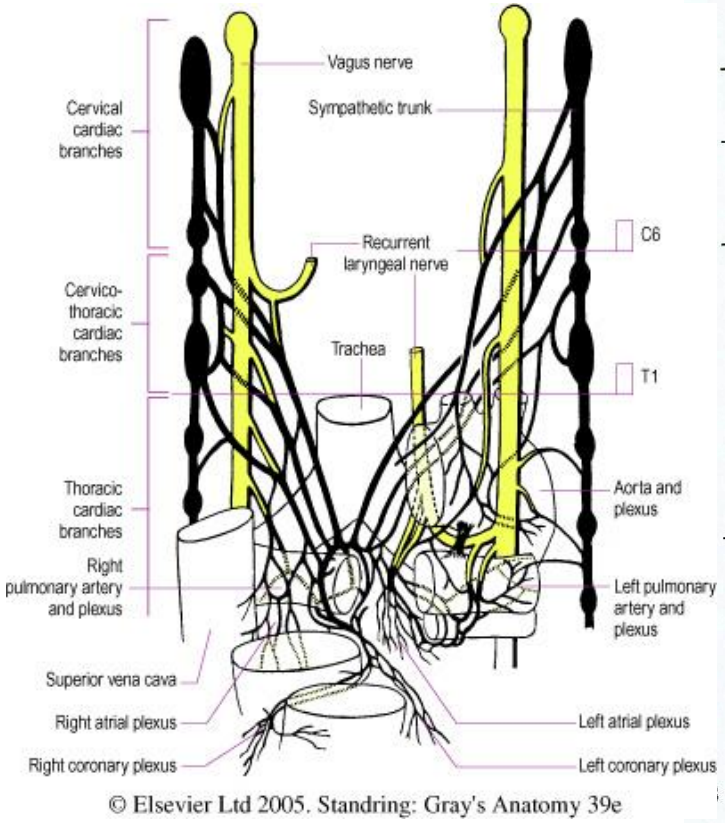

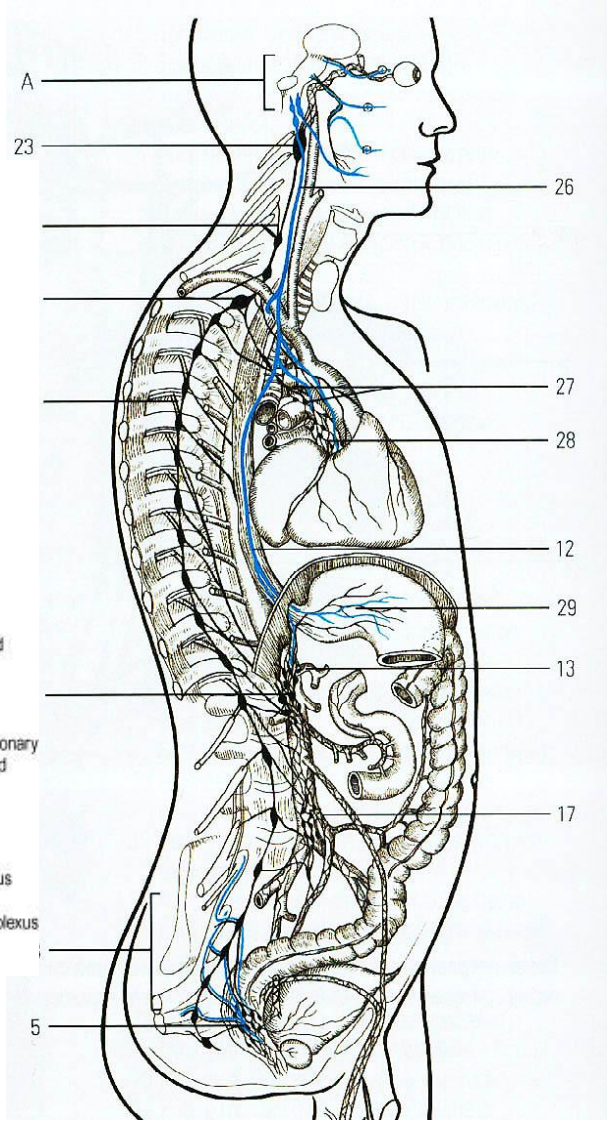

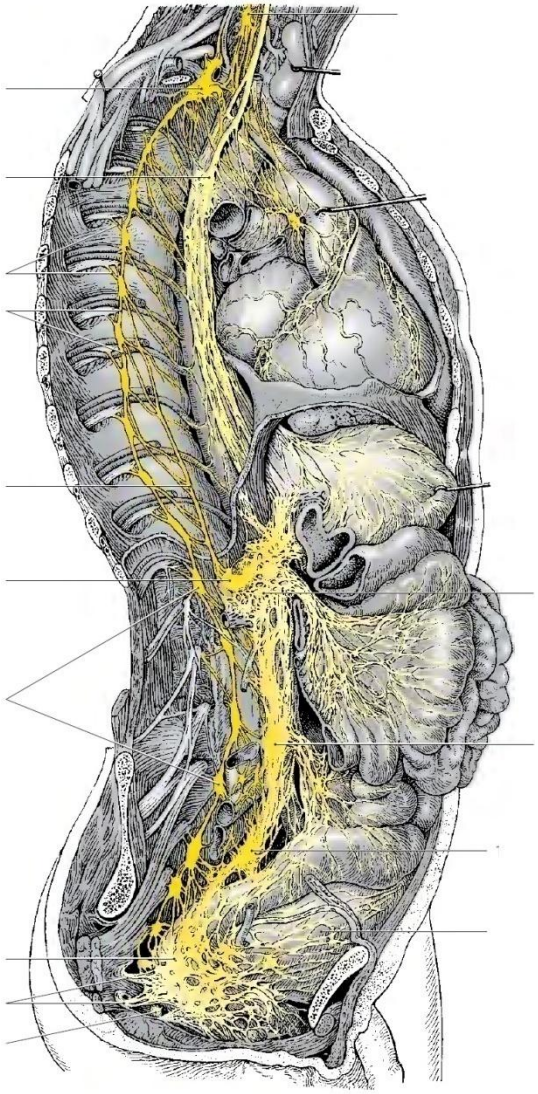

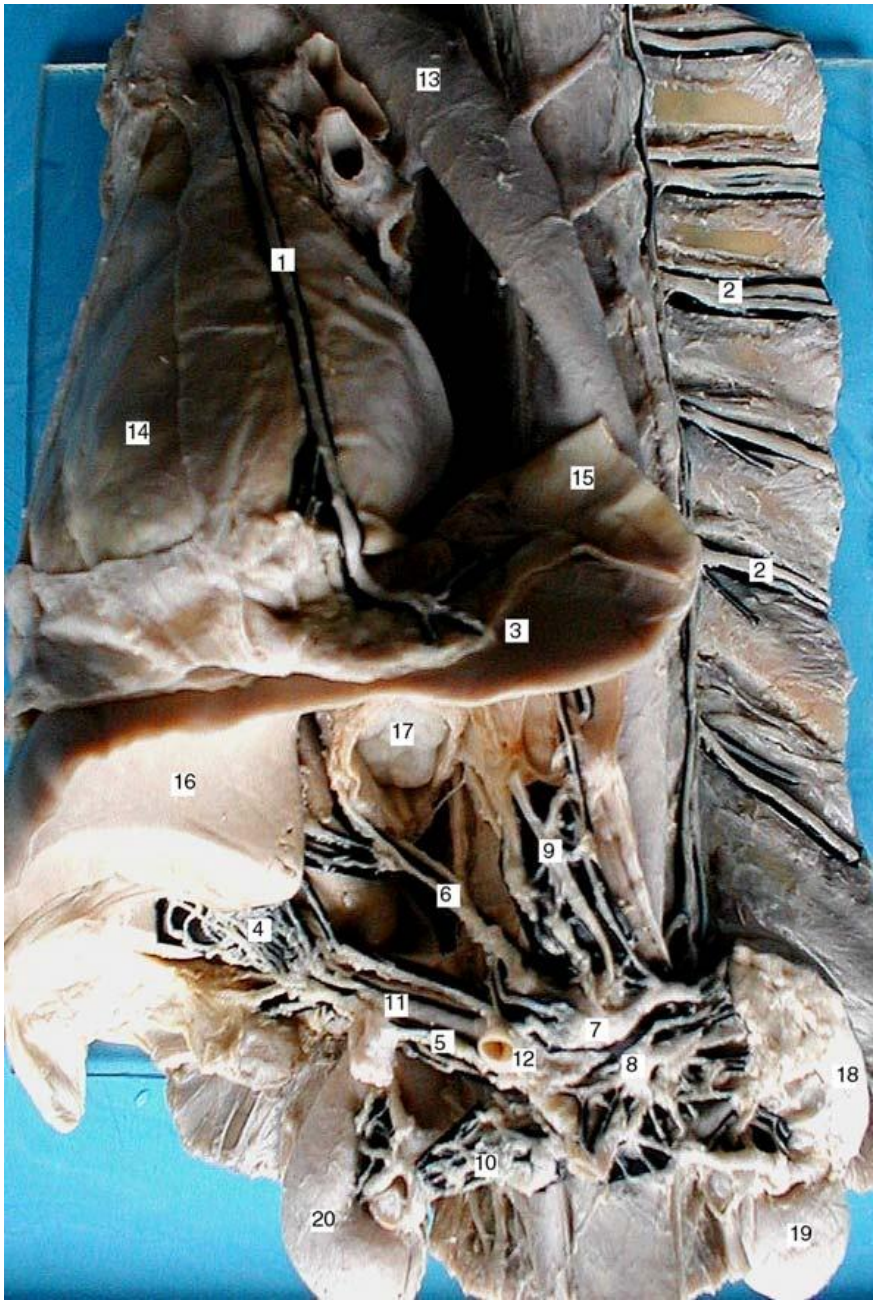
13
1
2
14
15
2
3
17
16
9
6
4
11
7
5
12
8
18
10
20
19

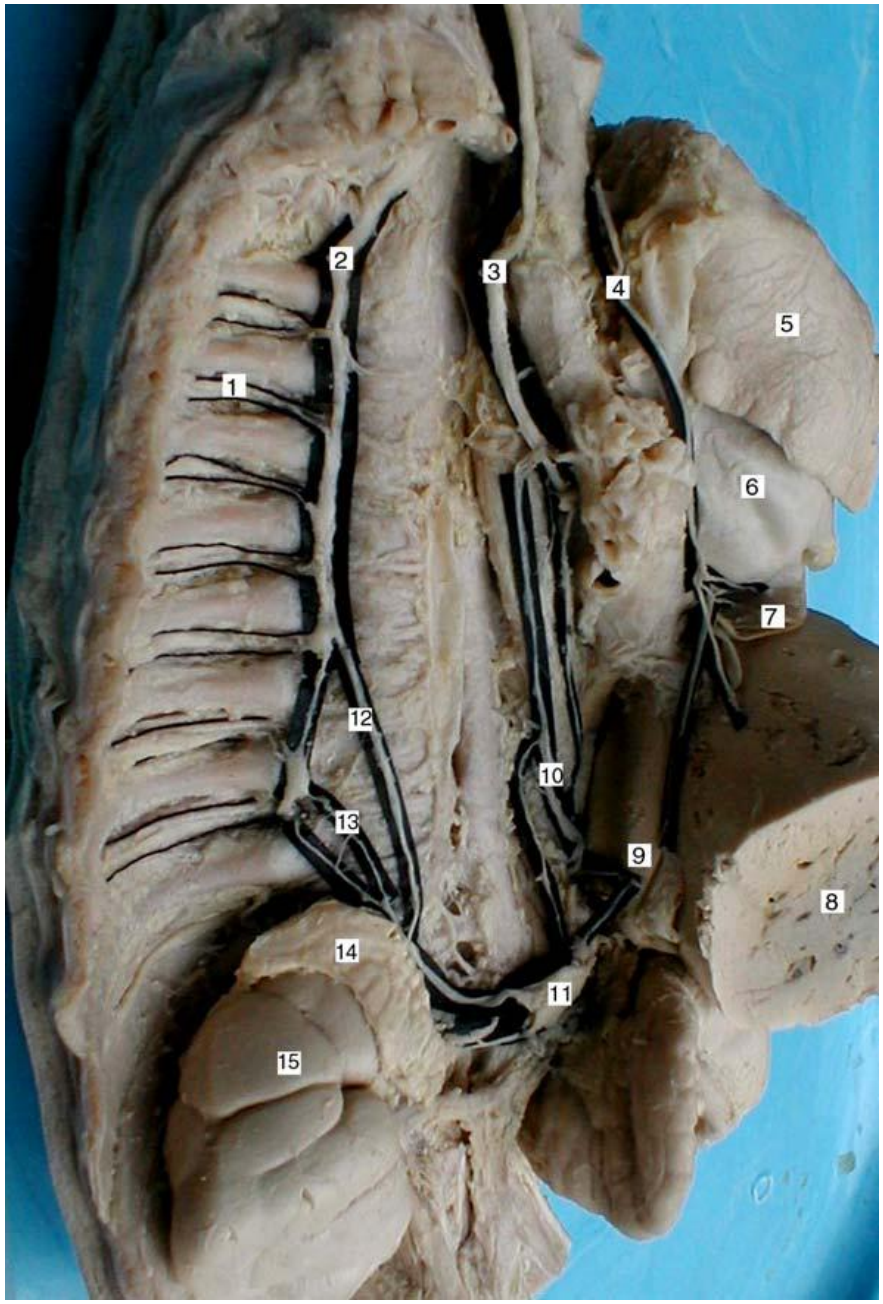
2
3
4
5
1
6
7
12
10
13
9
8
14
11
15

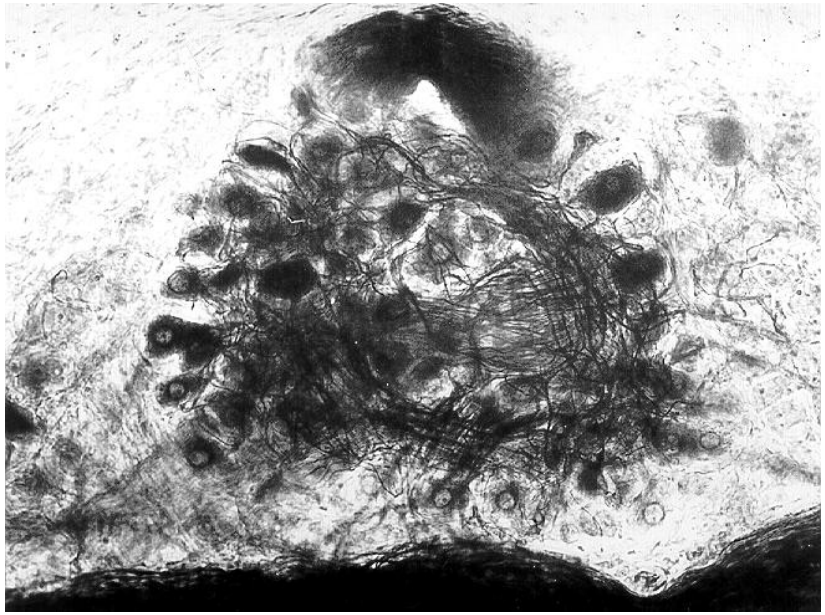

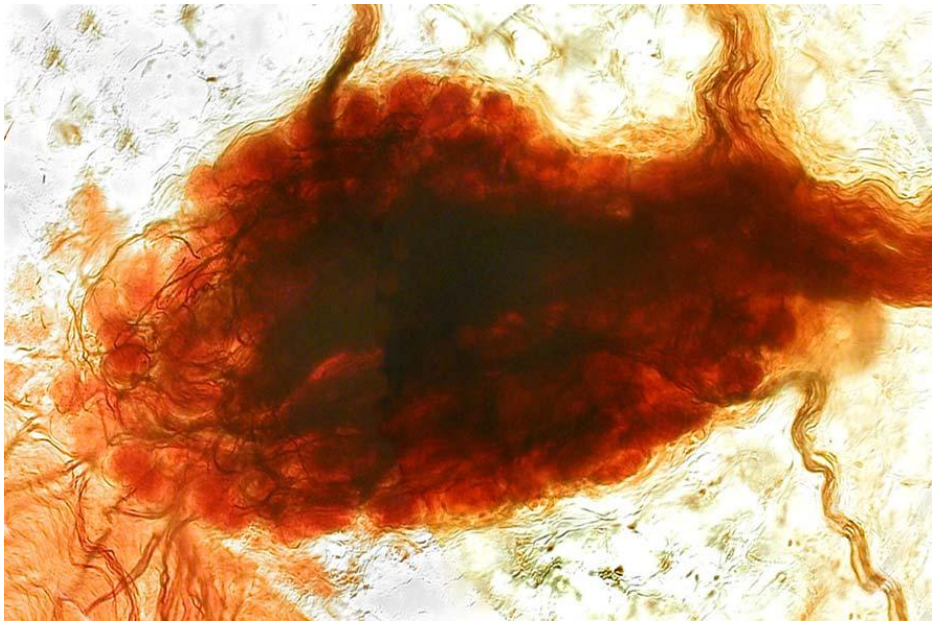

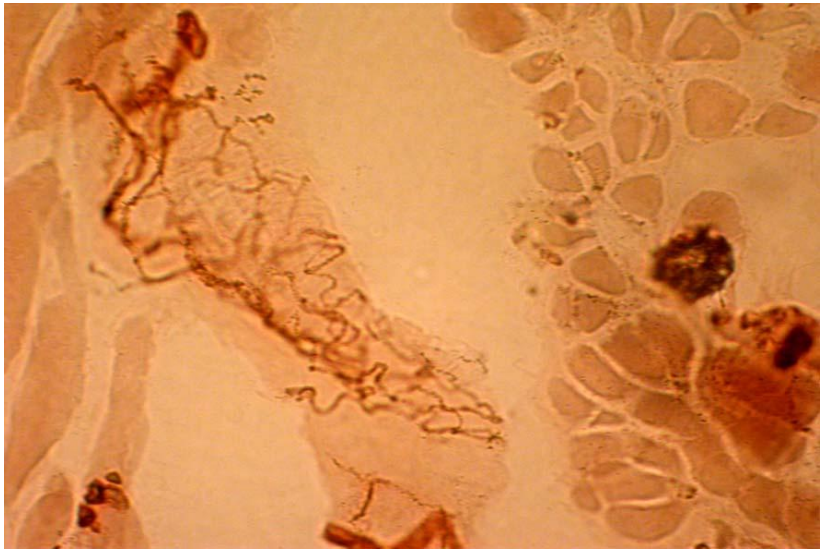

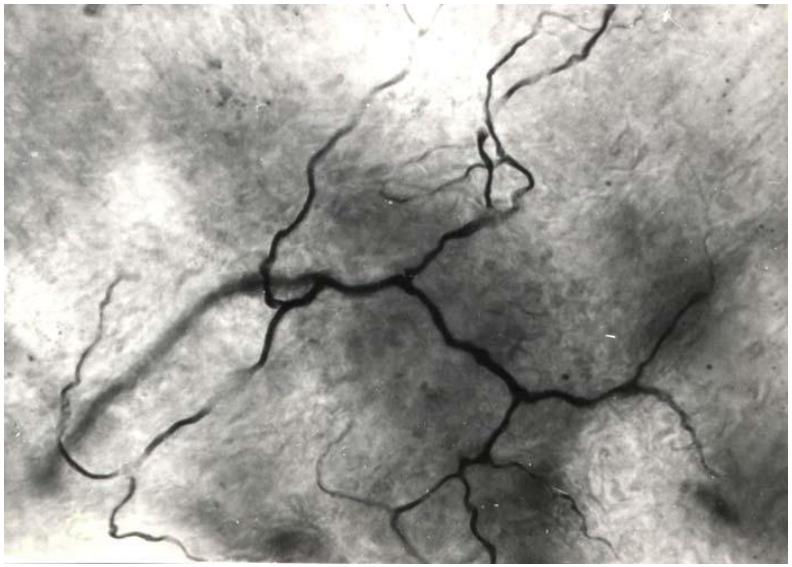

Морфологические особенности ВНС в сравнении с соматической НС

Признаки	*ВНС*	*Соматическая НС*
Что иннервирует?	Гладкие мышцы (органов, сосудов и др.), железистую ткань (все железы), сердечную мышцу	Скелетная (поперечно-полосатая мускулатура), кожа
Строение	очаговое (краниальный, тораколюмбальный, сакральный очаги)	сегментарное (31 сегмент спинного мозга)
Рефлекторная дуга **I нейрон** **II нейрон** **III нейрон**	ganglion spinale боковые рога спинного мозга (n. intermediolaterales) выведен за пределы спинного мозга, в узлах I, II, III порядков	ganglion spinale задние рога спинного мозга (чувствительные клетки) передние рога спинного мозга (двигательные клетки)
Эфферентная часть	прерывается в одном из узлов I, II, III порядка, подразделяясь на пре- и постганглионарные волокна	Не прерывается до рабочего органа (мышцы)

« Мы не являемся хозяевами, а лишь свидетелями частоты сердцебиений, сокращений желудка и кишечника.

Их работа совершается помимо нашей воли».

Джон Ленгли, 1903 г.

Признаки	***ВНС***	***Соматическая НС***
Распространение	Повсеместно, универсально	Сравнительно ограниченная область распространения
Наличие узлов в эфферентной части	Есть (Многочисленные)	Отсутствуют
Нервы	Не видимы (постганглионарные волокна амиелиновые)	Видны макроскопически (миелиновые крупные, средние, мелкие)
Наличие сплетений вокруг сосудов	Есть (особенно в симпатическом отделе)	Отсутствуют

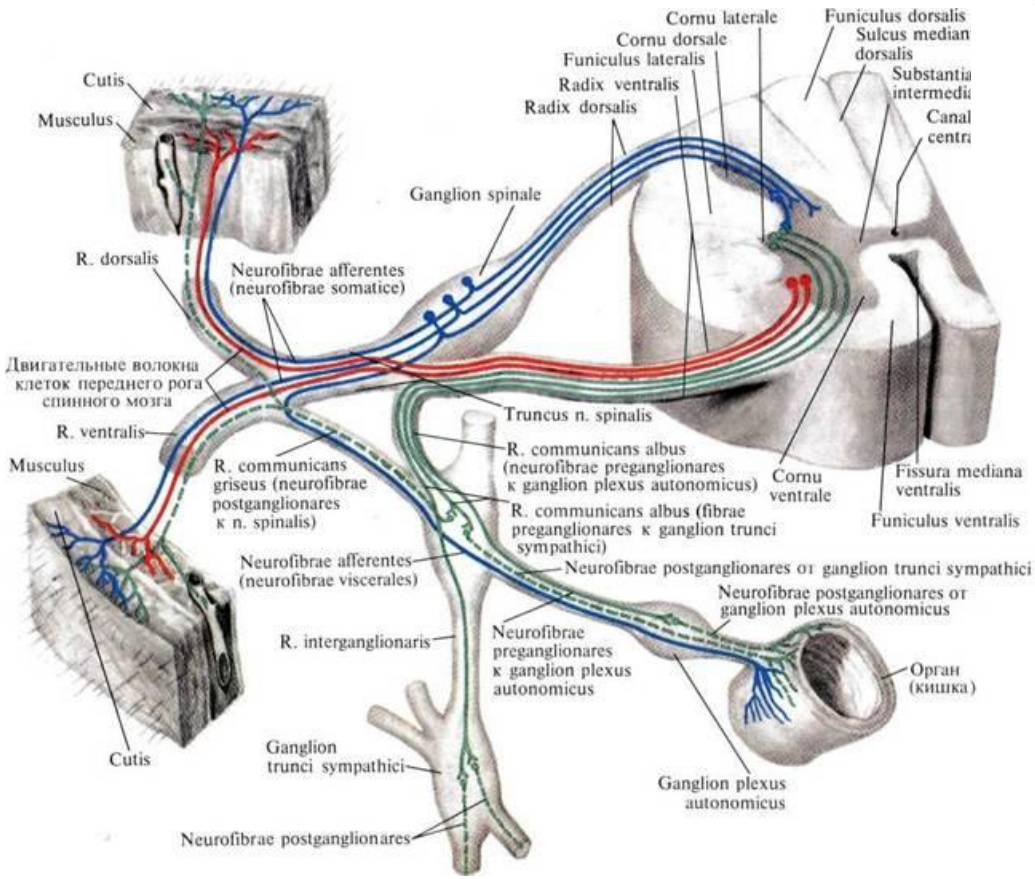
Cutis
Musculus
Ganglion spinale
R. dorsalis
Neurofibrae afferentes
(neurofibrae somatice)
Двигательные волокна
клеток переднего рога
спинного мозга
R. ventralis
Musculus
R. communicans
griseus (neurofibrae
postganglionares
к n. spinalis)
Neurofibrae afferentes
(neurofibrae viscerales)
R. interganglionaris
Cutis
Ganglion
trunci sympathici
Neurofibrae postganglionares
Cornu laterale
Cornu dorsale
Funiculus lateralis
Radix ventralis
Radix dorsalis
Funiculus dorsalis
Sulcus median
dorsalis
Substantia
intermedia
Canal
centra
Truncus n. spinalis
R. communicans albus
(neurofibrae preganglionares
к ganglion plexus autonomicus)
R. communicans albus (fibrae
preganglionares к ganglion trunci
sympathici)
Cornu
ventrale
Fissura mediana
ventralis
Funiculus ventralis
Neurofibrae postganglionares от ganglion trunci sympathici
Neurofibrae postganglionares от
ganglion plexus autonomicus
Neurofibrae
preganglionares
к ganglion plexus
autonomicus
Орган
(кишка)
Ganglion plexus
autonomicus

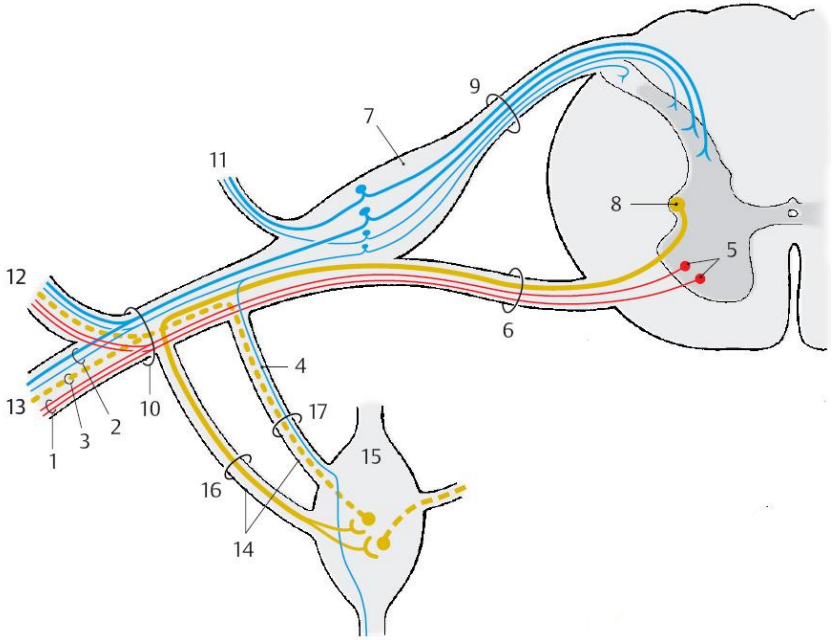
1
2
3
4
5
6
7
8
9
10
11
12
13
14
15
16
17

Признаки	*ВНС*	*Соматическая НС*
Скорость проведения возбуждения	от 0,5-1 до14 м/с	от 12 до120 м/с
Примитивные черты строения в развитии	сохранены (в онтогенезе)	не сохраняются
Наличие собственных нейронов (клетки Догеля II типа), для замыкания местных рефлекторных дуг	присутствуют в большом количестве	отсутствуют

Отличия симпатической нервной системы от парасимпатической

Признаки	*Симпатическая НС*	*Парасимпатическая НС*
Функция	Трофическая (усиление окислительных процессов, усиление дыхания, учащение деятельности сердца)	защитная (сужение зрачка, опорожнения полых органов, торможение сердечной деятельности)
Узлы	узлы симпатического ствола (I порядка) промежуточные узлы (II порядка)	интрамуральные узлы (g. terminalia) околоорганные узлы (III, IV, V порядков)

Признаки	***Симпатическая НС***	***Парасимпатическая НС***
Область распространения	Повсеместно	отсутствует в сосудах, поперечно-полосатой мускулатуре
Топография сегментарных центров	боковые рога спинного мозга (тораколюмбальный очаг – C8-L3)	краниальный и крестцовый очаг (S_2-S_4)
Пре- и постганглионарные волокна	преганглионарные – короткие, постганглионарные – длинные	преганглионарные – длинные, постганглионарные – короткие

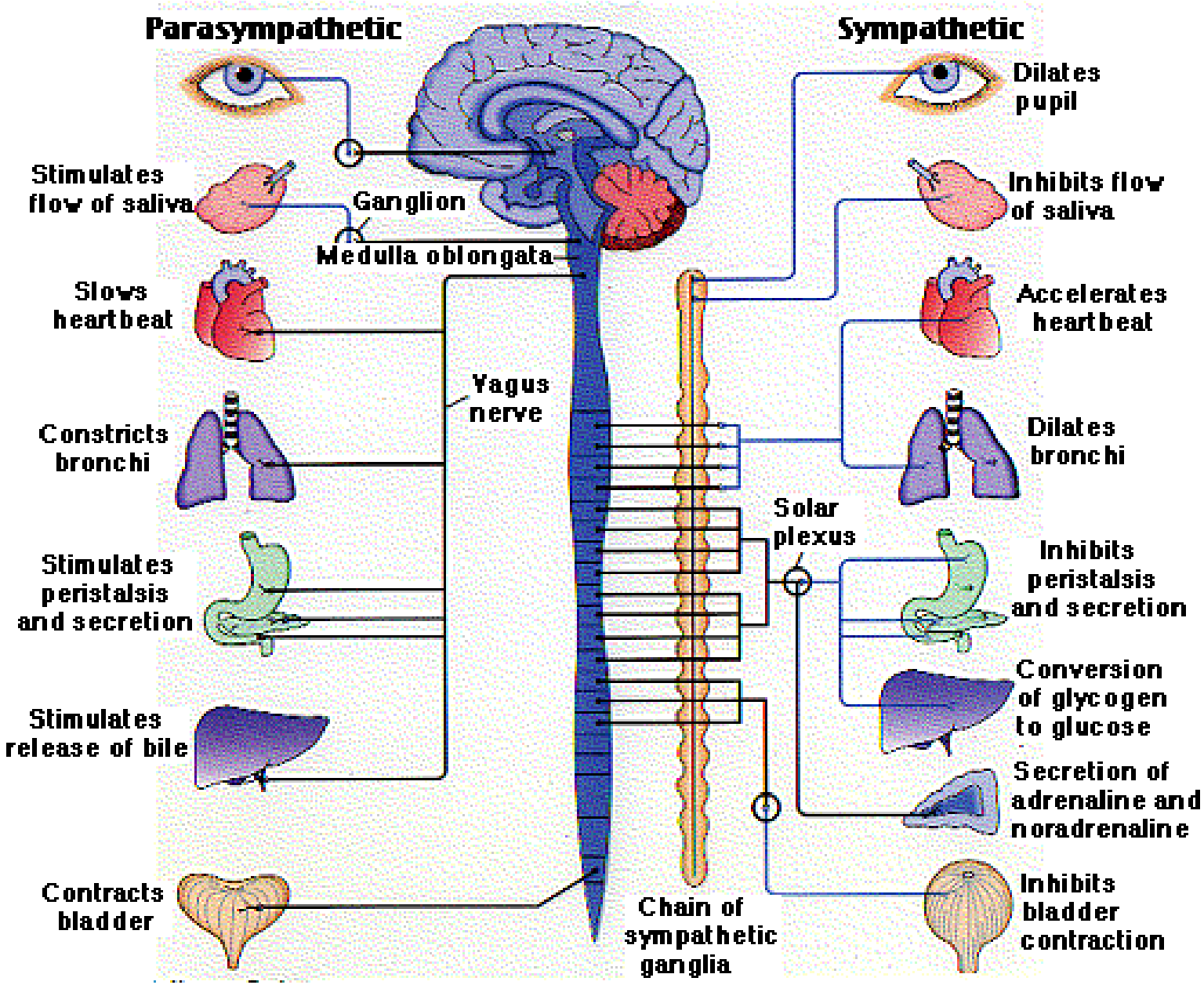
Parasympathetic
Sympathetic
Dilates pupil
Stimulates flow of saliva
Ganglion
Medulla oblongata
Inhibits flow of saliva
Slows heartbeat
Accelerates heartbeat
Vagus nerve
Constricts bronchi
Dilates bronchi
Solar plexus
Stimulates peristalsis and secretion
Inhibits peristalsis and secretion
Conversion of glycogen to glucose
Stimulates release of bile
Secretion of adrenaline and noradrenaline
Contracts bladder
Chain of sympathetic ganglia
Inhibits bladder contraction

Системы и органы	Симпатическая система	Парасимпатическая система
Зрачок	Расширение	Сужение
Слезная железа	—	Усиление секреции
Слюнные железы	Малое количество густого секрета	Обильный водянистый секрет
Сердечный ритм	Учащение	Урежение
Сократимость сердца	Усиление	Ослабление
Кровеносные сосуды	В целом сужение	Слабое влияние
Скелетные мышцы	Повышение тонуса	Расслабление
Частота дыхания	Усиление	Урежение
Бронхи	Расширение просвета	Сужение просвета
Потовые железы	Активация	—
Надпочечники, мозговое вещество	Секреция адреналина и норадреналина	—
Половые органы	Эякуляция	Эрекция
Подвижность и тонус ЖКТ	Торможение	Активация
Сфинктеры	Активация	Торможение

Наличие общих черт в структурной и функциональной организации, а также в онто- и филогенезе, явились основанием для выделения в составе ВНС, кроме симпатической и парасимпатической, еще и третьей части - метасимпатической.

Метасимпатическая нервная система (от *мета*... и греч. sympathies - чувствительный, восприимчивый к влиянию) **(А.Д. Ноздрачев) – часть ВНС, комплекс микроганглионарных образований (***интрамуральных ганглиев***) и соединяющих их нервов, а также отдельные нейроны и их отростки, расположенные в стенках внутренних органов (***сердце, мочеточник, пищеварительный тракт и др.)***, которые обладают собственной моторной (сократительной) активностью.**

Основными эффекторными аппаратами стенок полых висцеральных органов, которые регулируются МНС, являются: ***гладкие мышцы, секреторный, всасывающий и экскреторный эпителий, капиллярная сеть, местные эндокринные и иммунные образования.***

МНС характеризуется высокой степенью относительной независимости от ЦНС.

Функции метасимпатической нервной системы:

- **передача центральных влияний — за счёт того, что с МНС могут контактировать симпатические и парасимпатические волокна и тем самым корригировать её влияние на объекты управления;**
- **интеграция, так как в структуре МНС имеются рефлекторные дуги** *(афферентные-вставочные-эфферентные нейроны).*

Внутренние органы поддерживают между собой связь по каналам МНС, минуя головной мозг, а его роль переключателя сигналов выполняют ганглии.

В зависимости от локализации отдельные участки МНС могут именоваться по месту их расположения, например:

- **кардиометасимпатический -** *в сердце,*
- **энтерометасимпатический-** *в пищеварительном тракте,*
- **уретраметасимпатический** *- в мочеточнике,*
- **везикометасимпатический -** *в мочевом пузыре и т. д.*

Метасимпатическая регуляторная система обладает специфическими признаками, отличающими ее от автономной:

- иннервирует только внутренние органы, наделенные собственной моторной активностью;
- в сфере ее иннервации находятся гладкая мышца, всасывающий и секретирующий эпителий, локальный кровоток, местные эндокринные элементы;
- получает синаптические входы от симпатической и парасимпатических систем и не имеет прямых синаптических контактов с эфферентной частью соматической рефлекторной дугой;

- обладает гораздо большей, чем симпатическая и парасимпатическая НС, независимостью от ЦНС;
- наряду с общим висцеральным эфферентным путем имеет собственное чувствительное звено;
- не имеет антагонистических отношений с другими отделами нервной системы;
- при блокировании метасимпатических структур органы теряют способность к координированной ритмической двигательной работе;
- МНС имеет собственное медиаторное звено.

Вегетативные узлы

Нервный узел (ганглий) **– это скопление нейронов в периферической нервной системе.**

Спинномозговые и черепные чувствительные ганглии являются анимально-вегетативными, поскольку расположенные в них нейроны участвуют в замыкании как анимальных, так и вегетативных рефлекторных дуг.

Все остальные узлы вегетативные.

Они расположены в толще органов либо на некотором расстоянии от них.

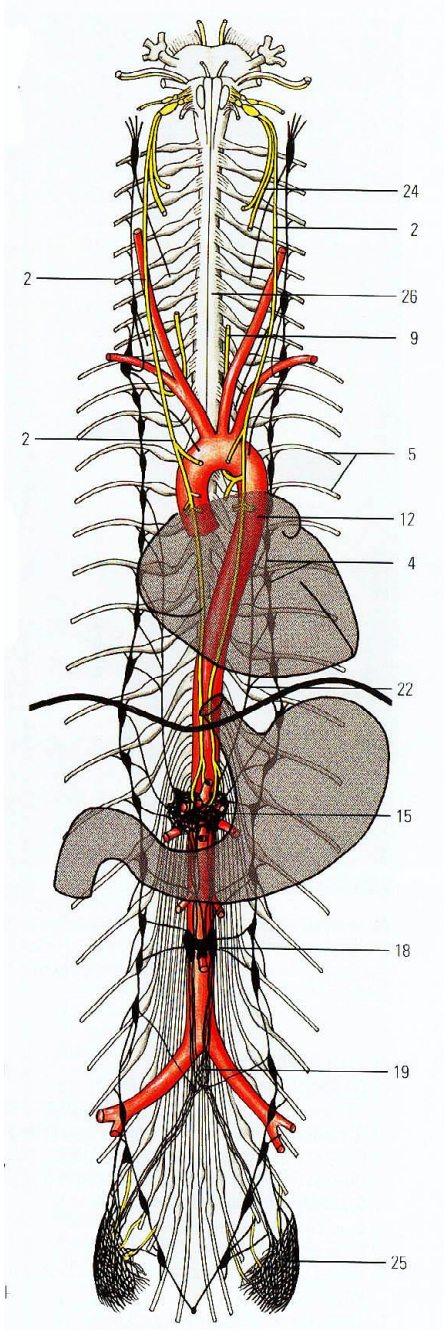
24
2
2
26
9
2
5
12
4
22
15
18
19
25

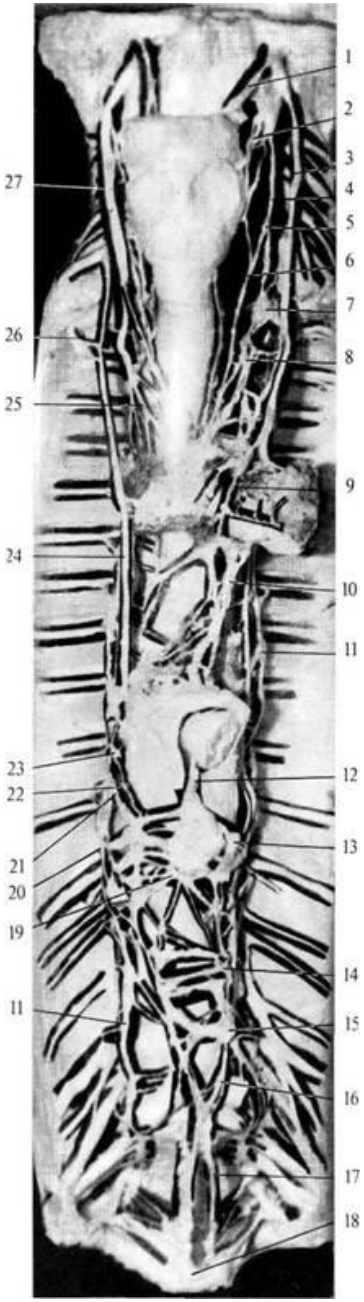
1
2
3
4
5
6
7
8
9
10
11
12
13
14
15
16
17
18
27
26
25
24
23
22
21
20
19
11

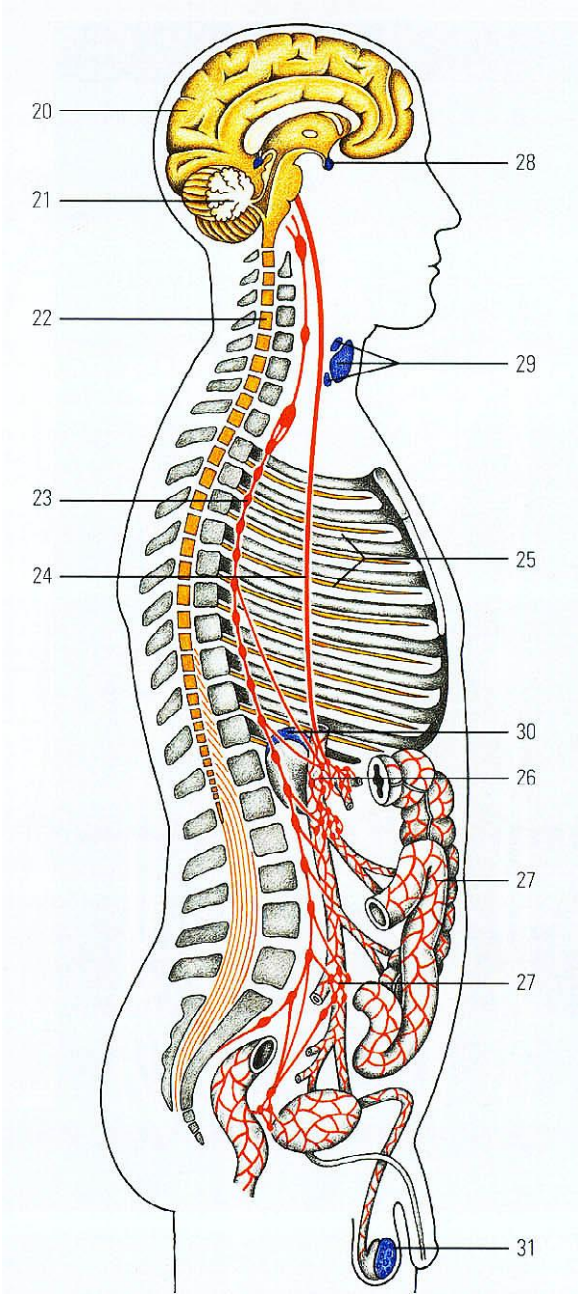
20
21
22
23
24
28
29
25
30
26
27
27
31

В связи с удалённостью от ЦНС различают вегетативные узлы I, II и III, IV, V порядков.

Узлы I и II порядка принято относить к симпатической части вегетативной нервной системы.

Узлы III, IV, V порядка содержат как симпатические, так и парасимпатические нейроны с преобладанием последних.

Определённое количество парасимпатических нейронов находится и в симпатических узлах.

Ганглии I порядка

(паравертебральные, околопозвоночные) лежат по сторонам от позвоночника и в совокупности образуют симпатические стволы.

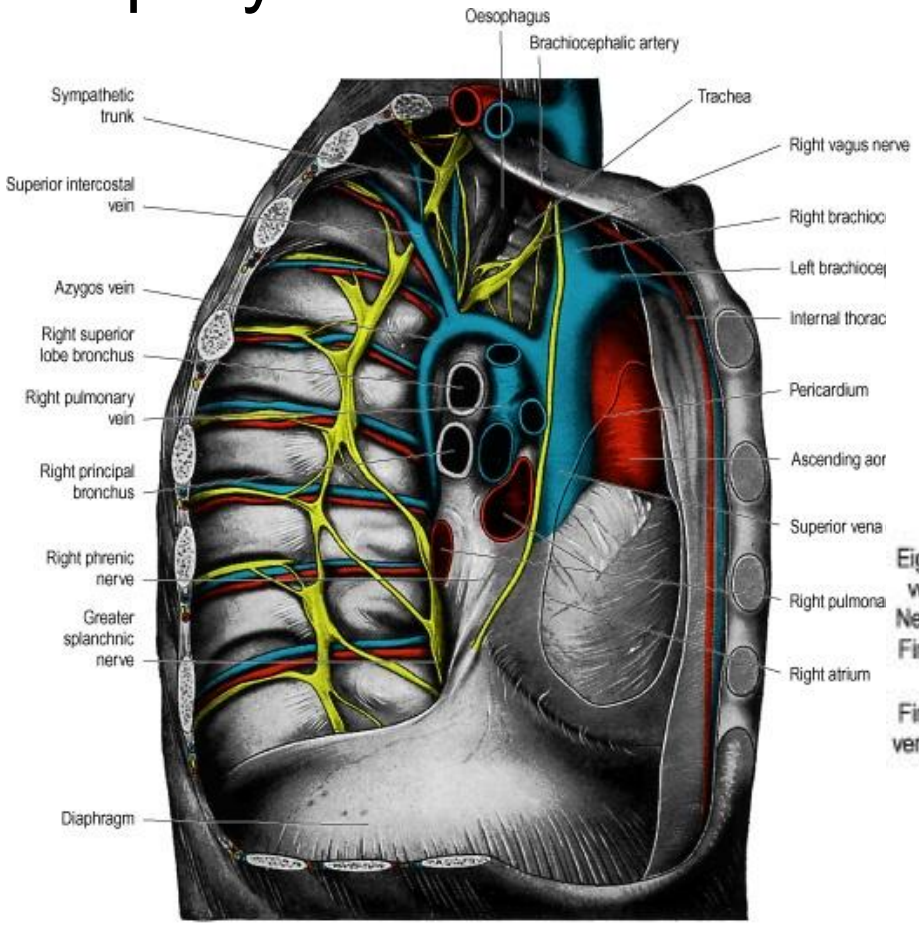

© Elsevier Ltd 2005. Standring: Gray's Anatomy 39e

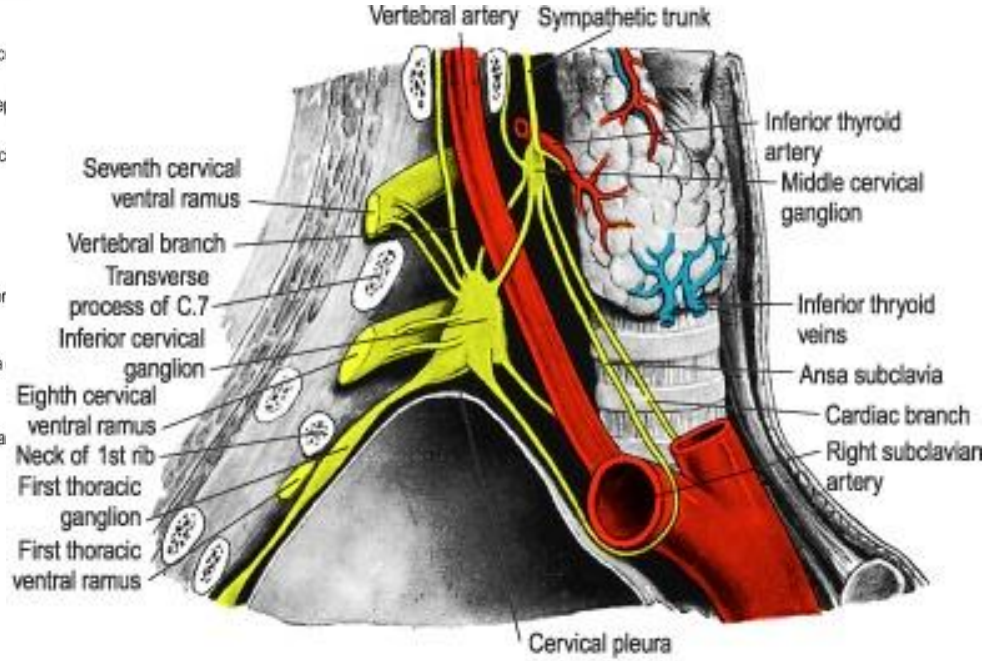

© Elsevier Ltd 2005. Standring: Gray's Anatomy 39e

Ганглии II порядка

(превертебральные, предпозвоночные) расположены впереди позвоночника в составе предпозвоночных сплетений.

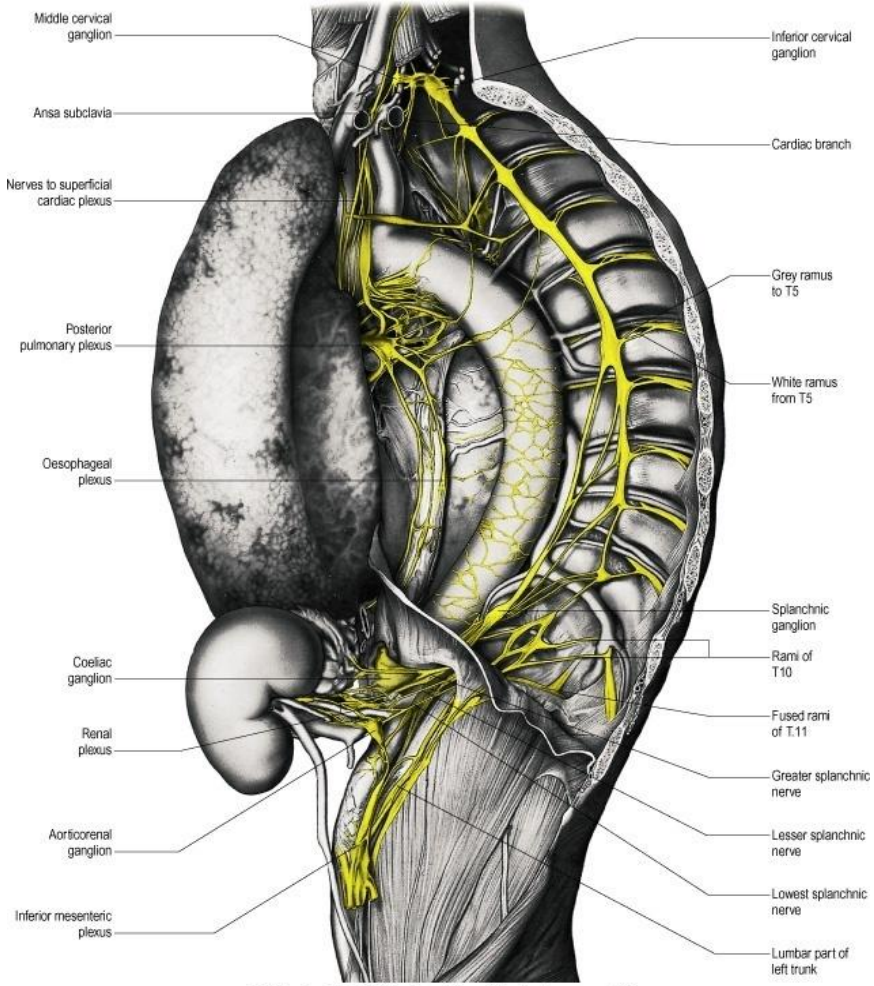

© Elsevier Ltd 2005. Standring: Gray's Anatomy 39e

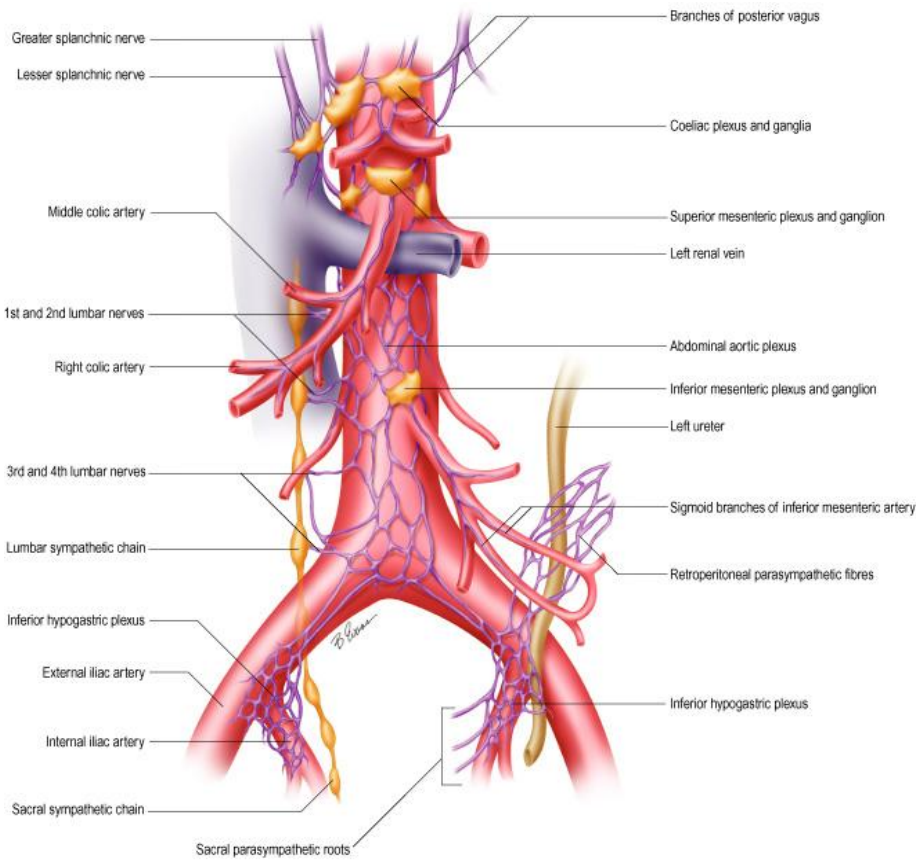

© Elsevier Ltd 2005. Standring: Gray's Anatomy 39e

Ганглии III, IV, V порядка сосредоточены в толще органов *(околоорганные, интраорганные)* либо вблизи от них *(экстраорганные),* содержат как симпатические, так и парасимпатические нервные клетки **(П.И. Лобко, 1988).**

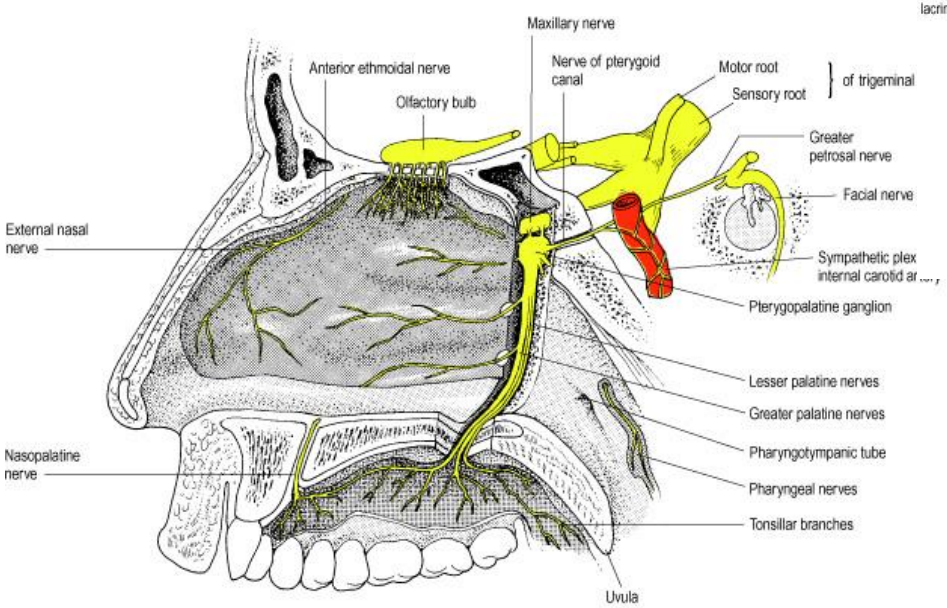

© Elsevier Ltd 2005. Standring: Gray's Anatomy 39e

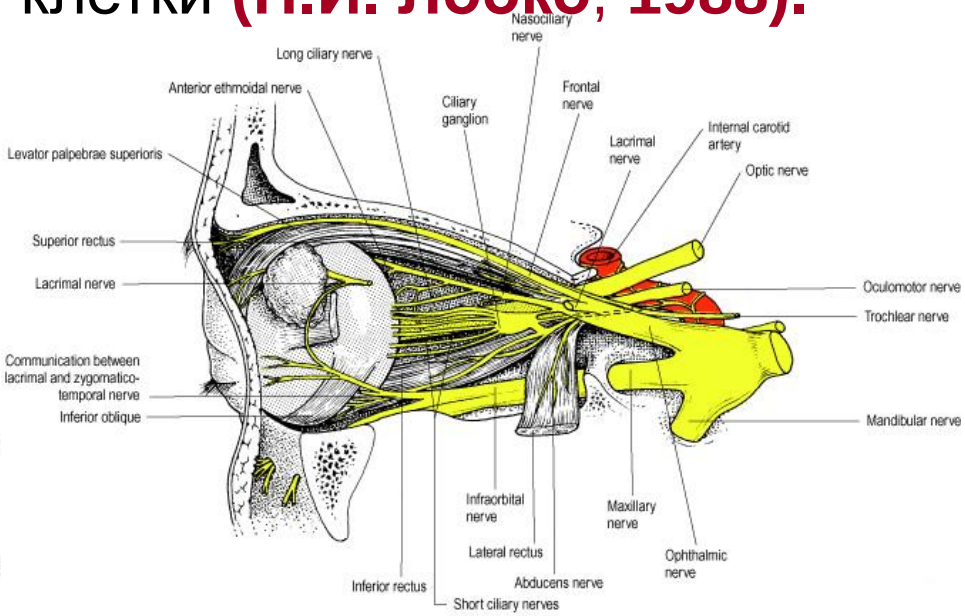

© Elsevier Ltd 2005. Standring: Gray's Anatomy 39e

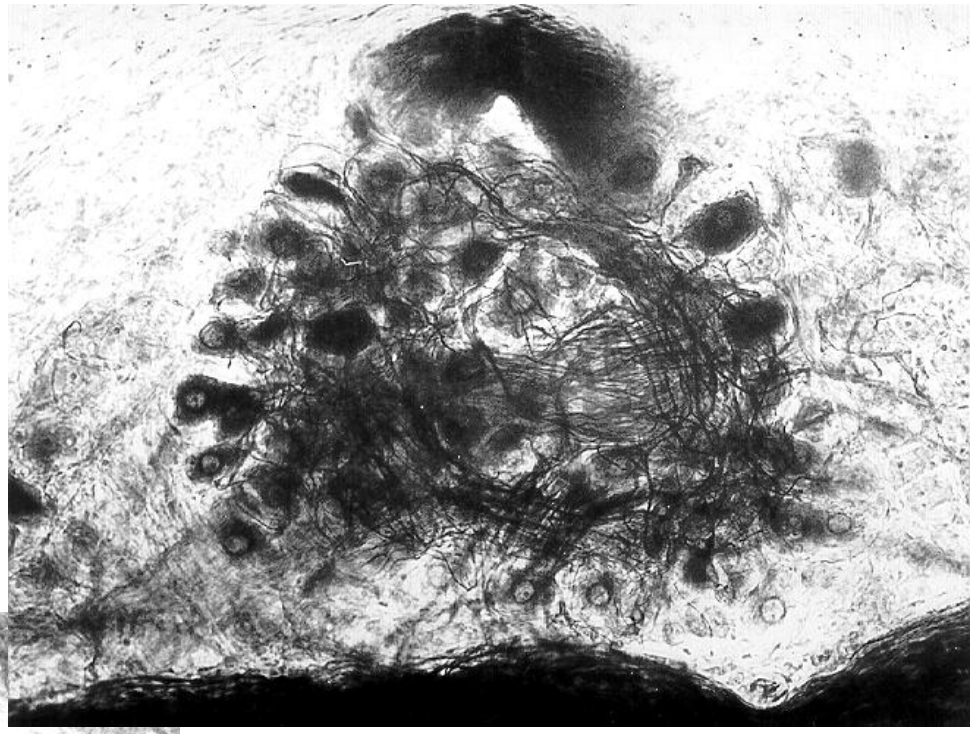

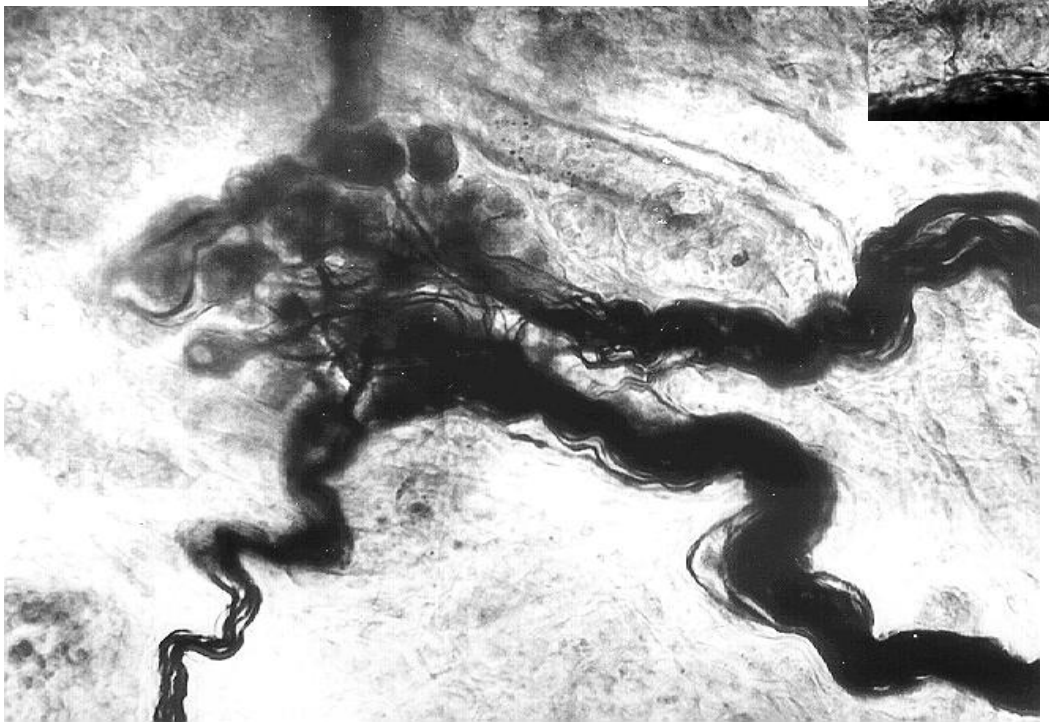

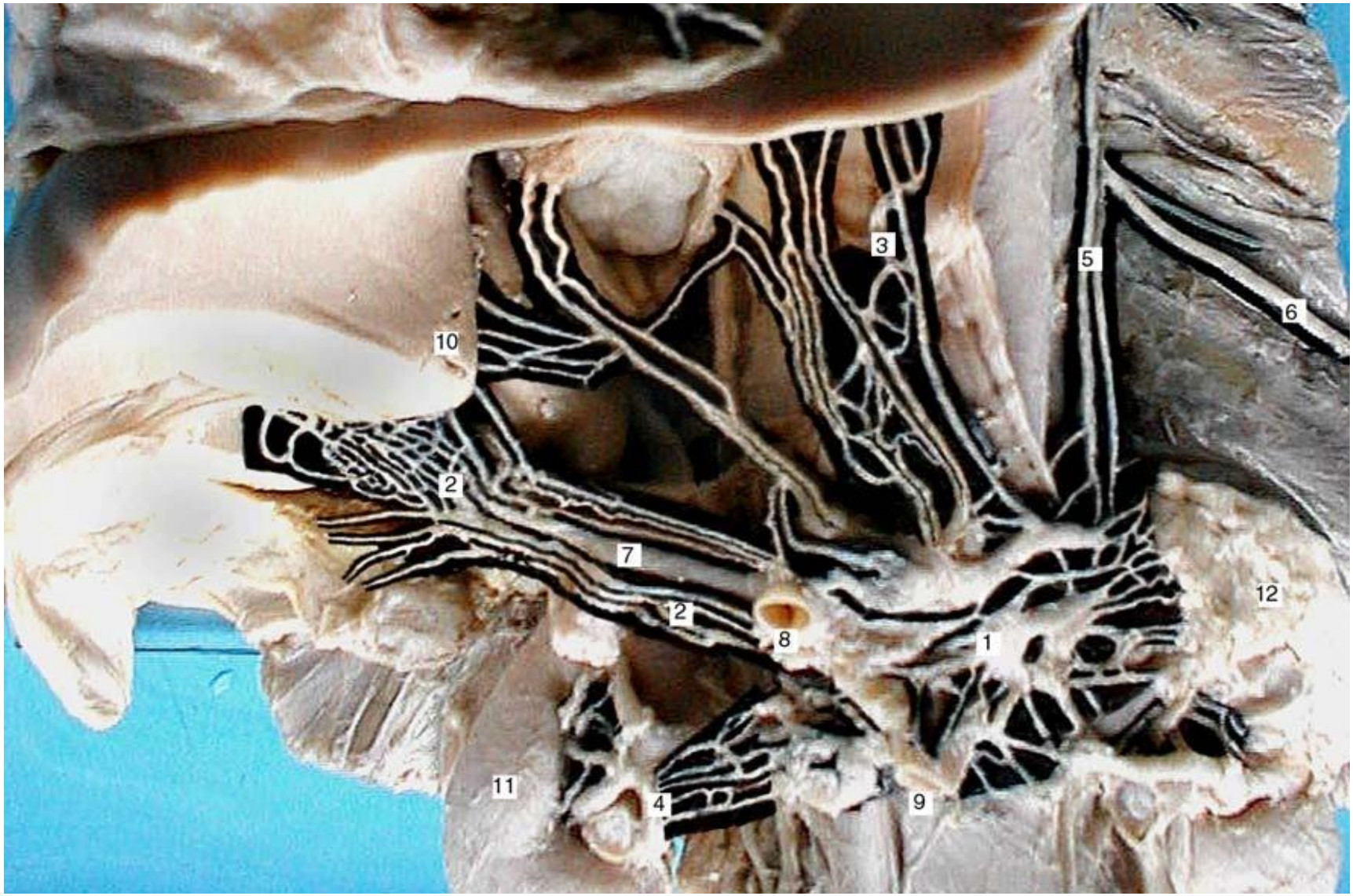
3
5
6
10
2
7
12
12
8
1
11
4
9

Для ВНС характерны мультиполярные нервные клетки.

Самый длинный неветвящийся отросток, передающий нервный импульс от тела нейрона, называют *аксоном или нейритом.*

Другие, как правило, более короткие ветвящиеся отростки, передающие нервный импульс к телу нейрона, называют *дендритами.*

В конце 19 в. нейрогистолог А.С. Догель разделил нейроны вегетативных ганглиев на два основных типа *(I-II)*.

По функции клетки Догеля I типа эфферентные.

На них оканчиваются преганглионарные волокна – отростки нервных клеток, расположенных в вегетативных ядрах головного и спинного мозга.

Аксоны клеток **Догель I** – постганглионарные, волокна – образуют терминали в неисчерченной мускулатуре и железах.

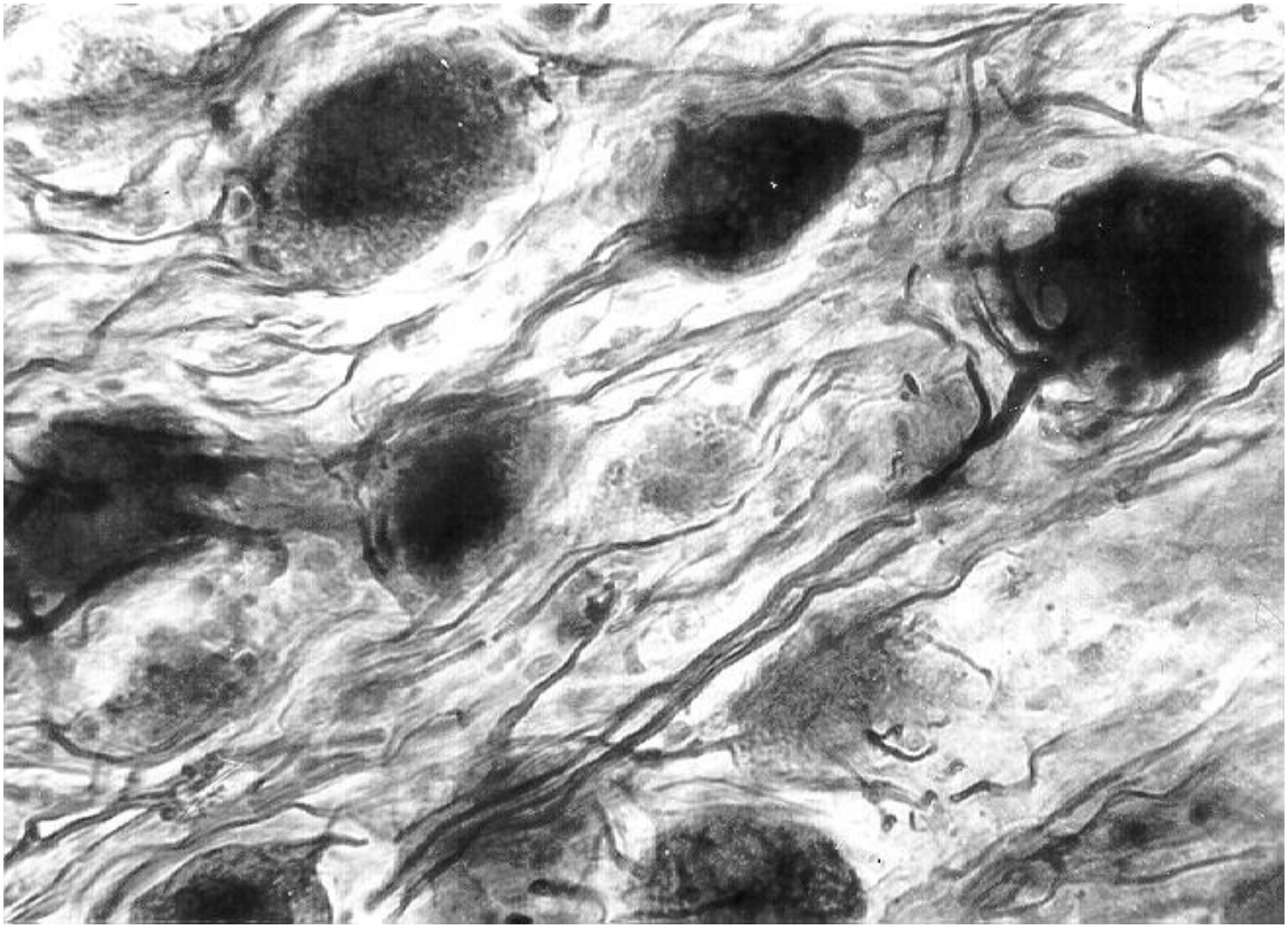

Нейроны Догеля II типа афферентные

В отличие от чувствительных нервных клеток, которые расположены в спинномозговых узлах и чувствительных узлах черепных нервов, нервные клетки Догеля II типа, находящиеся в вегетативных ганглиях, относят к собственным чувствительным нейронам вегетативной нервной системы.

Дендриты нейронов Догеля II типа образуют в тканях чувствительные окончания – *рецепторы*, а аксоны вступают в синаптическую связь с эфферентными нейронами Догеля I типа.

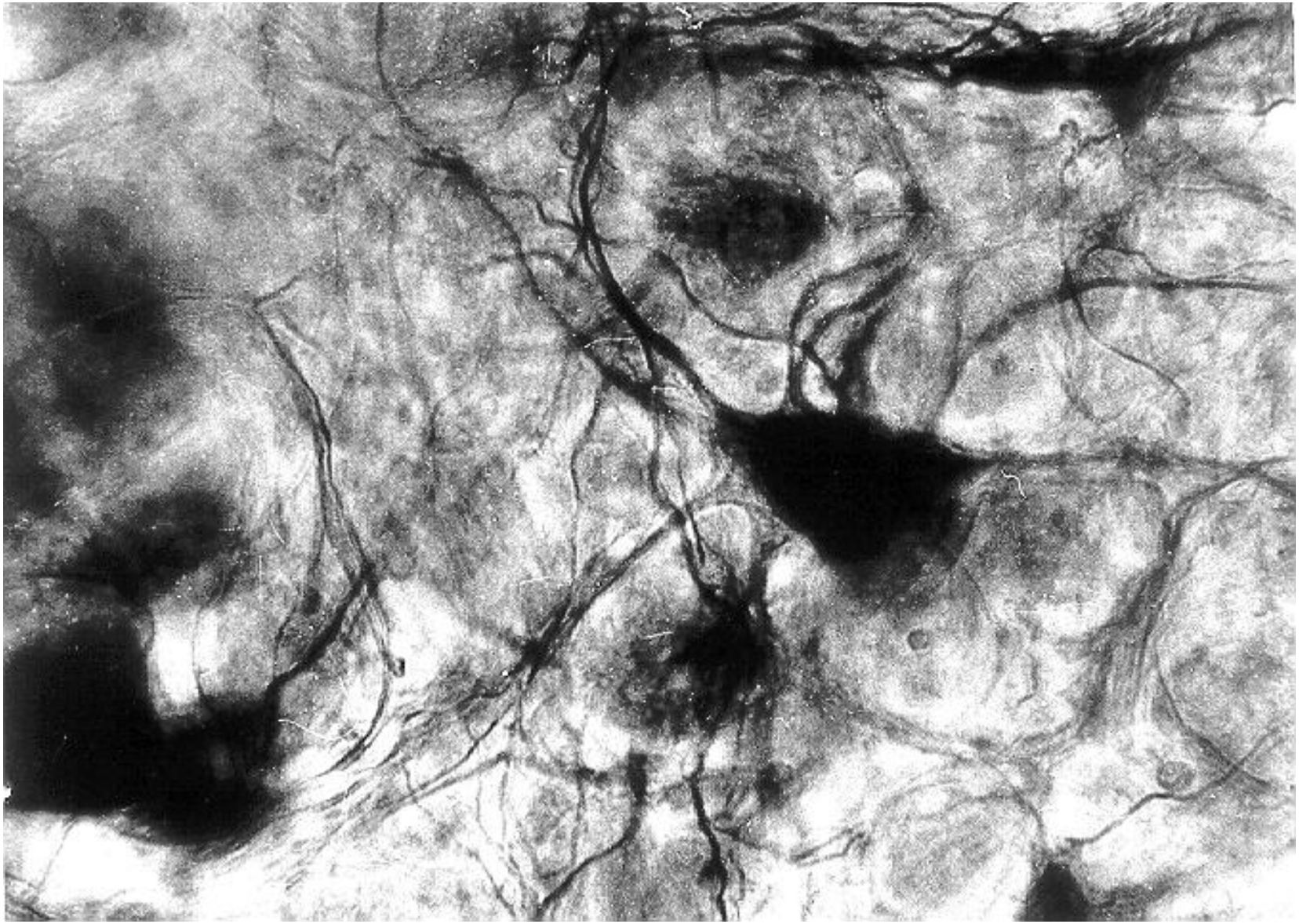

Таким образом, афферентные (нервные клетки Догеля II типа) и эфферентные (нервные клетки Догеля I типа) нейроны в вегетативной нервной системе **замыкают местные двучленные рефлекторные дуги.**

Возможно замыкание и трёхчленных местных рефлекторных дуг, когда между нейронами Догеля I и II типа в рефлекторную цепь включается **вставочный (ассоциативный, промежуточный) нейрон.**

Местные рефлекторные дуги замыкаются в **органных, превертебральных и паравертебральных** узлах.

Наличие в вегетативной системе местных рефлекторных дуг свидетельствует о том, что вегетативные узлы являются **местными нервными центрами**, обеспечивающими **автономное**, в какой-то мере **независимое** от ЦНС регулирование функций внутренних органов.

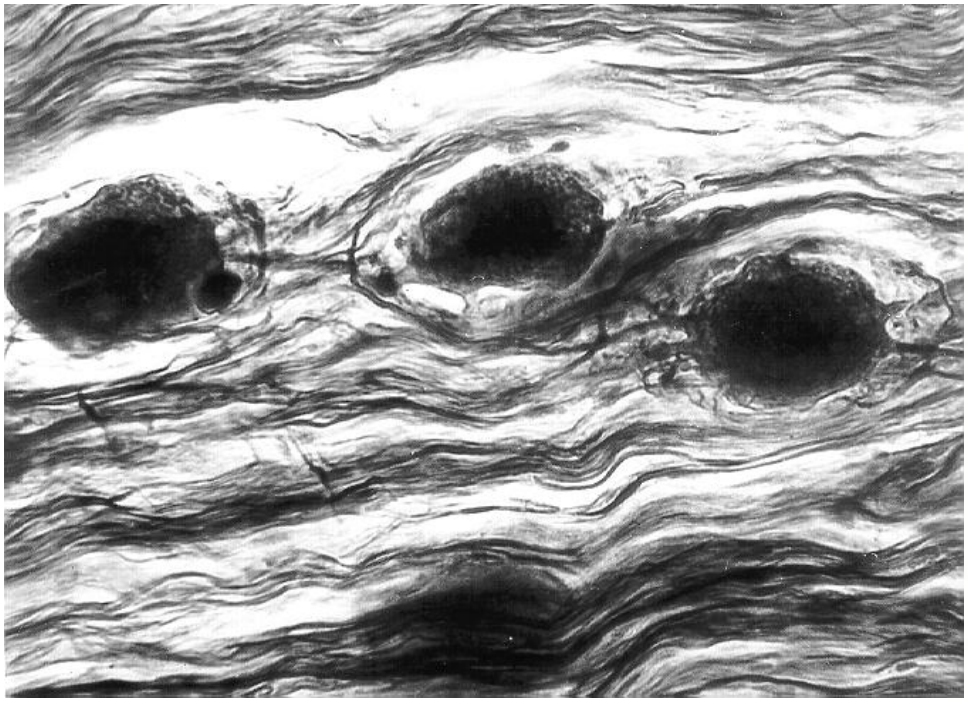

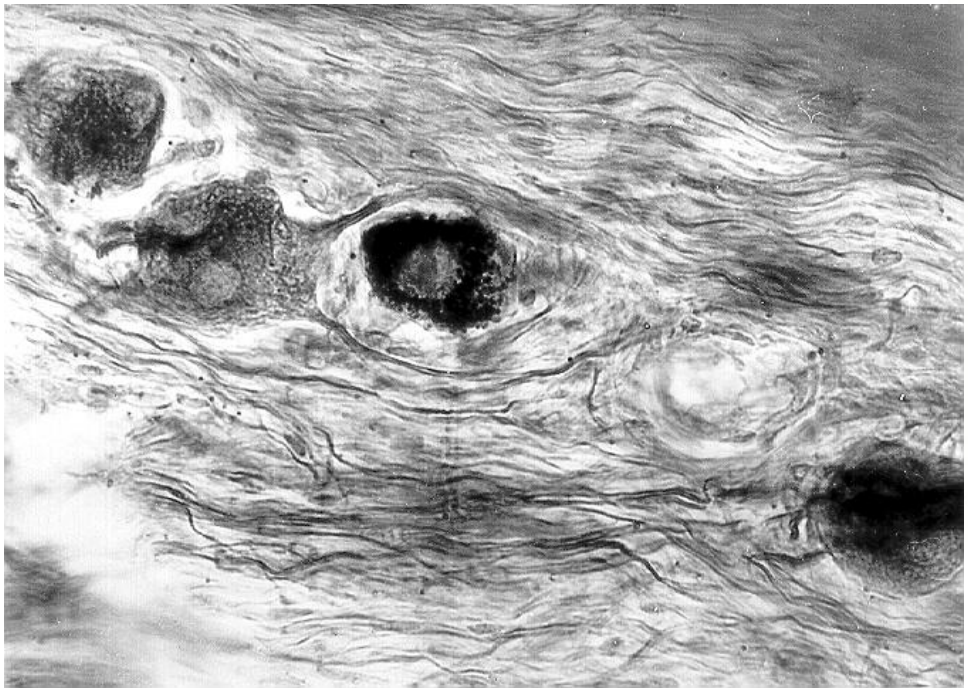

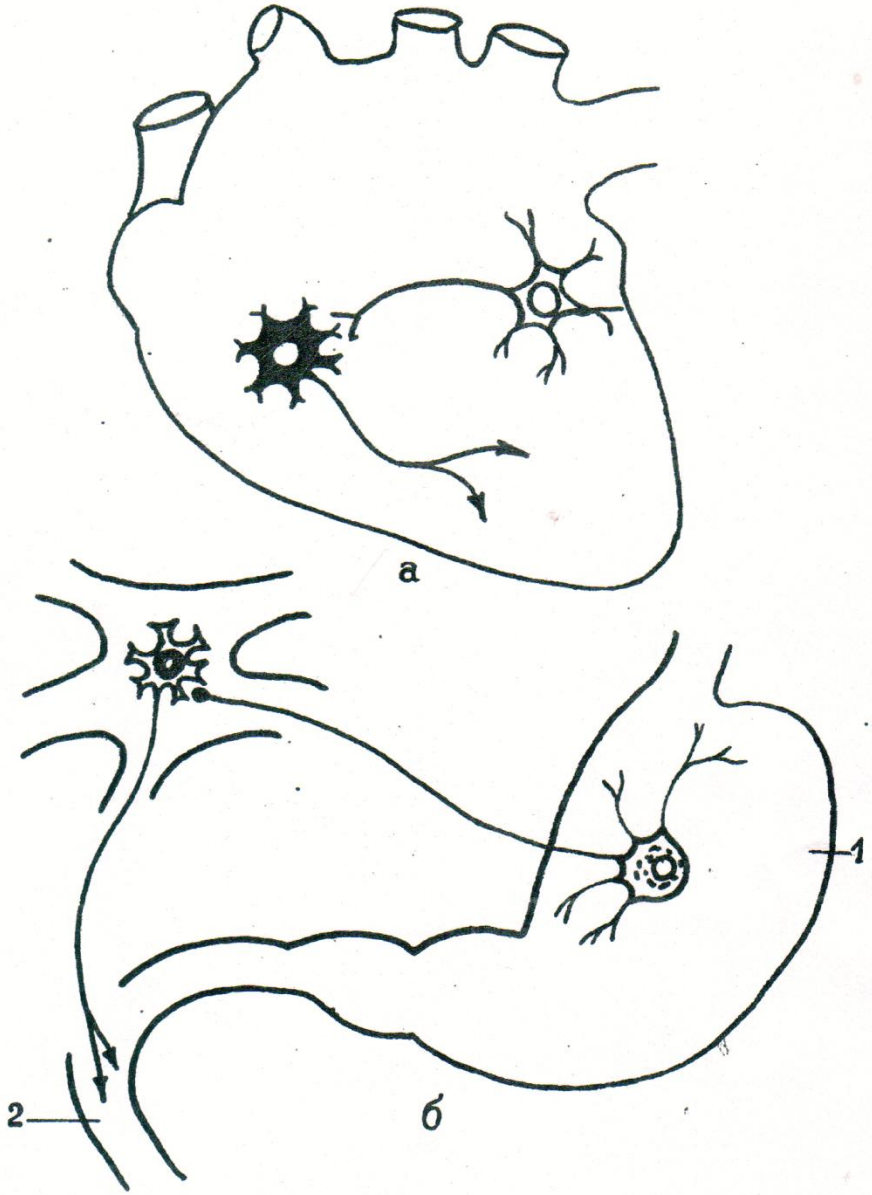
а
1
2
б

Однако эта автономность не абсолютна.

Не все нейроны Догеля II типа замыкают только местные рефлекторные дуги.

Часть из них направляет свои аксоны в центральную нервную систему, где участвует в замыкании центральных рефлексов.

Например, аксоны нейронов Догеля II типа, расположенные в стенке тонкой кишки, в составе ветвей верхнего брыжеечного сплетения, а затем через чревное сплетение, внутренностные нервы и симпатический ствол проникают в спинномозговые нервы, откуда по задним корешкам вступают в спинной мозг и образуют синаптические контакты на нейронах его боковых рогов.

Нервное волокно – это отросток нервной клетки (аксон или дендрит).

В периферической части вегетативной нервной системы содержатся волокна как местного, так и центрального происхождения.

Нервные волокна местного происхождения являются отростками афферентных и эфферентных нейронов вегетативных узлов.

Нервные волокна центрального происхождения – это отростки нейронов вегетативных ядер спинного и головного мозга, а также нейронов спинномозговых узлов и чувствительных узлов черепных нервов.

Источники афферентных нервных волокон вегетативной нервной системы:

- **нейроны спинномозговых узлов;**
- **нейроны чувствительных узлов черепных нервов;**
- **собственные чувствительные нейроны вегетативной нервной системы** *(клетки Догеля II типа).*

Особое место в нервной регуляции сосудистого тонуса отводят рефлексогенным зонам (местам концентрации рецепторов), реагирующих на изменение химизма циркулирующей крови.

К важнейшим рефлексогенным зонам относятся:

- **пещеристое сплетение;**
- **сонный синус** *(область деления общей сонной артерии) и сонный клубок (glomus caroticum);*
- **устья лёгочных вен;**
- **дуга аорты.**

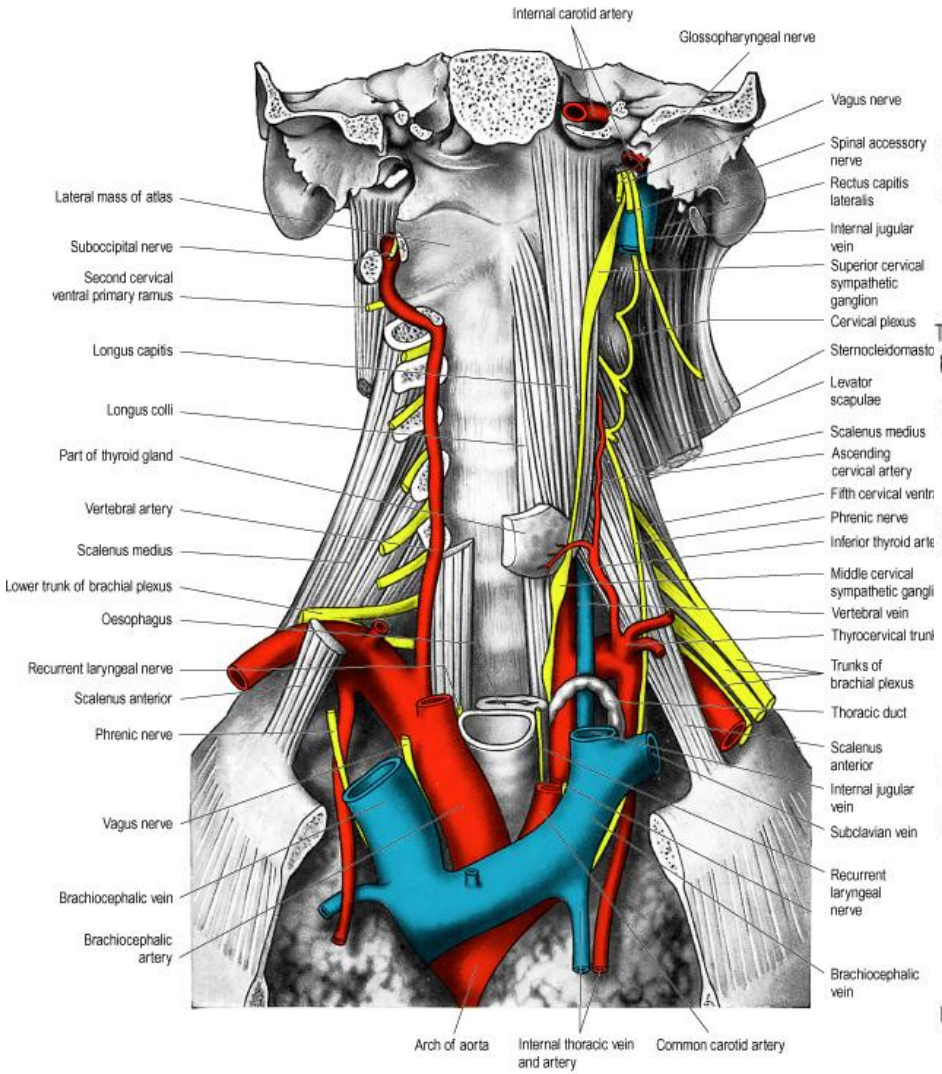

© Elsevier Ltd 2005. Standring: Gray's Anatomy 39e

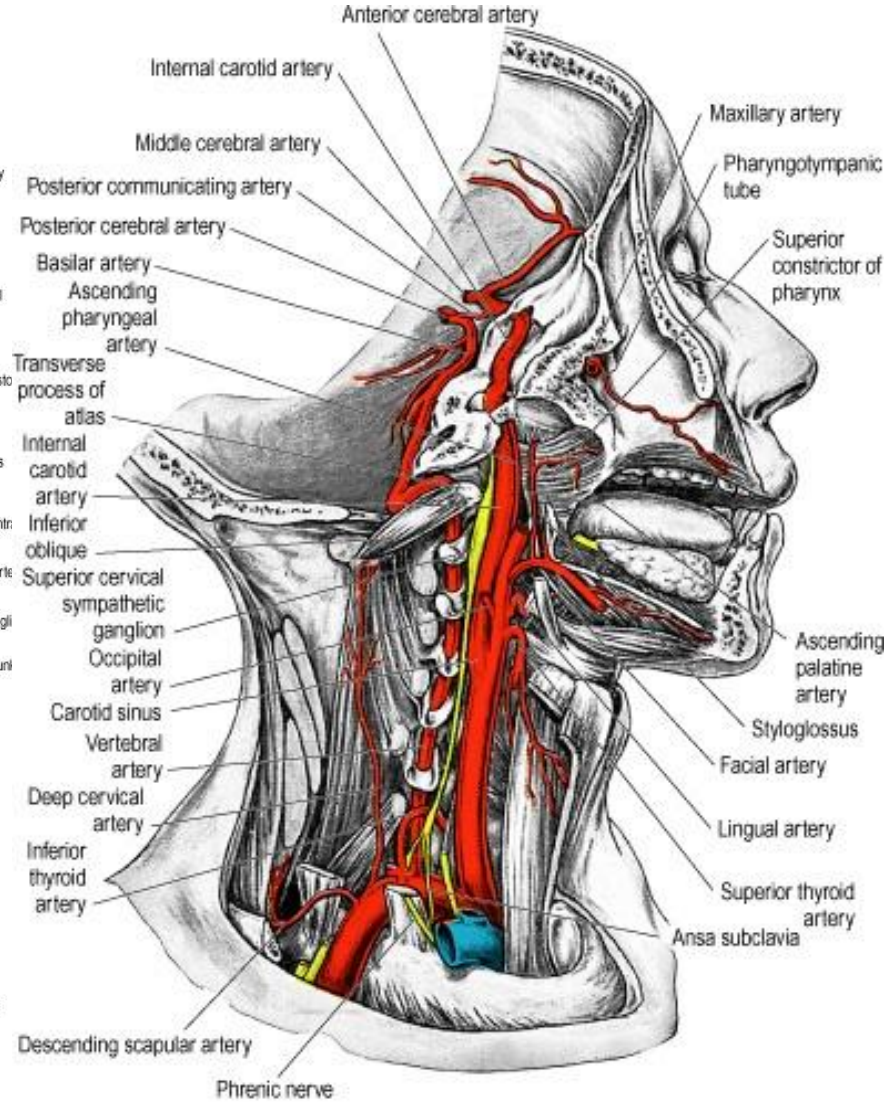

© Elsevier Ltd 2005. Standring: Gray's Anatomy 39e

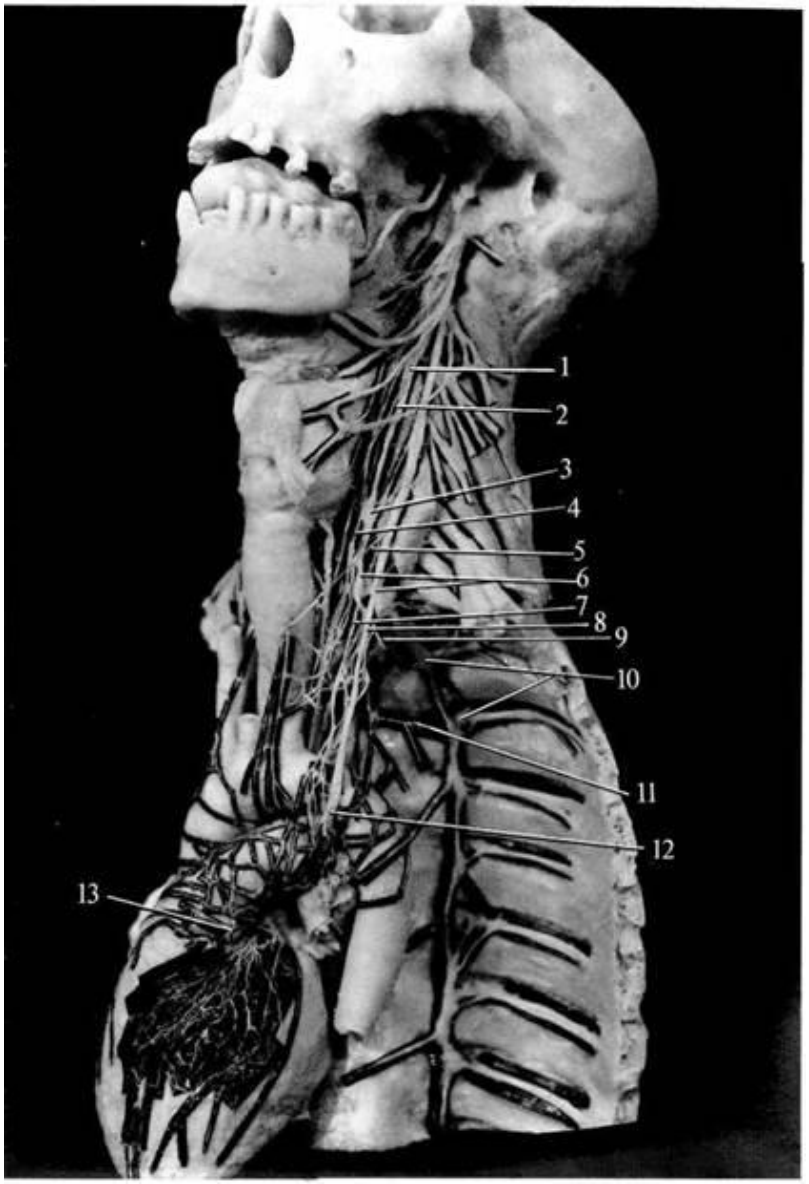
1
2
3
4
5
6
7
8
9
10
11
12
13

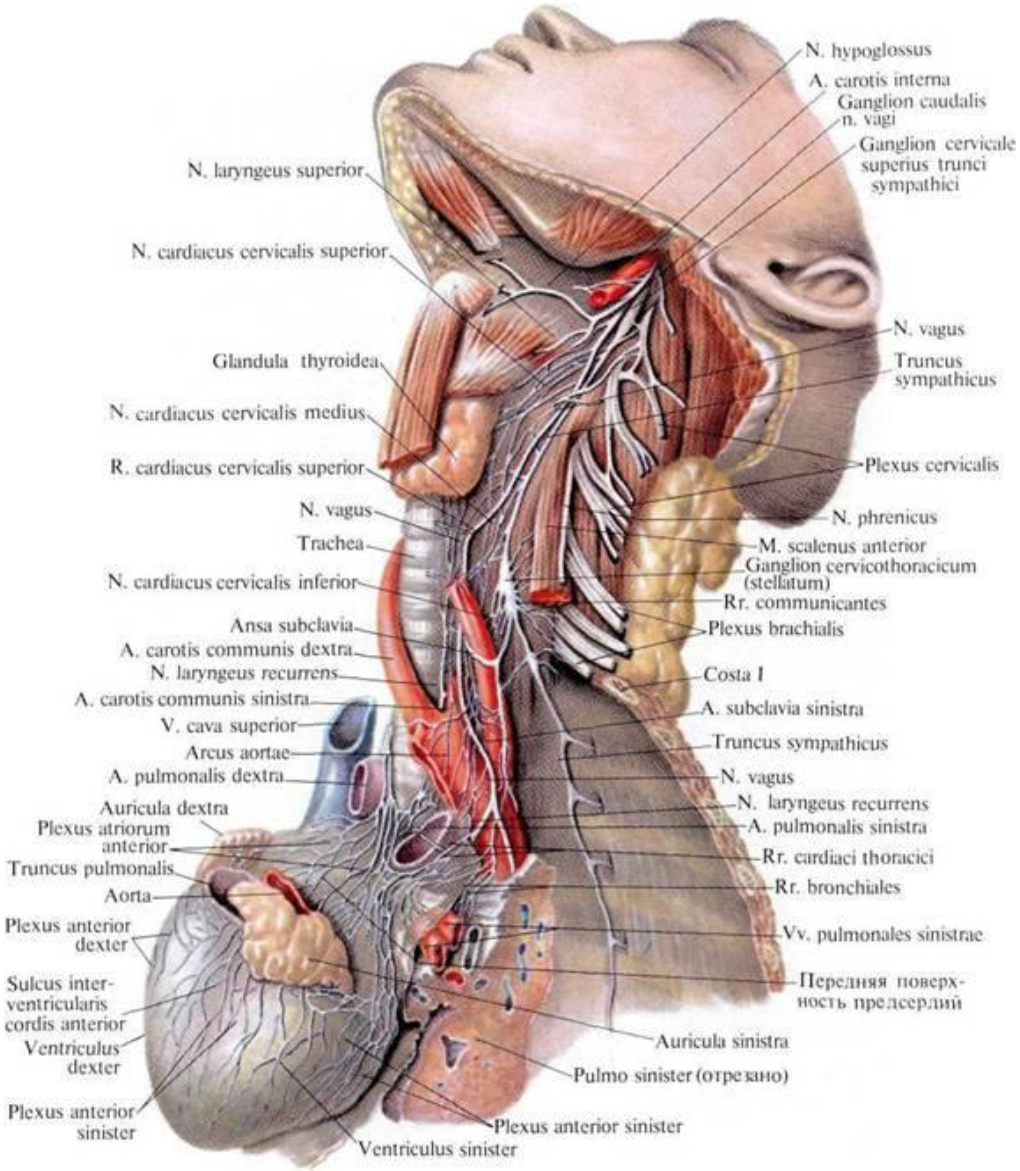
N. hypoglossus
A. carotis interna
Ganglion caudalis n. vagi
Ganglion cervicale superius trunci sympathici
N. laryngeus superior
N. cardiacus cervicalis superior
N. vagus
Truncus sympathicus
Glandula thyroidea
N. cardiacus cervicalis medius
R. cardiacus cervicalis superior
Plexus cervicalis
N. vagus
N. phrenicus
Trachea
M. scalenus anterior
Ganglion cervicothoracicum (stellatum)
N. cardiacus cervicalis inferior
Rr. communicantes
Plexus brachialis
Ansa subclavia
A. carotis communis dextra
N. laryngeus recurrens
Costa I
A. carotis communis sinistra
A. subclavia sinistra
V. cava superior
Truncus sympathicus
Arcus aortae
A. pulmonalis dextra
N. vagus
N. laryngeus recurrens
Auricula dextra
Plexus atriorum anterior
A. pulmonalis sinistra
Truncus pulmonalis
Rr. cardiaci thoracici
Aorta
Rr. bronchiales
Plexus anterior dexter
Vv. pulmonales sinistrae
Передняя поверхность предсердий
Sulcus interventricularis cordis anterior
Auricula sinistra
Ventriculus dexter
Pulmo sinister (отрезано)
Plexus anterior sinister
Plexus anterior sinister
Ventriculus sinister

N. laryngeus superior
N. cardiacus cervicalis superior dexter
Truncus sympathicus dexter
N. vagus dexter
N. phrenicus dexter
R. cardiacus cervicalis superior dexter
Ganglion cervicothoracicum trunci sympathici (stellatum)
Ganglion thoracicum I dextrum
R. cardiacus cervicalis inferior dexter
N. laryngeus recurrens dexter
N. cardiacus cervicalis inferior dexter
V. azygos
Nodulus lymphaticus
A. pulmonalis dextra
V. cava superior (перерезана)
Aorta (перерезана)
Auricula dextra (оттянуто)
A. coronaria cordis dextra
Узловое поле в области conus arteriosus
Plexus anterior dexter
Ventriculus dexter
N. cardiacus cervicalis superior sinister
Plexus cervicalis sinister
Truncus sympathicus sinister
N. vagus sinister
N. phrenicus sinister
M. scalenus anterior
Trachea
Plexus brachialis sinister
A. subclavia sinistra
N. cardiacus cervicalis inferior sinister
Truncus brachiocephalicus
A. carotis communis sinistra
Arcus aortae
N. laryngeus recurrens sinister
Plexus atriorum anterior
A. pulmonalis sinistra
Vv. pulmonales
Auricula sinistra (оттянуто)
Truncus pulmonalis
A. coronaria cordis sinistra
Plexus anterior sinister
Ventriculus sinister

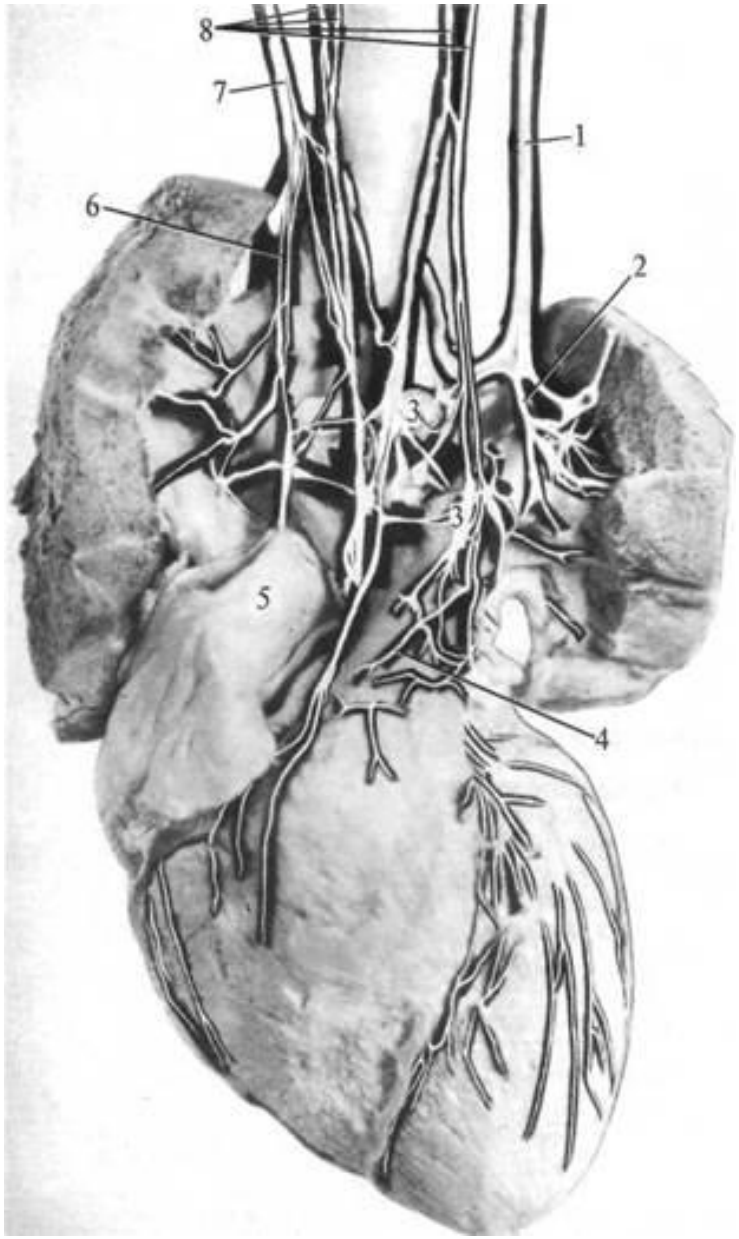

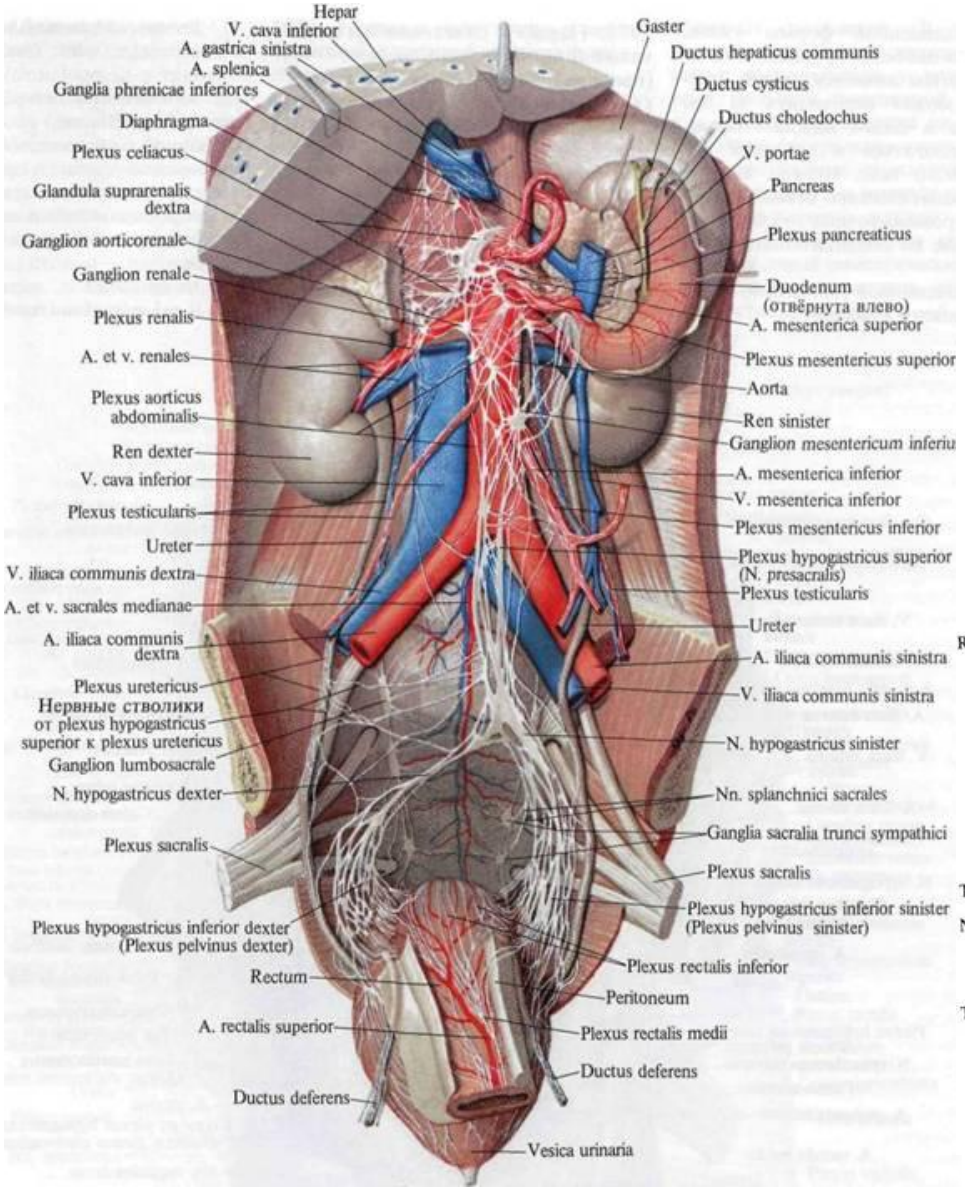
Hepar
V. cava inferior
A. gastrica sinistra
A. splenica
Ganglia phrenicae inferiores
Diaphragma
Plexus celiacus
Glandula suprarenalis dextra
Ganglion aorticorenale
Ganglion renale
Plexus renalis
A. et v. renales
Plexus aorticus abdominalis
Ren dexter
V. cava inferior
Plexus testicularis
Ureter
V. iliaca communis dextra
A. et v. sacrales medianae
A. iliaca communis dextra
Plexus uretericus
Нервные стволики от plexus hypogastricus superior к plexus uretericus
Ganglion lumbosacrale
N. hypogastricus dexter
Plexus sacralis
Plexus hypogastricus inferior dexter (Plexus pelvinus dexter)
Rectum
A. rectalis superior
Ductus deferens
Vesica urinaria
Gaster
Ductus hepaticus communis
Ductus cysticus
Ductus choledochus
V. portae
Pancreas
Plexus pancreaticus
Duodenum (отвёрнута влево)
A. mesenterica superior
Plexus mesentericus superior
Aorta
Ren sinister
Ganglion mesentericum inferiu
A. mesenterica inferior
V. mesenterica inferior
Plexus mesentericus inferior
Plexus hypogastricus superior (N. presacralis)
Plexus testicularis
Ureter
A. iliaca communis sinistra
V. iliaca communis sinistra
N. hypogastricus sinister
Nn. splanchnici sacrales
Ganglia sacralia trunci sympathici
Plexus sacralis
Plexus hypogastricus inferior sinister (Plexus pelvinus sinister)
Plexus rectalis inferior
Peritoneum
Plexus rectalis medii
Ductus deferens

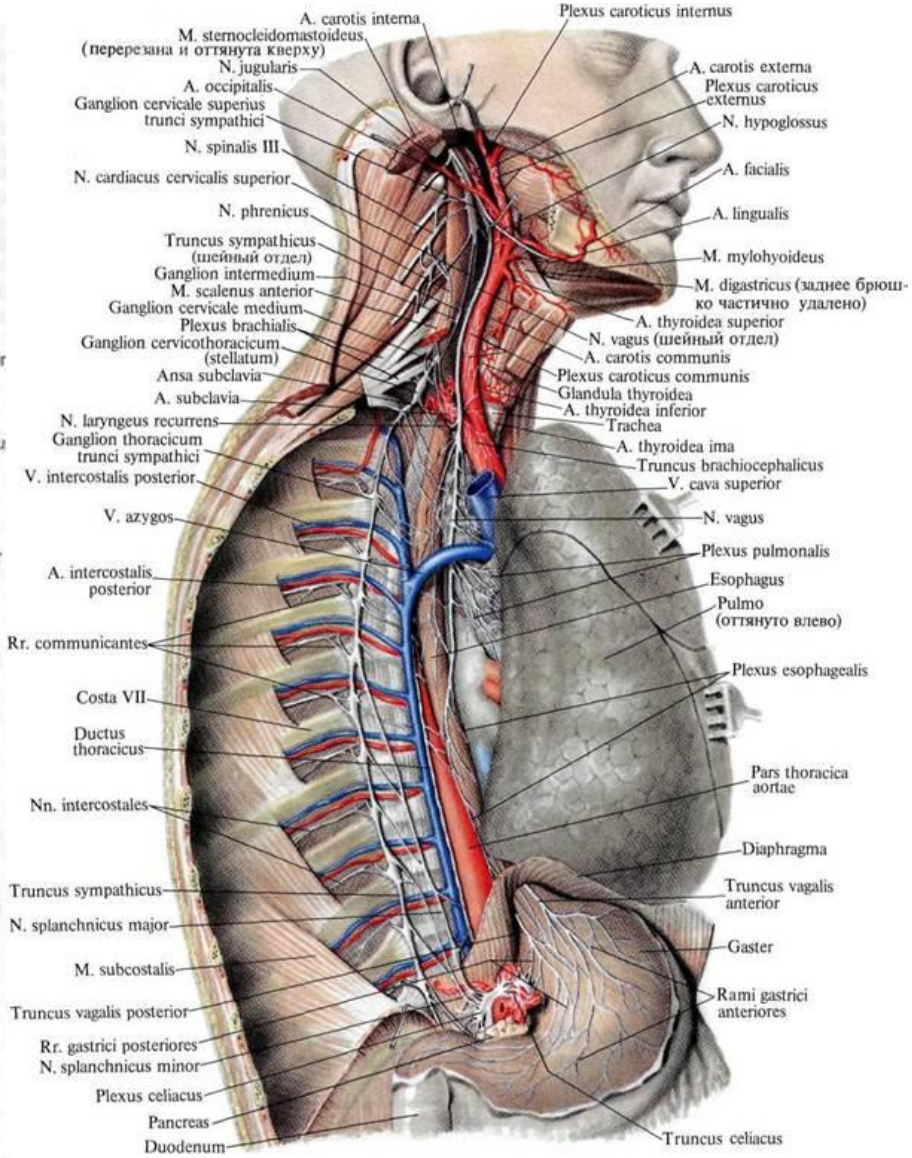
A. carotis interna
M. sternocleidomastoideus (перерезана и оттянута кверху)
N. jugularis
A. occipitalis
Ganglion cervicale superius trunci sympathici
N. spinalis III
N. cardiacus cervicalis superior
N. phrenicus
Truncus sympathicus (шейный отдел)
Ganglion intermedium
M. scalenus anterior
Ganglion cervicale medium
Plexus brachialis
Ganglion cervicothoracicum (stellatum)
Ansa subclavia
A. subclavia
N. laryngeus recurrens
Ganglion thoracicum trunci sympathici
V. intercostalis posterior
V. azygos
A. intercostalis posterior
Rr. communicantes
Costa VII
Ductus thoracicus
Nn. intercostales
Truncus sympathicus
N. splanchnicus major
M. subcostalis
Truncus vagalis posterior
Rr. gastrici posteriores
N. splanchnicus minor
Plexus celiacus
Pancreas
Duodenum
Plexus caroticus internus
A. carotis externa
Plexus caroticus externus
N. hypoglossus
A. facialis
A. lingualis
M. mylohyoideus
M. digastricus (заднее брюшко частично удалено)
A. thyroidea superior
N. vagus (шейный отдел)
A. carotis communis
Plexus caroticus communis
Glandula thyroidea
A. thyroidea inferior
Trachea
A. thyroidea ima
Truncus brachiocephalicus
V. cava superior
N. vagus
Plexus pulmonalis
Esophagus
Pulmo (оттянуто влево)
Plexus esophageales
Pars thoracica aortae
Diaphragma
Truncus vagalis anterior
Gaster
Rami gastrici anteriores
Truncus celiacus

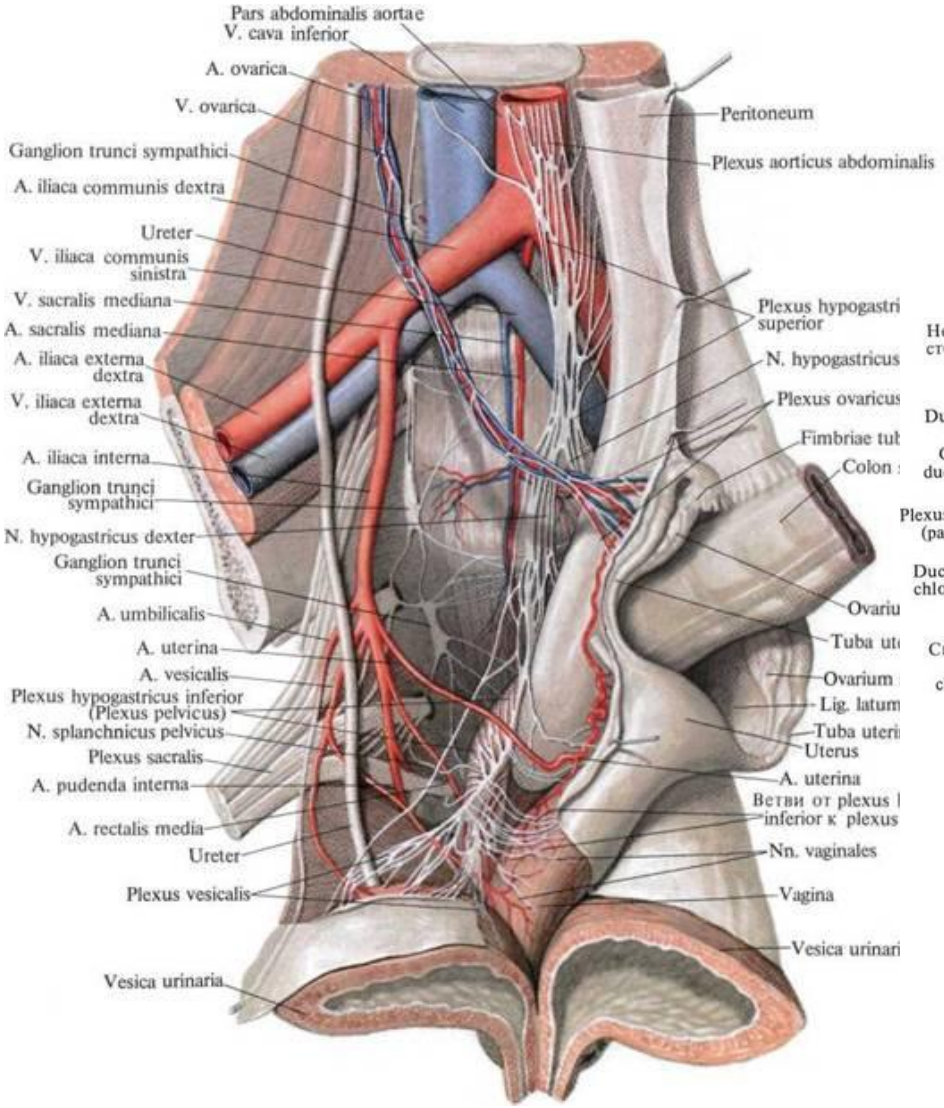
Pars abdominalis aortae
V. cava inferior
A. ovarica
V. ovarica
Ganglion trunci sympathici
A. iliaca communis dextra
Ureter
V. iliaca communis sinistra
V. sacralis mediana
A. sacralis mediana
A. iliaca externa dextra
V. iliaca externa dextra
A. iliaca interna
Ganglion trunci sympathici
N. hypogastricus dexter
Ganglion trunci sympathici
A. umbilicalis
A. uterina
A. vesicalis
Plexus hypogastricus inferior (Plexus pelvicus)
N. splanchnicus pelvicus
Plexus sacralis
A. pudenda interna
A. rectalis media
Ureter
Plexus vesicalis
Vesica urinaria
Peritoneum
Plexus aorticus abdominalis
Plexus hypogastri superior
N. hypogastricus
Plexus ovaricus
Fimbriae tub
Colon
Ovariu
Tuba ut
Ovarium
Lig. latum
Tuba uteri
Uterus
A. uterina
Ветви от plexus inferior к plexus
Nn. vaginales
Vagina
Vesica urinari

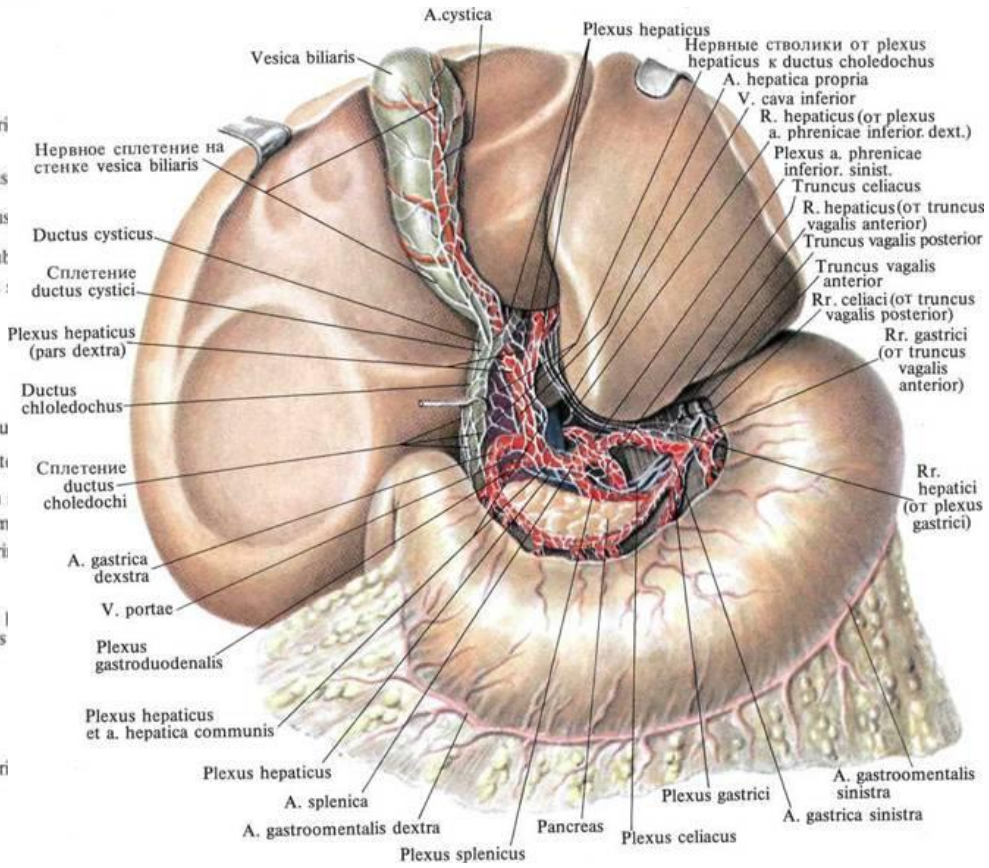
A.cystica
Plexus hepaticus
Vesica biliaris
Нервные стволики от plexus hepaticus к ductus choledochus
A. hepatica propria
V. cava inferior
R. hepaticus (от plexus a. phrenicae inferior. dext.)
Plexus a. phrenicae inferior. sinist.
Truncus celiacus
R. hepaticus (от truncus vagalis anterior)
Truncus vagalis posterior
Truncus vagalis anterior
Rr. celiaci (от truncus vagalis posterior)
Rr. gastrici (от truncus vagalis anterior)
Нервное сплетение на стенке vesica biliaris
Ductus cysticus
Сплетение ductus cystici
Plexus hepaticus (pars dextra)
Ductus chloledochus
Сплетение ductus choledochi
A. gastrica dexstra
V. portae
Plexus gastroduodenalis
Plexus hepaticus et a. hepatica communis
Plexus hepaticus
A. splenica
A. gastroomentalis dextra
Plexus splenicus
Pancreas
Plexus celiacus
Plexus gastrici
A. gastrica sinistra
A. gastroomentalis sinistra
Rr. hepatici (от plexus gastrici)

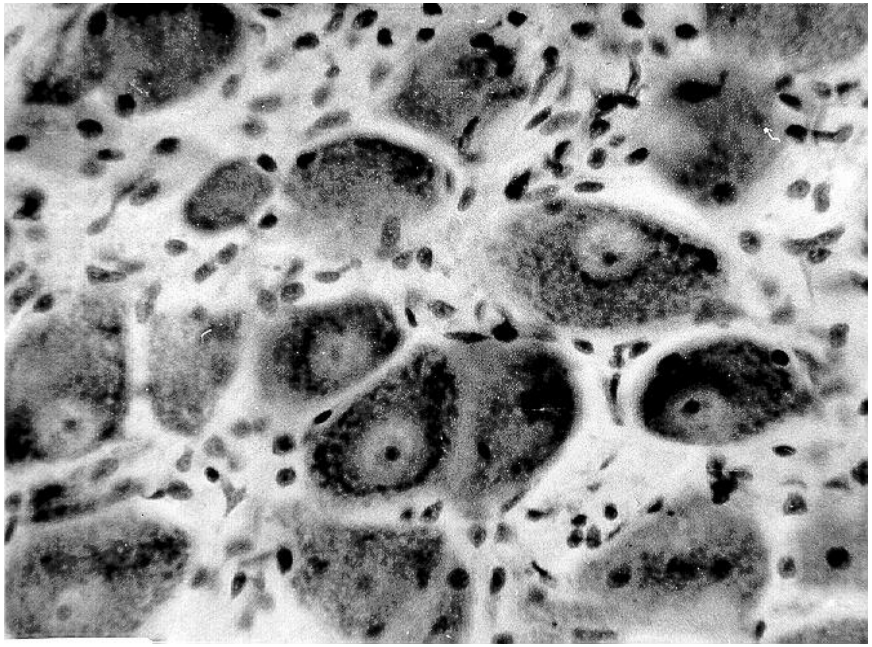

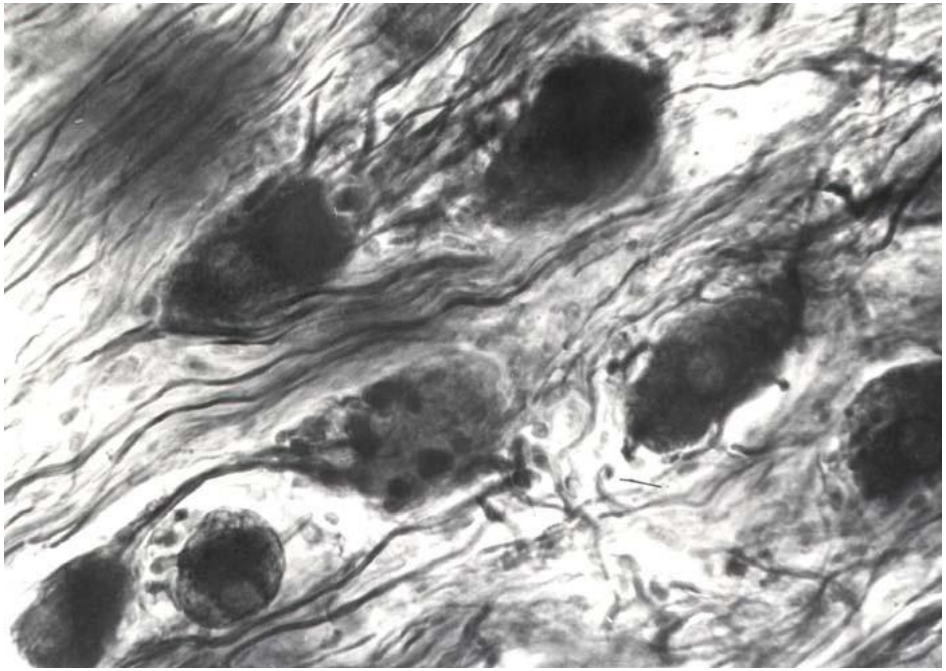

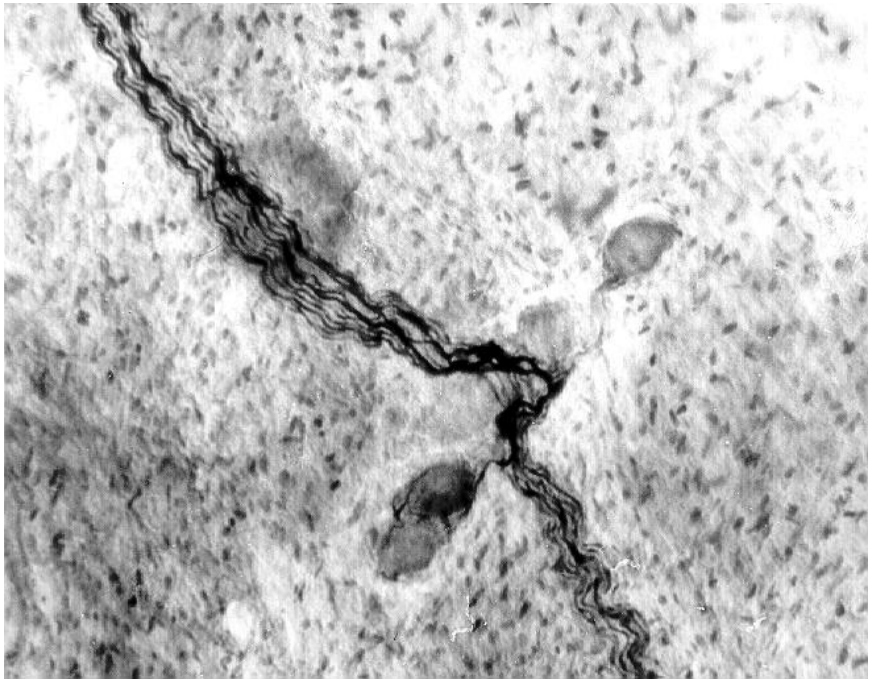

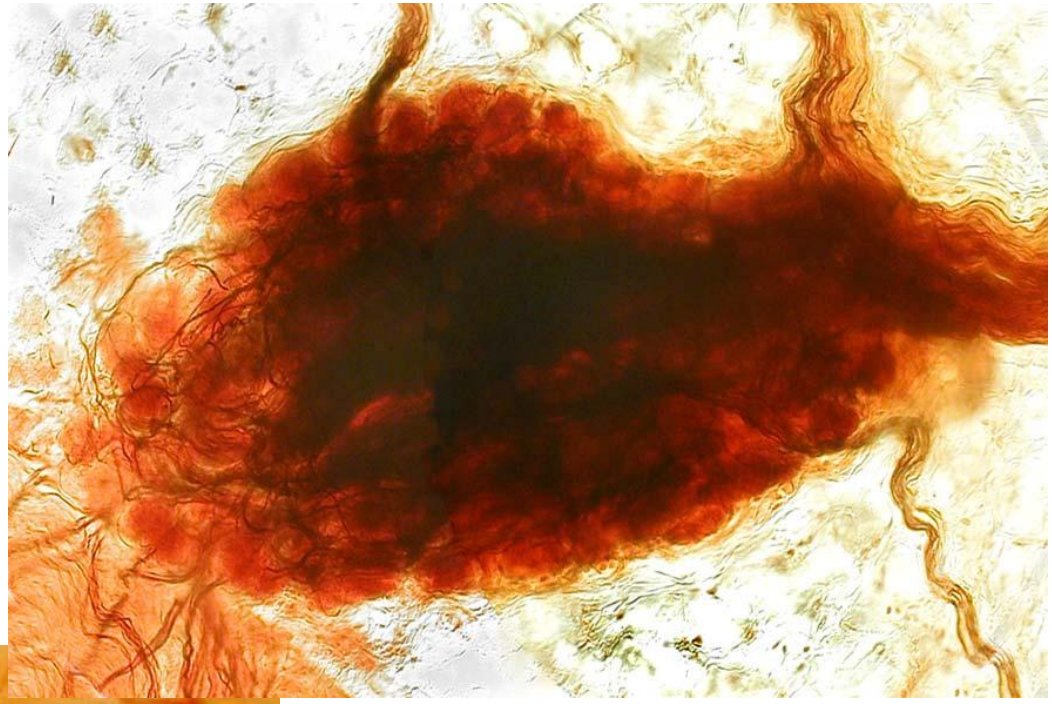

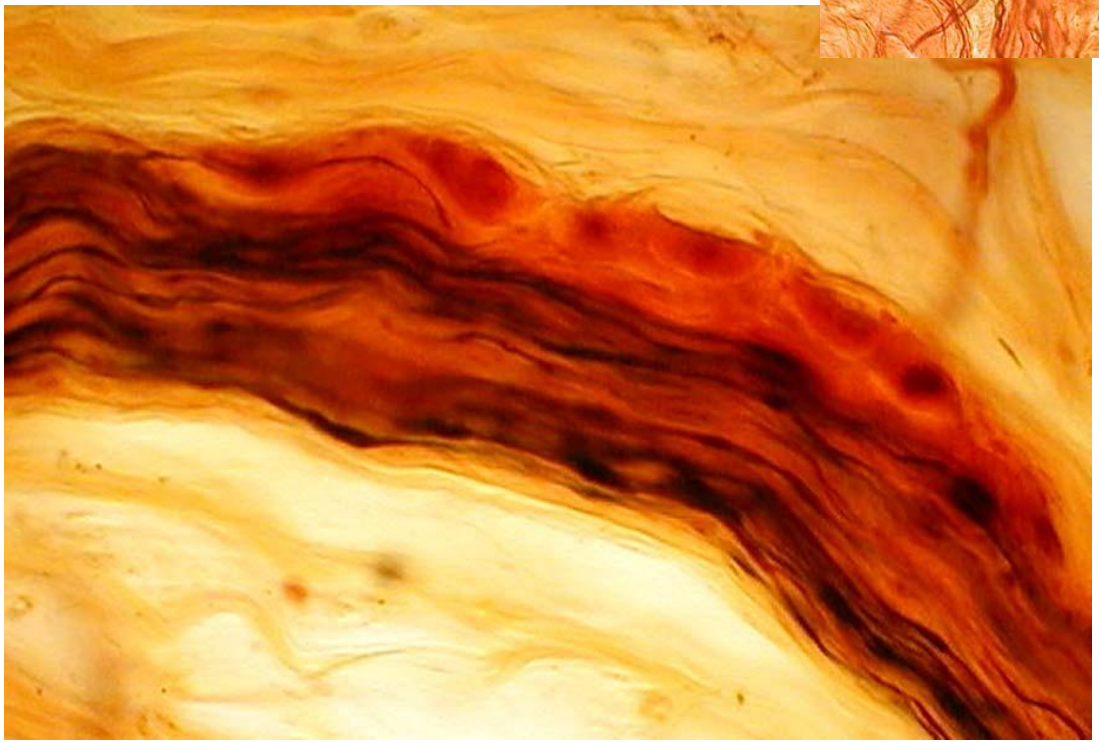

BIBLIOGRAFIE

- **Лобко П.И. Формитрование периферических нервных центров в онтогенезе. Органы репродуктивной системы и вопросы конституциональной, возрастной и эксперим. морфологии. Мат. докл. научн. kонф. Гродно, 2000, с. 82-84.**
- **Лобко П.И., Мельман Е.П., Денисов С.Д., Пивченко П.Г. *Вегетативная нервная система.* Атлас. Минск: Вышэйшая школа, 1988.**
- **Haulică I. *Sistemul nervos vegetativ*. *Anatomie şi fiziologie*. Bucureşti: Ed. Medicală, 1975.**