



Государственный медицинский и фармацевтический
университет им. Николая Тестемицану
Республики Молдова

Кафедра анатомии и клинической анатомии

ВВЕДЕНИЕ В АНАТОМИЮ

Проф. Илья М. Катеренюк

Код предмета		F.01.O.006– Анатомия человека	
Название предмета		Анатомия человека	
Курс	I	Семестр	I
Общее количество часов			120 (1×3)
Лекции	17	Практические занятия	51
Семинары		Самостоятельная работа	52
Оценка знаний	E	Кредиты	4

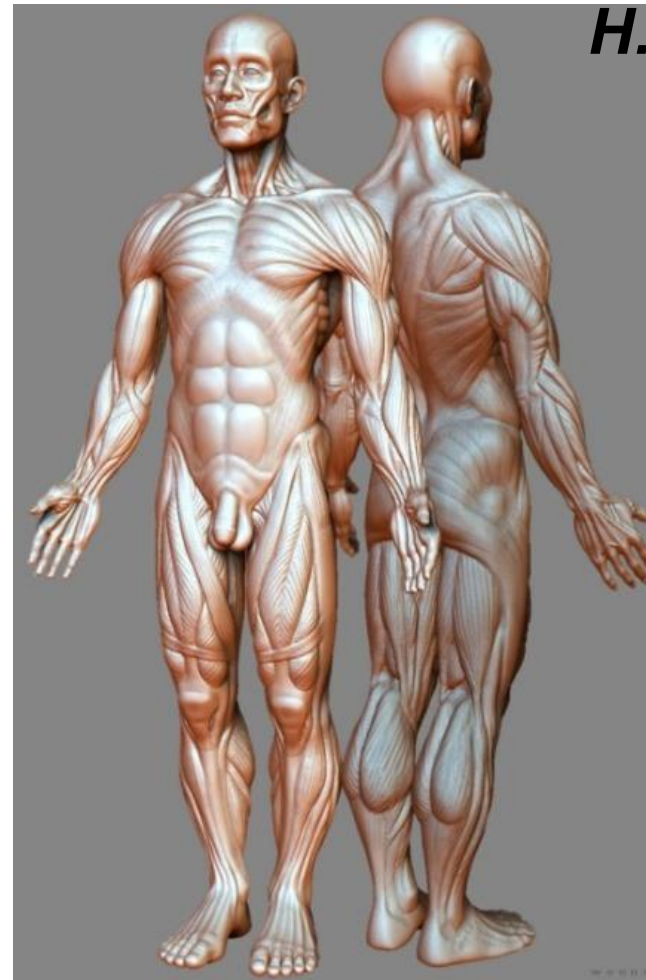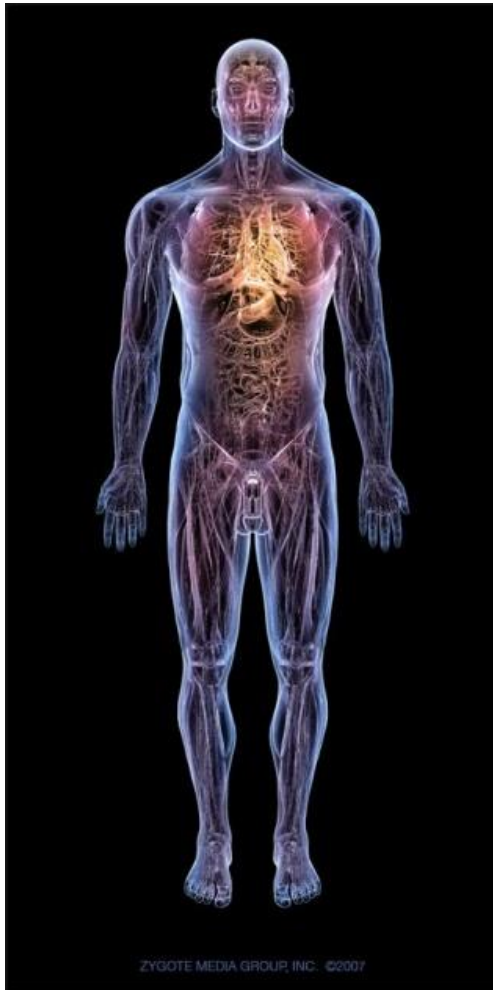ОЦЕНКА ЗНАНИЙ

I семестр

Фармацевтический факультет

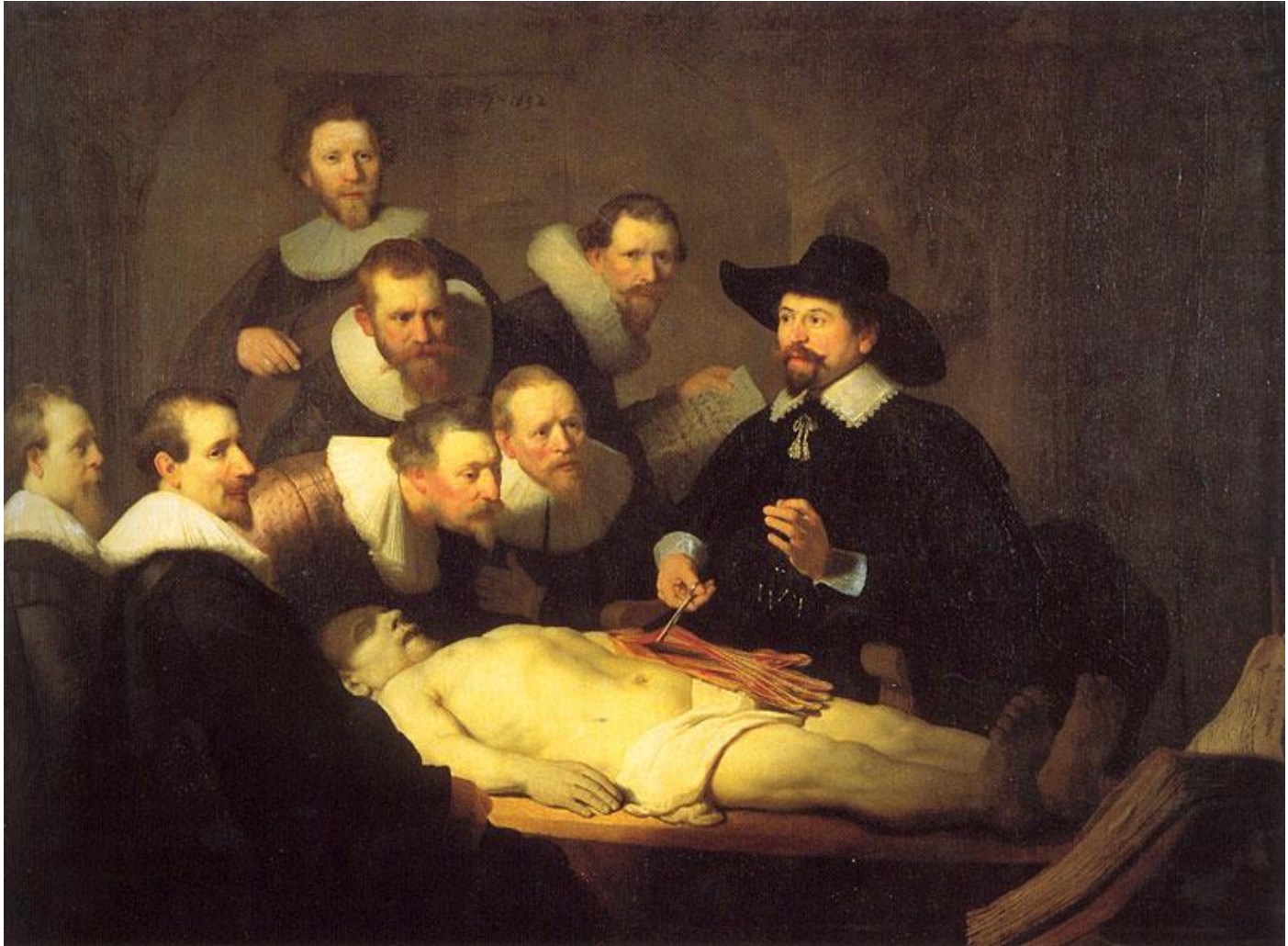1. Опорно-двигательный аппарат. **УСТНЫЙ ОТВЕТ**
2. Опорно-двигательный аппарат. **ТЕСТ**
3. Внутренние органы. **УСТНЫЙ ОТВЕТ**
4. Внутренние органы. **ТЕСТ**
5. Сердечно-сосудистая система. **УСТНЫЙ ОТВЕТ**
6. Нервная система
(центральный и периферический отделы). **УСТНЫЙ ОТВЕТ**
7. Практические навыки + Самостоятельная работа

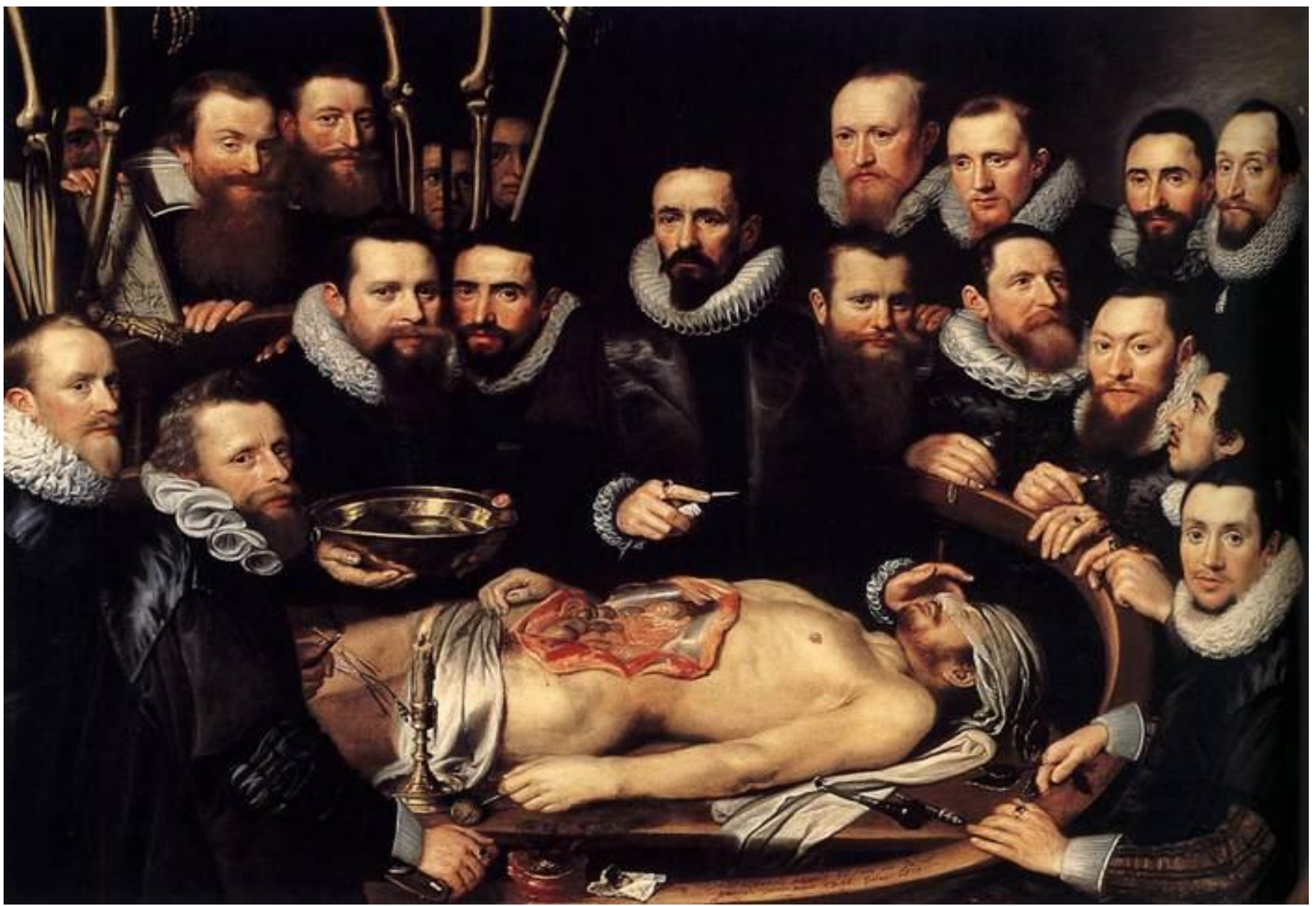«Самой высокой для меня наградой я почел бы убеждение, что мне удалось доказать нашим врачам, что анатомия не составляет, как многие думают, одну лишь **азбуку медицины**, которую можно без вреда и забыть...».



Н.И. Пирогов

Анатомия (от гр. *ἀνατομή* – *режу, рублю, рассекаю, расчленяю*) – изучает форму и строение, человеческого организма, его систем и органов, **в условиях влияния внешней среды.**

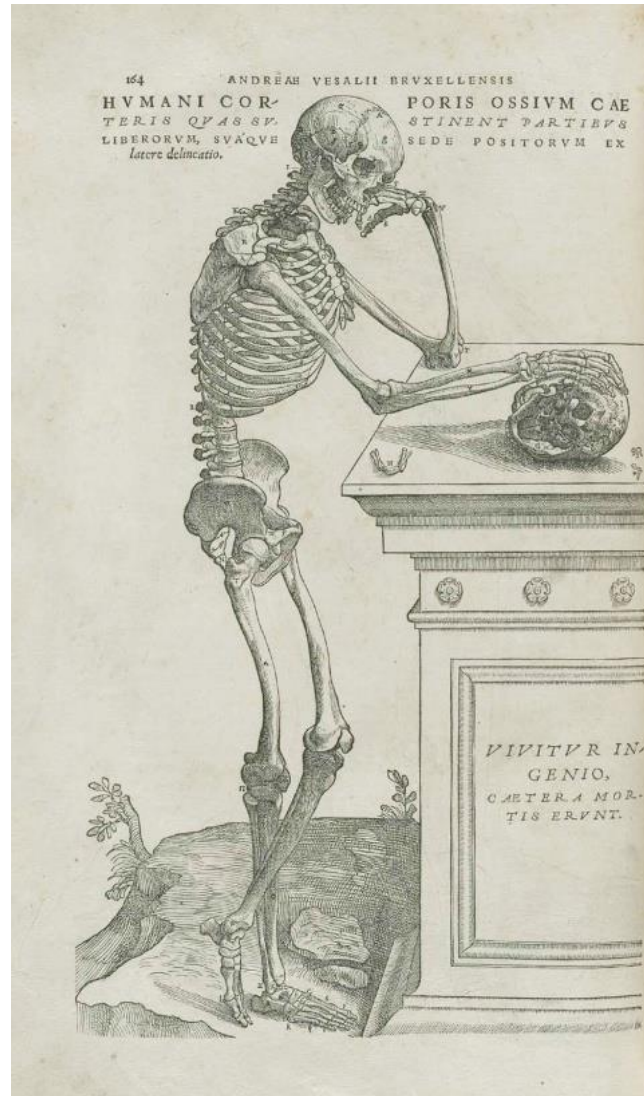



Михил Янс ван Миревелт. Урок анатомии доктора Виллема ван дер Мира (1617, Gemeente Musea, Delft).

«Наука о строении человеческого тела является самой достойной для человека областью познания и заслуживает чрезвычайного одобрения...»

Andreas Vesalius



Основным объектом изучения анатомии является живой человек.

В изучении **Анатомии и понимания сущности строения человеческого организма, особая роль отводится **АНАТОМИЧЕСКОМУ МУЗЕЮ** – важнейшей базе учебного процесса.**

В Музее выставлены лучшие анатомические препараты, изготовленные преподавателями и студентами.



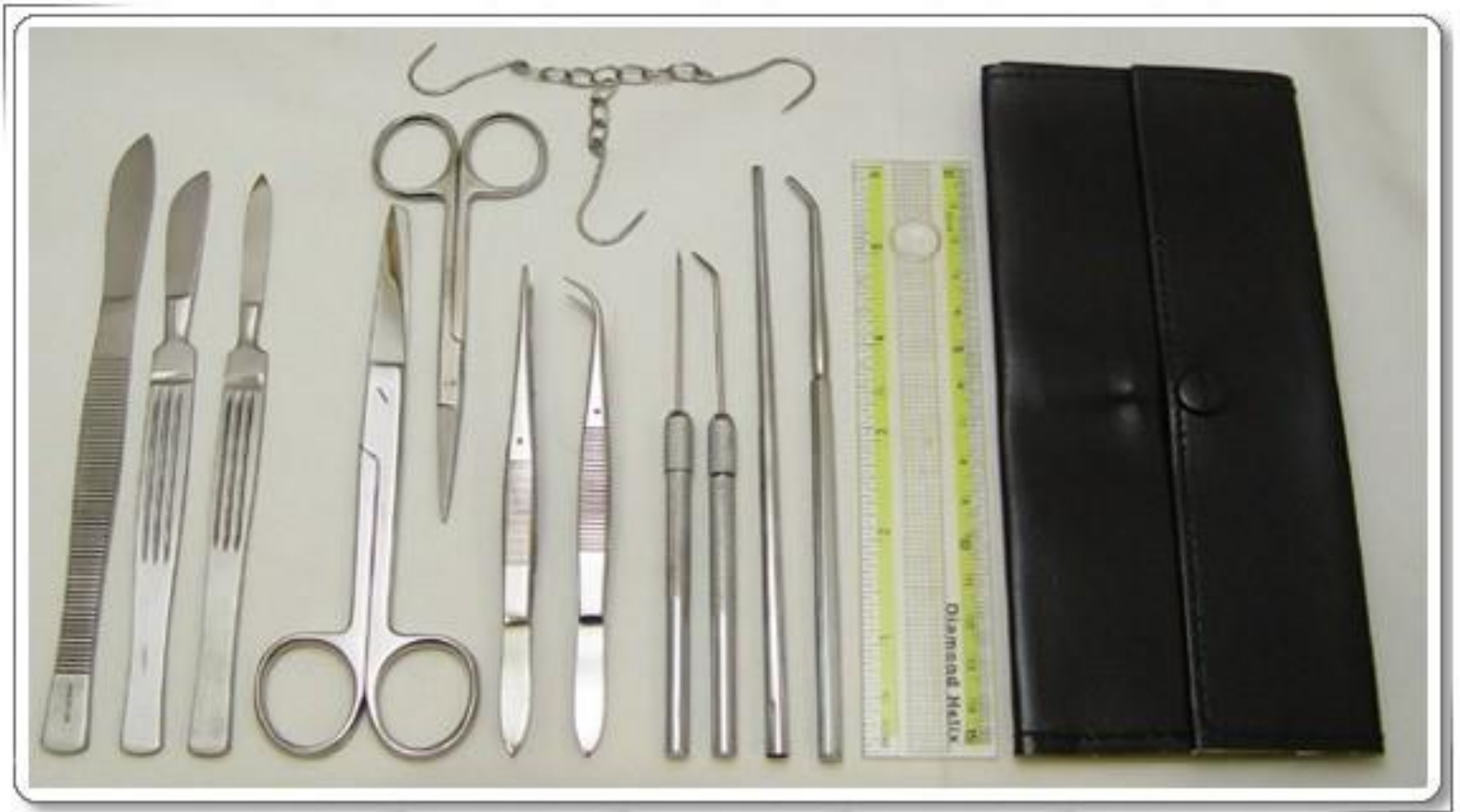


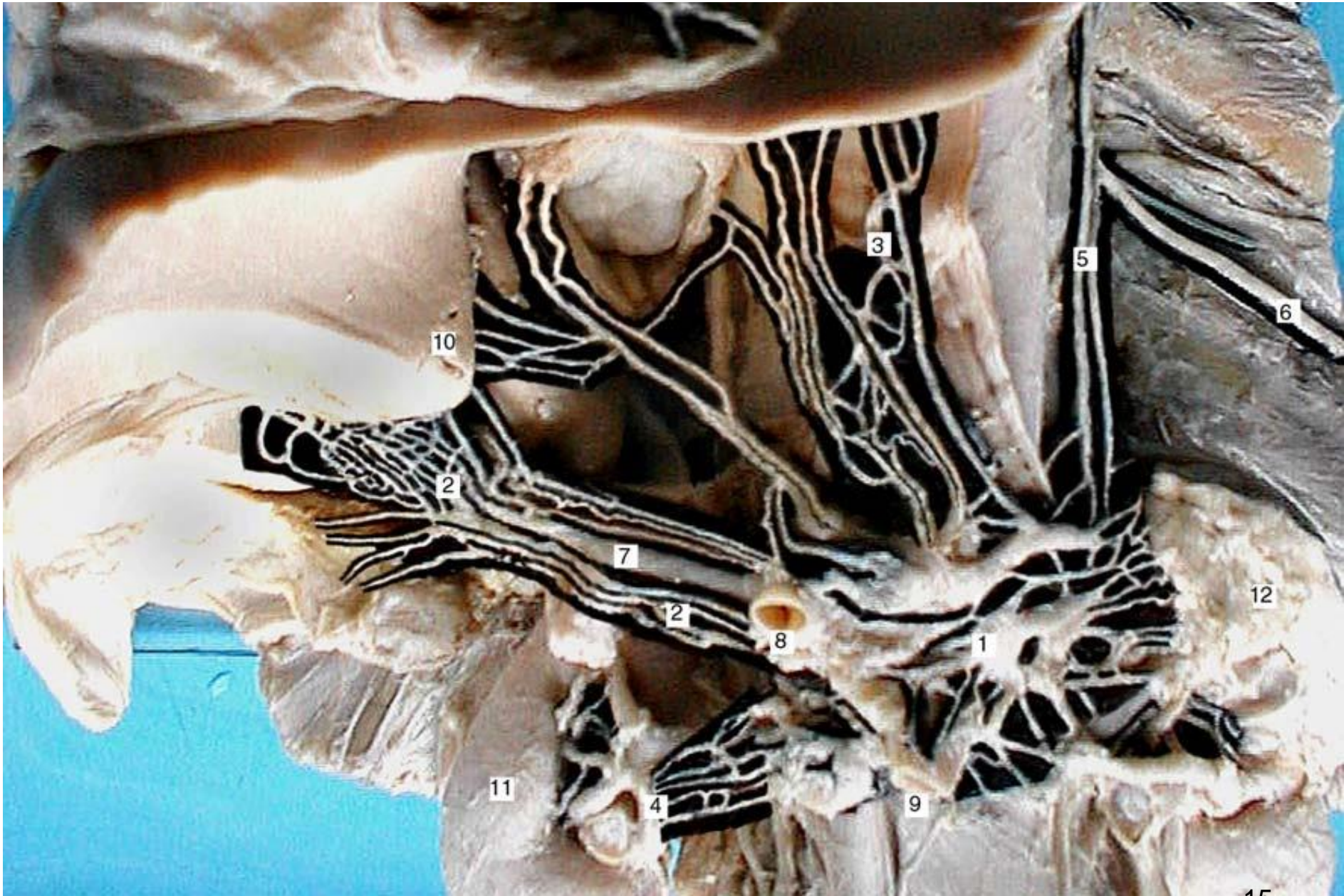


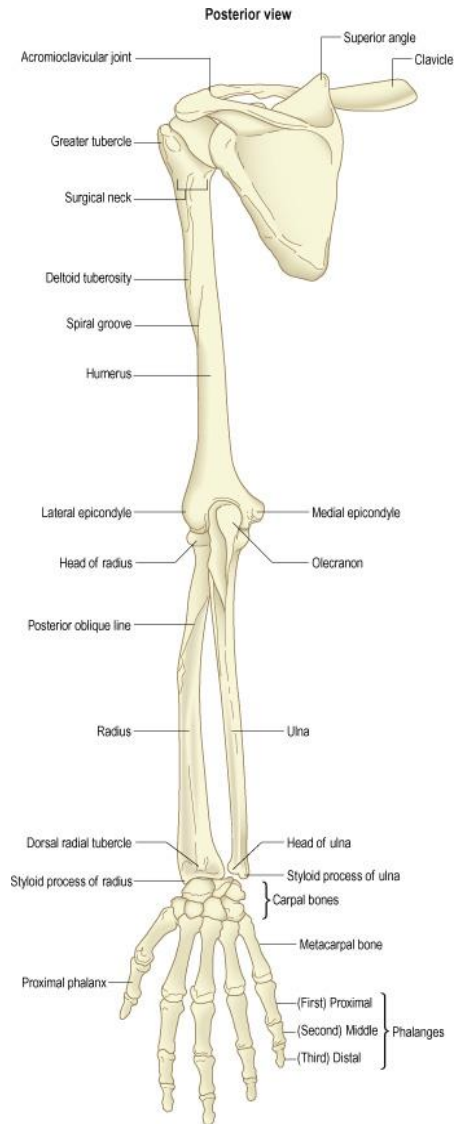
МЕТОДЫ АНАТОМИЧЕСКОГО ИССЛЕДОВАНИЯ:

➤ **анатомическая препаровка** – это метод *рассечения*, давший название разделу морфологии **анатомии**, используется для изучения внешнего строения и топографии крупных образований;

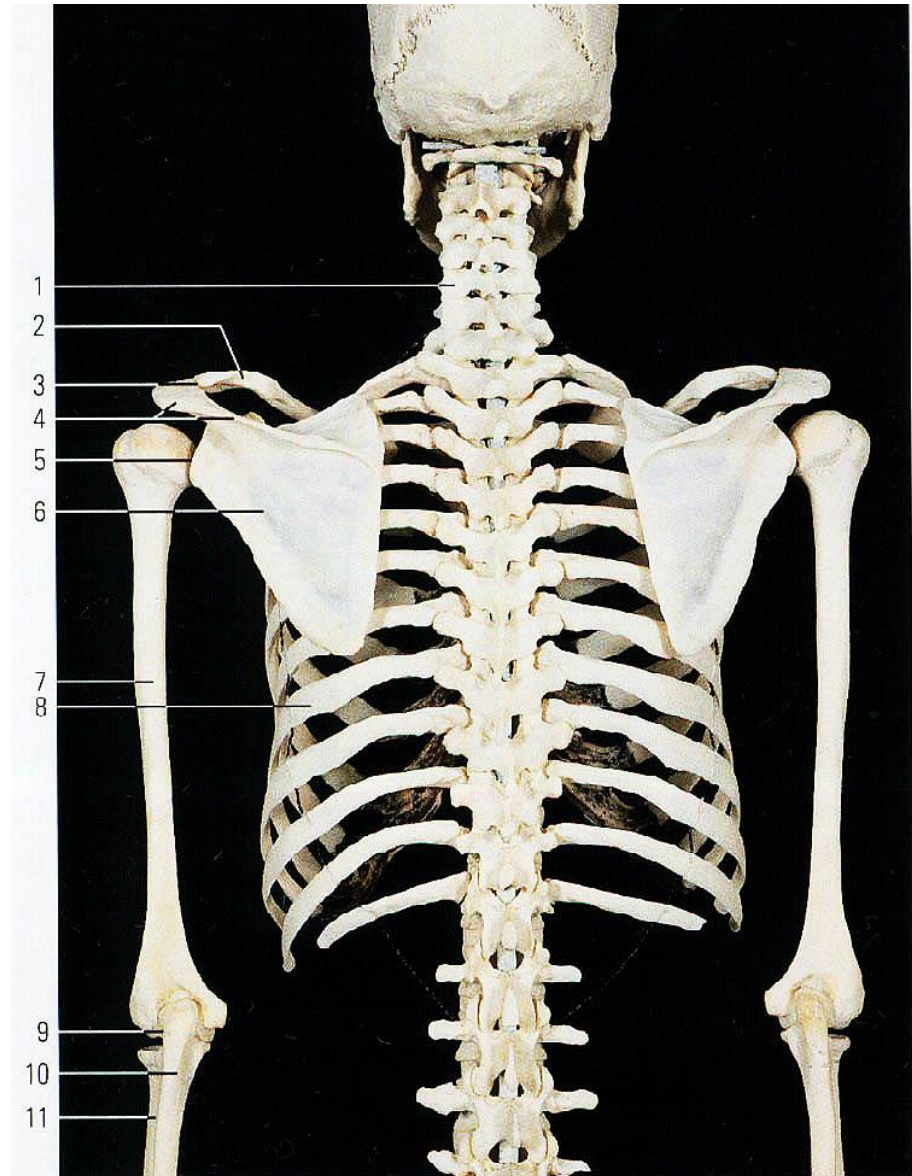



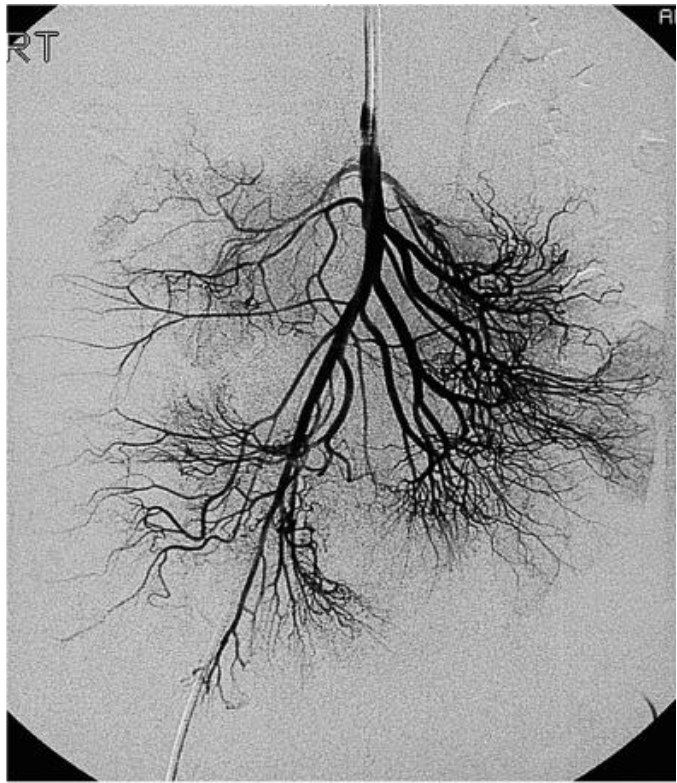➤ метод мацерации — для изготовления костных препаратов;



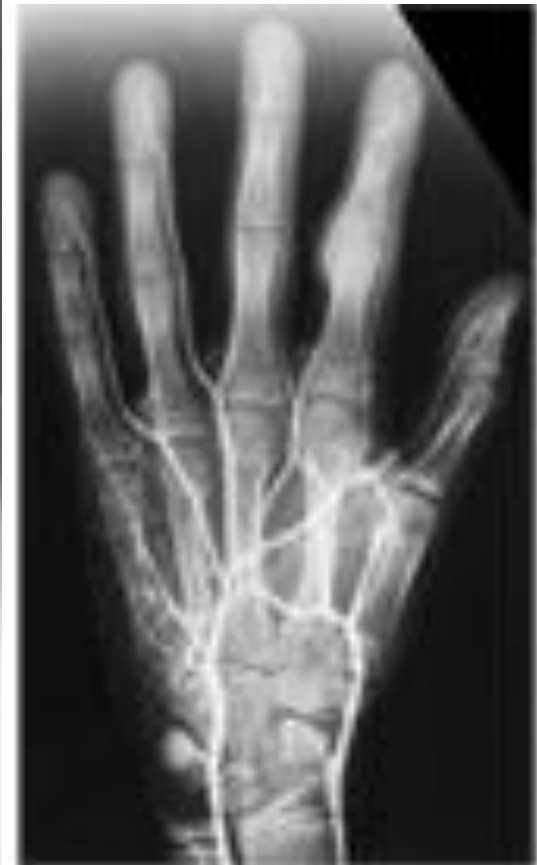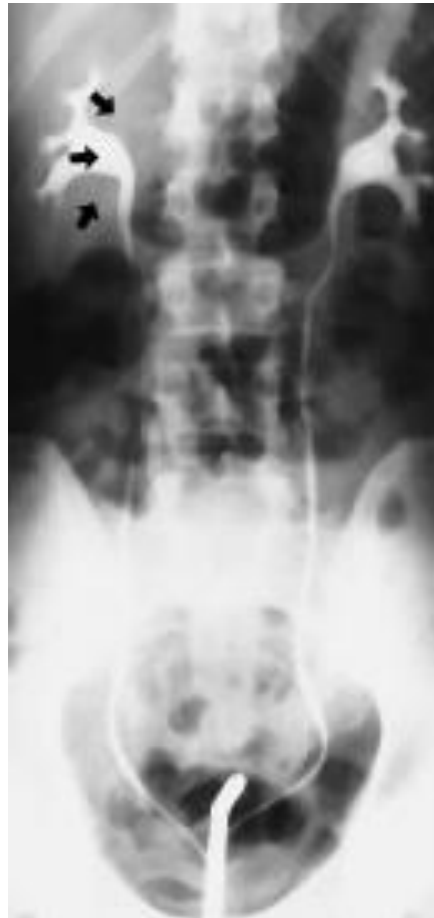© Elsevier Ltd 2005. Standing: Gray's Anatomy 39e



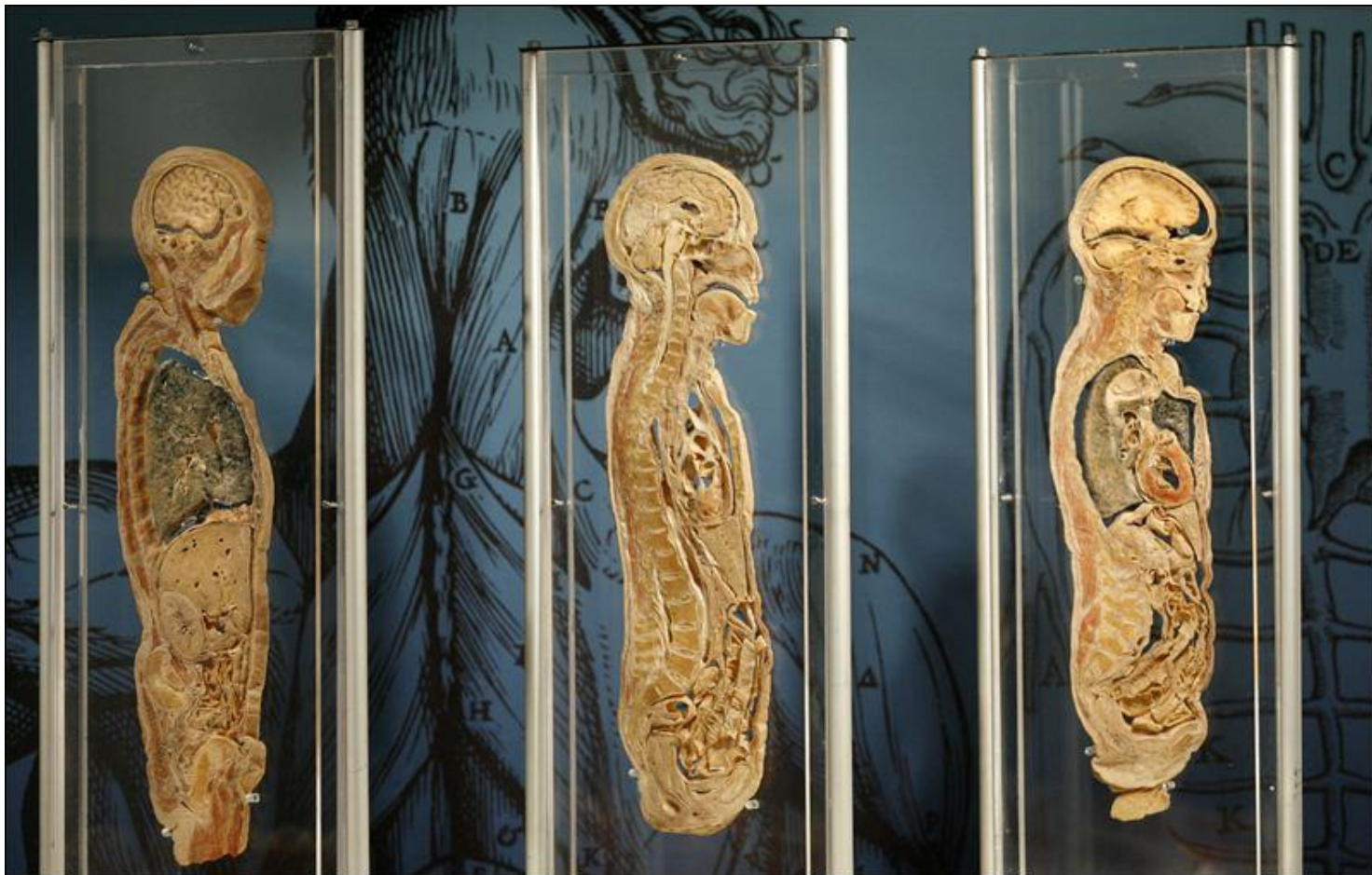➤ **метод наливки/инъекции** различными красителями – для исследования полостей органов, протоков желёз, кровеносных и лимфатических сосудов; **часто сочетается с рентгенографией**;



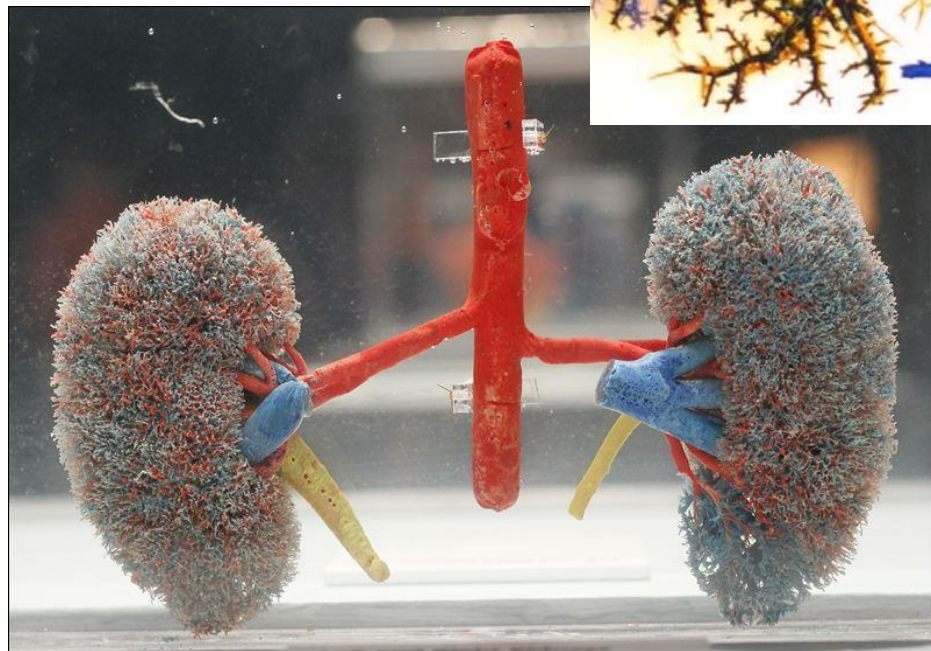

© Elsevier Ltd 2005. Standing: Gray's Anatomy 39e



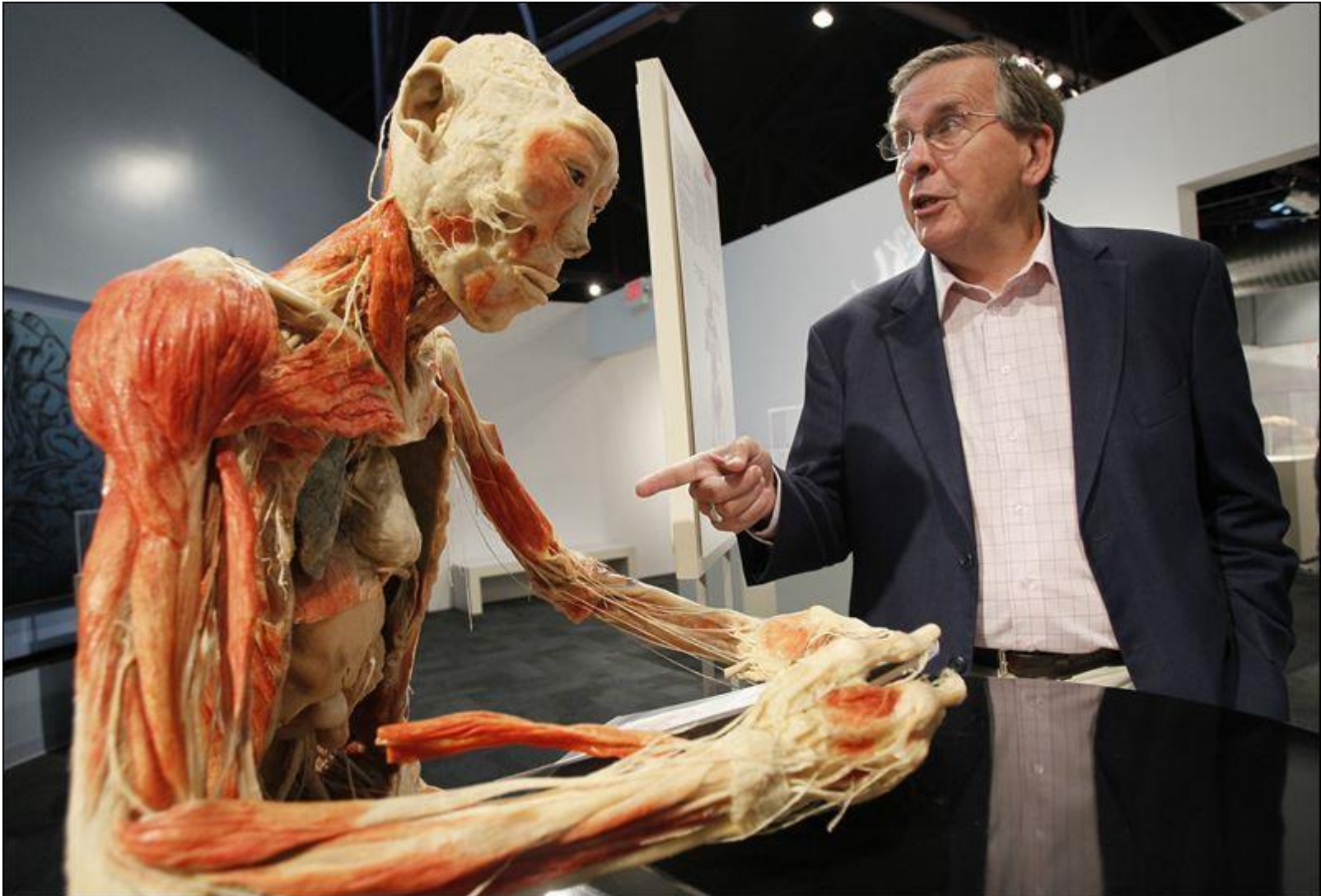➤ **метод заморозки-распила** на уровне различных сегментов тела; **«пироговские срезы»** – позволяют получить сведения о тканевых соотношениях и взаиморасположении органов относительно друг друга;



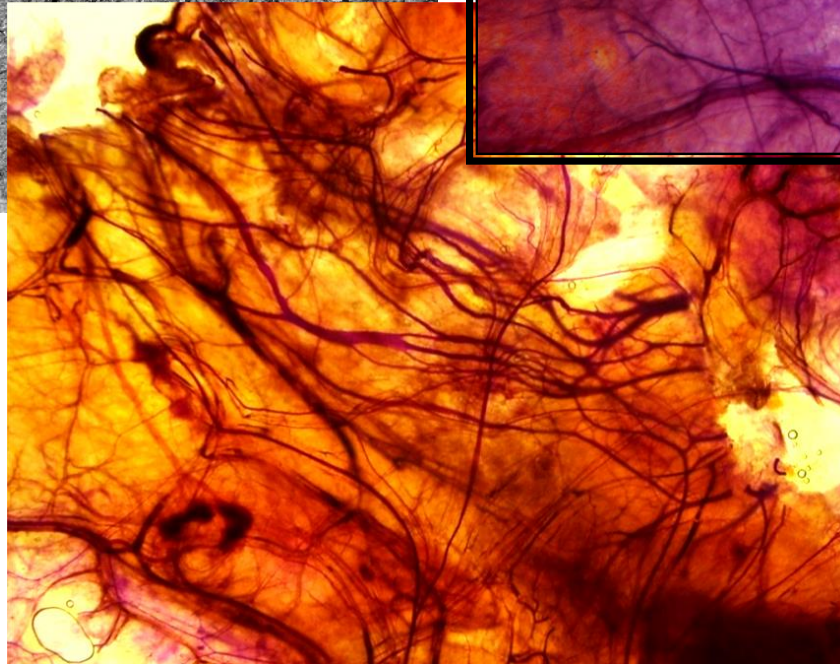
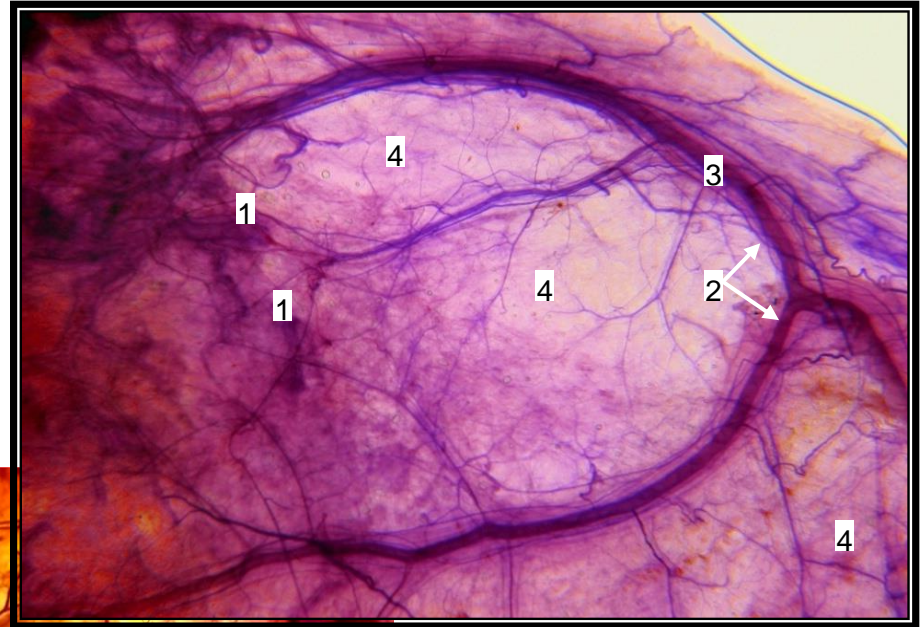
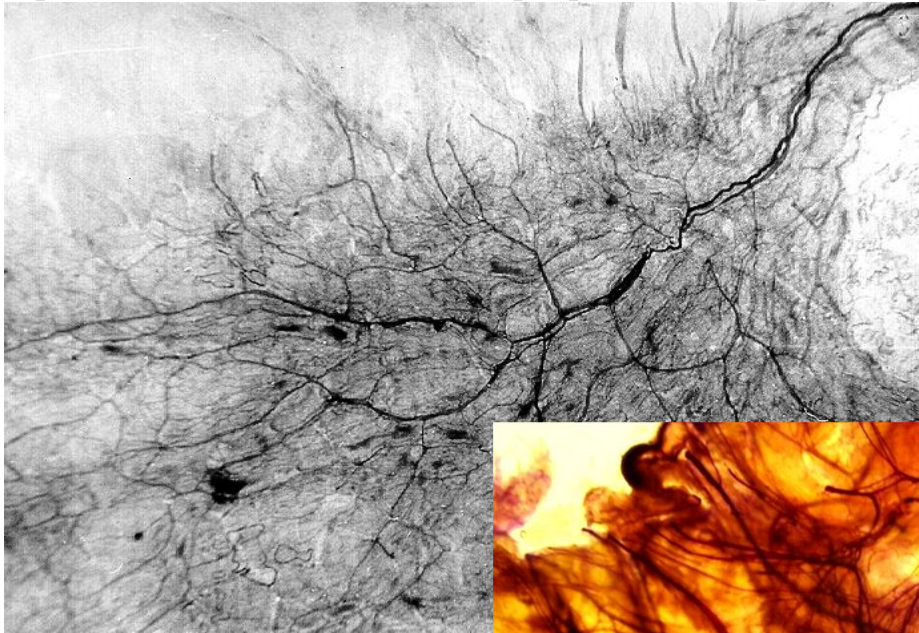
➤ **коррозионный метод;**



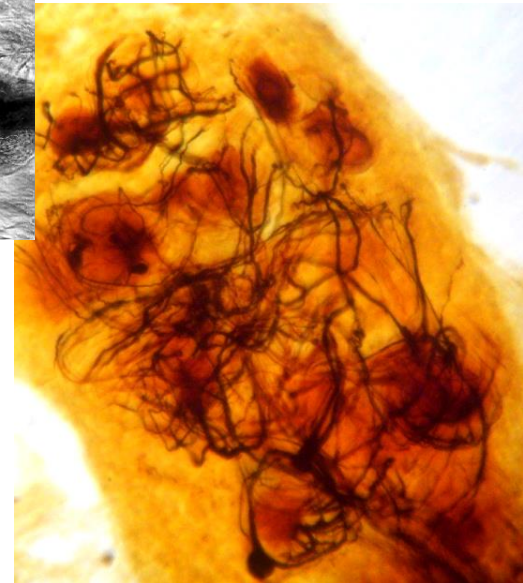
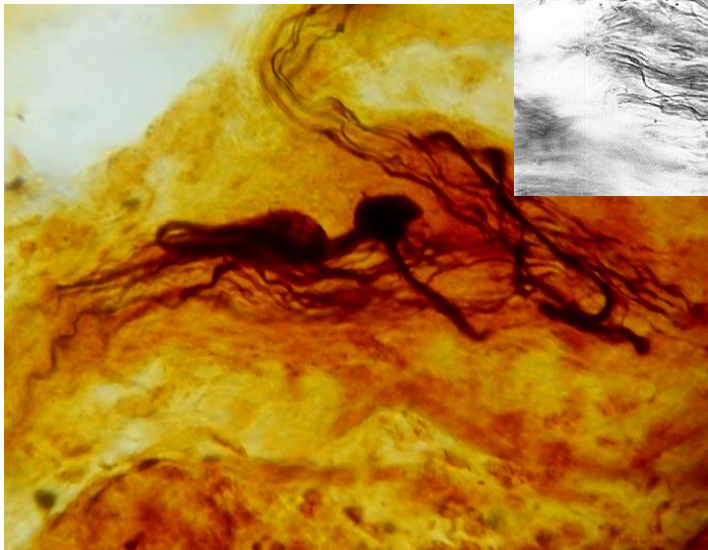
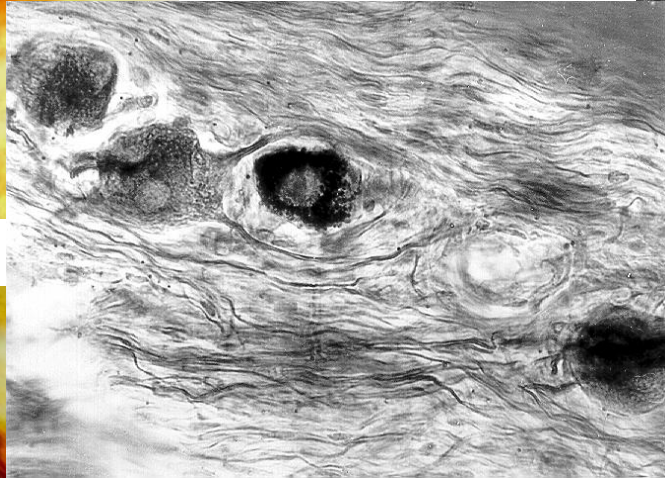
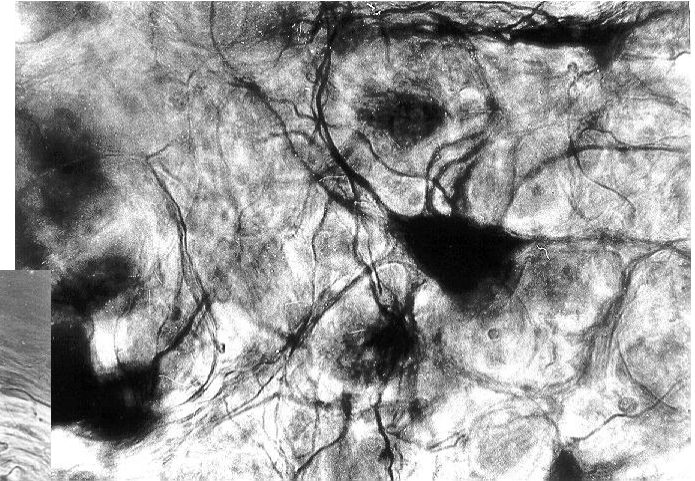
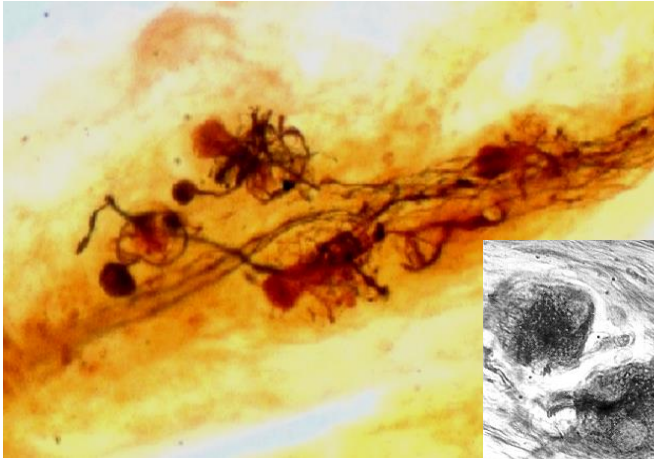
➤ **метод пластинации органов и тел умерших**
– их инъекция вязкими веществами (силикон, эпоксидные смолы и др.);



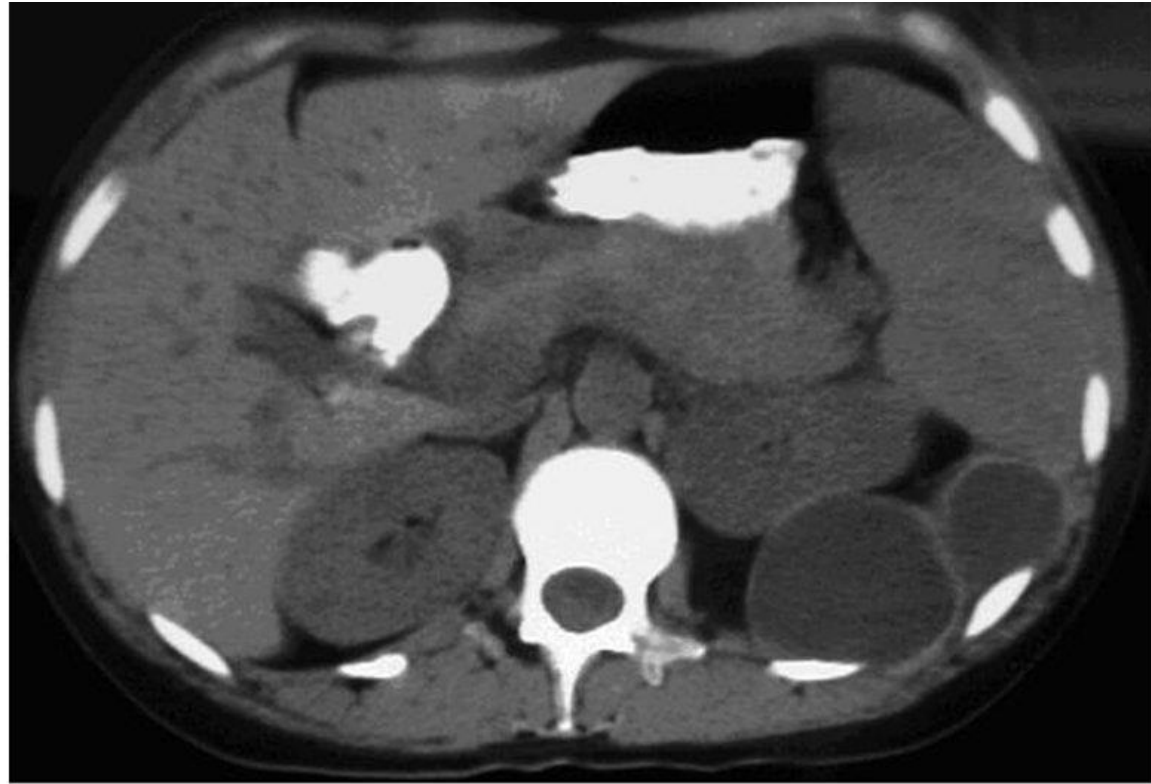
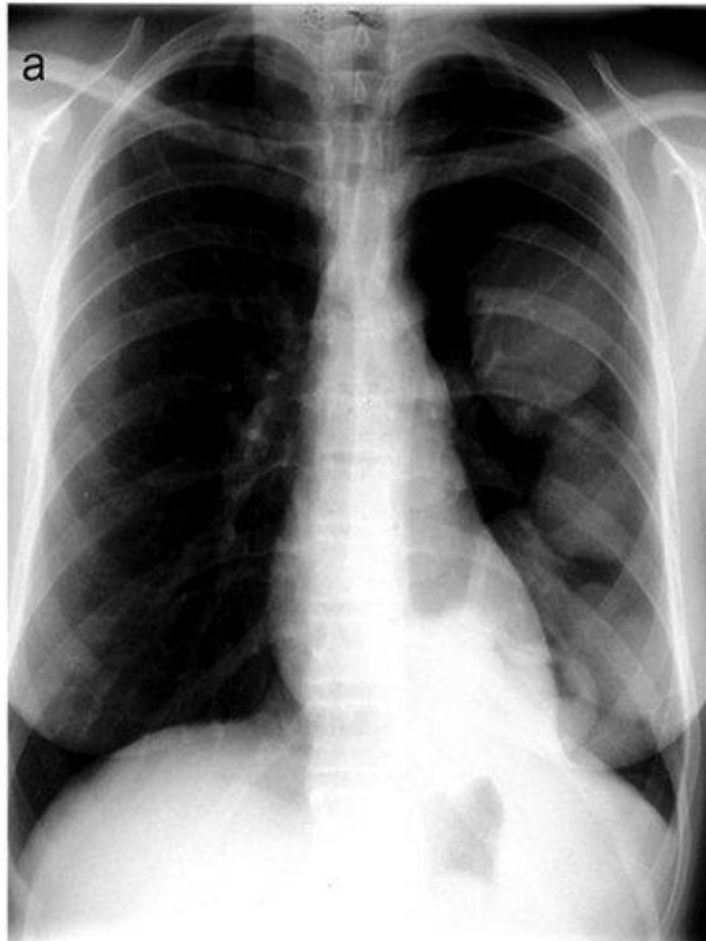
➤ **макромикроскопические методы** — тонкая препаровка сосудов и нервов или окраска тотальных анатомических препаратов метиленовой синью, реактивом Шиффа и др.;

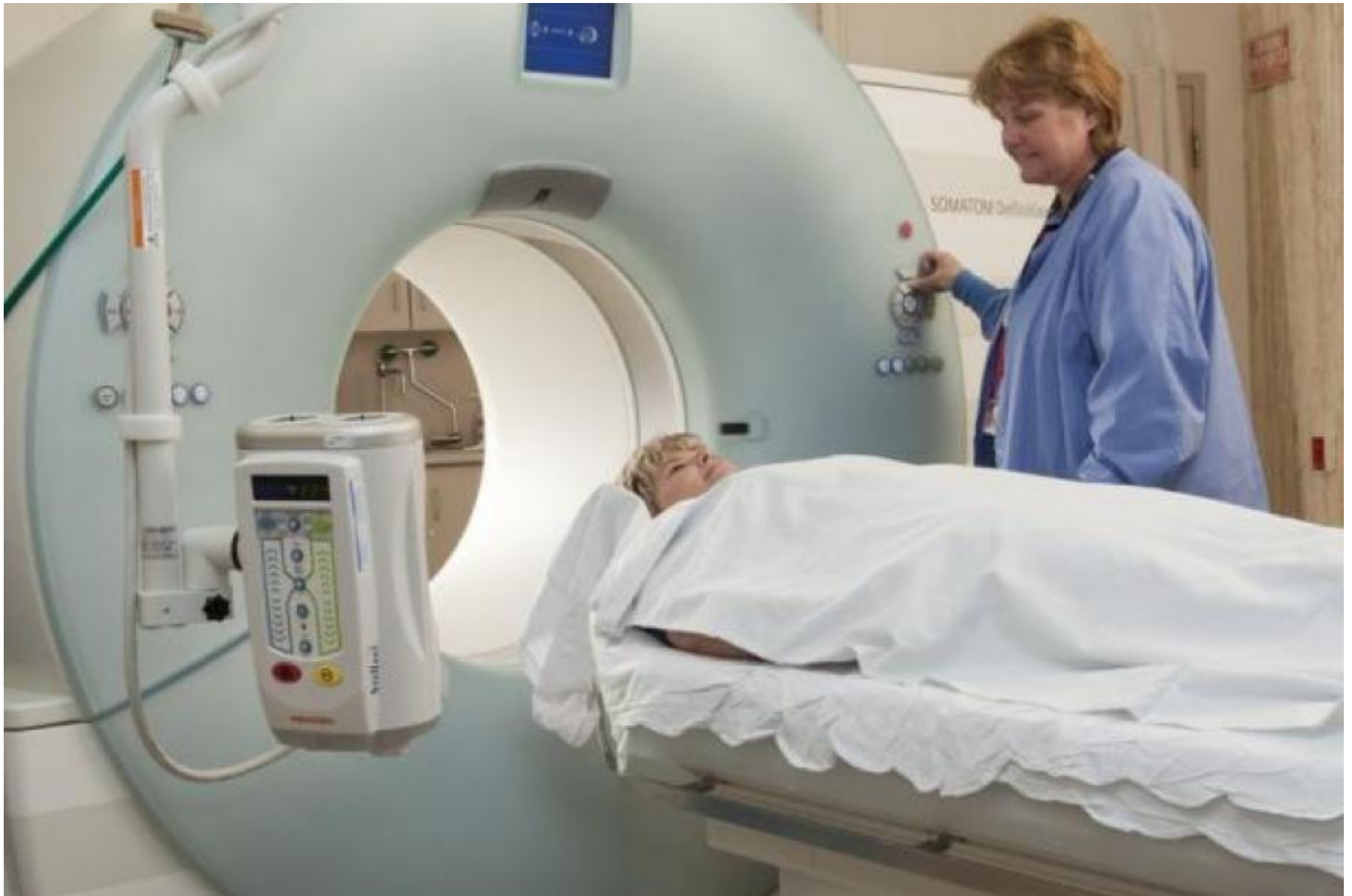

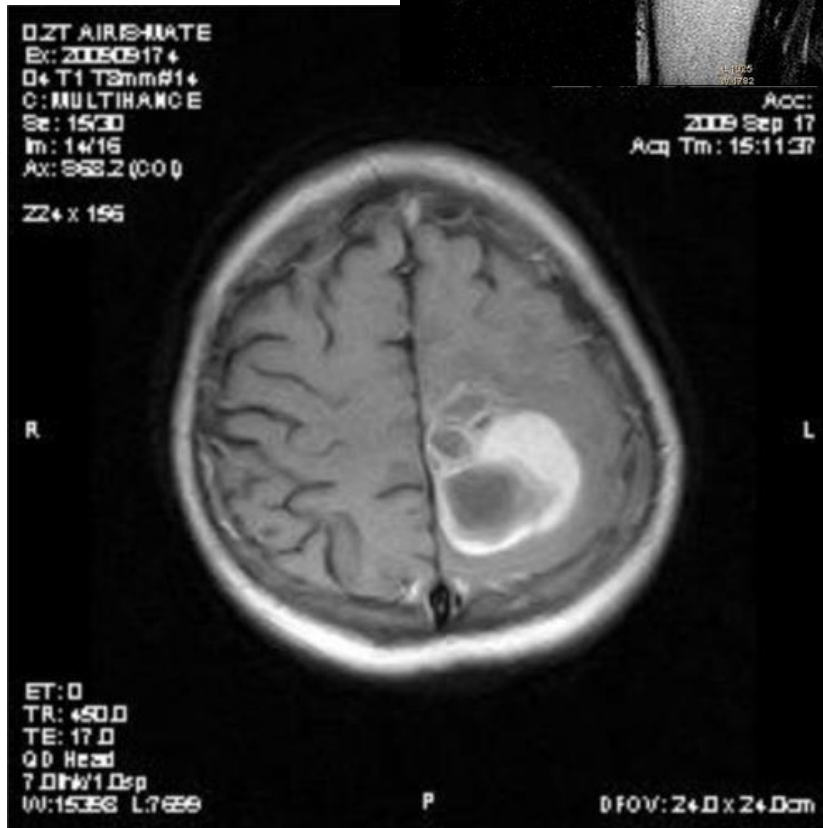
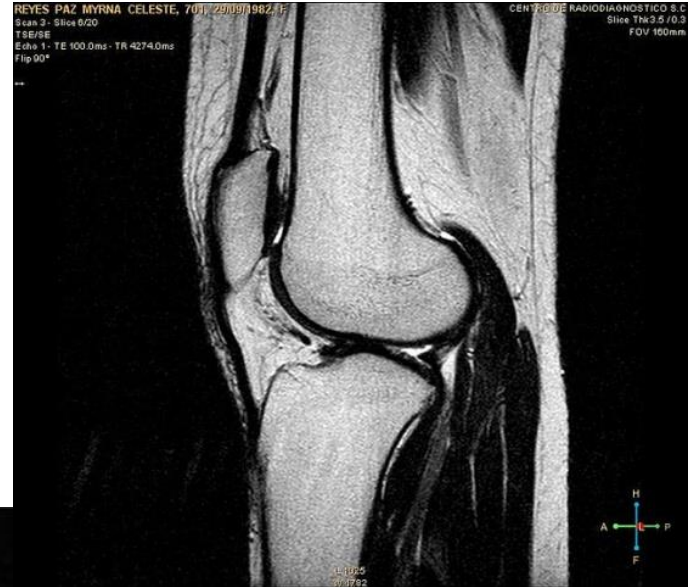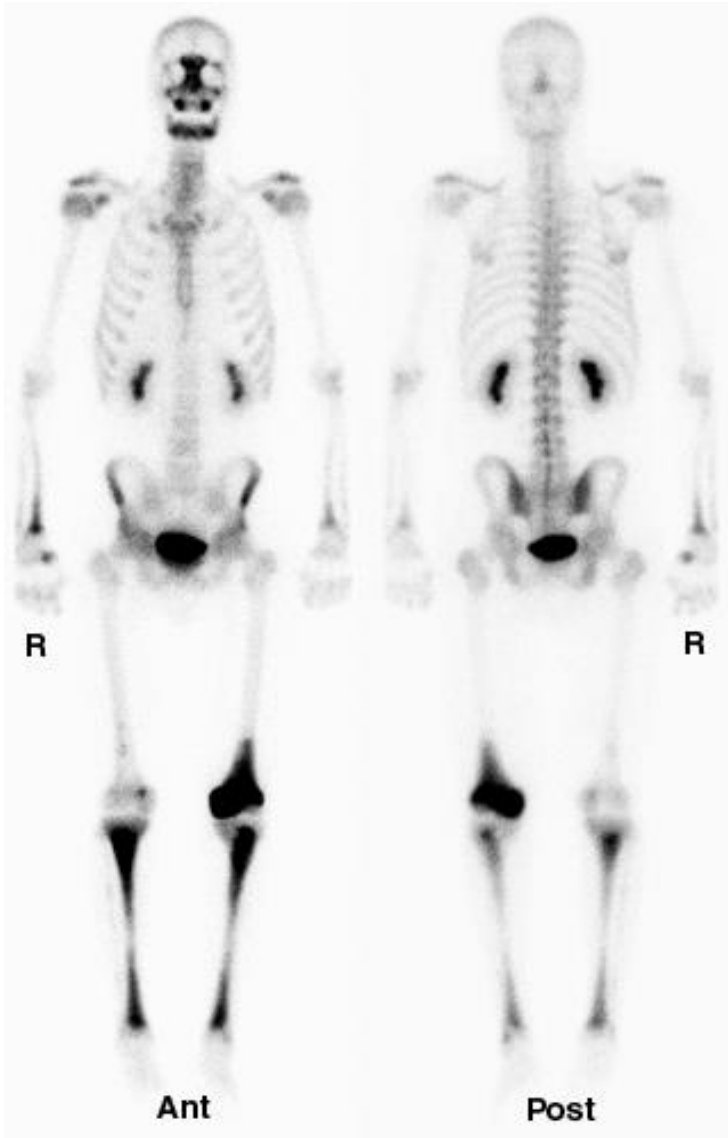
➤ **микроскопические методы** (используя методы окраски, импрегнация серебром и др. гистологических срезов) – для **выявления сосудов, нервов и др.;**



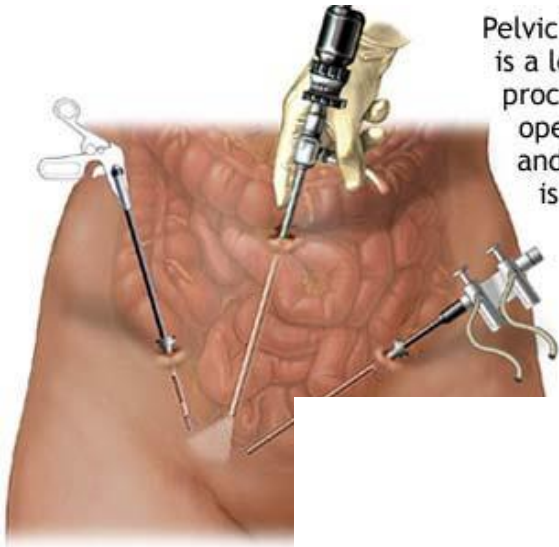
- **экспериментальный метод** – опыты на лабораторных ЖИВОТНЫХ;
- **лучевые методы** – **рентгенанатомия** (рентгенография, компьютерная томография, магнитно-резонансная томография, электрорентгенография и др.);



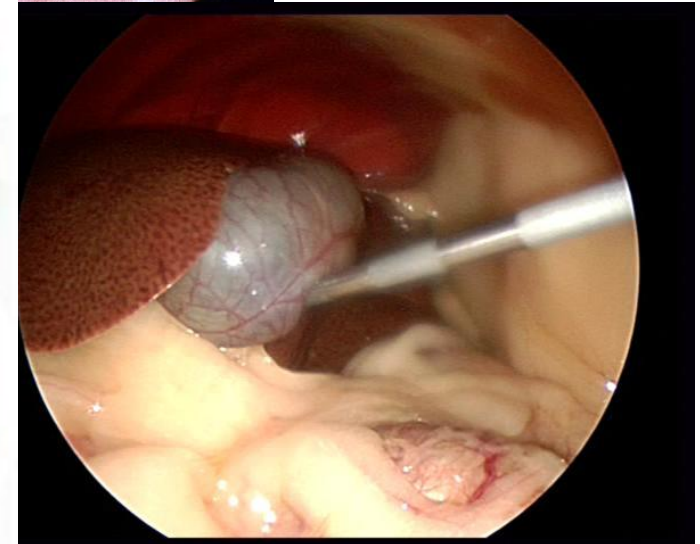
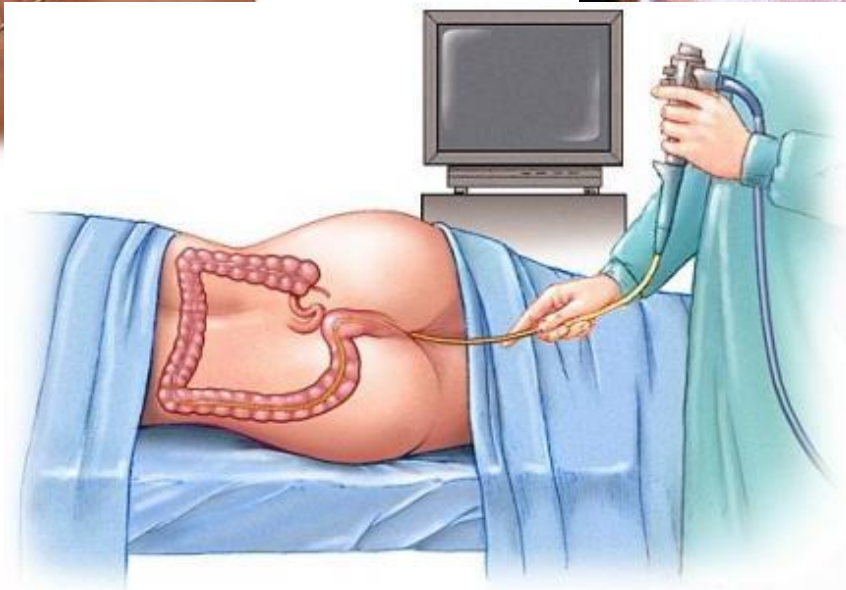
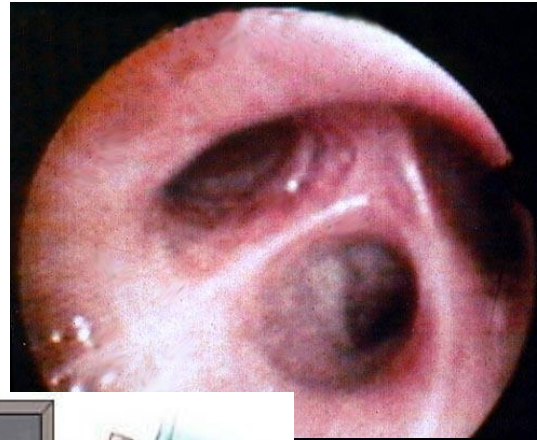



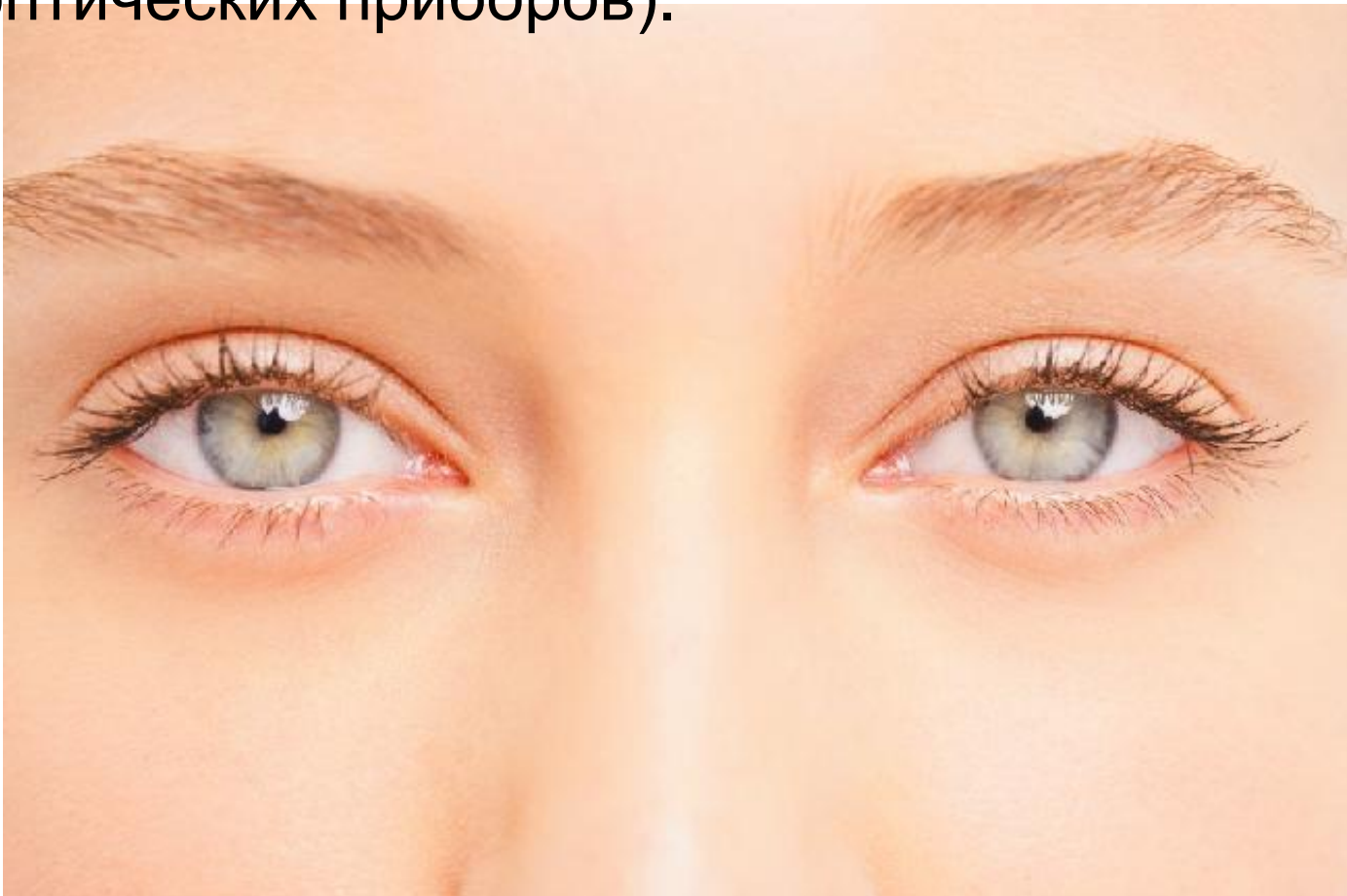➤ **ЭНДОСКОПИЧЕСКИЙ МЕТОД** [от греч. *endo* – внутри, *scopia* – исследование (зеркалами)] – дает возможность с помощью трубок и **оптических систем** рассмотреть изнутри полые внутренние органы (*laringoscopia, bronhoscopia, gastroscopia, rectoscopia, cistoscopia, laparoscopia* и др.);



Pelvic laparoscopy is a less-invasive procedure than open surgery and recovery is quicker

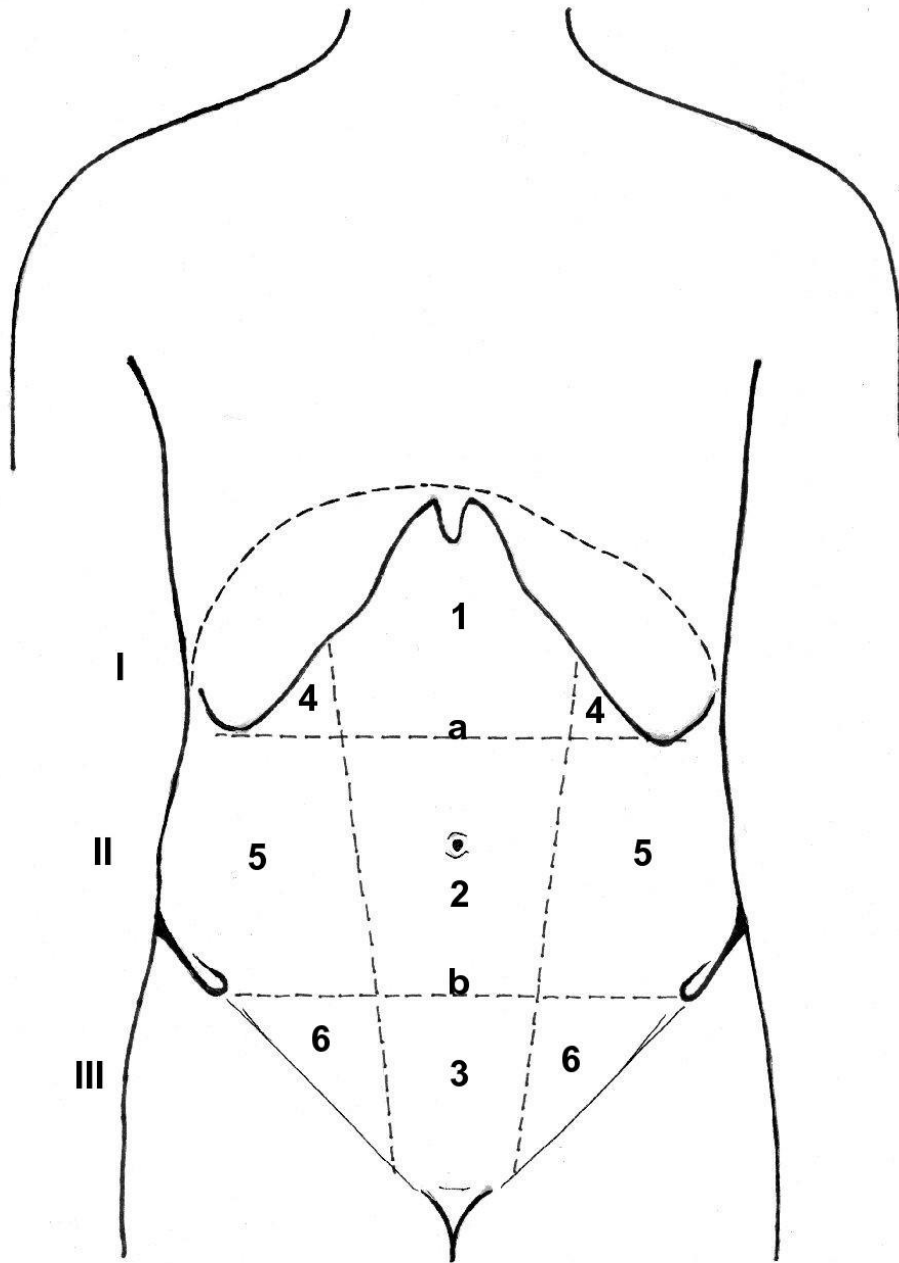


По методам исследования анатомия делится на **макроскопическую** (изучает строение организма без помощи специальных оптических приборов) и **микроскопическую** (с использованием микроскопа и других оптических приборов).



Изучение строения тела человека по системам (костной, мышечной, нервной и др.) называется описательной / систематической анатомией.

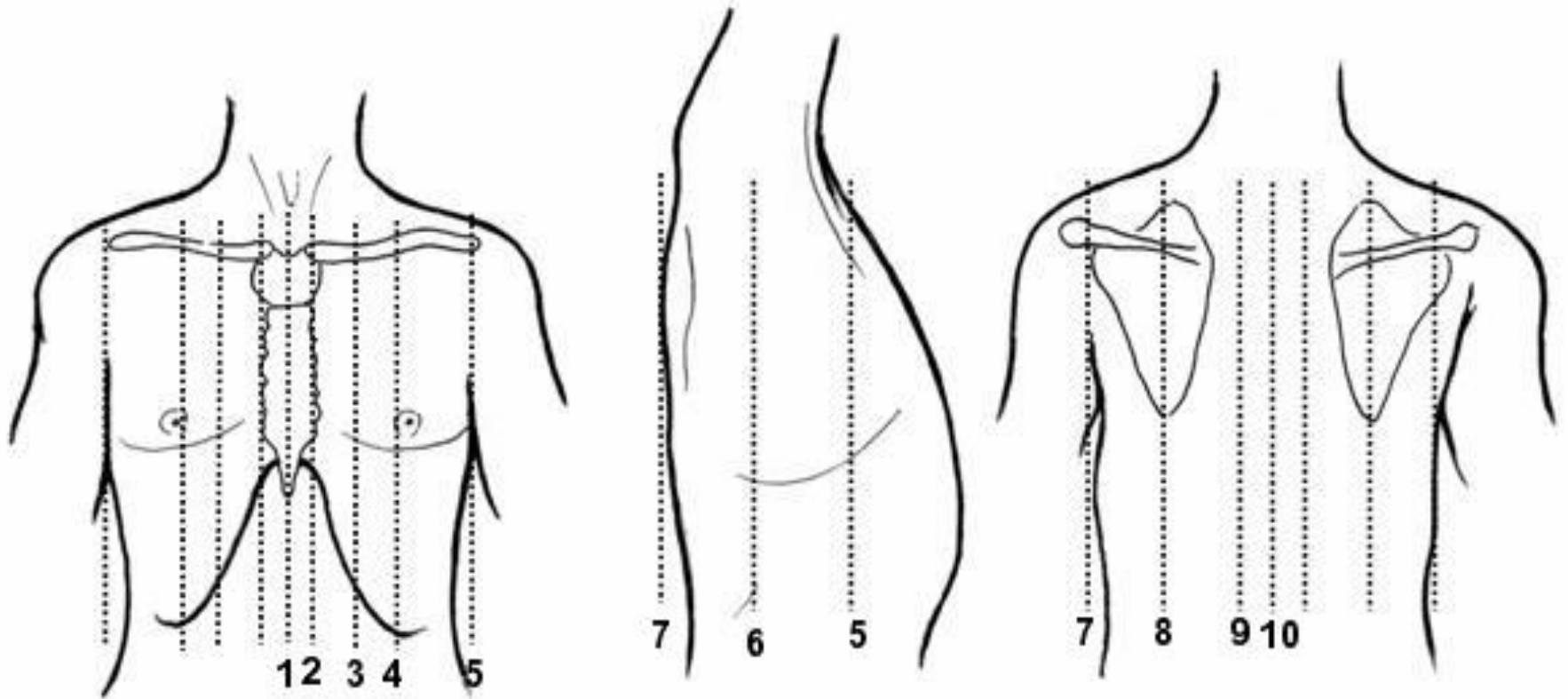
Топографическая анатомия изучает строение тела человека с учетом положения (топографии) органов по отношению к полостям тела (голотопия), к скелету (скелетотопия) и взаиморасположение органов друг по отношению к другу (синтопия).



**I. epigastrium;
II. mesogastrium;
III. hypogastrium.**

***a – linea bicostarum;
b – linea bispinarum.***

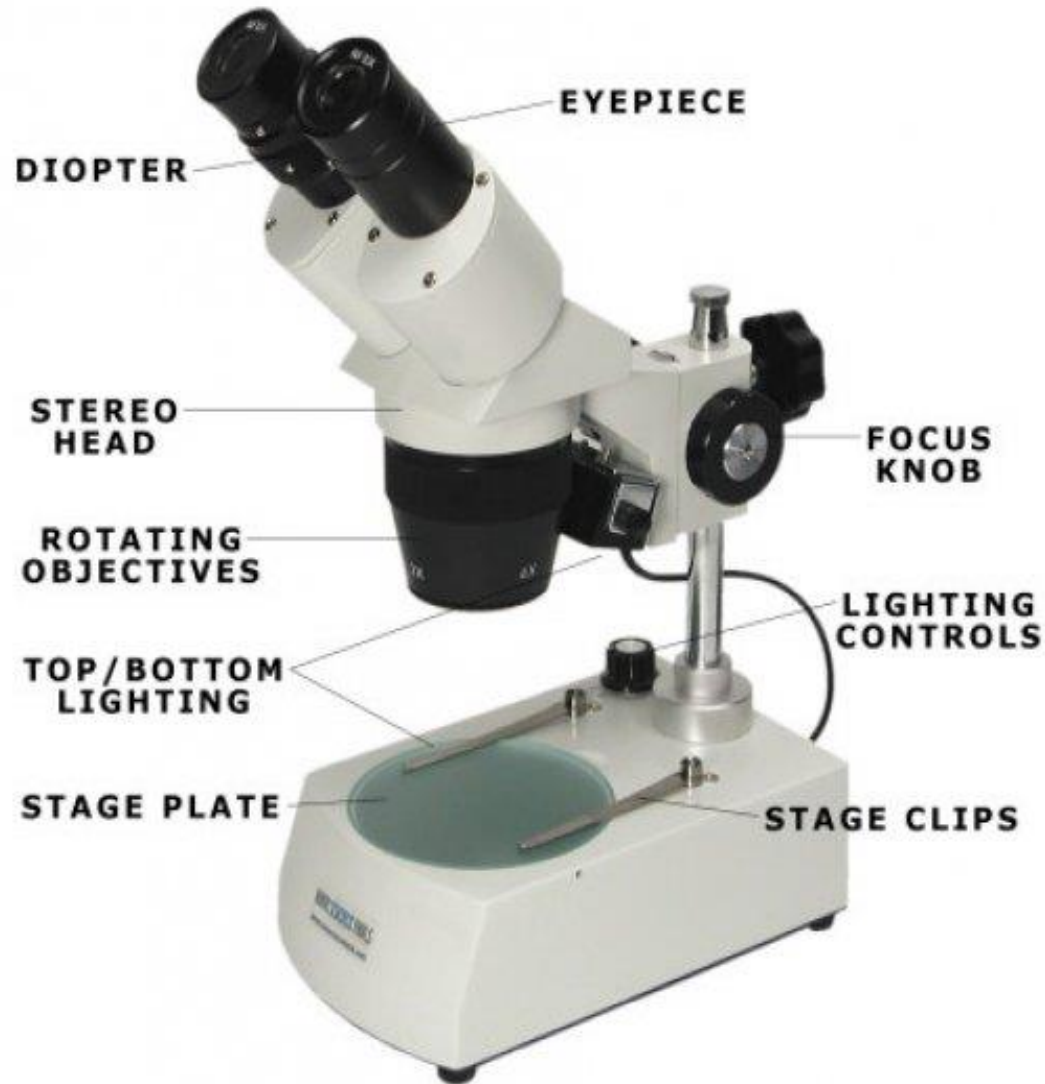
***1 – regio epigastrica;
2 – regio umbilicalis;
3 – regio pubica;
4 – regiones hypochondriacae
dextra et sinistra;
5 – regiones abdominales dextra
et sinistra;
6 – regiones inguinales dextra et
sinistra.***



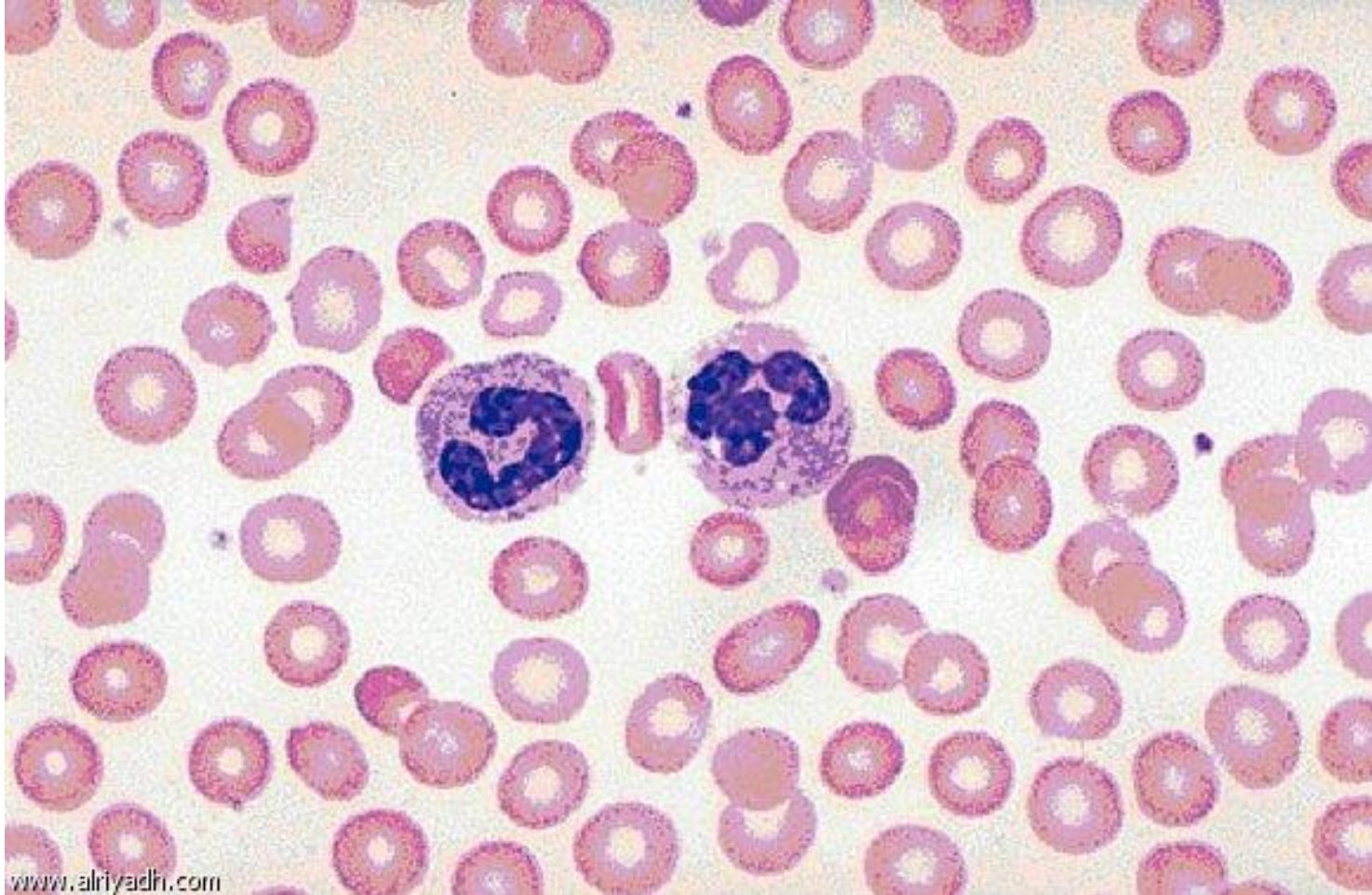1 – linea mediana anterior;
2 – linea sternalis;
3 – linea parasternalis;
4 – linea mamillaris (medioclavicularis);
5 – linea axillaris anterior;

6 – linea axillaris media;
7 – linea axillaris posterior;
8 – linea scapularis.
9 – linea paravertebralis;
10 – linea mediana posterior.

Гистология (от греч. *histos* – ткань) – учение о тканях человеческого организма, из которых построены органы и



Цитология (от греч. *kytus* – клетка) – наука о строении и жизнедеятельности различных видов клеток.

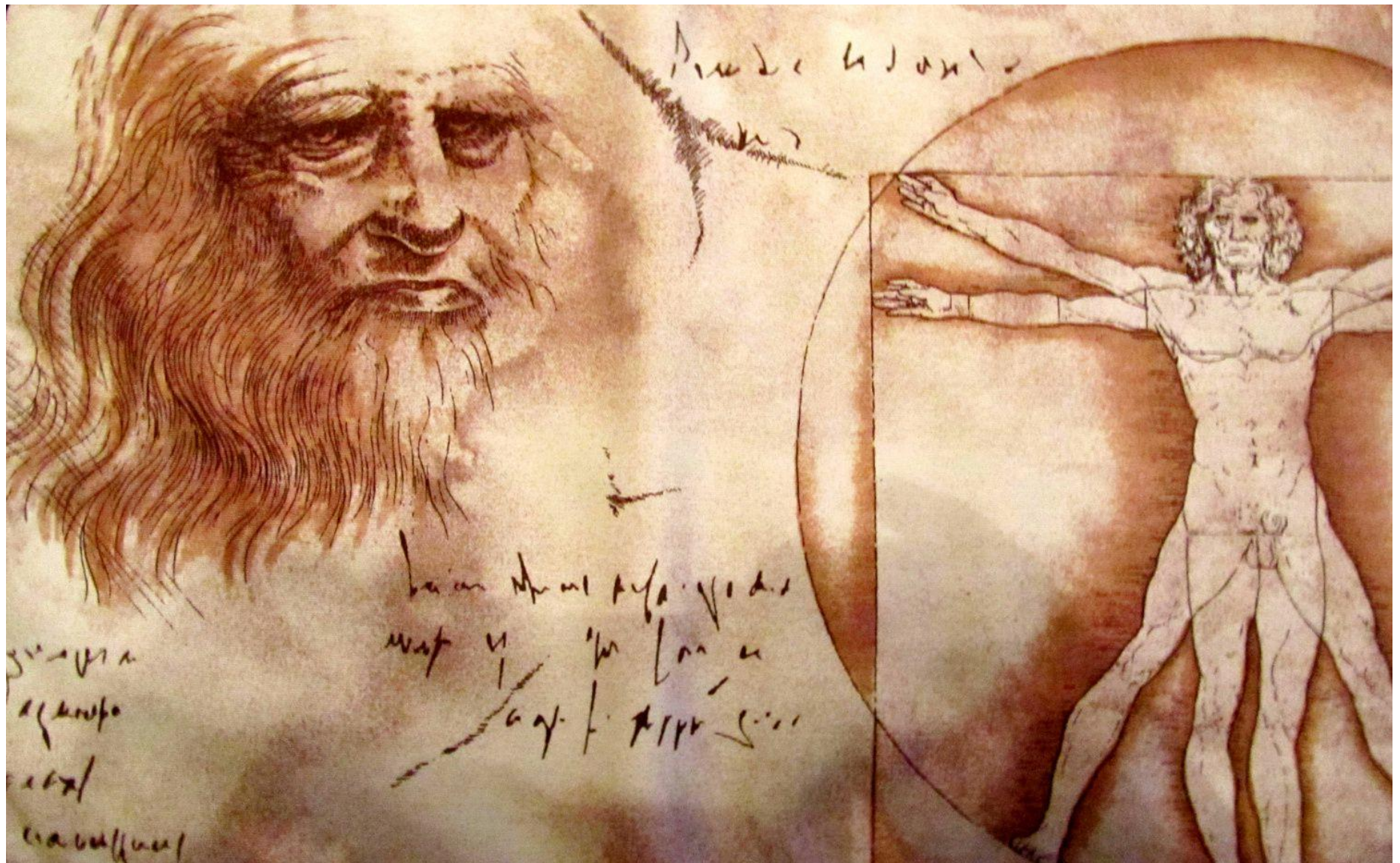


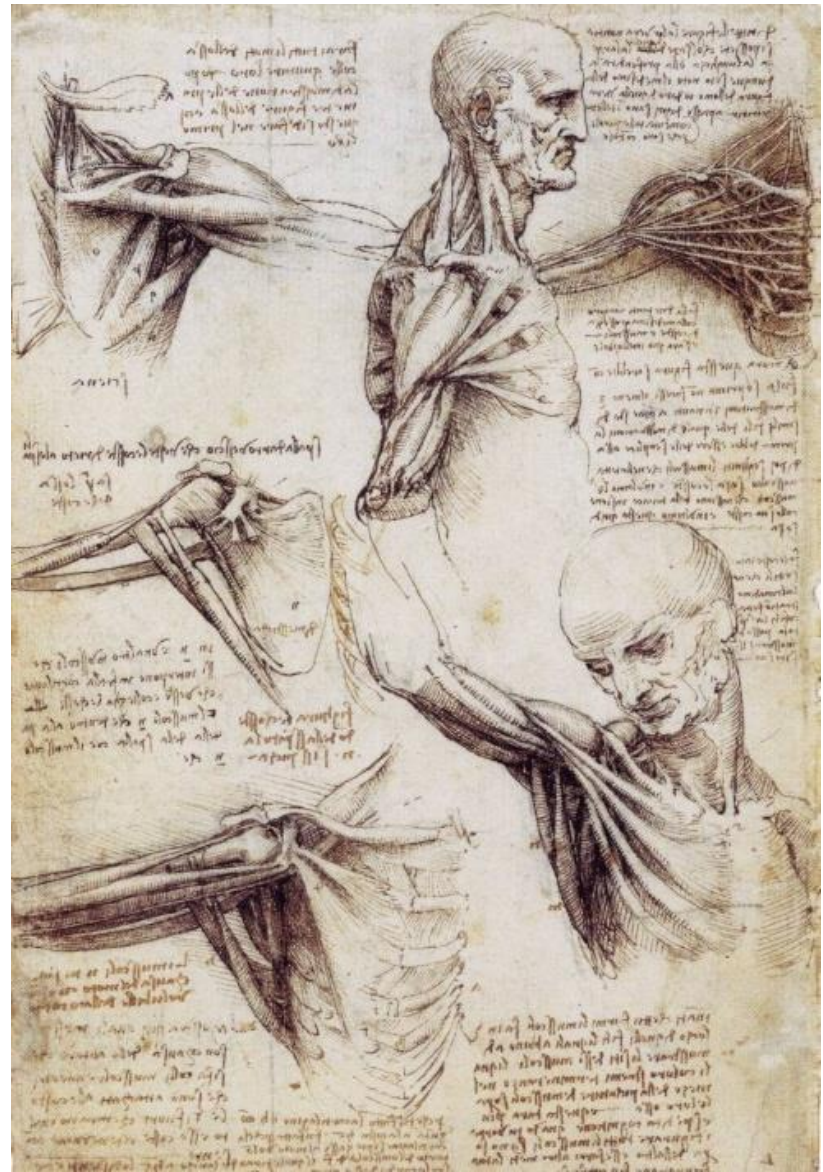
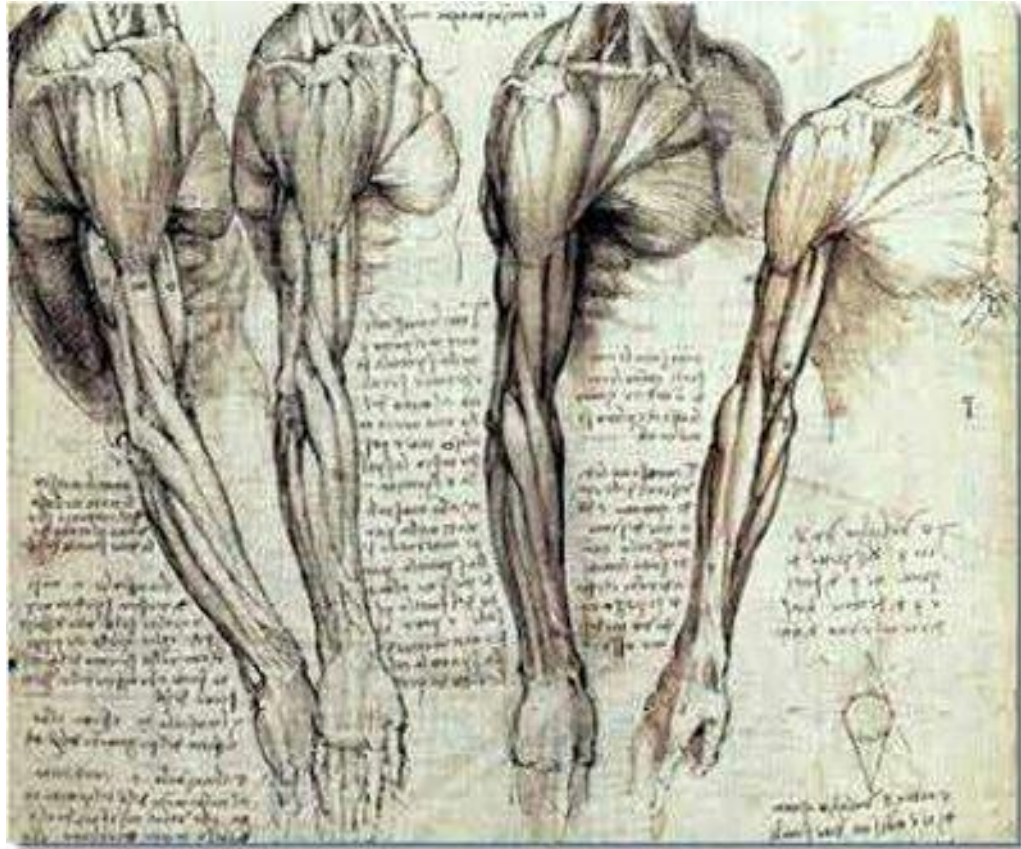
Анатомия человека служит основой для ряда других биологических наук, которые являются частью общего учения о человеке:

- **антропология** (от греч. *anthropos* – человек) – наука о человеке, его происхождении, человеческих расах, их расселении по территориям Земли;
- **эмбриология** (от греч. *embryon* – зародыш) – наука, исследующая развитие человека (и животных) во внутриутробном периоде жизни, образование, формирование отдельных органов и организма в целом;
- **сравнительная анатомия**, изучающая строение животных в филогенезе (в процессе эволюции);
- **функциональная анатомия**, рассматривающая структуру организма в связи с выполняемыми им функциями.

Пропорции и внешние формы тела человека изучает **пластическая анатомия**.

Много известных художников (*Leonardo da Vinci, Michelangelo, Tiziano, Репин, Серов и др.*) изучая анатомию, оставили для современников уникальные анатомические рисунки и наброски.

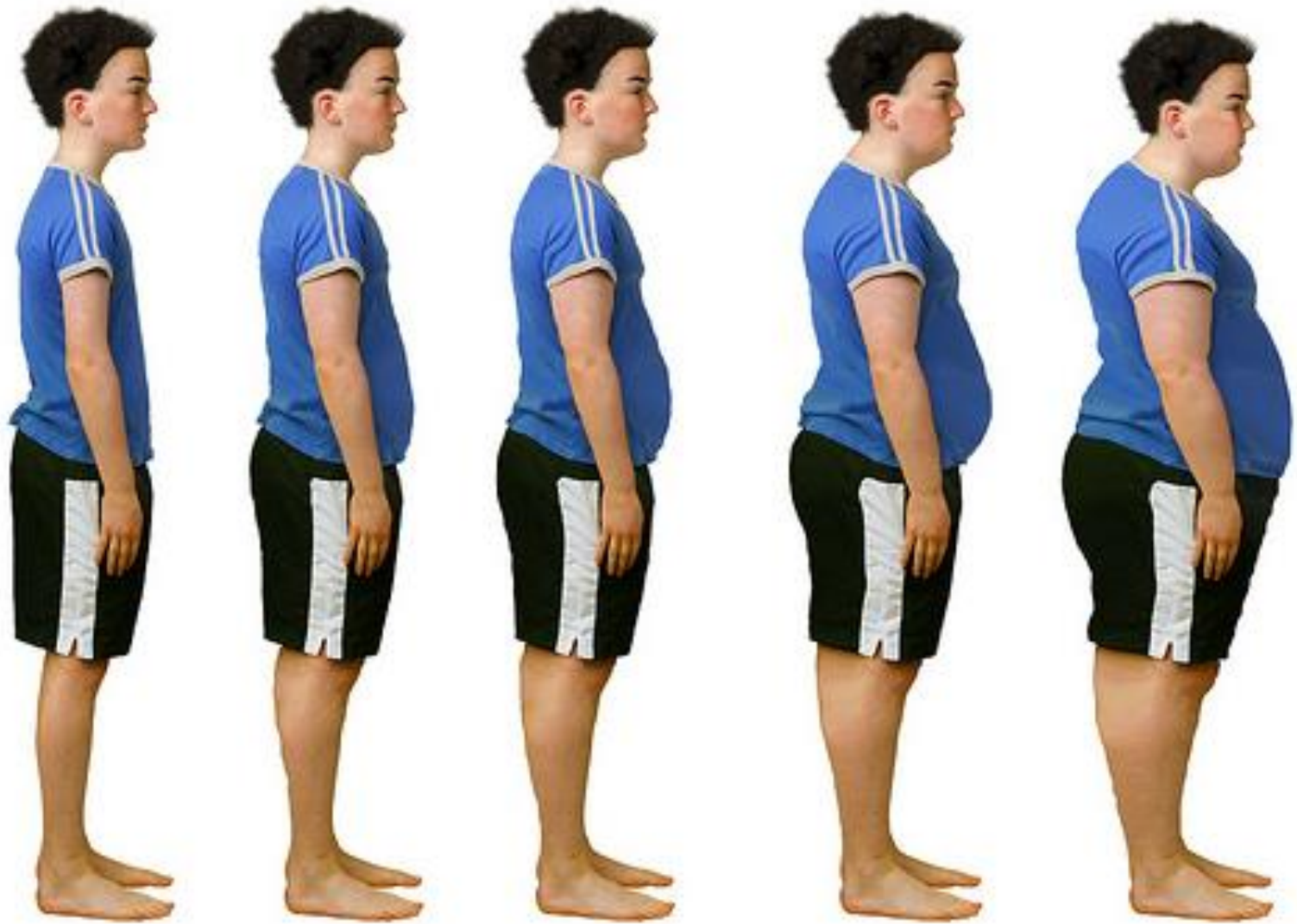




Норма

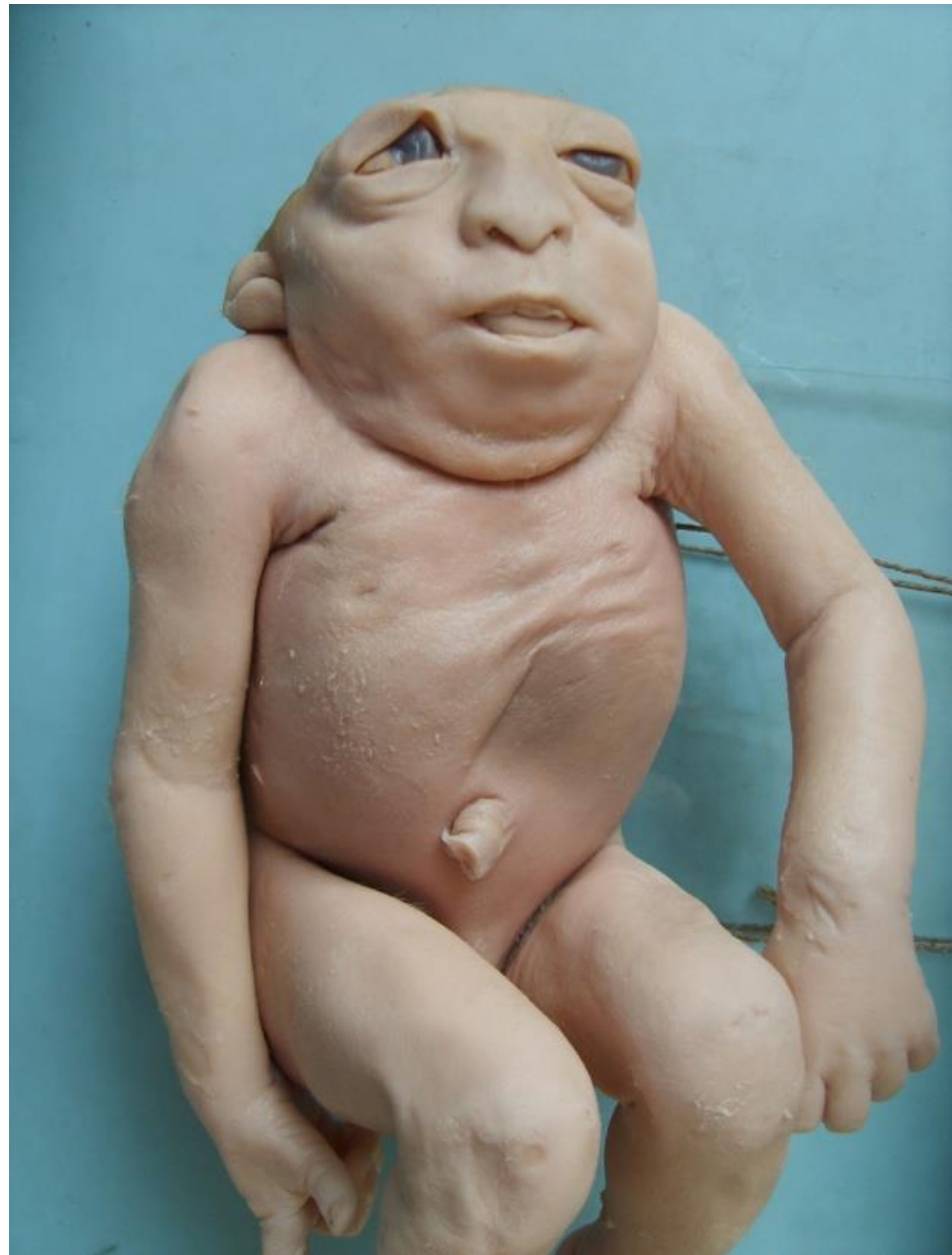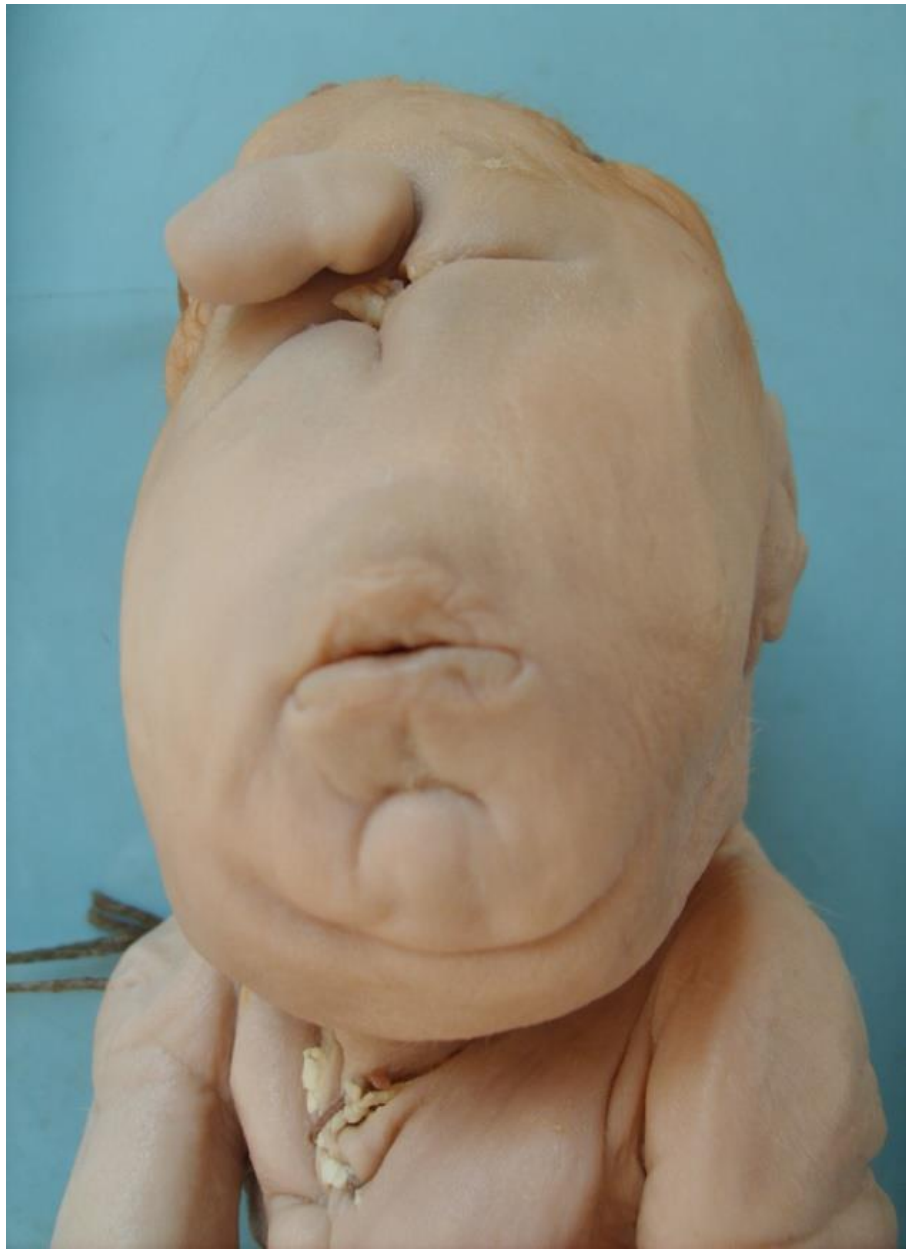Нормальным можно считать такое строение тела человека и его органов, когда **функции их не нарушены**.

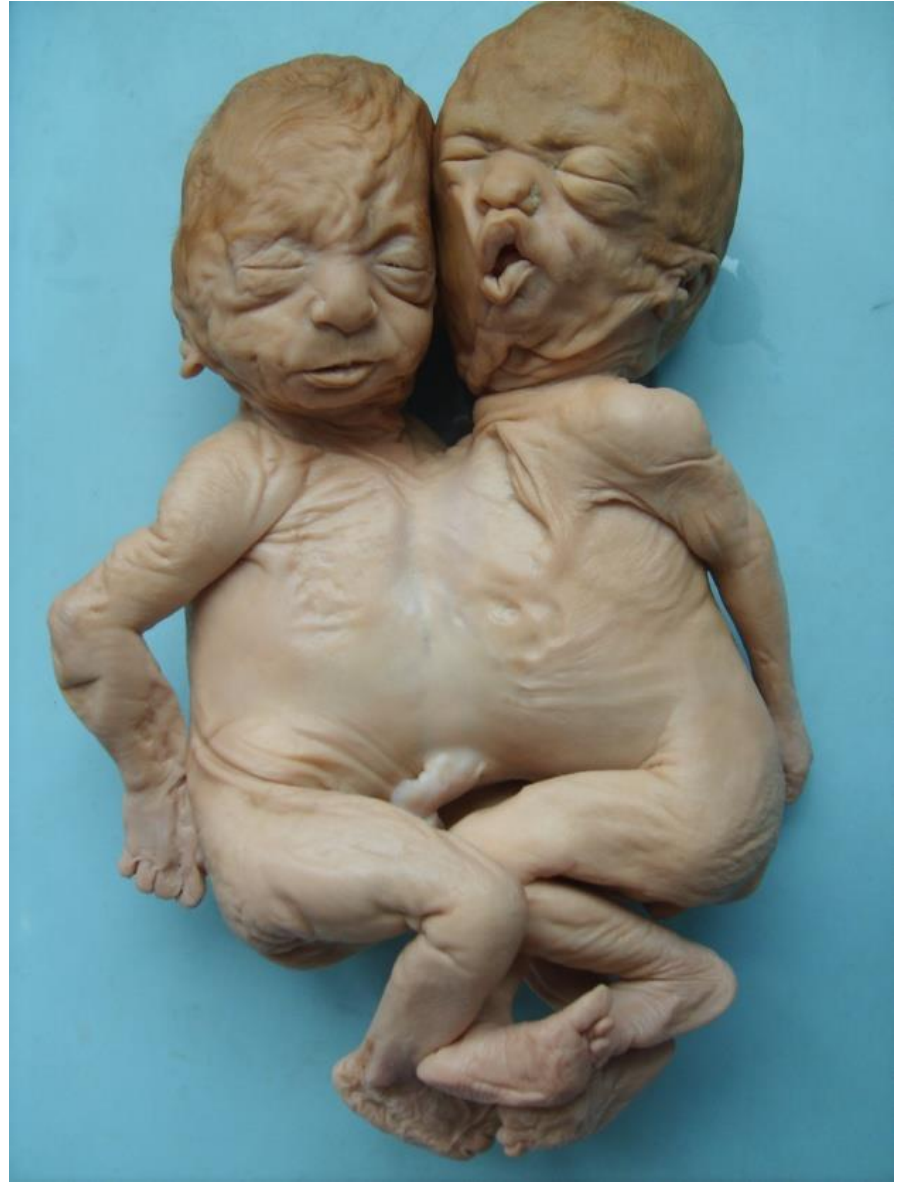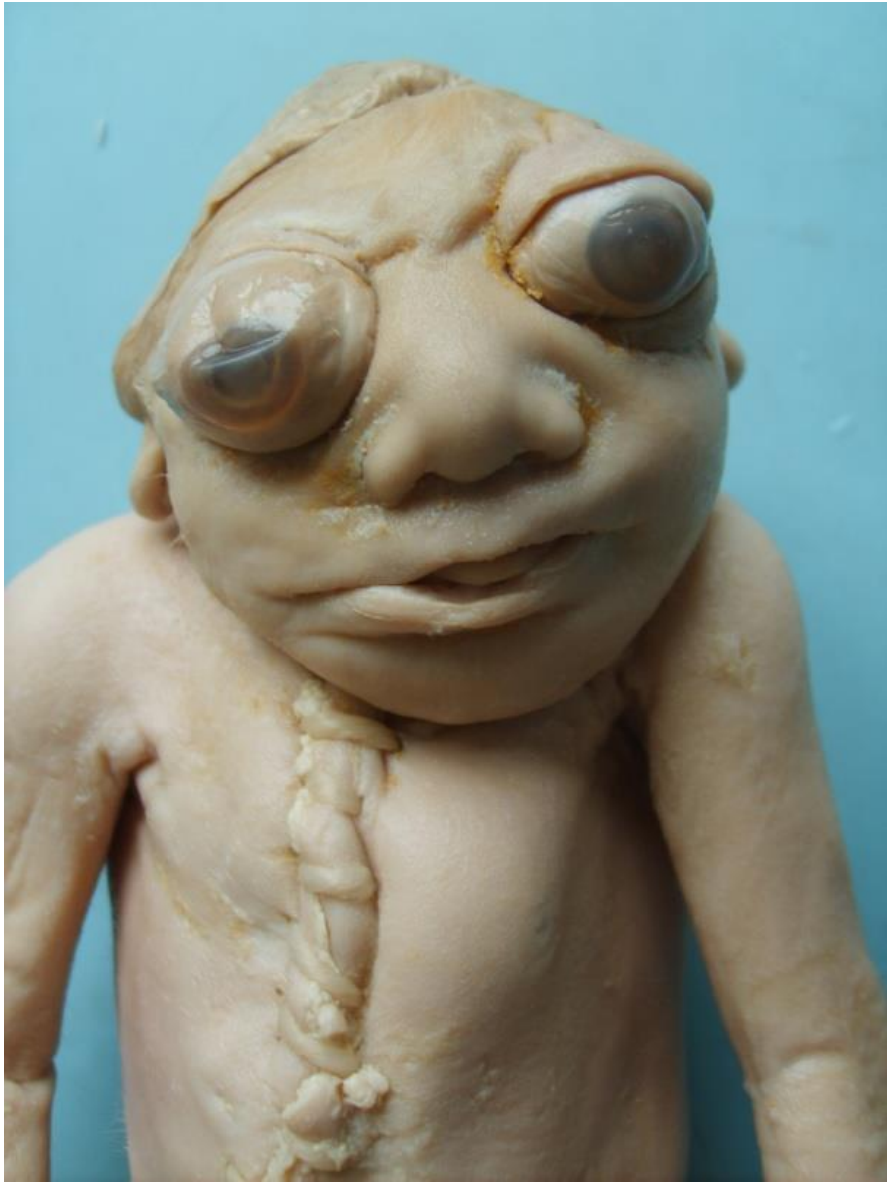Индивидуальная анатомическая изменчивость (*вариант нормы*) — когда масса тела, рост, телосложение, интенсивность обмена веществ и т. д., отклоняются в ту или иную сторону от наиболее часто встречающихся показателей, **при этом их функции не нарушены**.



Сильно выраженные отклонения от нормального строения наз. **аномалиями** (от греч. *anomalos* - неправильность, ненормальность).

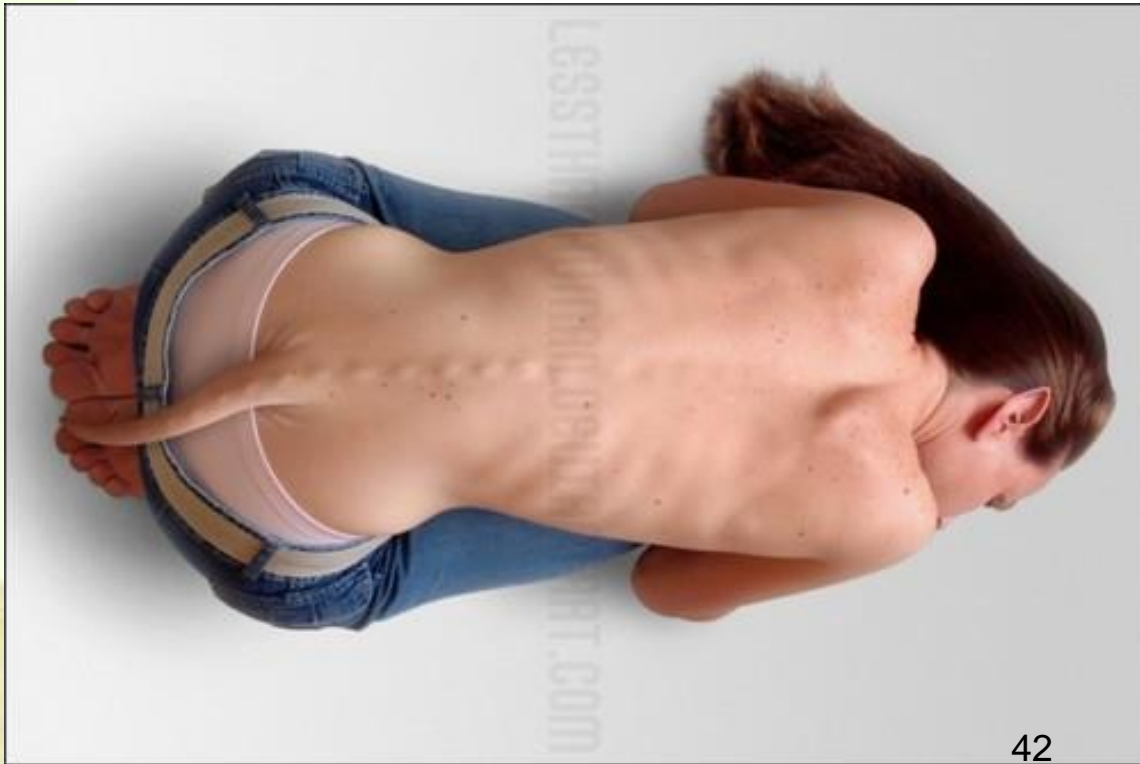Если аномалия имеет внешнее проявление, искажающее вид человека, иногда несовместимые с жизнью, то говорят об **уродствах, происхождение и строение которых изучает наука **тератология**** (от греч. *teras* – урод).





Довольно часто путают понятия **аномалия** и **атавизм**.

Атави́зм (от лат. *atavus* — отдалённый предок) - появление признаков, свойственных отдаленным предкам, но отсутствующих у ближайших (хвостовидный придаток, сплошной волосяной покров на теле человека, добавочные пары молочных желез и т. д.).



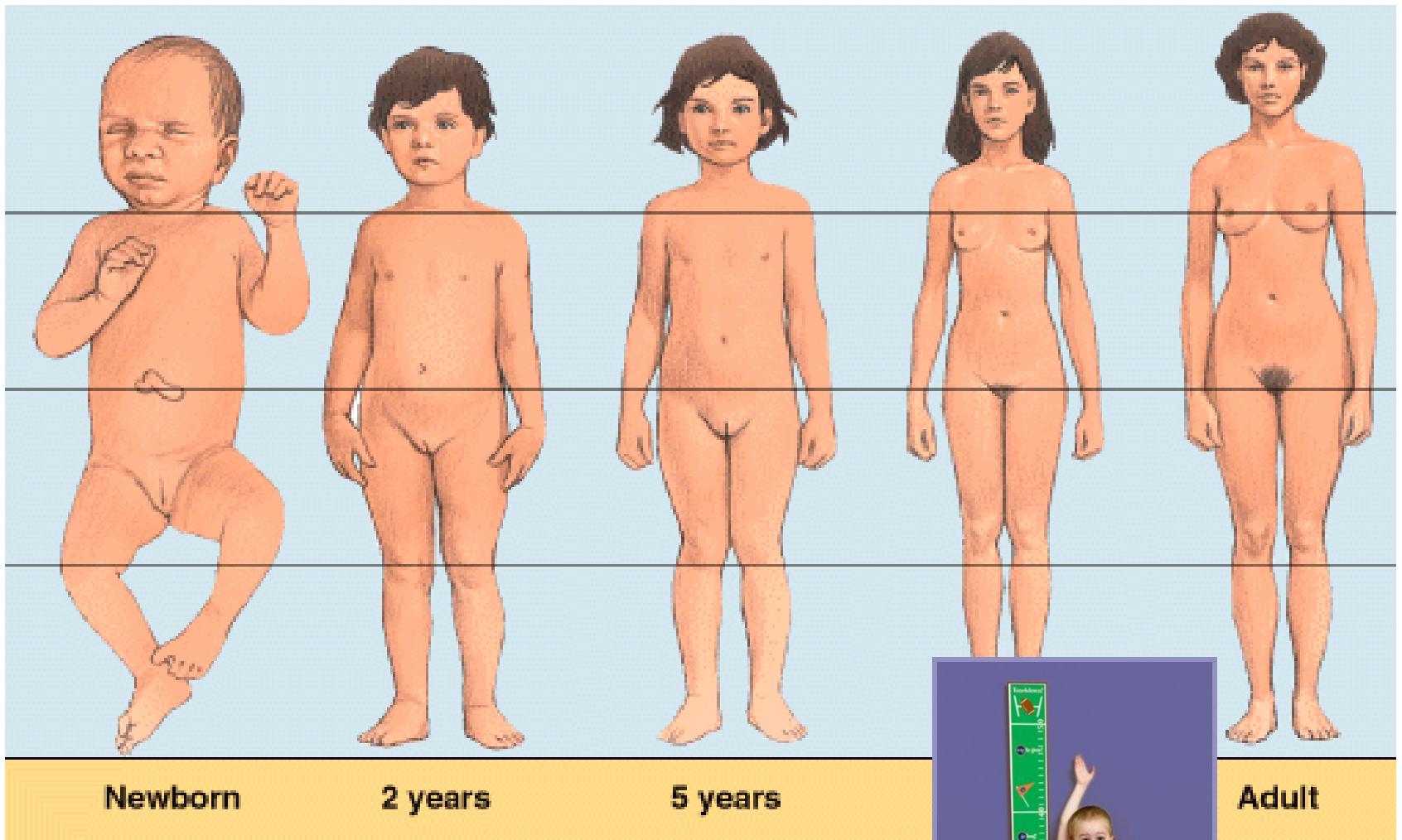
ВОЗРАСТ И ВОЗРАСТНЫЕ ПЕРИОДЫ

Календарный возраст – измеряется астрономически (года, месяцы, дни).

Биологический возраст – определяется по биологическим критериям и исходит из биологических возрастов различных составных частей тела (ткани, органы, системы, жидкости).

Морфологический возраст соответствует возрастным изменениям в структуре тканей и органов.

Физиологический / функциональный возраст обусловлен возрастными физиологическими изменениями органов.



В критические периоды жизни отмечается повышенная опасность заболеваемости.


Наиболее важными для клиники являются:

- *период полового созревания,*
- *климактерический период (с 40-45 до 50 лет),*
- *старость.*

С каждым из этих периодов заканчивается определённый этап жизни и начинается другой, сопровождаемый **соматическими, висцеральными и нейроэндокринными** изменениями.

ТИПЫ ТЕЛОСЛОЖЕНИЯ ЧЕЛОВЕКА:

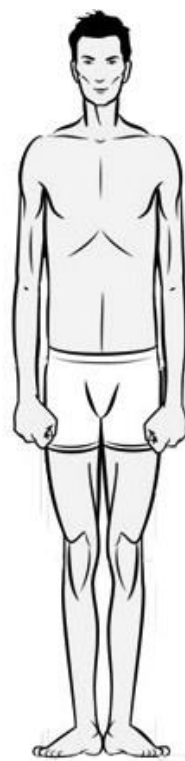
- **долихоморфный:** узкое, длинное туловище, длинные конечности (*астеник*)
- **брахиоморфный:** короткие конечности, короткое, широкое туловище (*гиперстеник*)
- **мезоморфный:** промежуточный тип, наиболее близок к идеальному (нормальному) человеку (*нормостеник*)



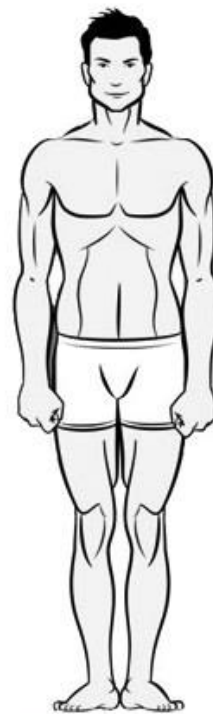A

Б

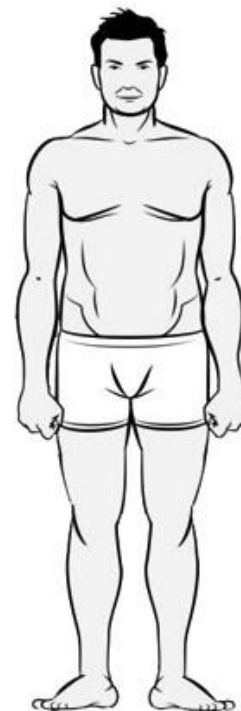Б



Эктоморф




Мезоморф



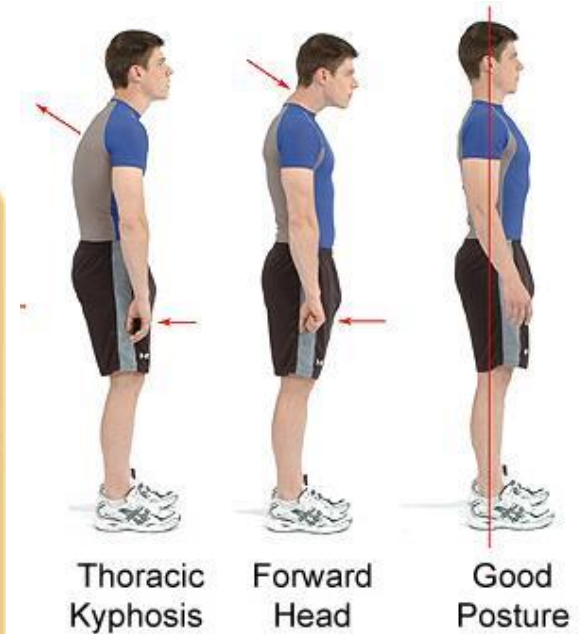
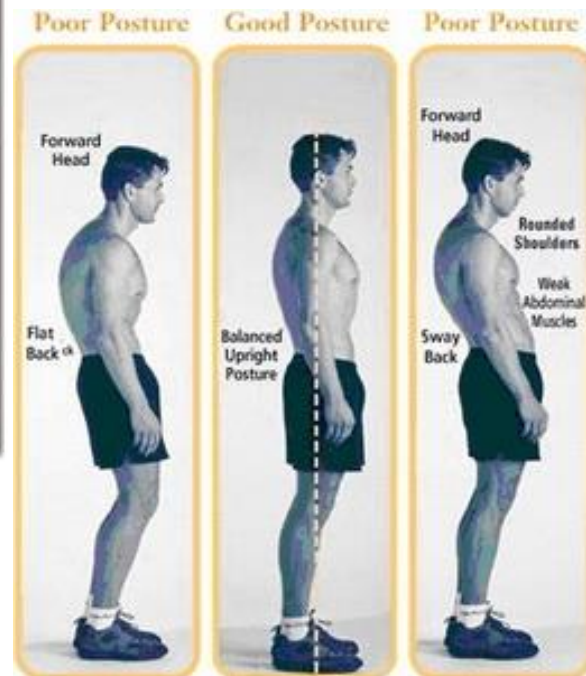
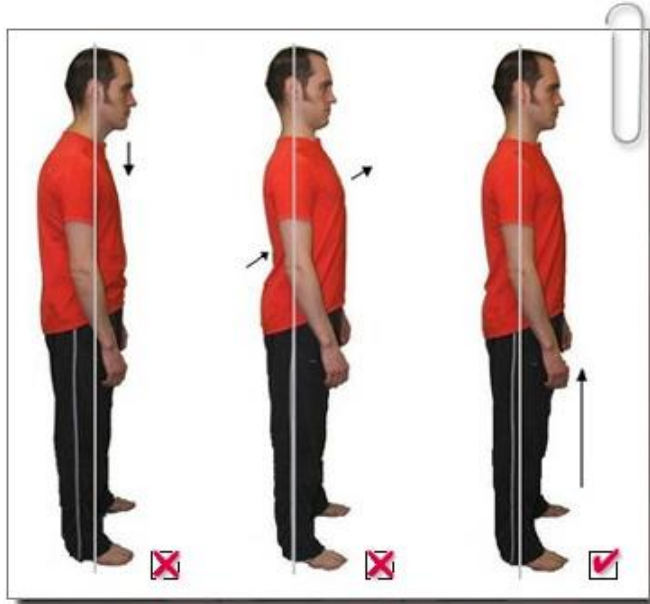
Эндоморф⁴⁷

Хабитус (от лат. *habi-* на, *tus* - внешность, наружность), **внешний облик организма, совокупность внешних морфологических признаков, характеризующих общий тип телосложения.**



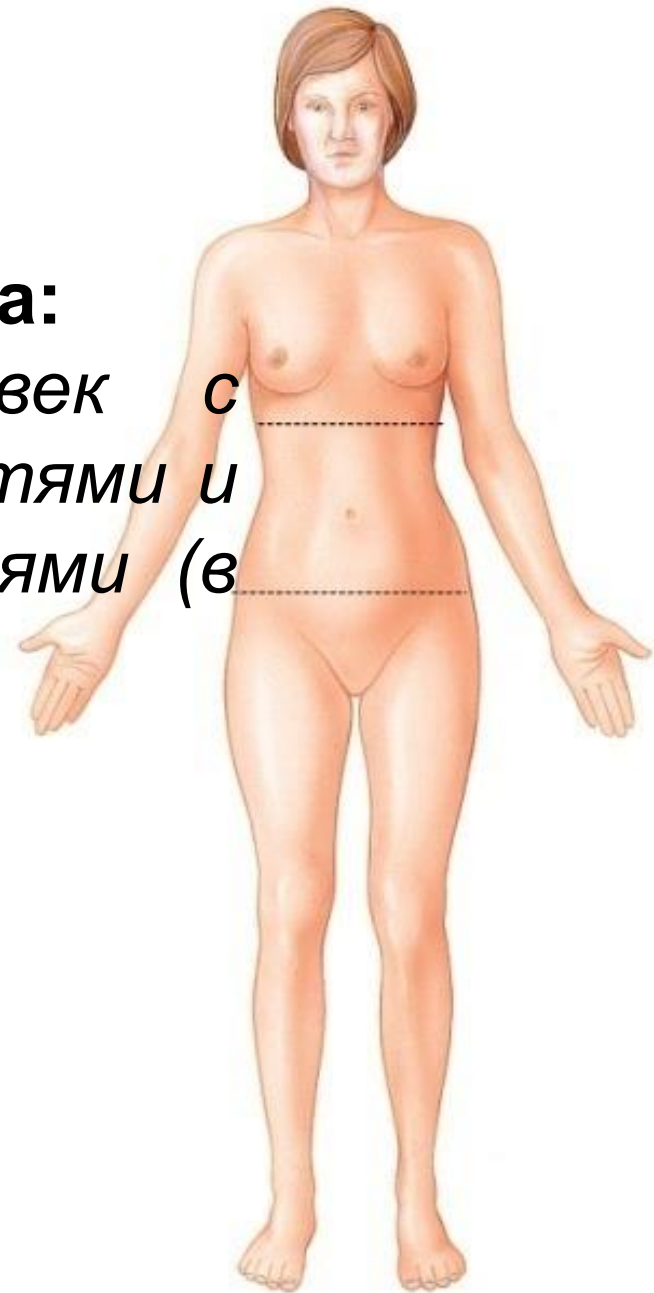
Осанка - это *привычная* вертикальная поза тела человека (*в покое и при движении*) - положение, которое регулируется бессознательно.

Человек имеет **только одну**, присущую **ему** привычную осанку. Осанка обычно ассоциируется с выправкой, привычной позой, манерой держать себя.



Анатомическое положение тела:

вертикально стоящий человек с опущенными верхними конечностями и с направленными вперед ладонями (в положении супинации).

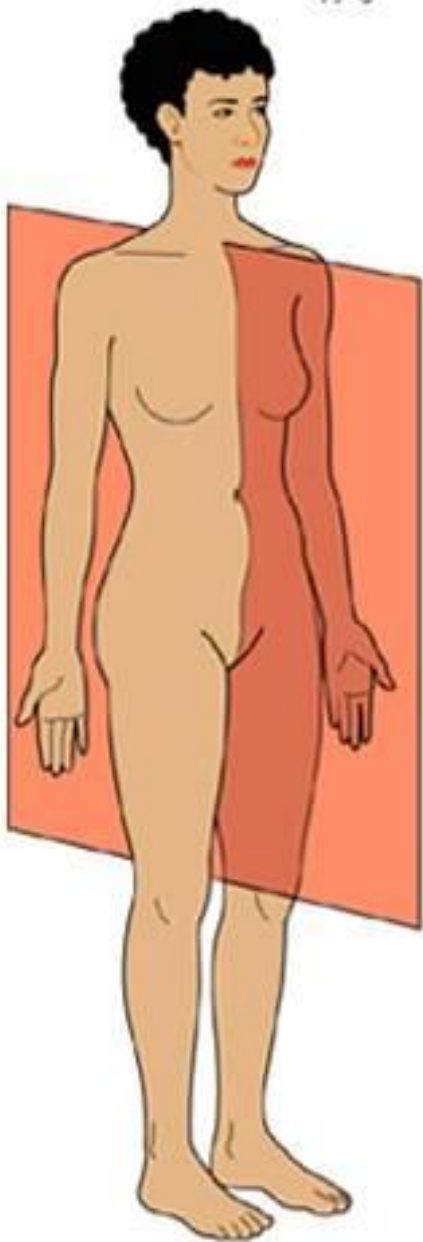


(a) Anterior view

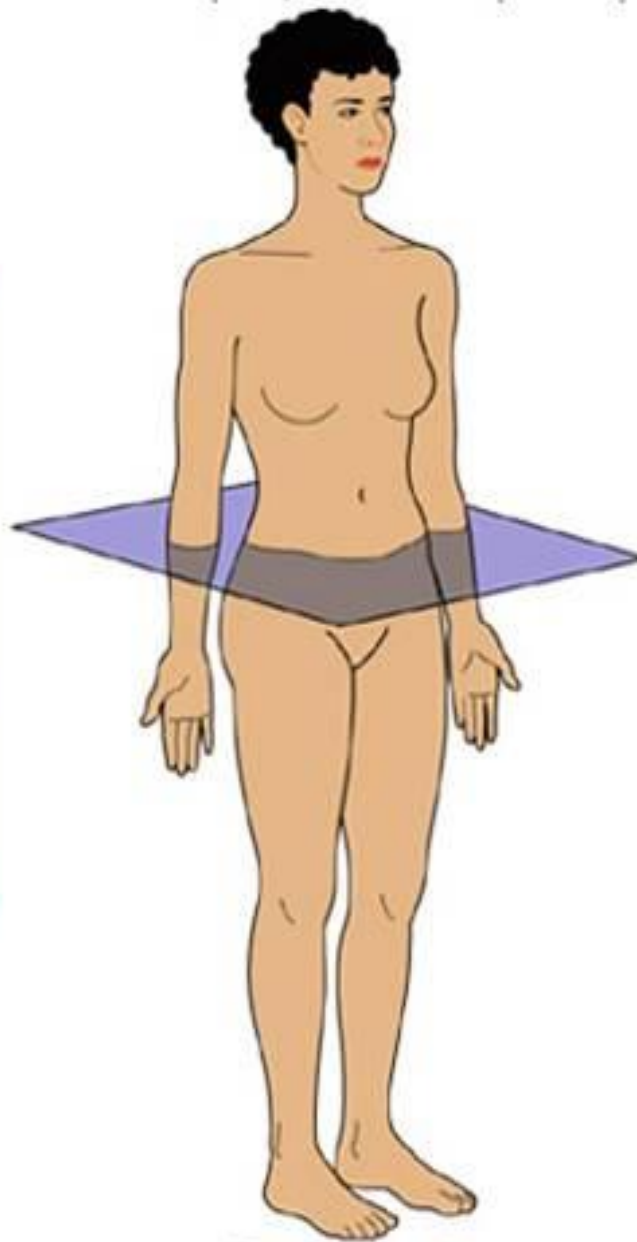
Плоскости и оси

Для обозначения положения тела в пространстве и различных его частей относительно друг друга пользуются тремя плоскостями: **сагиттальной** (лат. *sagitta* – стрела) - делит тело на правую (dexter) и левую (sinister) части, **фронтальной** (лат. *frons* – лоб) - соответствует плоскости лба, делит тело на переднюю (anterior) и заднюю (posterior) части и **горизонтальной** (лат. *horizontalis*) - идёт перпендикулярно двум предыдущим и делит тело на вышележащий (superior) и нижележащие (inferior) отделы.

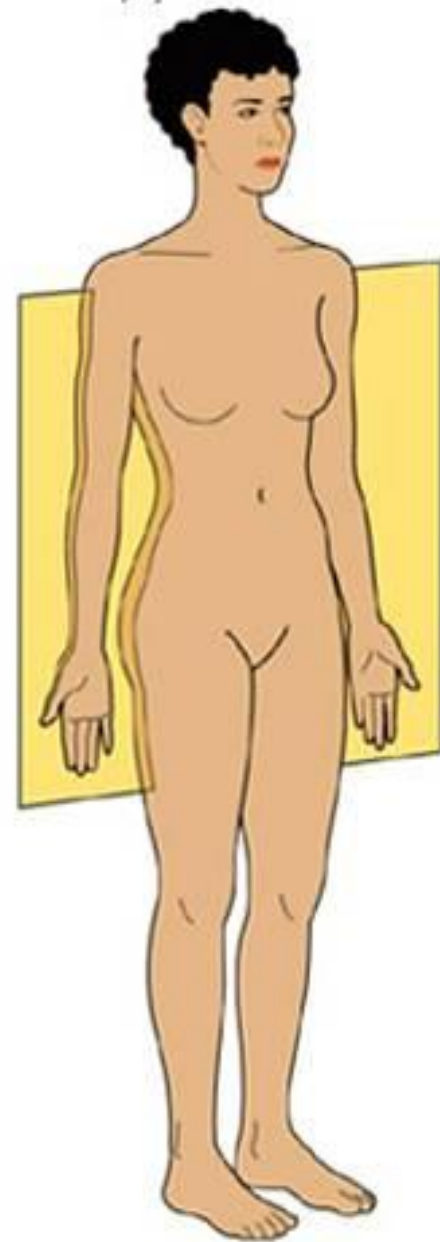
Для ориентации органов и частей тела относительно положения тела выделяют оси, соответствующие плоскостям: фронтальную, сагиттальную и вертикальную.



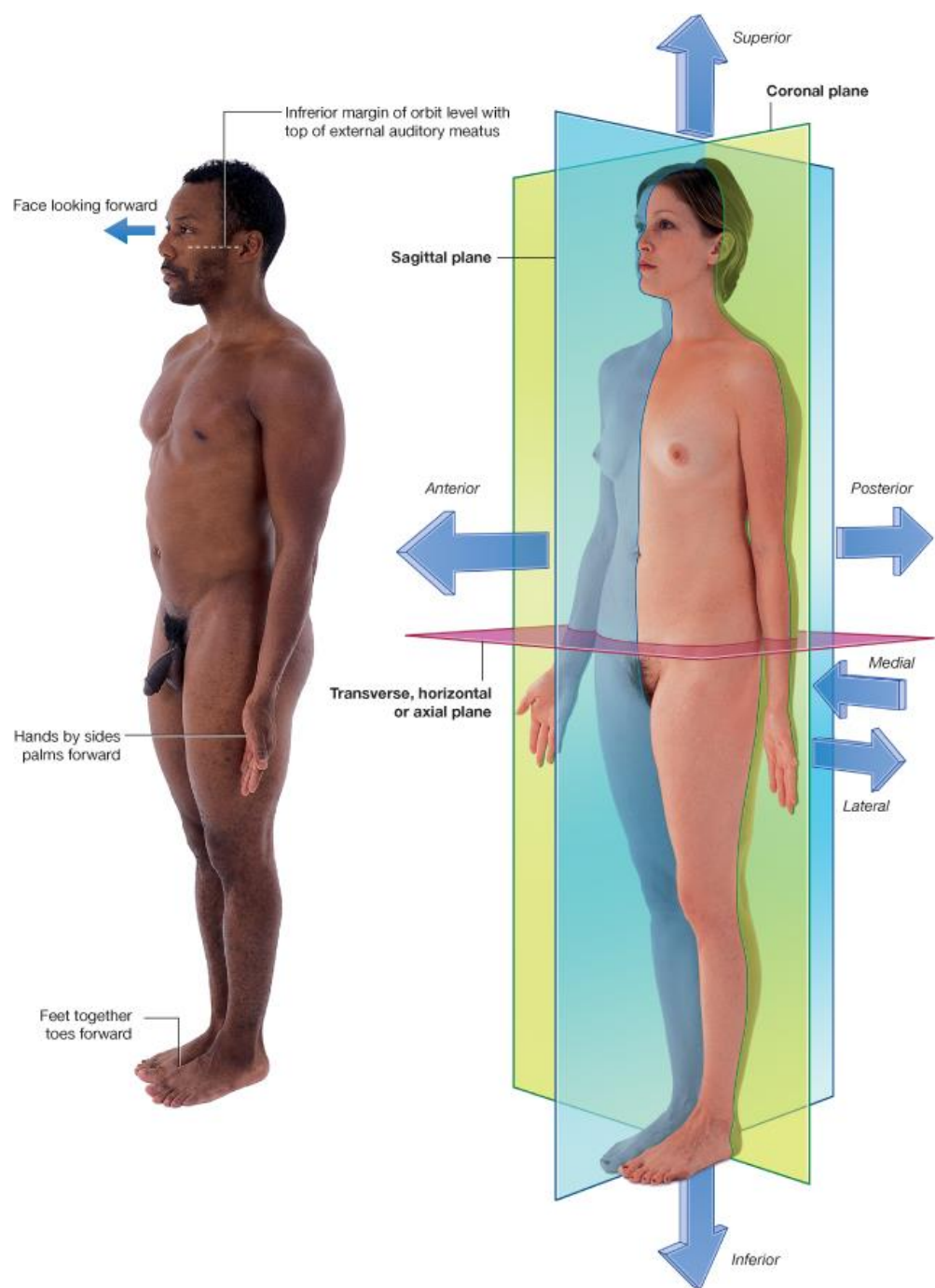
**Sagittal plane
(median plane)**



**Transverse plane
(horizontal plane)**



**Coronal plane
(frontal plane)**



Международная Анатомическая номенклатура

(*Nomina anatomica*) – систематизирует латинские или латинизированные названия органов, частей тела – всех анатомических образований.

➤ **Базельская** – (*Baseler Nomina Anatomica*, **1895**, BNA) принята на съезде Немецкого анатомического общества.

➤ **Йенская** – (*Jenaer Nomina Anatomica*, **1935**, JNA) принята на съезде Немецкого анатомического общества.

➤ **Парижская** – (*Parisiana Nomina Anatomica*, **1955**, PNA), принята на VI Международном конгрессе анатомов.

➤ **Ленинград/Санкт-Петербург (1970)** – из АН исключены эмбриологические и гистологические термины.

➤ **Tochio (1975)** – внесены некоторые изменения в АН.

➤ **Stuttgart-New York (1998)** – пересмотрена и внесены изменения в международную АН.

Некоторые общие анатомические термины

Для обозначения органов, частей тела и их положения, в медицине широко пользуются международными анатомическими терминами на латинском языке:

verticalis – вертикальный

horizontalis – горизонтальный

medianus – срединный

sagittalis – саггитальный

frontalis – фронтальный

transversalis – поперечный

medialis – медиальный (ближе к середине)

intermedius – промежуточный

lateralis – боковой, латеральный

anterior – передний

medius – средний

posterior – задний...

КРАТКИЙ ИСТОРИЧЕСКИЙ ОЧЕРК РАЗВИТИЯ АНАТОМИИ

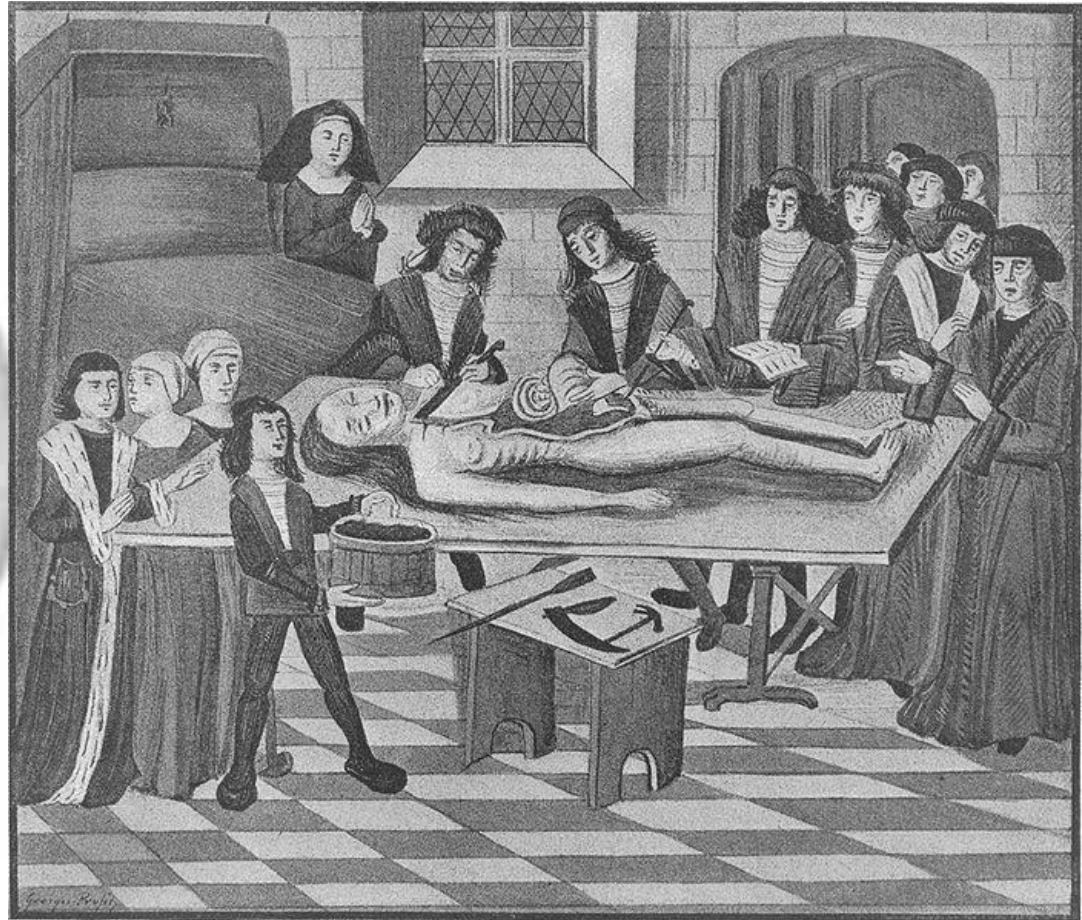Анатомия возникла в глубокой древности в связи с развитием практической медицины.

В истории анатомии можно выделить два основных этапа:


- анатомия Древнего мира (*Древний Египет, Месопотамия, Индия, Греция, эллинистический период, Древний Рим, средние века*);
- анатомия эпохи Возрождения, *предшествующая современному этапу развития анатомии.*



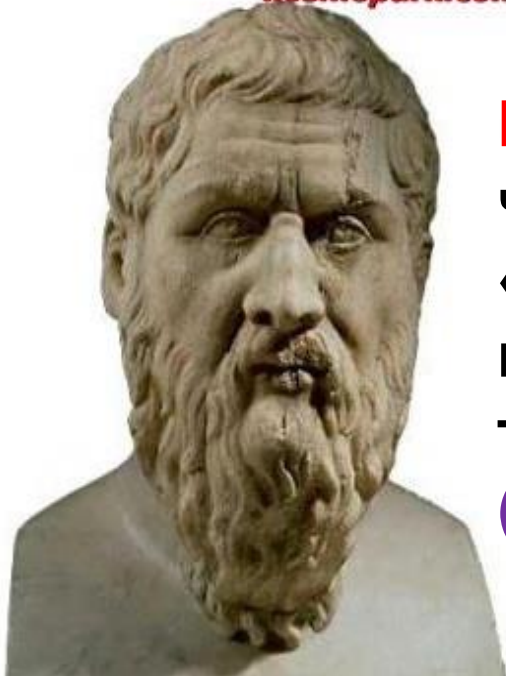
Врачи и естествоиспытатели **Древней Греции** обогатили сведения о строении и функциях организма.



Гиппократ (460-377 гг. до н.э.): основы строения организма составляют четыре «сока»: кровь (sanguis), слизь (phlegma), желчь (chole) и черная желчь (melaina chole). Написал ряд трудов, посв. анатомии: «Об анатомии», «О сердце», «О железах».



kosmopark.com





Платон (427-347 гг. до н.э.): организм человека управлялся тремя видами «души» или «пневмы», которые находятся в трех главнейших органах тела — мозге, сердце и печени (треножник Платона).

Jurământul lui Hipocrate

Jur pe Apolo medicul, pe Asclepios, Higia și Panaceea și iau ca martori pe toți zeii, să respect după puterea și priceperea mea următorul legământ:


Să prețuiesc ca și pe părinții mei pe cel care m-a învățat această artă, să trăiesc în comun cu el și dacă este necesar să împart și bunurile mele cu el, să-i consider copiii ca pe proprii mei frați, să-i învăț această artă dacă ei astfel doresc, fără plată sau vreo promisiune scrisă, să împărtășesc fiilor mei și fiilor învățătorului meu, care m-a învățat pe mine, și discipolilor care s-au legat ei înșiși și au fost de acord cu regulile profesiei și numai acestora, preceptele și învățăturile. Voi prescrie tratamentul pentru binele bolnavilor mei după capacitatea și priceperea mea și niciodată nu voi vătăma pe nimeni. Ca să fiu pe placul cuiva nu voi prescrie un medicament ucigător și nu voi da un sfat care poate să-i cauzeze moartea. Nici nu voi da vreunei femei un pesar pentru a provoca avortul. Îmi voi păstra puritatea vieții mele și artei mele. Nu voi tăia ca să scot pietre chiar și la bolnavii la care boala se manifestă. Voi lăsa această operație să fie făcută de cei ce practică acesta. În fiecare casă unde ajung voi intra numai pentru binele bolnavilor mei, ținându-mă departe de orice rău făcut cu intenție și de orice ademenire și mai cu seamă departe de plăcerile dragostei cu femei sau bărbați, fie ei liberi sau sclavi. Tot ce pot să aflu în timpul exercitării profesiei mele sau în afara profesiei mele sau în relațiile zilnice cu oamenii ceea ce nu ar trebui răspândit, voi păstra ca taină și nu o voi destăinui niciodată. Dacă voi păstra acest jurământ cu credință să mă pot bucura de viață și să-mi pot practica arta, respectat de toți oamenii și de-a pururi, iar dacă îl voi nesocoti sau îl voi încălca, soarta să-mi aducă doar nenorociri.

Аристотель (384-323 гг. до н.э.): сделал первую попытку сравнения тела животных и изучения зародыша и явился **зачинателем сравнительной анатомии и эмбриологии** (всякое животное происходит от живого). Собрал и изложил в своих трудах большое количество фактов, касающихся строения животных.



Герофил (IV-III в. до н. э., Александрия), «отец» анатомии, вскрыл около 600 человеческих тел, впервые правильно описал оболочки мозга, сосудистые сплетения и венозные синусы, лимфические (млечные) сосуды, хрусталик и оболочки глаза, назвал начальный отдел тонкой кишки двенадцатиперстной.


Эразистрат (300-250 гг. до н. э.), описал строение сердечно-сосудистой системы, извилины полушарий мозга, чувствительные и двигательные нервы, клапаны сердца, дугу аорты, полые вены, венозные клапаны, ввел термины **«артерия», «паренхима»,** правильно объяснил природу нервов.



Древний Рим

Во II веке новой эры видное место в истории анатомии принадлежит врачу и ученому **Клавдию Галену (130 - 201 гг. н.э.)**, который собрал и систематизировал анатомо-физиологические сведения в труде *«О назначении частей человеческого тела»*, издававшегося на протяжении 13 веков.

Ошибочные представления Галена о движении крови были опровергнуты только в XVII веке английским ученым Вильямом Гарвеем в труде «Анатомические исследования о движении сердца и крови у животных».



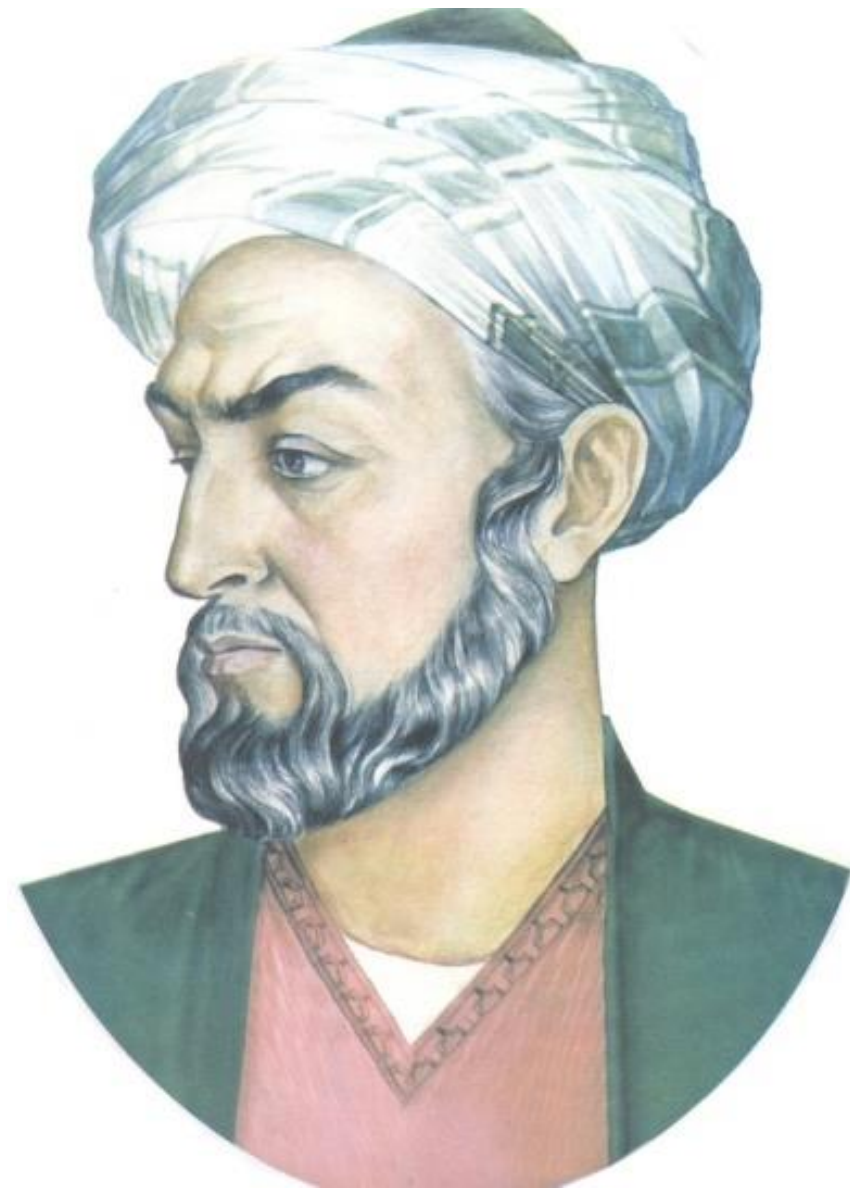
В государствах Средней Азии в IX-XI вв. возник новый очаг культуры.

Авиценна (Ибн-Сина Абу-Али/Абу Али Хусейн ибн Абдаллах ибн Сина (980-1037) - таджикский философ и врач.

Важнейшее научное сочинение **«Канон медицины»** – медицинская энциклопедия в 5 частях, получило мировую известность и многократно переводилось на многие европейские языки.

«Канон врачебной науки» – итог взглядов и опыта греческих, римских, индийских и среднеазиатских врачей, в том числе собственных, переиздавался на латинском языке около 30 раз и много веков был обязательным руководством в Европе и в странах Востока.






Эпоха возрождения

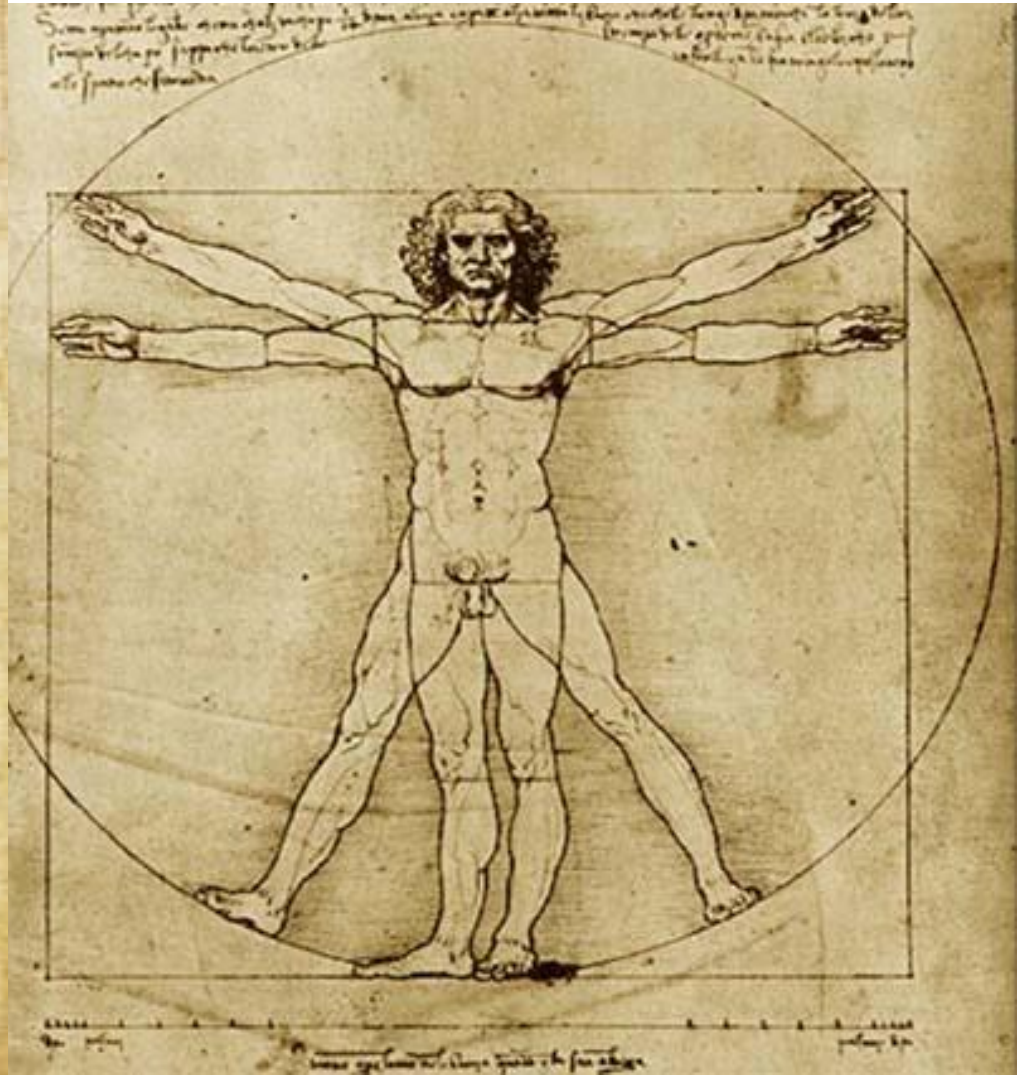


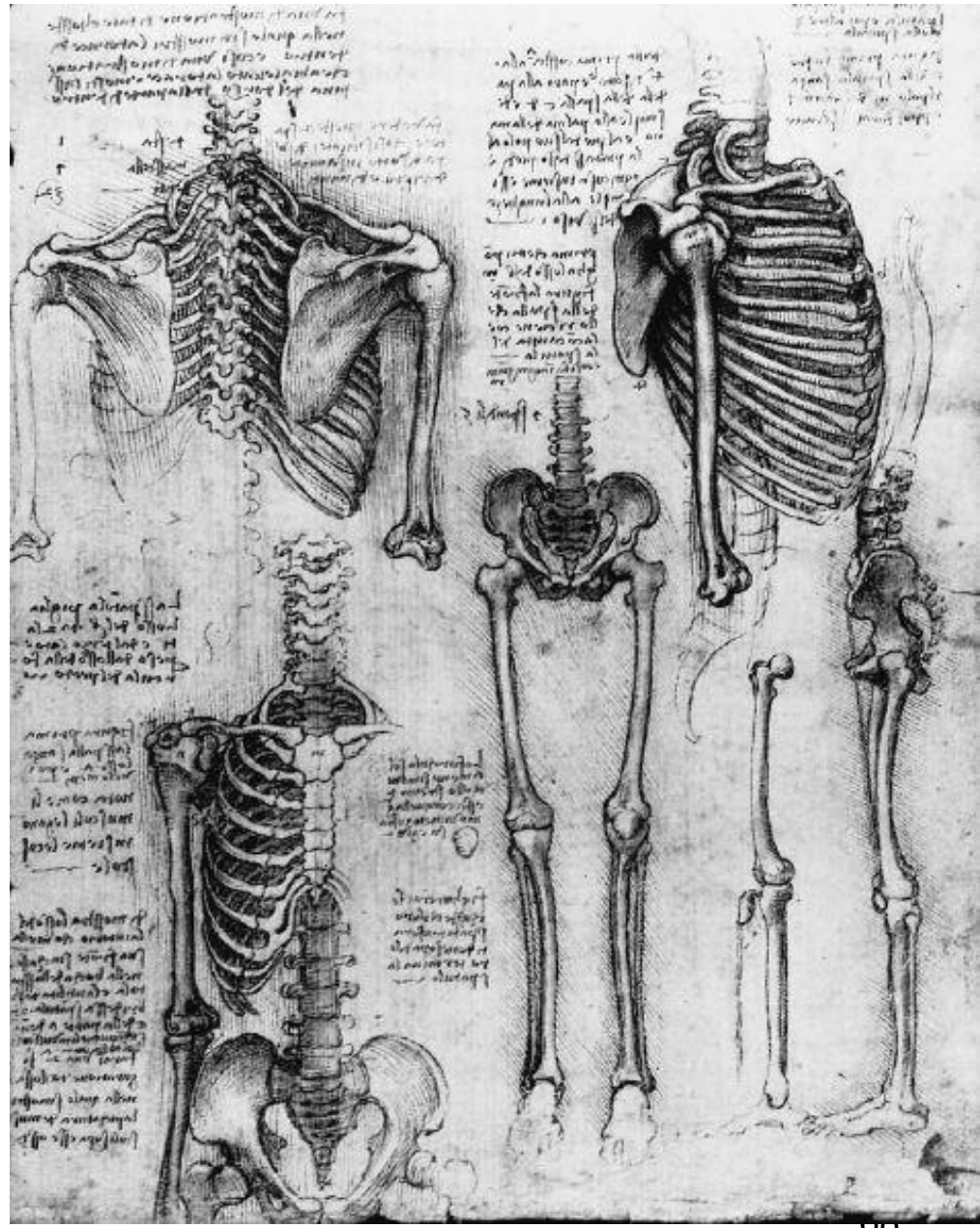
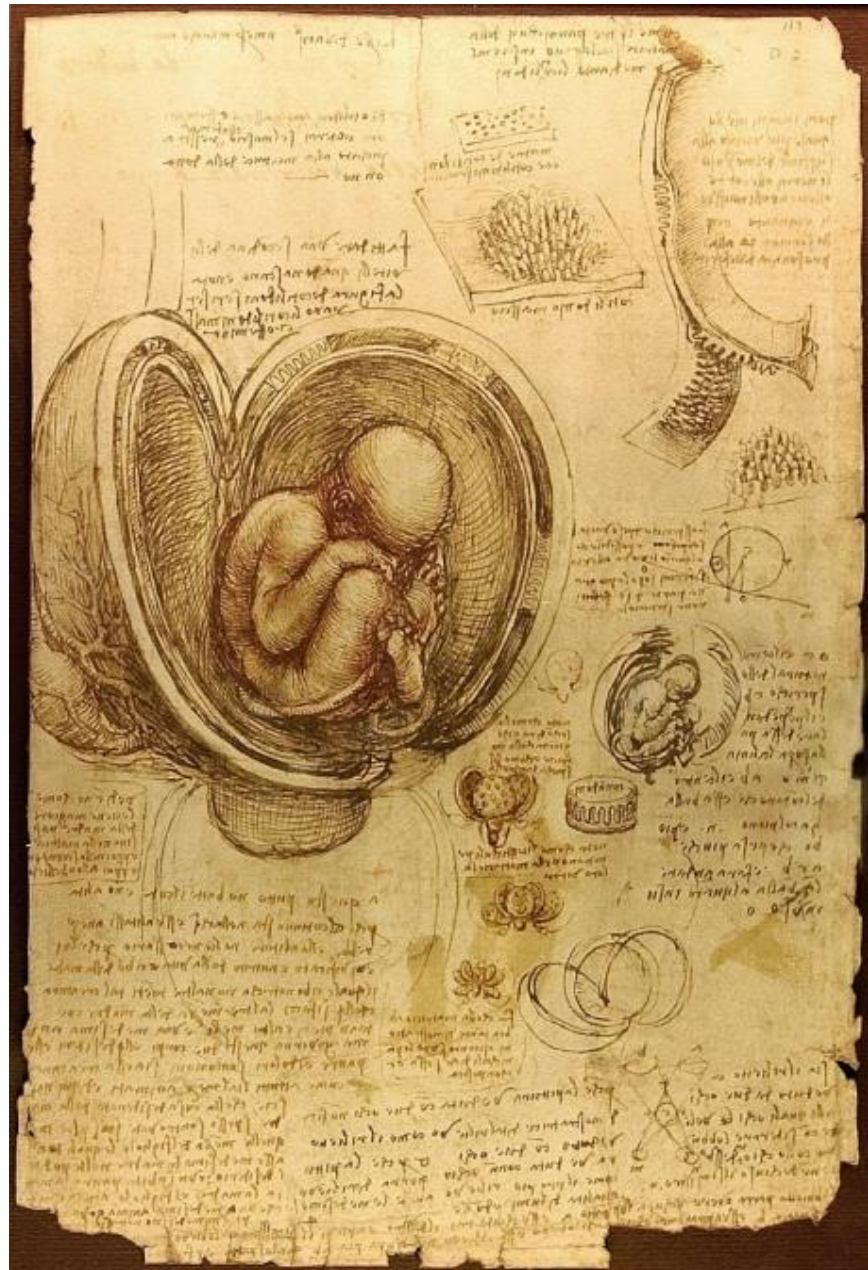Леонардо да Винчи (1452-1519) - великий итальянский художник и ученый, основоположник **пластической анатомии**. Его анатомические рисунки натуральных препаратов, впервые в истории анатомии, отобразили **реальное** строение тела человека.

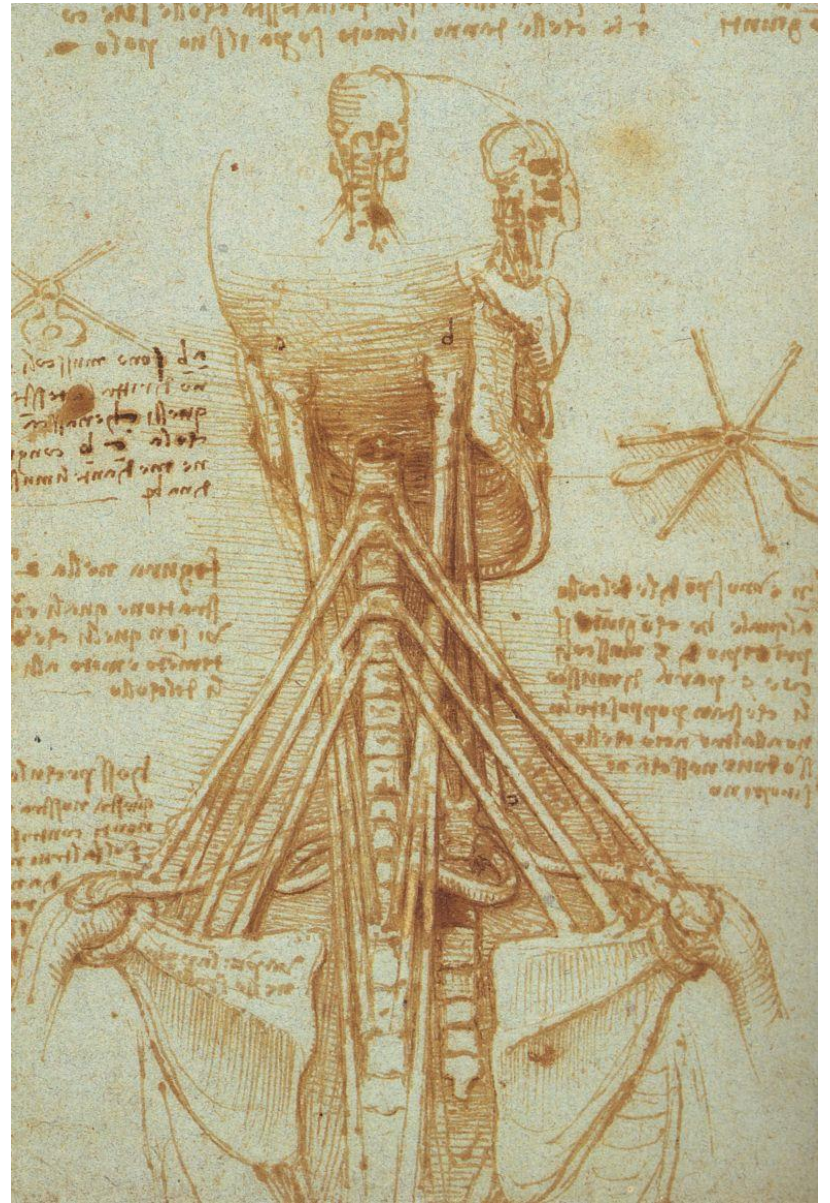
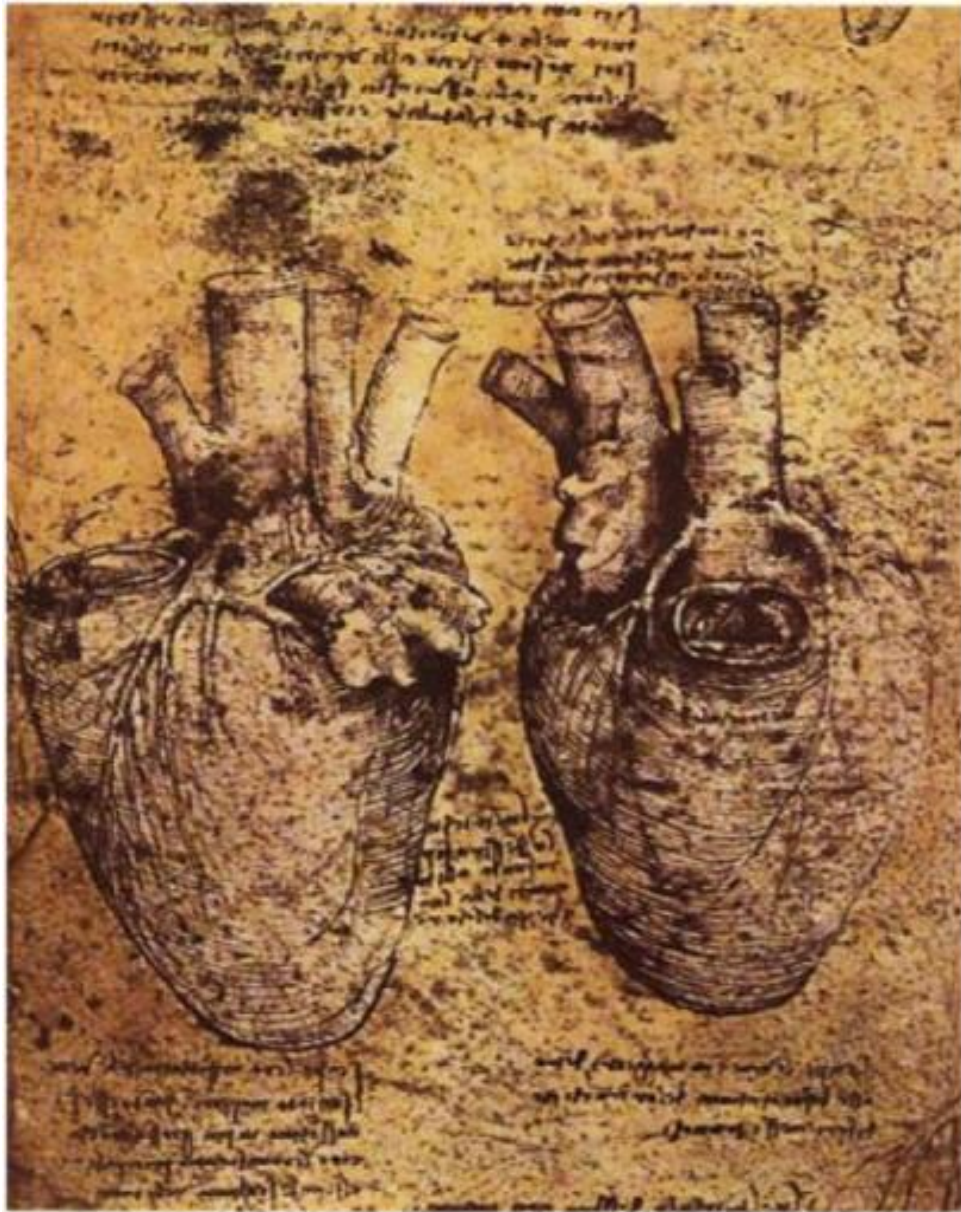


Андрей Везалий (1514-1564)- использовал **объективный** метод наблюдения.

Издав свой главный труд **«О строении человеческого тела в семи книгах»**, основанный на вскрытии и препарировании человеческих трупов.









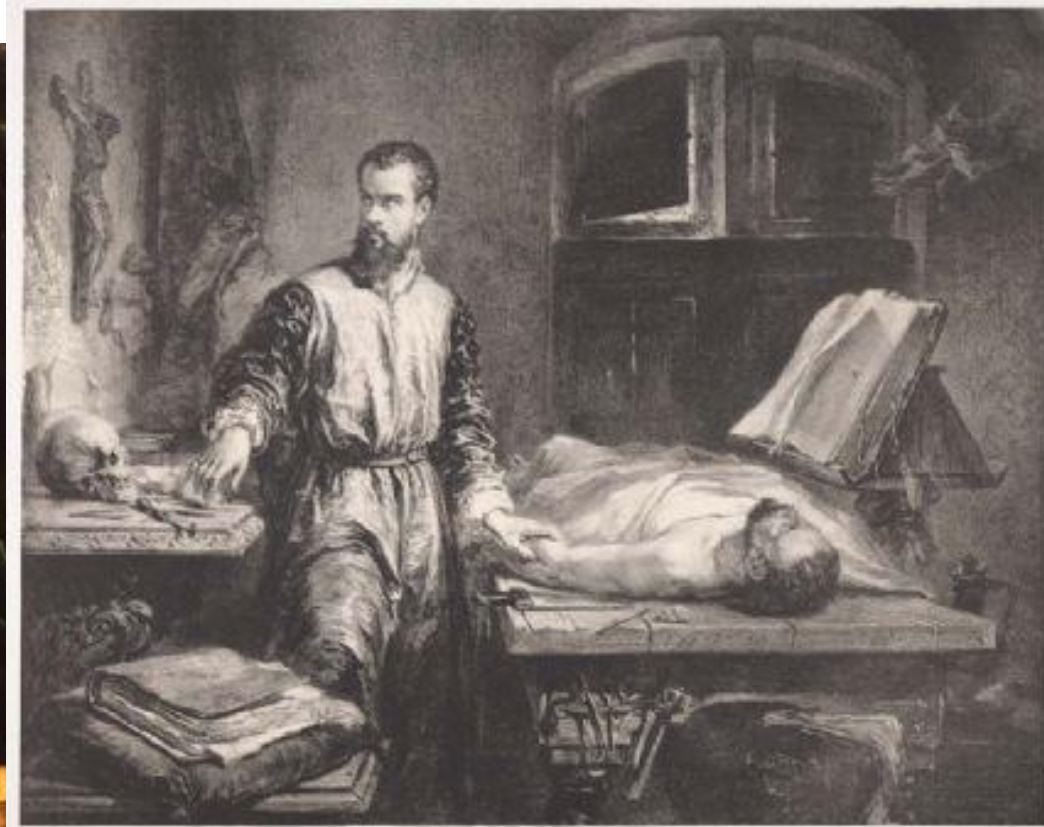
Везалий, Фаллопий и Евстахий (своего рода «анатомический триумvirат») построили в XVI в. прочный фундамент **описательной анатомии**.


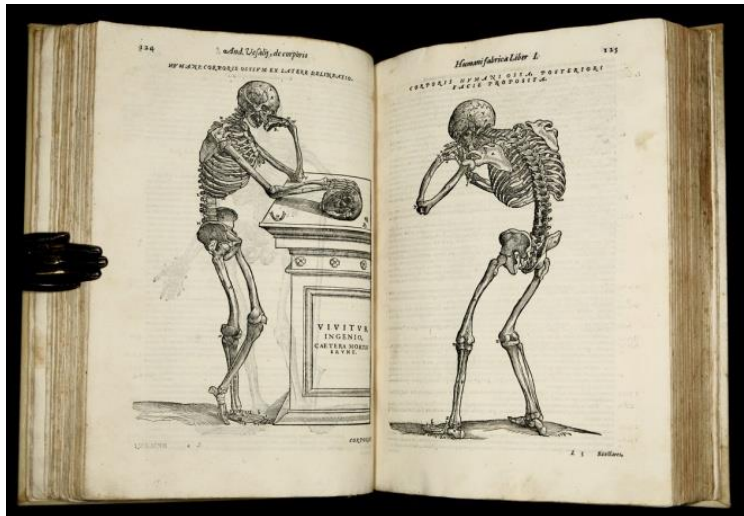
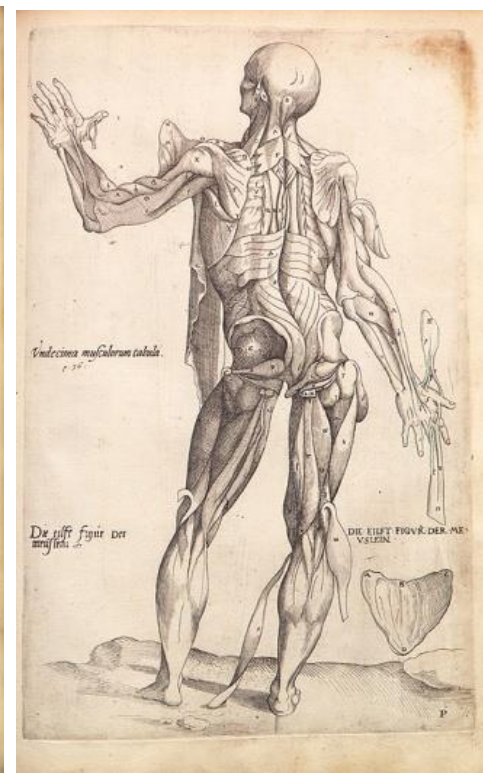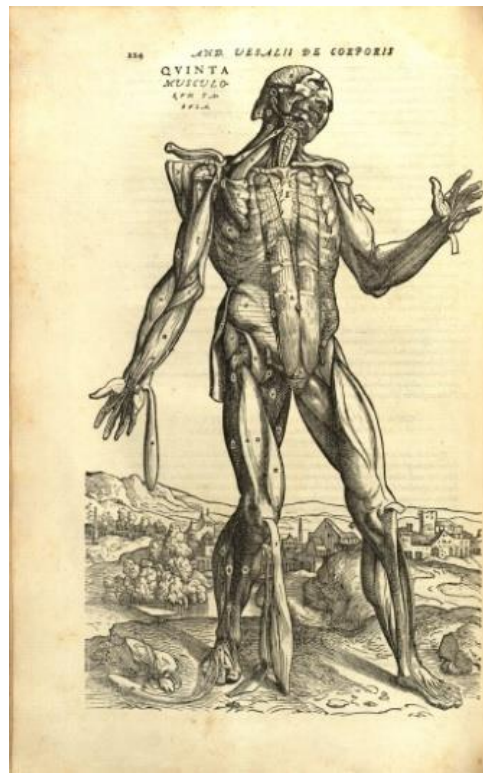
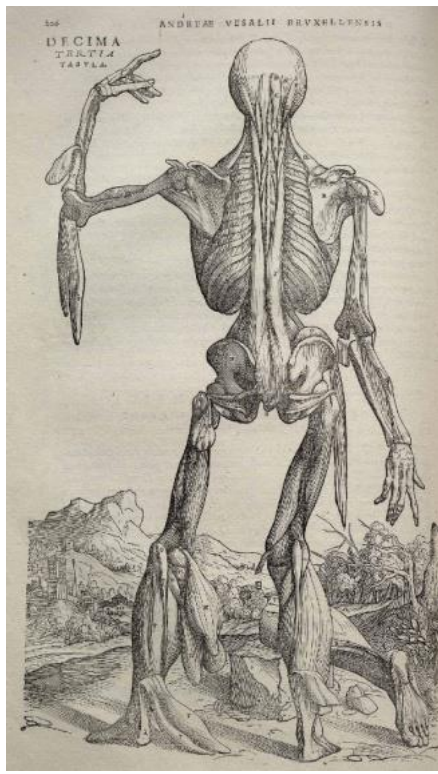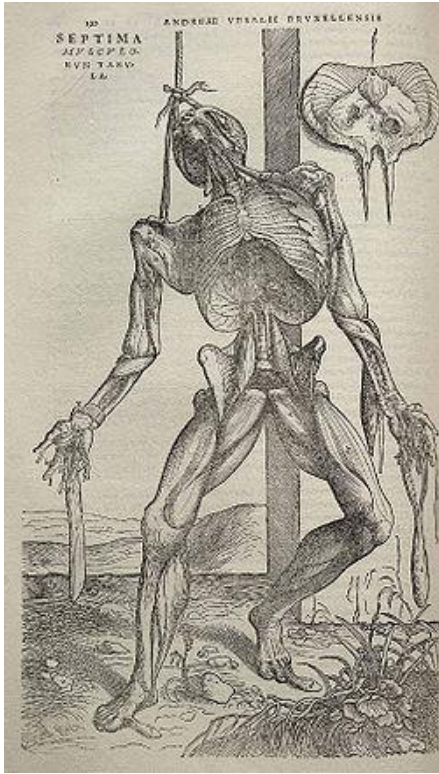
Фаллопий Габриель (1523-1562) описал скелет, орган слуха и кровеносные сосуды человеческого плода. В книге «**Анатомические наблюдения**» "*Observationes Anatomicae*" дал первое обстоятельное описание развития и строения ряда органов (лицевого нерва, маточных труб...)

Евстахий Бартоламео (1510-1574), изучил историю развития организмов, чего не делал **Везалий**. Его анатомические познания и описания изложены в «Руководстве по анатомии», изданном в 1714 г. Изучал анатомию зубов, почек, **органа слуха**, вен.



Andreas Vesalius (1514-1565) – реформатор анатомии






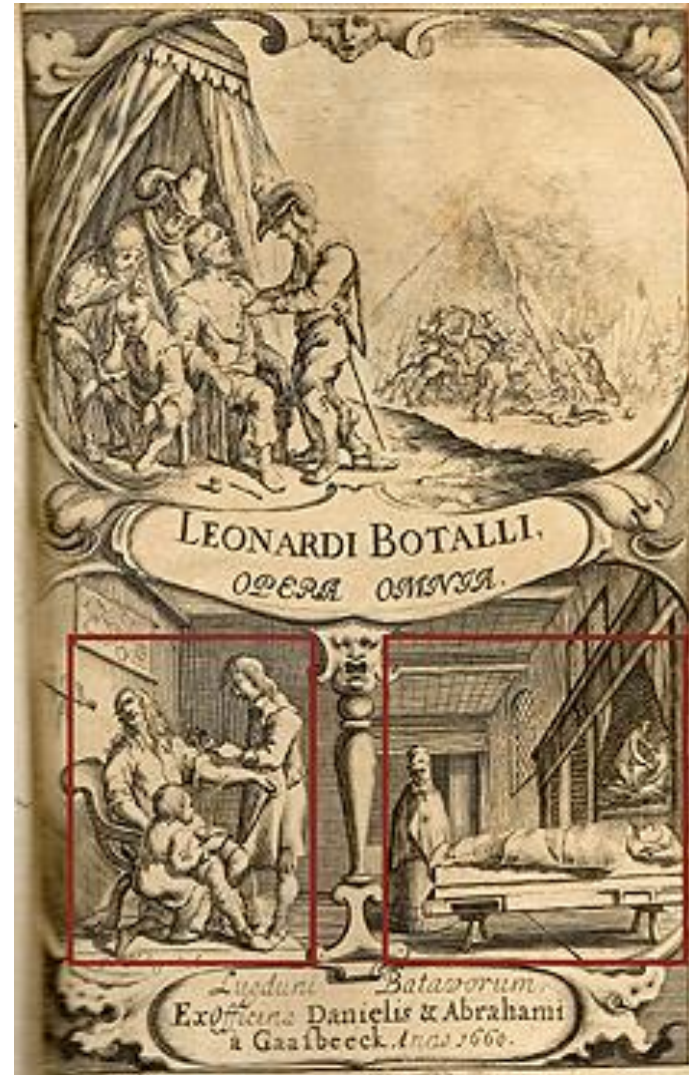
Gabrielle Fallopio (1525-1562)



Bartolomeo Eustachio (1520-1574)



Боталло Леонард (1530-1600) в 1564 г. описал проток, соединяющий в период внутриутробного развития легочную артерию с дугой аорты.



Casparus Bauhinus (1560-1624)




A. Spigelius (1578-1625)






Открытие **Гаспара Азелли (1581-1626)** положило начало изучению лимфатической системы, продолженое **Жаном Пеке (1622-1674)** и **Олаусом Рудбеком (1630-1702)**.



Марчелло Мальпиги (1628-1694), расширил положение Гарвея «всякое животное из яйца» в положение «все живое из яйца», сделал много открытий в области микроскопического строения кожи, селезенки, почки и ряда других органов, открыл и описал капилляры (основатель микроскопической анатомии).



А.М. Шумлянский (1748-1795), изучил строение почек, доказал наличие прямой связи между артериальными и венозными капиллярами.


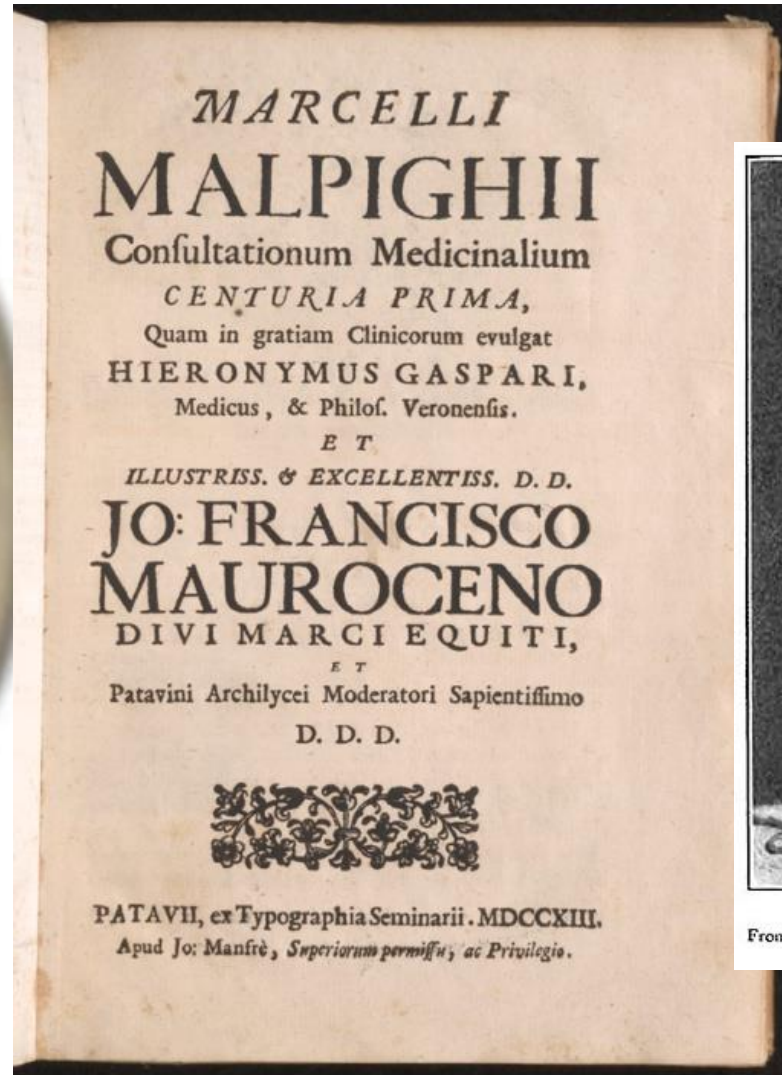


Каспар Ф. Вольф (1733-1794), доказал, что в процессе эмбриогенеза органы возникают и развиваются заново.

Marcello Malpighi (1628-1694)




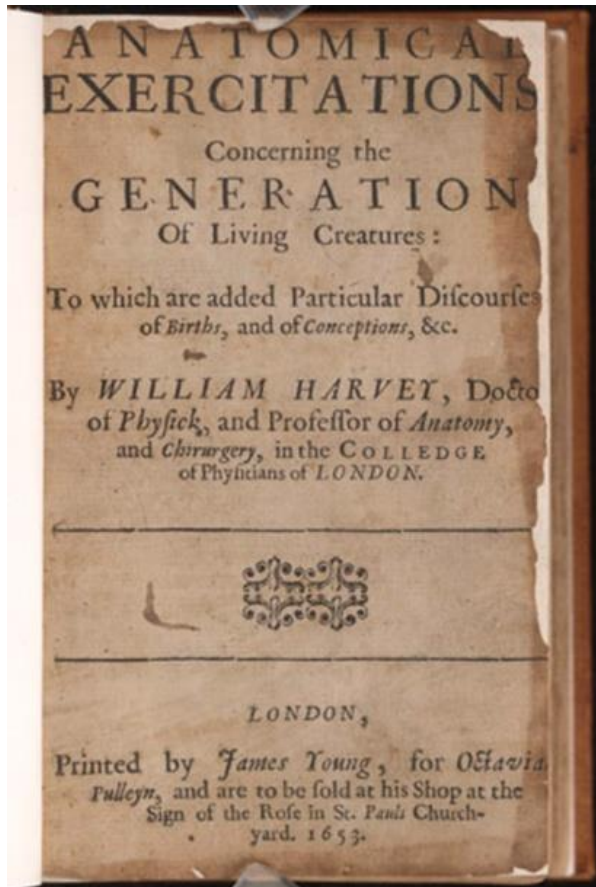
**Marcello Malpighi
(1628-1694)**



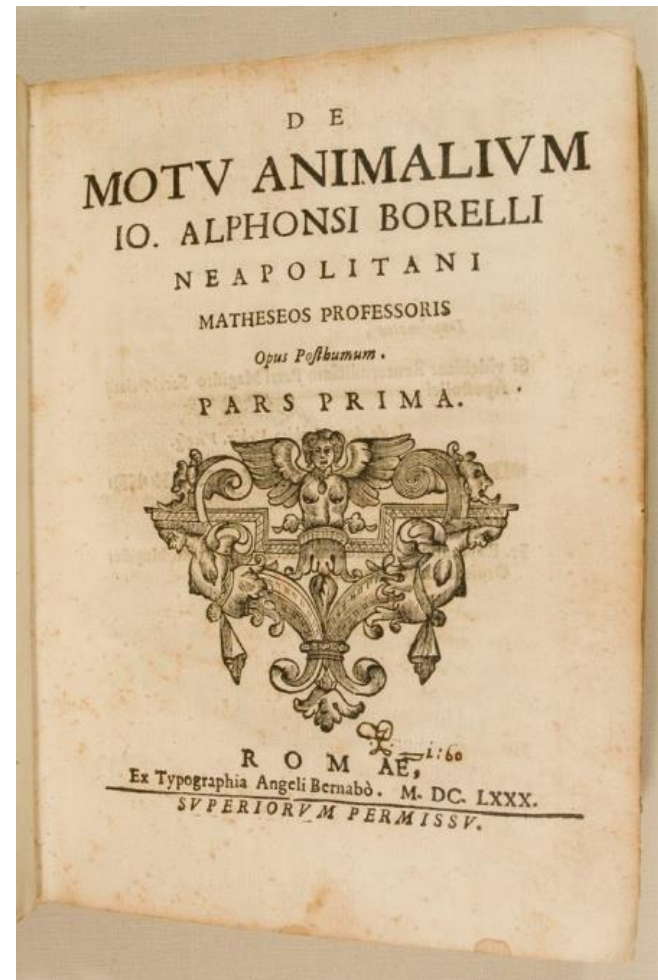
MARCELLO MALPIGHI.
From an engraving of the oil-painting by A. M. Tobar, presented to the Royal Society by Malpighi.

William Harvey (1578-1657) publică lucrarea “*Exercitatio anatomica de motu cordis et sanguini in animalibus*”, (“Explorări anatomice asupra mișcării inimii și sângelui la animale”), în care descrie corect circulația sângelui.

A realizat descoperiri privind structura microscopică a organelor (splinei, rinichilor, pielii etc.).



Alfonso Borelli (1608-1679) în “*De motu animalium*”, realizează o analiză fizico-matematică a mecanismelor de mișcare în articulații la om și alte vertebrate, punând bazele biomecanicii și ortopediei moderne.



J. Riolan (1577-1657)



VNIVERSÆ MEDICINÆ COMPENDIA.

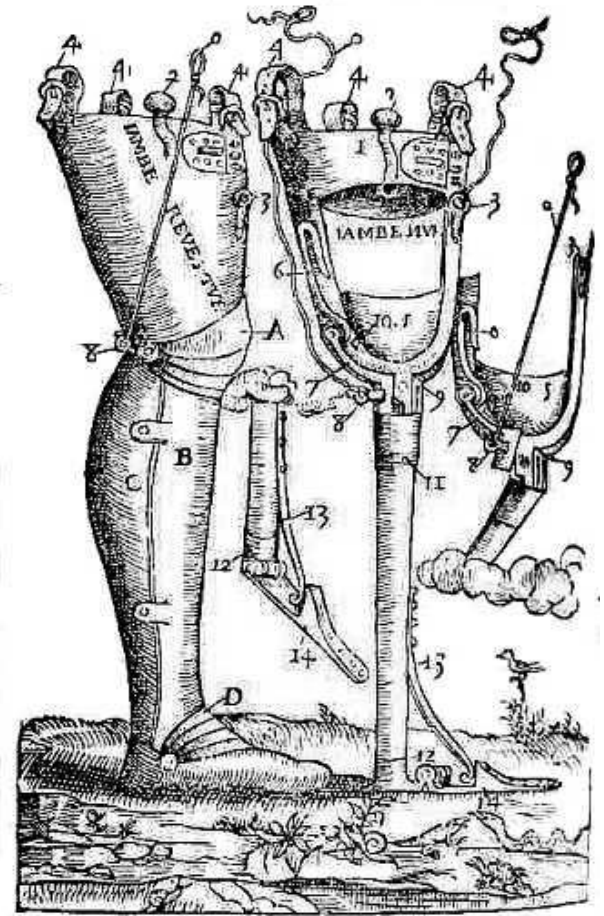
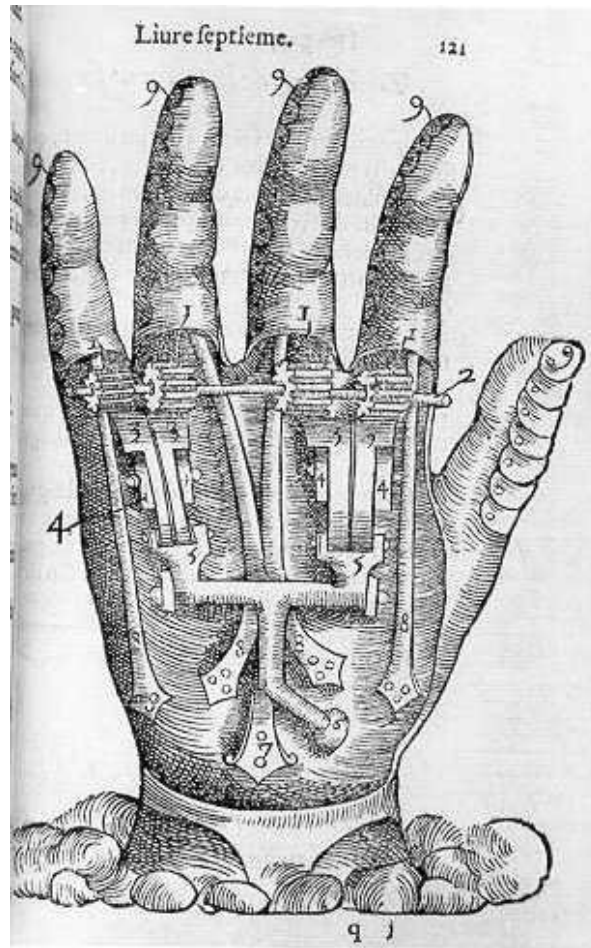

Per IOANNEM RIOLANVM, Pa-
risiensem Medicum.



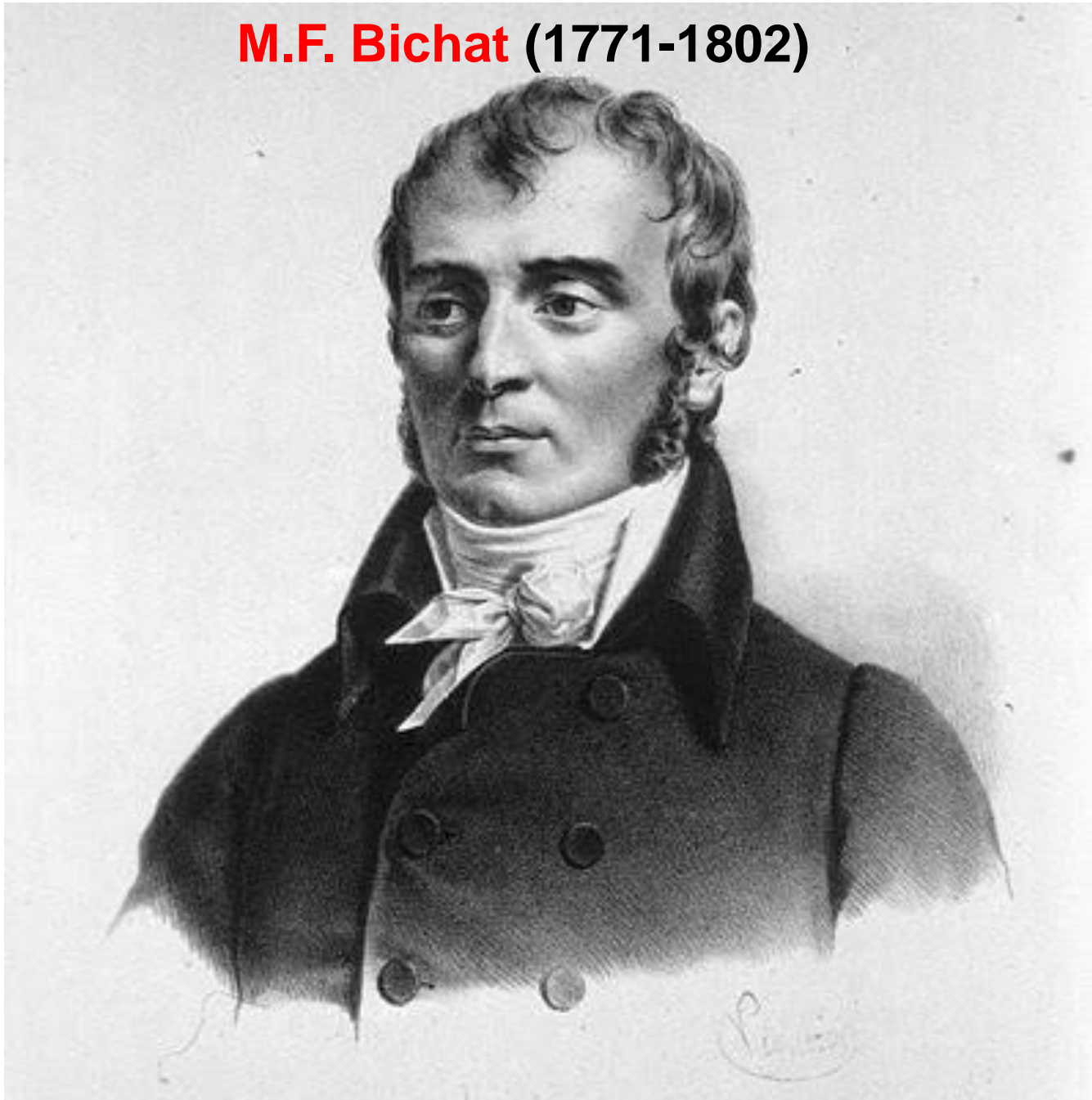PARISIIS.
Ex Officina PLANTINIANA,
Apud HADRIANVM PERIERVM,
via Iacobæa.

M. D. XCVIII.
Cum gratia & privilegio Regis.

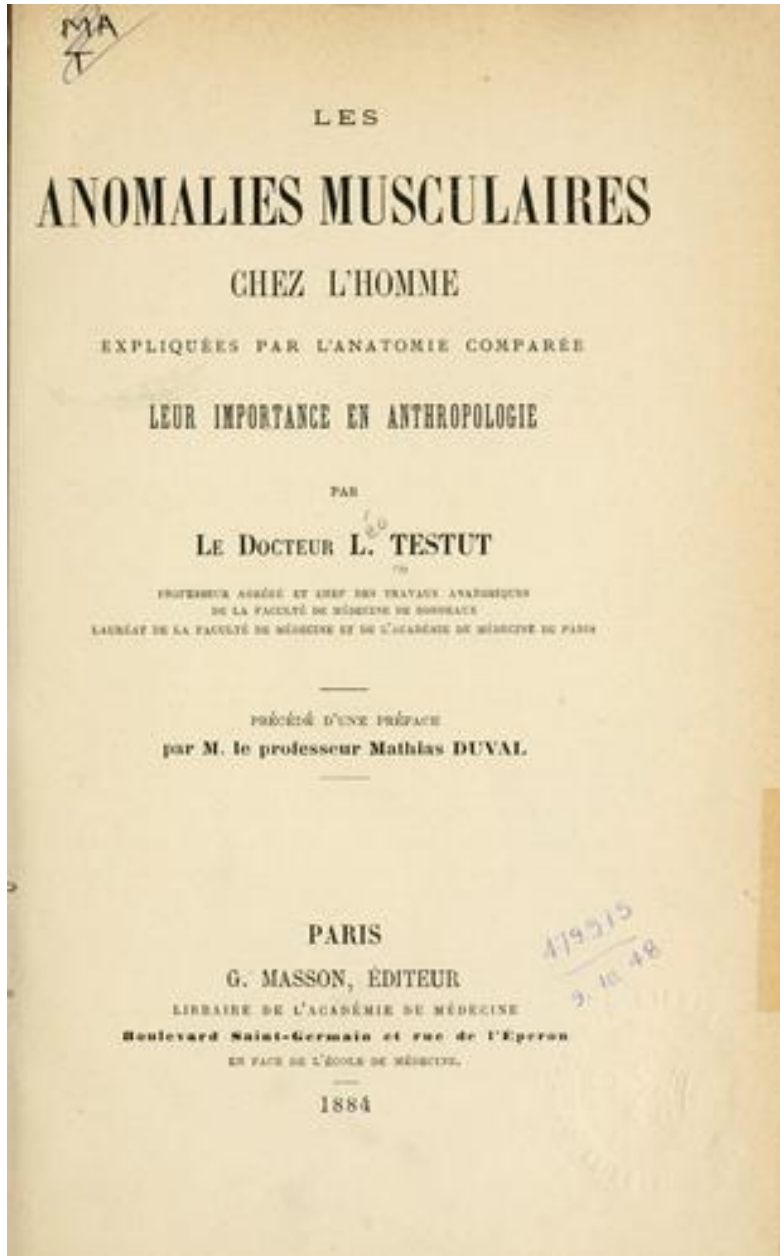




M.F. Bichat (1771-1802)



Jean Leo Testut (1849-1925)



K. Toldt (1840-1920)



A. Rauber (1841-1917)



В 1798 году, была учреждена Санкт-Петербургская медико-хирургическая академия.

Кафедру анатомии и физиологии возглавил **П.А. Загорский (1764-1846)**, который написал первый учебник анатомии на русском языке «Сокращённая анатомия или руководство к дознанию строения человеческого тела в пользу обучающихся врачебной науке».

Его ученик **И.В. Буяльский (1789-1866)**, хирург и анатом, предложил и разработал коррозионную методику, издал «Анатомико-хирургические таблицы».


Н.И. Пирогов (1810-1881). Мировое признание ему принесло сочинение «Хирургическая анатомия артериальных стволов и фасций» (1837).

В.А. Бец (1834-1894) открыл в V слое коры головного мозга гигантские пирамидные клетки (клетки Беца).

Положил начало учению о цитоархитектонике мозговой коры.

В.М. Бехтерев (1857-1927) расширил учение о локализации функций в коре мозга, углубил **рефлекторную теорию**, создал анатомо-физиологическую базу для диагностики и понимания проявлений нервных болезней, **открыл ряд мозговых центров и проводников**, написал «Проводящие пути головного и спинного мозга».

Во второй половине XIX в. активно развивал идею невризма **И.П. Павлов**, который доказал, что вся кора полушарий большого мозга, представляет собой совокупность воспринимающих центров. Он углубил представление о локализации функций в коре мозга, ввел **понятие анализатора**, создал учение о **двух корковых сигнальных системах**.



В.М. Бехтерев (1857-1927)

П.Ф. Лесгафт (1837-1909) широко применял эксперимент, а также призывал к изучению анатомии живого человека и *одним из первых использовал в анатомии рентгеновские лучи*, которые заложили фундамент нового направления в анатомии - *функционального*.

В.П.Воробьев написал ряд учебников по анатомии, издал первый советский атлас в 5 томах, разработал особый метод консервирования (для бальзамирования тела В.И. Ленина).



Р.Д. Синельников успешно развил метод бальзамирования и новое *макро-микроскопическое направление анатомии*; издал прекрасный анатомический атлас.

Н.К. Лысенков (1865-1941), проф. Одесского университета, занимался всеми основными анатомическими дисциплинами. Написал «Нормальную анатомию человека» (1932).

М.Г. Привес является одним из создателей нового направления — *рентгенанатомии*.

М.Р. Сапин, академик, крупный специалист по *анатомии лимфатических узлов*, развивает новое направление анатомии органов иммунной системы.

П.Ф. Лесгафт (1837-1909)



П. Ф. Лесгафт. Фото конца XIX в.



В.П.Воробьев (1876-1937)


Е.О. Мухин (1766-1850)



И.В. Буяльский (1789-1866)




Николай Ив. Пирогов (1810-1881) – хирург и анатом, основоположник топографической анатомии, его труды создали научную основу для хирургии.



V.L. Gruber (1814-1890)



Николай Ив. Пирогов (1810-1881)



М.Р. Сапин





В.Н. Шевкуненко
(1872-1952)



Р.Д. Синельников

N. Kretzulescu (1812-1900), положил основы румынской анатомической терминологии, издал учебник “*Manualul de anatomie descriptivă*” в 3 томах (1843).





**Carol Davila
(1828-1884)**




Thoma Ionescu (1860-1926), соавтор „*Tratat de anatomie umană*” (Poirier), вместе с D. Gerota издаёт “*Anatomia simpaticului cervical*”.

Francisc I. Rainer (1874-1944), dezvoltă concepția funcțională a anatomiei. Ii apar cuvintele *“Anatomia este știința formei vii”*, explicându-le studenților că *“cadavrul trebuie să servească, nu la cunoașterea cadavrului, ci a unei materii care mai păstrează doar o formă înghețată a organizării sale, ci a omului viu, a omului care se mișcă, gândește și își țese neîntrerupt destinul”*.




Dimitrie Gerota (1867-1939) издал „*Despre tehnica de injectare a vaselor limfatice*”, используя так называемую *массу Gerota*.





Grigore T. Popa
(1892-1948)

Victor Papilian (1888-1956), издал „*Manual practic de disecție*” в 2-х том., „*Tratat de anatomie descriptivă și topografică*”, „*Manual de anatomie*” etc.



**ИСТОРИЯ КАФЕДРЫ АНАТОМИИ ЧЕЛОВЕКА
ГОСУДАРСТВЕННОГО МЕДИЦИНСКОГО И
ФАРМАЦЕВТИЧЕСКОГО УНИВЕРСИТЕТА
ИМ. НИКОЛАЕ ТЕСТЕМИЦАНУ**

С 1 сентября 2020 г.

**Кафедра анатомии человека и
Кафедра топографической анатомии и
оперативной хирургии
реорганизованы путём слияния в**

**КАФЕДРУ АНАТОМИИ И КЛИНИЧЕСКОЙ
АНАТОМИИ.**

ИСТОРИЯ КАФЕДРЫ АНАТОМИИ ЧЕЛОВЕКА ГОСУДАРСТВЕННОГО МЕДИЦИНСКОГО И ФАРМАЦЕВТИЧЕСКОГО УНИВЕРСИТЕТА им. *НИКОЛАЕ ТЕСТЕМИЦАНУ*

Кафедра анатомии человека начала свою работу вместе с другими кафедрами после передислокации части 1-го Ленинградского медицинского института из Кисловодска в Кишинёв (10.1945 г.), на базе которого был создан Кишинёвский медицинский институт, в настоящее время **Государственный Медицинский и Фармацевтический Университет им. Николае Тестемицану**



Первым заведующим (1945-1950) и основателем кафедры был проф., з.д.н. **А.П. ЛАВРЕНТЬЕВ (1898-1958)** – специалист в области иннервации соединительно-тканых структур.





Доц. **В.Г. УКРАИНСКИЙ**,
заведовал кафедрой с **1950 по**
1951 г.


Он изучал синовиальные
влагалища кисти.

С **1951 по 1954г.** кафедрой нормальной анатомии
руководил проф. **А.А. ОТЕЛИН**. Он внедрил и
широко использовал технику окраски анатомических
препаратов метиленовой синью (по И.П. Воробьёву),
импрегнацию срезов серебром и др.

На протяжении **1954-1956** г.г. кафедрой заведовала проф., з.д.н. **В.Ф. ПАРФЕНТЬЕВА** - специалист в области ангиоархитектоники эндокринных желез и внутренних органов.



Большой вклад в развитии научного направления кафедры внёс **В.В. КУПРИЯНОВ**, акад. АН СССР, лауреат Государственной Премии СССР, председатель общества АГЭ СССР, гл. редактор журнала *Архив АГЭ*, специалист мирового значения в области микроциркуляции, руководивший кафедрой с **1956 по 1959 г.г.**



Длительное время с 1959 по 1987 г.г. во главе кафедры был проф. **Б.З. ПЕРЛИН.**

Под его руководством изучались морфологические особенности иннервации соединительно-тканых структур и сосудов.

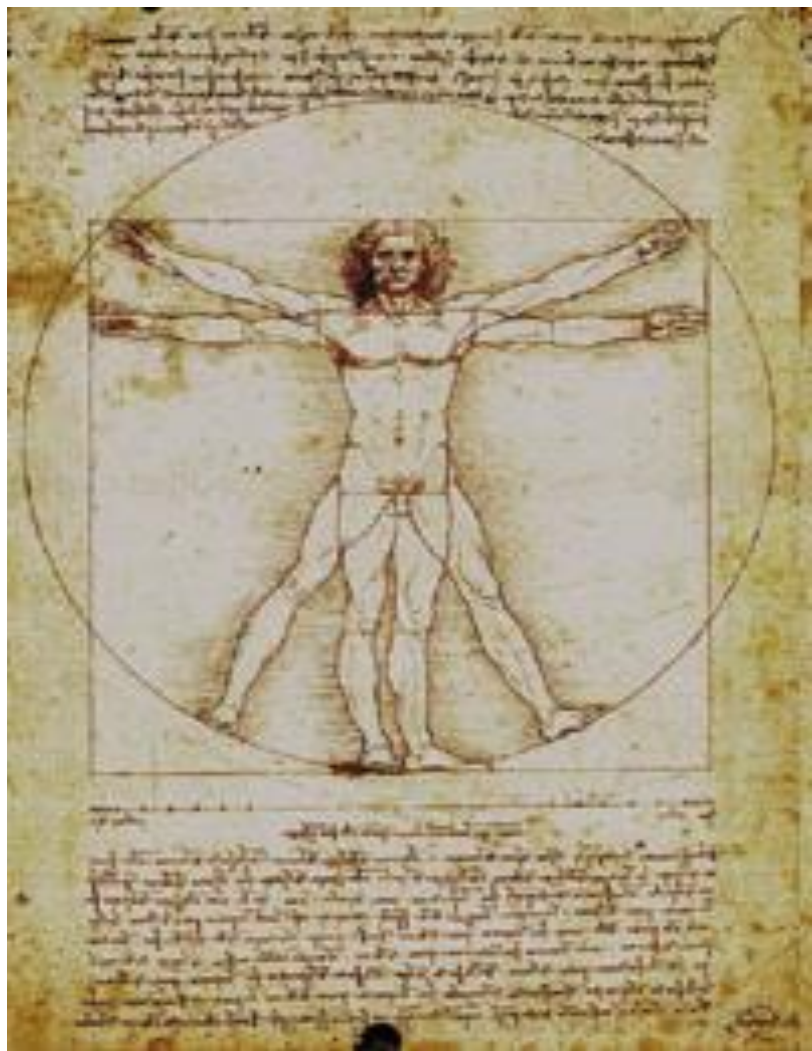
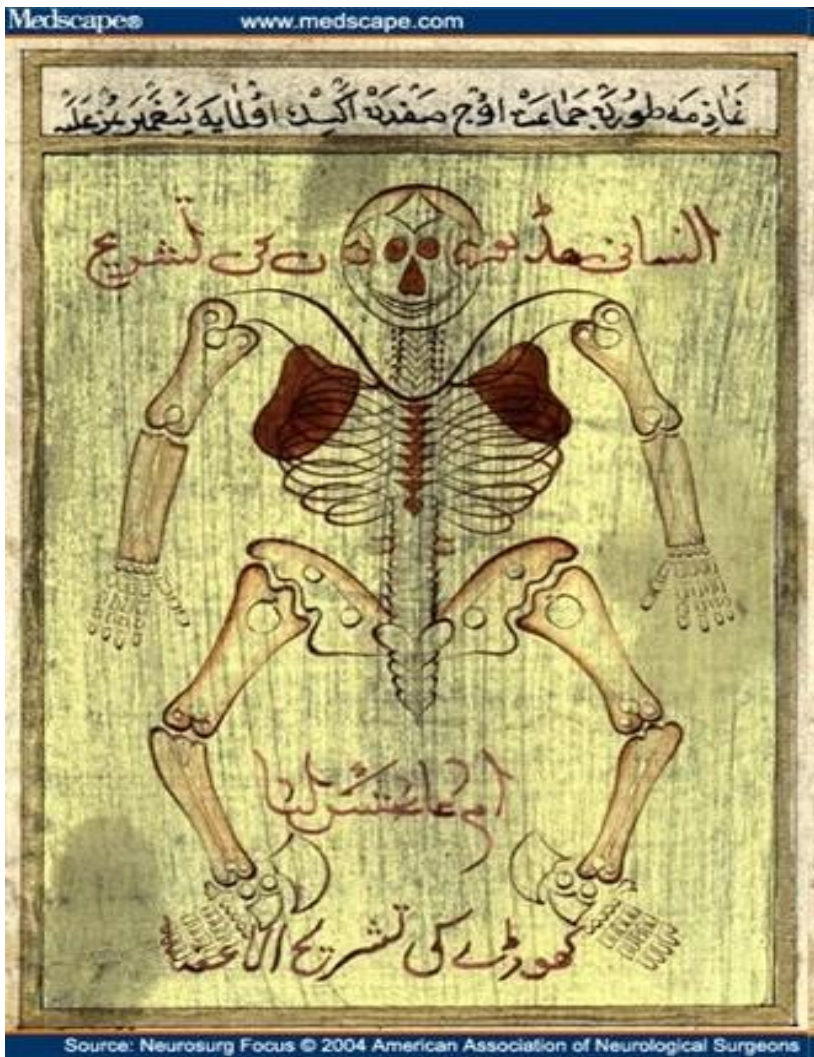


На протяжении с **1988 по 2013 г.г.**, кафедрой руководил проф. **М.И. ШТЕФАНЕЦ**, специалист по иннервации соединительнотканых структур и морфологии фуникулотестикулярного комплекса.

В 1997, в составе кафедры созданы 2 подразделения: одно для фармацевтического, стоматологического и санитарно-гигиенического факультетов (зав. профессор **В.Н. АНДРИЕШ**) и другое для факультета общей медицины и педиатрии во главе с проф. **М.И. ШТЕФАНЕЦ**.

Кафедры Анатомии нр. 1 и нр. 2, при общей материальной и преподавательской базе, просуществовали до 2007.

В настоящее время кафедрой Анатомии человека заведует проф. **И.М. КАТЕРЕНЮК**.



Спасибо за внимание !