



USMF "Nicolae Testemițanu"



**Функциональная анатомия
спинного и головного мозга.
Лимбическая система.
Ретикулярная формация.**

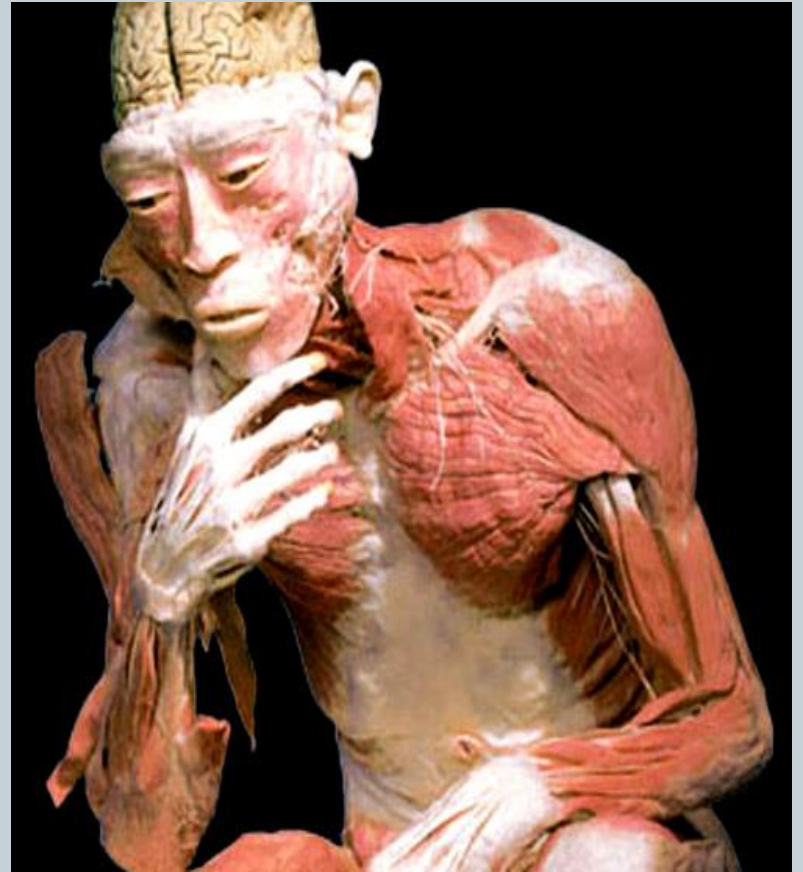***Catedra de anatomie
a omului
asist. univ. Zinovia Zorina***

План лекции

1. Общие данные о строении нервной системы.
2. Филогенез и онтогенез центральной нервной системы.
3. Аномалии развития центральной нервной системы.
4. Функциональная анатомия спинного мозга.
5. Мозговой ствол – составные компоненты, строение, функции.
6. Ретикулярная формация.
7. Головной мозг, структурные и функциональные особенности.
8. Лимбическая система.


Нервная система (НС)

- Совокупность различных взаимосвязанных нервных структур;
- Обеспечивает взаимосвязанную регуляцию деятельности всех систем организма;
- Действует на адаптацию организма к различным условиям внутренней и внешней среды;



Нервная система

- Действует как интегративная система, связывая в одно целое чувствительность, двигательную активность и работу других регуляторных систем (эндокринной и иммунной)
- Все наши мысли, чувства, ощущения, желания и движения связаны с работой мозга.

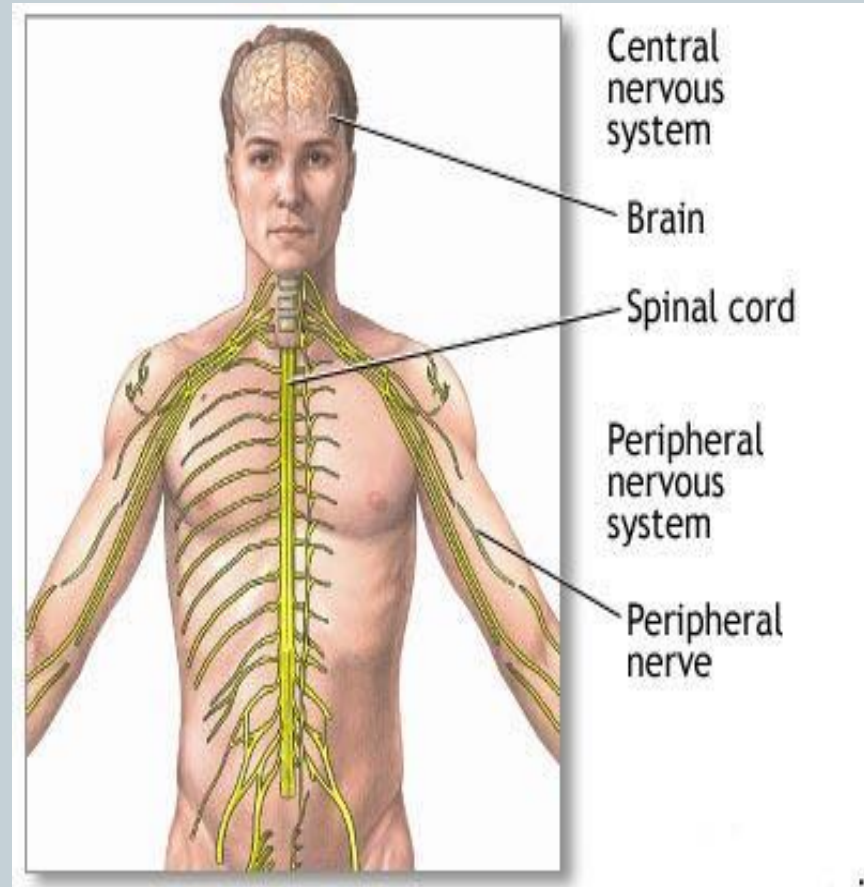


Нервная система

- Топографически:
 - Центральная НС;
 - Периферическая НС.

- ЦНС
 - ГОЛОВНОЙ МОЗГ ;
 - СПИННОЙ МОЗГ.

- ПНС
 - 12 (13) пар ч.м.н;
 - 31 (33) пар с.м.н;
 - спинномозговые узлы



Нервная система

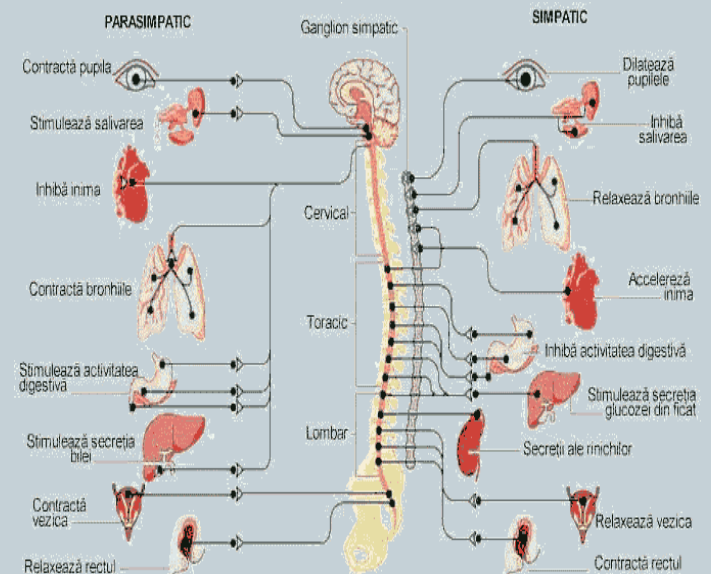
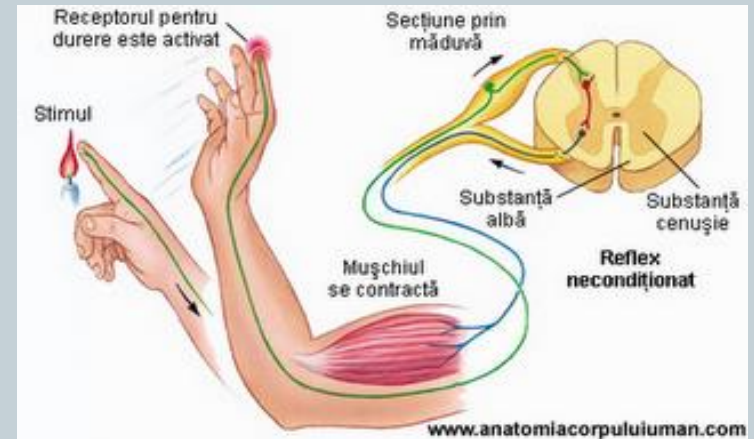
- **Функционально :**
 - Соматическая НС;
 - Вегетативная НС.

- **СНС**

- иннервирует скелетные мышцы;

- **ВНС**

- иннервирует внутренние органы;
- иннервирует железы;
- иннервирует кровеносные сосуды.



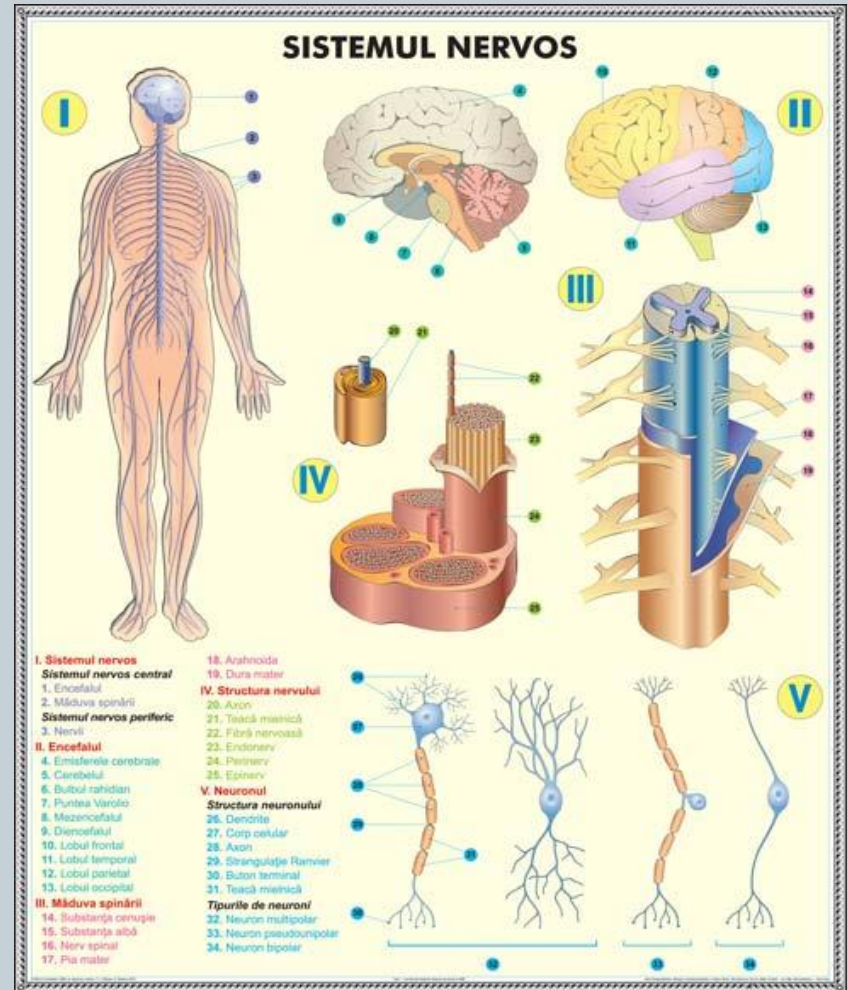
Строение нервной системы

❖ Нервная ткань состоит из:

- нейронов;
- нейроглии.

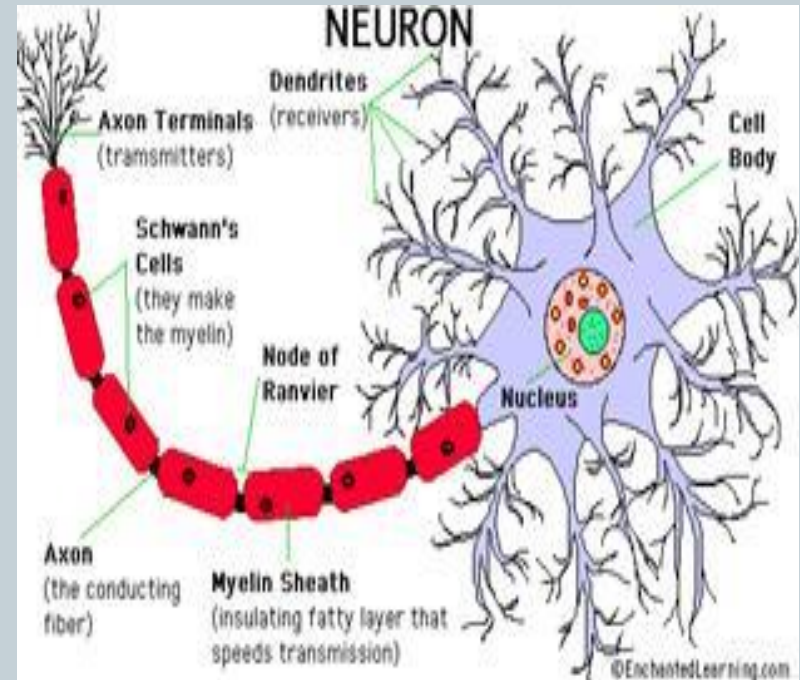
❖ ЦНС состоит из:

- 75% клеток:
 - 35% - нейроны;
 - 40% - глиальные клетки.
- 15% - внеклеточное вещество
- 10% - кровеносные сосуды и кровь.



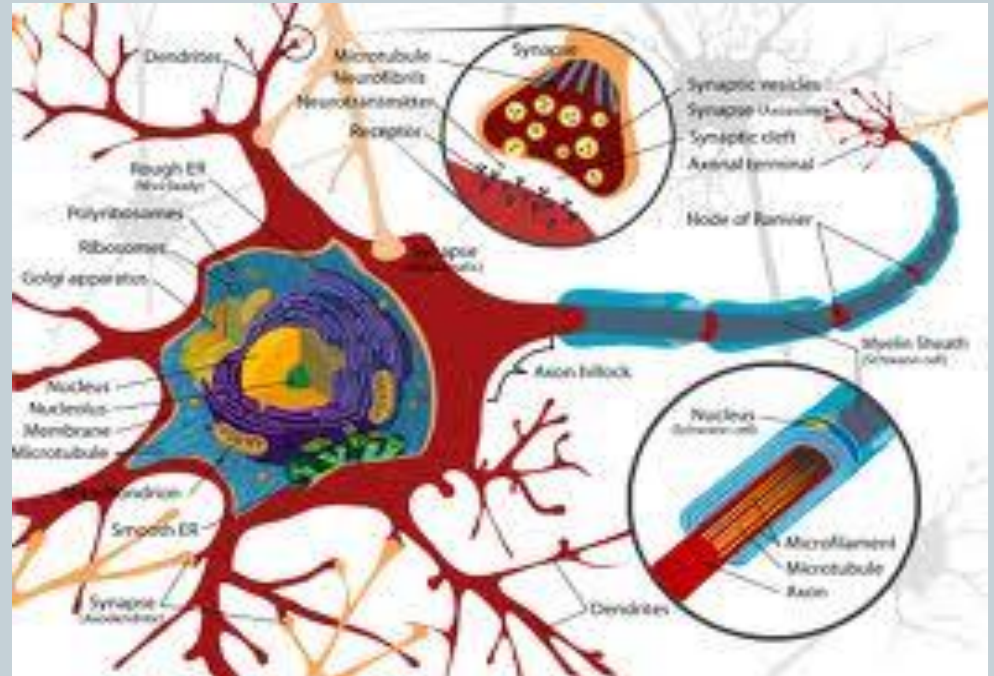
Нейрон

- Морфофункциональная единица НС;
- Являются специализированными клетками;
- Название им дал Waldeyer;
- Их число варьирует:
 - на уровне ЦНС 40-50 млрд;
 - на уровне коры головного мозга 14 млрд.



Строение нейронов

- Тело;
- Нервные отростки:
 - аксон;
 - дендриты.



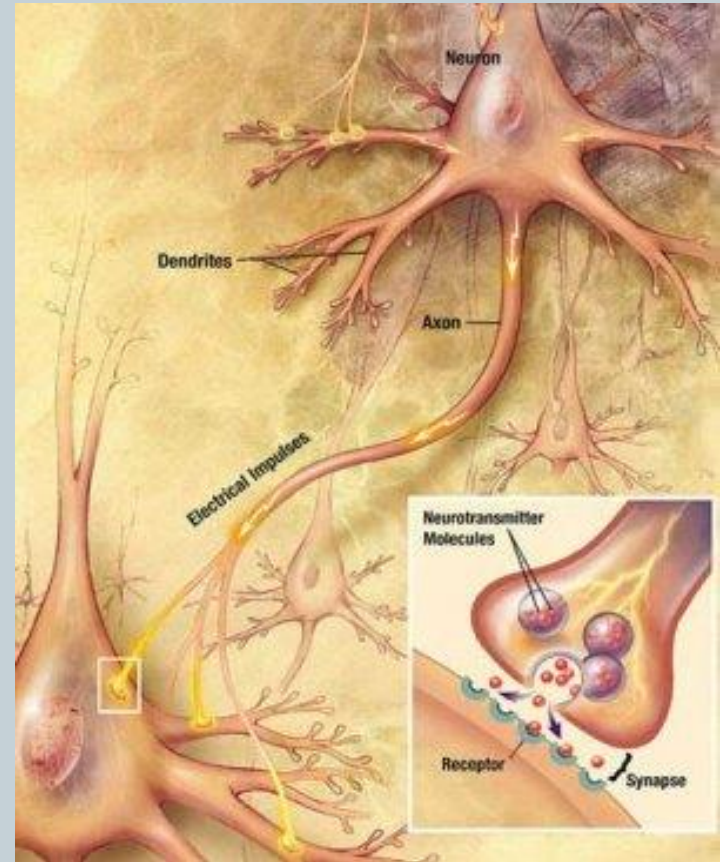
- ❖ Тела нейронов образуют серое вещество.
- ❖ Отростки нейронов (миелиновые)- белое вещество.

Синапс

➤ Место контакта между двумя нейронами

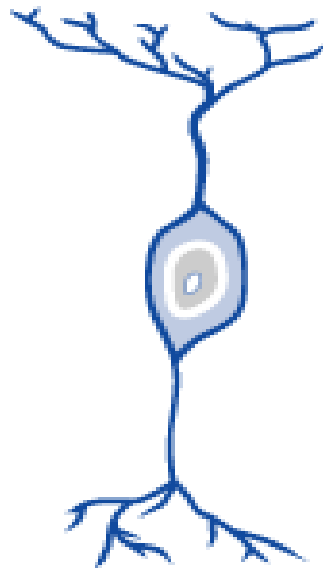
▪ Бывают:

- Центральные типы синапсов:
 - аксо-дендритические;
 - аксо-соматические;
 - аксо-аксональные;
 - дендро-дендритические .
- Периферические:
 - нервно - мышечные;
 - рецепторно - нейрональные.

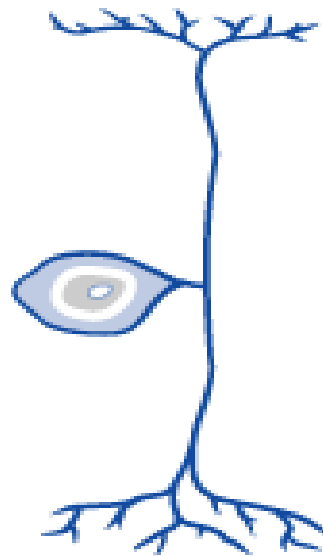


Классификация нейронов

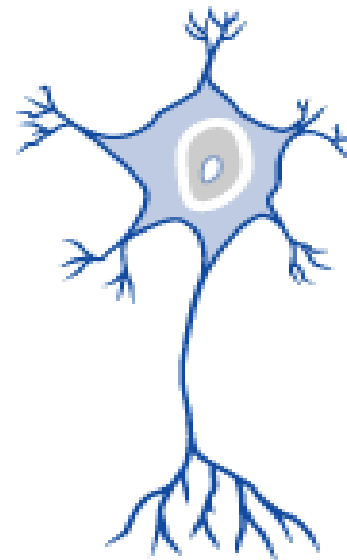
Basic Neuron Types



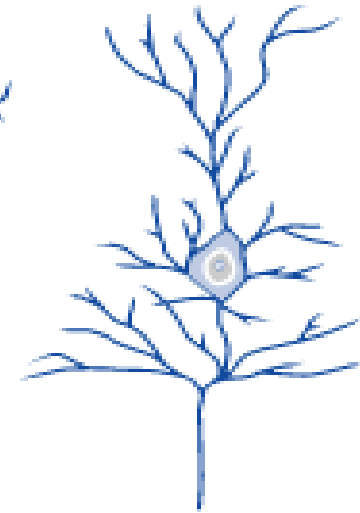
Bipolar
(Interneuron)



Unipolar
(Sensory Neuron)



Multipolar
(Motoneuron)

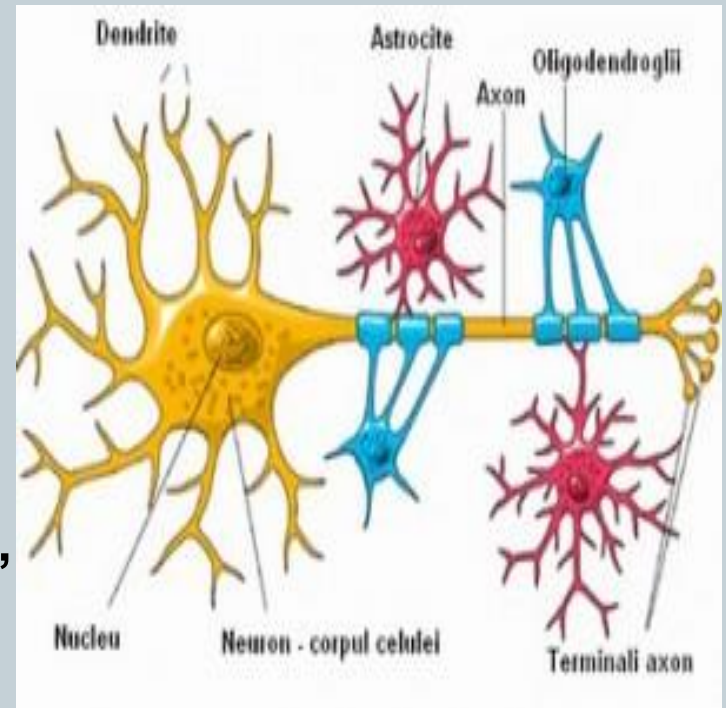


Pyramidal
Cell

©2001 HowStuffWorks

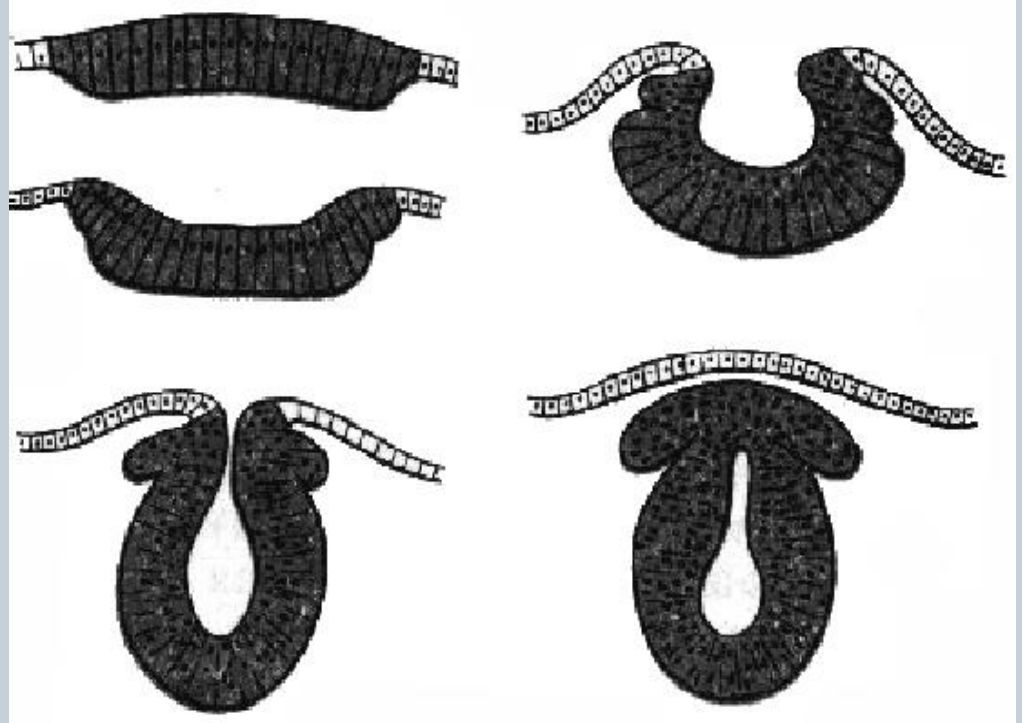
Нейроглия

- Имеют разные формы и размеры;
- Количество глиальных клеток в среднем в 10 - 50 раз больше, чем нейронов;
- Составляют специфическое микроокружение для нейронов;
- Делятся интенсивно;
- Выполняют опорную, трофическую, секреторную и защитную функции.



Онтогенез нервной системы

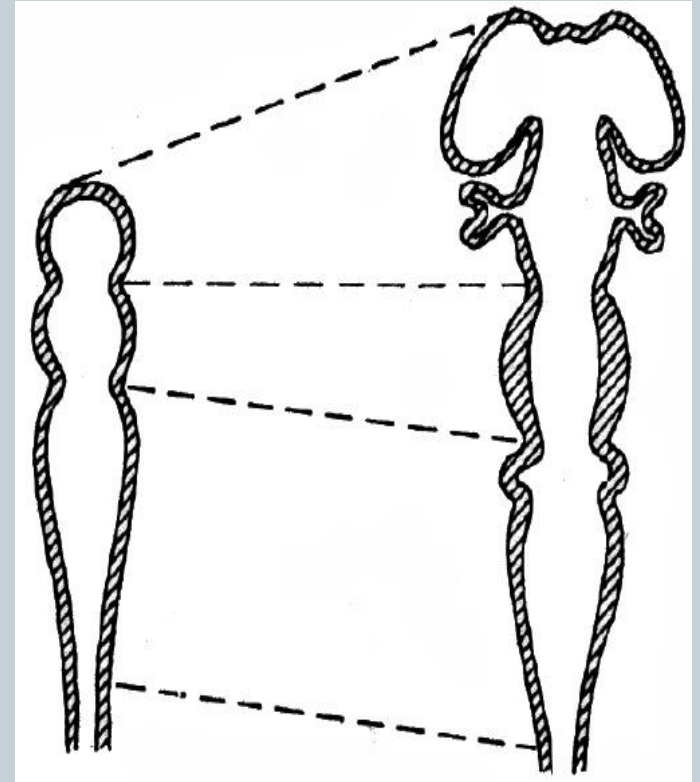
- Имеет эктодермальное происхождение;
- Вначале образуется нервная пластинка;
- Затем - нервная трубка;
- Из краниальной части трубки, развивается головной мозг;
- Из каудальной части - спинной мозг;
- Из нейробластов развиваются нейроны;
- Из спонгиобластов - нейроглия.



Онтогенез нервной системы

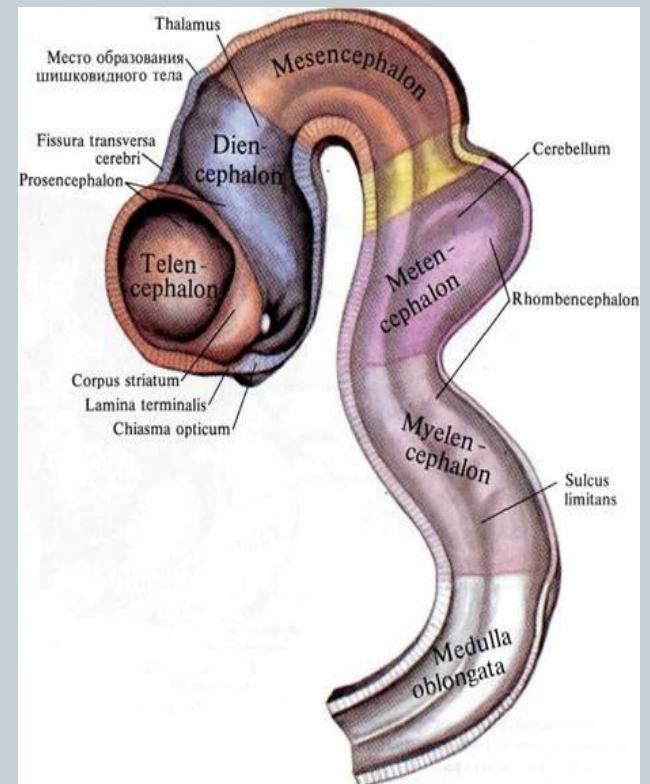
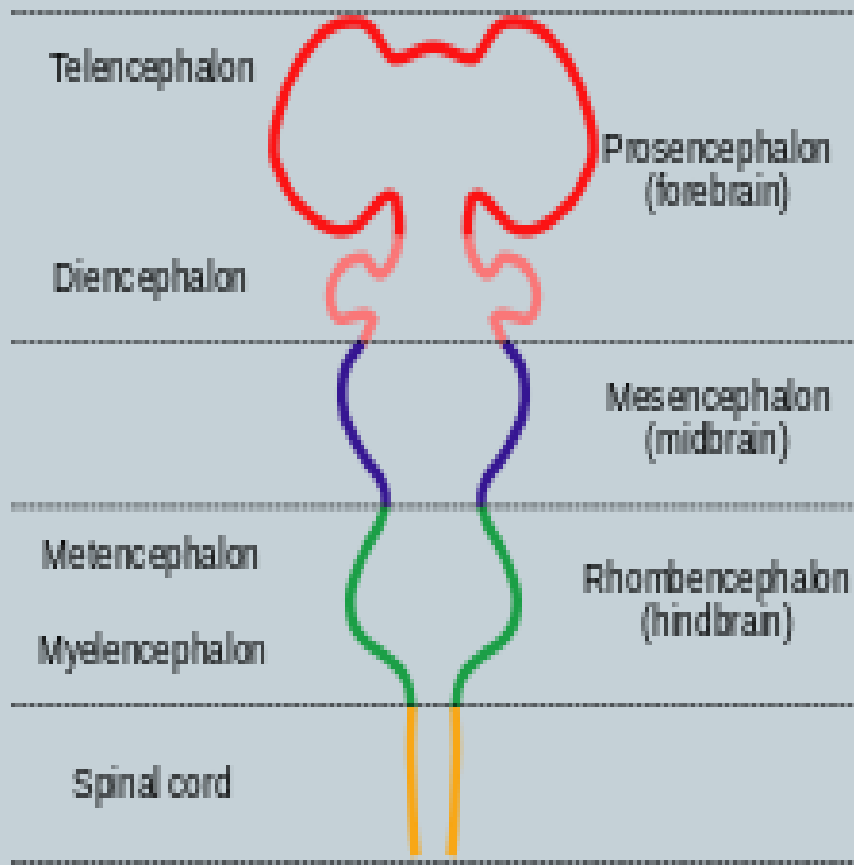
➤ Первичные мозговые пузыри:

- *Prosencephalon* (передний мозг);
- *Mesencephalon* (средний мозг);
- *Rombencephalon* (задний мозг).



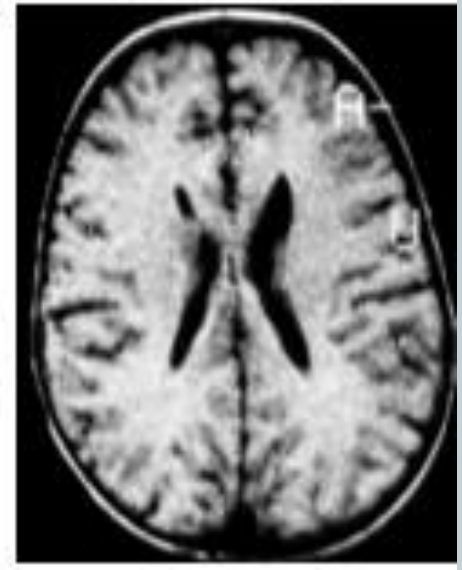
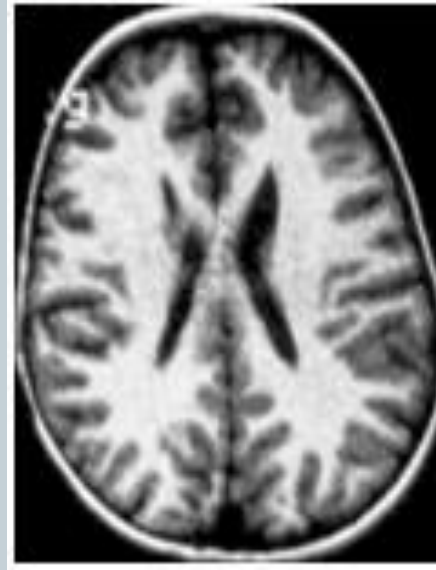
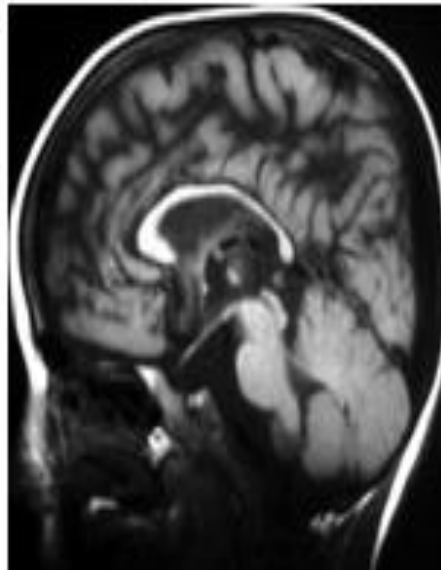
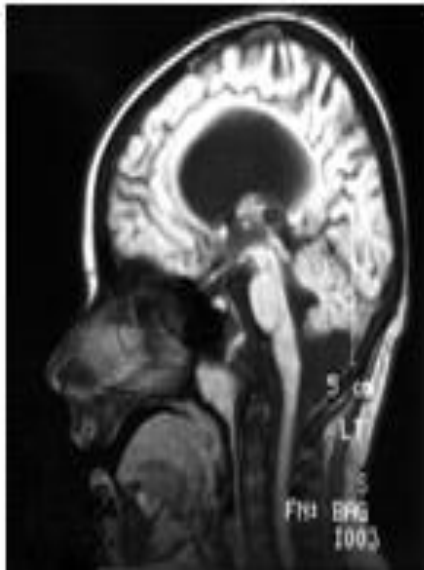
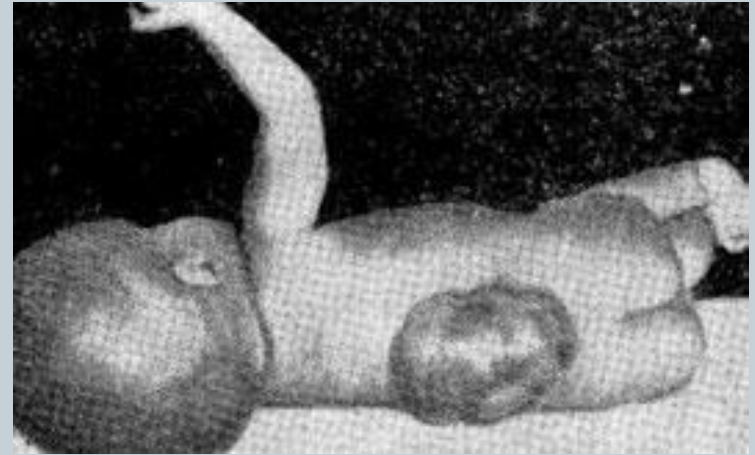
Онтогенез нервной системы

➤ Вторичные мозговые пузыри



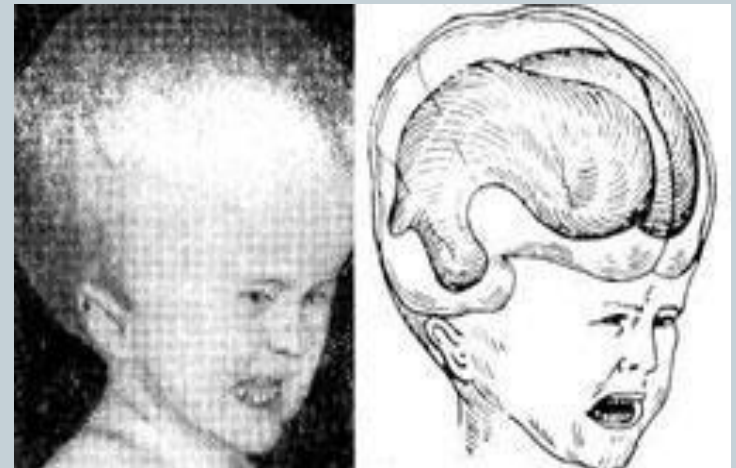
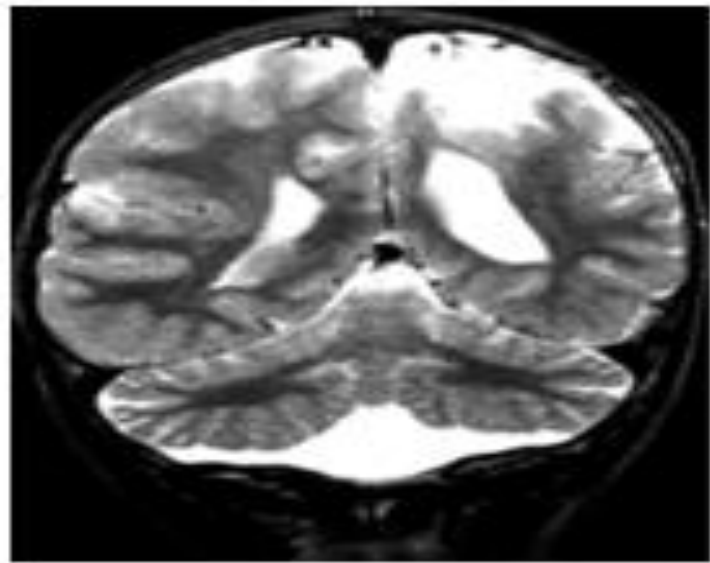
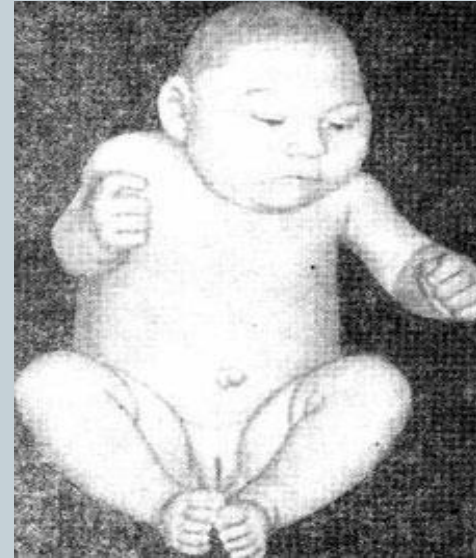
Аномалии развития

- ❖ Spina bifida cistica;
- ❖ Диастематомиелия;
- ❖ Агирия;
- ❖ Полимикрогирия;
- ❖ Агенезия мозолистого тела.



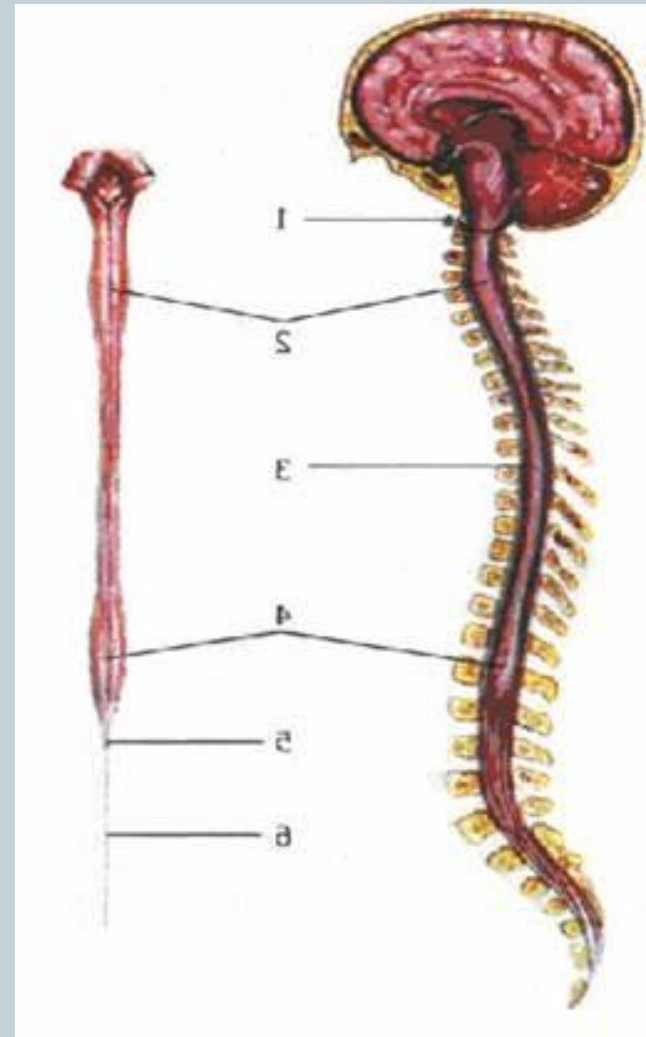
Аномалии развития

- ❖ Анэнцефалия;
- ❖ Энцефалоцеле;
- ❖ Энцефаломиелоцеле;
- ❖ Гидроэнцефалоцеле;
- ❖ Гидроменингоцеле;
- ❖ Микроцефалия;
- ❖ Врожденная гидроцефалия;



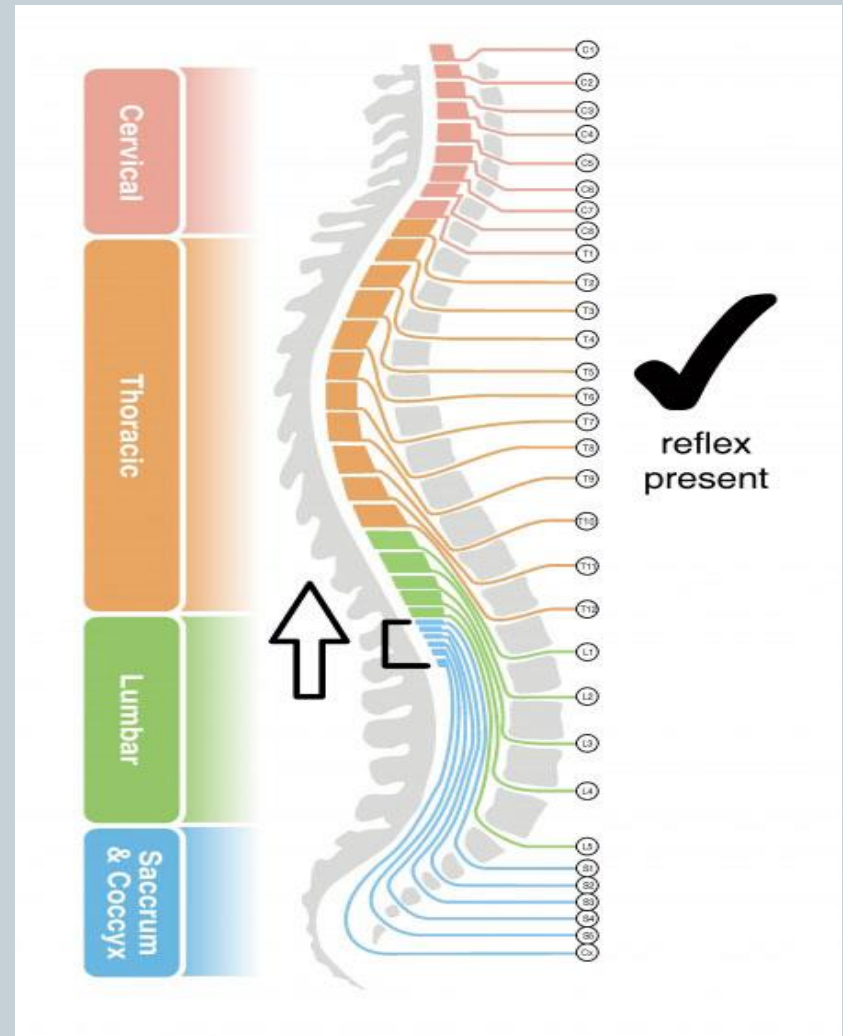
Спинной мозг

- **Размеры:**
 - длина - 43-45 см;
 - поперечный диаметр - 12мм;
- **Расположение :**
 - позвоночный канал, С1-L2,
 - L2- Сg2 -“конский хвост”,
- **Вес:**
 - у взрослого - 26-30г.



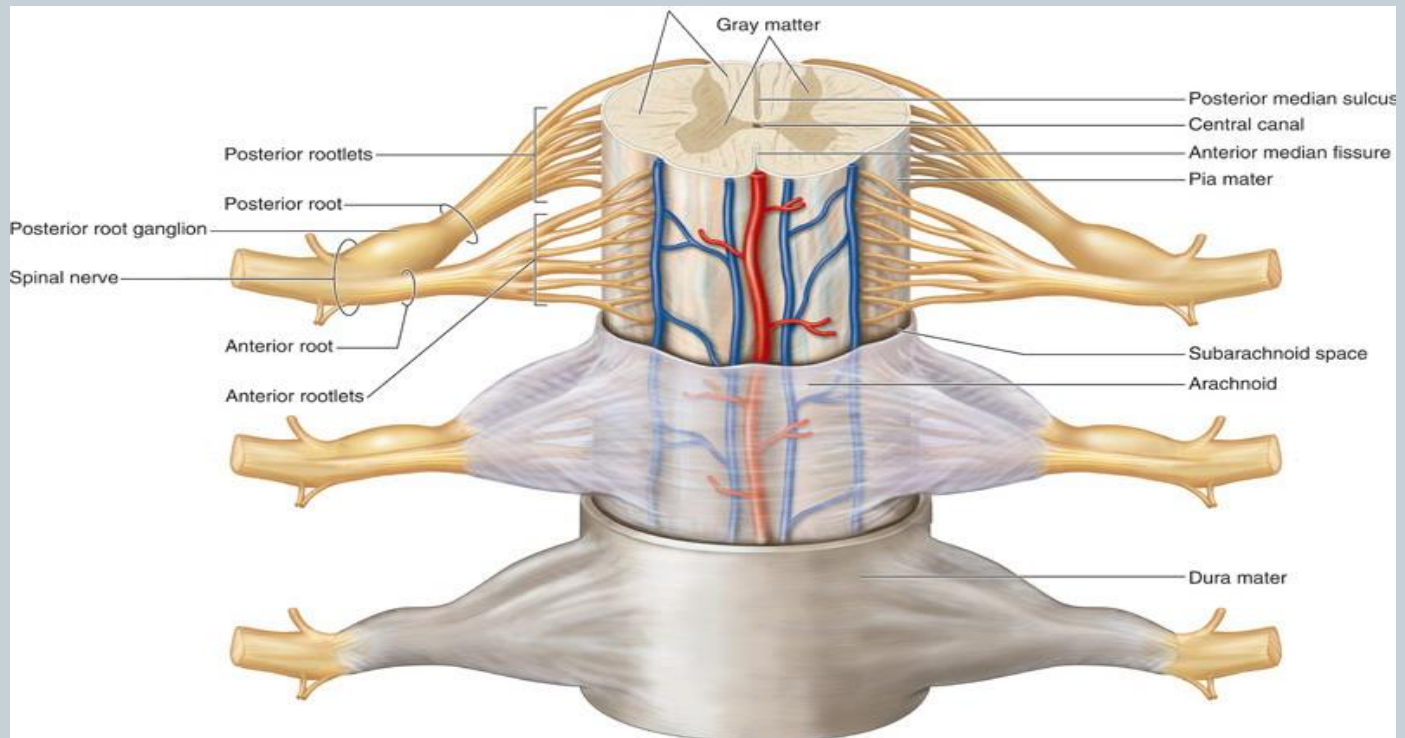
Спинной мозг

- Имеет такие же части как и позвоночный столб.



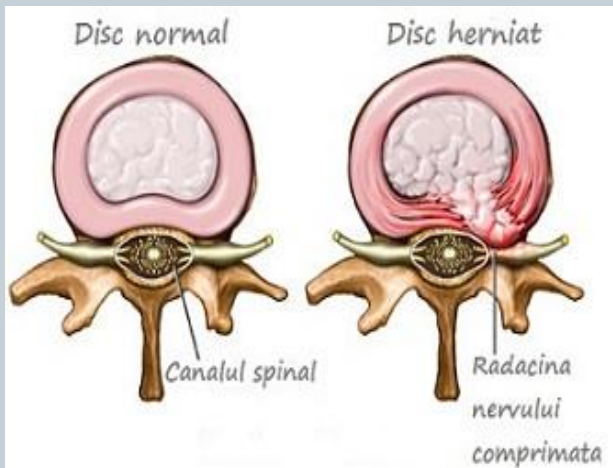
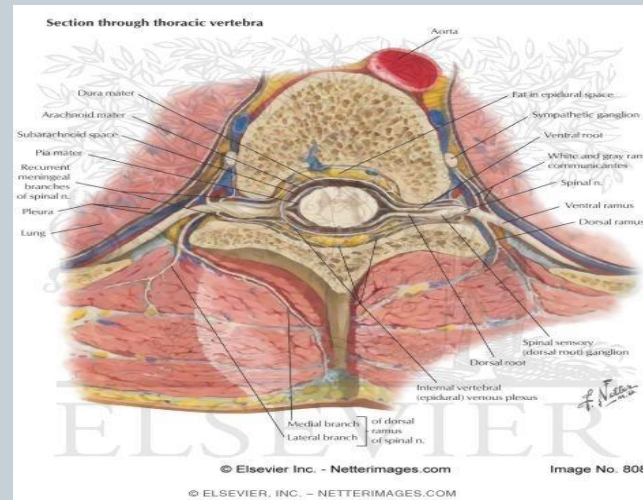
Спинной мозг

➤ Оболочки СМ

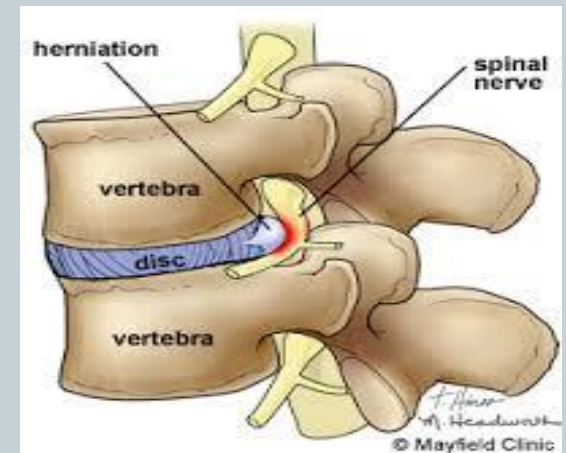


Спинной мозг

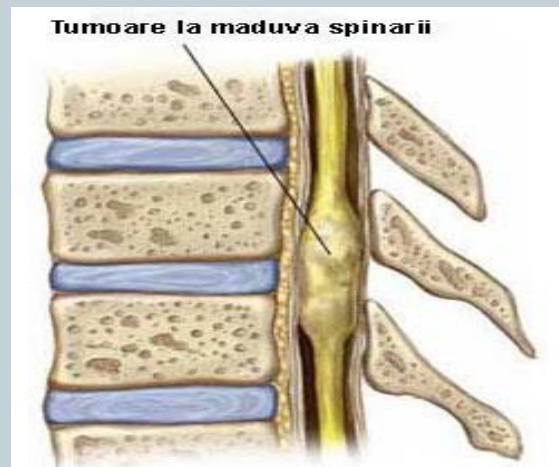
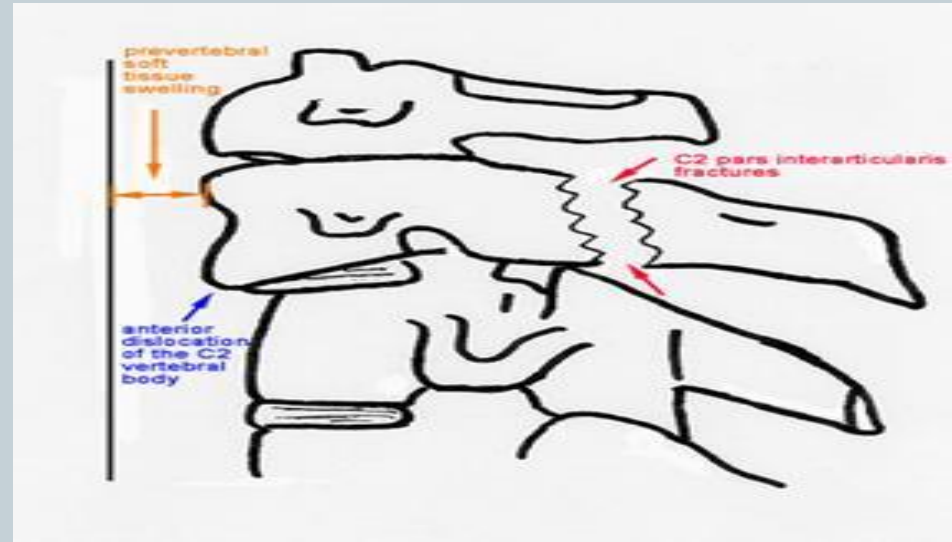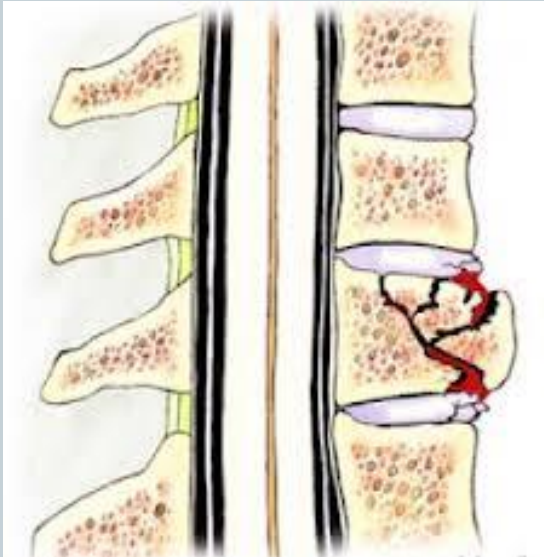
➤ Синтопия СМ



Межпозвоночные грыжи

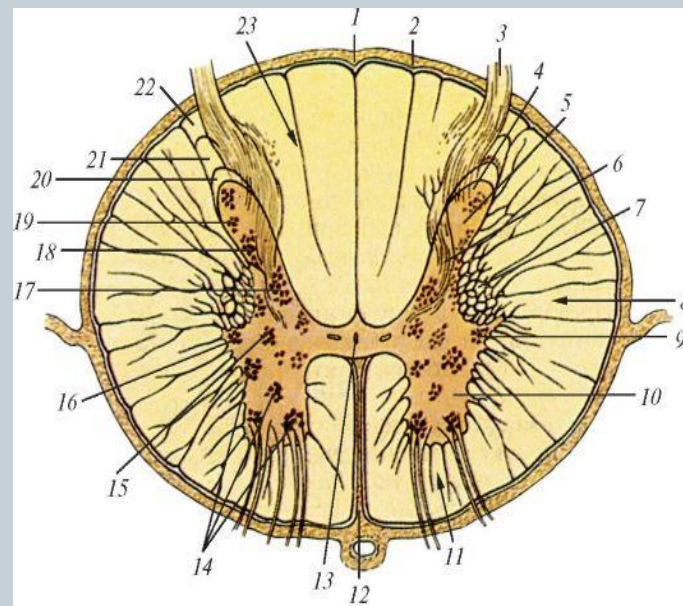
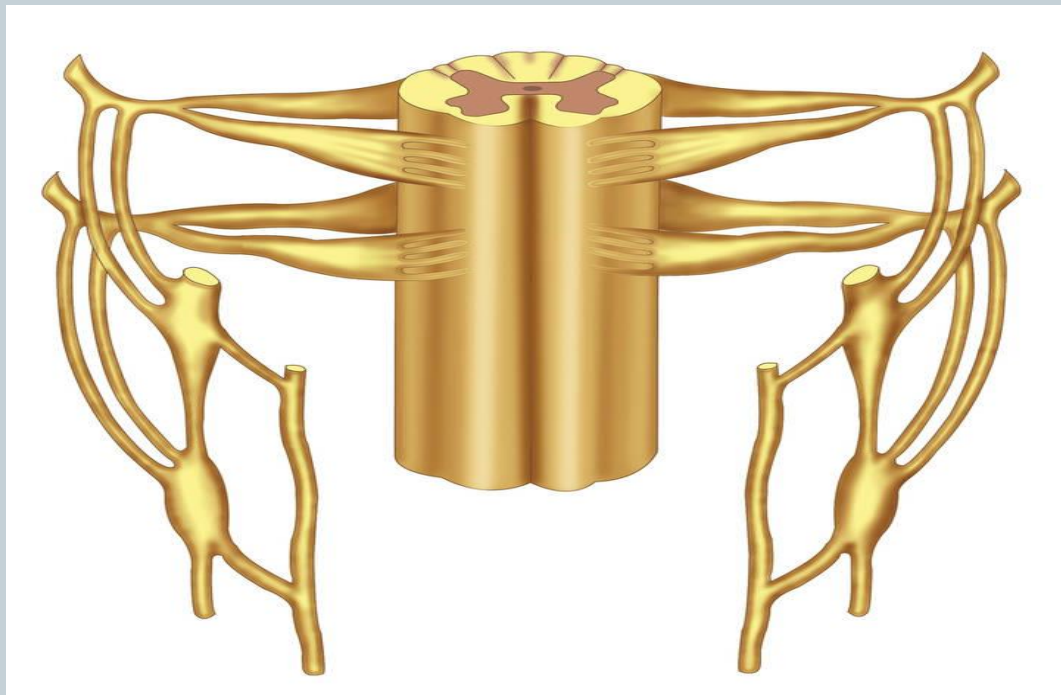


➤ Травмы позвоночного столба



Опухоль спинного мозга

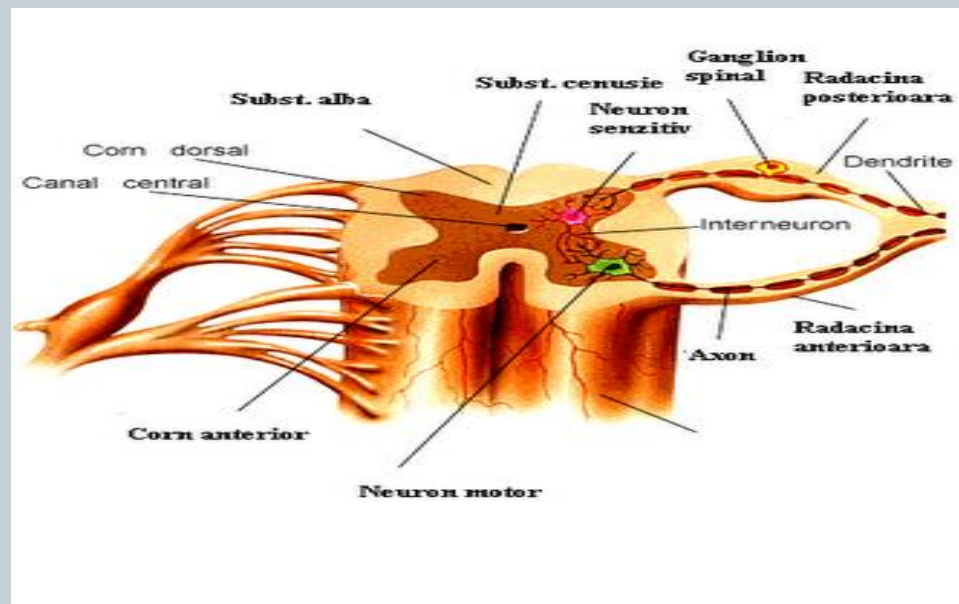
Строение спинного мозга



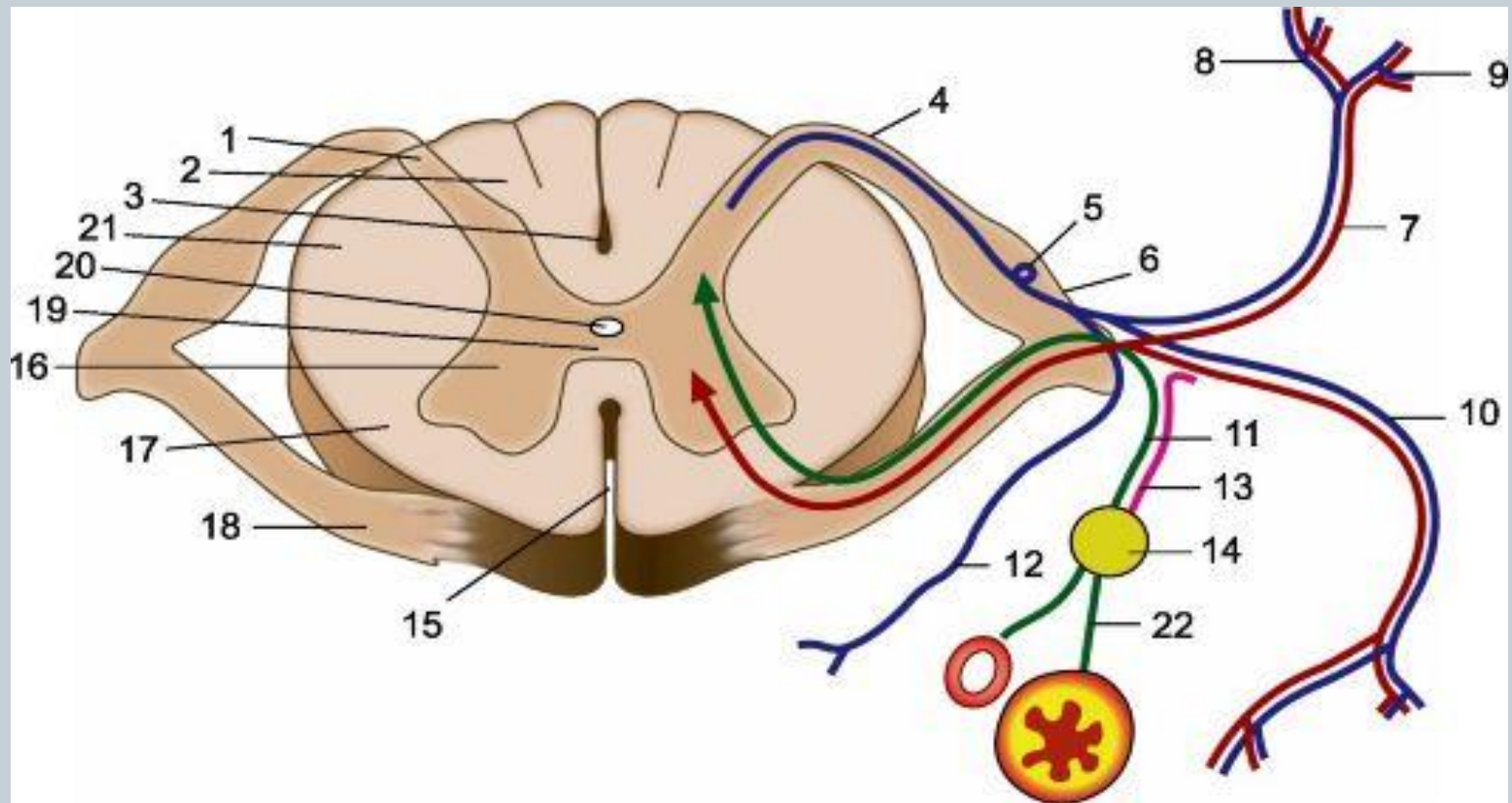
Сегменты спинного мозга

• 31 - 33 сегментов:

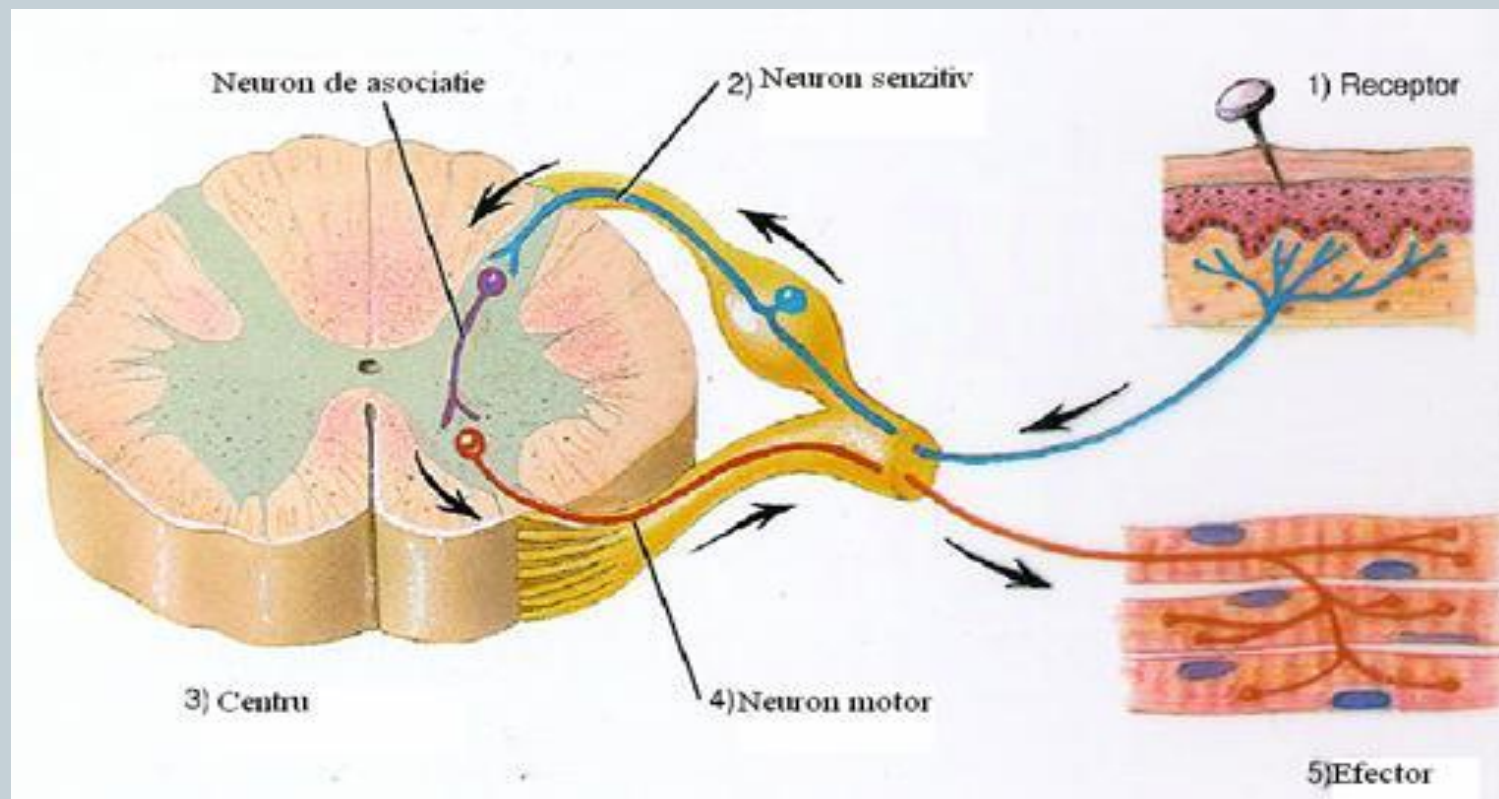
- 8 шейных C1-C8;
- 12 грудных T1-T12;
- 5 поясничных L1-L5;
- 5 крестцовых S1 –S5;
- 1 -3 копчиковых Cg1-3.



Спинномозговой нерв



Рефлекторная дуга



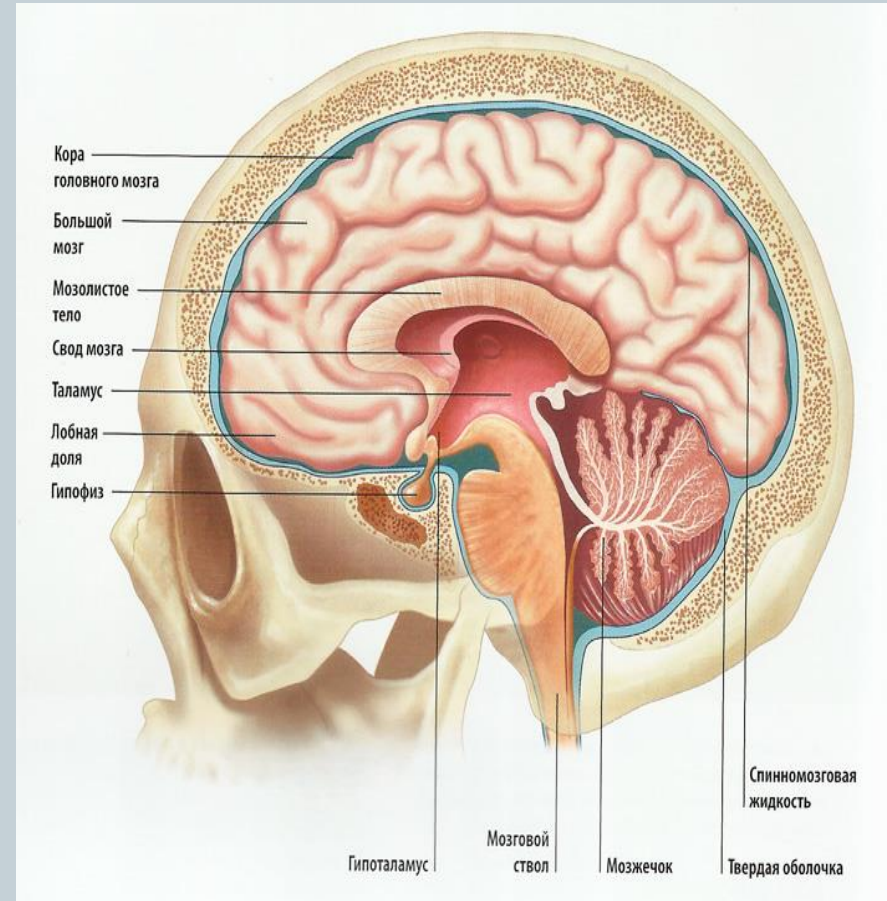
Головной мозг

- Является органом ЦНС;
- Состоит из множества взаимосвязанных между собой нервных клеток и их отростков;
- Состоит из 25 млрд. нейронов.



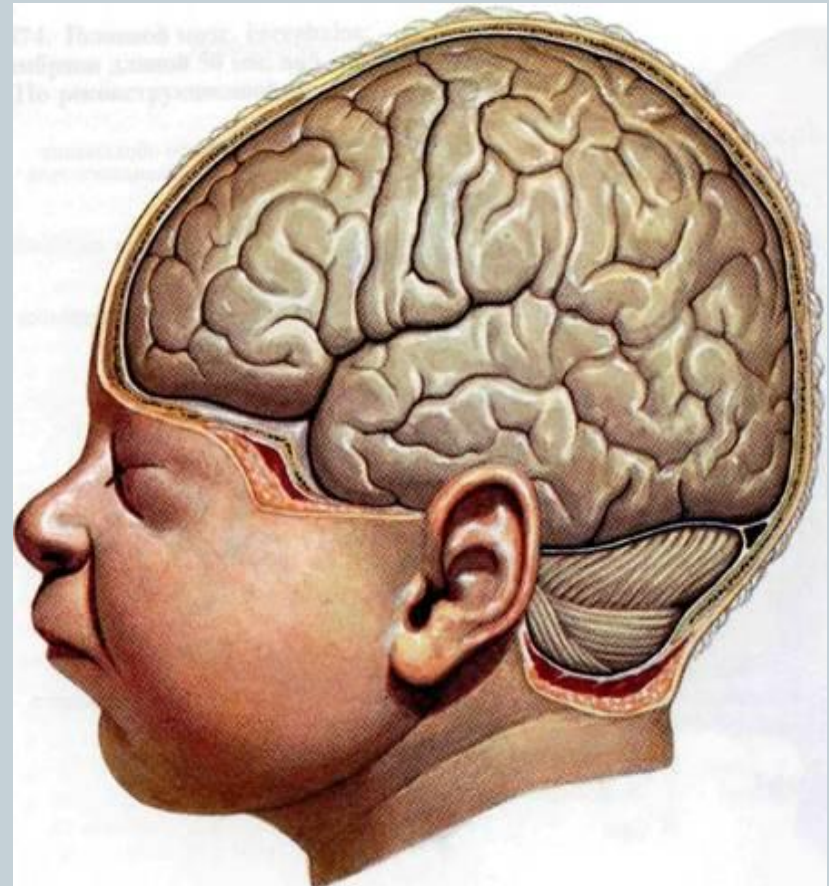
Головной мозг

- Занимает полость мозгового отдела черепа;
- Масса мозга на 10-16% меньше вместимости черепа;
- Кости черепа защищают его от внешних механических повреждений;
- В процессе роста и развития принимает форму черепа;
- Внешне напоминает студенистую массу желтоватого цвета.



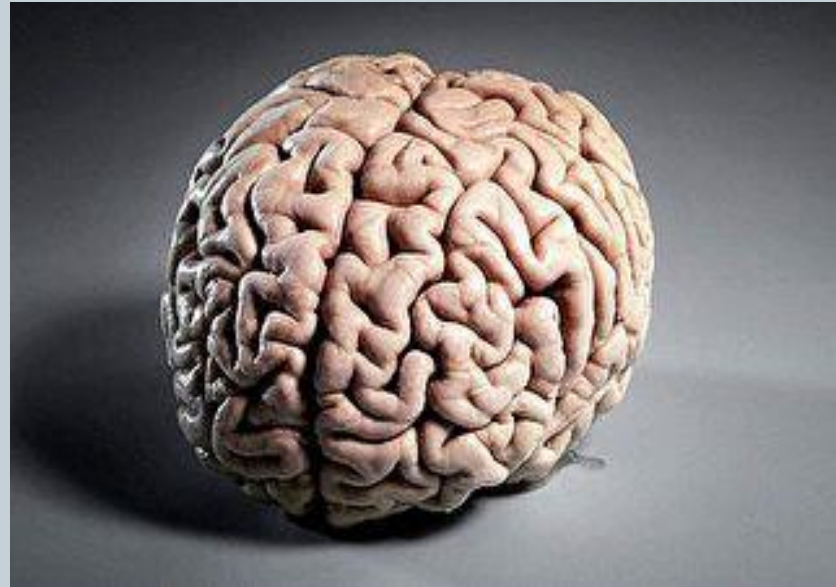
Масса головного мозга человека

- Средняя масса - 1310г.,
(от 900 до 2000 г.)
- Мозг мужчин - на 100-150г.
больше, чем мозг женщин.
- У мужчин составляет
2 % от общей массы тела,
у женщин - 2,5 %.
- У младенца - 400 г.
- В течение первого года жизни
масса удваивается.
- К 6 годам увеличивается в 3 раза.
- Затем происходит медленное
прибавление массы,
заканчивающееся в 20-29 лет.



Масса головного мозга человека

- **Относительная плотность головного мозга - 1,038-1,041, что позволяет вычислить массу мозга, исходя из объема черепа.**

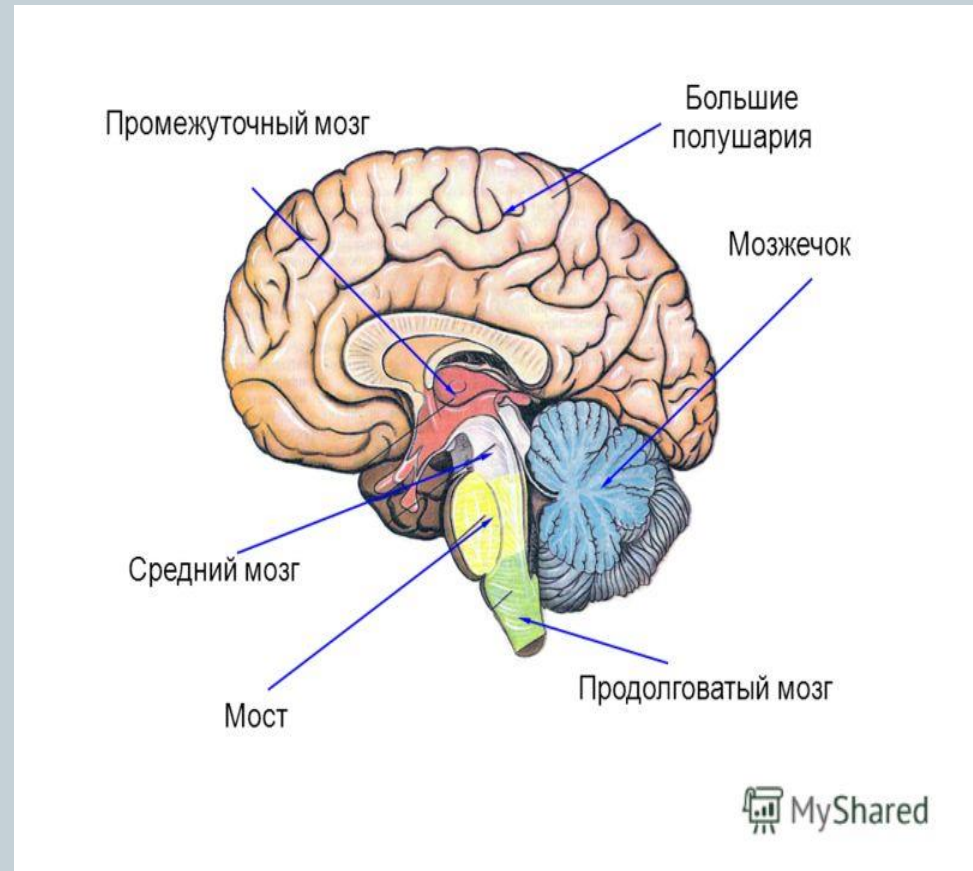


- ❖ **Прямая связь массы мозга и одаренности человека не подтверждается, хотя одаренные люди имеют головной мозг с массой больше средней.**

Головной мозг

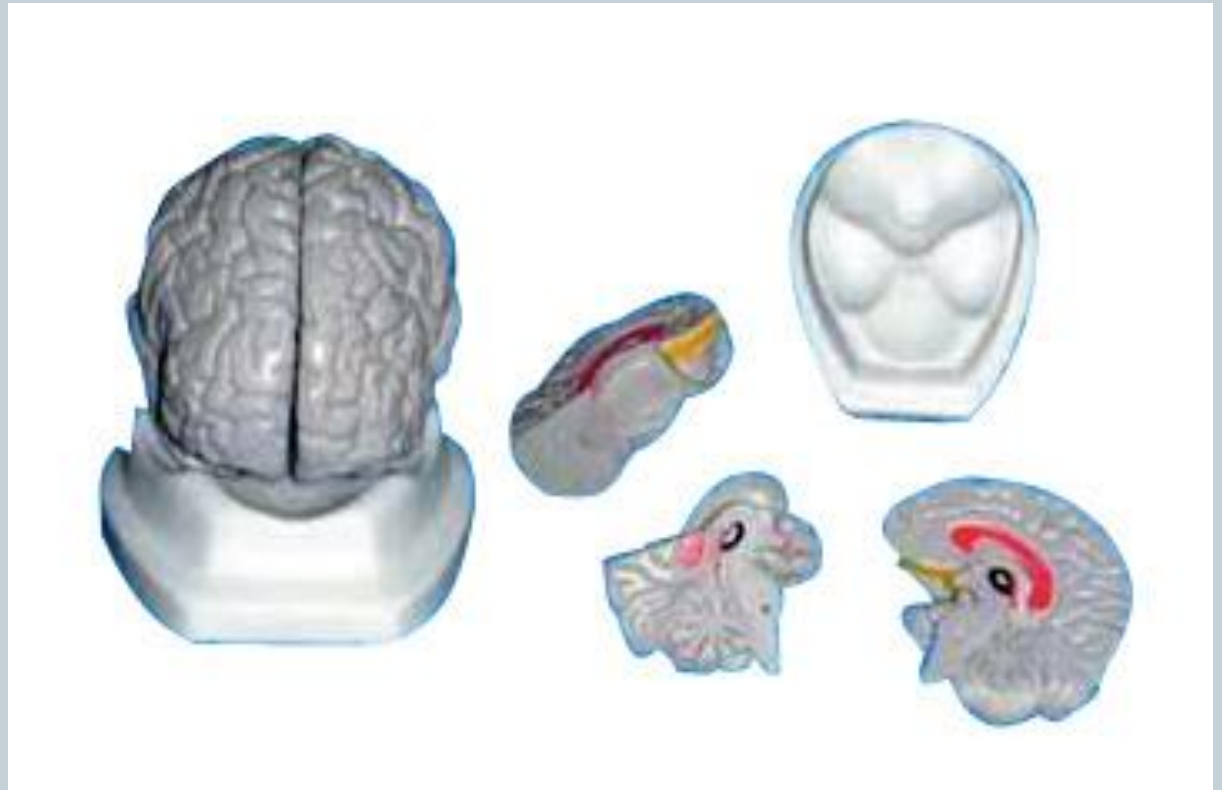➤ **Состоит из пять отделов:**

- **Конечный мозг, *telencephalon*;**
- **Промежуточный мозг, *diencephalon*;**
- **Средний мозг, *mesencephalon*;**
- **Задний мозг, *metencephalon*;**
- **Продолговатый мозг, *myelencephalon*.**



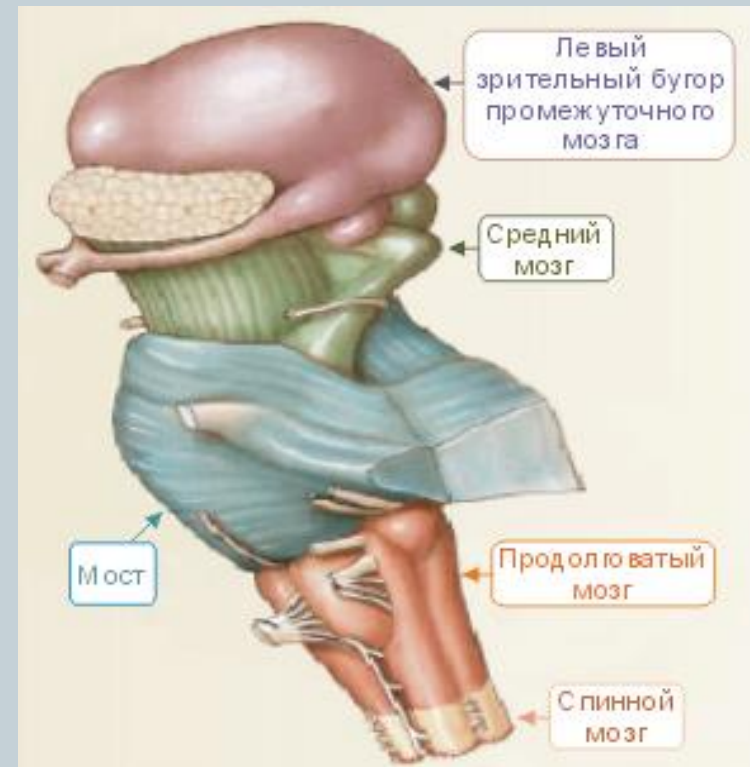
Головной мозг

- **Наиболее крупные составные части:**
 - Полушария большого мозга;
 - Мозжечок;
 - Мозговой ствол



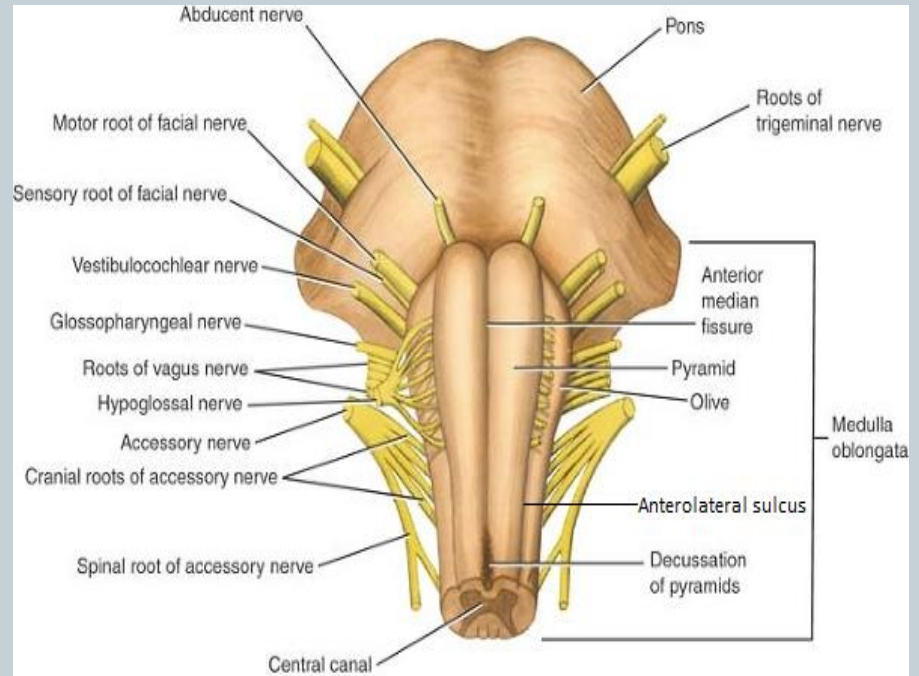
Мозговой ствол

- Эволюционно самая древняя часть головного мозга;
- Расположен между спинным мозгом и полушариями конечного мозга;
- Состоит из :
 - промежуточного мозга;
 - среднего мозга;
 - заднего мозга;
 - продолговатого мозга.



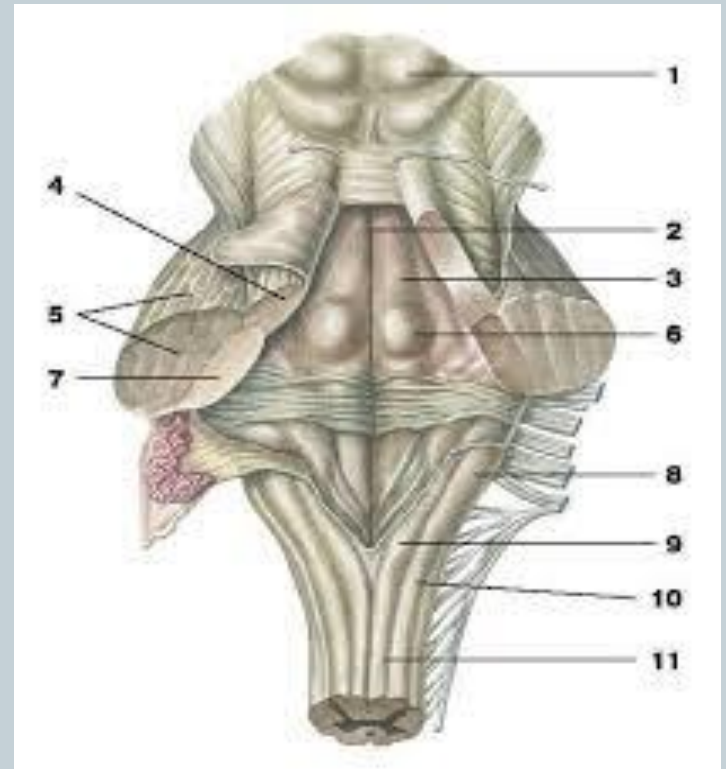
Мозговой ствол

- Является продолжением спинного мозга;
- Границей служит перекрест пирамид, (*decussatio pyramidalis*);
- От моста граничит поперечной бороздой, *sulcus bulbo-pontinus*;



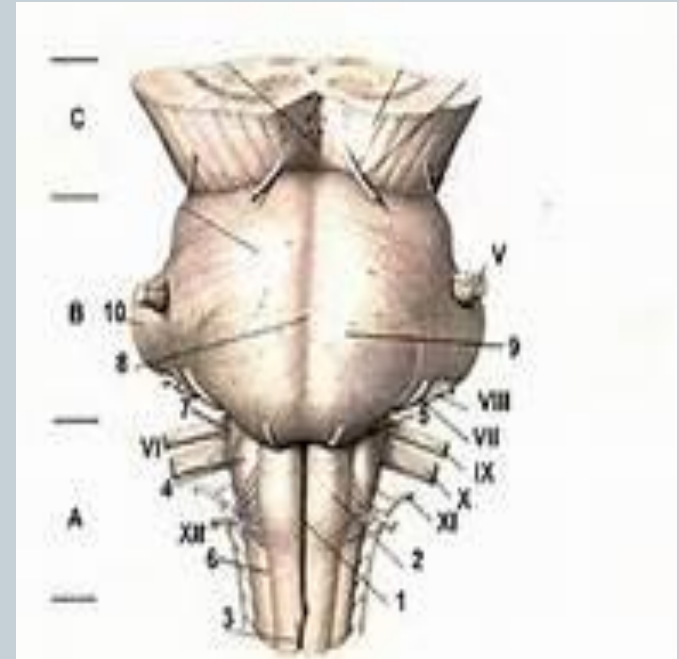
Мозговой ствол

- Имеет вентральную и дорсальную поверхности;
- Содержит множество борозд между которыми находятся:
 - пирамиды;
 - оливы;
 - тонкий и клиновидный пучки.
- Образует нижнюю половину ромбовидной ямки, являющейся дном четвертого желудочка.



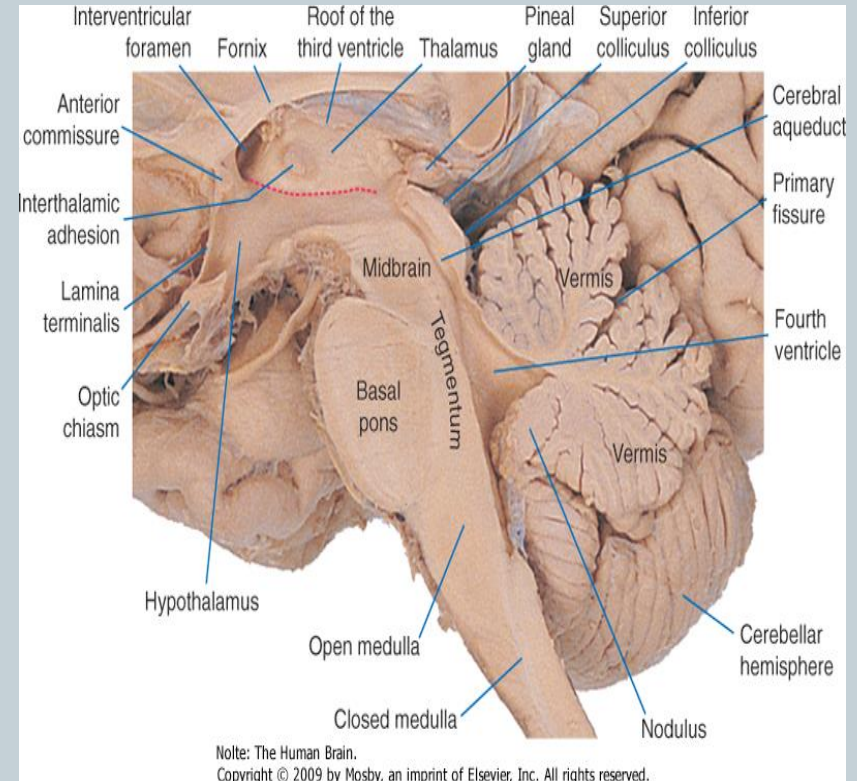
Мост

- Это утолщённый валик с поперечно расположенными волокнами;
- Лежит выше продолговатого мозга;
- Имеет *sulcus basilaris*;
- Разделен следующими бороздами:
 - *sulcus bulbo-pontinus* (снизу);
 - *sulcus ponto-peduncularis* (сверху);
 - границей с мозжечком служит выход тройничного нерва.



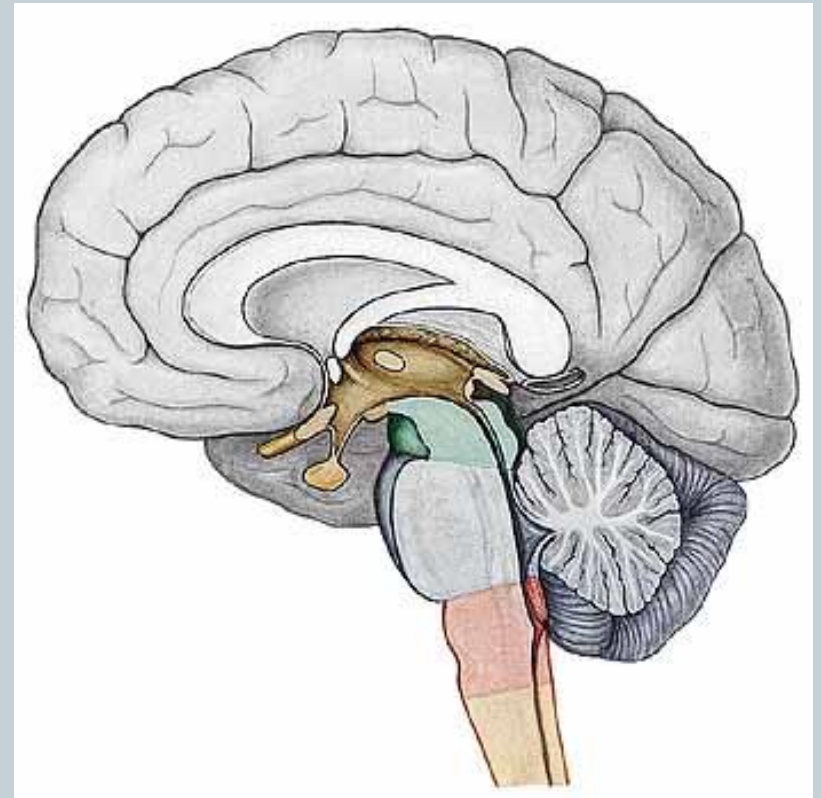
Средний мозг

- Расположен между мостом и промежуточным мозгом;
- Связан с мозжечком через верхние мозжечковые ножки;
- Вентральная часть представлена ножками мозга;
- Дорсальная часть - пластинкой четверохолмия;
- Между ножками и пластинкой проходит водопровод;
- Через водопровод сообщаются IV и III желудочки.



Промежуточный мозг

- Расположен выше среднего мозга, под мозолистым телом.
- Подразделяется на:
 - Таламический мозг (*thalamencephalon*)
 - Подталамическая область или гипоталамус (*hypothalamus*)
- Третий желудочек - является его полостью.



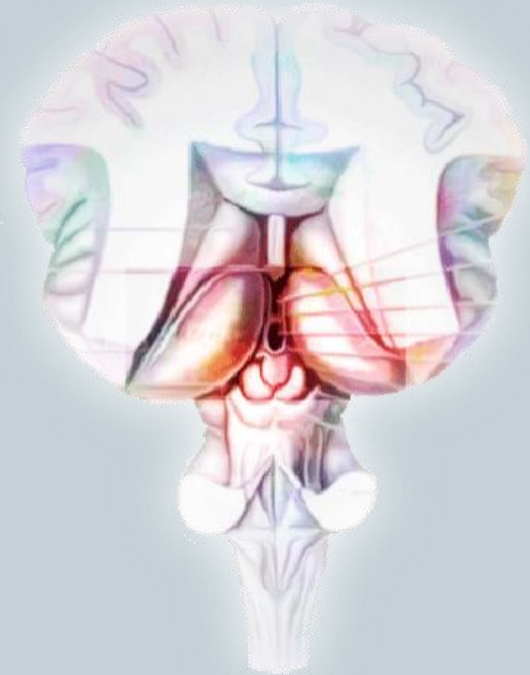
Таламический мозг

➤ Подразделяется на:

- таламус, *talamus*;
- метаталамус, *metatalamus*;
- эпиталамус, *epitalamus*;

❖ Таламус, или зрительные бугры

- Это парная анатомическая структура, являющаяся проксимальным отделом ствола мозга.
- Расположен непосредственно за конечным мозгом по обеим сторонам третьего желудочка.

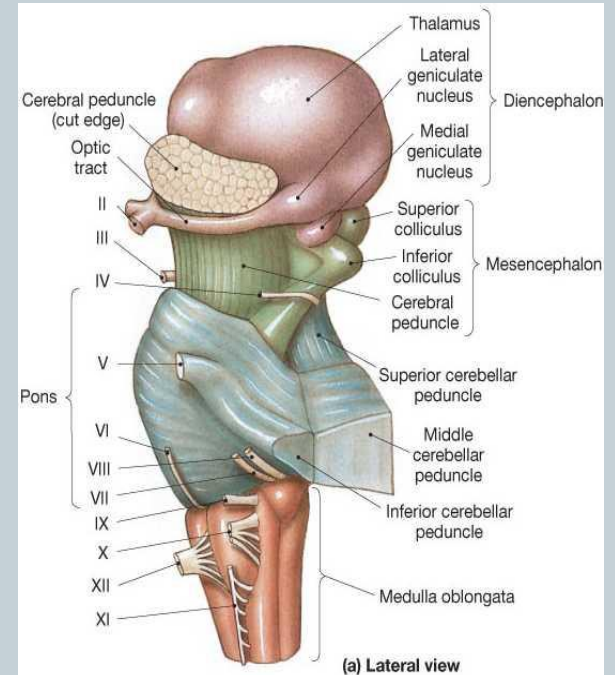


Метаталамус

➤ Представлен:

❖ Медиальными и латеральными коленчатыми телами;

- Расположен под подушками таламуса;
- Они имеют одноименные ядра;
- В ядре медиального коленчатого тела заканчивается наружная(слуховая) петля;
- Ядро латерального коленчатого тела является подкорковым центром зрения;
- Коленчатые тела с помощью своих ручек соединяются с верхними и нижними бугорками четверохолмия.



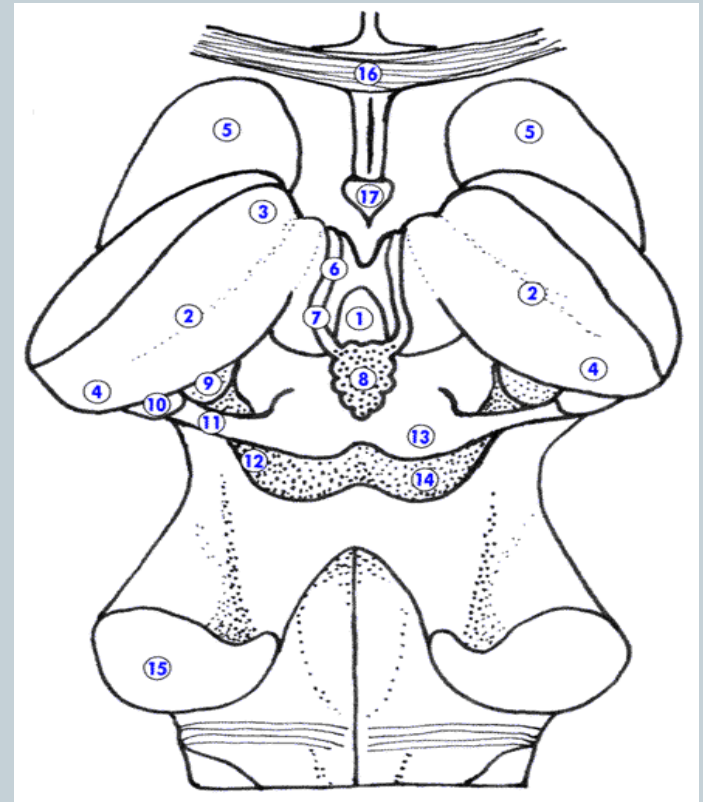
Эпиталамус

❖ **Состоит из:**

- шишковидное тело (эпифиз);
- поводки;
- треугольники поводков.

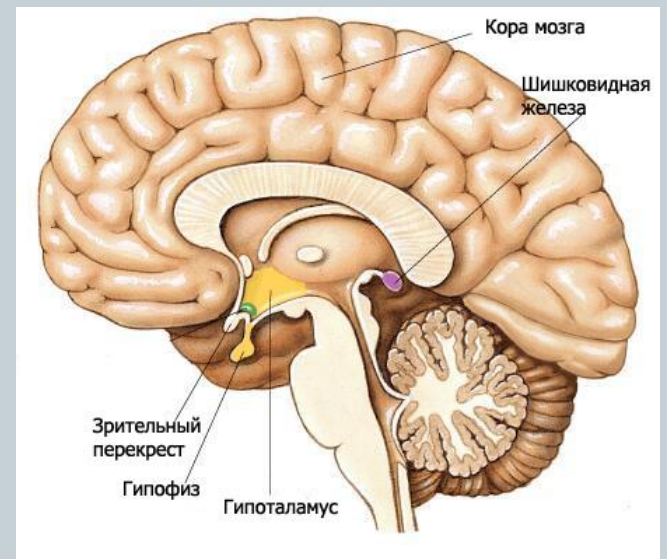
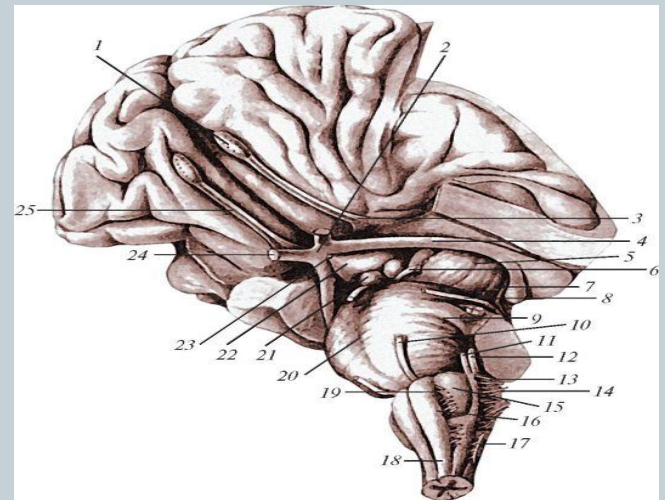
• **Передние отделы поводков перед входом в эпифиз образуют спайку поводков.**

• **Спереди и снизу от шишковидного тела находится эпиталамическая спайка.**



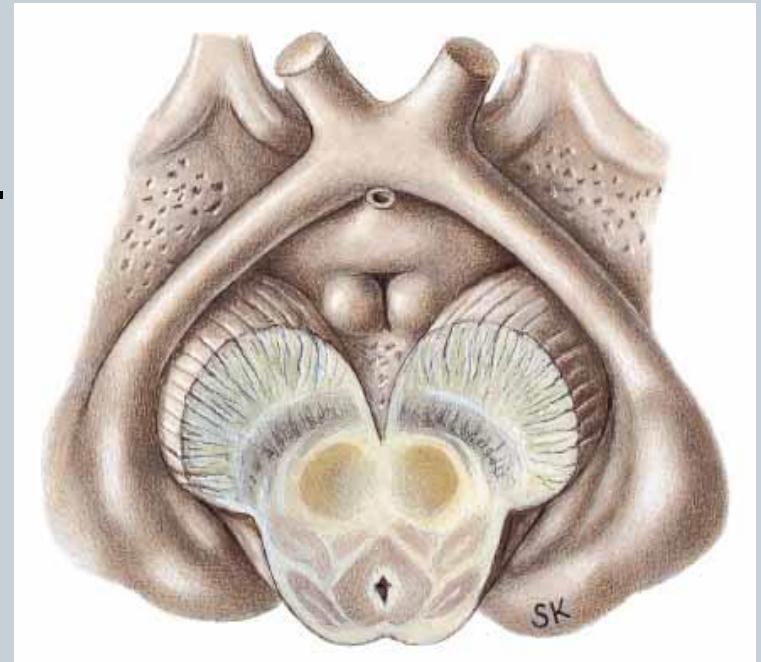
Гипоталамус

- Занимает базальную часть промежуточного мозга;
- Находится под зрительным бугром (таламусом);
- Образует дно 3 желудочка;
- ❖ Состав гипоталамуса:
 - зрительный перекрест;
 - серый бугор;
 - воронка с нейрогипофизом;
 - сосцевидные тела.

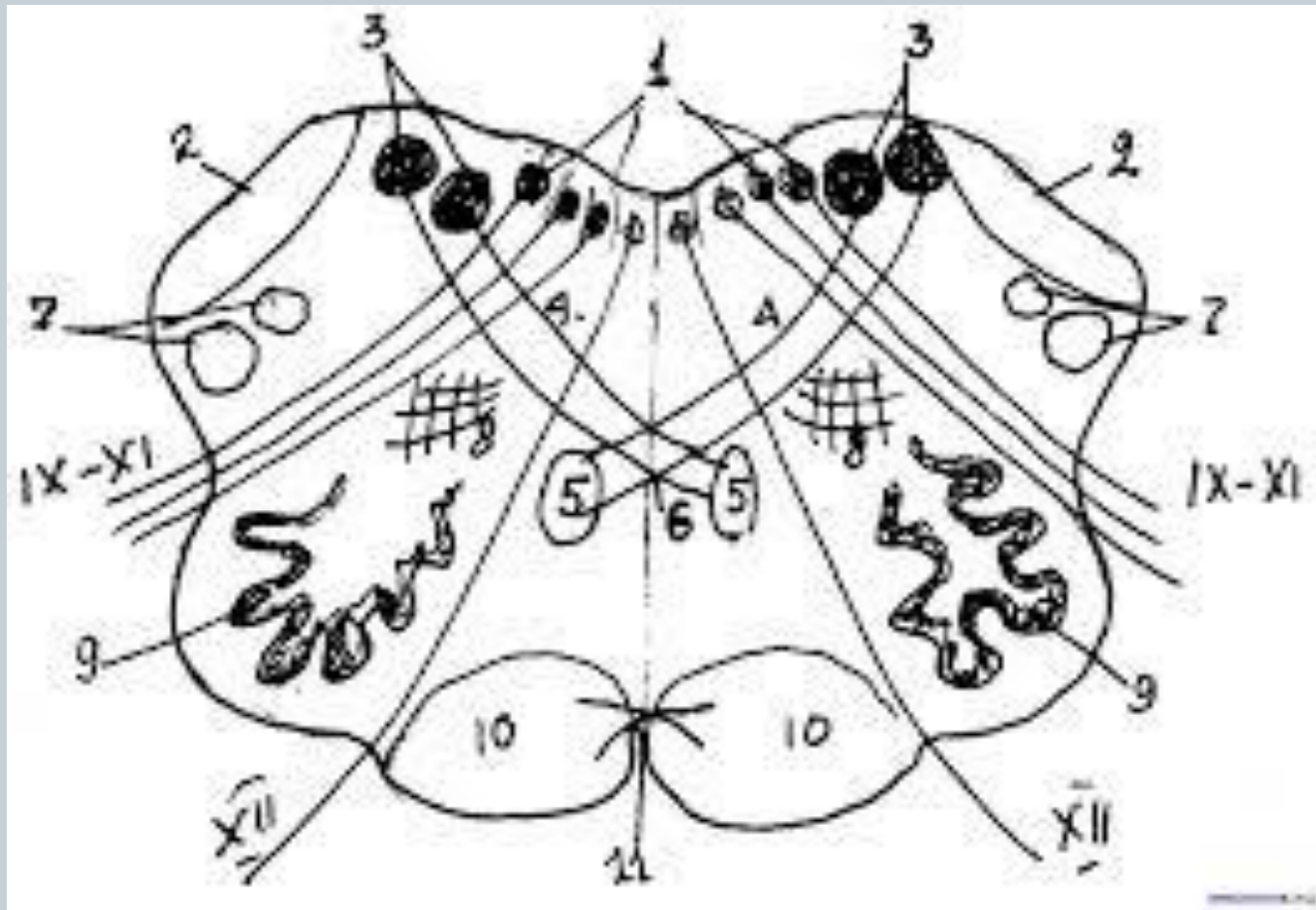


Внутреннее строение мозгового ствола

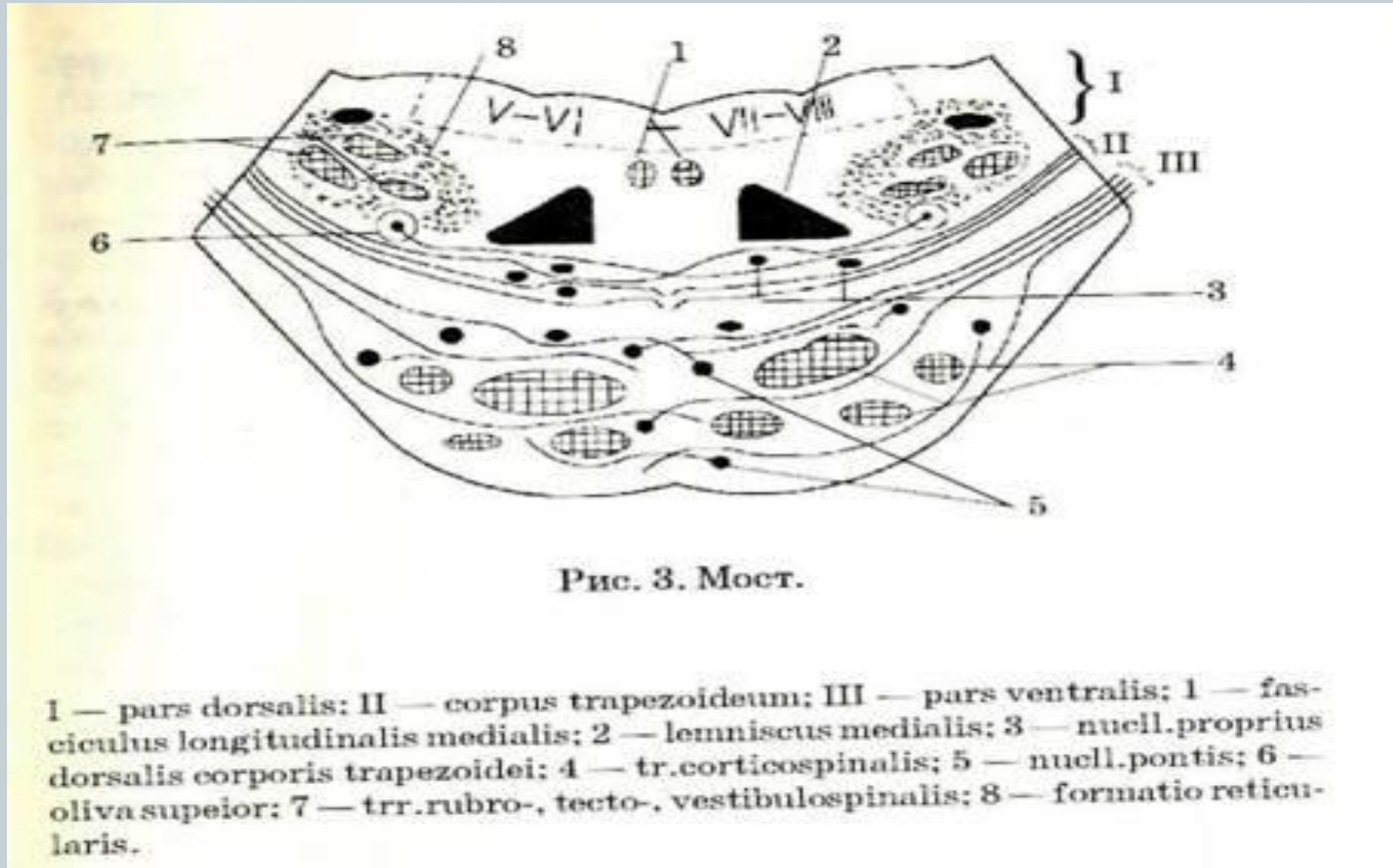
- Серое вещество в виде ядер;
 - Белое вещество разделяет ядра, а также расположена на периферии.
- ❖ Ядра мозгового ствола три группы:
- ядра черепно-мозговых нервов;
 - собственные ядра;
 - ядра ретикулярной формации.



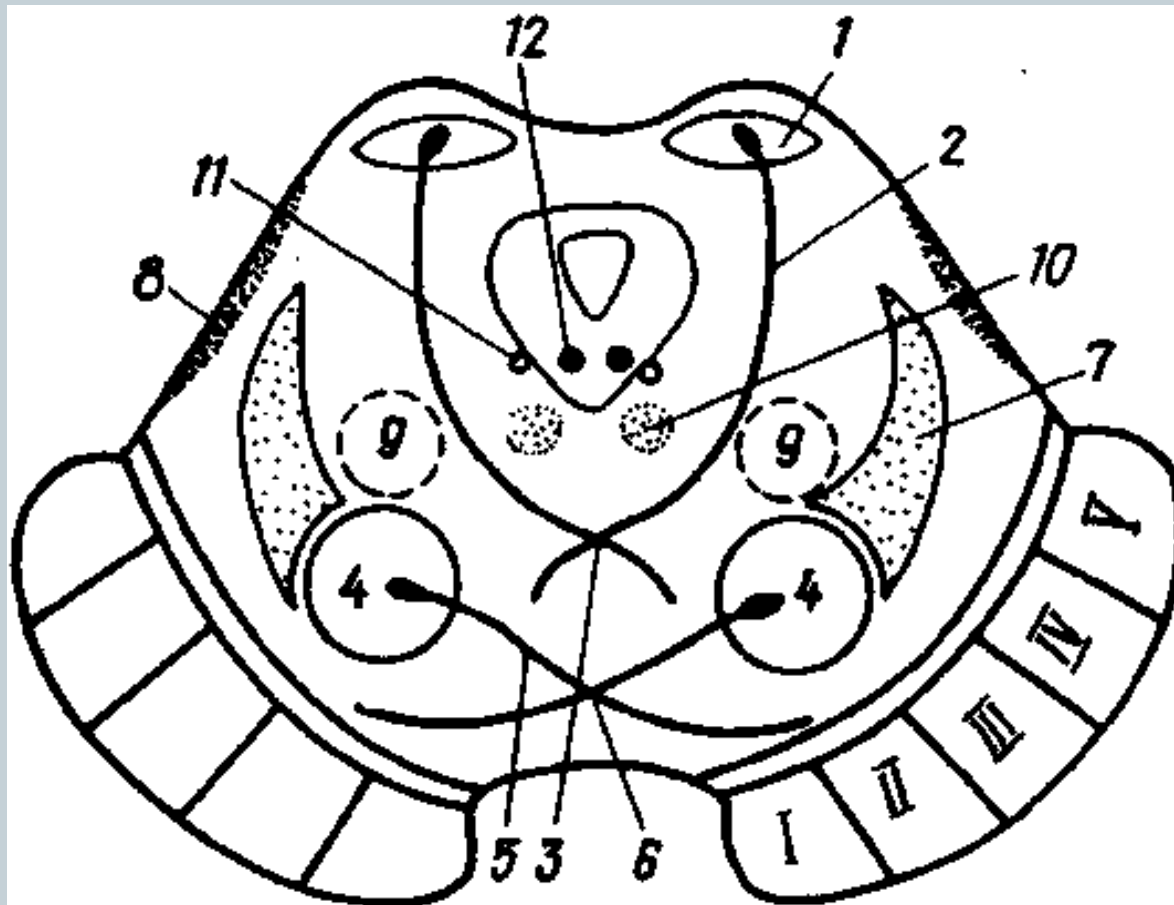
Внутреннее строение продолговатого мозга



Внутреннее строение моста



Внутреннее строение среднего мозга



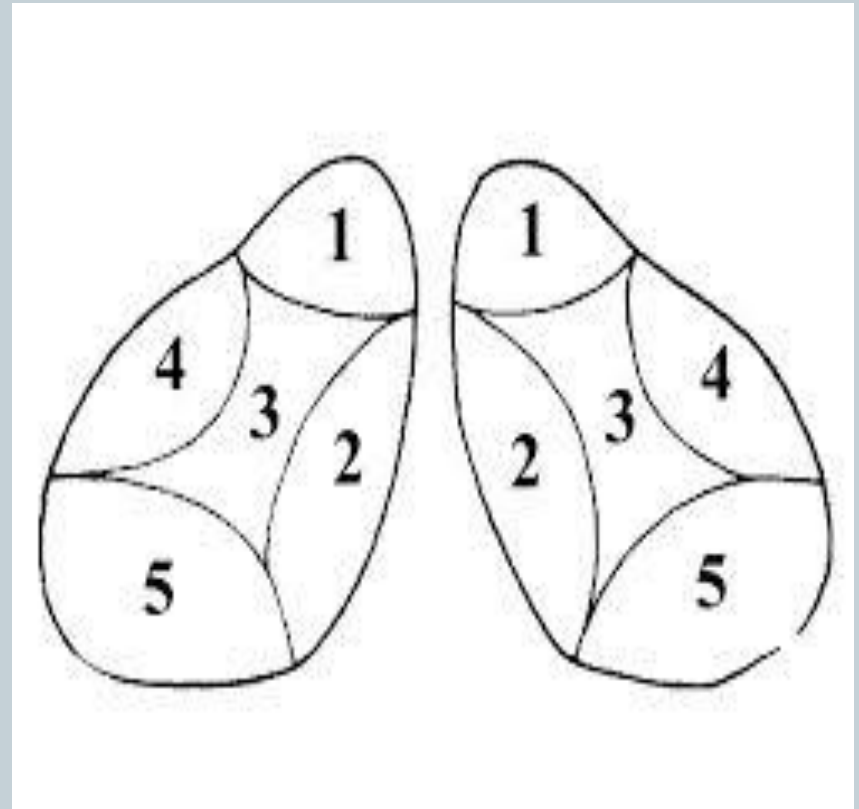
Внутреннее строение таламуса

- Прослойками белого вещества разделен на многочисленные ядра.

❖ Пять групп:

1) передняя группа
(обонятельные);

2) задняя группа
(зрительные):
- латеральные;
- медиальные;
- нижние.



Внутреннее строение таламуса

3) латеральная группа
(чувствительные)

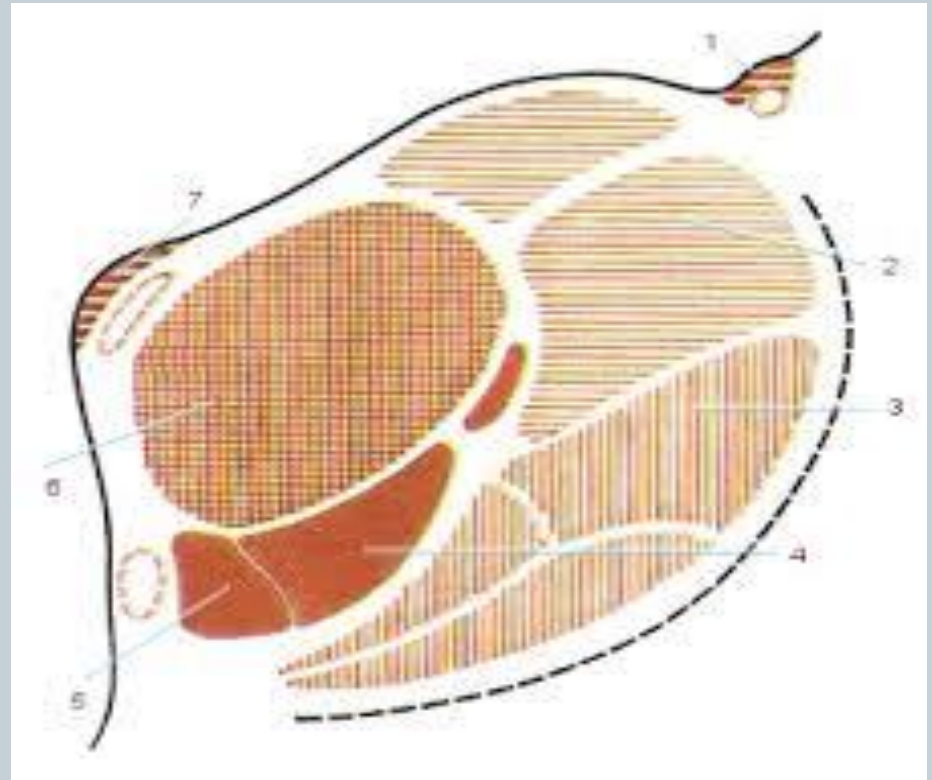
подгруппы:

- вентральная;
- латеральная.

4) медиальная группа
(двигательные):

- передние;
- задние;
- латеральные.

5) центральная группа
(ретикулярные).



Внутреннее строение гипоталамуса

➤ Морфологически - около 50 пар ядер, имеющие свою специфическую функцию.

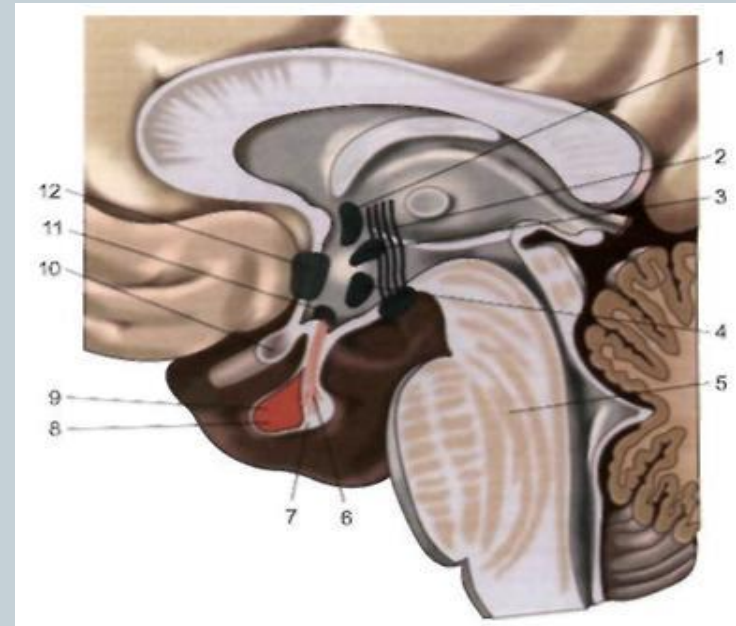
➤ Топографически, ядра объединены в 5 групп:

1) преоптическая группа:

- медиальные;
- латеральные ядра.

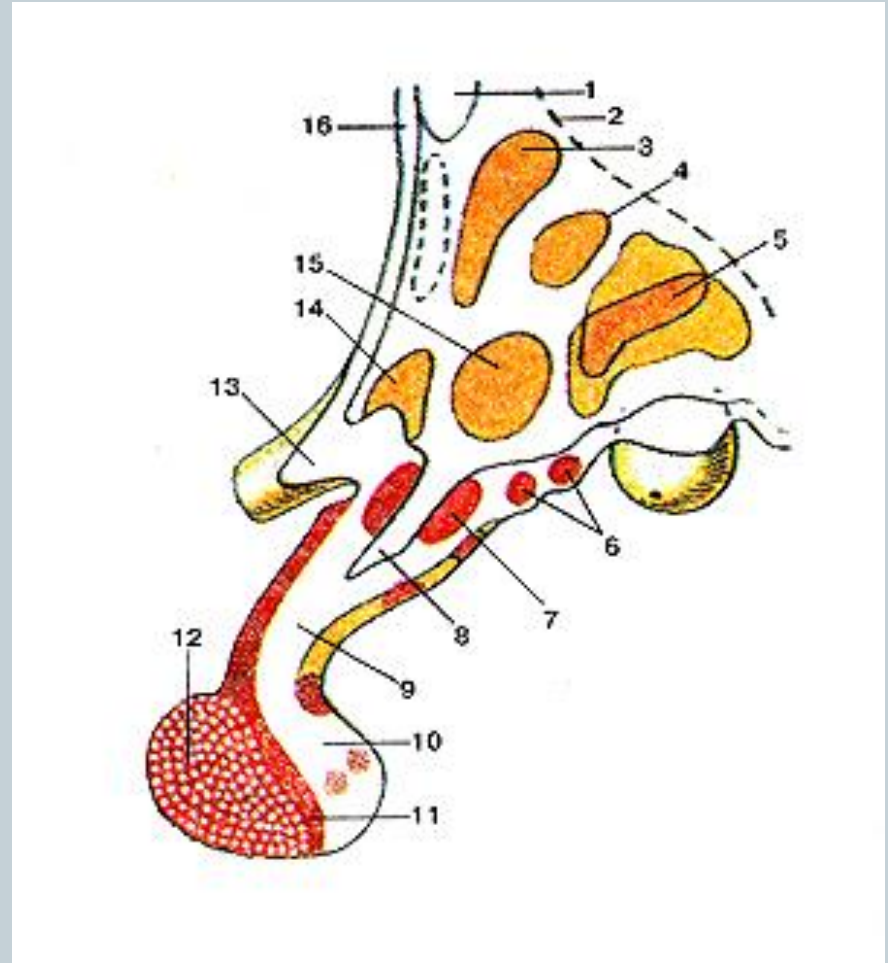
2) передняя группа:

- супраоптические;
- паравентрикулярные ядра.



Внутреннее строение гипоталамуса

- 3) средняя группа
- нижнемедиальное;
 - верхнемедиальное ядро.
- 4) наружная группа
- латеральное гипоталамическое поле;
 - серобугорные ядра.
- 5) задняя группа
- медиальные ядра сосцевидных тел;
 - латеральные ядра сосцевидных тел;
 - заднее гипоталамическое ядро.



Белое вещество мозгового ствола

➤ Состоит из нервных волокон:

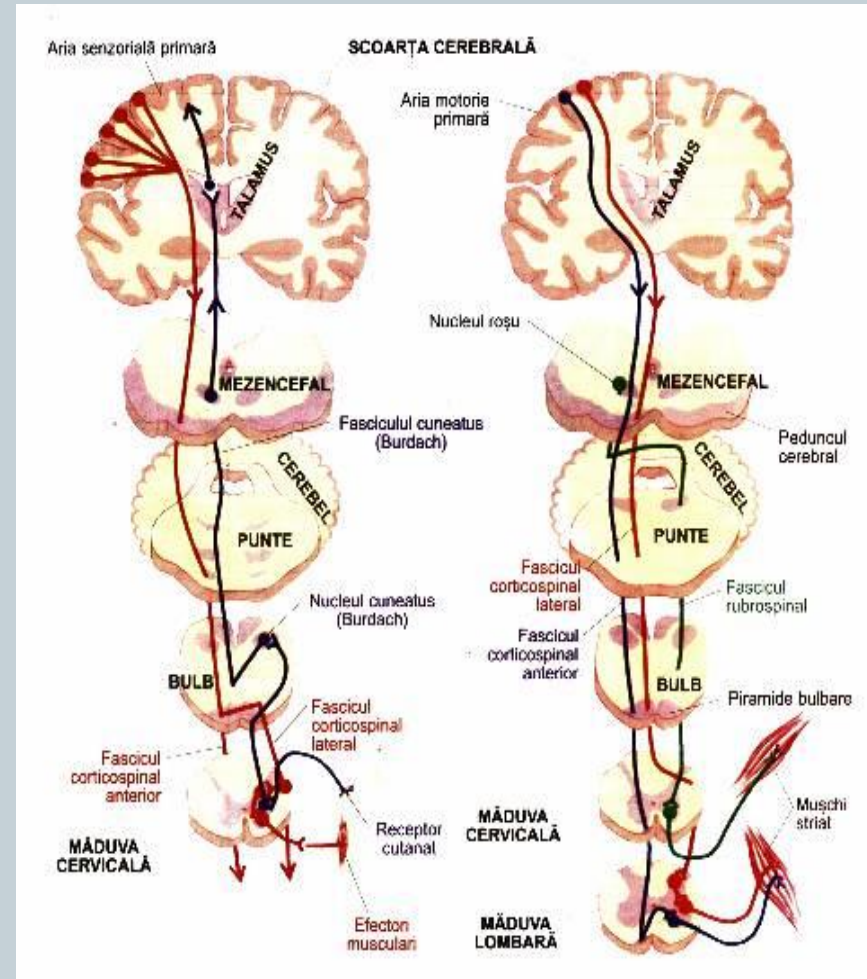
- нисходящие;
- восходящие;
- ассоциативные;
- мозжечковые.

➤ Нисходящие волокна :

- берут начало из коры и от ядер мозгового ствола.

➤ Восходящие волокна:

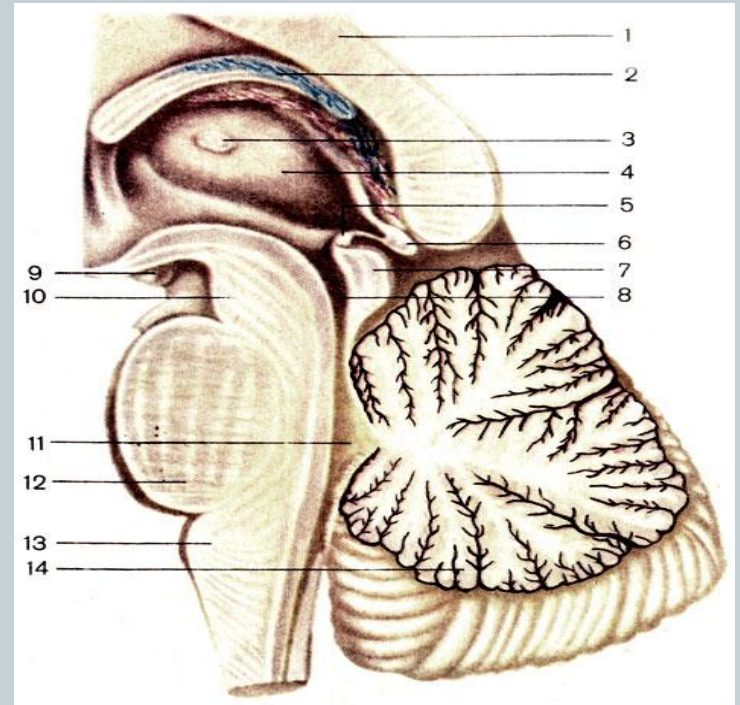
- волокна медиальной петли
- спинно-мозжечковые;
- спинно-таламические.



Белое вещество мозгового ствола

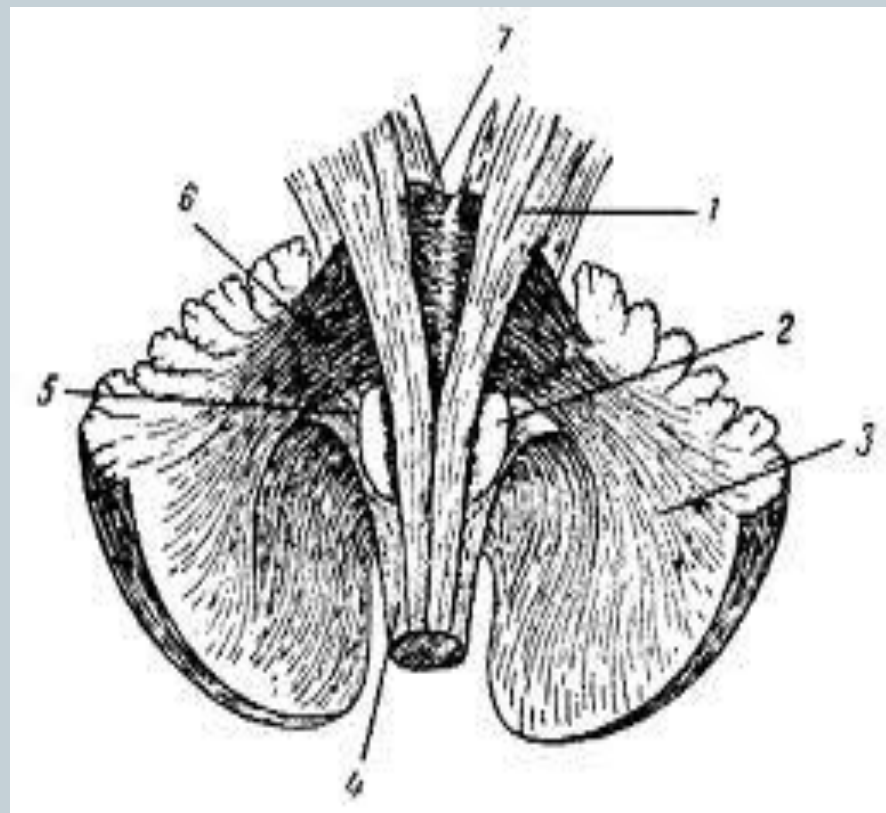
- **Ассоциативные волокна:**
 - покрышечно-центральный пучок;
 - продольный медиальный пучок;
 - продольный дорсальный пучок.

- **Мозжечковые волокна :**
 - соединяют мозговой ствол с мозжечком и входят в состав мозжечковых ножек.



Функции продолговатого мозга

- Проводниковая
 - Рефлекторная
-
- Проводниковая функция:
 - Через продолговатый мозг проходят восходящие и нисходящие нервные пути, соединяющие головной и спинной мозг

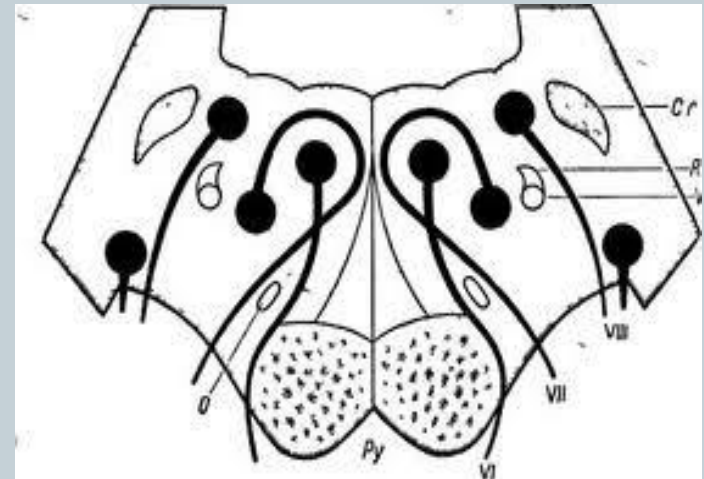


Рефлекторная функция продолговатого мозга

- В продолговатом мозге располагаются центры многих важнейших для жизни человека рефлексов:
 - дыхательный центр (центр вдоха и выдоха);
 - сосудодвигательный центр (поддерживает оптимальный просвет артериальных сосудов, обеспечивая нормальное давление крови);
 - центр сердечной деятельности;
 - центры врожденных пищевых рефлексов (глотания, сосания, отделения пищеварительных соков);
 - центры защитных рефлексов (кашля, чихания, мигания, слезоотделения, рвоты).

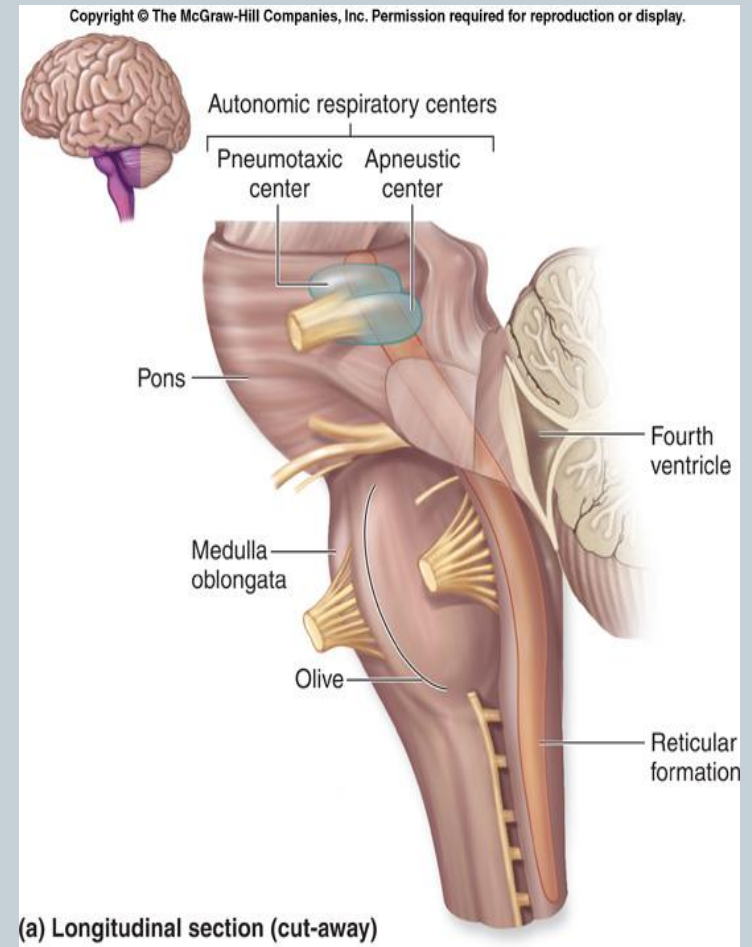
Функции моста

- Проводниковая
 - Рефлекторная
- В этом отделе располагаются центры, управляющие деятельностью мимических, жевательных и одной из глазодвигательных мышц.
 - В мост поступают нервные импульсы от рецепторов органов чувств, расположенных на голове:
 - от языка (вкусовая чувствительность);
 - внутреннего уха (слуховая чувствительность и равновесие);
 - кожи.



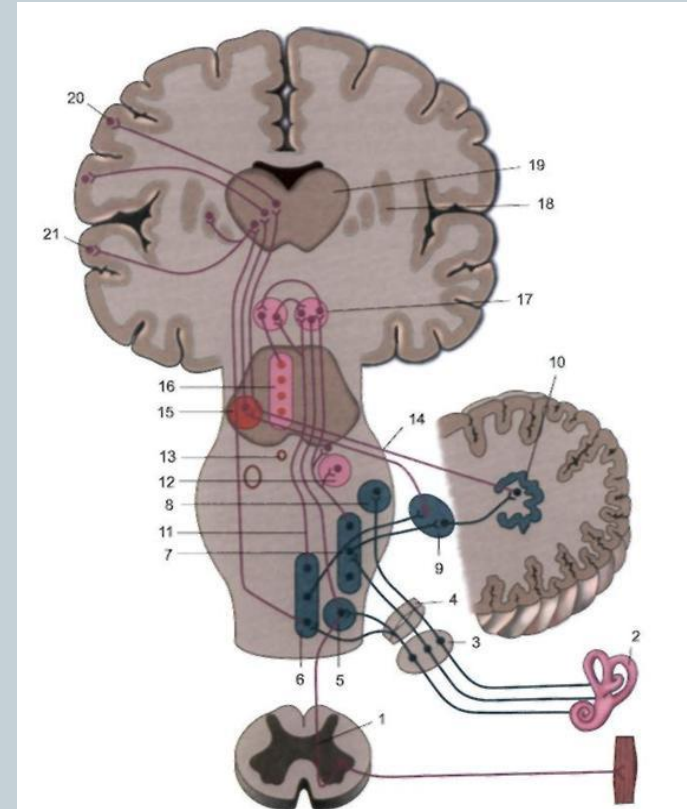
Функции моста

- Ретикулярная формация моста влияет на кору мозга, вызывая ее активацию или торможение.
- В ретикулярной формации моста находятся две группы ядер, которые относятся к общему респираторному центру.
 - Одна группа - активирует центр вдоха продолговатого мозга,
 - Другая - центр выдоха.



Функции среднего мозга

- Является центром ориентировочных зрительных и слуховых рефлексов (поворачивание головы в сторону резкого, сильного звука или яркой вспышки света);
 - Участвует в поддержании тонуса скелетных мышц и координации движений;
 - В нем вырабатывается серотонин - важный фактор, вызывающий сон.
- ❖ При повреждении среднего мозга падает тонус и нарушается координация и скорость движений, человек может потерять способность ко сну.



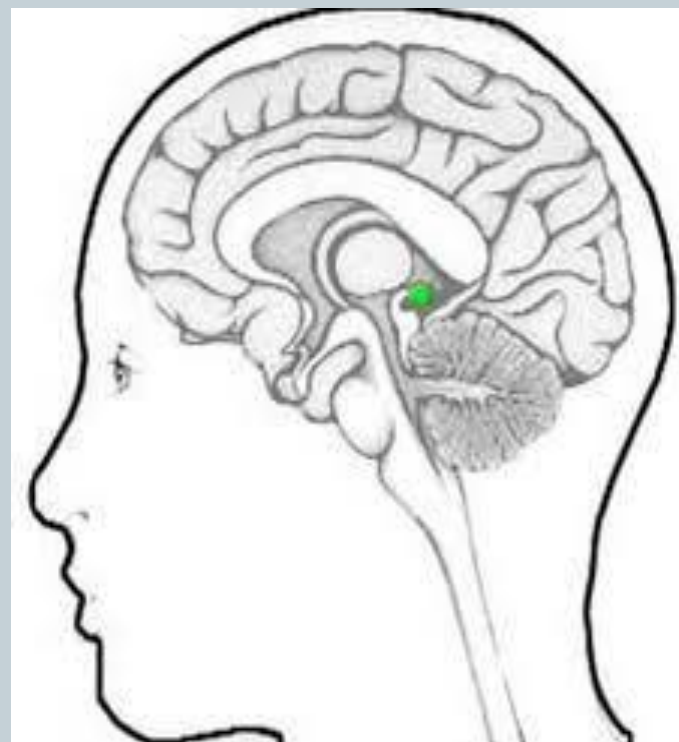
Функции промежуточного мозга

□ Таламус

- В нем поступают все чувствительные пути от внешних и внутренних рецепторов организма (за исключением обонятельного);
- Нервный импульс перерабатывается и проводится в большие полушария;

□ Эпиталамус

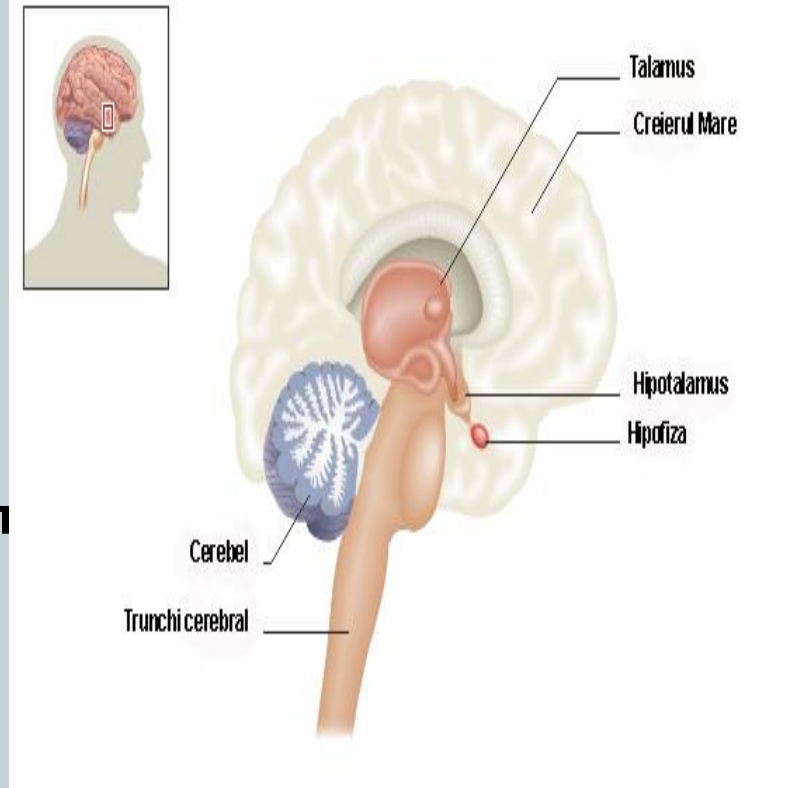
- Участвует в регуляции процессов, протекающих в организме в виде суточных ритмов (сон, бодрствование) за счет выработки серотонина и мелатонина эпифизом.



Функции промежуточного мозга

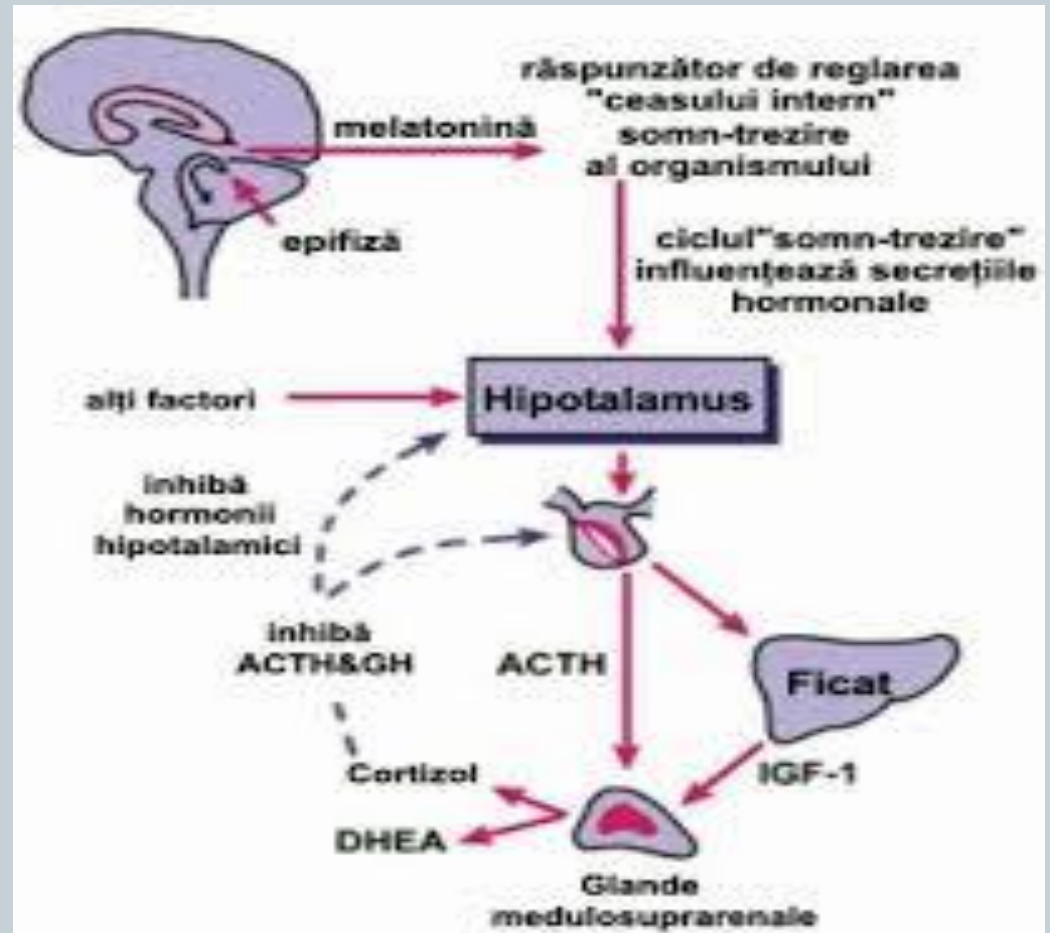
□ Гипоталамус

- Является главным подкорковым центром регуляции вегетативных функций организма;
- В нем находятся центры
 - терморегуляции;
 - чувства насыщения и голода;
 - жажды;
 - удовольствия.
- Гипоталамус вырабатывает нейросекреты, которые усиливают или уменьшают выработку гормонов аденогипофиза:
 - либерины усиливают;
 - статины уменьшают.



Гипоталамо-гипофизарная система

- ❖ Центр объединения нервной и гуморальной регуляции функций организма.

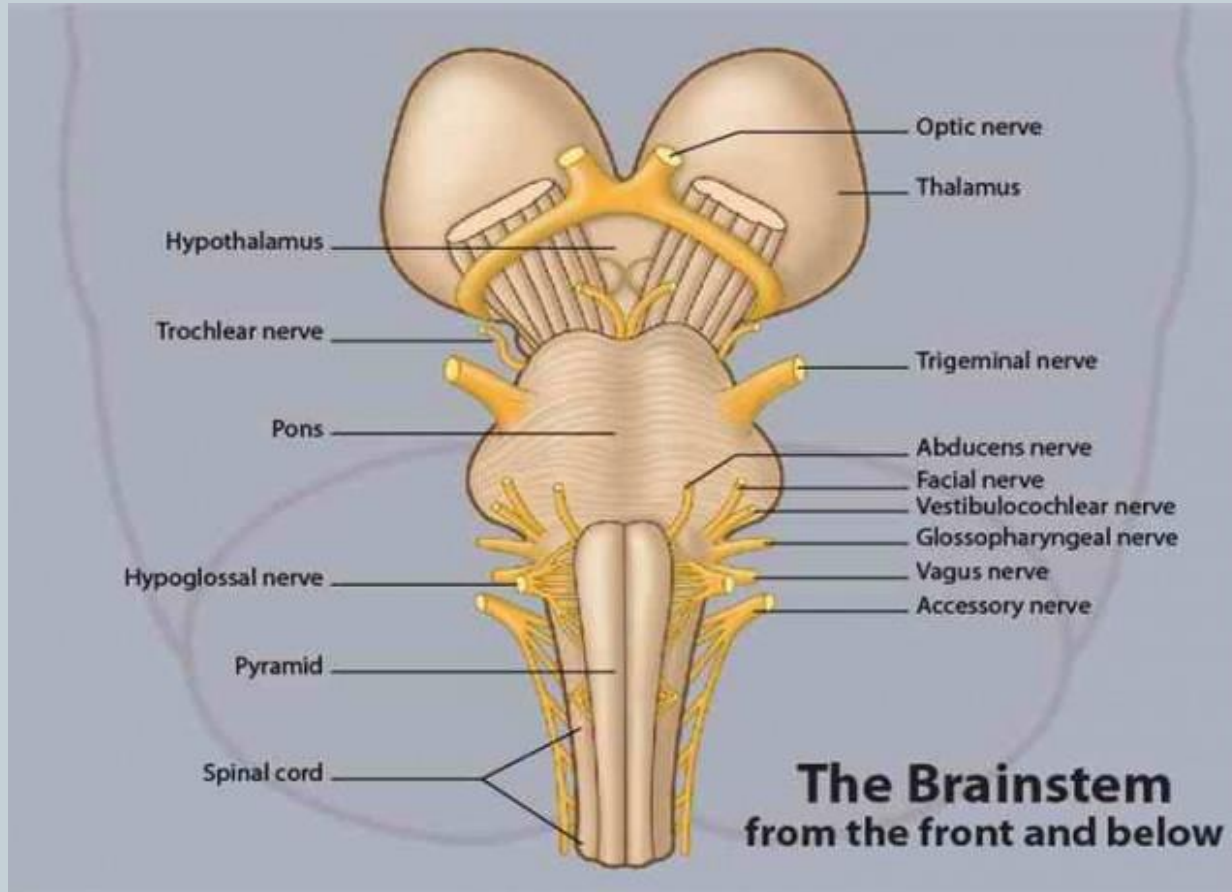


- ❖ При повреждение таламуса уменьшается или полностью исчезает осознанное восприятие разных видов чувствительности.

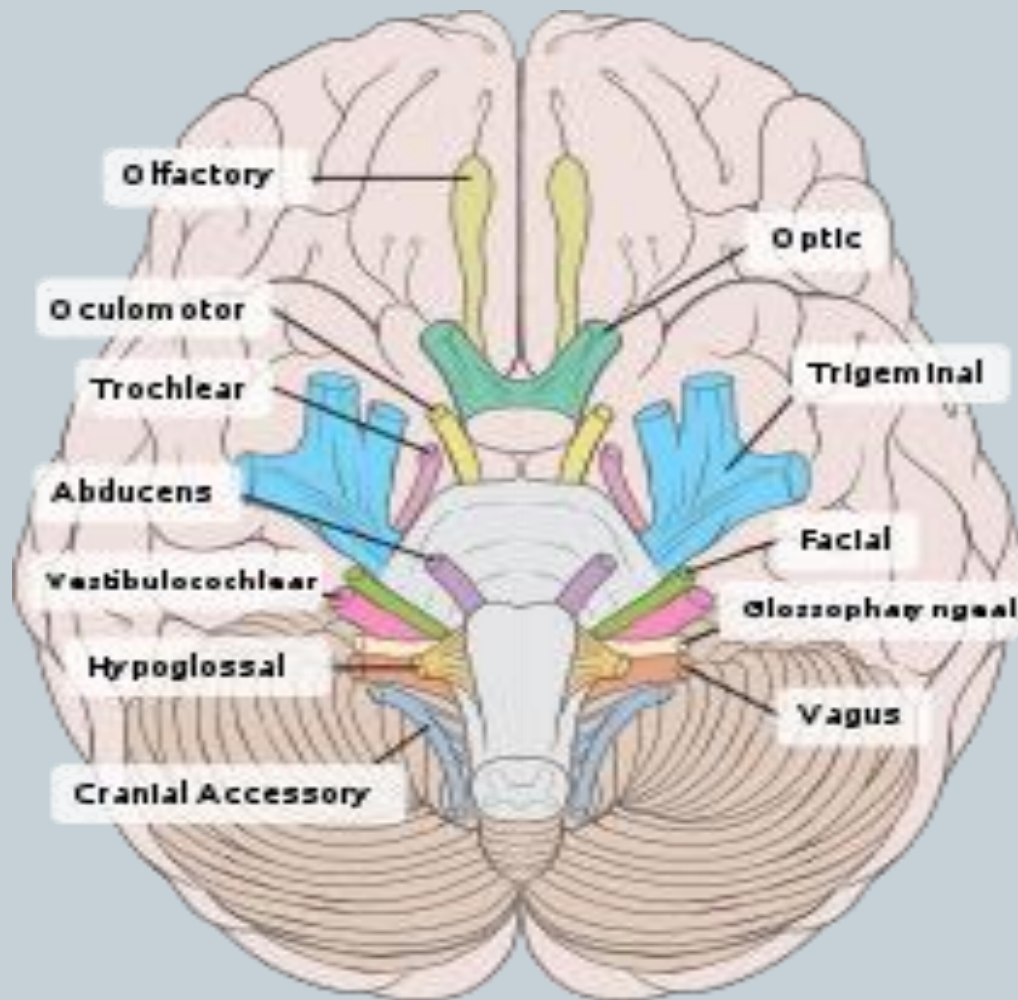
- ❖ Поражение гипоталамуса приводит к тяжелейшим эндокринным и вегетативным расстройствам:
 - снижение или повышение кровяного давления;
 - урежение или учащение сердечного ритма;
 - затруднения дыхания;
 - нарушение перистальтики кишечника;
 - нарушение терморегуляции;
 - изменения в составе крови и др.

Черепномозговые нервы

- 12 пар и все за исключением первых 2-х принадлежат мозговому стволу.

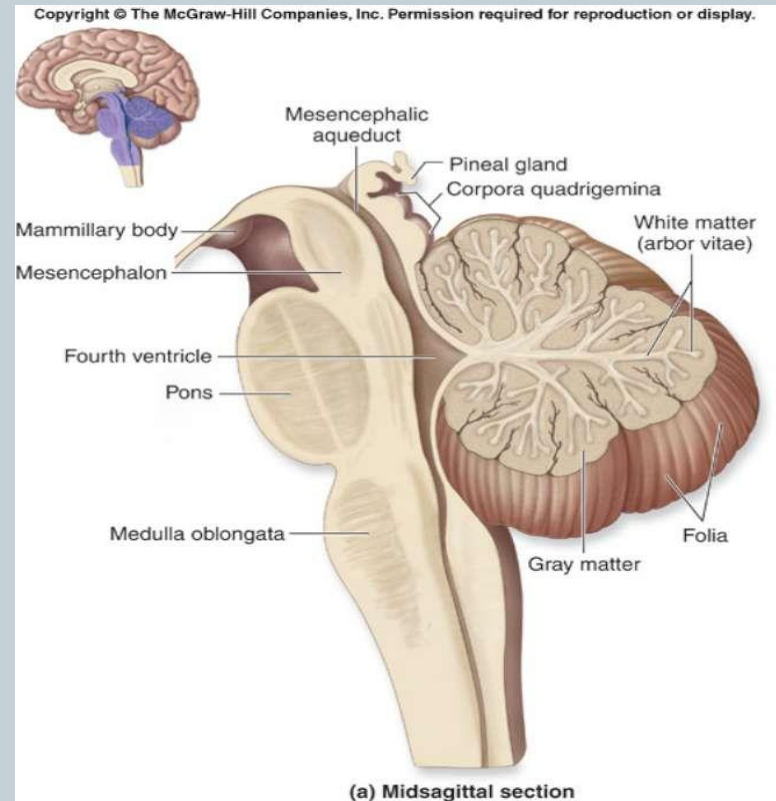


Черепномозговые нервы



Мозжечок

- Расположен в задней черепной ямке;
- Кпереди - мост и продолговатый мозг;
- Выше - затылочные доли полушарий головного мозга;
- Различают:
 - верхнюю и нижнюю поверхности;
 - передний и задний края.
- Состоит из 2-х полушарий и червя;
- Имеет 3 пары ножек;
(верхние, средние, нижние)



Мозжечок

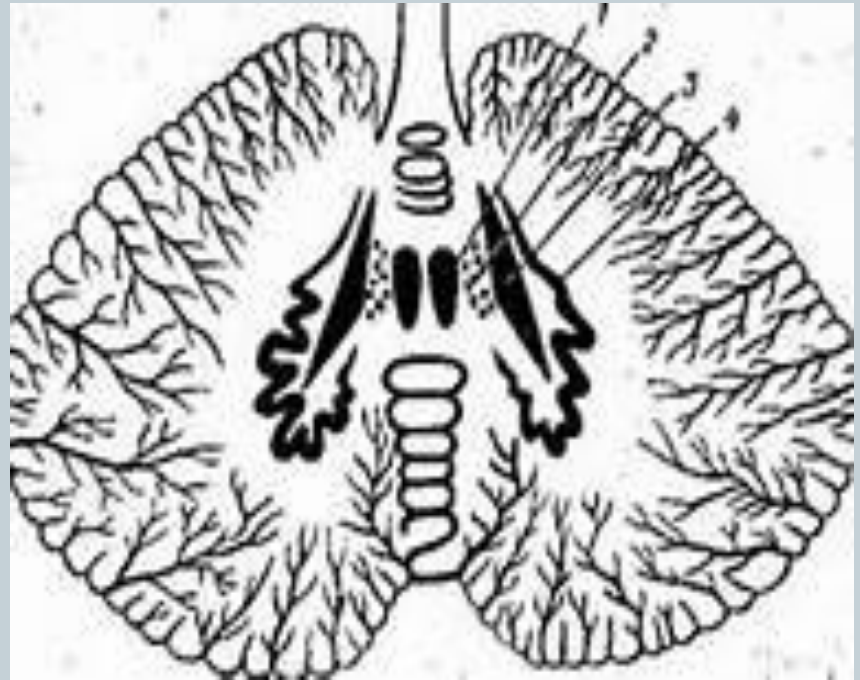
- Глубокие борозды делят его на доли; (флоккуломедулярная, передняя, задняя)
- Борозды помельче - на листки;
- Белое вещество внутри;
- Серое вещество (кора) - снаружи;

- Содержит 4 ядра:

- ядро шатра;
- шаровидное;
- пробковидное;
- зубчатое ядро.

- Кора - 3 слоя:

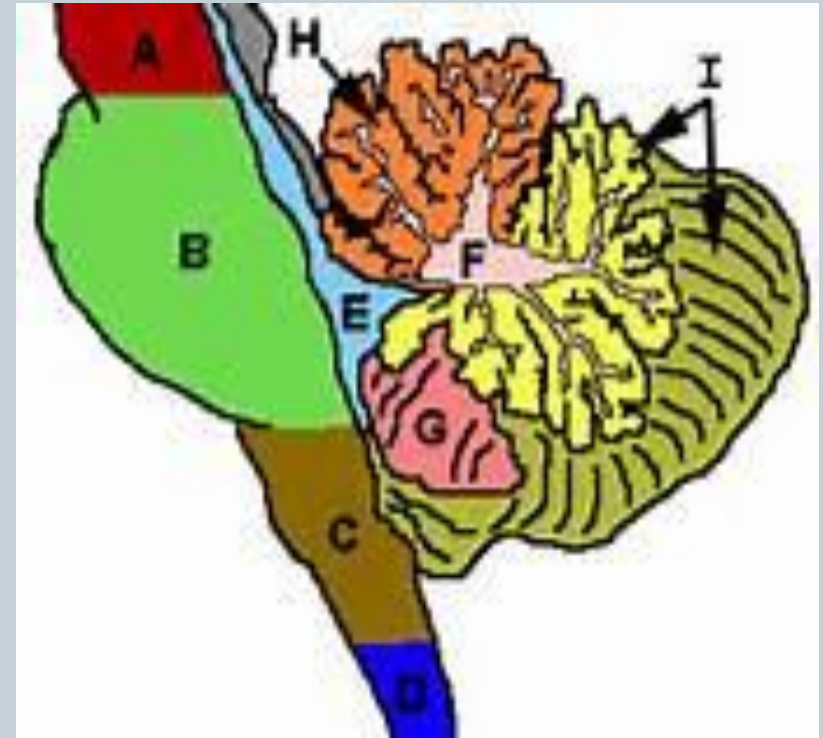
- молекулярный слой;
- клетки Пуркинье (ганглионарный);
- гранулярный.



Филогенез и функции мозжечка

▪ *Arhicerebellum*

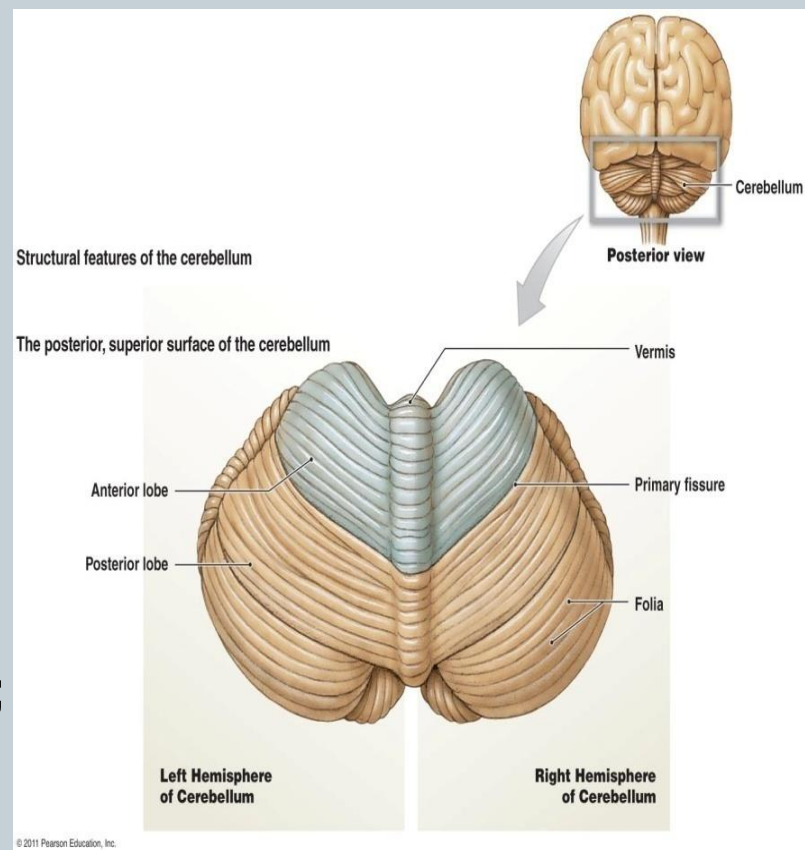
- Флоккуломедулярная доля и ядро шатра;
- Имеет наиболее выраженные связи с вестибулярной системой, что объясняет значение мозжечка в регуляции равновесия.



Филогенез и функции мозжечка

▪ *Paleocerebellum*

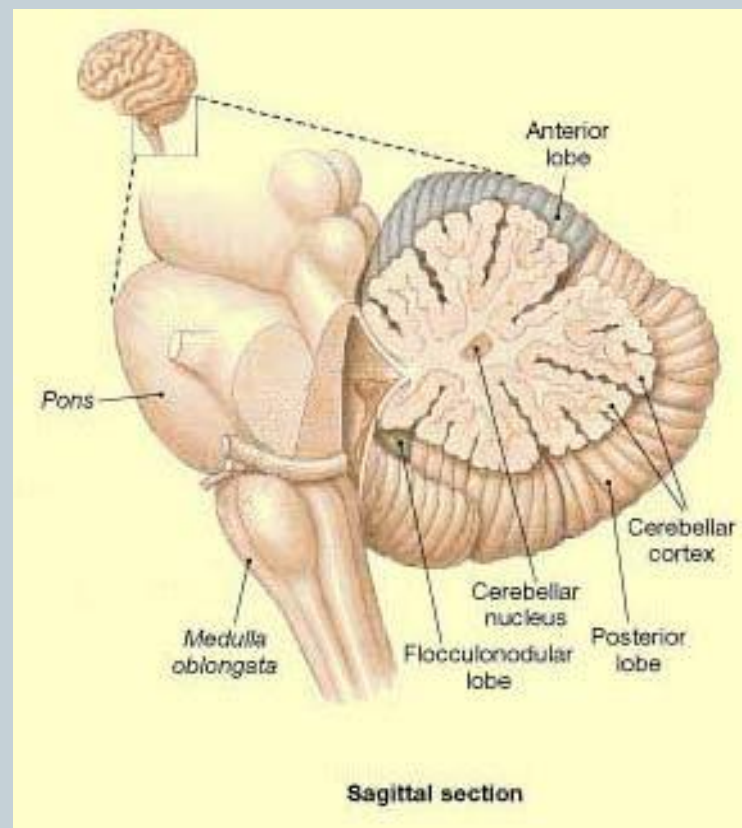
- Состоит из передней доли, пирамиды, языка, шаровидного и пробковидного ядер;
- Получает информацию преимущественно от проприорецептивных систем мышц, сухожилий, надкостницы, оболочек суставов;
- Участвует в координации произвольных движений.



Филогенез и функции мозжечка

▪ *Neocerebellum*

- Состоит из задней доли и зубчатого ядра;
- Получает информацию от коры, преимущественно по лобно-мосто- мозжечковому пути, от зрительных и слуховых систем;
- Участвует в анализе зрительных и слуховых сигналов и в организации соответствующих реакций движений тела. Управляет работой конечностей.



Мозжечок

- ❖ При поражении мозжечка наблюдаются расстройства двигательных функций
 - Это выражается следующей симптоматикой:
 - *Астения* - снижение силы мышечного сокращения, быстрая утомляемость мышц;
 - *Астазия* - утрата способности к длительному сокращению мышц, что затрудняет стояние, сидение и т.д.;
 - *Дистопия* - произвольное повышение или понижение тонуса мышц;

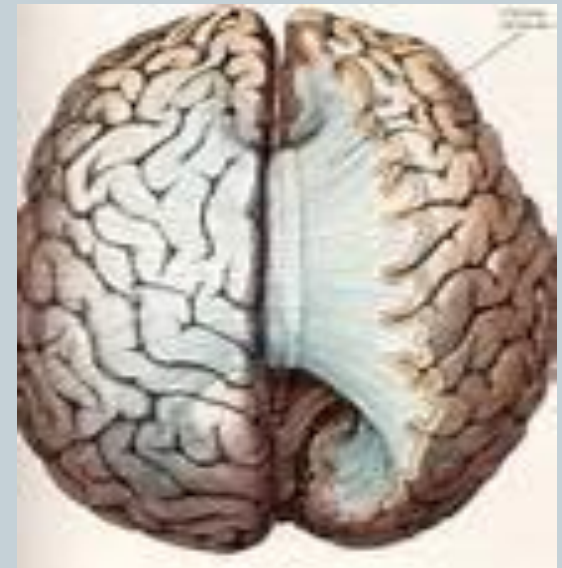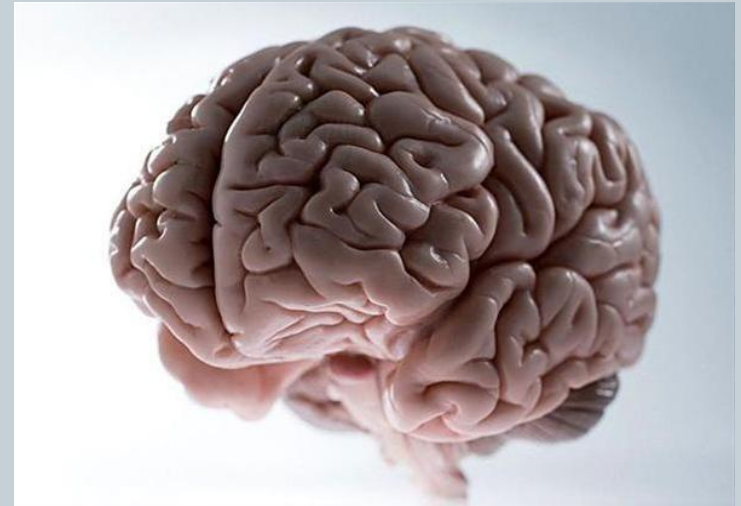Мозжечок

❖ При поражении мозжечка наблюдаются расстройства двигательных функций

- *Тремор* - дрожание пальцев руки, кисти, головы в покое, усиливается при движении;
- *Дисметрия* - расстройство равномерности движений, выражающееся либо в излишнем, либо недостаточном движении.
- Больной пытается взять предмет со стола и пронесит руку за предмет (*гиперметрия*) или недоносит ее до предмета (*гипометрия*);
- *Атаксия* - нарушение координации движений;
- *Дизартрия* - расстройство речевой моторики.

Полушария головного мозга

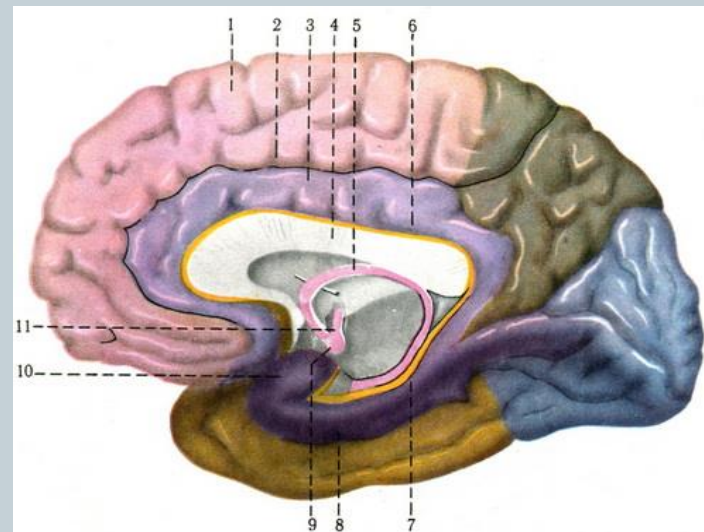
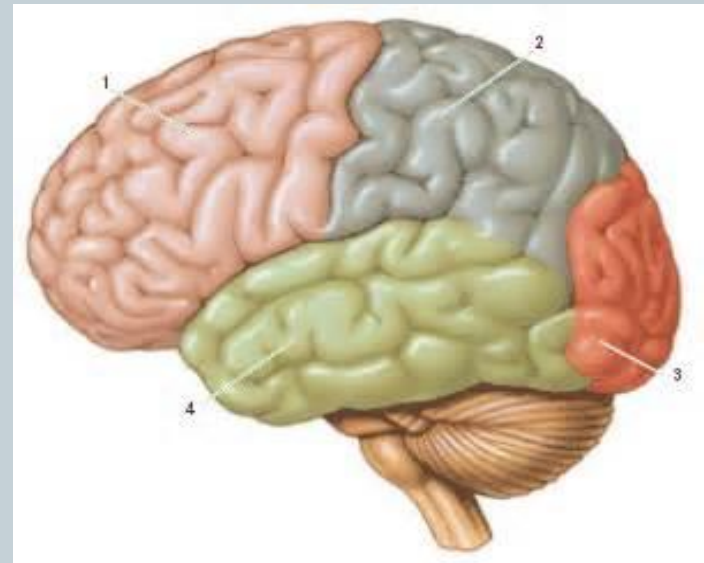
- Составляют около 80% массы головного мозга;
- Имеют овальную форму;
- Разделены между собой глубокой вертикальной щелью;
- Соединяют их:
 - мозолистое тело;
 - спайки мозга;
 - свод.



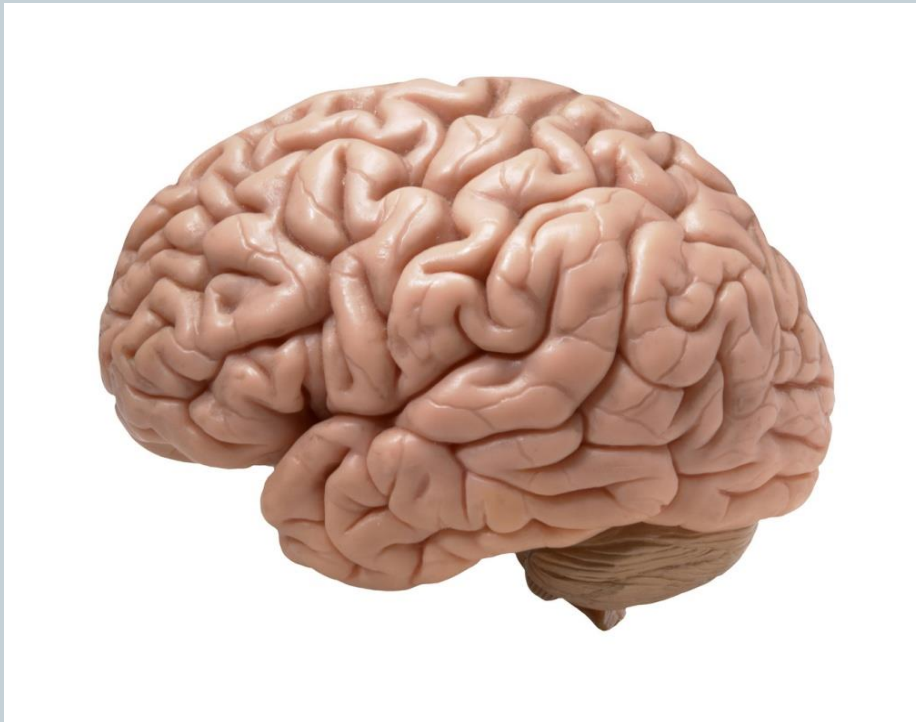
Полушария головного мозга

- Средние размеры:
 - длина – 17 см;
 - ширина – 14 см;
 - высота – 13 см.

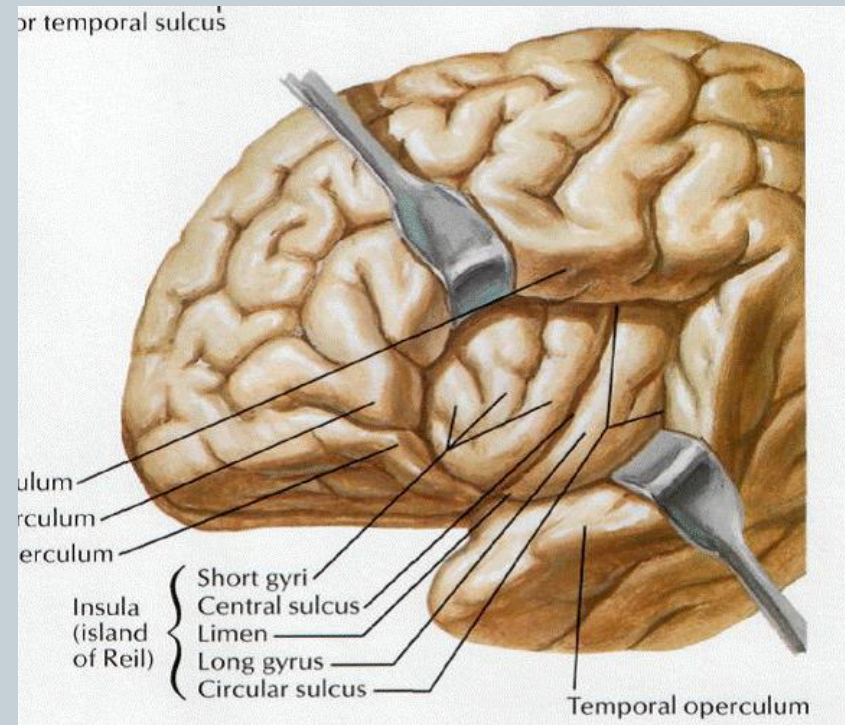
 - у мужчин – 1380 гр;
 - у женщин – 1350 гр.
-
- Имеют :
 - три поверхности;
 - три края;
 - три полюса.



Полушария головного мозга



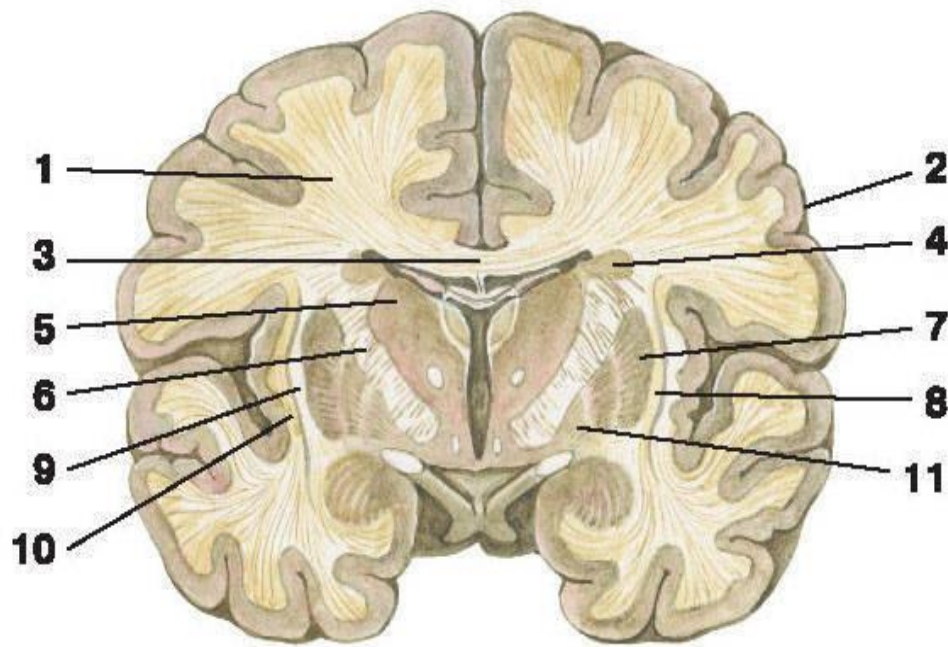
полюса и доли



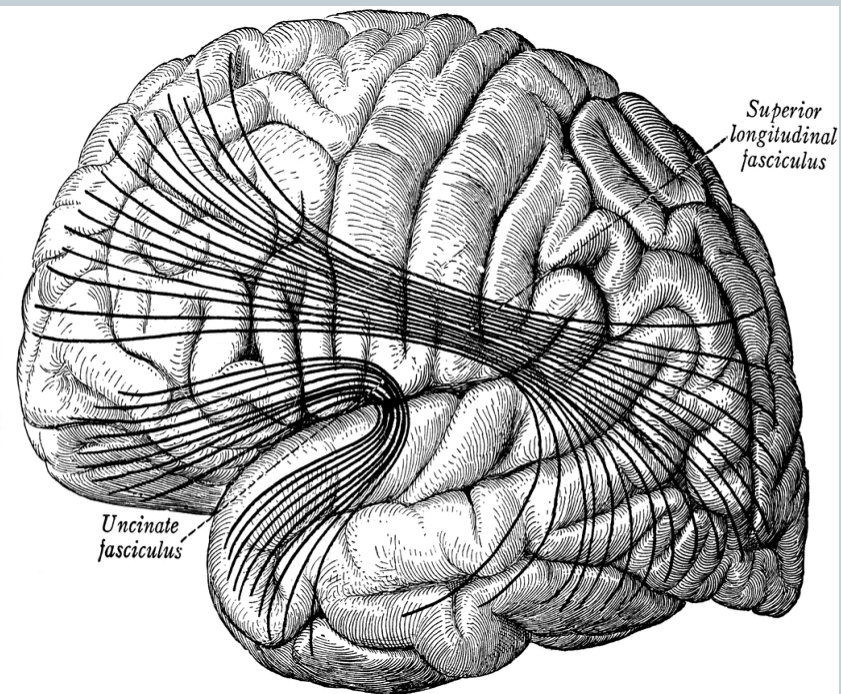
островок

Внутреннее строение полушарий головного мозга

Белое вещество

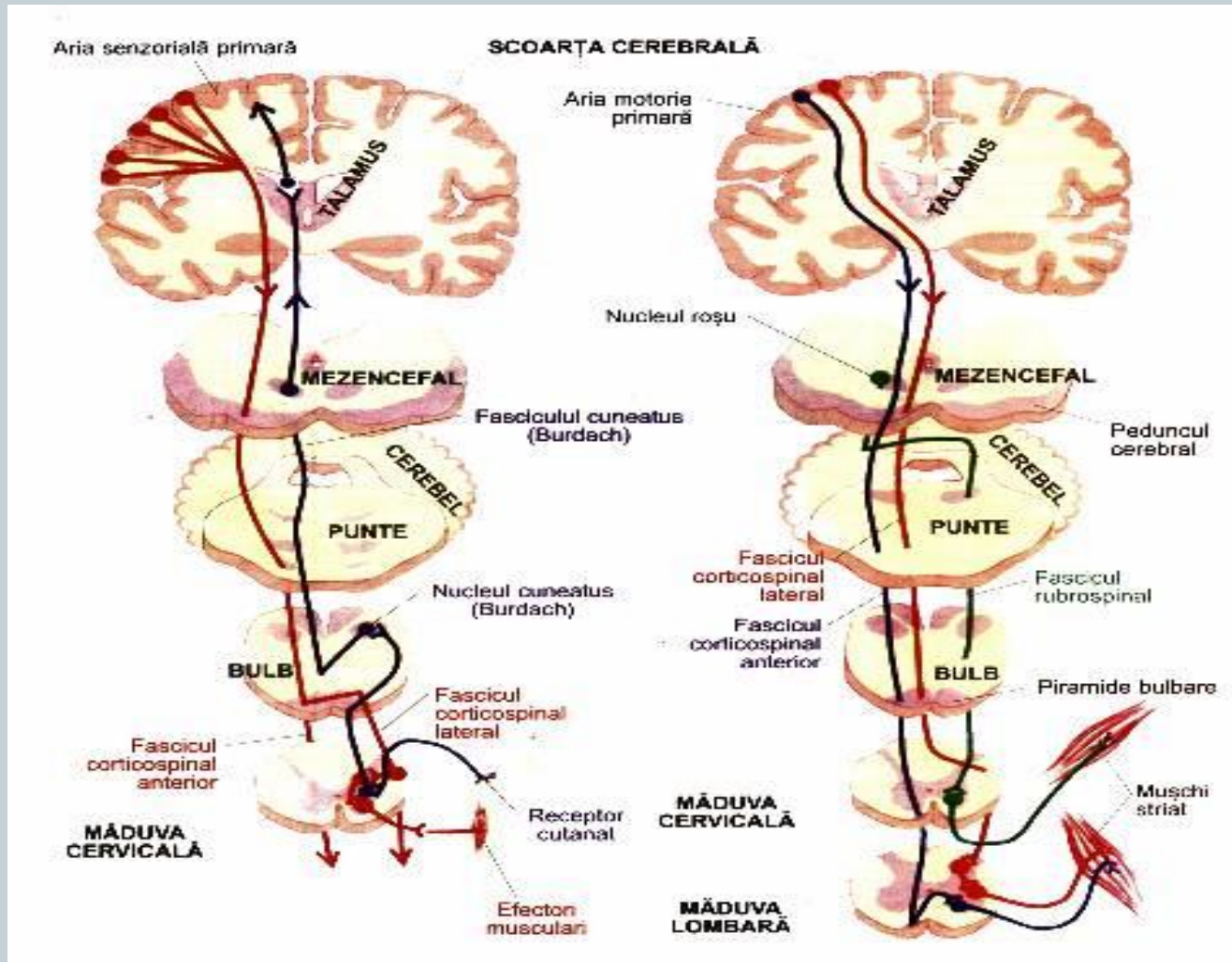


комиссуральные волокна



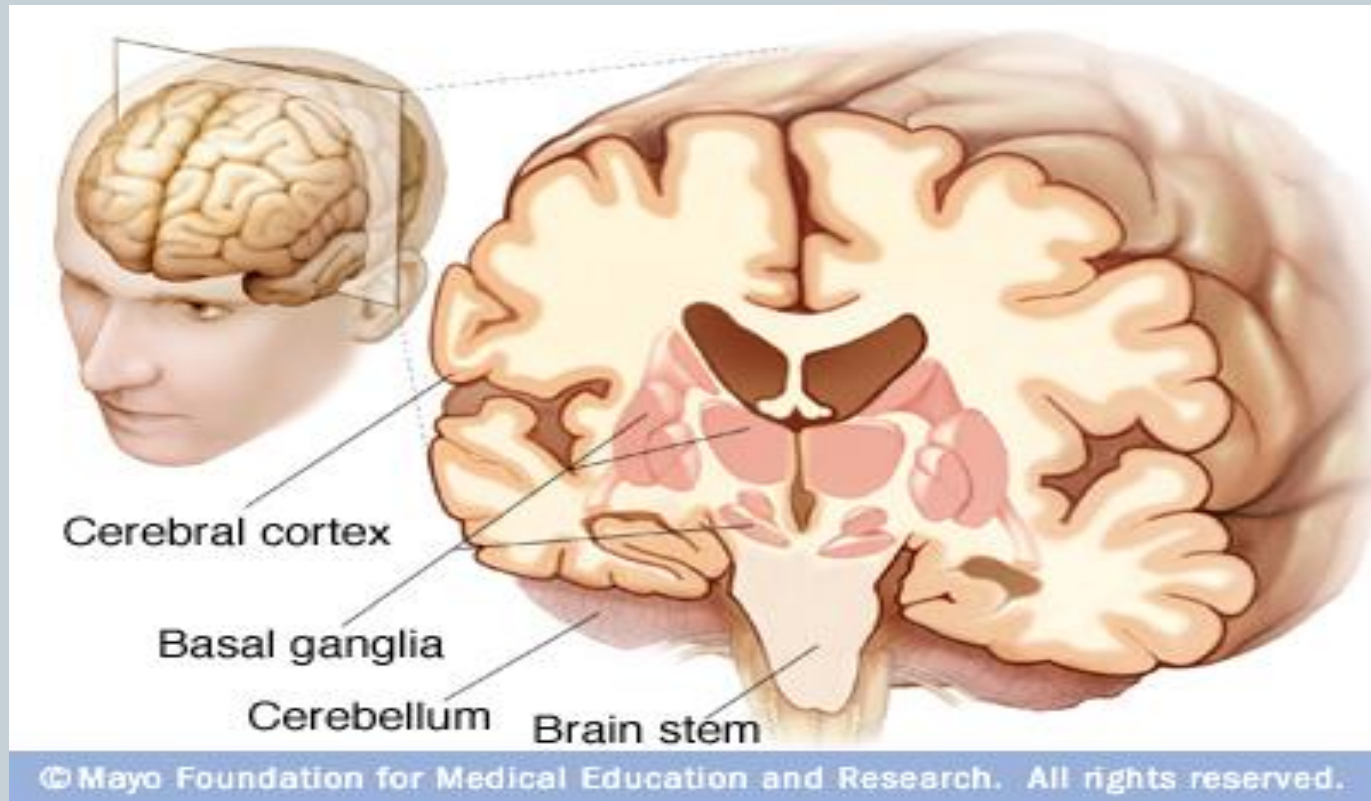
ассоциативные волокна

Белое вещество



проекционные волокна

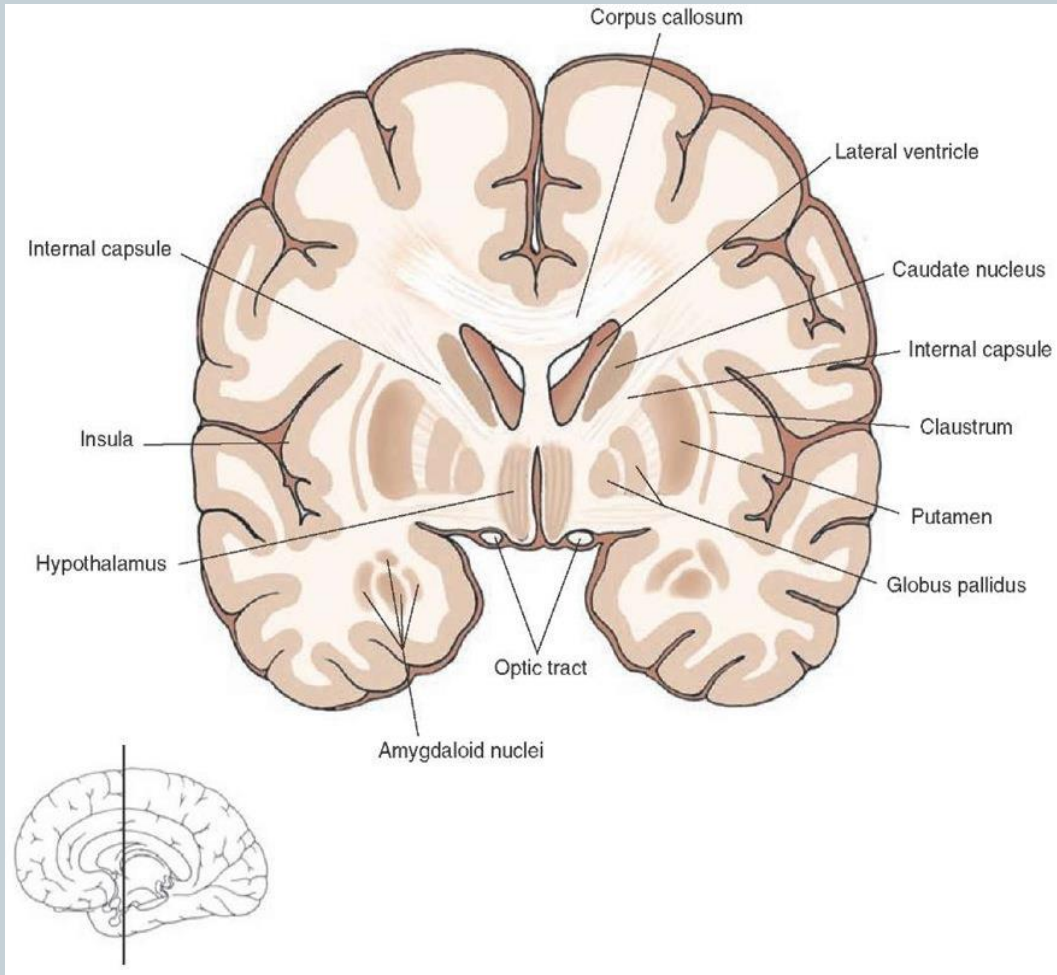
Внутреннее строение полушарий головного мозга



кора

базальные ядра

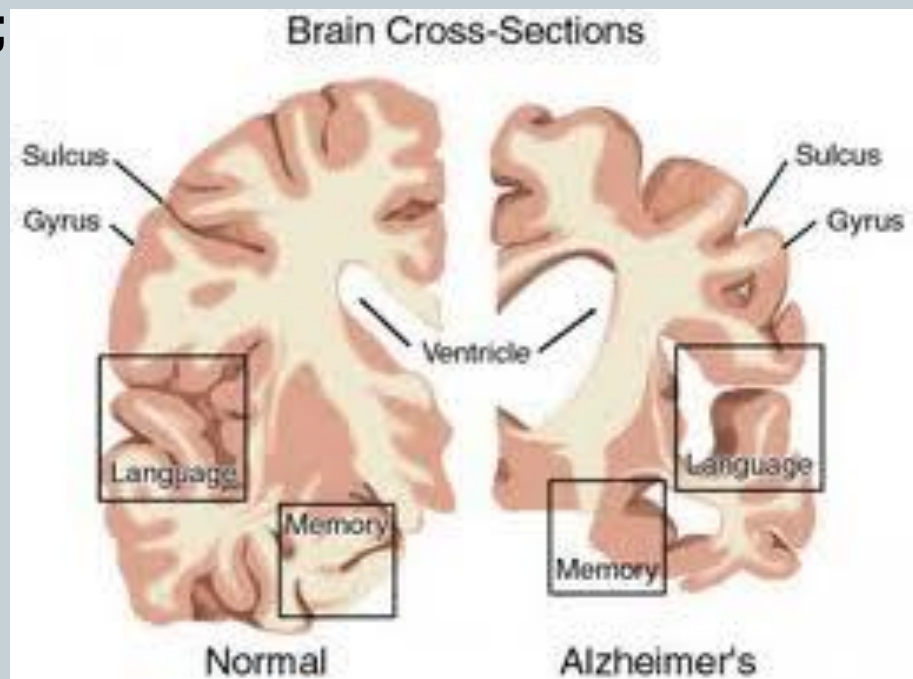
Базальные ядра



- ***nucleus caudatus;***
- ***nucleus lentiformis;***
- ***nucleus claustum;***
- ***nucleus amigdaloideus.***

Кора головного мозга

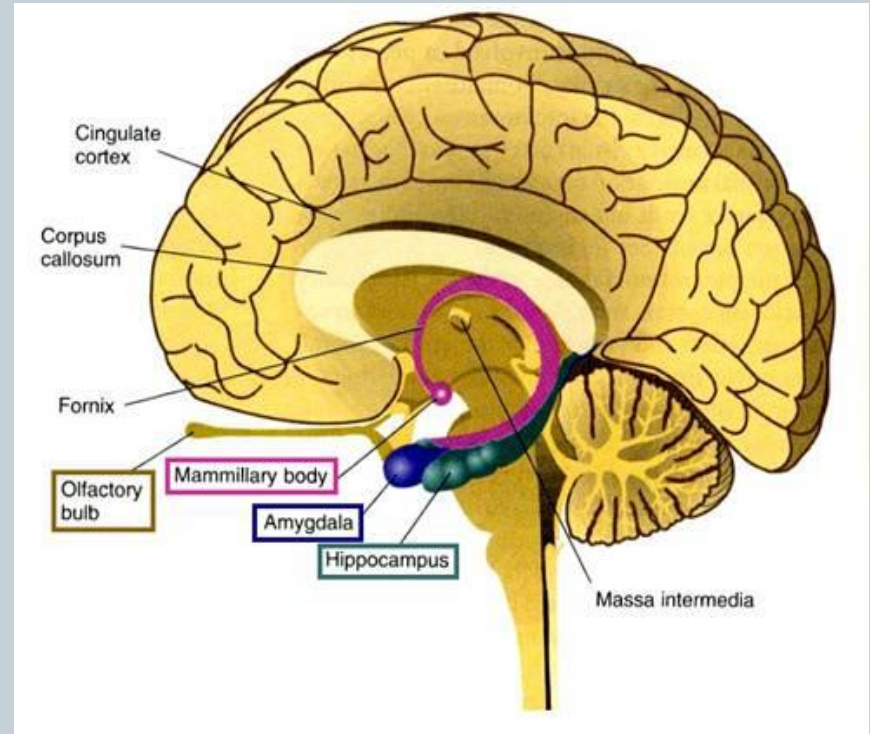
- Покрывает полушария снаружи;
- Имеет площадь в 2200 кв.см;
- Толщина 2-5mm;
- Состоит из 14 млрд. нейронов;
- Нейроны расположены послойно.



Кора головного мозга

□ Филогенез

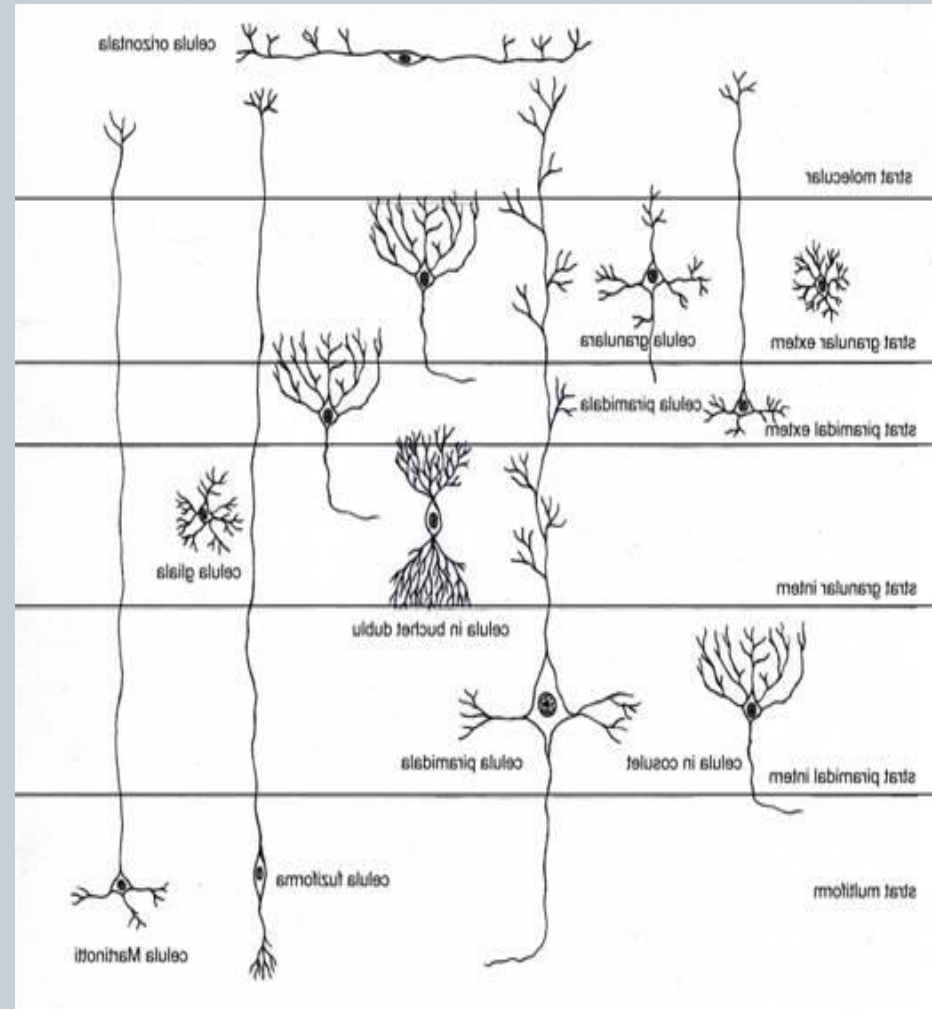
- **Arhicortex (*arhipallium*)**
- гиппокамп;
- **Paleocortex (*paleopallium*)**
- парагиппокампальная извилина.
- **Neocortex (*neopallium*)**
- 90-95% всей площади коры.



Neocortex

➤ 6 слоев:

1. Молекулярный;
2. Наружный гранулярный;
3. Наружный пирамидальный;
4. Внутренний гранулярный;
5. Внутренний пирамидальный;
6. Полиморфный.



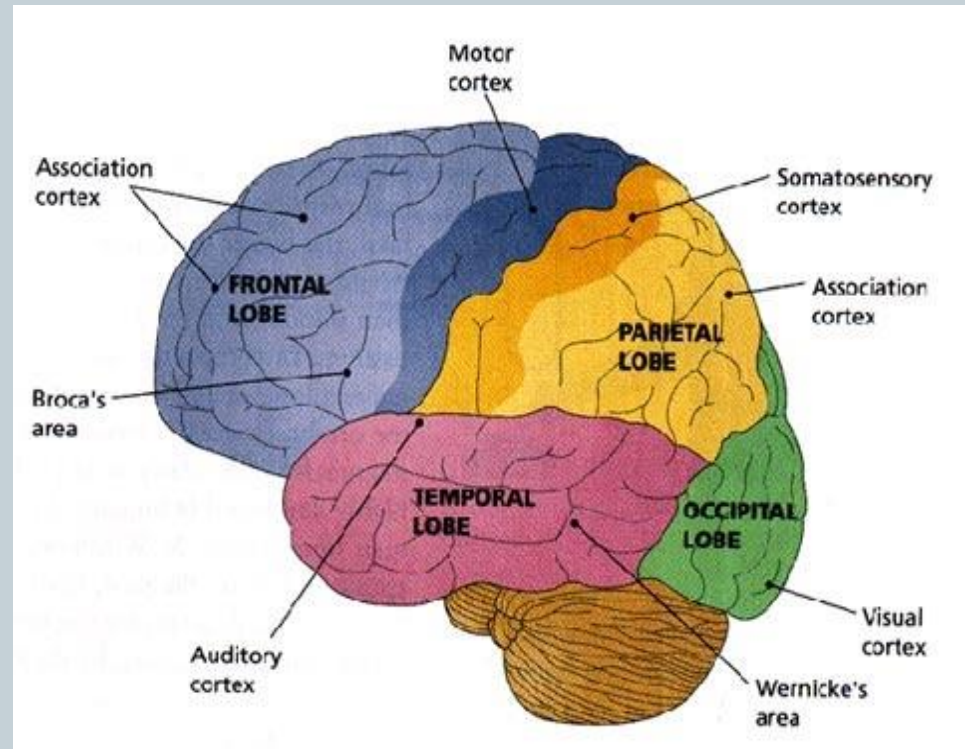
Корковые поля

- Из-за особенности строения и функционального значения отдельных участков коры, были выделены корковые поля.
- Кампбель создал первую карту с 20 полями.
- Бродман (1904) расширил карту до 52 полей.
- Вогт - до 200 полей.
- Самая распространенная это карта Бродмана .
- На уровне полей происходит анализ информации полученной разными путями в кору.

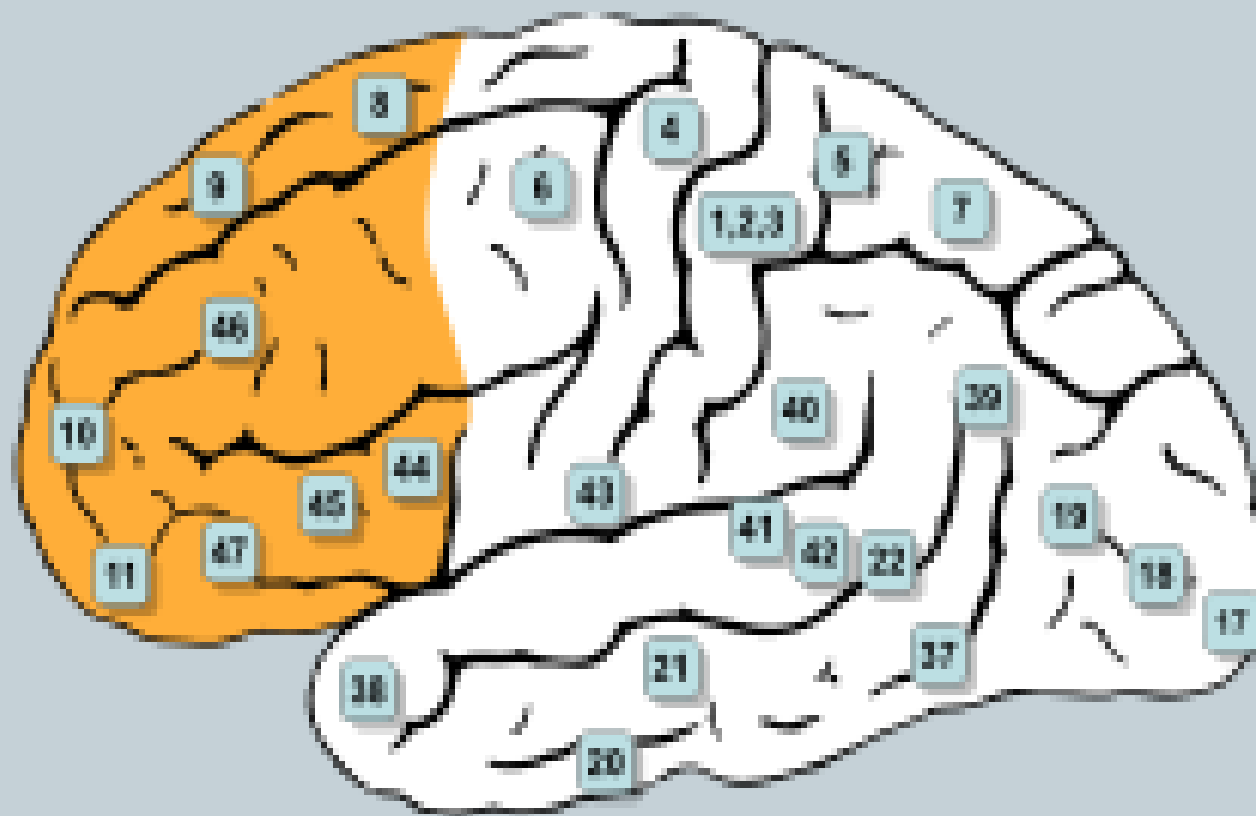
Корковые поля

➤ С морфо-функциональной точки зрения делятся:

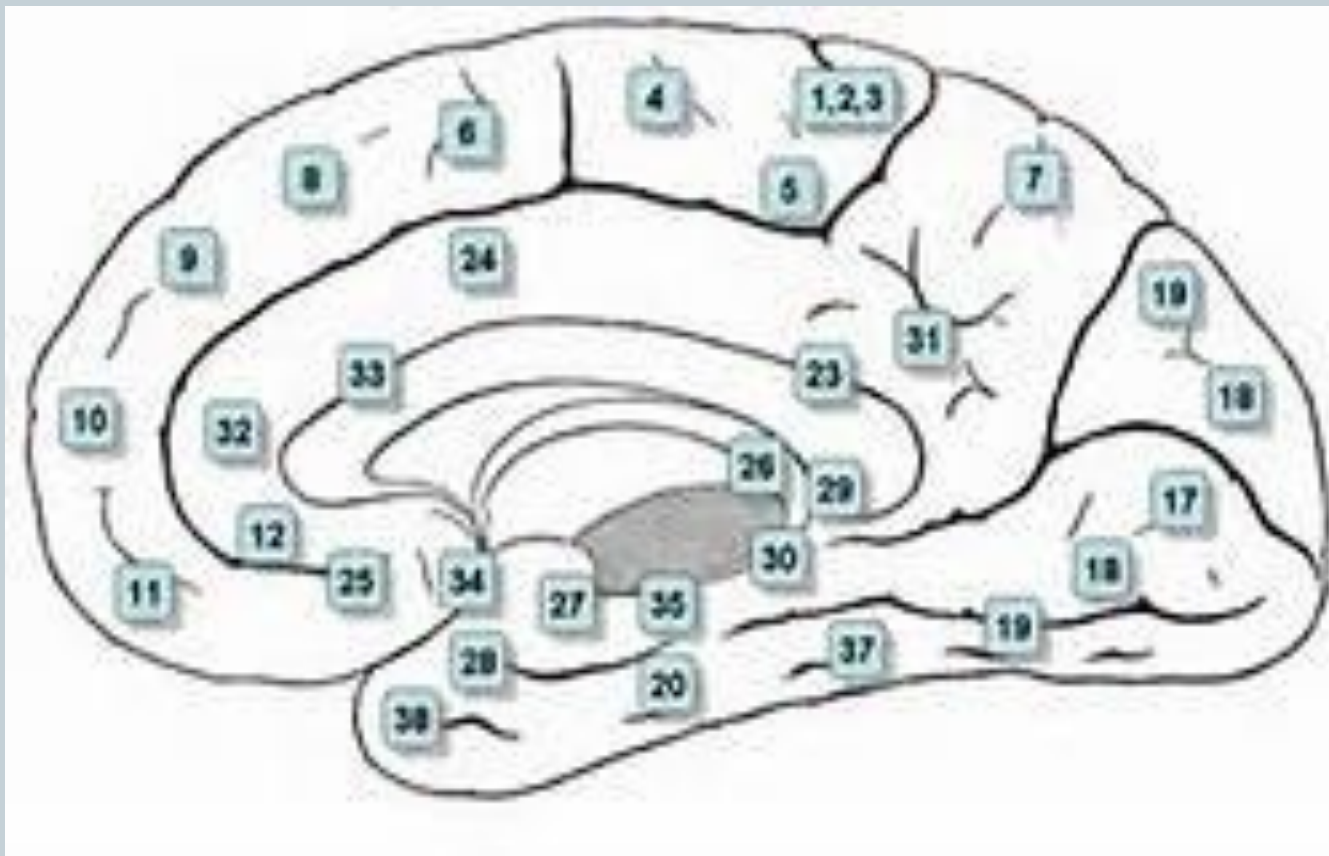
- I. Чувствительные.
- II. Двигательные
- III. Ассоциативные.
- IV. Вегетативные.



Корковые поля

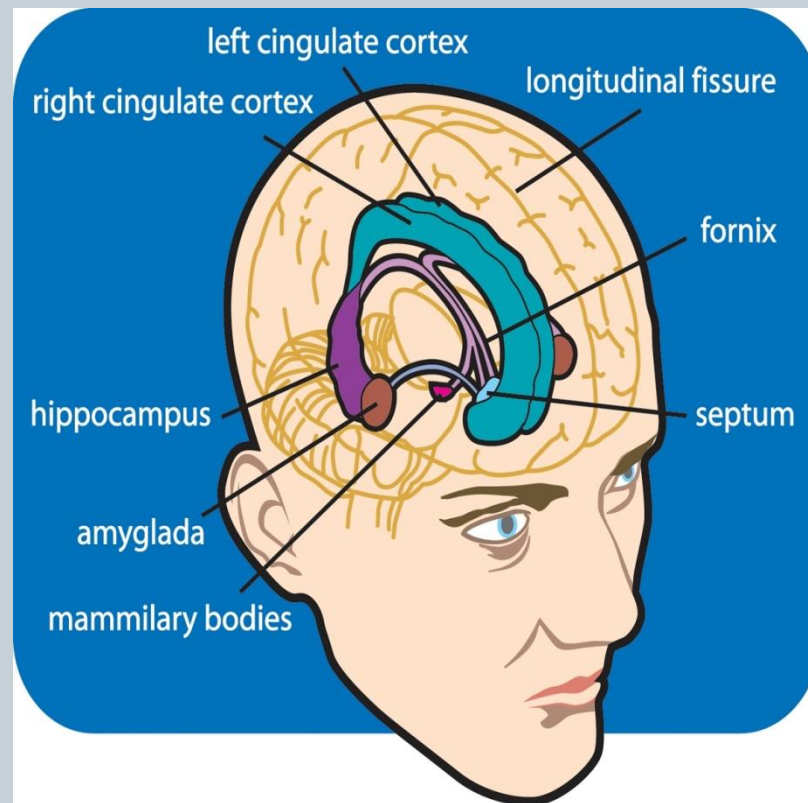


Корковые поля



Лимбическая система

- Брока в 1878 г. внедрил данное название, которое означает граница между полушариями и мозговым стволом.
- Он описал лимбическую долю :
 - *girus cingularis*;
 - *girus parahipocampalis*.



Лимбическая система

➤ Включает в себя:

❖ Периферическую часть;

❖ Центральную часть.

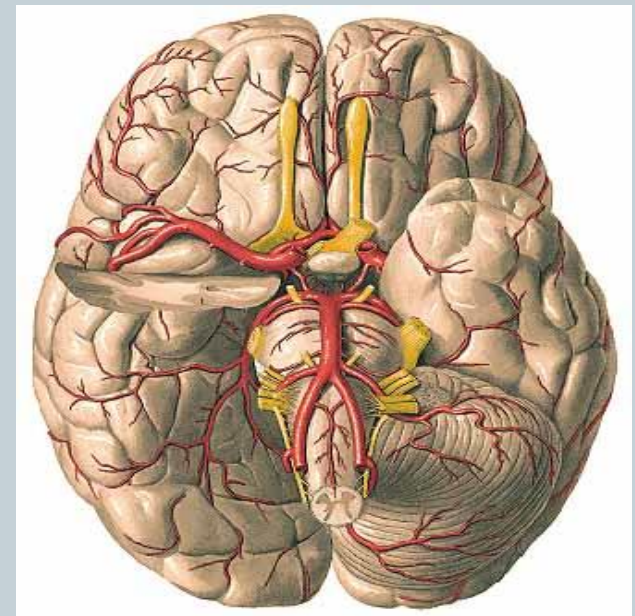
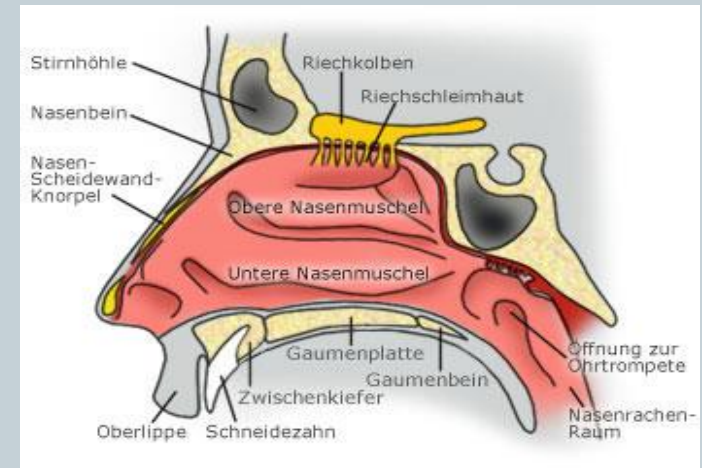
❖ Периферическая часть:

- обонятельная луковица
(*bulbus olfactorius*);

- обонятельный тракт
(*tractus olfactorius*);

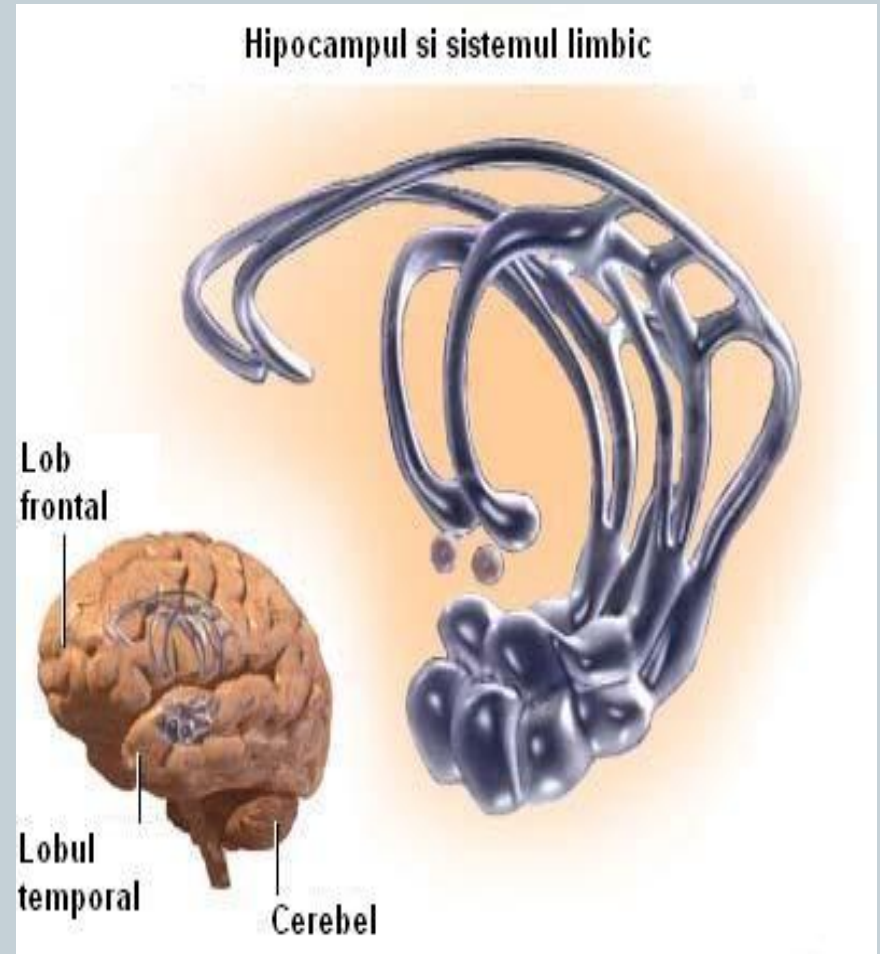
- обонятельный треугольник
(*trigonum olfactorium*);

- переднее продырявленное вещество
(*substantia perforata anterior*).



Лимбическая система

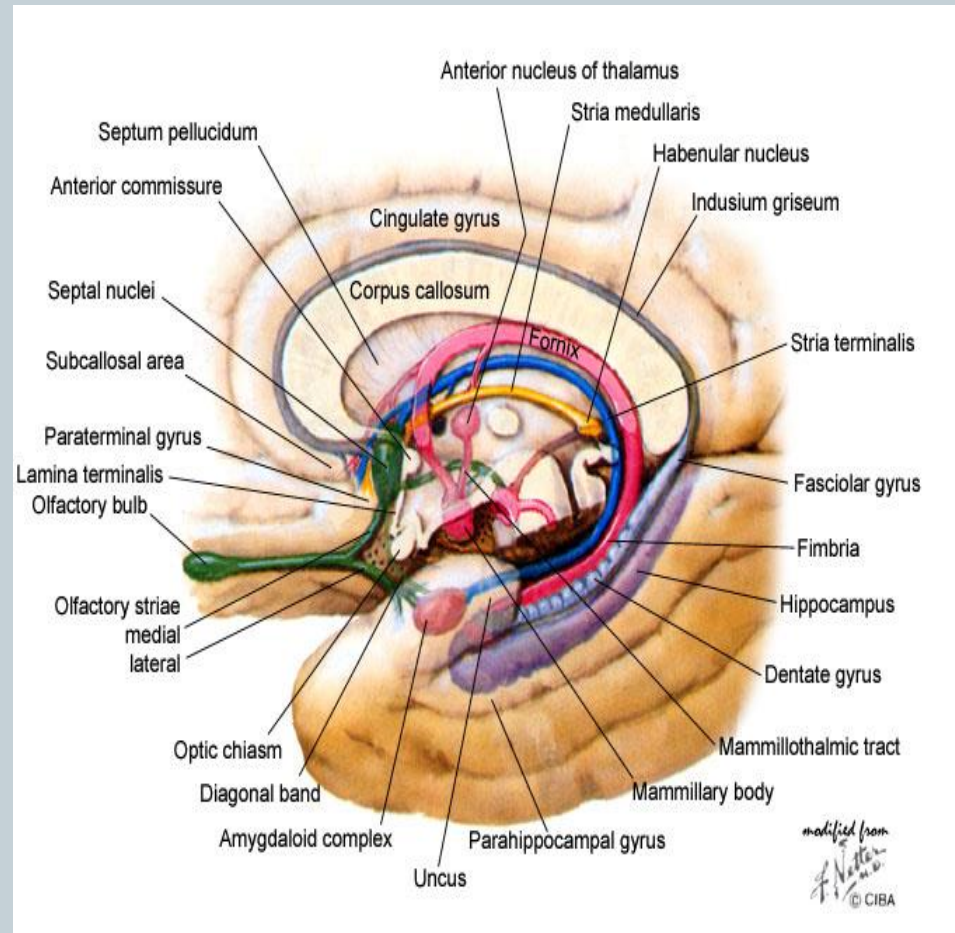
- ❖ Центральная часть, подкорковый отдел:
 - гиппокамп (*hippocampus*);
 - миндалевидное тело (*corpus amygdaloideum*);
 - гипоталамус (*hypothalamus*);
 - сосцевидное тело (*corpus mamillare*);
 - ретикулярная формация среднего мозга.



Лимбическая система

❖ Центральная часть, корковый отдел:

- поясная извилина (*gyrus cinguli*);
- парагиппокампальная извилина (*gyrus parahippocampalis*);
- зубчатая извилина (*gyrus dentatus*);
- островок (*insula*);
- извилины лобной доли (*giri frontalis*);
- извилины височной доли (*giri temporalis*).

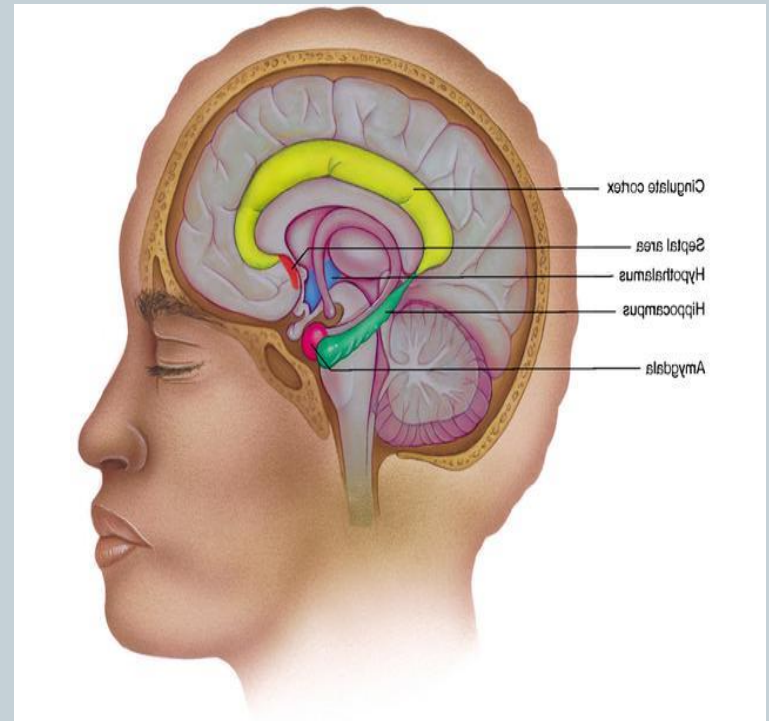


Функции лимбической системы

- Обеспечивает адекватное приспособление организма к внешней среде;
- Сохраняет гомеостаз.

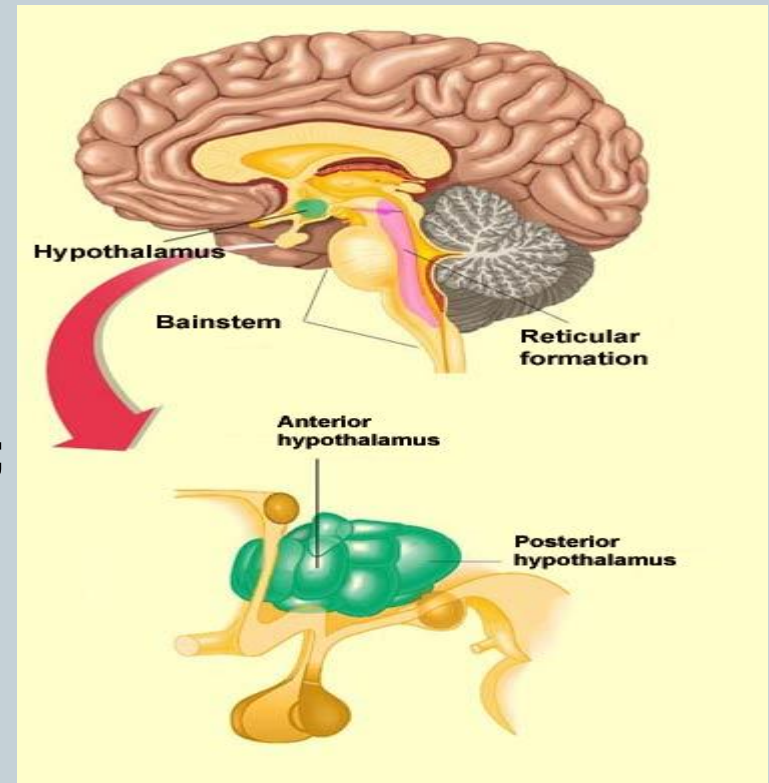
Частные функции:

- Регуляция функций внутренних органов (через гипоталамус);
- Формирование мотиваций, эмоций, поведенческих реакций;
- Играет важную роль в обучении;
- Обонятельная функция.

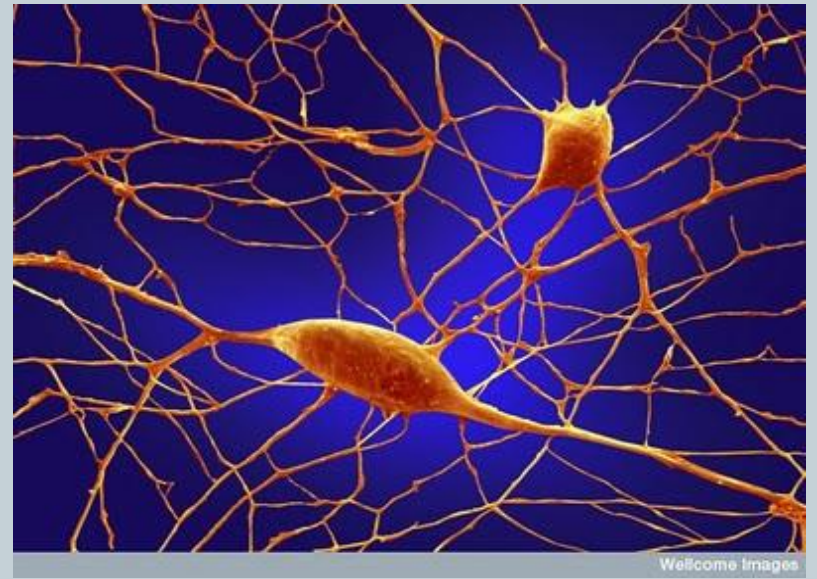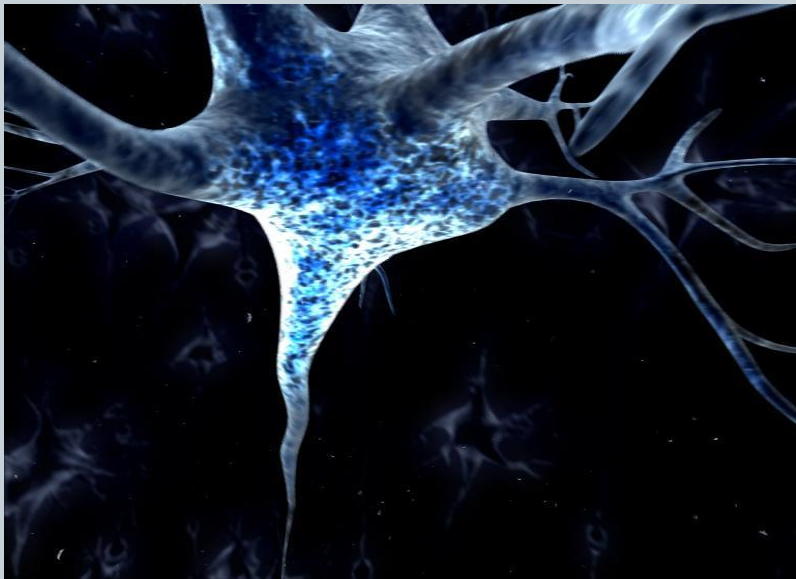


Ретикулярная формация

- Самая древняя часть ствола мозга.
- Описал ее Кожал в 1911г.
- Представляет неспецифическую систему;
- Расположена глубоко и диффузно;
- Состоит из ядер и волокон;
- Представлена во всех структурах головного и спинного мозга;
- Больше представлена в стволе мозга;



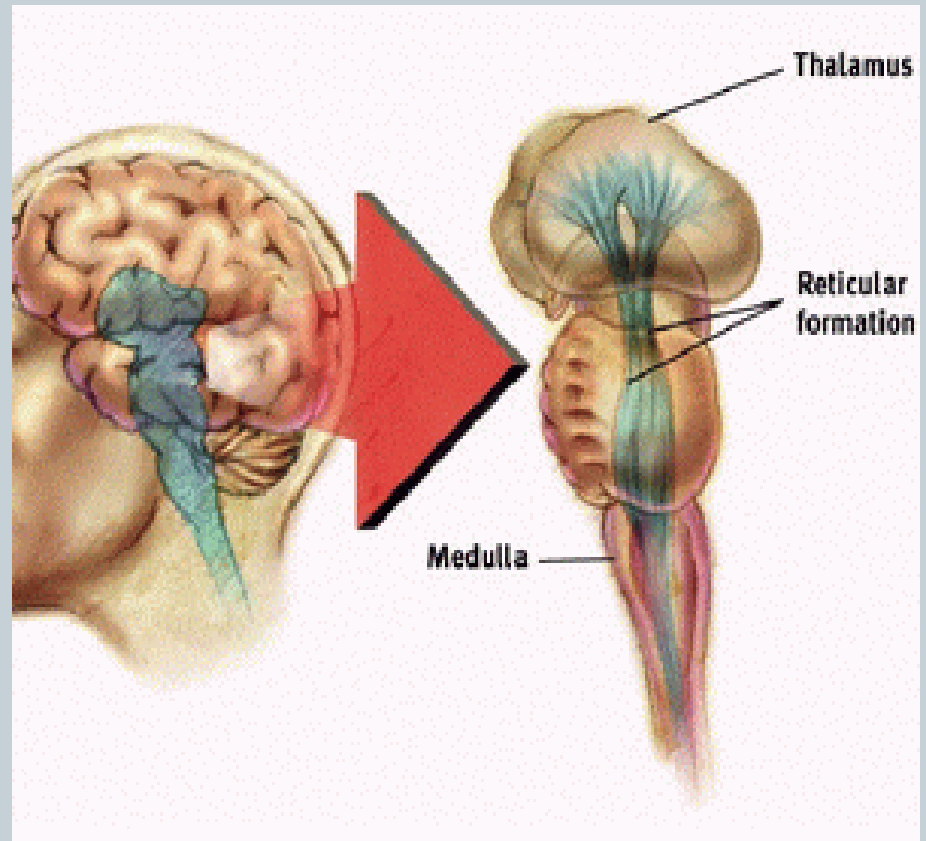
Ретикулярная формация



Нейроны ретикулярной формации

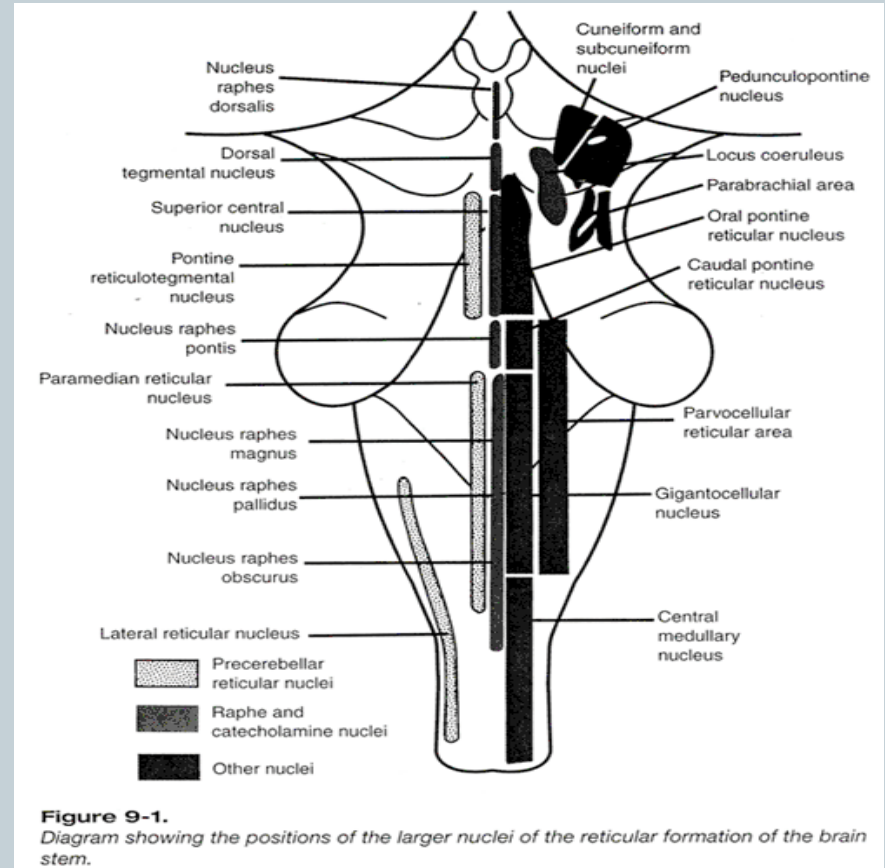
Ретикулярная формация

- Содержит 98 ядер.
- Ядра расположены продольно.
- 4 группы ядер:
 - n.n. raphes:
 - *nucleus raphes obscurus*;
 - *nucleus raphes pallidus*;
 - *nucleus raphes magnus*;
 - *nucleus raphes pontinus*;
 - *nucleus raphes centralis superior et inferior*.



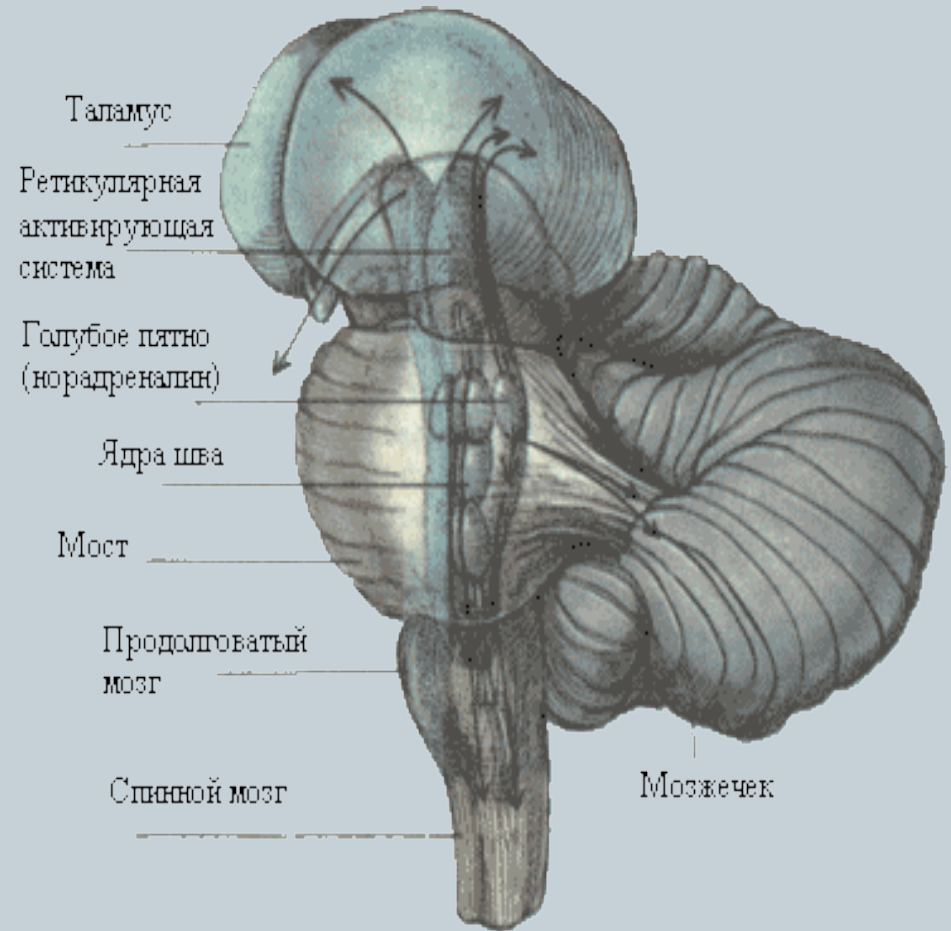
Ретикулярная формация

- n.n. paramedianus bulbopontini:
 - *nucleus reticularis bulbaris paramedianus*;
 - *nucleus reticulotegmentalis pontinus*;
 - *nucleus reticularis lateralis*.



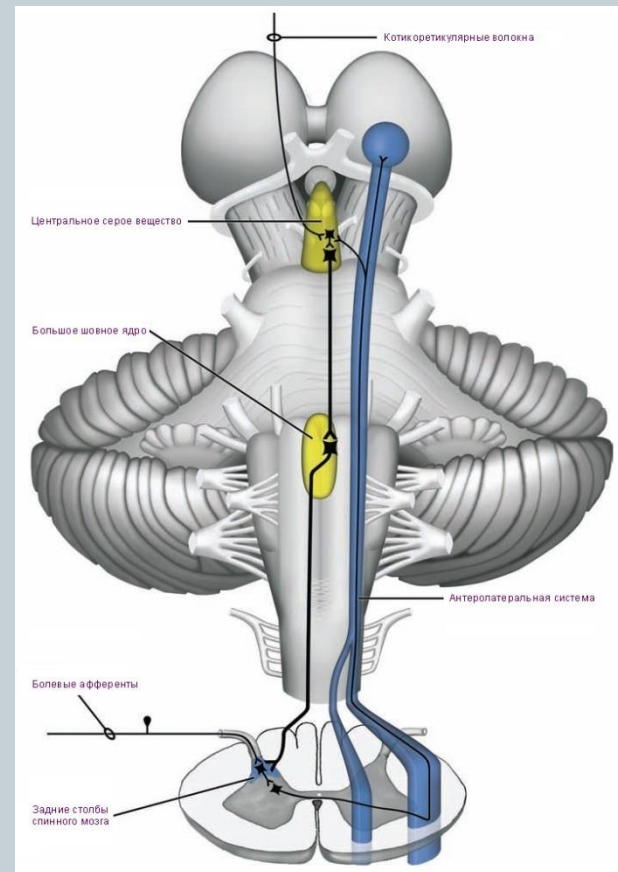
Ретикулярная формация

- **n.n. centralis :**
 - *nucleus gigantocellularis;*
 - *nucleus pontinus oralis;*
 - *nucleus pontinus caudalis.*
- **n.n. lateralis:**
 - *nucleus parvocellularis;*
 - *nucleus parabrachialis;*
 - *nucleus pedunculopontini;*
 - *nucleus cuneiformis.*



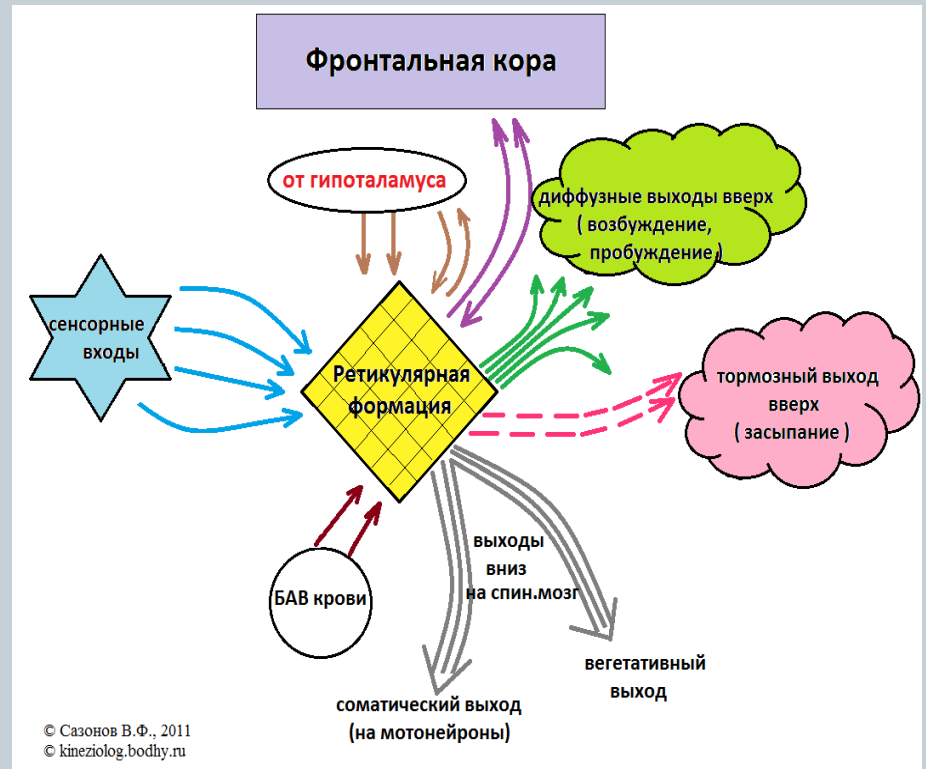Ретикулярная формация

- Проводящие пути
- Трудно ограничить их от других;
- Являются полисинаптическими;
- Делятся на восходящие и нисходящие (ретикулопетальные и ретикулофугальные);
- Частично перекрещиваются, а также и не перекрещиваются.



Ретикулярная формация

- ❖ Это совокупность структур в центральных отделах головного мозга, регулирующие уровень возбудимости и тонуса ниже и вышележащих отделов ЦНС, включая кору больших полушарий.

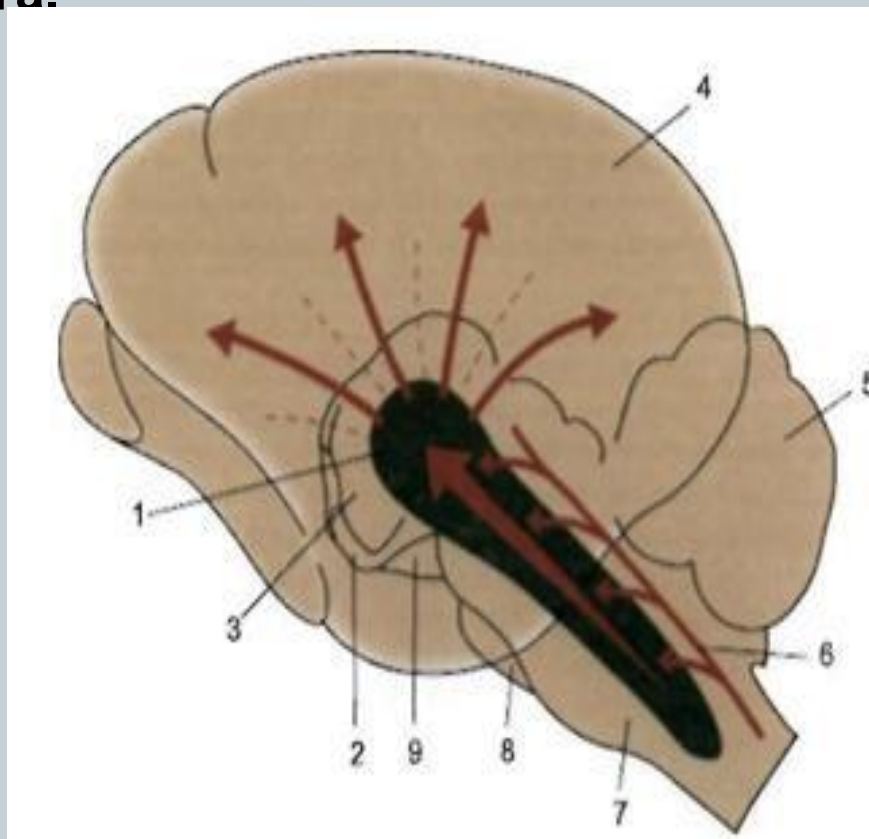


Ретикулярная формация ствола мозга

❖ Является один из важных интегративных аппаратов мозга.

➤ Интегративные функции ретикулярной формации:

- контроль над состояниями сна и бодрствования;
- мышечный контроль (фазный и тонический);
- обработка информационных сигналов окружающей и внутренней среды организма, которые поступают по разным каналам.



Спасибо за
внимание😊