UNIVERSITATEA DE STAT DE MEDICINĂ ȘI FARMACIE
"NICOLAE TESTEMIȚANU" DIN REPUBLICA MOLDOVA

Кафедра анатомии человека

ВЕГЕТАТИВНЫЕ СПЛЕТЕНИЯ ГРУДНОЙ, БРЮШНОЙ И ТАЗОВОЙ ПОЛОСТЕЙ

Катеренюк Илья М., д.х.м.н., профессор

© Ilia Catereniuc

ВЕГЕТАТИВНЫЕ СПЛЕТЕНИЯ. ОБЩИЕ СВЕДЕНИЯ

В образовании ВЕГЕТАТИВНЫХ СПЛЕТЕНИЙ автономной нервной системы участвуют:

- ***чувствительные афферентные нервные волокна (спинальные и бульбарные)*,**
- ***постганглионарные симпатические нервные волокна,*** направляющиеся к органам самостоятельно или в составе периваскулярных одноименных сплетений,
- ***преганглионарные симпатические волокна*** **(узлов II-го порядка),**
- ***преганглионарные парасимпатические волокна***, достигающие интрамуральных/интраорганных узлов,
- ***пучки интерганглионарных волокон*** и
- ***периферические вегетативные узлы*** **(II-IV порядка).**

© Ilia Catereniuc

РЕФЛЕКТОРНАЯ ДУГА

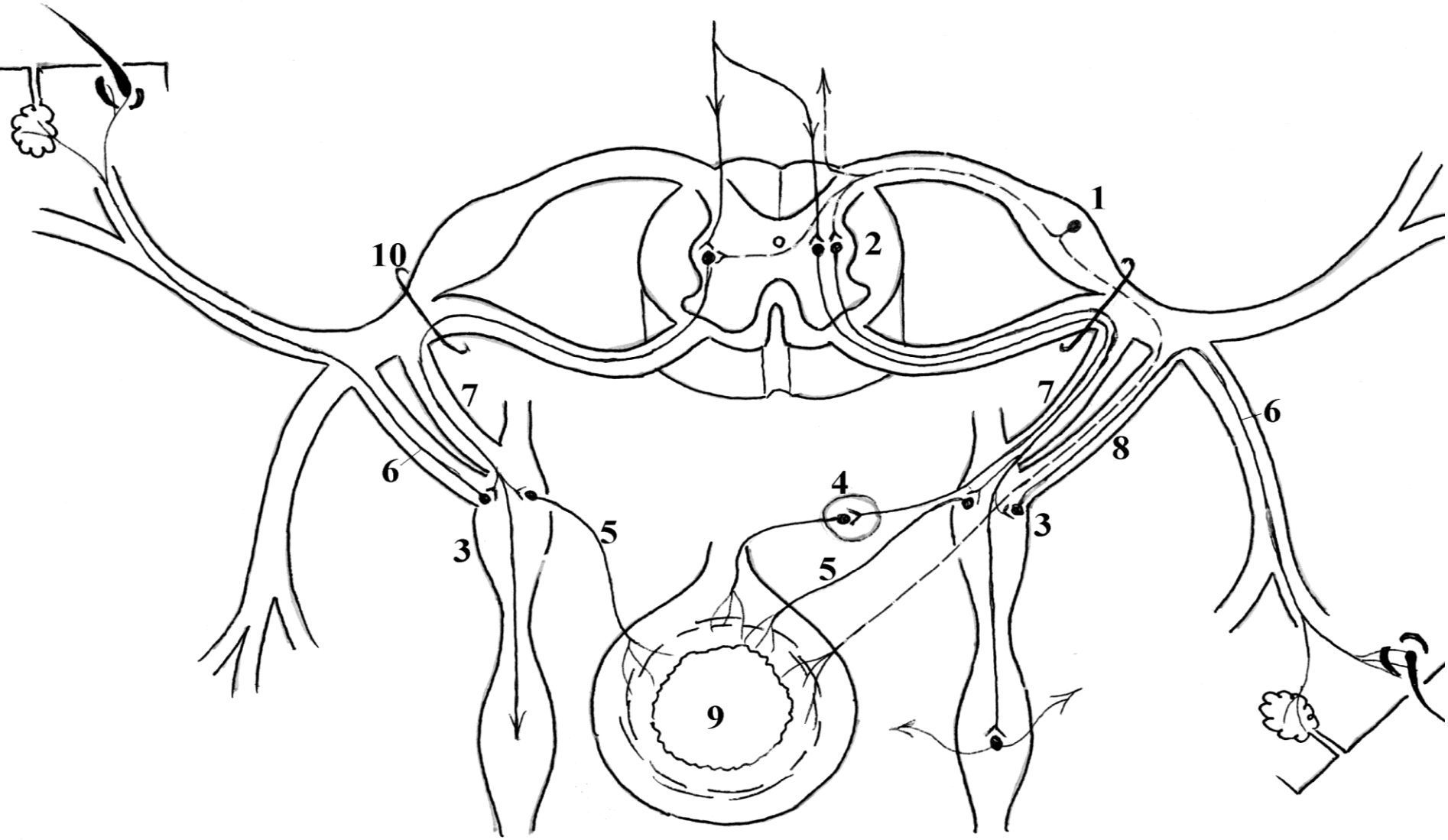

ВЕГЕТАТИВНЫЕ СПЛЕТЕНИЯ. ОБЩИЕ СВЕДЕНИЯ

СЛЕДОВАТЕЛЬНО,

помимо ЭФФЕРЕНТНЫХ СИМПАТИЧЕСКИХ и ПАРАСИМПАТИЧЕСКИХ волокон, ***вегетативные сплетения содержат и ВИСЦЕРАЛЬНЫЕ АФФЕРЕНТНЫЕ (спинальные и бульбарные) волокна*****, которые проводят висцеральную чувствительность к центральной нервной системе.**

© Ilia Catereniuc

ВЕГЕТАТИВНЫЕ СПЛЕТЕНИЯ. ОБЩИЕ СВЕДЕНИЯ

ЭКСТРАОРГАНЫЕ ВЕГЕТАТИВНЫЕ НЕРВНЫЕ СПЛЕТЕНИЯ,

как правило, **расположены:**

- **вблизи ворот паренхиматозных органов,**
- **вдоль их сосудистой ножки** или
- **в брыжейке брюшных и тазовых органов.**

Их продолжением являются одноимённые ВНУТРИОРГАНЫЕ НЕРВНЫЕ СПЛЕТЕНИЯ.

© Ilia Catereniuc

ВЕГЕТАТИВНЫЕ СПЛЕТЕНИЯ. ОБЩИЕ СВЕДЕНИЯ

АРХИТЕКТОНИКА ВНУТРИОРГАННЫХ НЕРВНЫХ СПЛЕТЕНИЙ довольно разнообразна, она находится в строгой зависимости от типа органа и его структурных единиц.

Каждому органу характерен специфический только ему определенный тип формирования и распределения органного нервного сплетения.

Тем не менее, **можно выделить некоторые общие черты, свойственные для тех или иных категорий органов.**

© Ilia Catereniuc

ВЕГЕТАТИВНЫЕ СПЛЕТЕНИЯ. ОБЩИЕ СВЕДЕНИЯ

В **ТРУБЧАТЫХ ОРГАНАХ** (*трахея, бронхи, мочеточник, мочеиспускательный канал, экскреторные протоки и др.*) **ОРГАННЫЕ СПЛЕТЕНИЯ** **структурированы в строгом соответствии с морфологией их стенок.**

В адвентиции – макроареолярная сеть, состоящая из относительно толстых нервных волокон,

в средней/мышечной оболочке – производное поверхностного (адвентициального) сплетения – сеть тонких нервных волокон с относительно более мелкими ячейками,

в подслизистой оболочке – гораздо более нежная сеть, с очень маленькими ячейками, состоящими из очень тонких нервных пучков.

© Ilia Catereniuc

ВЕГЕТАТИВНЫЕ СПЛЕТЕНИЯ. ОБЩИЕ СВЕДЕНИЯ

Для **ПОЛЫХ ОРГАНОВ**,

с многослойной стенкой, **характерны плоские, двумерные интрамуральные *(внутристеночные)* сплетения, соединенные «вертикальными» связями**, которые, в свою очередь, **делятся** на **подсерозные, внутримышечные** и **подслизистые**.

Например:

в стенках желудка и кишечника: *субсерозное, внутримышечное* (*Auerbach* или *Drasch*), *подслизистое* (*Meissner* или *Remak*) *сплетения*.

© Ilia Catereniuc

ВЕГЕТАТИВНЫЕ СПЛЕТЕНИЯ. ОБЩИЕ СВЕДЕНИЯ

В ПАРЕНХИМАТОЗНЫХ ОРГАНАХ

внутриорганные сплетения **распространяются в строгом соответствии с их долевой, сегментарной, дольчатой структурой** и **взаимотношением их мягкого скелета** *(строма, соединительная ткань)* ***с паренхимой***.

В этих случаях внутриорганные сплетения имеет трехмерное распределение, причем все его компоненты тесно взаимосвязаны.

© Ilia Catereniuc

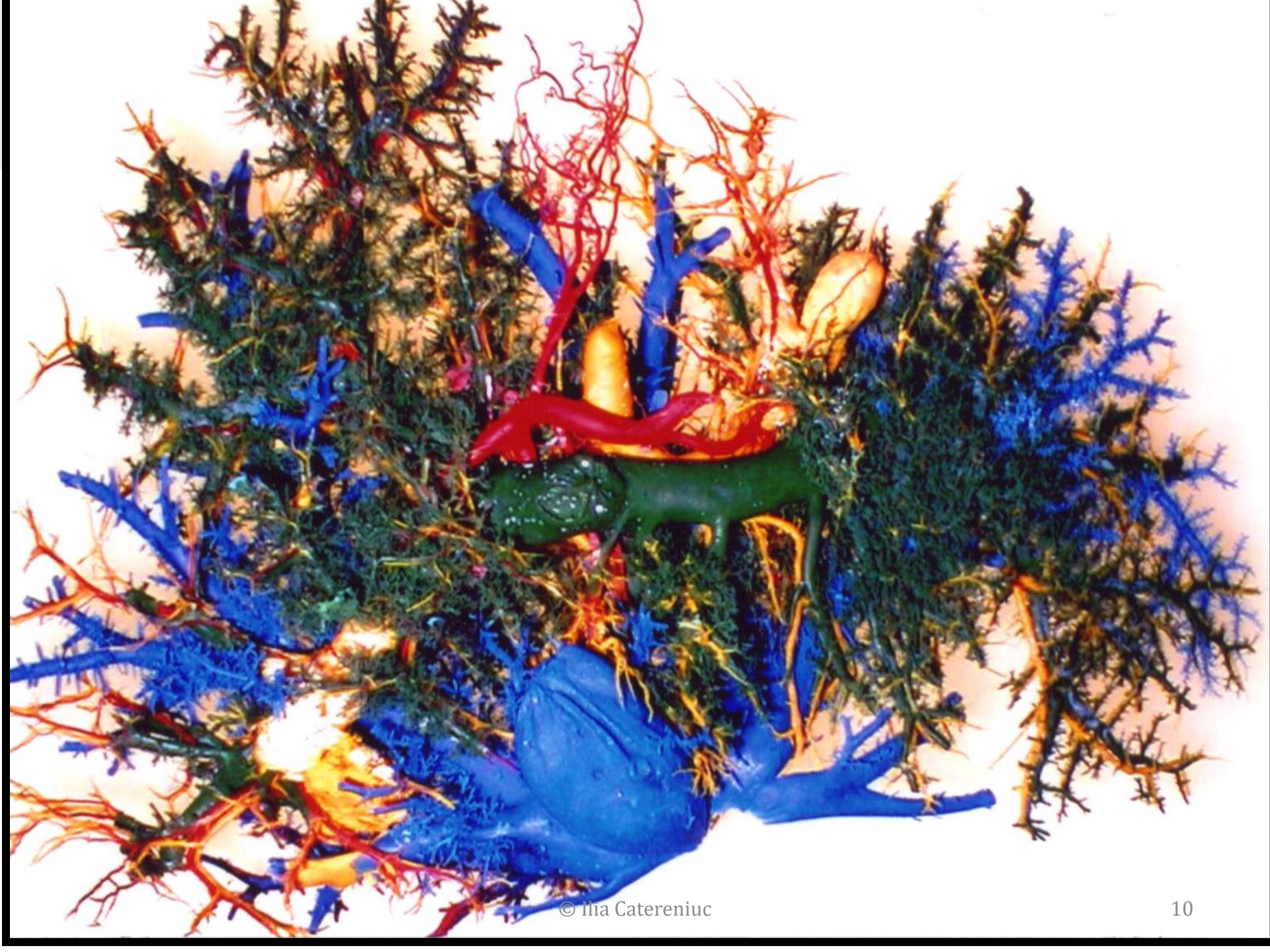

© Ilia Catereniuc

© Ilia Caterenuc

ВЕГЕТАТИВНЫЕ СПЛЕТЕНИЯ ГРУДНОЙ КЛЕТКИ

© Ilia Catereniuc

ВЕГЕТАТИВНЫЕ СПЛЕТЕНИЯ ГРУДНОЙ КЛЕТКИ

ГРУДНОЕ АОРТАЛЬНОЕ СПЛЕТЕНИЕ
(plexus aorticus thoracicus),

- дает начало **сплетениям межреберных артерий** и **верхним диафрагмальным**,
- **в краниальном направлении,** продолжается **сплетением аортальной дуги,**
- **в каудальном** – **брюшным аортальным сплетением,** а
- **для органов грудной клетки даёт начало:**

✓ **сердечному**,
✓ **трахеальному,**
✓ **бронхиальному,**
✓ **легочному** и
✓ **пищеводному сплетениям.**

© Ilia Catereniuc

ВЕГЕТАТИВНЫЕ СПЛЕТЕНИЯ ГРУДНОЙ КЛЕТКИ

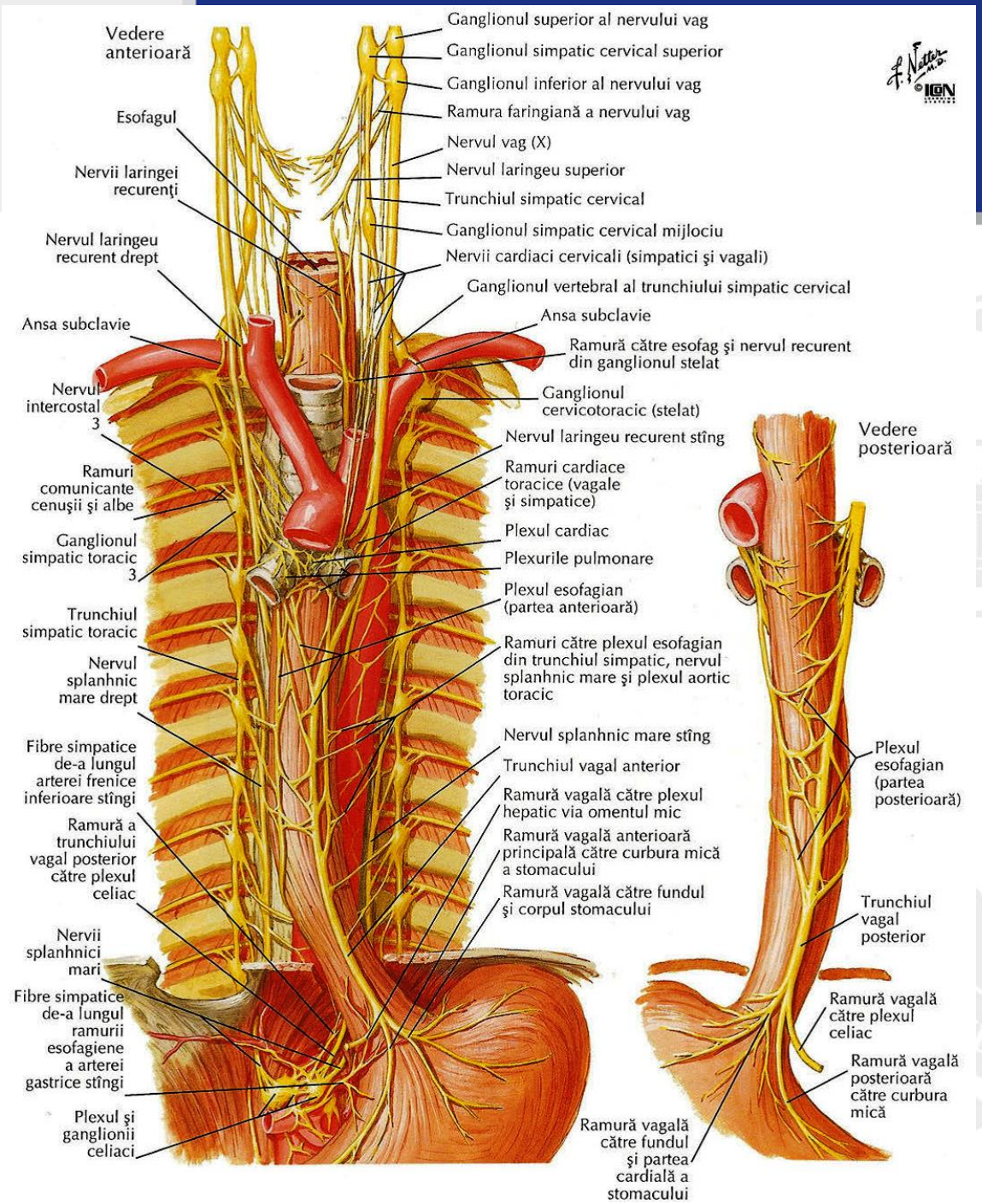

ВЕГЕТАТИВНЫЕ СПЛЕТЕНИЯ ГРУДНОЙ КЛЕТКИ

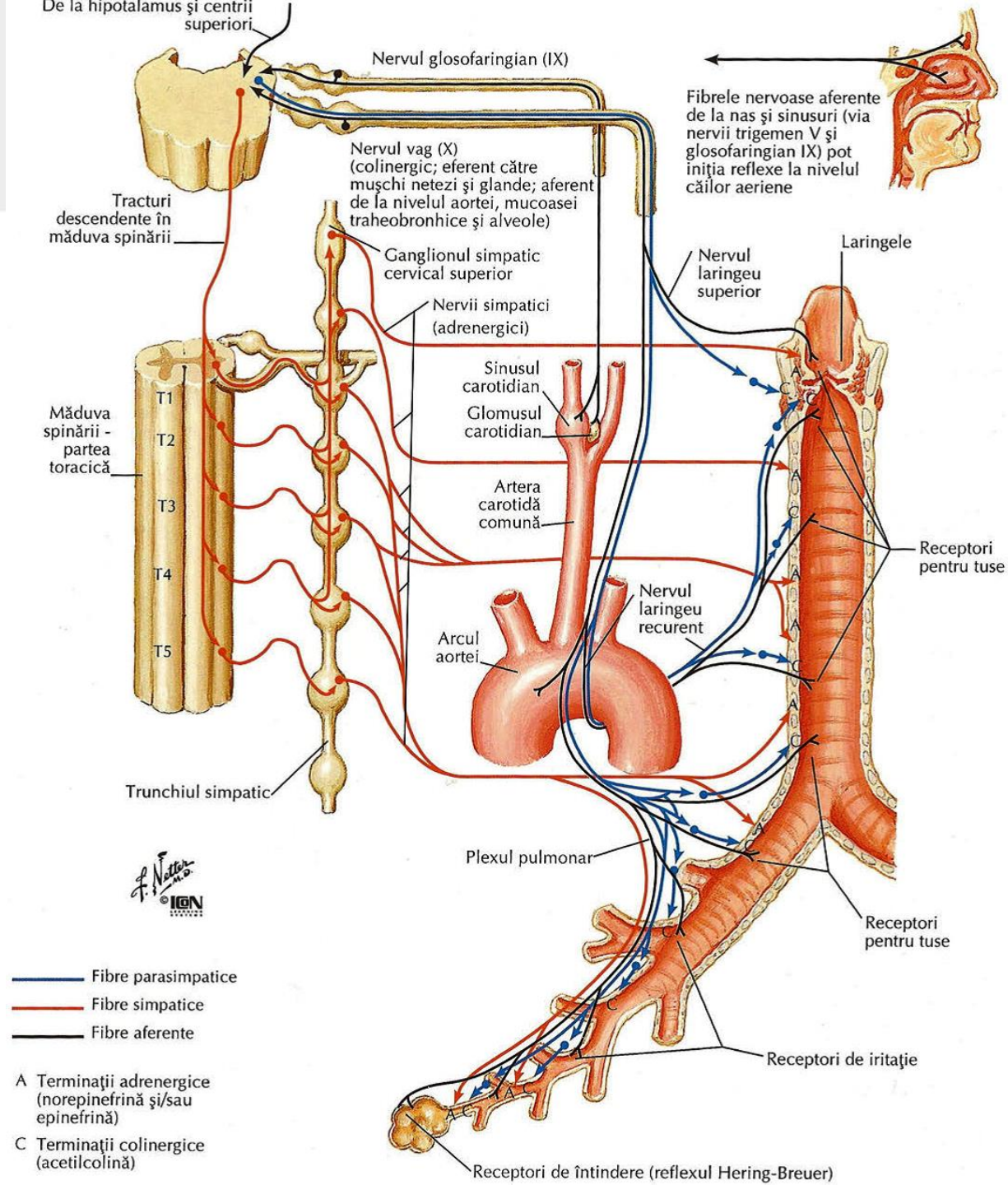

ВЕГЕТАТИВНЫЕ СПЛЕТЕНИЯ ГРУДНОЙ КЛЕТКИ

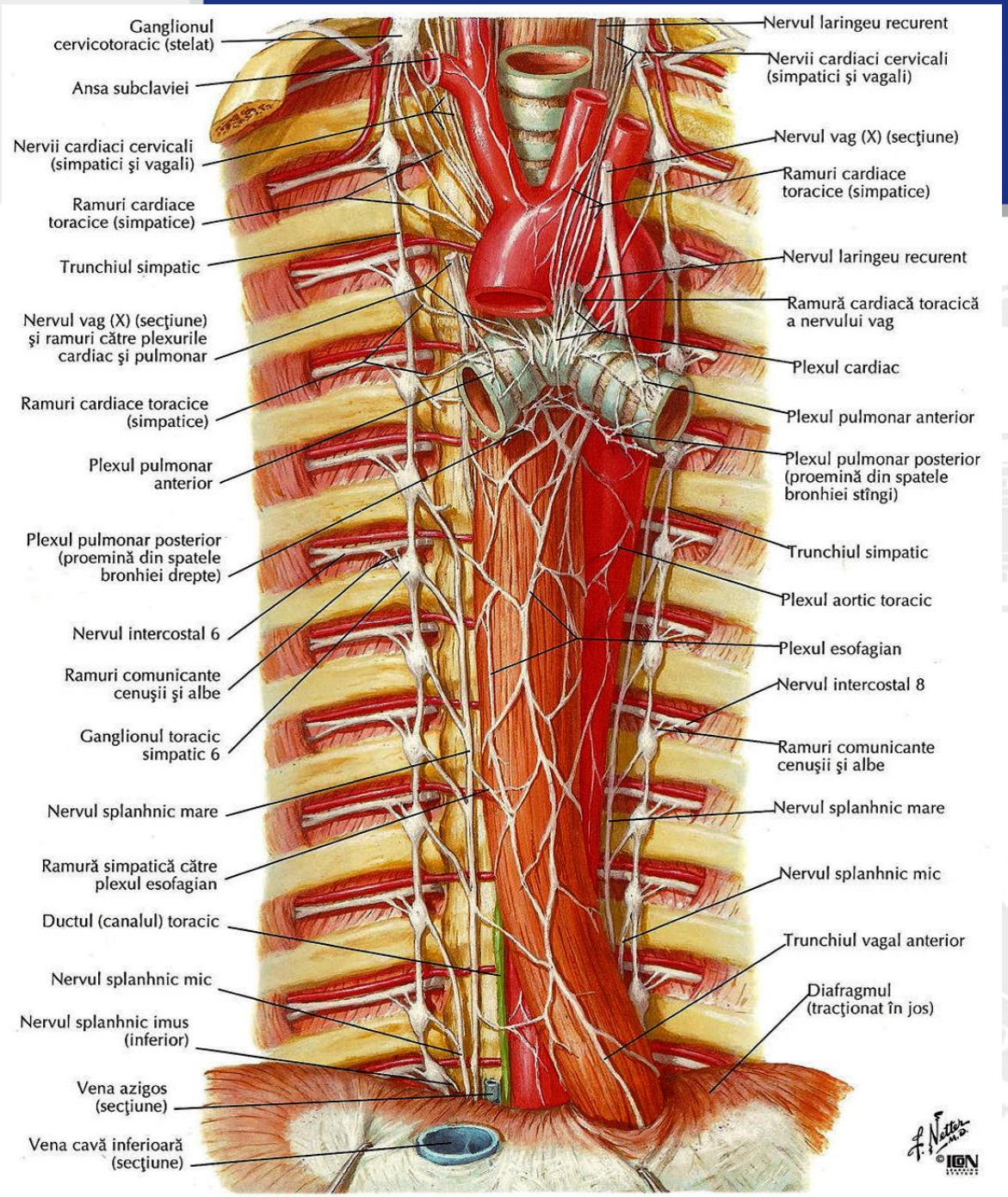

ВЕГЕТАТИВНЫЕ СПЛЕТЕНИЯ ГРУДНОЙ КЛЕТКИ

Среди **экстраорганных сплетений грудной полости самым сложным** является

сердечное сплетение *(plexus cardiacus)*,
в формировании которого участвуют **сердечные нервы шейных** и **грудных узлов симпатического ствола**, а также **сердечные ветви блуждающих нервов** и др.

Итак, **источниками иннервации сердца, являются симпатический ствол** и **блуждающий нерв.**

© Ilia Catereniuc

ВЕГЕТАТИВНЫЕ СПЛЕТЕНИЯ ГРУДНОЙ КЛЕТКИ

от **БЛУЖДАЮЩЕГО НЕРВА** **берут начало:**

✓ ***верхние шейные сердечные ветви*** – 1-3 ветви от его шейного отдела, которые нисходят вдоль общей сонной артерии (слева) и плечеголовного ствола (справа) **до сердечных сплетений;**

✓ ***нижние шейные сердечные ветви*** – 2-3 ветви, отходящие от блуждающих нервов у основания шеи или в грудной клетке, ниже начала возвратных гортанных нервов;

✓ ***грудные сердечные ветви*** – отходят из грудного отдела блуждающих нервов или от возвратных гортанных нервов. **Правые** достигают задней поверхности предсердий, а **левые** – передней поверхности бифуркации легочной артерии.

© Ilia Catereniuc

ВЕГЕТАТИВНЫЕ СПЛЕТЕНИЯ ГРУДНОЙ КЛЕТКИ

От **СИМПАТИЧЕСКОГО СТВОЛА** **отходят:**

✓***верхний шейный сердечный нерв*** – отходящий от **верхнего шейного узла**, справа нисходит вдоль задней поверхности внутренней сонной артерии, а слева – между общей сонной артерией и трахеей;

✓***средний шейный сердечный нерв*** – ветвь **среднего узла** или ***межганглионарной ветви*** **симпатического ствола** и проходит позади аорты;

✓***нижний шейный сердечный нерв*** **(*Павлов*),** короткий, отходит от **звездчатого узла**, нисходит по медиальной поверхности свода плевры, достигая верхушки сердца;

✓***грудные сердечные ветви*** – отходят от **5-6 верхних грудных узлов**, нисходят и присоединяются к верхним, средним и нижним шейным сердечным нервам.

© Ilia Caterenuc

ВЕГЕТАТИВНЫЕ СПЛЕТЕНИЯ ГРУДНОЙ КЛЕТКИ

Сердечные нервы образуют **поверхностное** и **глубокое ЭКСТРАОРГАННЫЕ НЕРВНЫЕ СЕРДЕЧНЫЕ СПЛЕТЕНИЯ.** ***ПОВЕРХНОСТНОЕ*** **– на передней поверхности легочного ствола и на вогнутой полуокружности дуги аорты**, а ***ГЛУБОКОЕ*** **– позади дуги аорты.**

В *поверхностное сплетение* проникают **левый верхний шейный сердечный нерв** и **верхняя шейная сердечная ветвь левого** блуждающего нерва.

Остальные сердечные нервы/ветви образуют ***глубокое внеорганное сердечное сплетение.***

Верхняя шейная сердечная ветвь блуждающего нерва носит название ***депрессорный нерв*,** нерв **Циона** (***Elie de Cyon***) или **Hofer.**

© Ilia Catereniuc

ВЕГЕТАТИВНЫЕ СПЛЕТЕНИЯ ГРУДНОЙ КЛЕТКИ

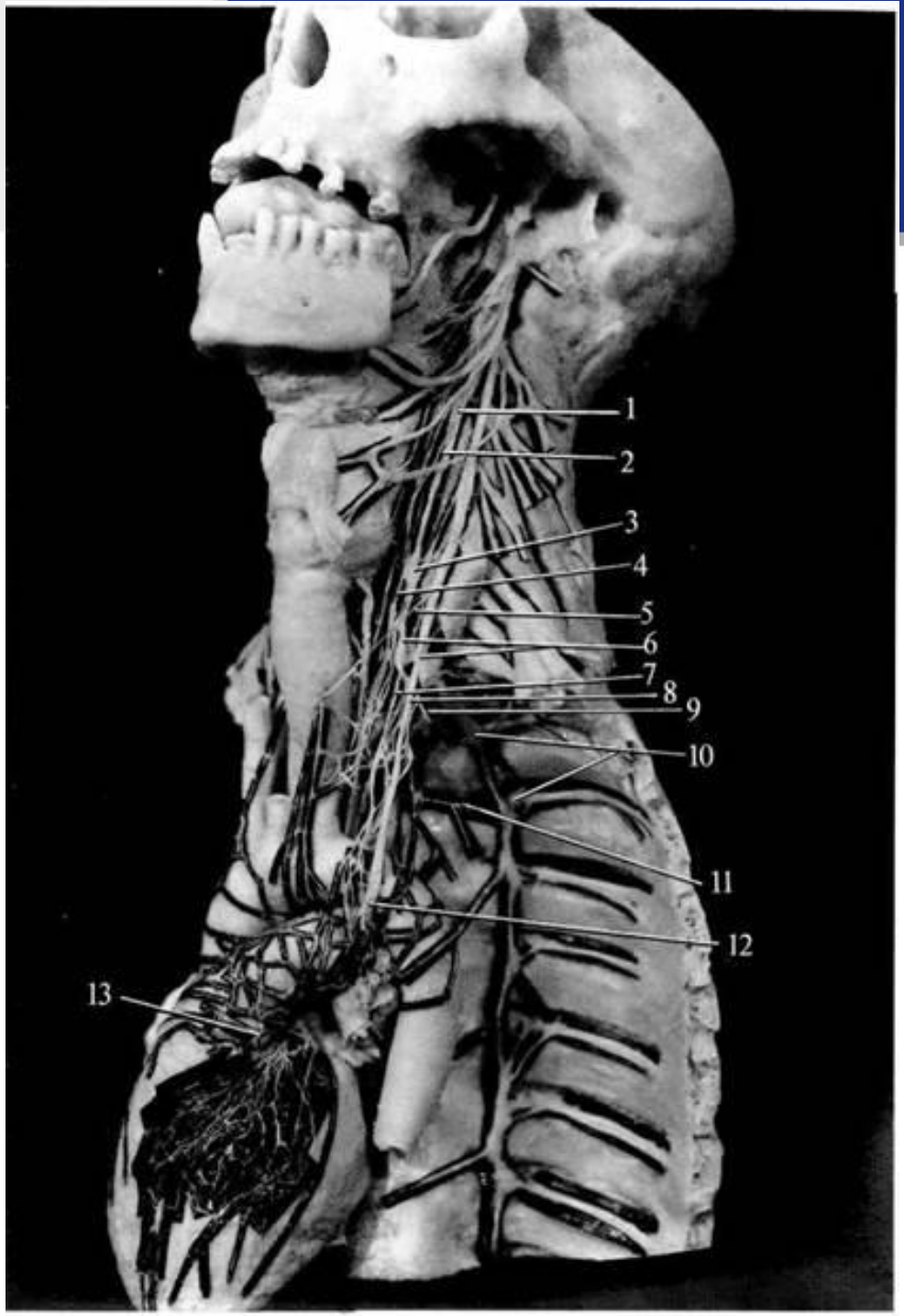

Нервы сердца:

1 – верхний шейный узел симпатической цепи; 2 – верхний шейный сердечный нерв; 3 – средний шейный узел; 4 – средний шейный сердечный нерв; 5 – верхняя шейная сердечная ветвь X-го нерва; 6 – звездчатый узел; 7 – нижний шейный сердечный нерв; 8 – блуждающий нерв; 9 – подключичной петля; 10 – грудные узлы; 11 – грудные сердечные ветви; 12 – грудная сердечная ветвь X-го нерва; 13 – соединение сплетения легочного ствола с нервными сплетениями сосудов и стенок сердца.

Анатомический Музей (препарат В. Андриеш).

© Ilia Catereniuc

ВЕГЕТАТИВНЫЕ СПЛЕТЕНИЯ ГРУДНОЙ КЛЕТКИ

ЭКСТРАОРГАННЫЕ СЕРДЕЧНЫЕ СПЛЕТЕНИЯ (поверхностное и глубокое) продолжаются:

- **правым и левым венечными сплетениями** ***(на одноименных сосудах)*** и
- **единым внутриорганным сердечным сплетением**, **включающего ряд сплетений:**

✓ **субэпикардиальное** (по В.П. Воробьеву, включает **шесть сплетений:** **переднее правое** и **левое, переднее предсердий, заднее правое** и **левое** и **заднее сплетение левого предсердия**),

✓ **внутримышечное** и

✓ **субэндокардиальное.**

Внутриорганные сплетения включают множество микроузлов и единичных нервных клеток, особенно многочисленные в субэпикардиальном сердечном сплетении.

© Ilia Catereniuc

ВЕГЕТАТИВНЫЕ СПЛЕТЕНИЯ ГРУДНОЙ КЛЕТКИ

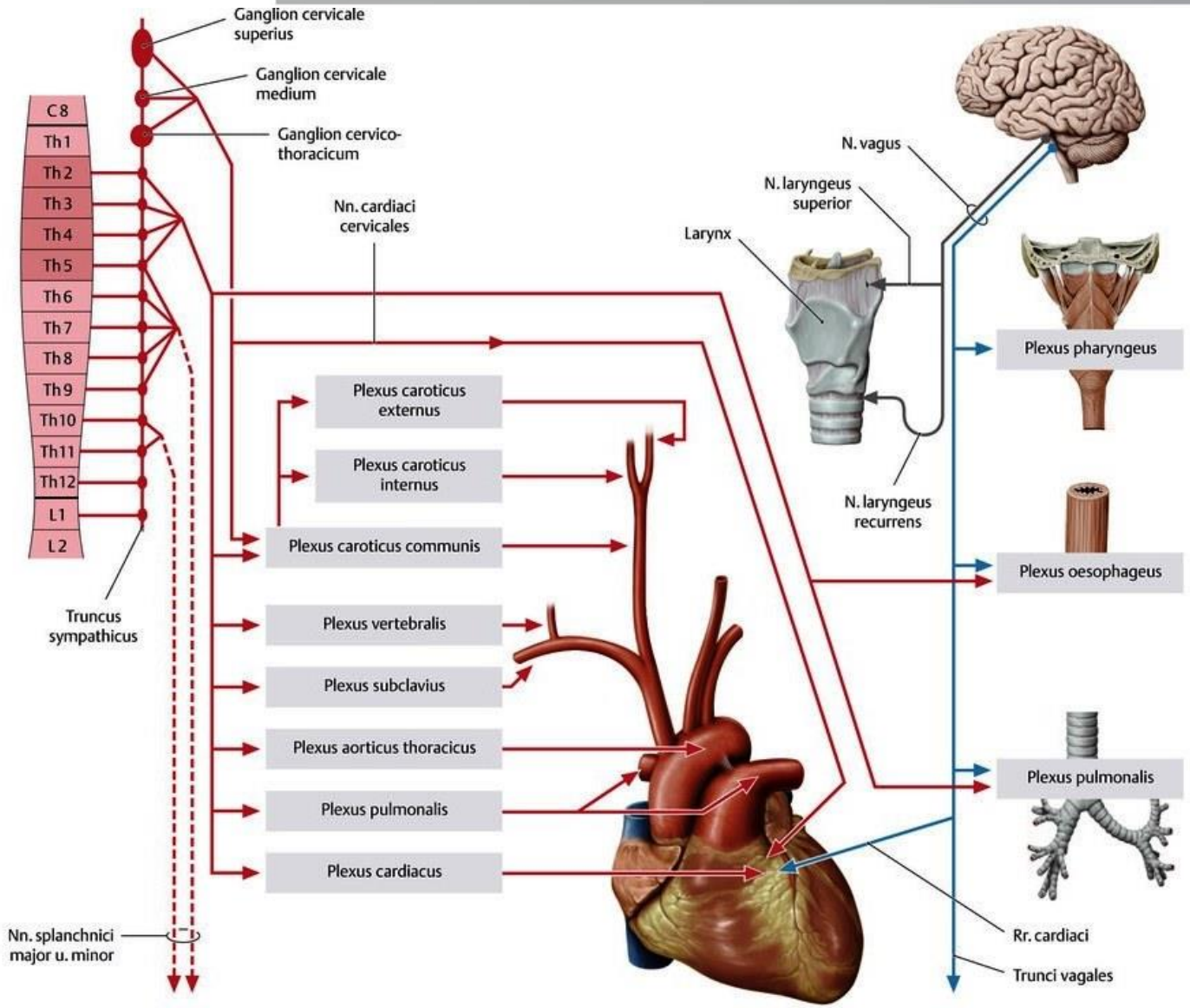

ВЕГЕТАТИВНЫЕ СПЛЕТЕНИЯ БРЮШНОЙ И ТАЗОВОЙ ПОЛОСТЕЙ

© Ilia Catereniuc

ВЕГЕТАТИВНЫЕ СПЛЕТЕНИЯ БРЮШНОЙ И ТАЗОВОЙ ПОЛОСТЕЙ

В БРЮШНОЙ
и ТАЗОВОЙ ПОЛОСТЯХ

образуются **обширные экстраорганные сплетения, которые сопровождая артерии *(ветви брюшной аорты и подвздошных артерий)* и вены в виде одноименных периваскулярных сплетений, продолжаются внутриорганными сплетениями.**

© Ilia Catereniuc

ВЕГЕТАТИВНЫЕ СПЛЕТЕНИЯ БРЮШНОЙ И ТАЗОВОЙ ПОЛОСТЕЙ

Одним из самых массивных вегетативных сплетений является БРЮШНОЕ АОРТАЛЬНОЕ СПЛЕТЕНИЕ, образованное:

- из **превертебральных симпатических узлов**, больших размеров,
- из **ветвей большого, малого** и **низшего** *(imus)* **чревных нервов**,
- большого количества **нервов, которые объединяют эти узлы** и
- **множества ветвей отходящих от узлов,** которые
- образуют **вторичные сплетения для органов брюшной полости и малого таза.**

© Ilia Catereniuc

ВЕГЕТАТИВНЫЕ СПЛЕТЕНИЯ БРЮШНОЙ И ТАЗОВОЙ ПОЛОСТЕЙ

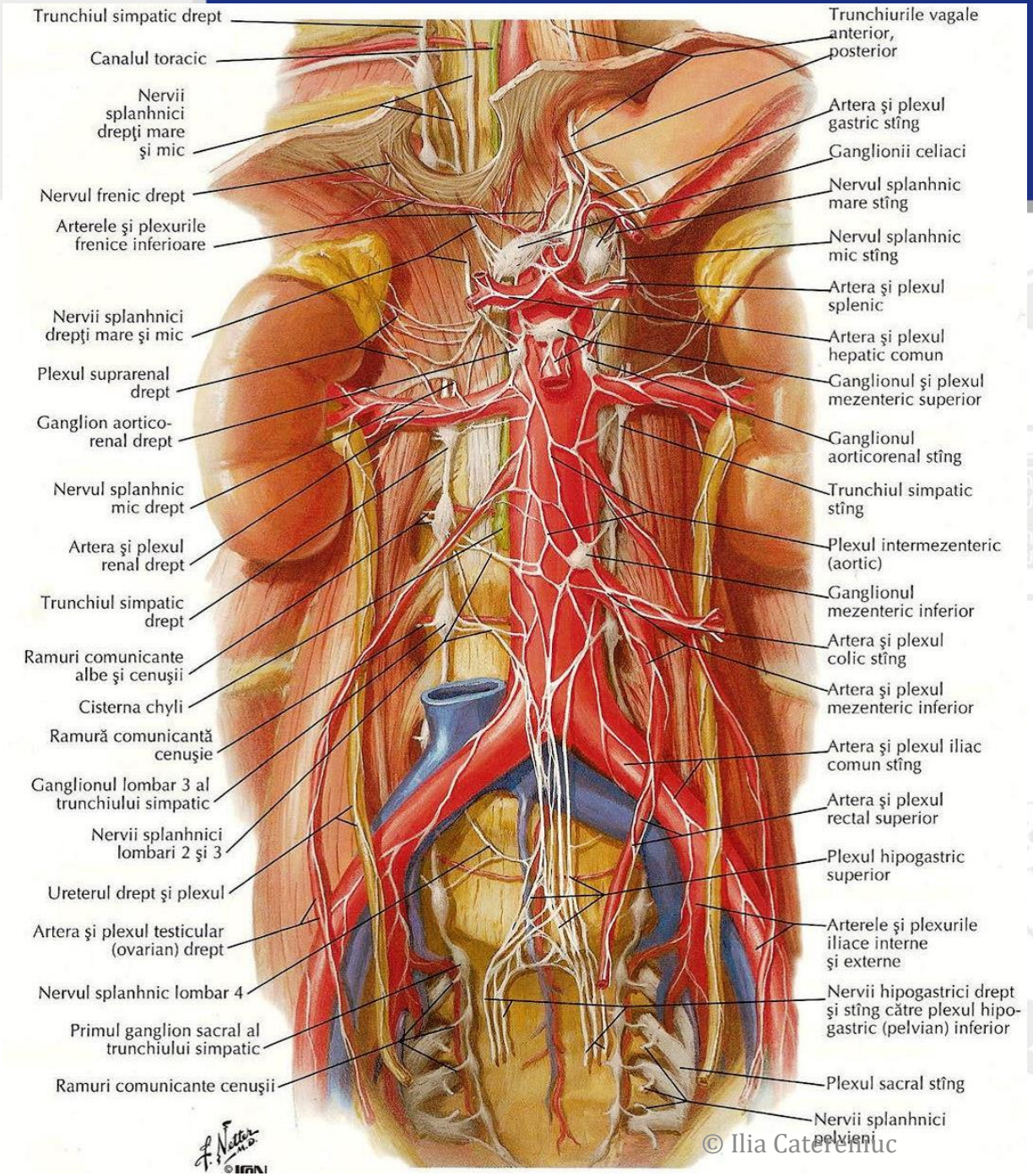

© Ilia Caterenluc

ВЕГЕТАТИВНЫЕ СПЛЕТЕНИЯ БРЮШНОЙ И ТАЗОВОЙ ПОЛОСТЕЙ

Количество узлов БРЮШНОГО АОРТАЛЬНОГО СПЛЕТЕНИЯ варьирует,
чаще встречаются **3-5 узлов** больших размеров, среди которых более значимыми являются:

- **чревные узлы** *(ganglia coeliaca),* полулунной формы, вогнутые, как правило, сверху, первоначально описанные *Vienssens*, располагаются справа и слева от чревного ствола, в заднем плане брюшной области (*Luschka*), представленной участком задней брюшной стенки, ограниченный снизу малой кривизной желудка и пилоричесим каналом (каналом привратника).

© Ilia Catereniuc

ВЕГЕТАТИВНЫЕ СПЛЕТЕНИЯ БРЮШНОЙ И ТАЗОВОЙ ПОЛОСТЕЙ

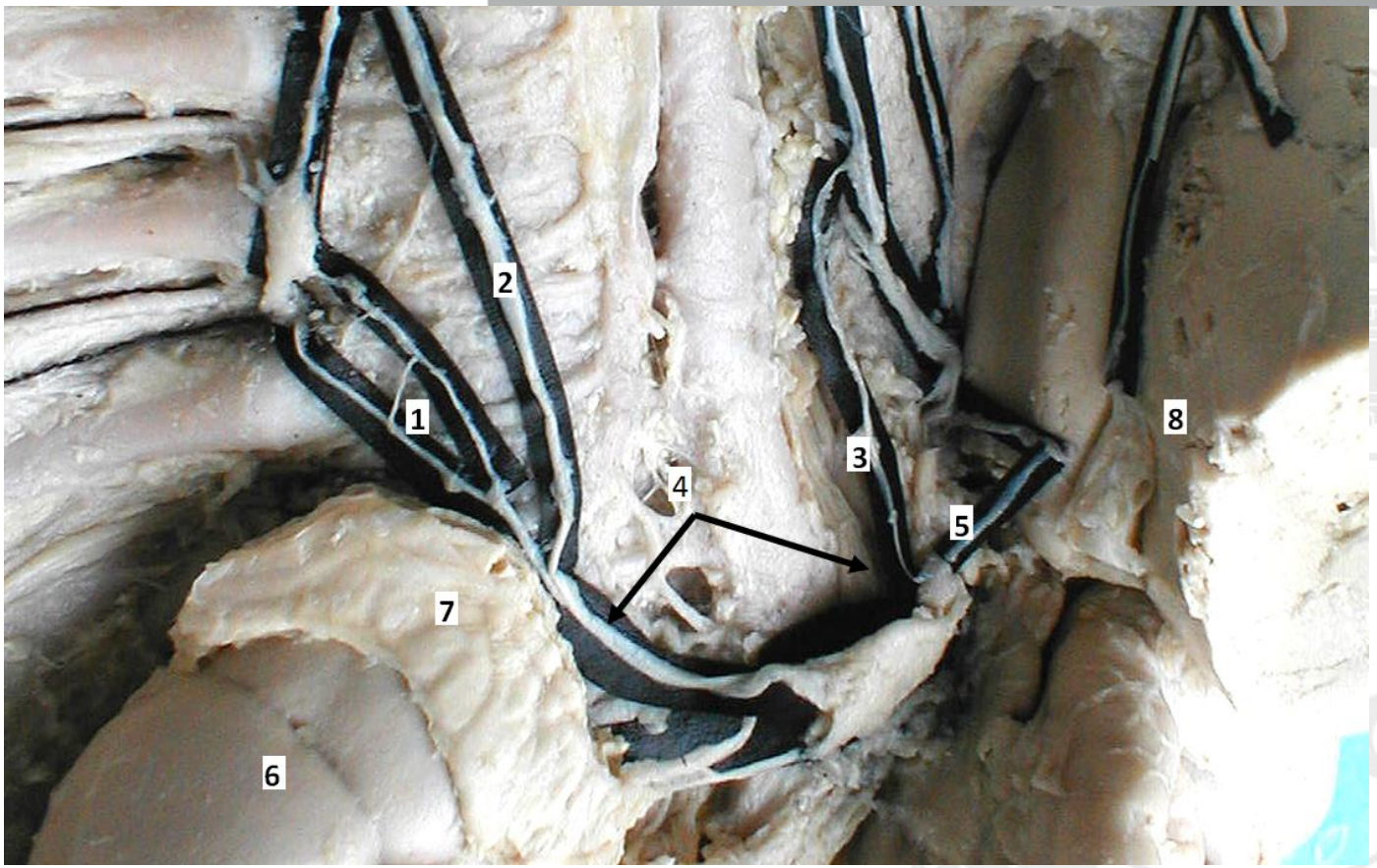

Чревный узел со своими афферентными и эфферентными волокнами.
1-два малых внутренностных нерва справа; 2-большой внутренностный нерв; 3-ветвь блуждающего нерва справа (задний блуждающий ствол); 4-петля Wrisberg; 5-прямая ветвь брюшного узла к печени; 6-правая почка; 7-правый надпочечник; 8- печень.
Анатомический Музей (препарат И. Катеренюк).

ВЕГЕТАТИВНЫЕ СПЛЕТЕНИЯ БРЮШНОЙ И ТАЗОВОЙ ПОЛОСТЕЙ

Чревные узлы представляют РЕЛЕЙНУЮ СТАНЦИЮ СИМПАТИЧЕСКОЙ НЕРВНОЙ СИСТЕМЫ верхнего этажа брюшной полости;

- **верхний брыжеечный узел, непарный, находящийся у начала верхней брыжеечной артерии;**
- **аортопочечные узлы, расположенные у начала почечных артерий;**

© Ilia Catereniuc

ВЕГЕТАТИВНЫЕ СПЛЕТЕНИЯ БРЮШНОЙ И ТАЗОВОЙ ПОЛОСТЕЙ

К узлам брюшного аортального сплетения подходят

- ✓ **большой, малый и низший внутренностные нервы** и
- ✓ **поясничные внутренностные нервы.**

В образовании брюшного аортального сплетения также участвуют:

- ✓ **волокна заднего блуждающего ствола** и
- ✓ **чувствительные волокна правого диафрагмального нерва.**

Эти волокна (парасимпатические преганглионарные и афферентные) **не прерываясь проходят через эти узлы и участвуют в образование органных сплетений.**

© Ilia Catereniuc

Nervii splanhnici
Mare
Mic
Imus
Nervul subcostal (T12)
Nervul iliohipogastric
Nervul ilioinghinal
Trunchi şi ganglioni simpatici
Nervul genitofemural
Nervul cutanat femural lateral
Ramura femurală şi Ramura genitală a nervului genitofemural
Nervul femural
Nervul cutanat femural lateral
Ramuri femurale ale nervului genitofemural
Ramuri cutanate anterioare ale nervului femural
Ramura cutanată anterioară a nervului iliohipogastric
Ramura genitală a nervului genitofemural
Ramura scrotală anterioară a nervului ilioinghinal
Ganglion celiac
Ganglion mezenteric superior
Ganglion aorticorenal
Nervii splanhnici lombari
Ganglion mezenteric inferior
Plexul intermezenteric (aortic)
Artera şi plexul testicular
Plexul hipogastric superior
Nervii hipogastrici
Plexul hipogastric inferior (pelvian)
Canalul deferent şi plexul
Nervul femural
Artera şi plexul testicular
Nervii dorsali ai penisului
F. Netter M.D.
© IGN

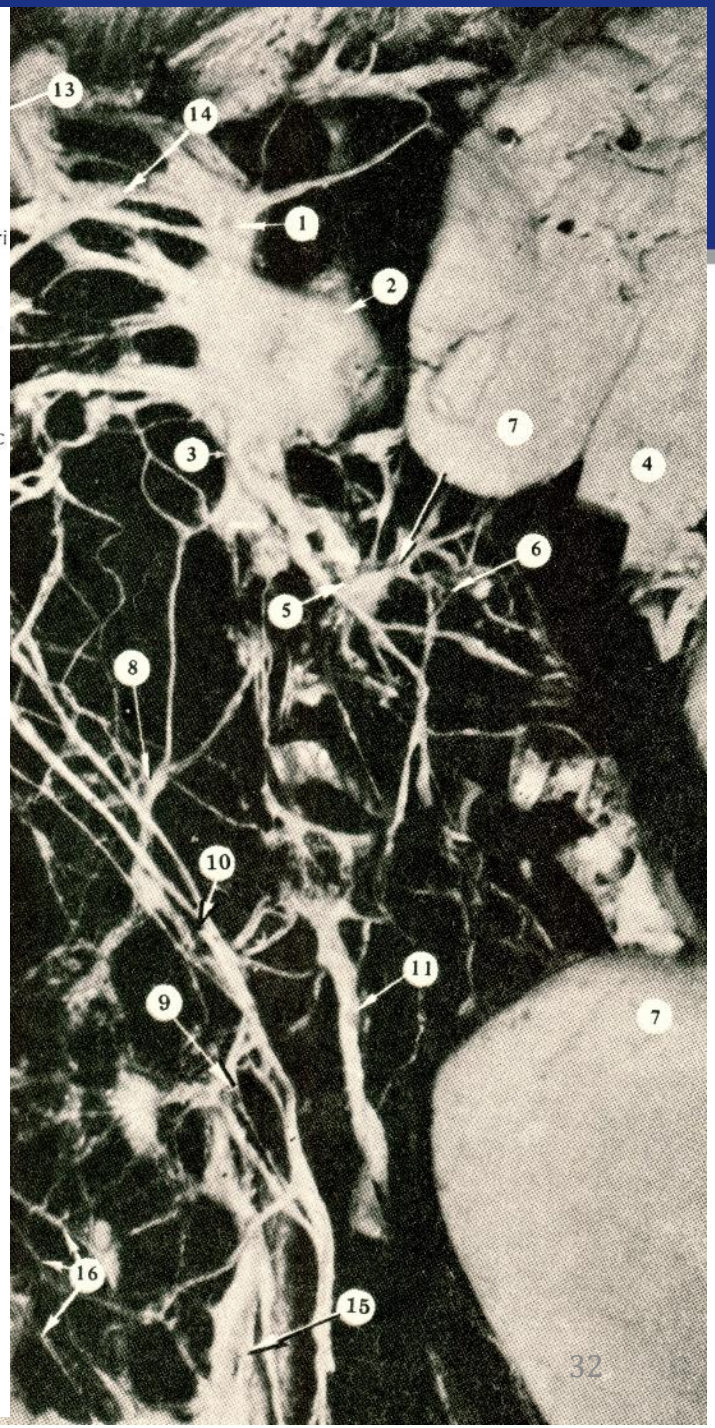

ВЕГЕТАТИВНЫЕ СПЛЕТЕНИЯ БРЮШНОЙ И ТАЗОВОЙ ПОЛОСТЕЙ

ВАЖНО!

Некоторые преганглионарные симпатические волокна проходят через брюшные превертебральные узлы не прерываясь и заканчиваются непосредственно на клетках мозгового вещества надпочечника.

© Ilia Catereniuc

ВЕГЕТАТИВНЫЕ СПЛЕТЕНИЯ БРЮШНОЙ И ТАЗОВОЙ ПОЛОСТЕЙ

От **узлов брюшного аортального сплетения** **отходят множество ветвей.**

Ветви чревных и **верхнего брыжеечного узлов** **отходят в разных направлениях, как солнечные лучи, образуя** так называемое **«солнечное сплетение» (*„plexus solaris”*)** *(старое название).*

Ветви брюшного аортального сплетения **продолжаются вдоль ветвей брюшной аорты,** образуя вокруг них **вторичные *(периартериальные)* вегетативные сплетения** для органов брюшной полости.

© Ilia Catereniuc

ВЕГЕТАТИВНЫЕ СПЛЕТЕНИЯ БРЮШНОЙ И ТАЗОВОЙ ПОЛОСТЕЙ

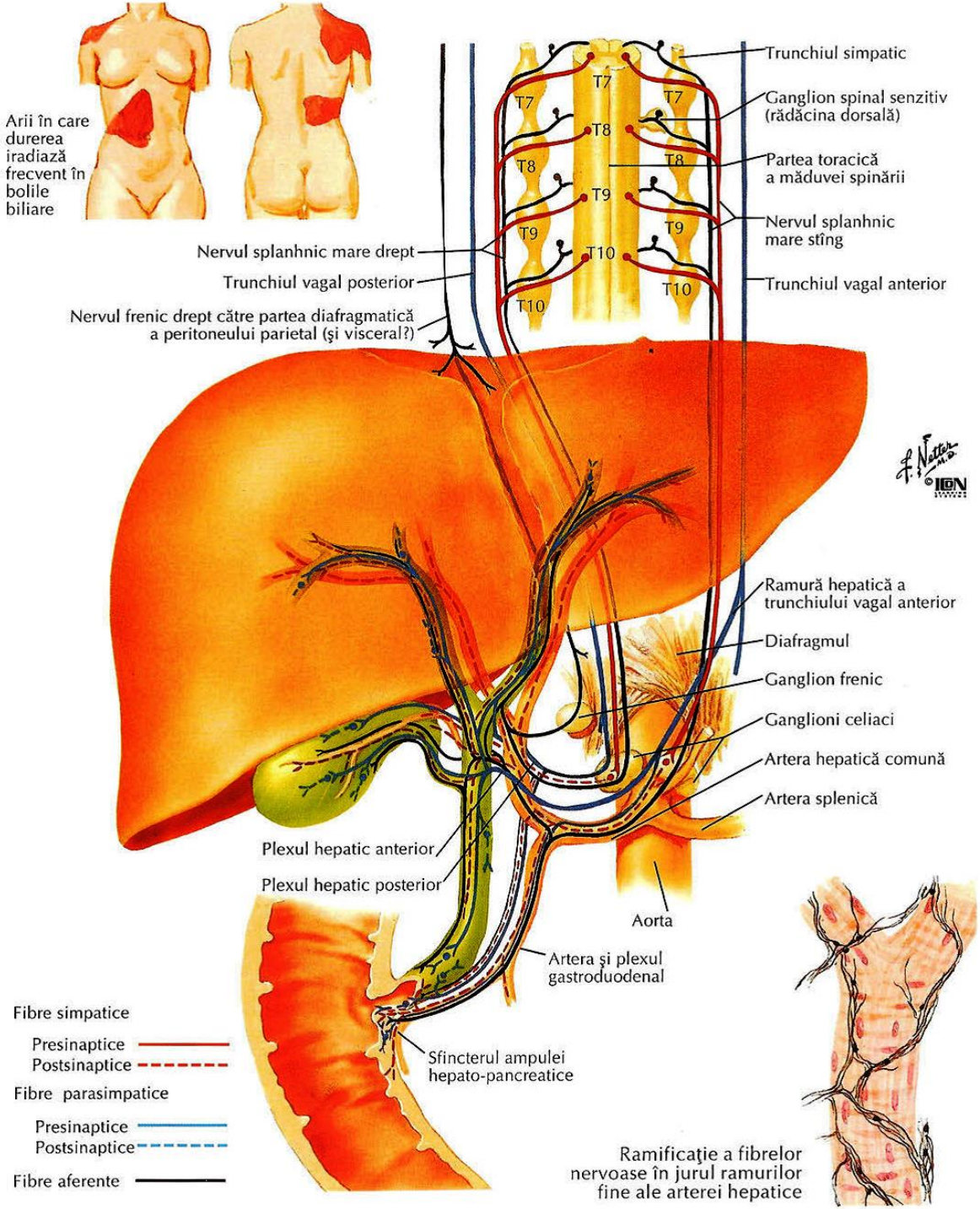

ВЕГЕТАТИВНЫЕ СПЛЕТЕНИЯ БРЮШНОЙ И ТАЗОВОЙ ПОЛОСТЕЙ

ВЕГЕТАТИВНЫЕ СПЛЕТЕНИЯ
органов брюшной полости:

➢ **чревное сплетение,** расположено спереди от брюшной аорты, вокруг чревного ствола, продолжаясь вдоль его ветвей. Это сплетение, названное **Th. Willis** ***"брюшным мозгом"***, выполняет "глобальные" функции в иннервации органов брюшной полости.

К чревному сплетению и его узлам подходят:

✓ **внутренностные нервы,**

✓ **ветви блуждающих, диафрагмальных** и т. д. **нервов.**

От него, вдоль артерий/вен и их ветвей/притоков, принимая их название, **отходят множество вторичных сплетений.**

© Ilia Catereniuc

Чревное сплетение. *1-левый брюшной узел; 2-переднее печеночное сплетение; 3-пищеводное сплетение; 4-почечное сплетение; 5-симпатическая цепь; 6-подреберный нерв; 7-общая печеночная артерия; 8-селезеночная артерия; 9-верхняя брыжеечная артерия; 10-печень; 11-правая почка; 12-левый надпочечник.*

Анатомический Музей (препарат изготовленный И. Катеренюк).

© Ilia Cateronius

ВЕГЕТАТИВНЫЕ СПЛЕТЕНИЯ БРЮШНОЙ И ТАЗОВОЙ ПОЛОСТЕЙ

В структуре ЧРЕВНОГО СПЛЕТЕНИЯ выделены две, диаметрально противоположные, основные индивидуальные формы:

- **концентрированная** и
- **диффузная**, а также
- **ряд промежуточных форм**.

© Ilia Catereniuc

ВЕГЕТАТИВНЫЕ СПЛЕТЕНИЯ БРЮШНОЙ И ТАЗОВОЙ ПОЛОСТЕЙ

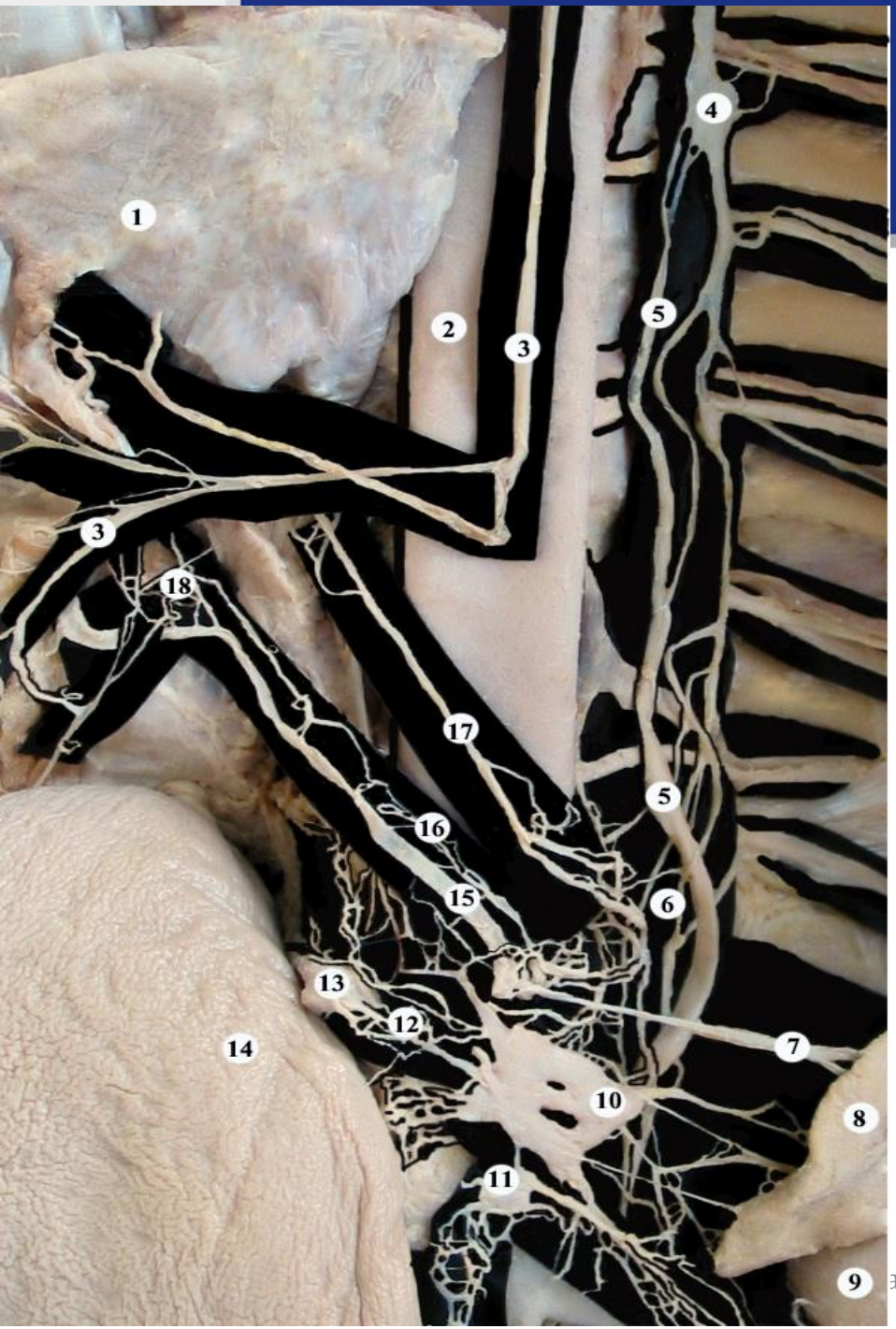

Участие левого диафрагмального, левого большого внутренностного нервов и заднего ствола блуждающего нерва в образовании брюшного сплетения. *1 – диафрагма; 2 – брюшная часть аорты; 3 – левый диафрагмальный нерв; 4 – симпатическая цепь; 5 – большой внутренностный нерв; 6 – ветви от I-го поясничного узла симпатической цепи; 7 – средняя надпочечная артерия; 8 – левый надпочечник; 9 – левая почка; 10 – левый брюшной узел; 11 – левый аорто-почечный узел; 12 – сплетение селезенки; 13 – артерия селезенки; 14 – селезенка (диафрагмальная поверхность); 15 – нижняя диафрагмальная артерия; 16 – нервное сплетение которое сопровождает нижнюю диафрагмальную артерию; 17 – левый блуждающий нерв; 18 – нервное сплетение образованное при участии ветвей брюшного сплетения и левого диафрагмального нерва.*

Анатомический Музей
(препарат О. Белик).

ВЕГЕТАТИВНЫЕ СПЛЕТЕНИЯ БРЮШНОЙ И ТАЗОВОЙ ПОЛОСТЕЙ

- **диафрагмальное сплетение *(plexus phrenicus),*** *парное*, расположено вдоль нижних диафрагмальных артерий, в составе которого находим небольшого размера ***диафрагмальные узлы;***

- **желудочные сплетения *(plexus gastrici),*** расположенные вдоль левой желудочной артерии, на малой кривизне желудка образуют ***верхнее желудочное сплетение***, а вдоль левой и правой желудочно-сальниковых артерий – ***нижнее желудочное сплетение;***

© Ilia Catereniuc

ВЕГЕТАТИВНЫЕ СПЛЕТЕНИЯ БРЮШНОЙ И ТАЗОВОЙ ПОЛОСТЕЙ

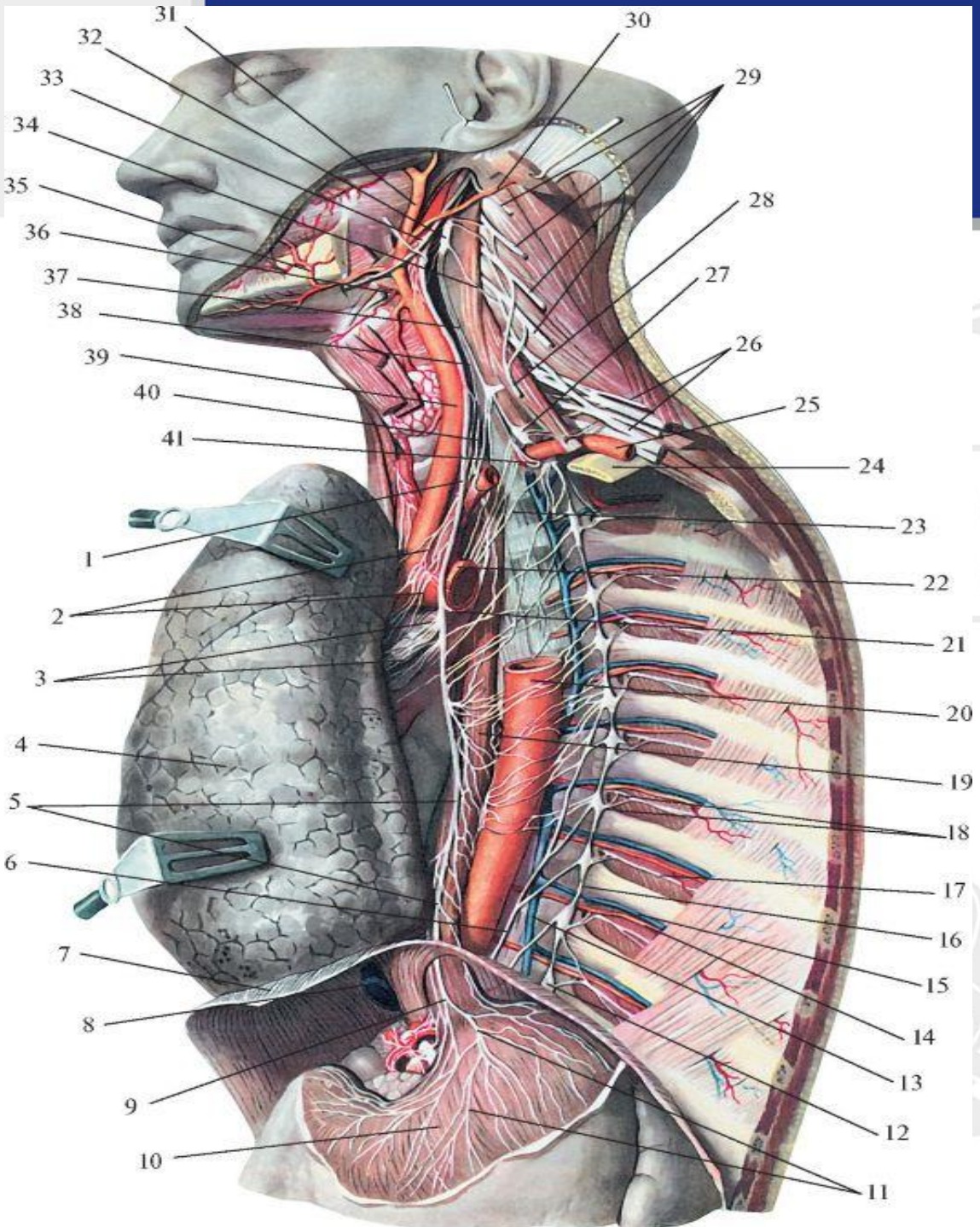

ВЕГЕТАТИВНЫЕ СПЛЕТЕНИЯ БРЮШНОЙ И ТАЗОВОЙ ПОЛОСТЕЙ

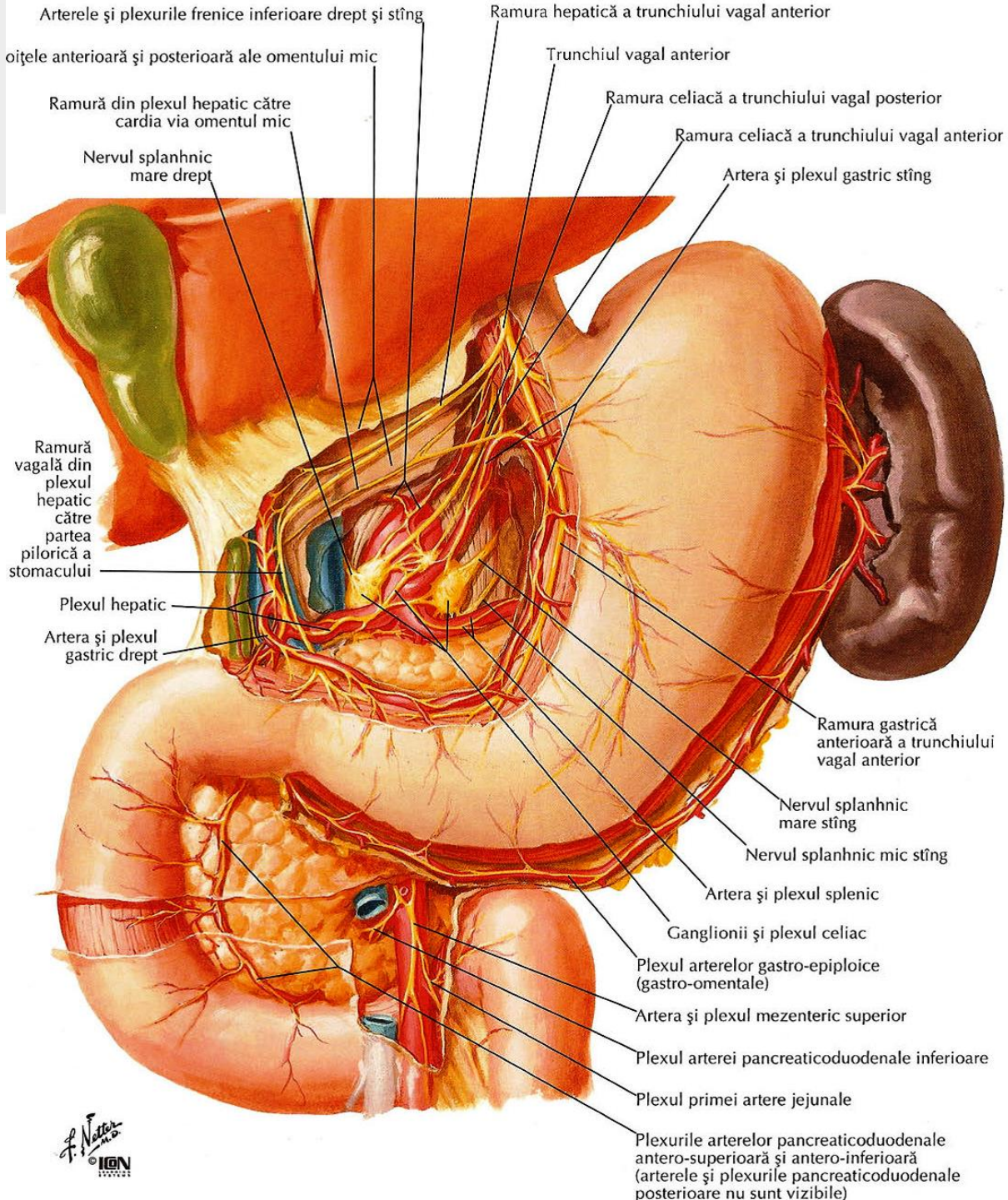

ВЕГЕТАТИВНЫЕ СПЛЕТЕНИЯ БРЮШНОЙ И ТАЗОВОЙ ПОЛОСТЕЙ

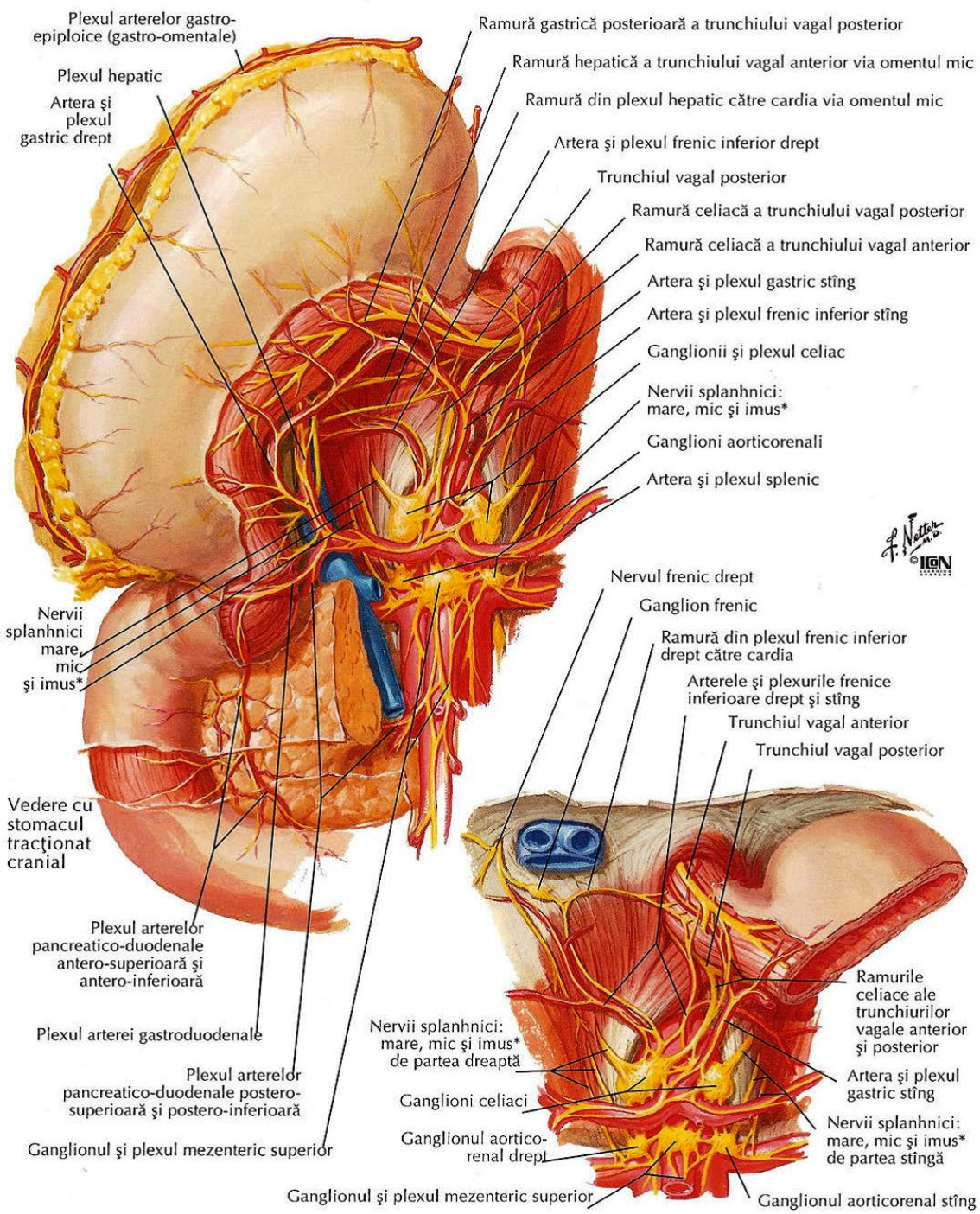

*imus - nervul splanhnic inferior (caudal)

ВЕГЕТАТИВНЫЕ СПЛЕТЕНИЯ БРЮШНОЙ И ТАЗОВОЙ ПОЛОСТЕЙ

- **селезеночное сплетение** сопровождает одноименную артерию и ее ветви;
- **поджелудочное сплетение** – вдоль артерий которые кровоснабжают железу;
- **надпочечниковое сплетение** – **в составе которого содержися большое количество преганглионарных симпатических волокон,** которые **заканчиваются непосредственно в надпочечниковых узлах** и **клетках медулярного вещества надпочечника**, и **которые имеют общее происхождение с симпатическими узлами.**

© Ilia Catereniuc

ВЕГЕТАТИВНЫЕ СПЛЕТЕНИЯ БРЮШНОЙ И ТАЗОВОЙ ПОЛОСТЕЙ

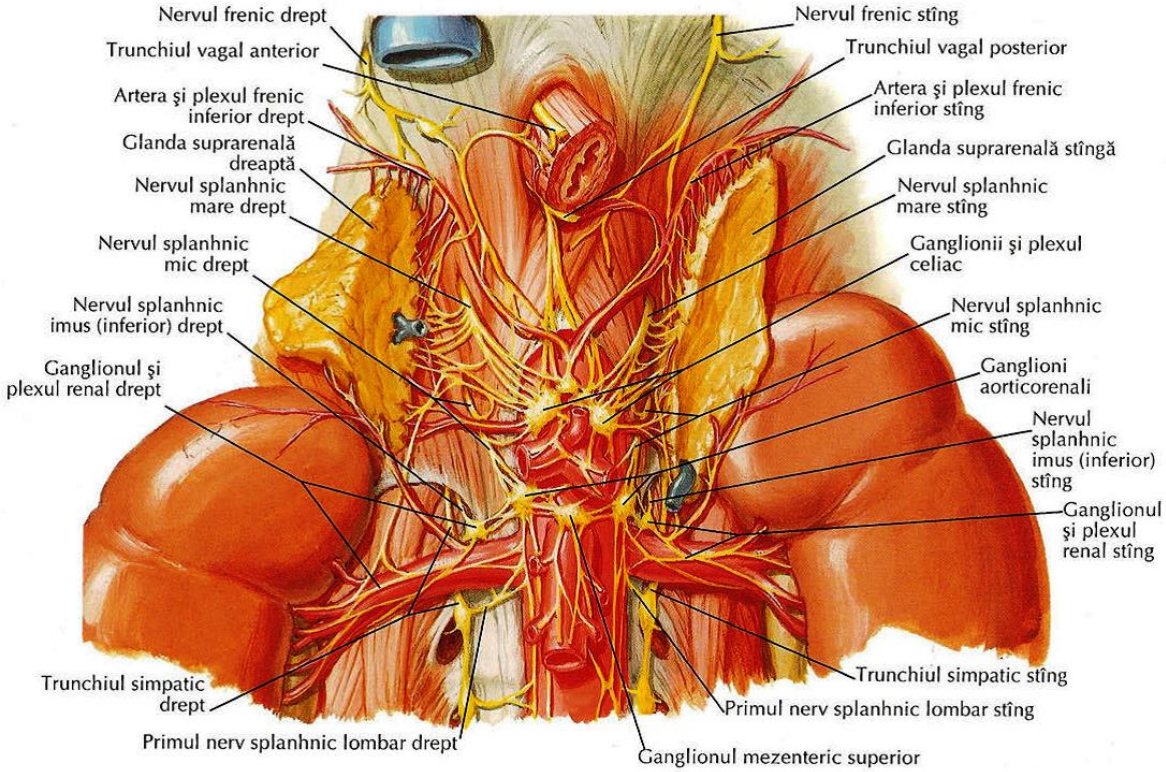

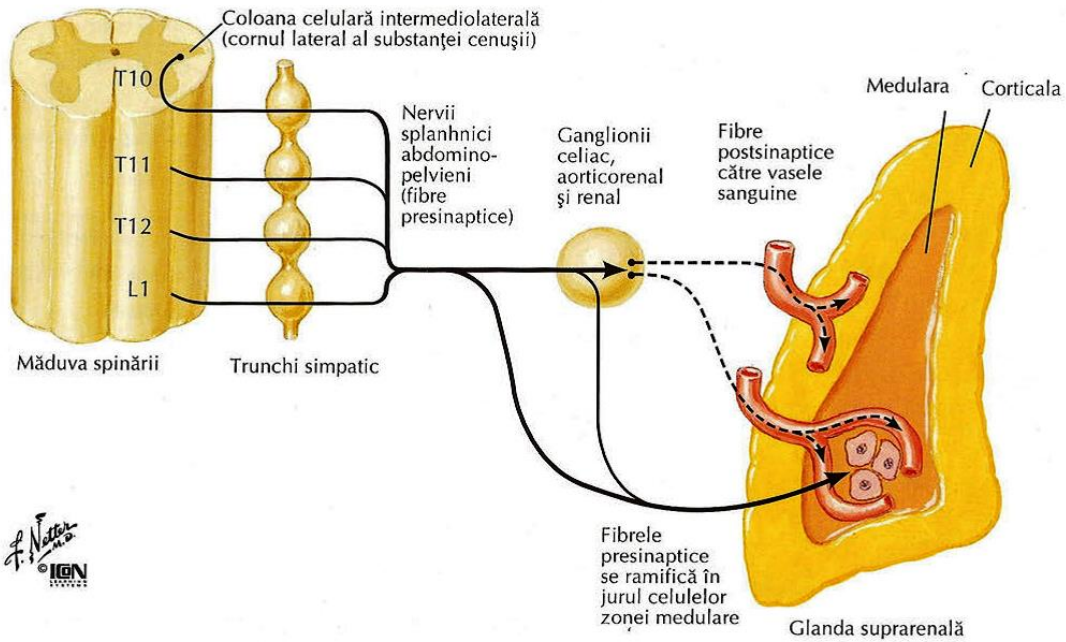

ВЕГЕТАТИВНЫЕ СПЛЕТЕНИЯ БРЮШНОЙ И ТАЗОВОЙ ПОЛОСТЕЙ

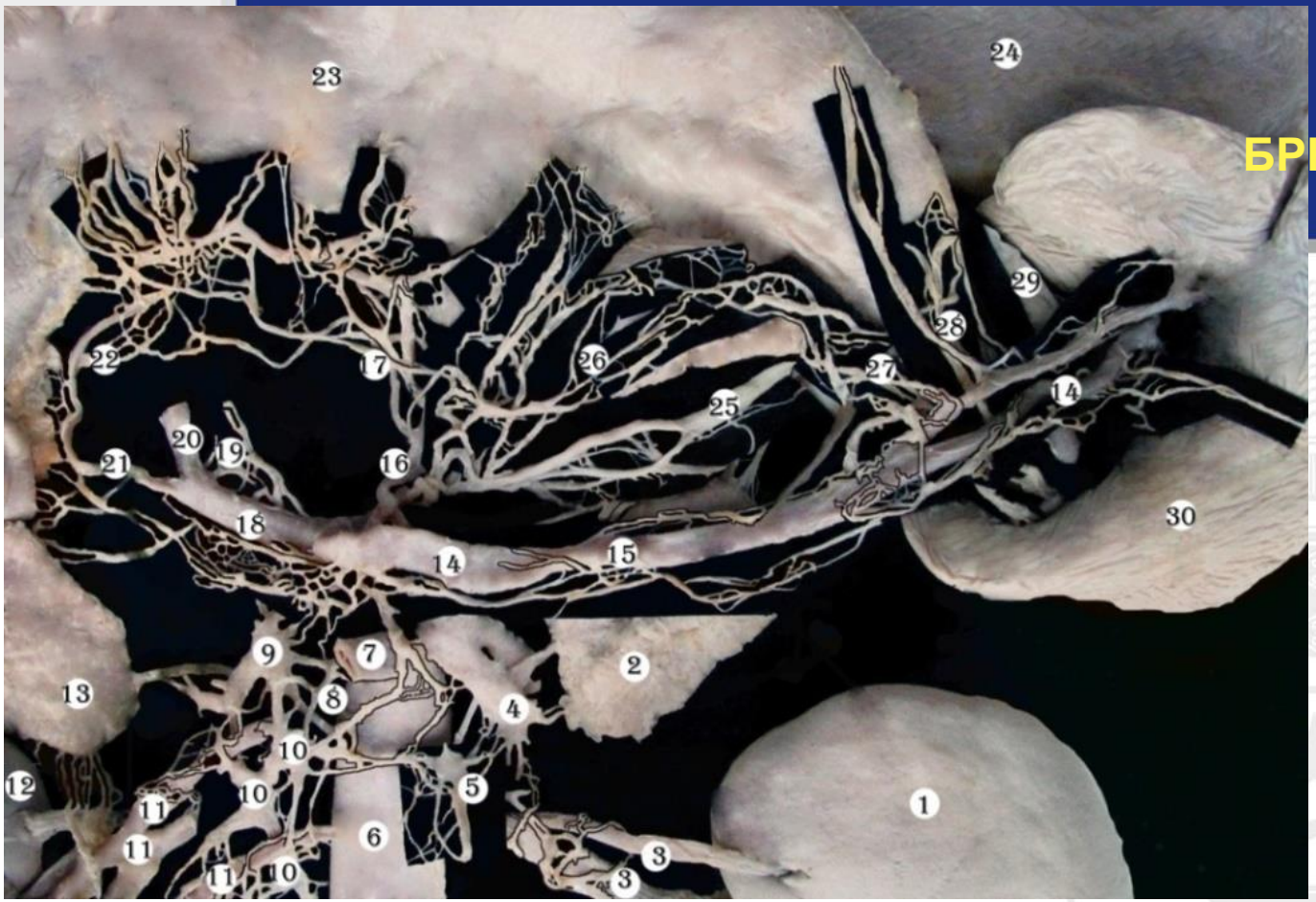

Источники иннервации селезенки. *1 – левая почка; 2 – левый надпочечник; 3 – левая почечная артерия; 4 – левый брюшной узел; 5 – левый аортопочечный узел; 6 – аорта; 7 – верхняя брыжеечная артерия; 8 – верхний брыжеечный узел; 9 – правый брюшной узел; 10 – правые аортопочечные узлы; 11 – правые почечные артерии; 12 – правая почка; 13 – правый надпочечник; 14 – селезеночная артерия; 15 – селезеночное сплетение; 16 – левая желудочная артерия; 17 – нервное сплетение вдоль левой желудочной артерии; 18 – общая печеночная артерия; 19 – печеночное сплетение; 20 – собственная печеночная артерия; 21 – правая желудочная артерия; 22 – нервное сплетение, сопровождающее правую желудочную артерию; 23 – желудок (задняя поверхность); 24 – диафрагма; 25 – задний ствол блуждающего нерва; 26 – ветви заднего ствола блуждающего нерва; 27 – селезеночное сплетение, сопровождающее левую желудочно-брыжеечную артерию; 28 – селезеночное сплетение, сопровождающее короткую желудочную артерию; 29 –желудочно-селезеночная связка; 30 – селезенка.*

Анатомический Музей (препарат О. Белик).

© Ilia Catrenjuc

ВЕГЕТАТИВНЫЕ СПЛЕТЕНИЯ БРЮШНОЙ И ТАЗОВОЙ ПОЛОСТЕЙ

- **почечное сплетение,** сопровождает почечную артерию; в составе этого сплетения находятся ***почечные узлы (ganglia renalia)***;
- **мочеточниковое сплетение** (***plexus uretericus),*** является продолжением почечного сплетения на мочеточники;
- **тестикулярное сплетение** (***plexus testicularis),*** вдоль тестикулярной артерии (у мужчин),
- а у женщин – **овариальное сплетение** – ***plexus ovaricus;***

© Ilia Catereniuc

ВЕГЕТАТИВНЫЕ СПЛЕТЕНИЯ БРЮШНОЙ И ТАЗОВОЙ ПОЛОСТЕЙ

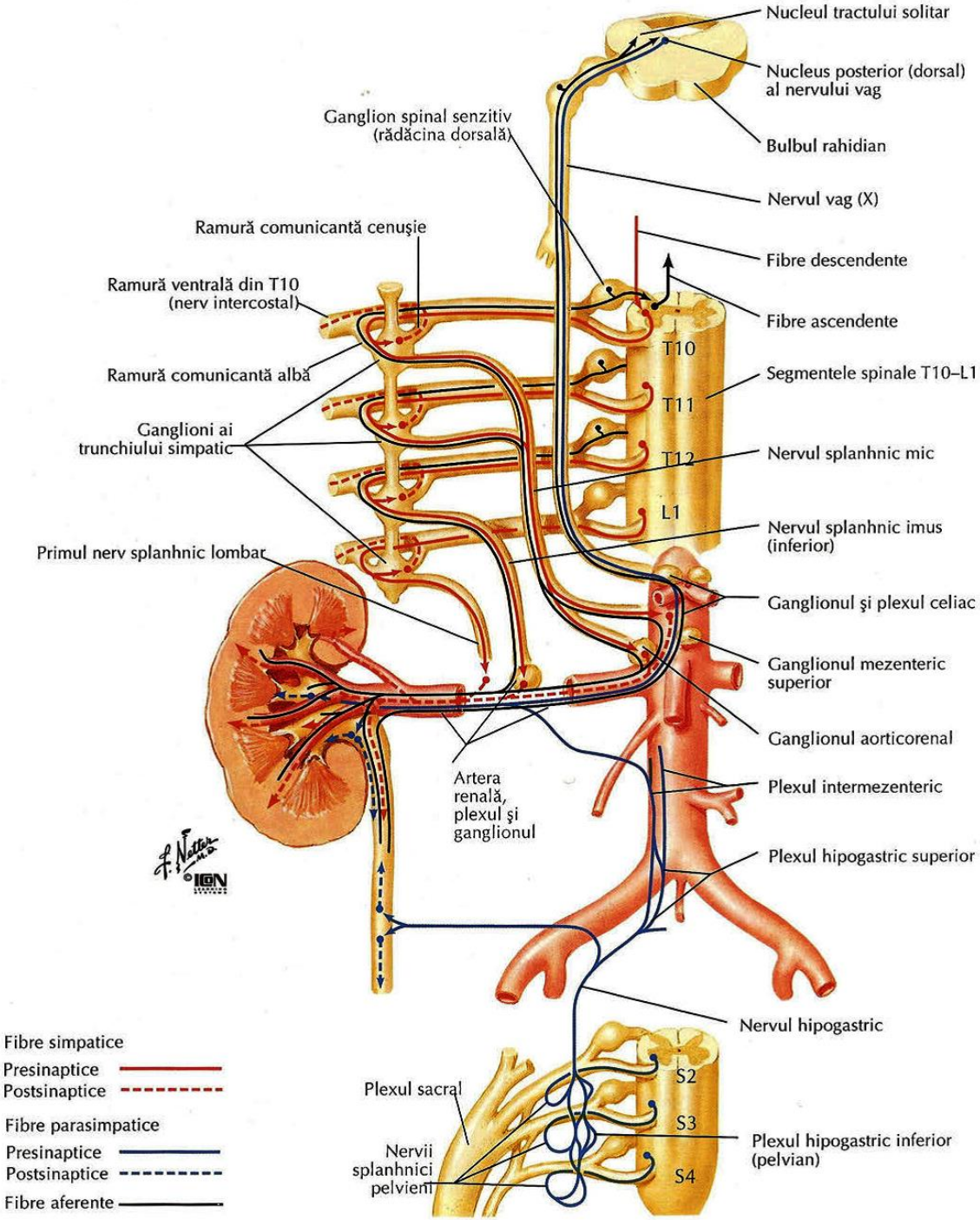

ВЕГЕТАТИВНЫЕ СПЛЕТЕНИЯ БРЮШНОЙ И ТАЗОВОЙ ПОЛОСТЕЙ

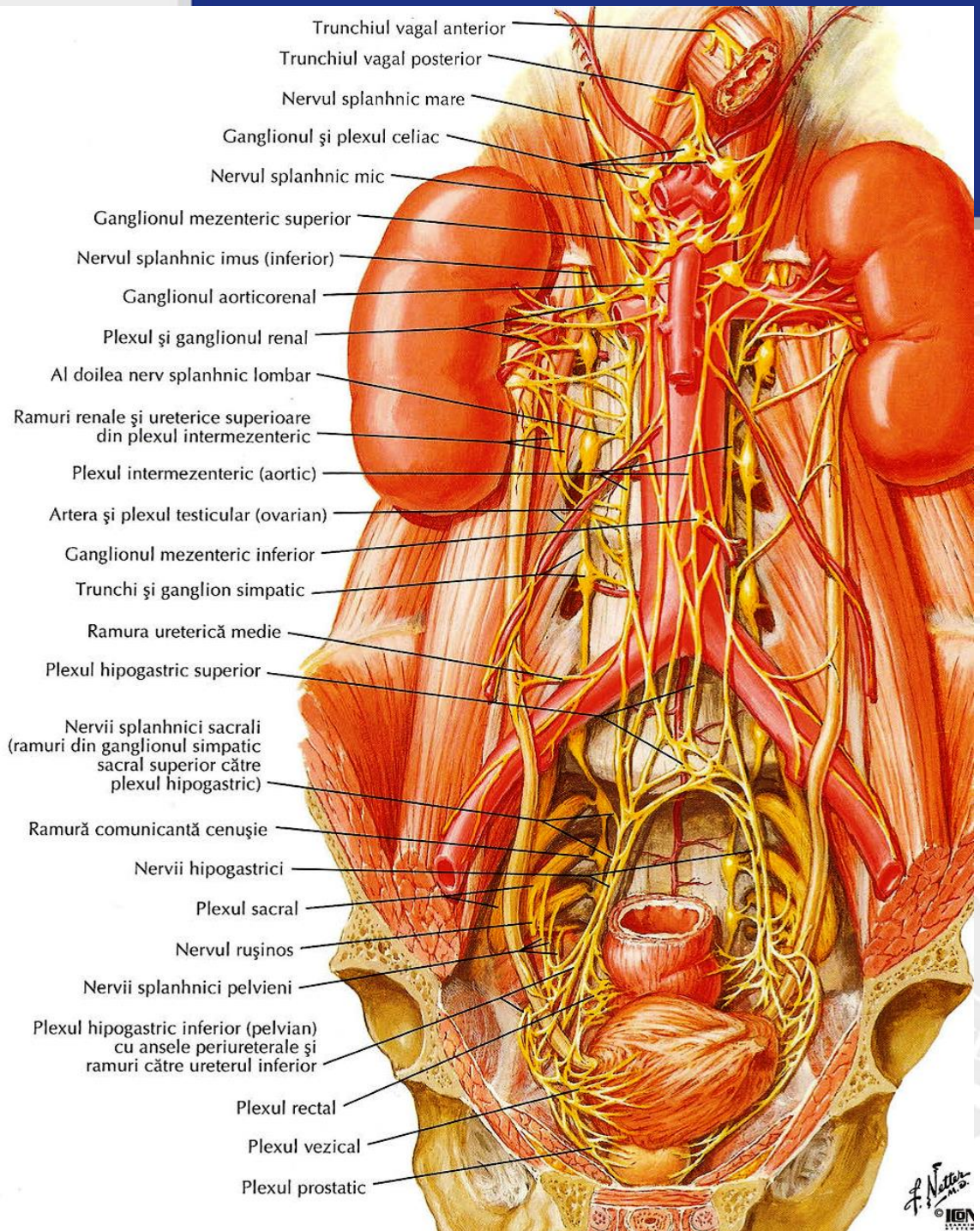

ВЕГЕТАТИВНЫЕ СПЛЕТЕНИЯ БРЮШНОЙ И ТАЗОВОЙ ПОЛОСТЕЙ

- **верхнее брыжеечное сплетение,** вдоль одноименной артерии и его ветвей;
- **межбрыжеечное сплетение** *(plexus intermesentericus)* – часть брюшного аортального сплетения, расположено между началом верхней и нижней брыжеечных артерий;
- **нижнее брыжеечное сплетение** – вдоль одноименной артерии и ее ветвей. На уровне отхождения артерии от аорты находится ***нижний брыжеечный узел,*** от которого вдоль верхней ректальной артерии начинается **верхнее прямокишечное сплетение;**
- **брюшное аортальное сплетение** продолжается **подвздошными сплетениями.**

© Ilia Catereniuc

ВЕГЕТАТИВНЫЕ СПЛЕТЕНИЯ БРЮШНОЙ И ТАЗОВОЙ ПОЛОСТЕЙ

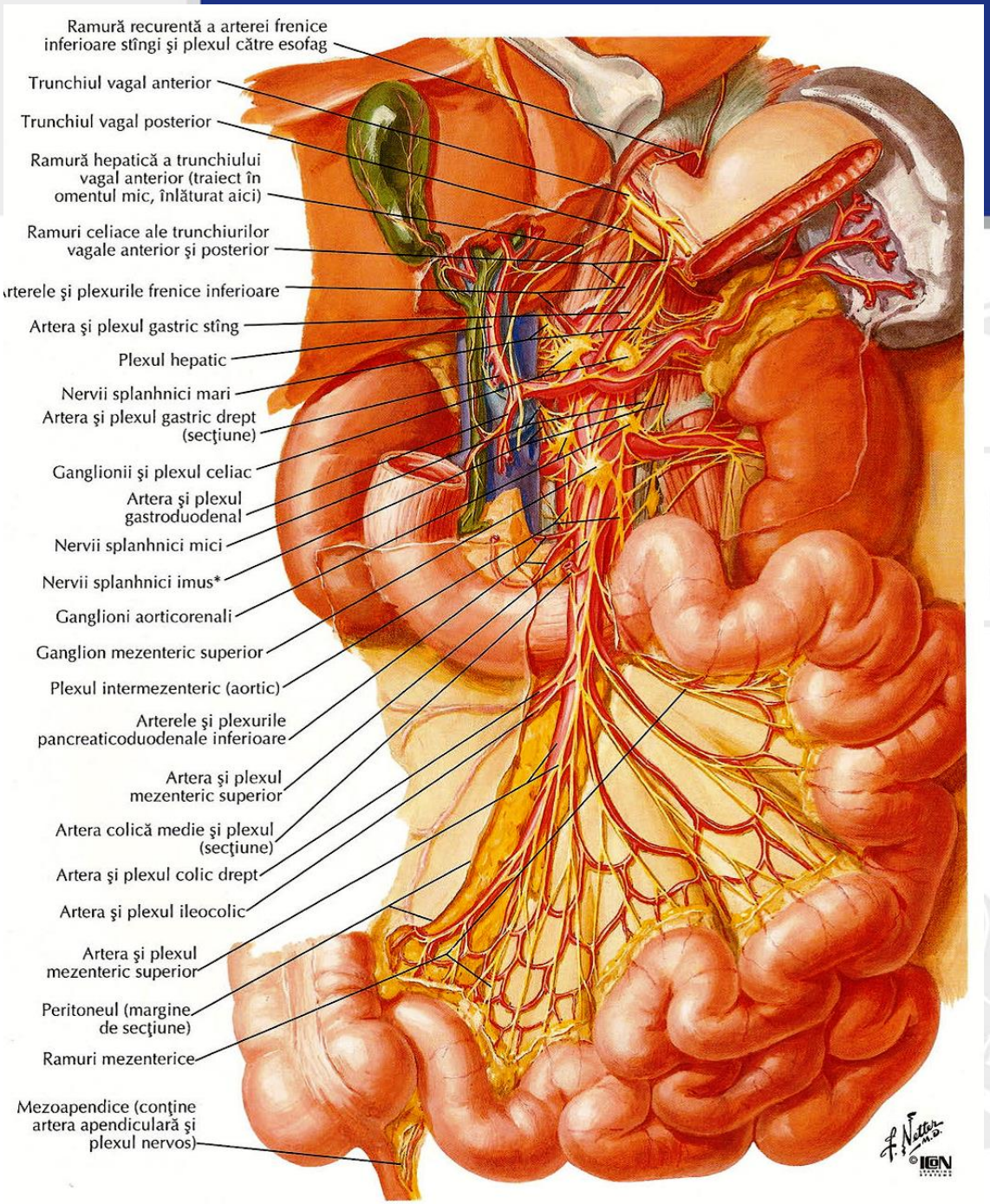

ВЕГЕТАТИВНЫЕ СПЛЕТЕНИЯ БРЮШНОЙ И ТАЗОВОЙ ПОЛОСТЕЙ

В каудальном **продолжении БРЮШНОГО АОРТАЛЬНОГО СПЛЕТЕНИЯ** отмечаем 4-6 нервных пучков, которые спускаются по передней поверхности 5-го поясничного позвонка, образуя **верхнее подчревное сплетение *(plexus hypogastricus superior),*** в виде треугольной пластинки.

В формировании этого сплетения участвуют:

- ✓ **вегетативные узлы,**
- ✓ **поясничные** и
- ✓ **крестцовые внутренностные нервы,**

которые нисходят от правого и **левого симпатических стволов.**

© Ilia Catereniuc

ВЕГЕТАТИВНЫЕ СПЛЕТЕНИЯ БРЮШНОЙ И ТАЗОВОЙ ПОЛОСТЕЙ

На уровне 1-го крестцового позвонка подчревное сплетение разделяется на два пучка нервов – **правый** и **левый подчревные нервы,**
которые нисходят двухсторонне от прямой кишки и, на мышце поднимающей анус, образует
нижнее подчревное *(plexus hypogastricus inferior)* или **тазовое сплетение *(plexus pelvinus)*.**

К этому сплетению, **помимо подчревных нервов**, подходят **крестцовые** и **тазовые внутренностные нервы.**

Последние **отходят от сегментов S2-S4 спинного мозга** и **содержат парасимпатические преганглионарные** и **афферентные волокна.**

© Ilia Catereniuc

ВЕГЕТАТИВНЫЕ СПЛЕТЕНИЯ БРЮШНОЙ И ТАЗОВОЙ ПОЛОСТЕЙ

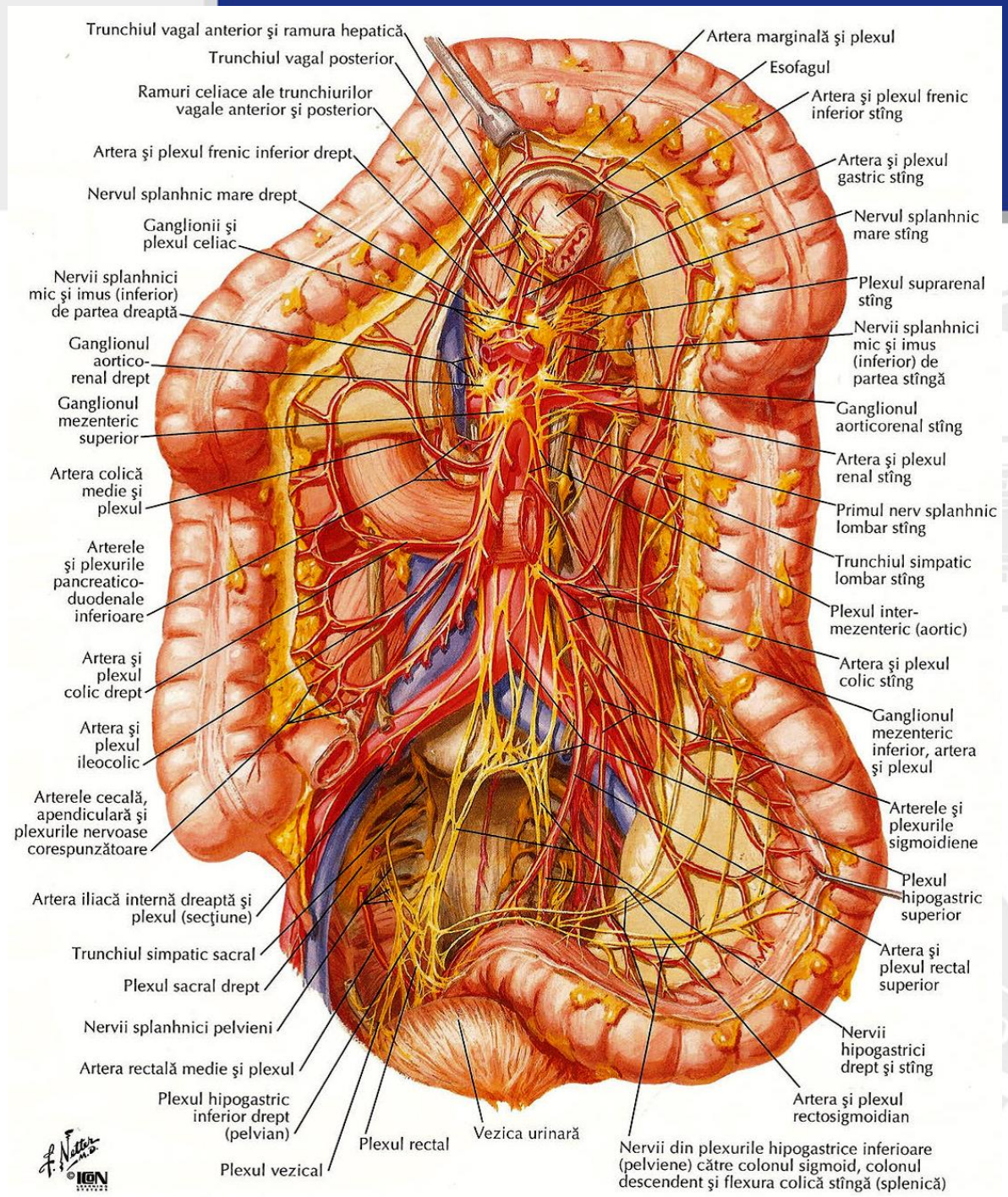

ВЕГЕТАТИВНЫЕ СПЛЕТЕНИЯ БРЮШНОЙ И ТАЗОВОЙ ПОЛОСТЕЙ

Нижнее подчревное сплетение → периваскулярные сплетения → органные сплетения:

- **среднее и нижнее ректальные сплетения**;
- **сплетение предстательной железы *(plexus prostaticus)*,** вокруг простаты;
- **сплетение семенного канатика,** вокруг семенного канатика;
- **маточно-влагалищное сплетение,** вдоль маточной артерии;
- **сплетение мочевого пузыря,** по ходу верхней и нижней пузырных артерий;
- **кавернозное сплетение полового члена *(клитора)*** – на дорсальной и глубокой артериях полового члена *(клитора)*.

© Ilia Catereniuc

ВЕГЕТАТИВНЫЕ СПЛЕТЕНИЯ БРЮШНОЙ И ТАЗОВОЙ ПОЛОСТЕЙ

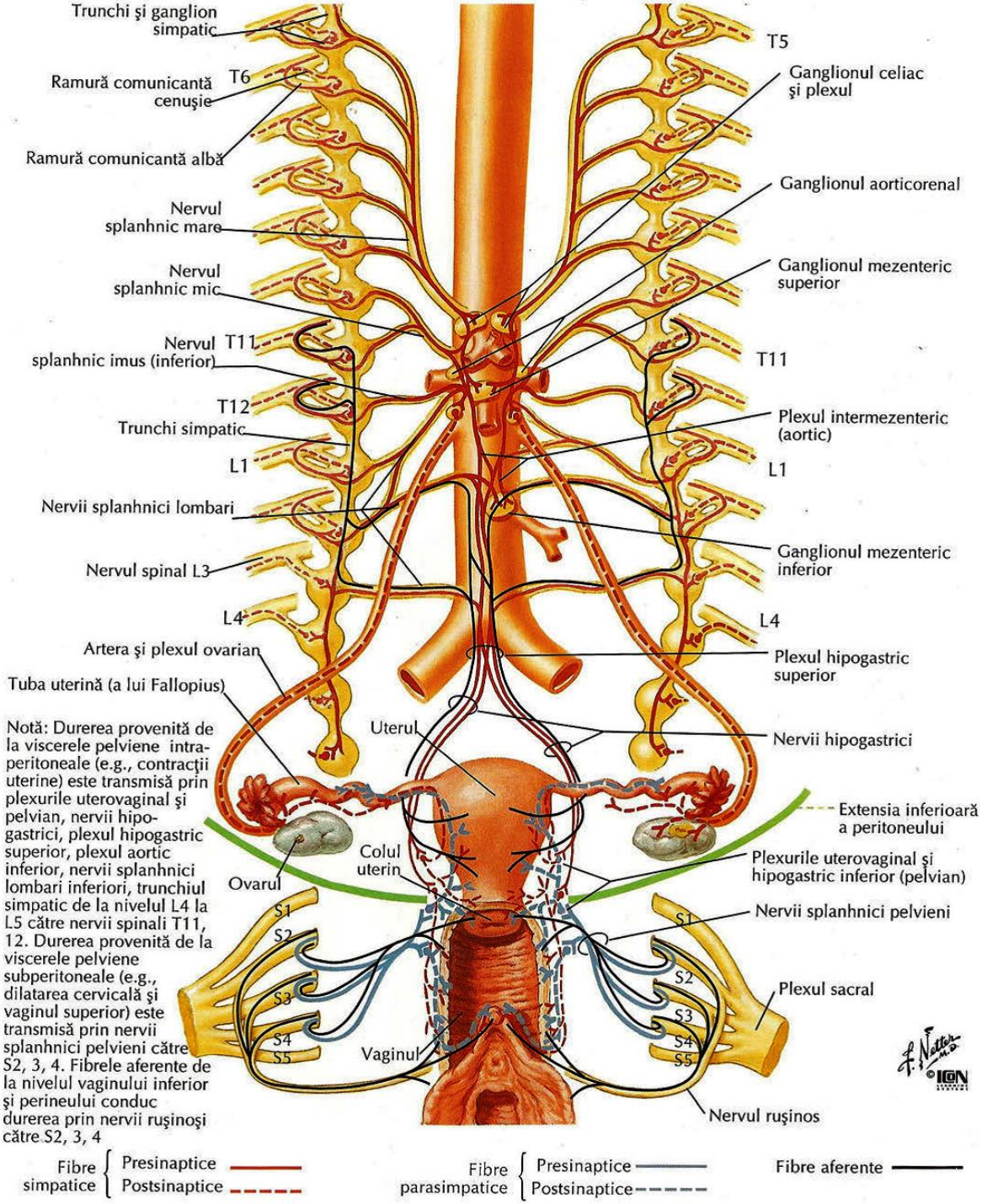

ВЕГЕТАТИВНЫЕ СПЛЕТЕНИЯ БРЮШНОЙ И ТАЗОВОЙ ПОЛОСТЕЙ

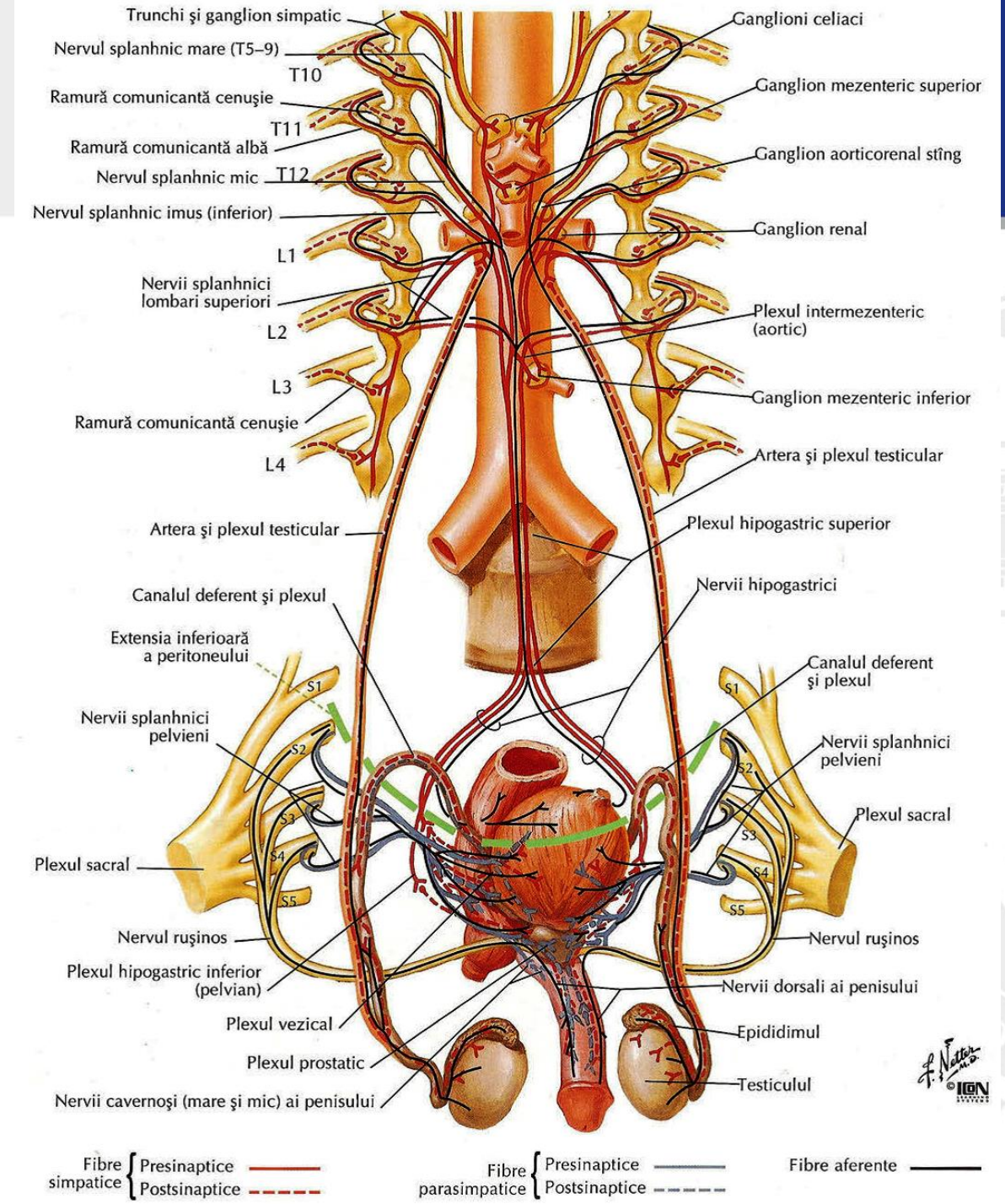

ВЕГЕТАТИВНЫЕ СПЛЕТЕНИЯ БРЮШНОЙ И ТАЗОВОЙ ПОЛОСТЕЙ

Сосудистые и органные сплетения таза, которые осуществляют симпатическую и афферентную иннервацию органов, являются составляющими *чревного сплетения*,
а парасимпатическая и афферентная иннервация исходит из крестцовых сегментов (S2-S4) спинного мозга, посредством *тазовых внутренностных нервов.*

Эти нервы обеспечивают парасимпатическую иннервацию терминальной части толстой кишки *(нисходящей ободочной кишки, сигмовидной кишки, прямой кишки)*, **органов мочеполовой системы.**

© Ilia Caterenciuc

ВЕГЕТАТИВНЫЕ СПЛЕТЕНИЯ БРЮШНОЙ И ТАЗОВОЙ ПОЛОСТЕЙ

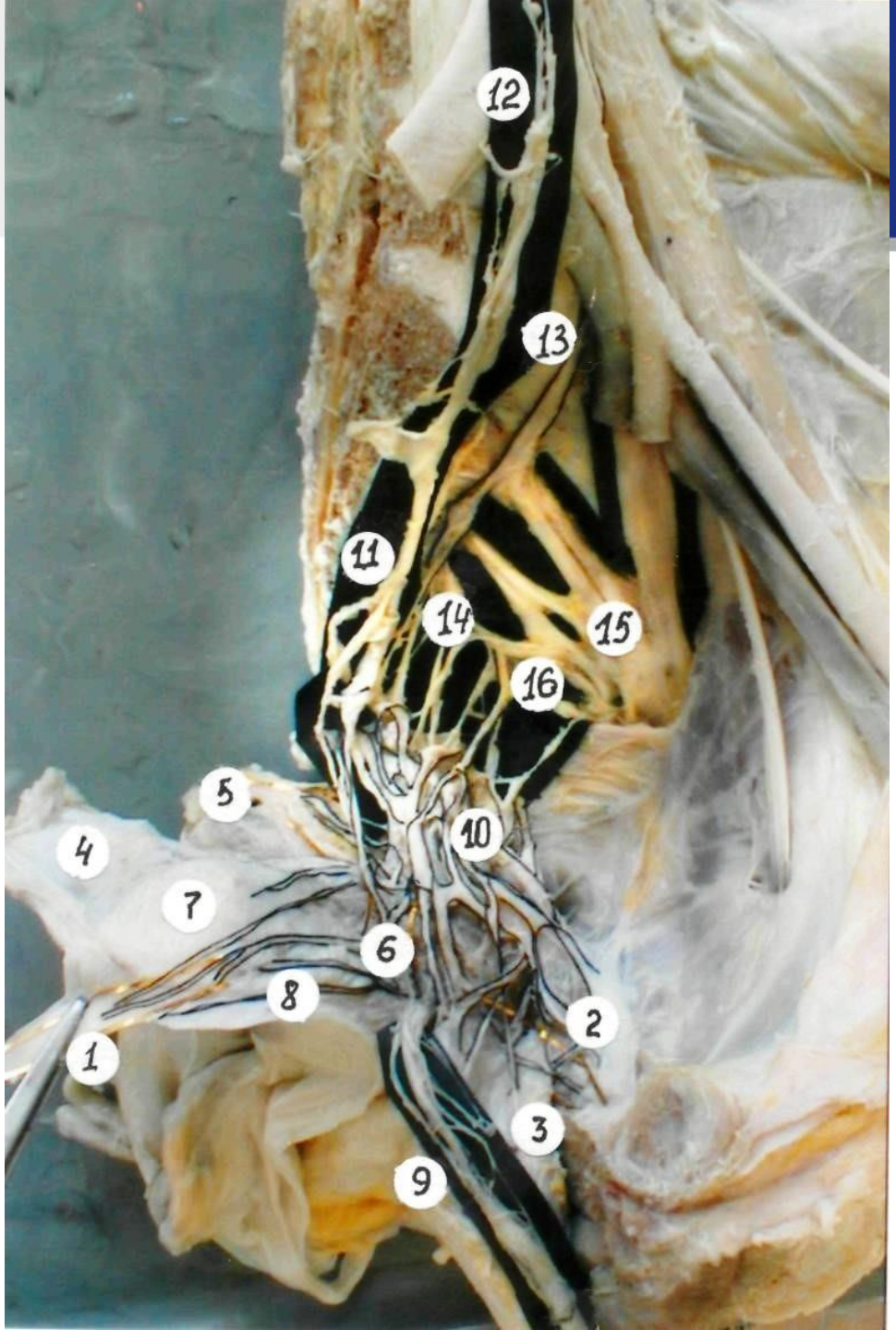

Ветви тазового сплетения – источники иннервации матки и ее связок.

1 — круглая связка; 2 - lig. pubo-vesico-uterin;
3 — мочевой пузырь; 4 -широкая связка;
5 — крестцово-маточная связка; 6 — кардинальная связка; 7 - матка;
8 — широкая связка (передний листок);
9 — мочеточниковое сплетение;
10 — узлы тазового сплетения;
11 — нижнее гипогастральное сплетение;
12 — верхнее гипогастральное сплетение;
13 — симпатическая цепь;
14 — ветви симпатической цепи;
15 — крестцовое сплетение;
16 — тазовые нервы.

Анатомический Музей (препарат О. Белик).

© Ilia Catereniuc

ВЕГЕТАТИВНЫЕ СПЛЕТЕНИЯ БРЮШНОЙ И ТАЗОВОЙ ПОЛОСТЕЙ

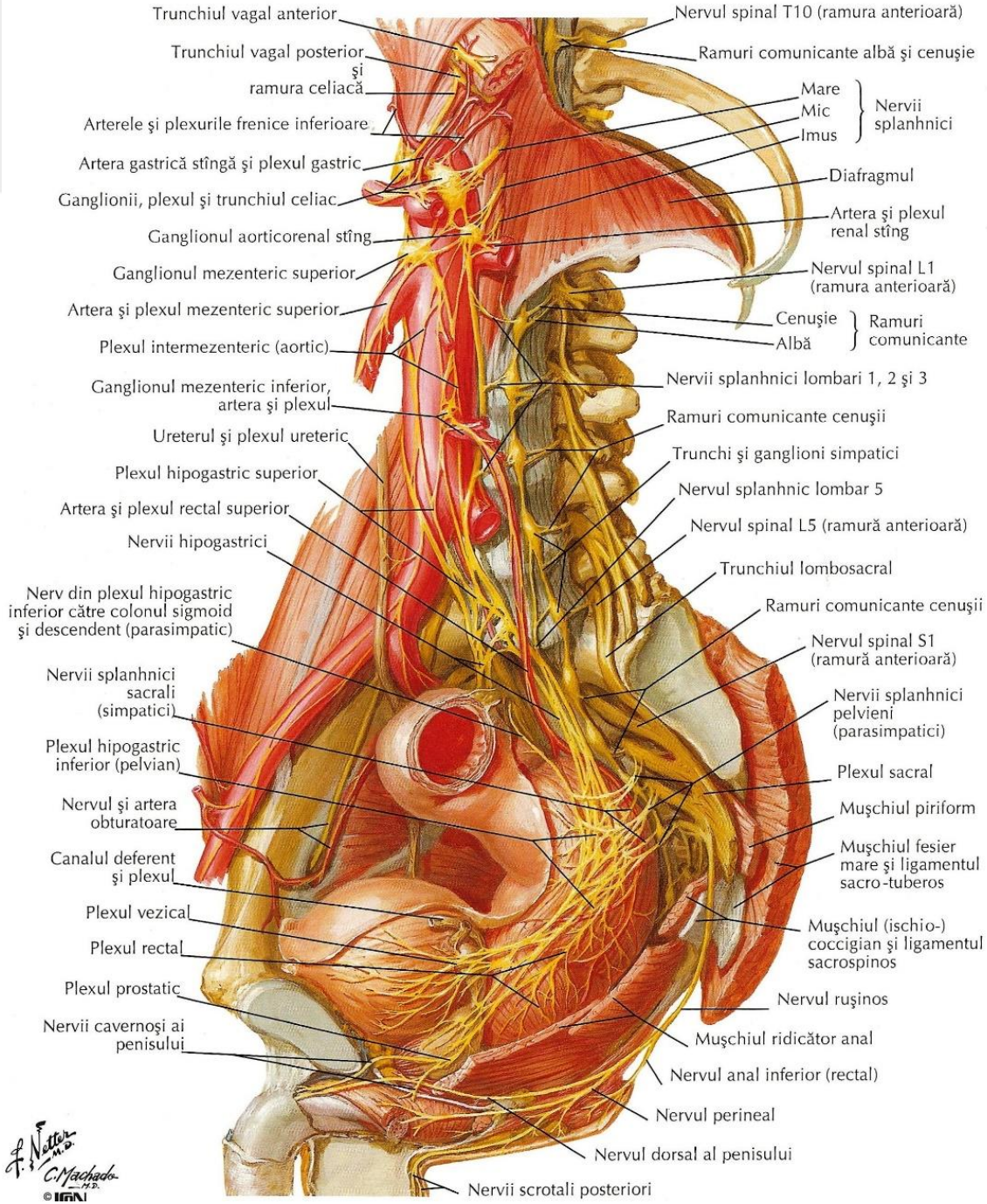

ВЕГЕТАТИВНЫЕ СПЛЕТЕНИЯ БРЮШНОЙ И ТАЗОВОЙ ПОЛОСТЕЙ

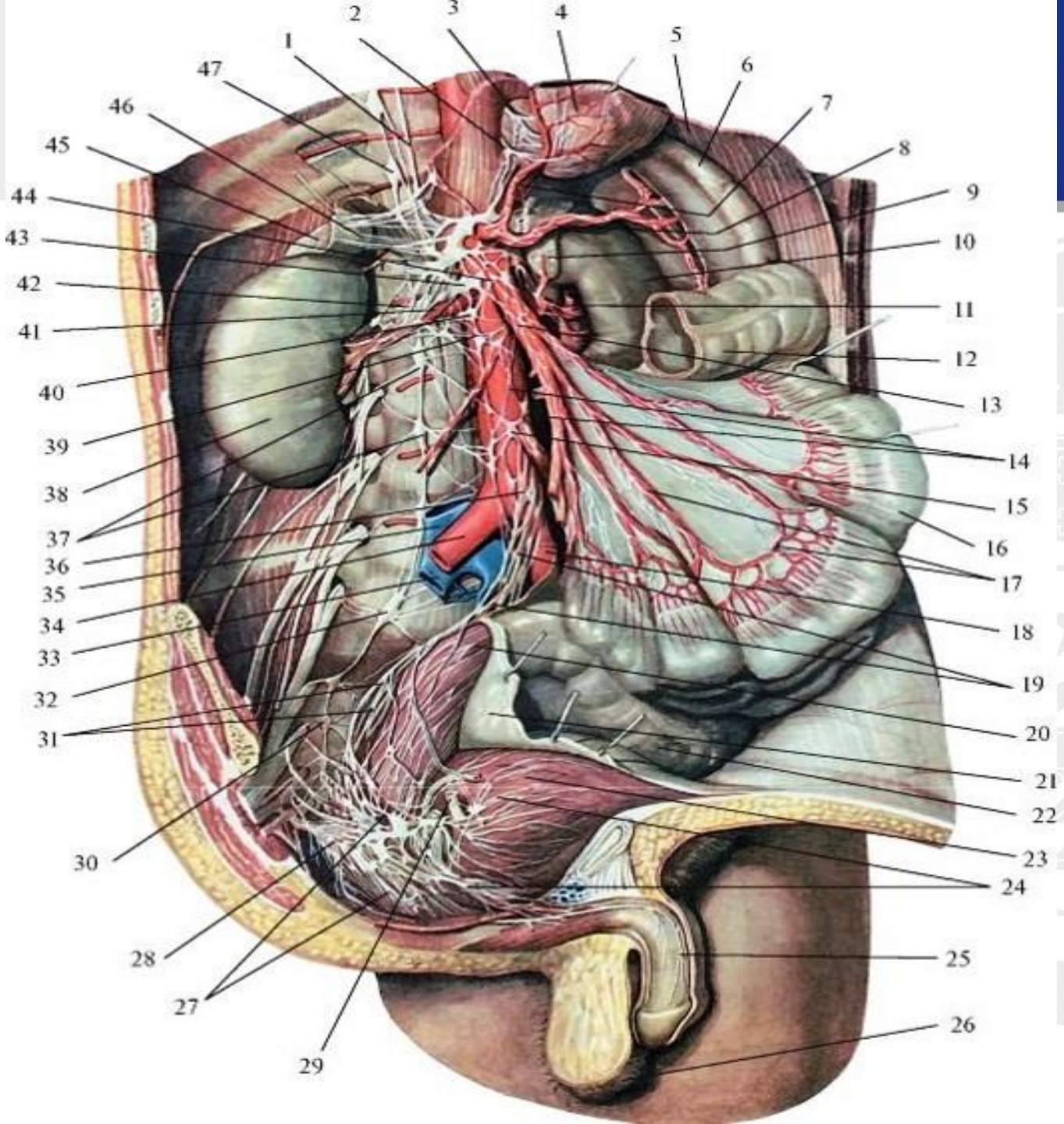

ВЕГЕТАТИВНЫЕ СПЛЕТЕНИЯ БРЮШНОЙ И ТАЗОВОЙ ПОЛОСТЕЙ

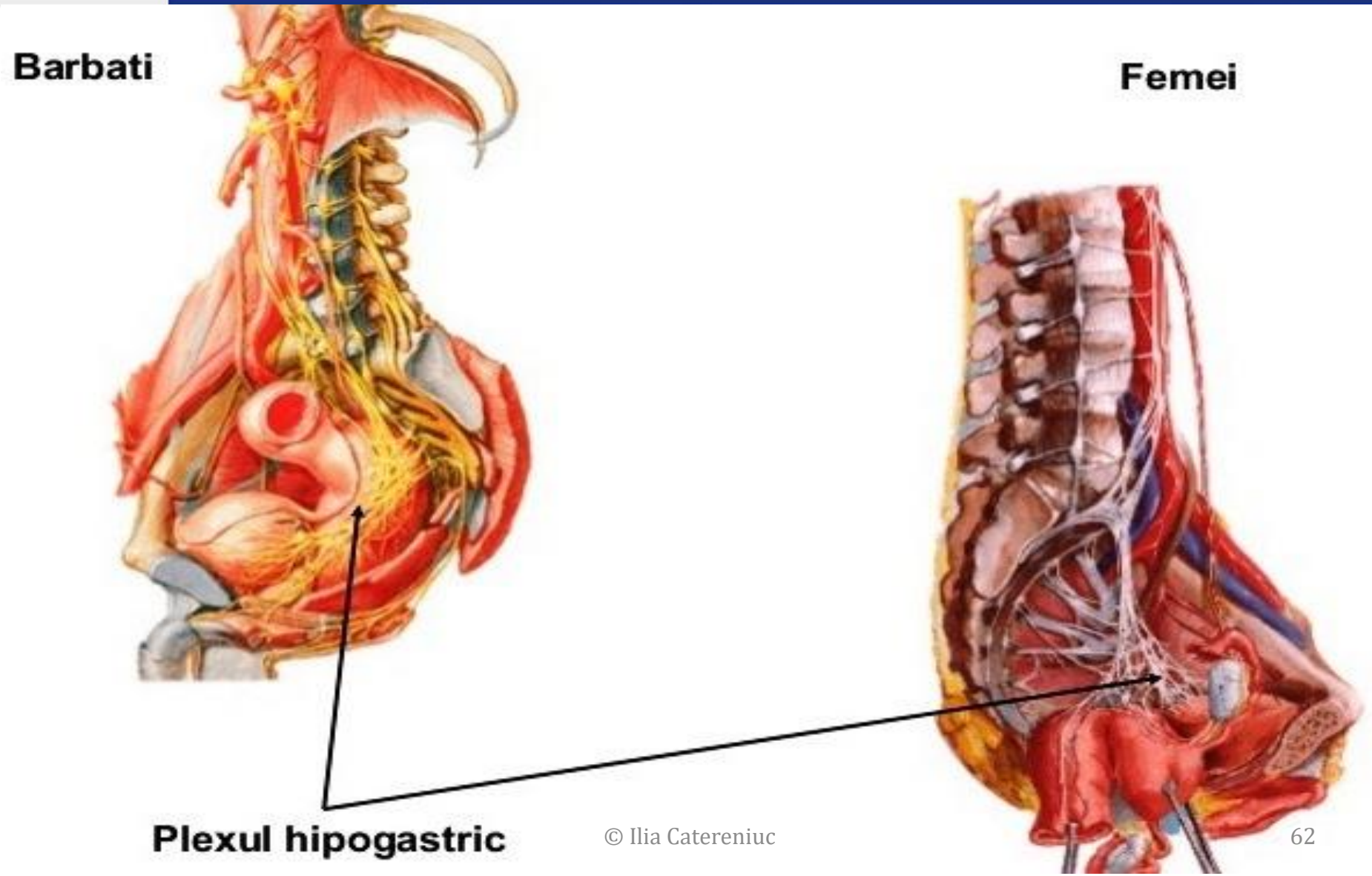

© Ilia Catereniuc

ВЕГЕТАТИВНЫЕ СПЛЕТЕНИЯ БРЮШНОЙ И ТАЗОВОЙ ПОЛОСТЕЙ

В СТЕНКАХ ПИЩЕВАРИТЕЛЬНОГО ТРАКТА ***(от пищевода до прямой кишки)*** **находится** ***ЭНТЕРИЧЕСКОЕ СПЛЕТЕНИЕ,*** включающее **3 интрамуральных взаимосвязанных сплетений:**

- ***подслизистое (В. П. Воробьёв),***
- ***межмышечное (Auerbach),***
- ***подслизистое (Meissner).***

Эти сплетения содержат большое количество мелких узлов и изолированных нервных клеток.

Поскольку один симпатический нейрон боковых рогов спинного мозга отдаёт около 30 коротких, веерообразных преганглионарных ветвей, он будет иннервировать несколько органов; отсюда и расширенный, обобщённый ответ, получаемый в случае симпатического раздражения.

© Ilia Catereniuc
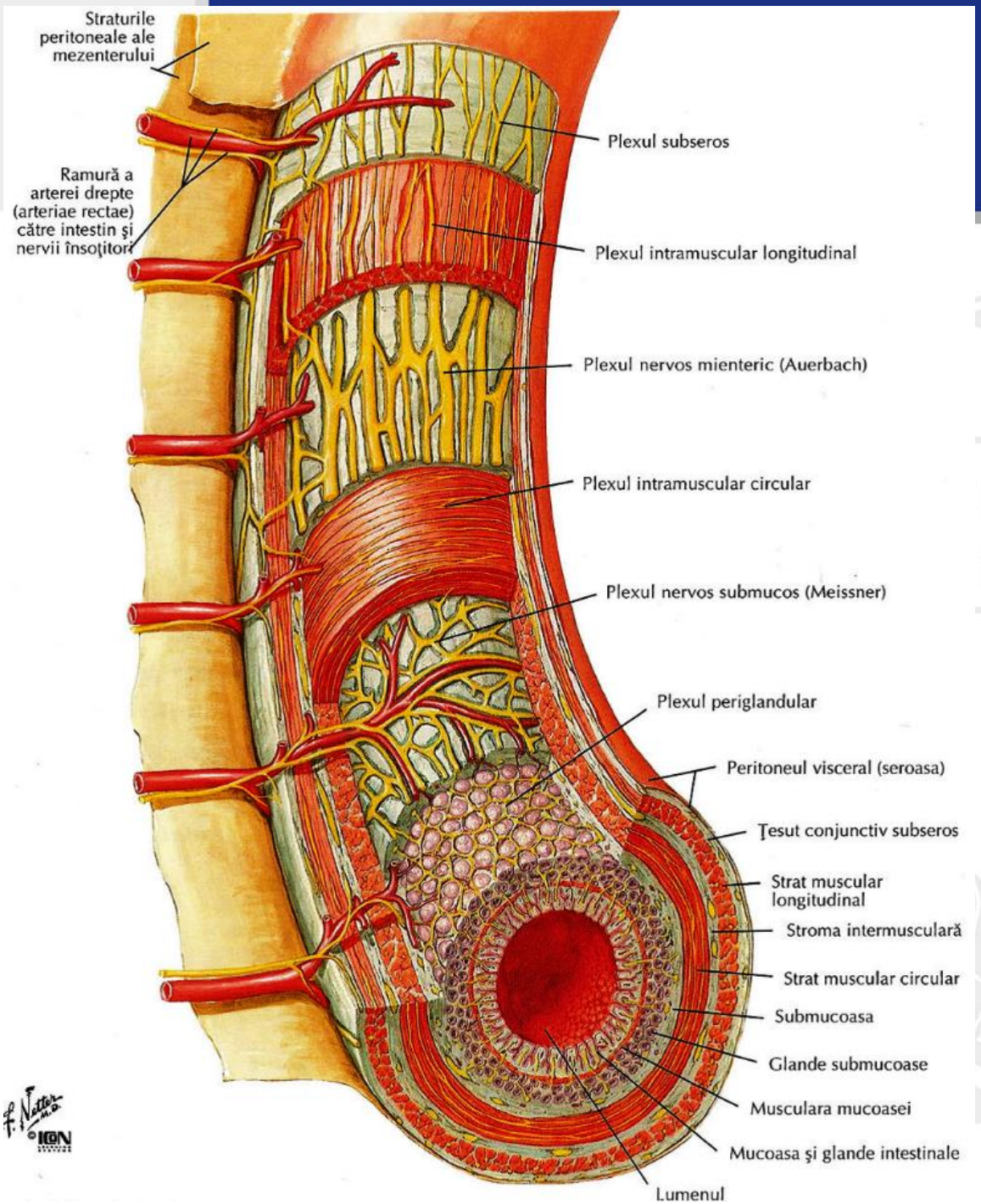
ВЕГЕТАТИВНЫЕ СПЛЕТЕНИЯ БРЮШНОЙ И ТАЗОВОЙ ПОЛОСТЕЙ