

**IP Universitatea de Stat de Medicină și Farmacie  
*Nicolae Testemițanu***

**Catedra de anatomie a omului**

***Nervii cranieni.  
Sistemele senzoriale și  
motorii (analizatorii)***

**Prof. ILIA CATERENIUC**

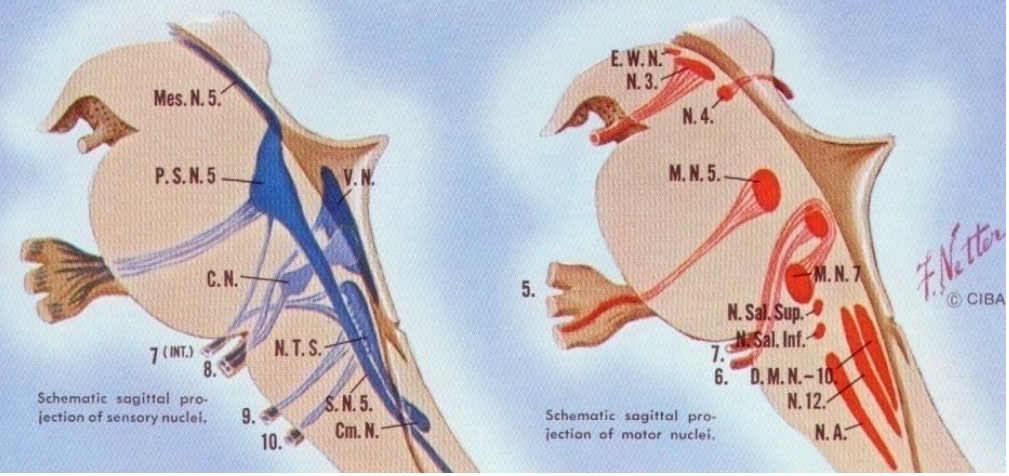
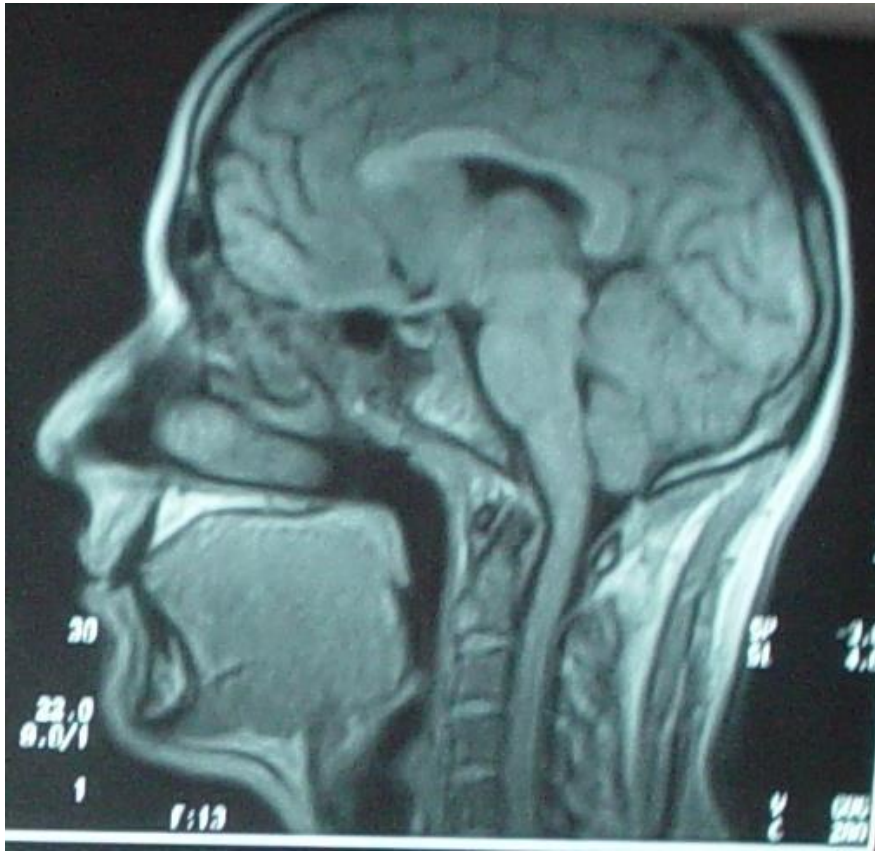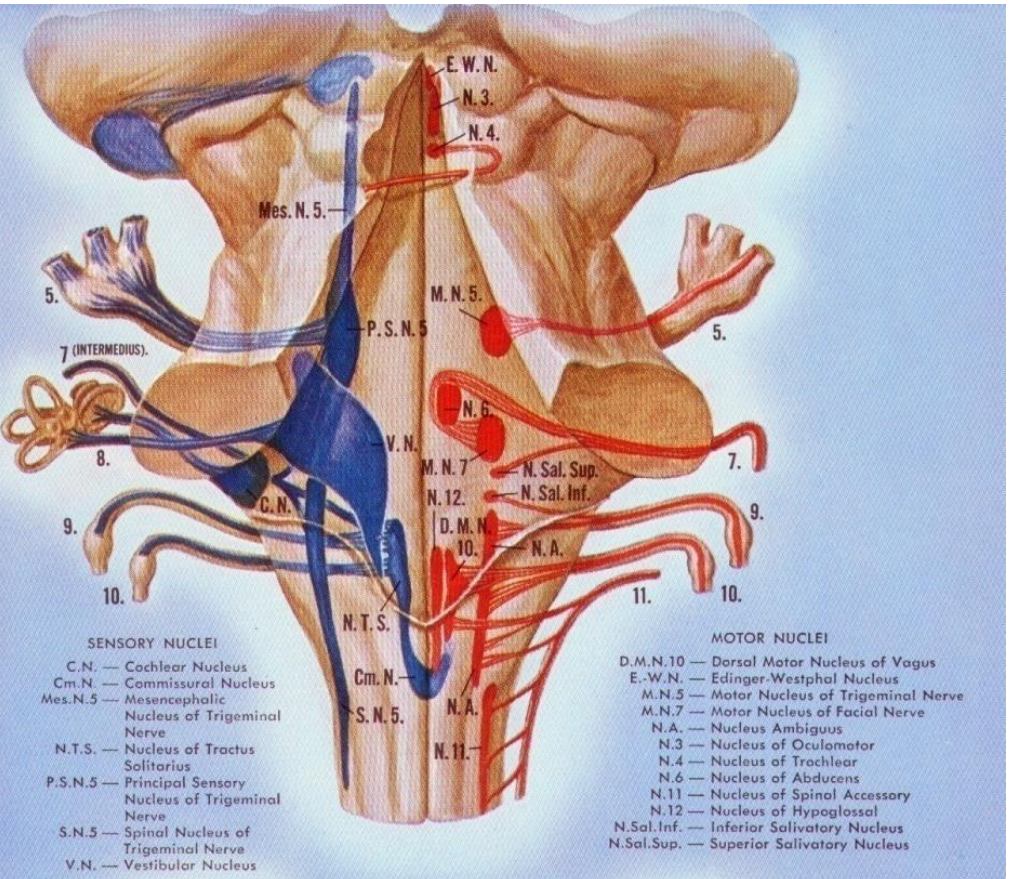
După locul de ieșire din SNC (*creier sau măduva spinării*), trunchiurile nervoase se împart în:

- **nervi spinali** (cu principiu segmentat de distribuire) și,
- **nervi cranieni/cerebrali**, care inervează capul și majoritatea viscerelor – **porțiunea nesegmentată a corpului**.

**Nervii cranieni au fost descriși de:**

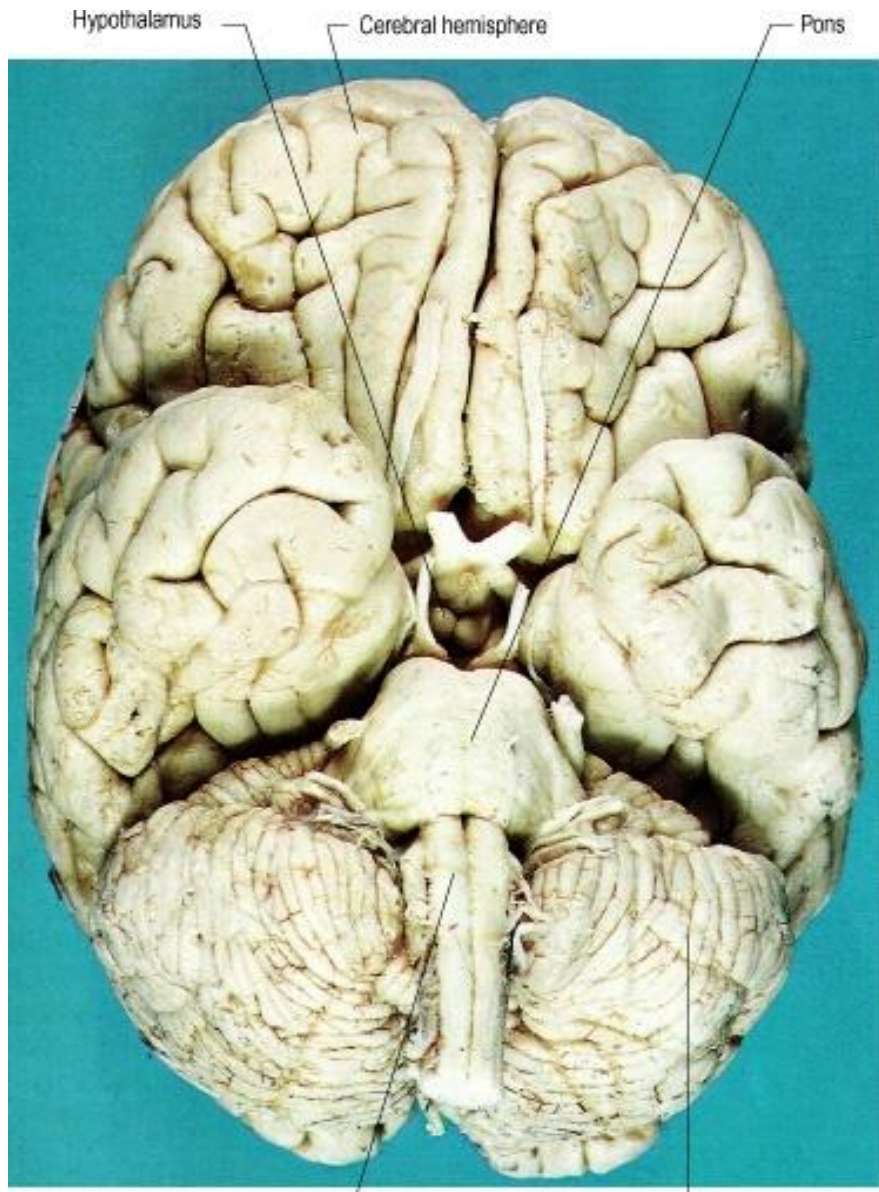
***Erazistrat și Herophilos (î.e.n.), C. Galen, A. Vesalius (1543), R. Vieussens (1461-1715), H. Wrisberg (1739-1808), F. Arnold (1803-1890) etc.***

Pentru prima dată nervii cranieni au fost notați cu cifre romane (I-XII) de către **Sömmering**, în anul 1787, descriere și clasificare actuală până în prezent.

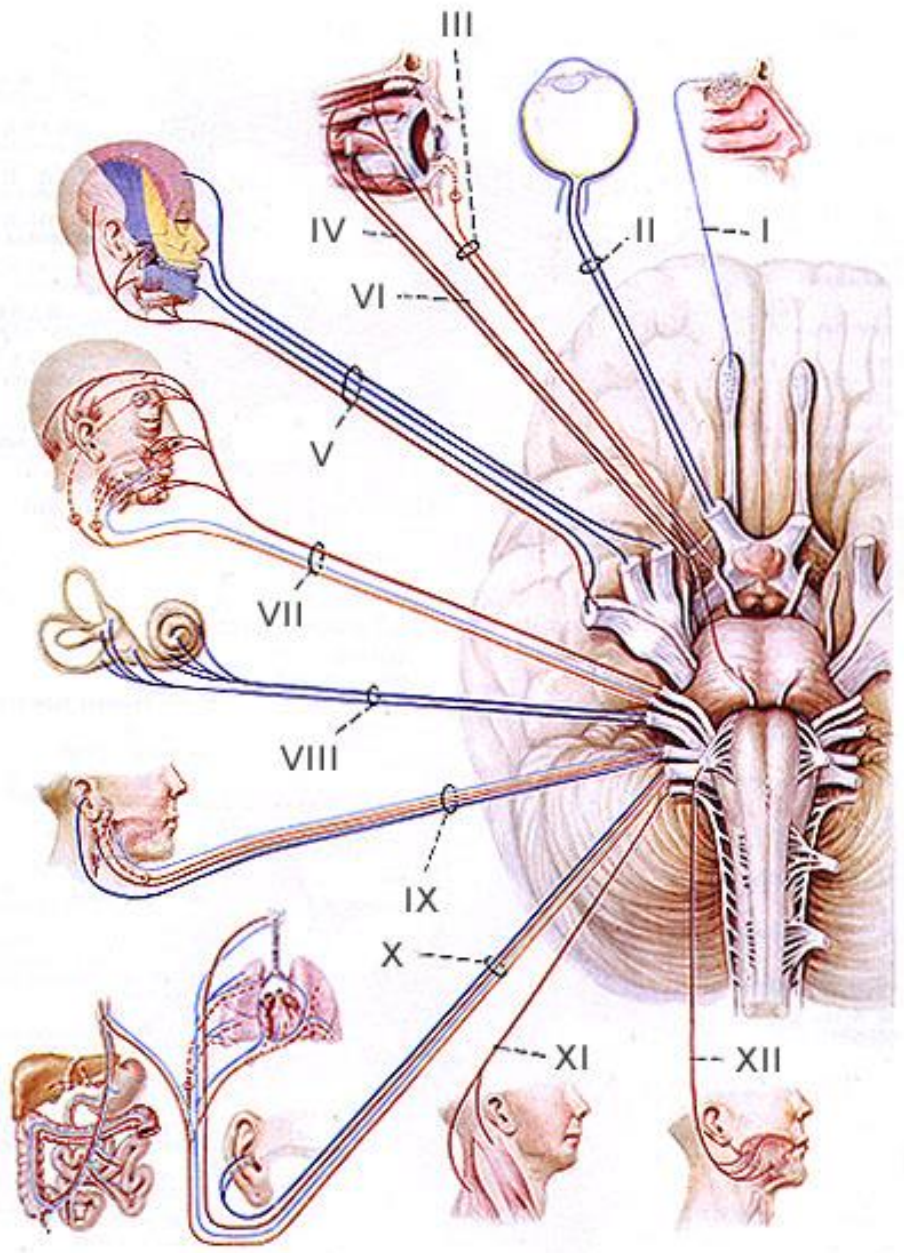


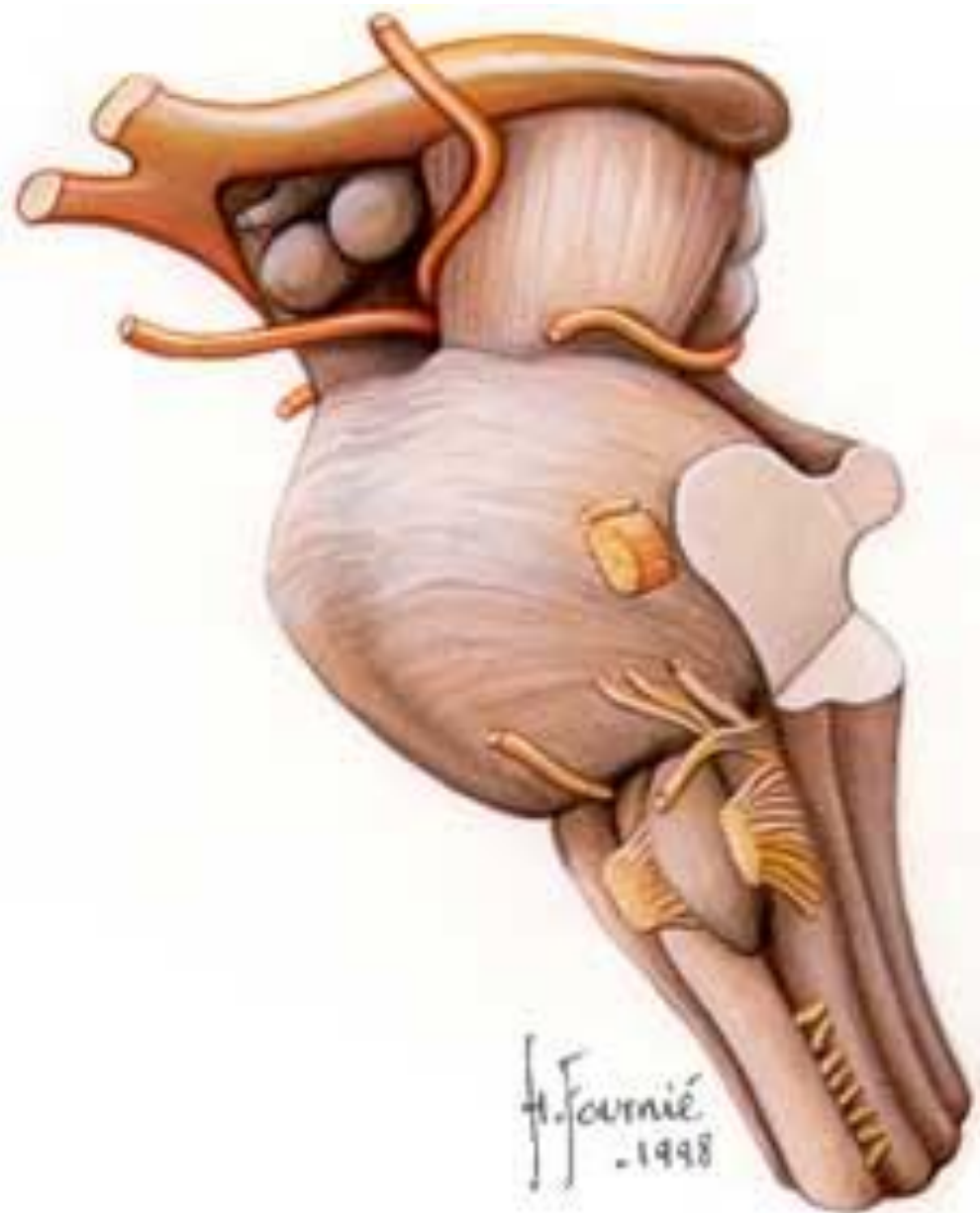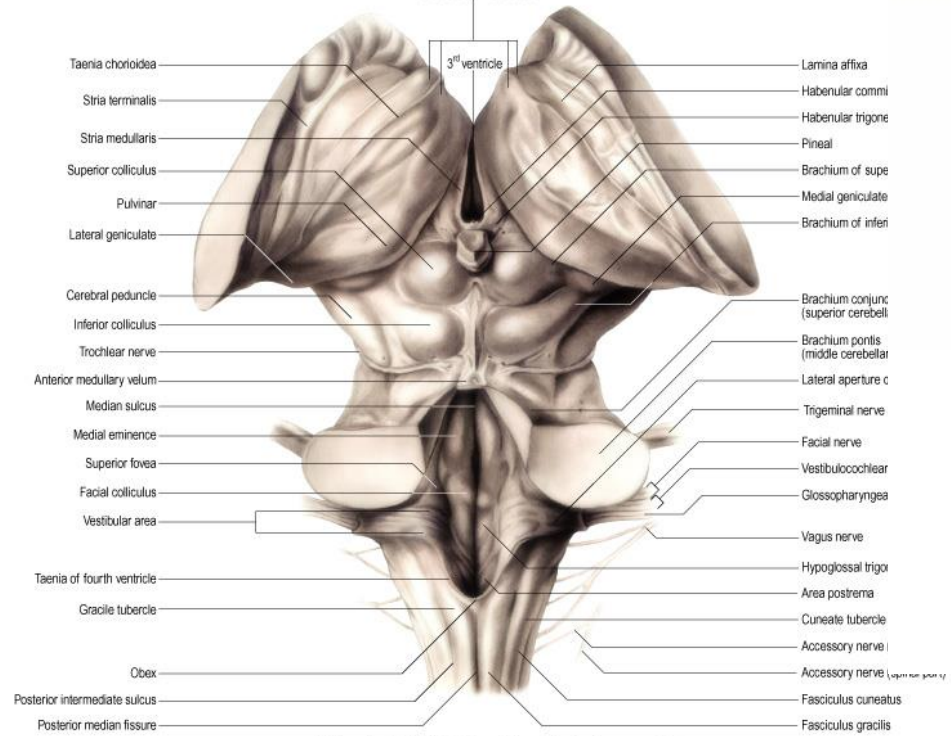
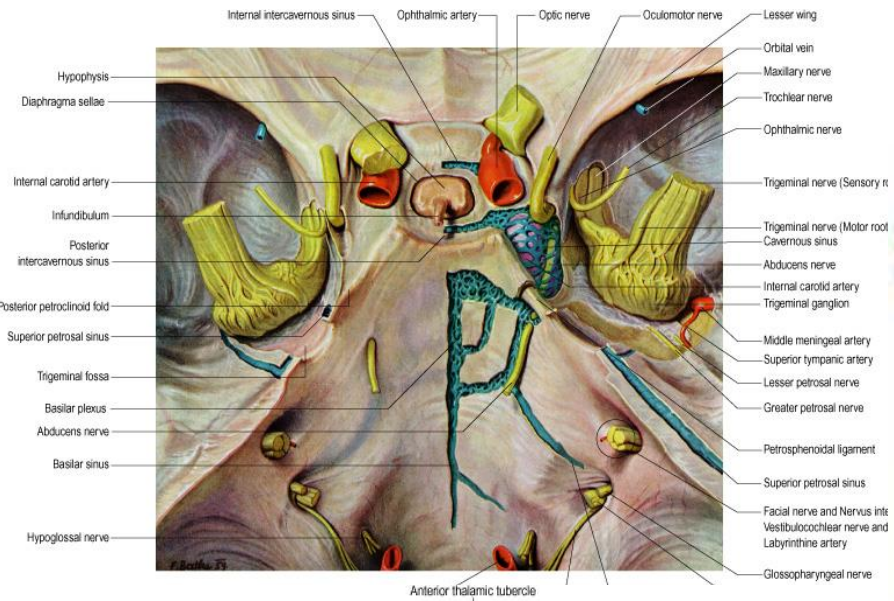
# NERVII CRANIENI

	<b>NN. CRANIALES</b>	<b>ENCEPHALON</b>	<b>CRANIUM</b>
<b>I</b>	<i>Nn. olfactorii</i>	Bulbus olfactorius	Lamina cribrosa ossis ethmoidalis
<b>II</b>	<i>N. opticus</i>	Chiasma opticum	Canalis opticus
<b>III</b>	<i>N. oculomotorius</i>	Fossa interpeduncularis (sulcus oculomotorius)	Fissura orbitalis superior
<b>IV</b>	<i>N. trochlearis</i>	Velum medullare superiu (pars dorsalis trunci cerebri)	Fissura orbitalis superior
<b>V</b>	<i>N. trigeminus</i>	Pars lateroanterior pontis	<i>N. ophthalmicus</i> – fissura orbitalis sup. <i>N. maxillaris</i> – foramen rotundum <i>N. mandibularis</i> – foramen ovale
<b>VI</b>	<i>N. abducens</i>	Sulcus bulbopontinus (basis pyramides bulbi)	Fissura orbitalis superior
<b>VII</b>	<i>N. facialis</i>	Pars lateroposterior pontis	Canalis n. facialis (Fallopianus)
<b>VIII</b>	<i>N. vestibulocochlearis</i>	Sulcus bulbopontinus	Porus acusticus internus
<b>IX</b>	<i>N. glossopharyngeus</i>	Sulcus postolivarius (medulla oblongata)	Foramen jugulare
<b>X</b>	<i>N. vagus</i>	Sulcus postolivarius (medulla oblongata)	Foramen jugulare
<b>XI</b>	<i>N. accessorius</i>	Sulcus postolivarius (medulla oblongata)	Foramen jugulare
<b>XII</b>	<i>N. hypoglossus</i>	Sulcus preolivarius (medulla oblongata)	Canalis hypoglossus



© Elsevier Ltd 2005. Standing: Gray's Anatomy 39e





*Sömmering* nu bănuia că în componența perechii a VIII-a, din punct de vedere al ganglionilor senzitivi, nucleelor și căilor conductoare spre SNC, sunt doi nervi diferiți.

Cu cca 100 de ani mai târziu, în 1885, savantul și clinicianul rus *Behtere*v a descris în componența perechii a VII-a nervul intermediar, care în literatura de specialitate poartă și numele de VII-bis.

Astfel, dacă am nota strict nervii cranieni, ei ar fi 14 la număr.

**N. intermedius**, descris și ca **porțiunea intermediară a nervului facial** sau **nervul Бexmepee-Wrisberg**, numit de **Sapolini perechea a XIII-a**, în ontogeneză, e izolat de nervul facial, la fel ca și nervii vestibular și cel cohlear (**VIII**) – care au **traiect de sine stătător și teci perineurale separate (proprie)**.

**Comune** pentru componentele perechii a VIII-a sunt doar **conexiunile interganglionare și interfibrilare**.

**Deosebiri** sunt următoarele:

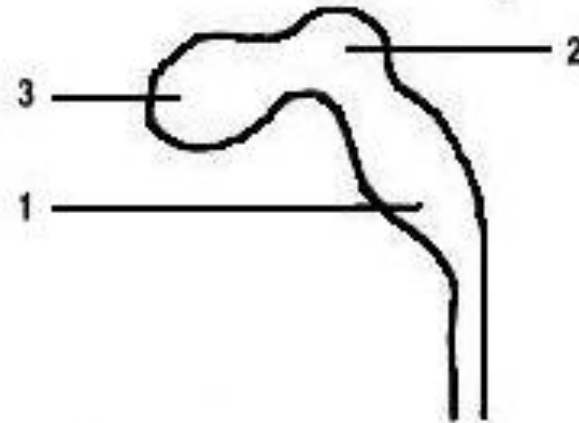
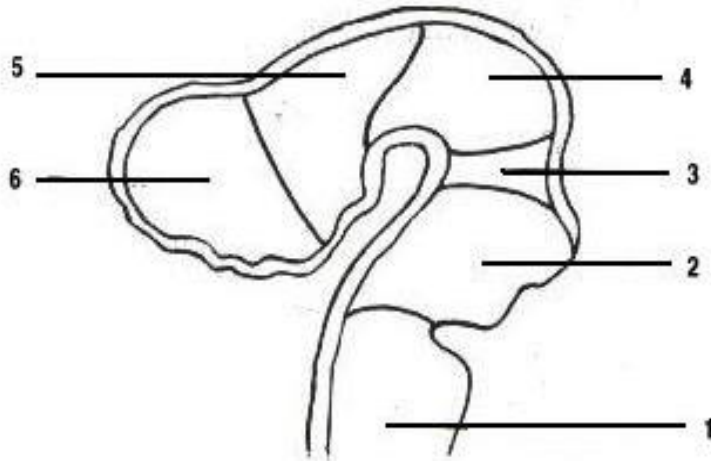
- **aparatură receptoră proprie;**
- **ganglioni separați;**
- **nuclee proprii;**
- **centri corticali proprii.**



# CLASIFICAREA NERVILO CRANIENI

- Nervii derivați ai creierului (I, II);
- Nervii dezvoltați din miotomii cranieni (III, IV, VI);
- Nervii ai arcurilor viscerale (V, VII, VIII, IX, X, XI);
- Nervii dezvoltați prin contopirea nervilor spinali (XII).

## ETAPA DIN 3 VEZICULE (3,5 SĂPTĂMÂNI)



## ETAPA DIN 5 VEZICULE (CĂTRE A 6-a SĂPTĂMÂNĂ DE DEZVOLTARE INTRAUTERINĂ)

## NERVI CRANIENI, ÎN DEPENDENȚĂ DE DEZVOLTAREA EMBRIONARĂ, ÎNCEP/SE TERMINĂ ÎN DIFERITE PORȚIUNI ALE CREIERULUI:

- ***N. olfactorius (I)*** – din telencephalon (senzitiv);
- ***N. opticus (II)*** – din diencephalon (senzitiv);
- ***N. oculomotorius (III)*** – din mesencephalon (motor);
- ***N. trochlearis (IV)*** – din mesencephalon (motor);
- ***N. trigeminus (V)*** – din metencephalon (mixt – conține fibre senzitive și motorii);
- ***N. abducens (VI)*** – din metencephalon (motor);
- ***N. facialis (VII)*** – din metencephalon (mixt – conține fibre senzitive, motorii și *parasimpatice*);
- ***N. vestibulocochlearis (VIII)*** – din metencephalon (senzitiv);
- ***N. glossopharyngeus (IX)*** – din myelencephalon (mixt – conține fibre senzitive, motorii și *parasimpatice*);
- ***N. vagus (X)*** – din myelencephalon (mixt – conține fibre senzitive, motorii și *parasimpatice*);
- ***N. accessorius (XI)*** – din myelencephalon (motor);
- ***N. hypoglossus (XII)*** – din myelencephalon (motor).

## NUCLEI NERVILOR CRANIENI:

### III. n. oculomotorius:

\* *n.n. oculomotorii (motor)*;

\* *n. accessorius (Edinger-Westwal) (vegetativ, parasimpatic)*;

\* *n. vegetativ impar (Perl) (vegetativ, parasimpatic)*.

### IV. n. trochlearis:

\* *n.n. trochlearis (motor)*.

### V. n. trigeminus:

\* *n. mesencefalicus (senzitiv)*;

\* *n. pontinus (senzitiv)*;

\* *n. spinalis (senzitiv)*;

\* *n.n. trigeminus (motor)*.

### VI. n. abducens:

\* *n.n. abducens (motor)*.

### VII. n. facialis:

\* *n. salivatorius superior (vegetativ, parasimpatic)* ;

\* *n. solitarius (senzitiv)* ;

\* *n.n. facialis (motor)*.

### VIII. n. vestibulocohlearis:

- *pars vestibularis*: \* *n. medialis (Schvalbe)*; \* *n. lateralis (Deiters)*; \* *n. supeius (Bexmepees)*; \* *n. inferius (Roller) (senzitive)* ;

- *pars cohlearis*: \* *n. dorsalis*; \* *n. ventralis (senzitive)* .

### IX. n. glossopharyngeus:

\* *n. solitarius (senzitiv)* ;

\* *n. salivatorius inferior (vegetativ, parasimpatic)*;

\* *n. ambiquus (motor)*.

### X. n. vagus:

\* *n. solitarius (senzitiv)*;

\* *n. dorsalis nervi vagi (vegetativ, parasimpatic)* ;

\* *n. ambiquus (motor)*.

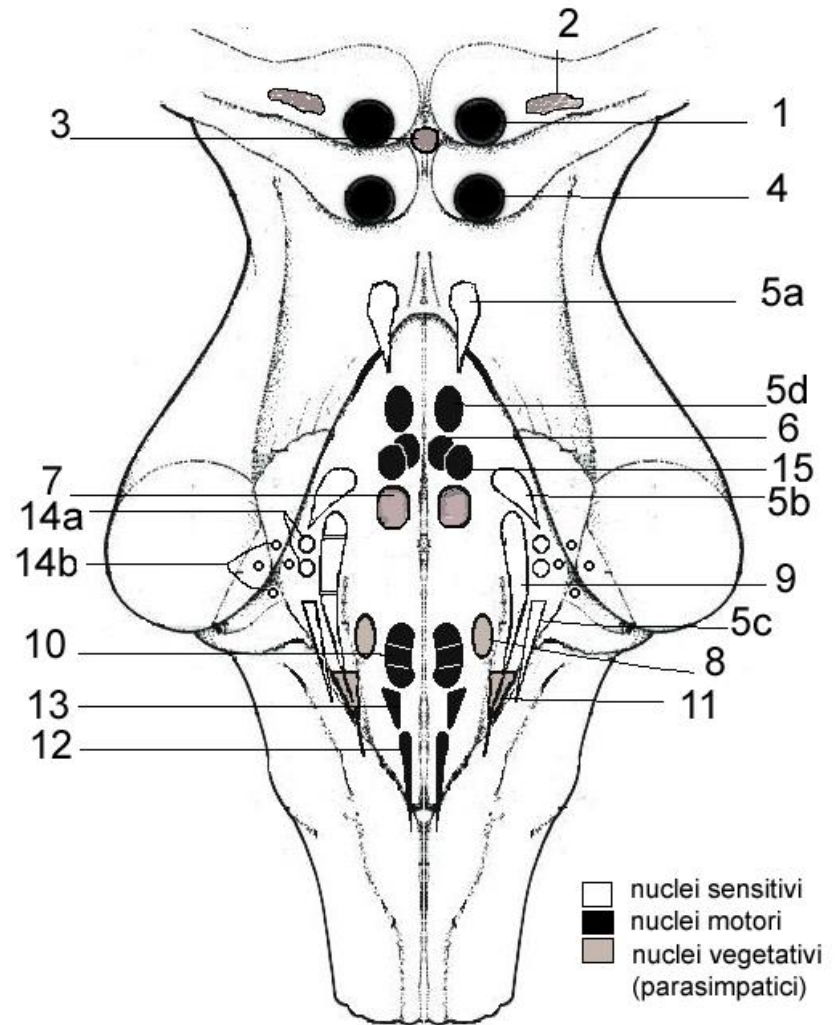
### XI. n. accessorius (Willisii):

\* *n. ambiquus (motor)*;

\* *n. spinalis n. accessorii (motor)*;

### XII. n. hypoglossus:

\* *n.n. hypoglossi (motor)*.



**Sistemul nervos** recepționează, transmite și integrează / prelucrează informațiile primite din mediul extern sau intern, permite elaborarea unui răspuns adecvat mesajului primit, coordonează activitatea mușchilor, monitorizează organele, este responsabil de menținerea homeostaziei (*echilibrul intern al corpului*).

**Recepționarea** mesajelor se realizează prin intermediul **receptorilor**, care culeg excitațiile din mediul extern (**exteroreceptori**) și cel intern – **interoreceptori** și **proprioceptori** – receptori profunzi ai aparatului locomotor.

**Analizatorul** – sistem morfofuncțional complex – **recepționează, conduce și transformă în senzații excitațiile adecvate** primite din mediul extern sau intern (I.P. Pavlov).

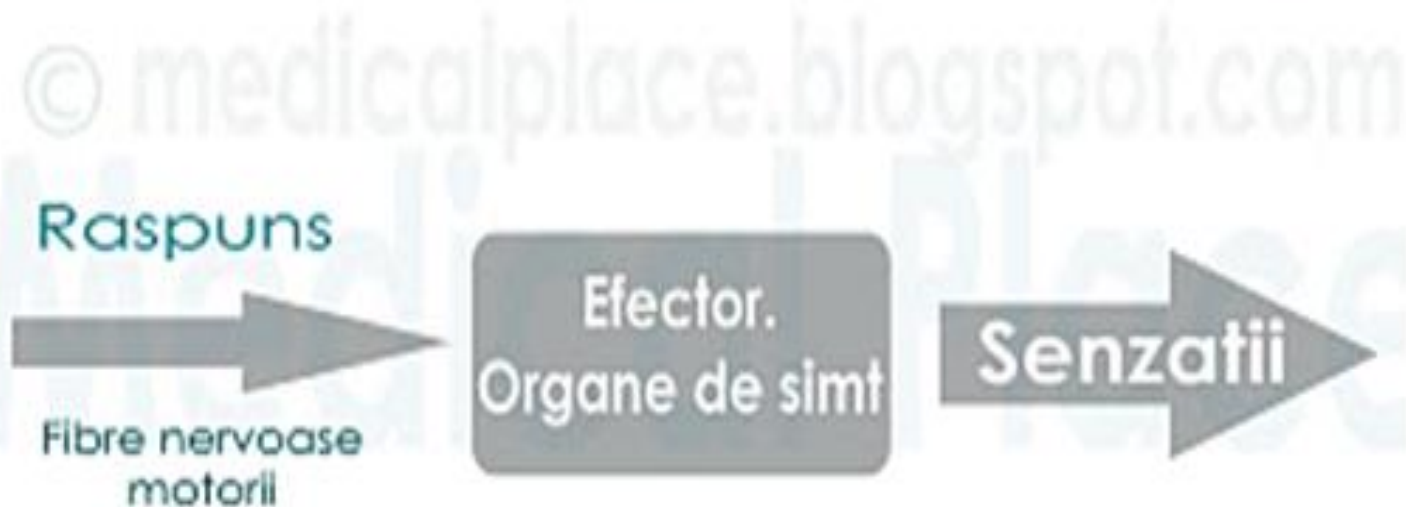**Centrul cortical al analizatorului** – *zonă a scoarței cerebrale* fără limite de demarcație precise, care include ***partea nucleară*** și ***partea difuză***.

În cazul unei leziuni a nucleului, elementele difuze pot compensa, într-o oarecare măsură, funcția nucleului, ceea ce **are o importanță clinică deosebită pentru restabilirea funcției în cauză.**

**Analizatorii** reprezintă canalele informaționale ale SN, care contribuie la realizarea integrării organismului într-un tot unitar și în același timp, în mediul înconjurător.

Excitațiile propagate pe cale senzitivă la nivel cortical determină formarea de senzații (văz, auz, gust, miros, atingere termică, durere).

# Arcul reflex



**ANALIZATORUL este alcătuit din 3 segmente** - periferic, intermediar, central.

**1. Segmentul periferic (*receptorul*)** - este o sau un grup de celule specializate în recepționarea anumitor stimuli (variații ale diverselor forme de energie - electromagnetica, mecanica, termica, chimic).

**Receptorii** transformă energia stimulilor specifici în potențiale de acțiune care vor fi preluate și transmise de segmentul de conducere.

### ***Clasificarea după localizare***

- **exteroceptori** - la exteriorul corpului;
- **interoceptori** - în interiorul corpului;
- **proprioceptori** – prezenți în mușchi, tendoane, oase și articulații.



# Clasificarea receptorilor după natura excitantului

## *Receptori / Stimuli*

- **mecanoreceptori** – atingere, presiune, lovire;
- **termoreceptori** – diferențele de temperatură;
- **chemoreceptori** – anumite substanțe chimice;
- **fotoreceptori** – stimulii recepționează variații ale energiei electromagnetice.

**Receptorii** pot fi liberi (terminații nervoase libere) sau pot fi incluși în formațiuni anatomice, constituind organe de simț.

## 2. Segmentul intermediar ( *de conducere* )

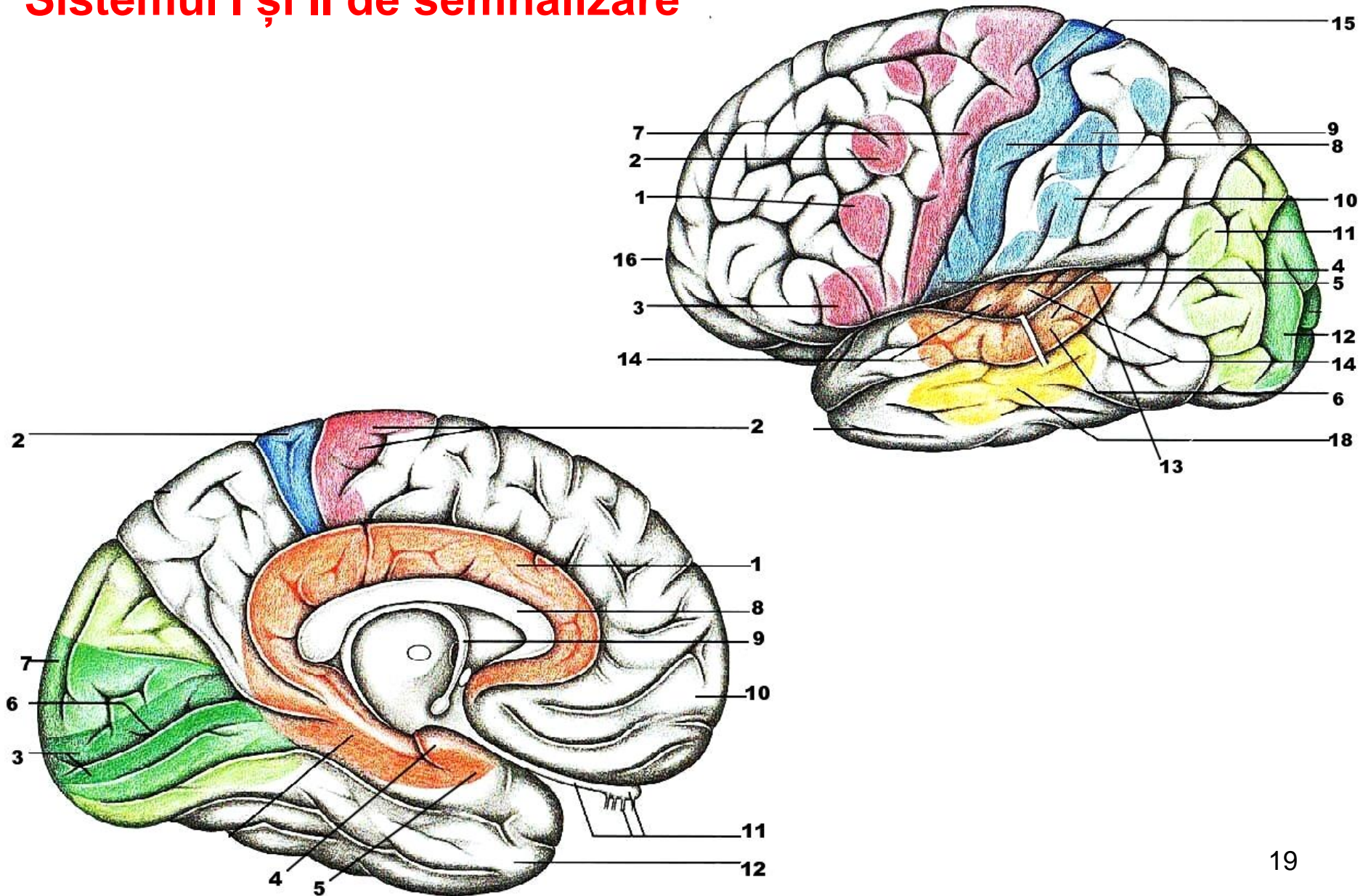
Este alcătuit din **căile senzitivo-senzoriale** prin care sunt transmise impulsurile nervoase generate de receptori către scoarța cerebrală.

Aceste cai pot fi directe (impulsurile sunt conduse rapid) și indirecte (impulsurile sunt conduse mai lent și proiectate difuz în scoarța cerebrală).

## 3. Segmentul central

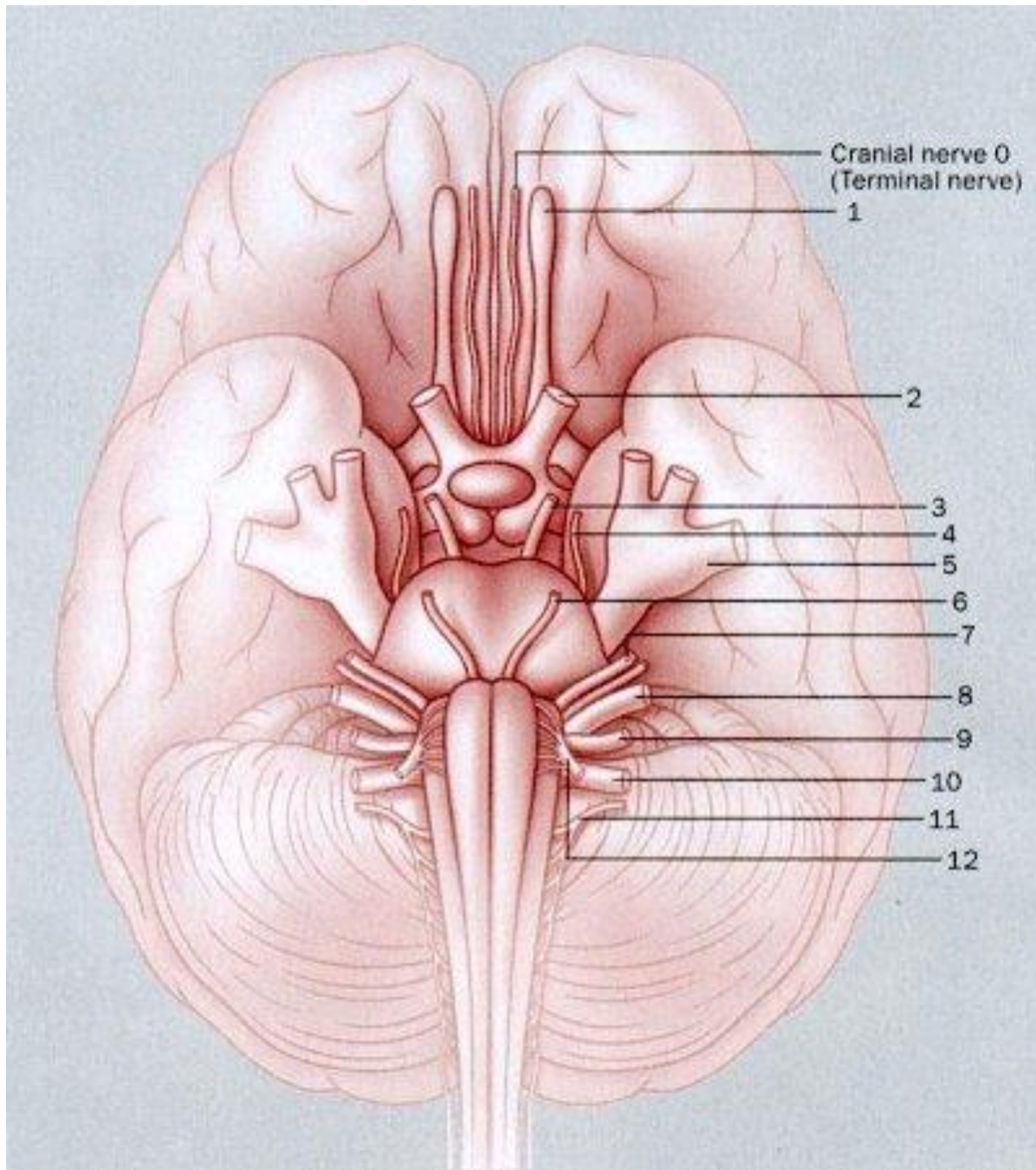
Este localizat **in cortex**, unde informațiile primite de la receptori sunt analizate, sintetizate și decodificate în urma cărora rezulta senzațiile.

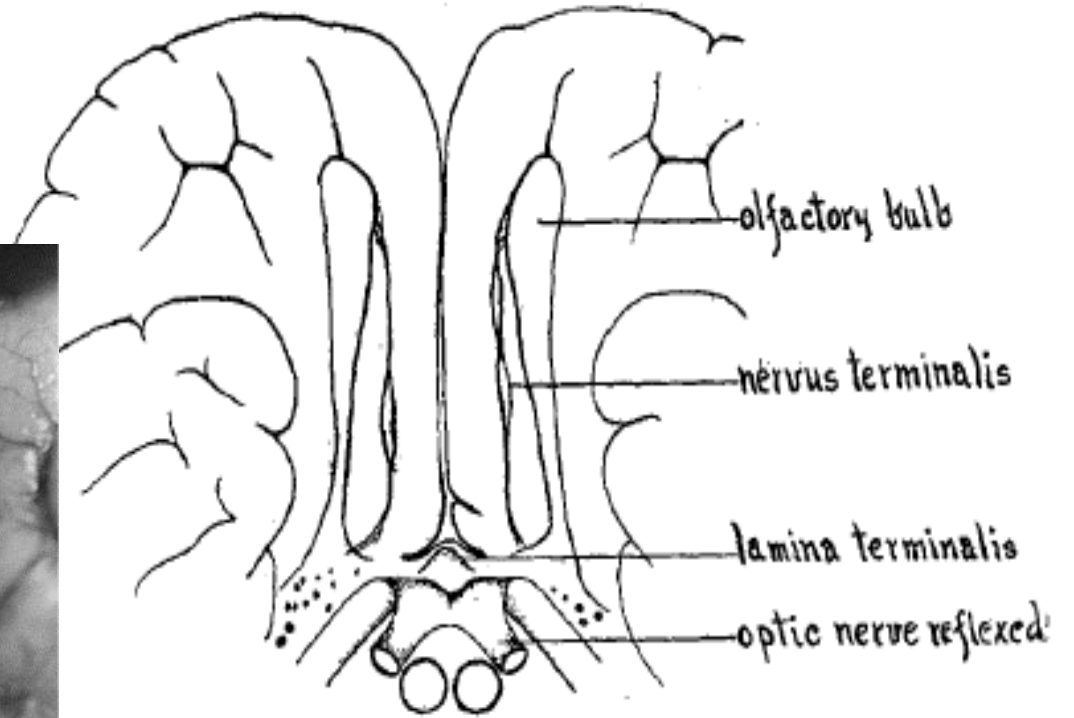
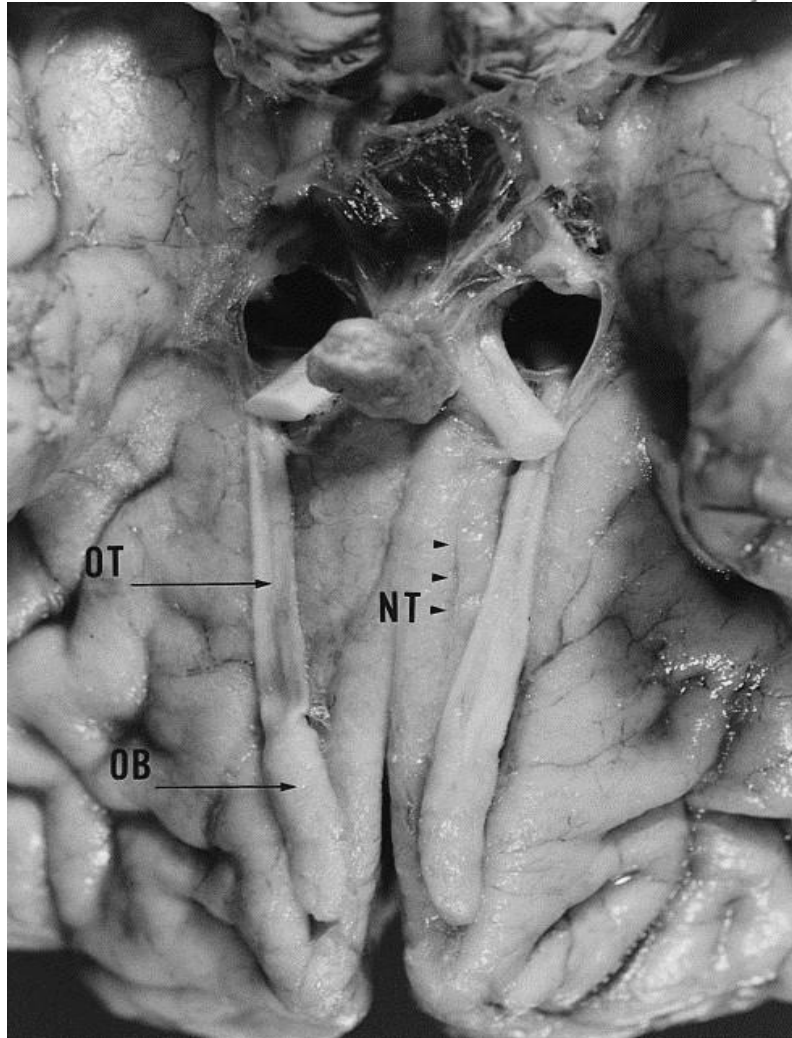
**Cortexul** – totalitatea segmentelor corticale ale analizatorilor.  
**Sistemul I și II de semnalizare**



# **Nervul terminal (*nervus terminalis*) sau nervul cranian 0**

- este cel mai rostral nerv cranian;
- identificat pentru prima dată la rechin (*Galeus canis*) de către Gustave Theodore Fritsch în anul 1878;
- la om a fost identificat pentru prima dată în anul 1905 de Johnston J.B., care în „*The nervus terminalis in man and mammals*” menționează că „... *la unele creiere este nevoie de microscop optic pentru a evidenția nervul, iar la altele acesta poate fi observat cu ochiul liber...*”;
- pornește de la nivelul trigonului olfactiv;
- se întinde pe suprafața medială a tractului și bulbului olfactiv, pe fața laterală a crestei de cocoș;
- este distribuit în spațiul subarahnoidian ce acoperă girusul rect;



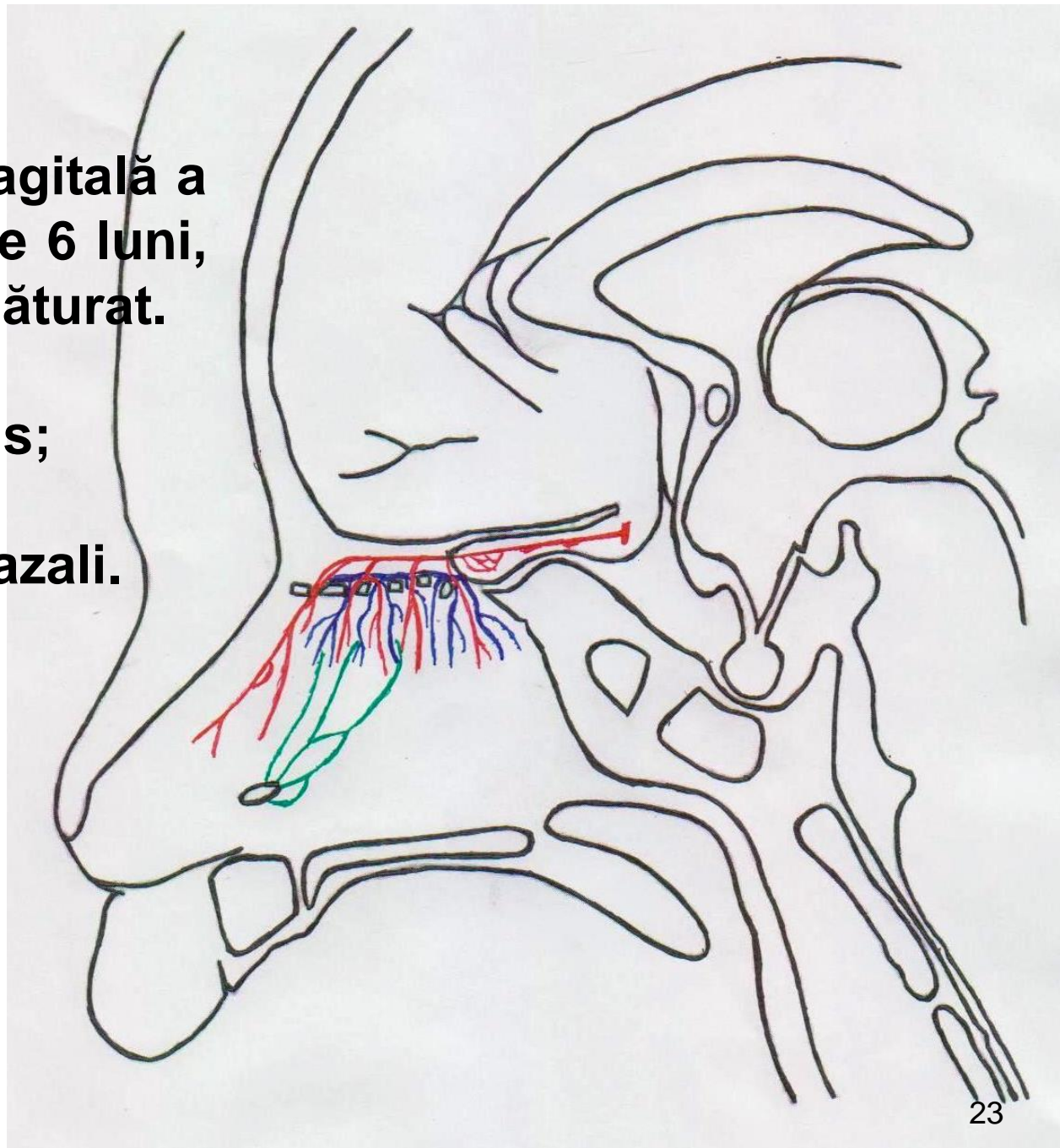


**Secțiune medio-sagitală a capului unui făt de 6 luni, cu septul nazal înlăturat.**

**■ nervus terminalis;**

**■ fila olfactoria;**

**■ nervii vomero-nazali.**



## **Rol funcțional**

- **modulează sensibilitatea olfactivă în diferite condiții fiziologice și psiho-sociale, sub influența sistemului limbic;**
- **reglează presiunea sanguină;**
- **induce regenerarea epiteliului olfactiv.**



## NERVUL OLFACTIV (I)

### *Nervii olfactivi:*

- se dezvoltă ca o excrescență a creierului terminal;
- fibrele sale sunt amielinice;
- nu au ganglioni;
- celule neuroepiteliale, din mucoasa meatului nazal superior și a părții respective de sept nazal (**celulele olfactive**), au rolul **I-lui neuron** periferic;
- mirosul îi permite perceperea și diferențierea substanțele odorante;

➤ **olfacția contribuie** la orientarea în mediul ambiant, **însoțește** actul de alimentare, **influențează** capacitatea de muncă, presiunea sangvină, schimbul de gaze, ritmul respirator, pragurile de determinare a culorilor, pragul auditiv, excitabilitatea aparatului vestibular etc.;

➤ lipsa mirosului încetinește procesul gândirii;

➤ patologia mirosului se poate manifesta clinic sub formă:

✓ **Hiperosmie** – percepția exagerată a simțului olfactiv, percepere de miros în mod neplăcut de puternic.

✓ **Hiposmie** – diminuarea simțului olfactiv.

✓ **Parosmie** – percepția greșită a unui miros drept alt miros, de obicei dezagreabil.

✓ **Halucinații olfactive** – percepții olfactive fără cauză obiectivă, senzația mirosurilor inexistente.

✓ **Anosmie** – pierderea simțului olfactiv.

➤ **Afectarea porțiunii periferice** a mucoasei olfactive se manifestă clinic prin hiposmii și anosmii unilaterale sau bilaterale, determinate de cauze multiple:

- ✓ rinite acute și cronice (viroze, în special gripă, parotidită epidemică);
- ✓ reacții alergice nazale;
- ✓ sinuzite acute și cronice;
- ✓ polipoze;
- ✓ deviații de sept;
- ✓ stări după intervenții chirurgicale nazale și pe sinusuri;

➤ **Analizatorul olfactiv** include **porțiunea periferică** (recepția stimulilor specifici), **porțiunea intermediară** și cea **centrală corticală**;

➤ **Nervul olfactiv** face conexiuni cu multiple structuri anatomice, cunoscute sub denumirea de **sistem limbic**, responsabil de importante funcții: **psihemoționale, comportamentale, visceroreglatoare** și **amnestice**.

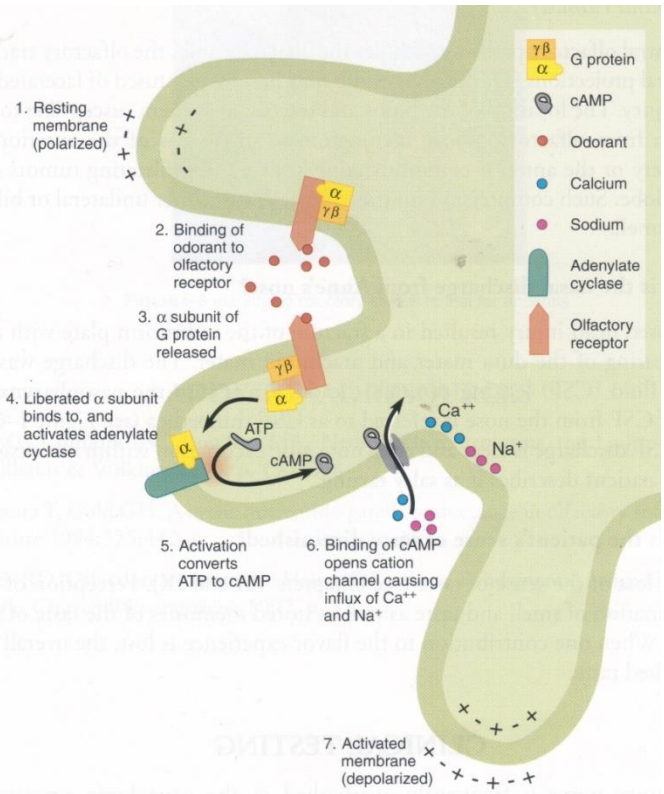
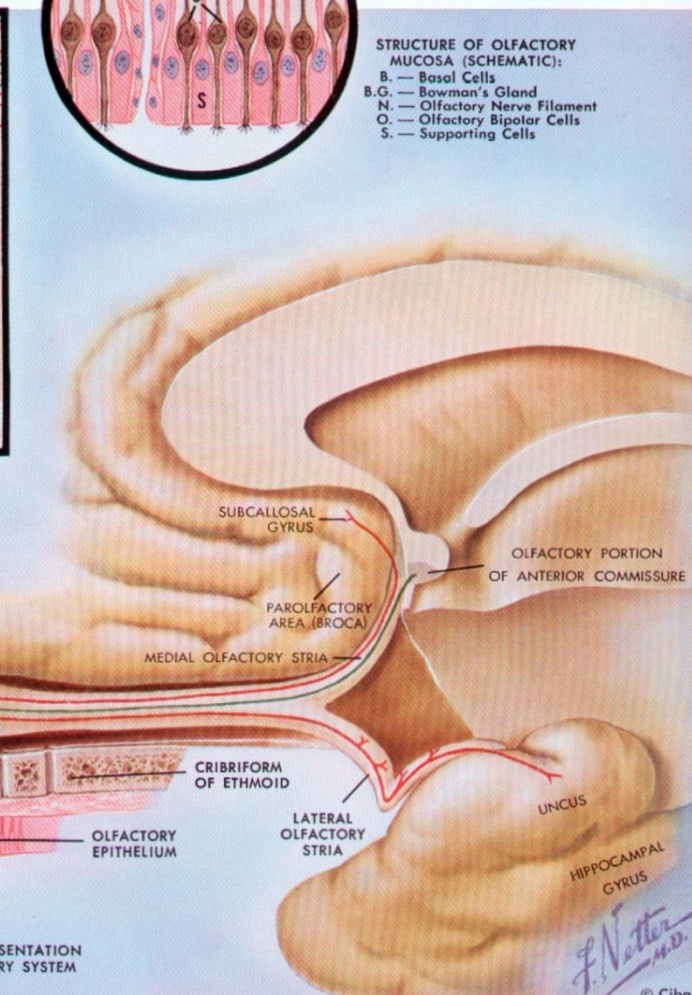
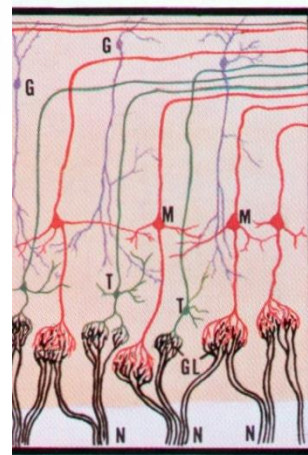
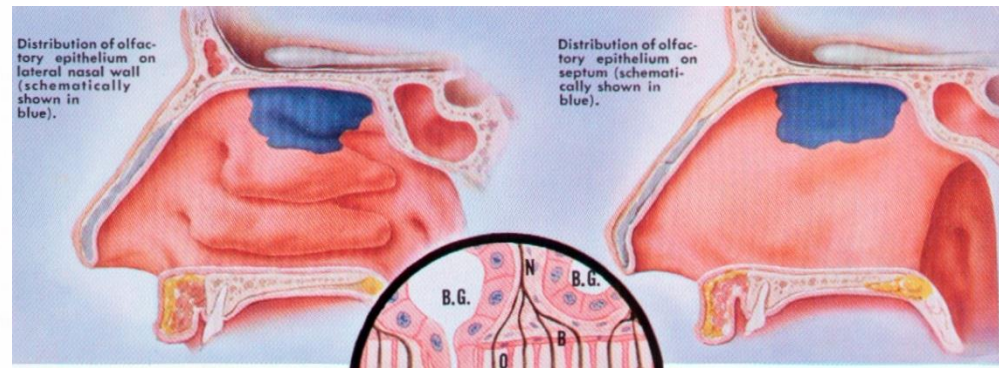
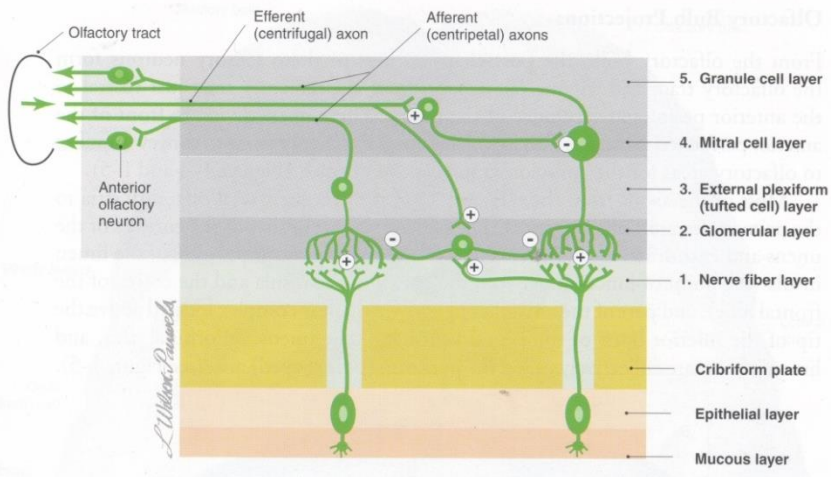
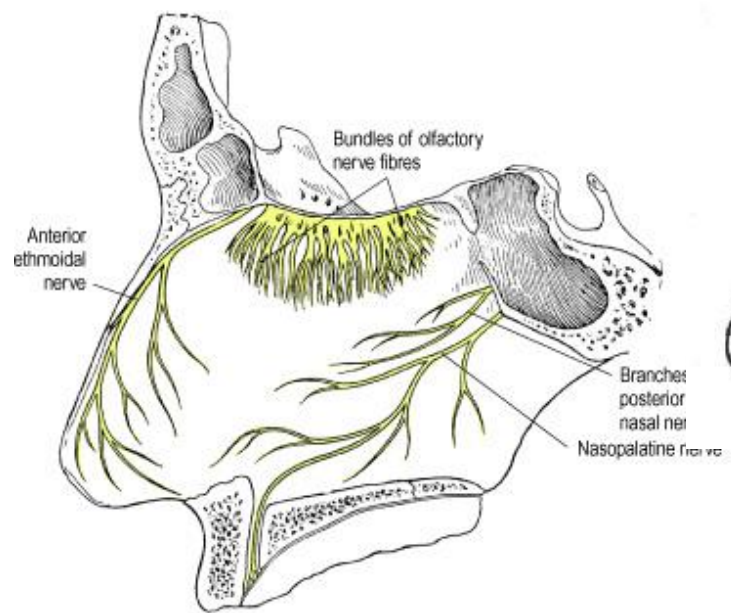
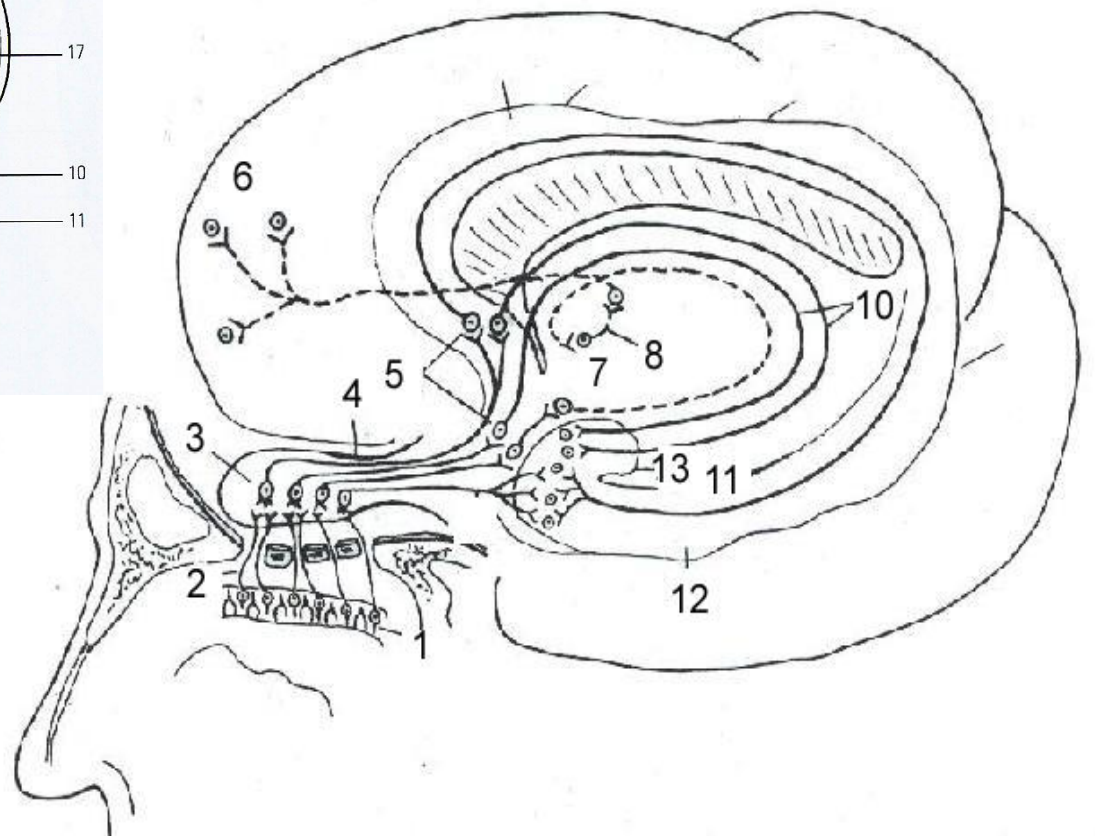
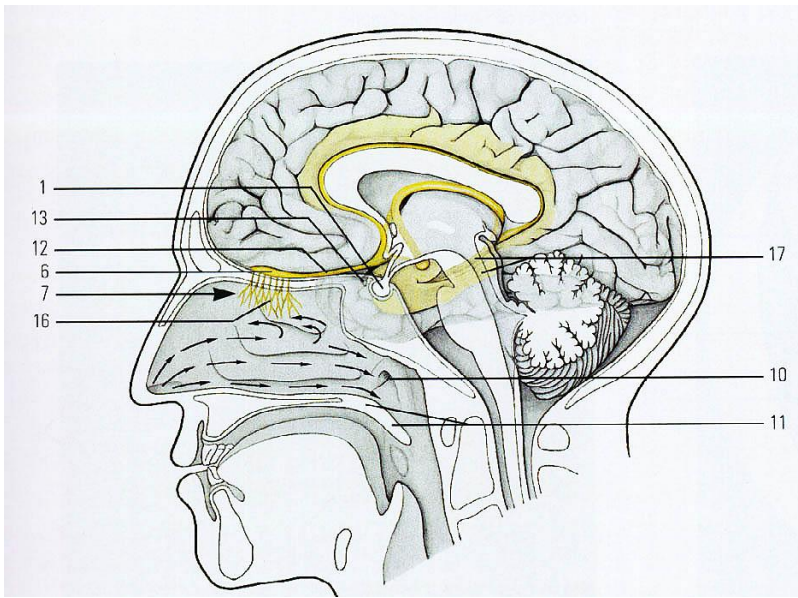
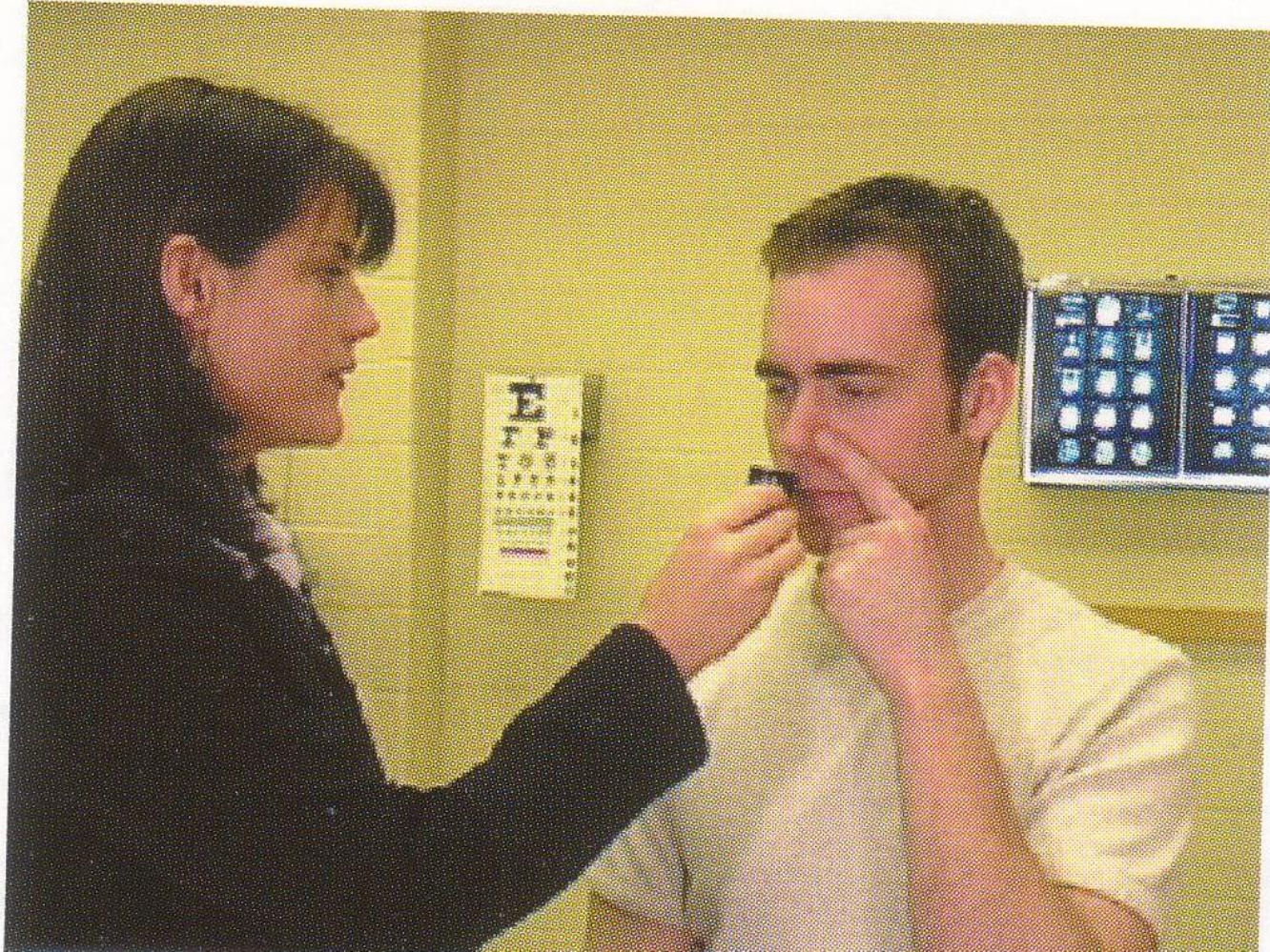


Figure I-7 Activation (depolarization) of an olfactory neuron. ATP = adenosine triphosphate; cyclic adenosine monophosphate.

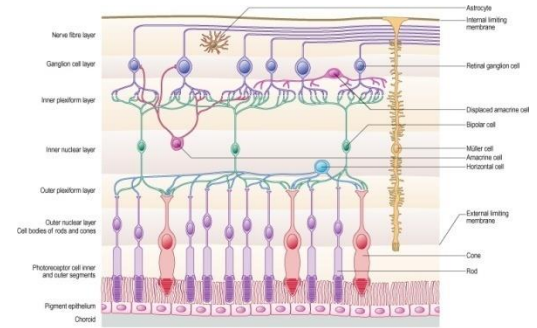
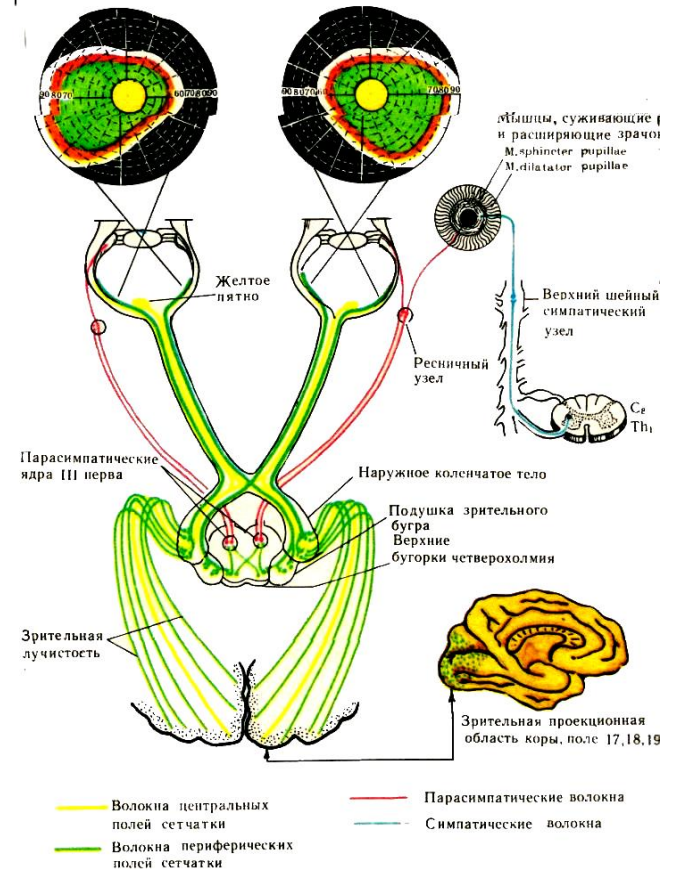
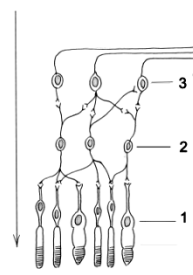
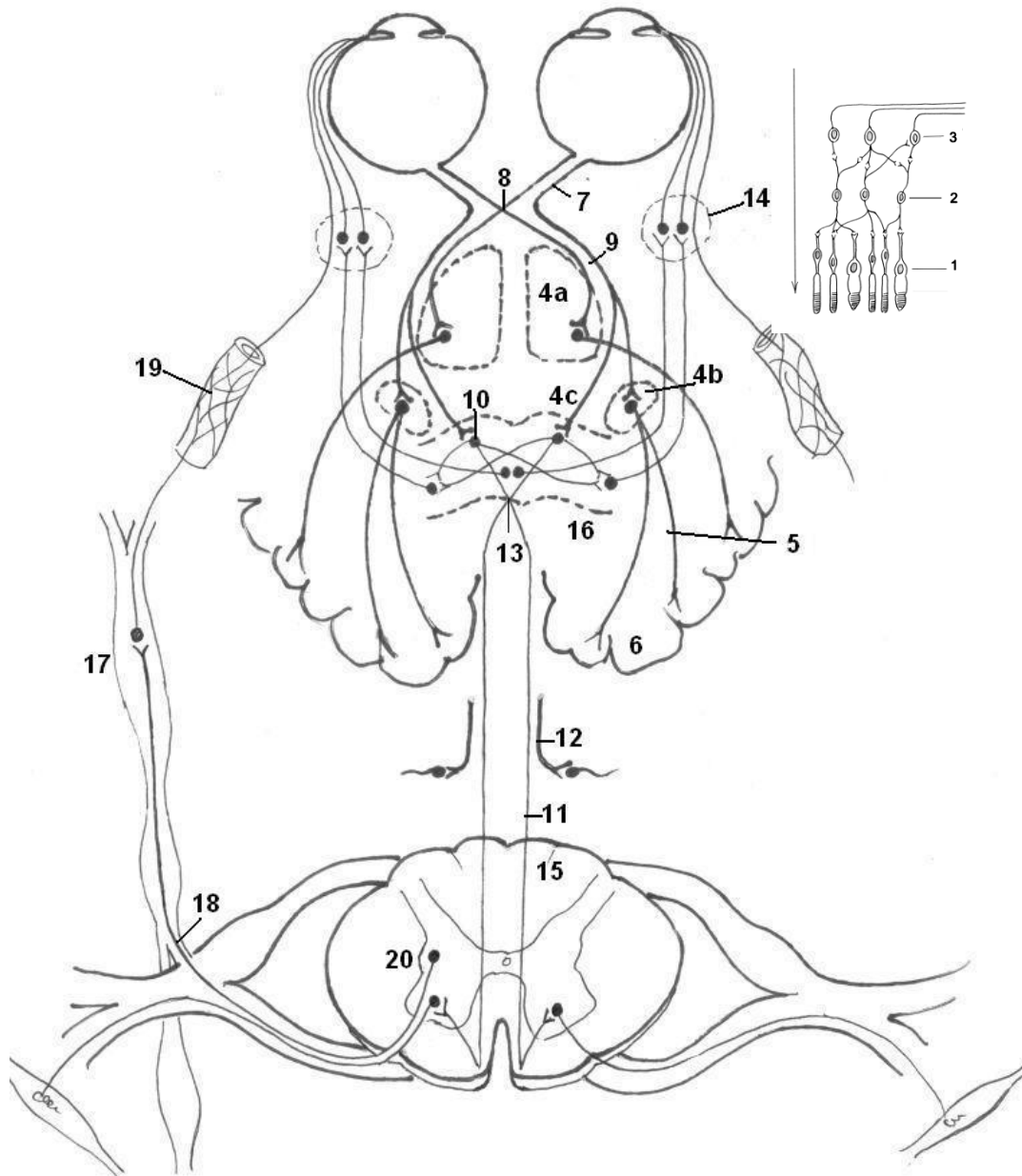


# NERVUL OLFACTIV: examenul clinic

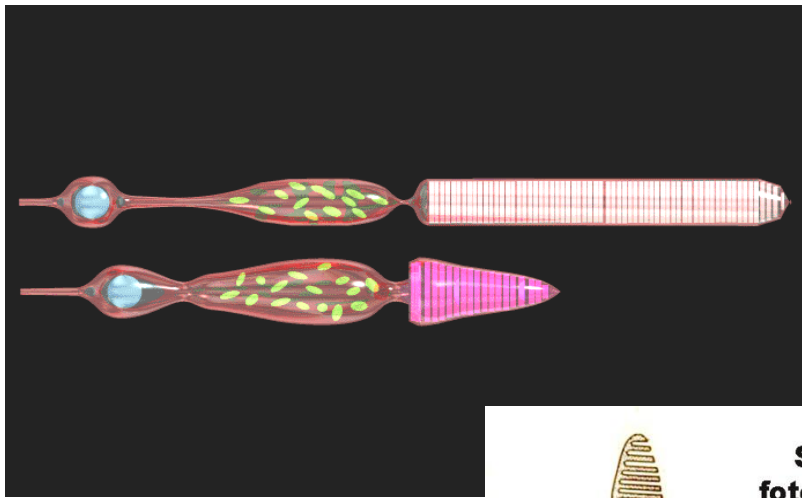


## NERVUL OPTIC (II)

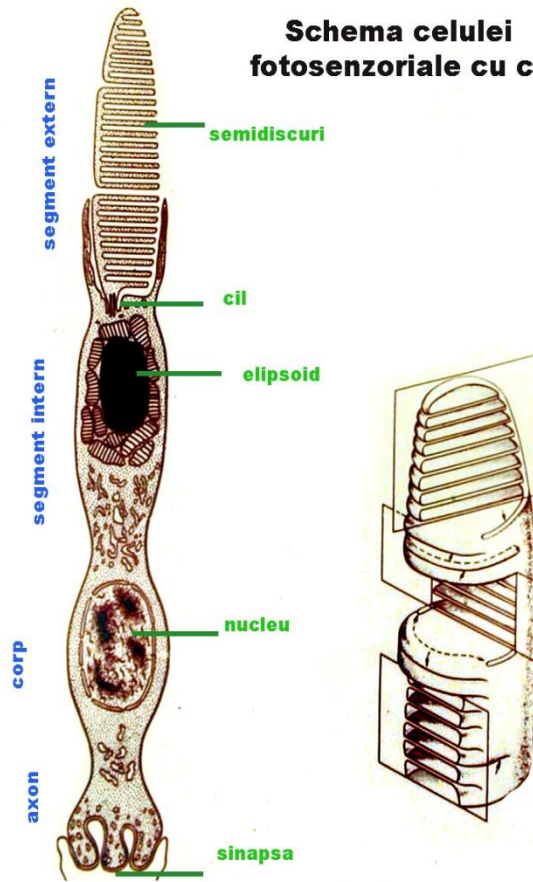
- nu este un nerv în sensul strict al cuvântului;
- celulele fotoreceptoare (**receptorii – conurile și bastonașele**) sunt amplasate în stratul **granular extern (nuclear)** al retinei;
- cu o celulă bipolară (**neuronul I**) contactează de la 2 până la **30 conuri** și până la **500 de bastonașe**;
- **acomodarea** – schimbarea curburii cristalinului;
- dilatarea pupilei are loc prin transmiterea impulsurilor nervoase din **centrul celiospinal** al măduvei spinării (C8-T2).



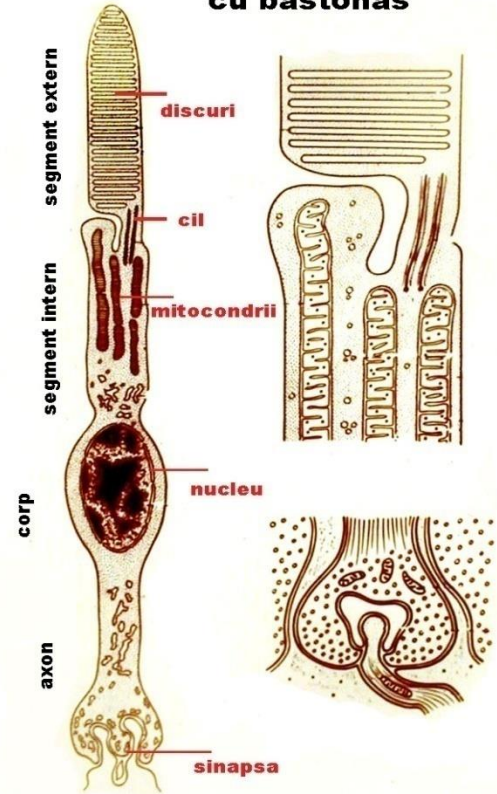




**Schema celulei fotosenzoriale cu con**



**Schema celulei fotosenzoriale cu bastonas**



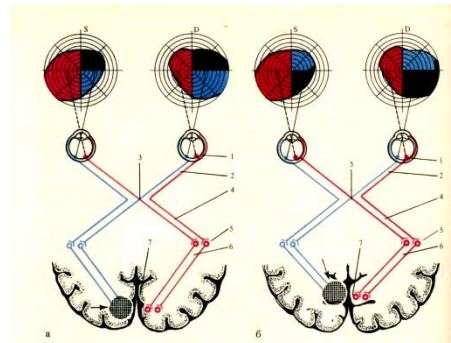


Рис. 58. Схема квадратной гемианопсии.  
 а – квадрантная правосторонняя гемианопсия (очаг в области дуги Вильма или в глубине височной доли); б – квадрантная левосторонняя гемианопсия (очаг в области височной доли). Цифровые обозначения те же, что на рис. 56. Стрелками показано расположение патологического очага.

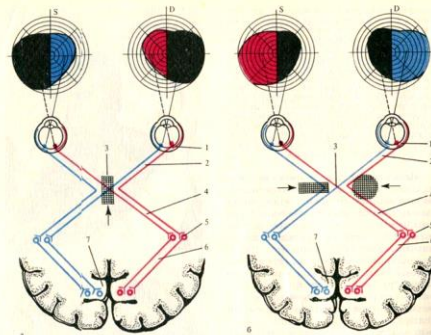


Рис. 56. Схема гетеронимной гемианопсии.  
 а – битемпоральная гемианопсия; б – биназальная гемианопсия.  
 1 – волокна сетчатки глазного яблока; 2 – зрительный нерв; 3 – зрительный перекрест; 4 – зрительный тракт; 5 – латеральная коллатеральная ветвь; 6 – зрительная луковица; 7 – кора полушария затылочной доли. Стрелками показано расположение патологического очага.

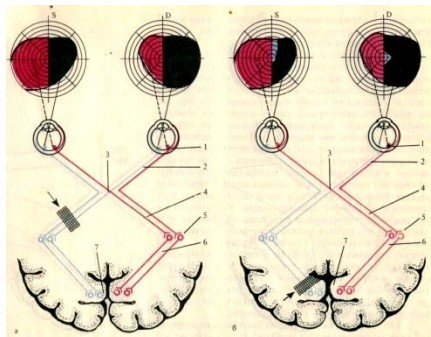
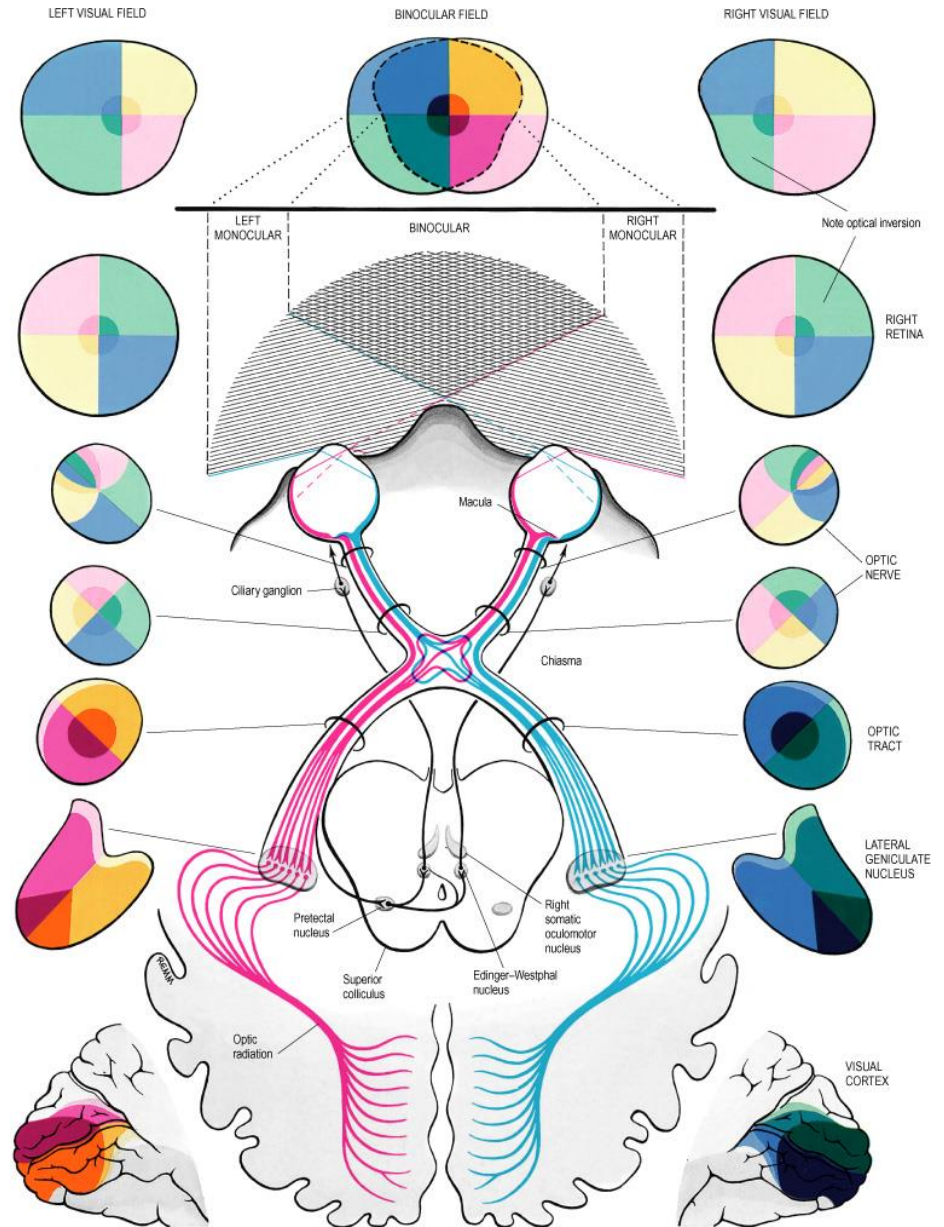


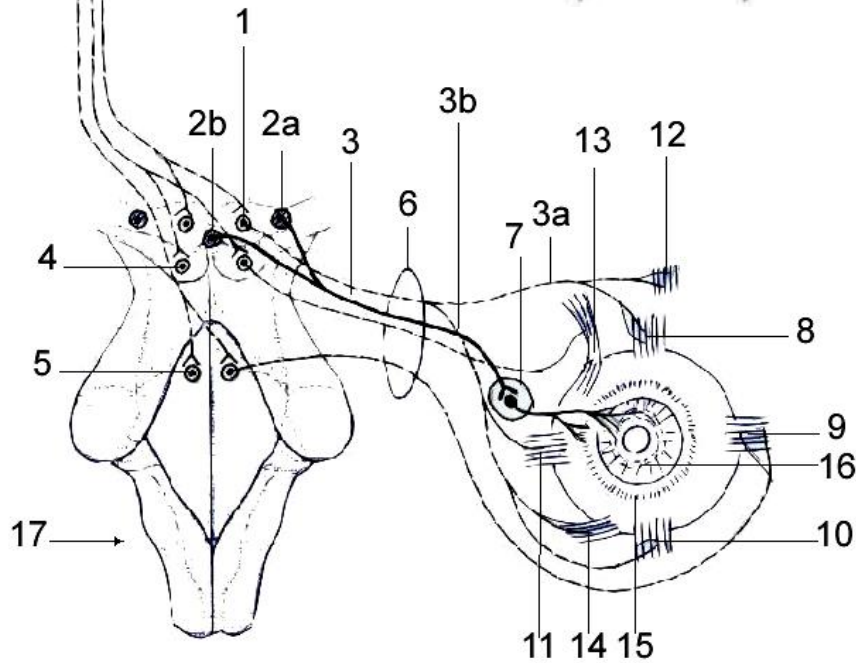
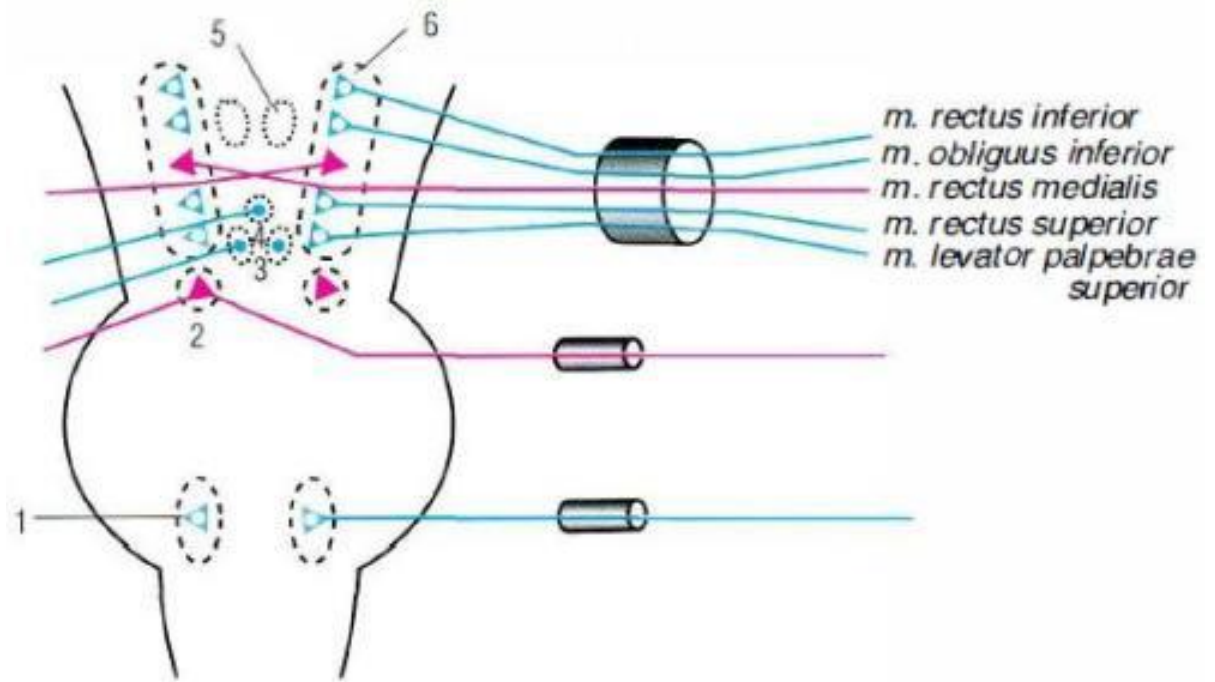
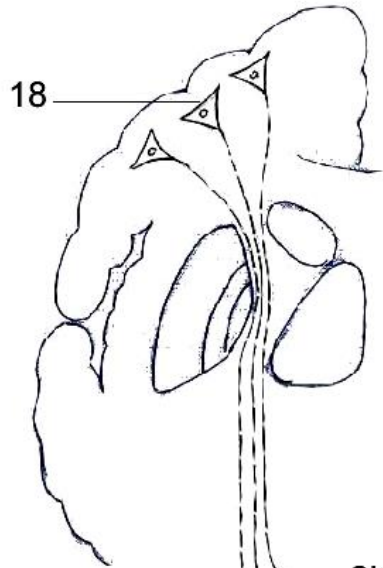
Рис. 57. Схема гомонимной гемианопсии.  
 а – правосторонняя гомонимная гемианопсия; б – левосторонняя гомонимная гемианопсия. Цифровые обозначения те же, что на рис. 56. Стрелками показано расположение патологического очага.

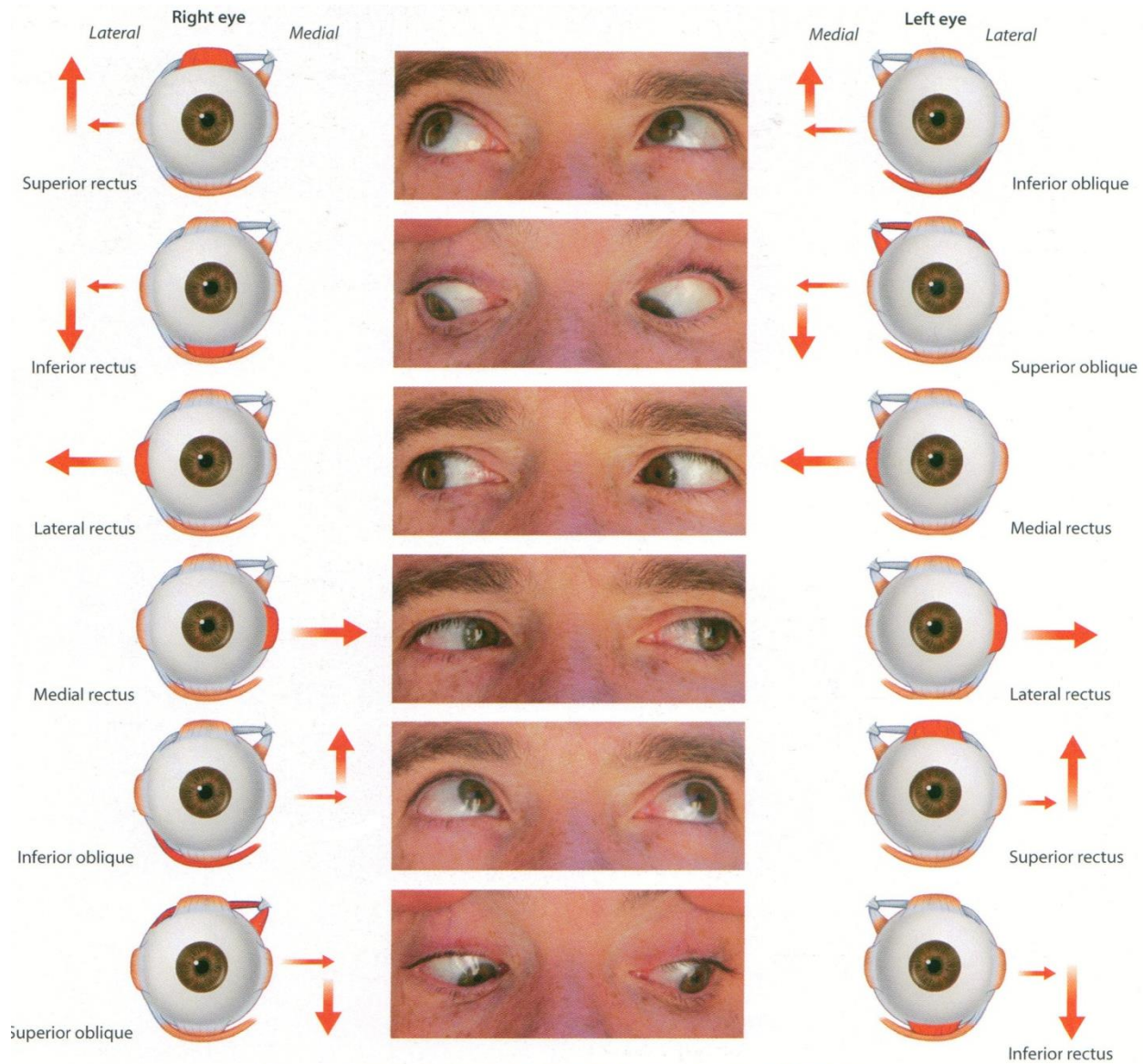


## NERVUL OCULOMOTOR (III) (*nervus oculomotorius*)

- **afectarea nervului** provoacă paralizia mușchilor corespunzători **de pe aceeași parte**: apare ptoza pleoapei superioare, globul ocular este „tras” exterior de mușchiul drept lateral, inervat de nervul VI – ***strabism divergent***, lipsesc mișcările voluntare ale globului ocular în sus/jos, are loc dilatarea pupilei, iar în privire binoculară apare dedublarea obiectelor (***diplopia***);
- **afectarea nucleului motor de partea focarului, duce la paralizia mușchilor inervați de el, cu excepția mușchiului drept medial;**

- **mușchiul drept superior și mușchiul levator al pleoapei primesc fibre din ambele nuclee (drept/stâng) ai nervilor oculomotori. Prin aceasta se explică sincronizarea clipirii;**
- **în caz de afectare a nucleelor parasimpatice se dezvoltă *midriaza (dilatarea pupilei)* – ca urmare a paraliziei *mușchilor sfincter al pupilei și ciliar*;**
- **la afectarea nucleului impar sau a fibrelor neuronilor săi, apare **paralizia procesului de acomodare**: persoana vede neclar obiectele situate aproape, nu poate citi (se dereglează **agerimea vizuală**), scade reacția pupilei la acomodare;**
- **paralizia nervului oculomotor se manifestă prin *ptoză palpebrală* etc.**





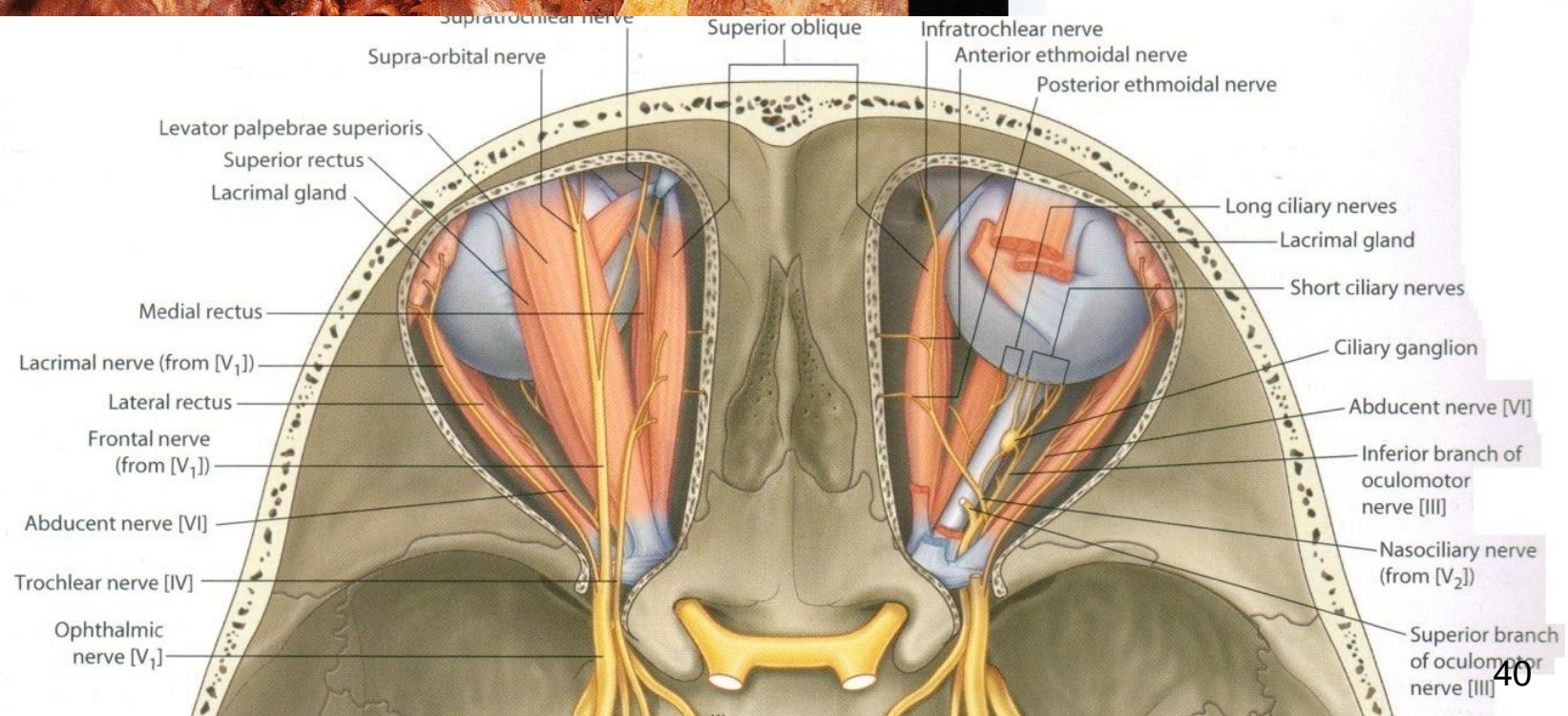
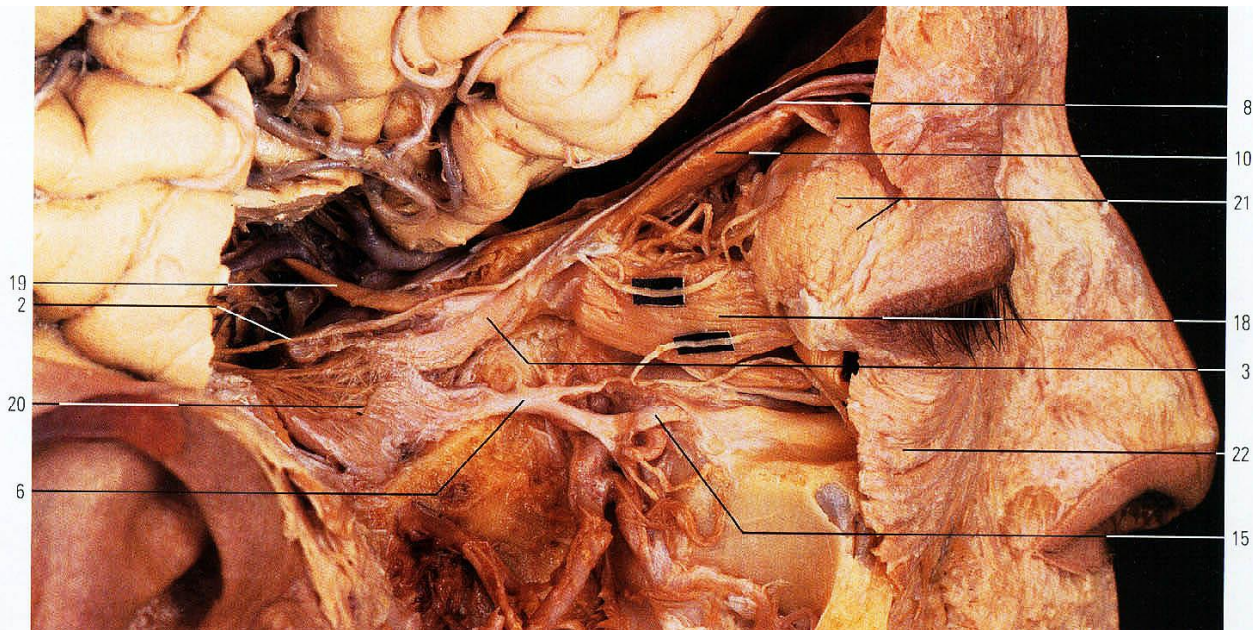**Movement of eyes when testing specific muscle (clinical testing).**

For testing some muscles, a patient is "asked" to first move the eye into a position (small arrow) where the indicated muscle can best be tested. The large arrow indicates the direction the patient is then "asked" to move the eye to test the muscle

# NERVUL TROHLEAR *sau patetic (perechea IV)*

## *Nervul trohlear:*

- inervează mușchiul oblic superior;
- în caz de afectare a nervului, la privirea în jos apare **diplopia** și o ușoară limitare a mobilității globului ocular în jos;
- deoarece, în trecut, afecțiunile mușchiului oblic superior **rămâneau deseori netratate**, nervul trohlear a fost numit **patetic – „patos” (suferință)**.





## NERVUL TRIGEMEN, *n. trigeminus* (V)

- nerv mixt, cu un teritoriu de distribuire **senzitiv** și altul **motor**, a primit denumirea datorită celor trei ramuri;
- **fibrele motorii**, cu originea în *nucleus motorius (n.n. trigeminus)*, numit și *nucleu masticator*, inervează *mușchii masticatori* și *o parte a mușchilor diafragmului bucal*;
- **fibrele senzitive**, orientate spre *n. mesencefalicus*, *n. pontinus*, *n. spinalis*, inervează pielea feței, a părții anterioare a regiunii piloase a capului, globul ocular, mucoasa cavității nazale, a sinusurilor paranazale, a cavității bucale, 2/3 anterioare ale limbii, gingiile, dinții, glandele salivare, *dura mater* craniană;

Зоны ветвей

Зоны сегментов

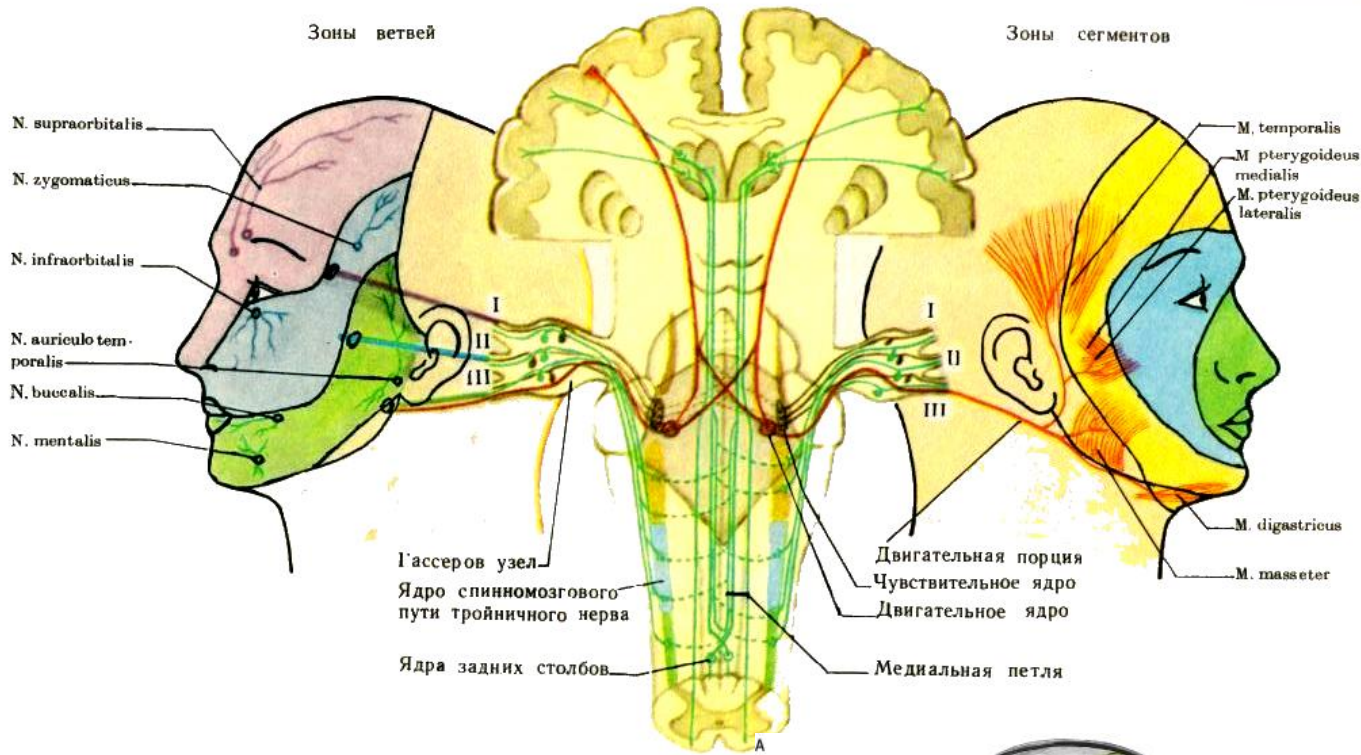
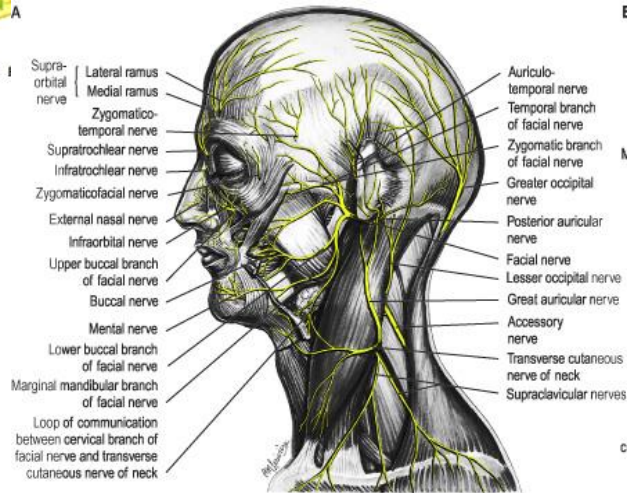
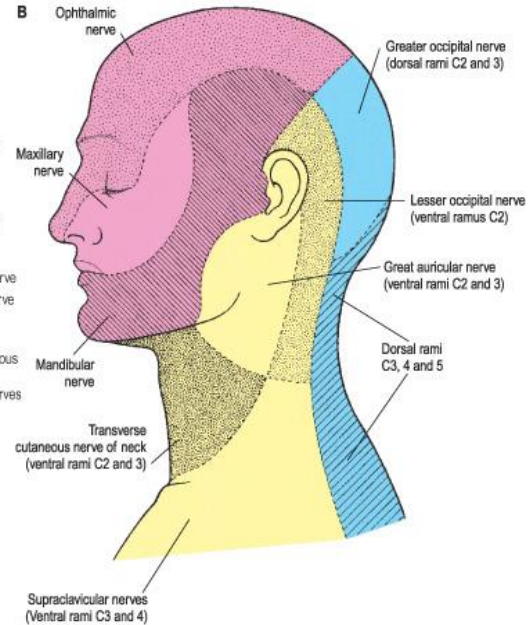


Таблица 87. V пара. Тройничный I

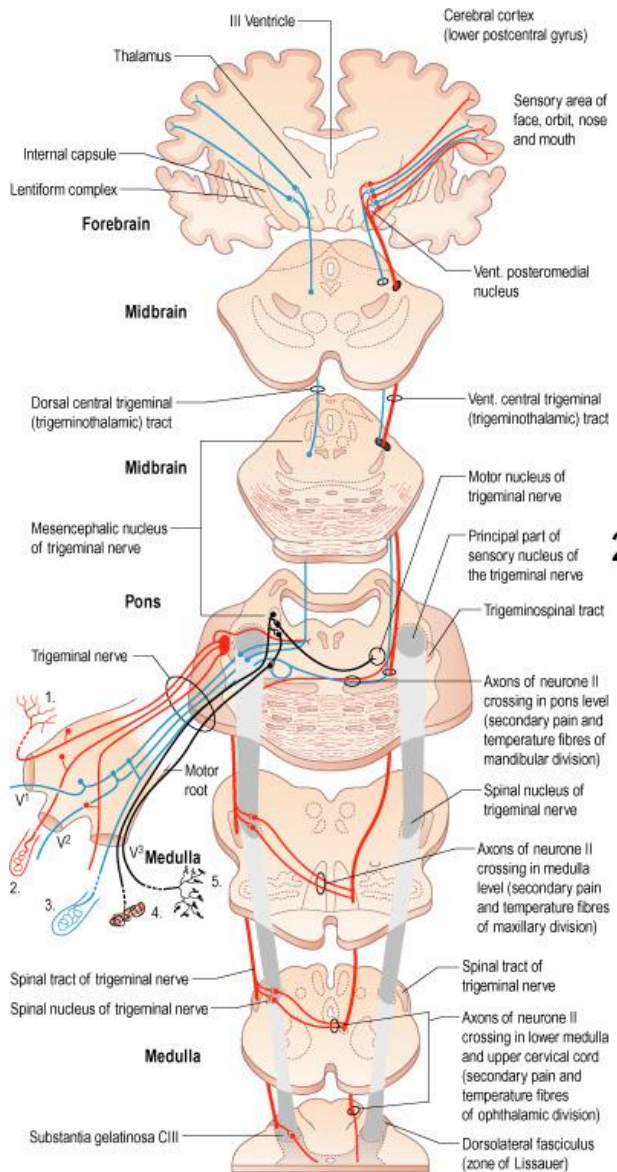


Supra-orbital nerve  
Lateral ramus  
Medial ramus  
Zygomatic-temporal nerve  
Supratrochlear nerve  
Infraorbital nerve  
Zygomaticofacial nerve  
External nasal nerve  
Infraorbital nerve  
Upper buccal branch of facial nerve  
Buccal nerve  
Mental nerve  
Lower buccal branch of facial nerve  
Marginal mandibular branch of facial nerve  
Loop of communication between cervical branch of facial nerve and transverse cutaneous nerve of neck

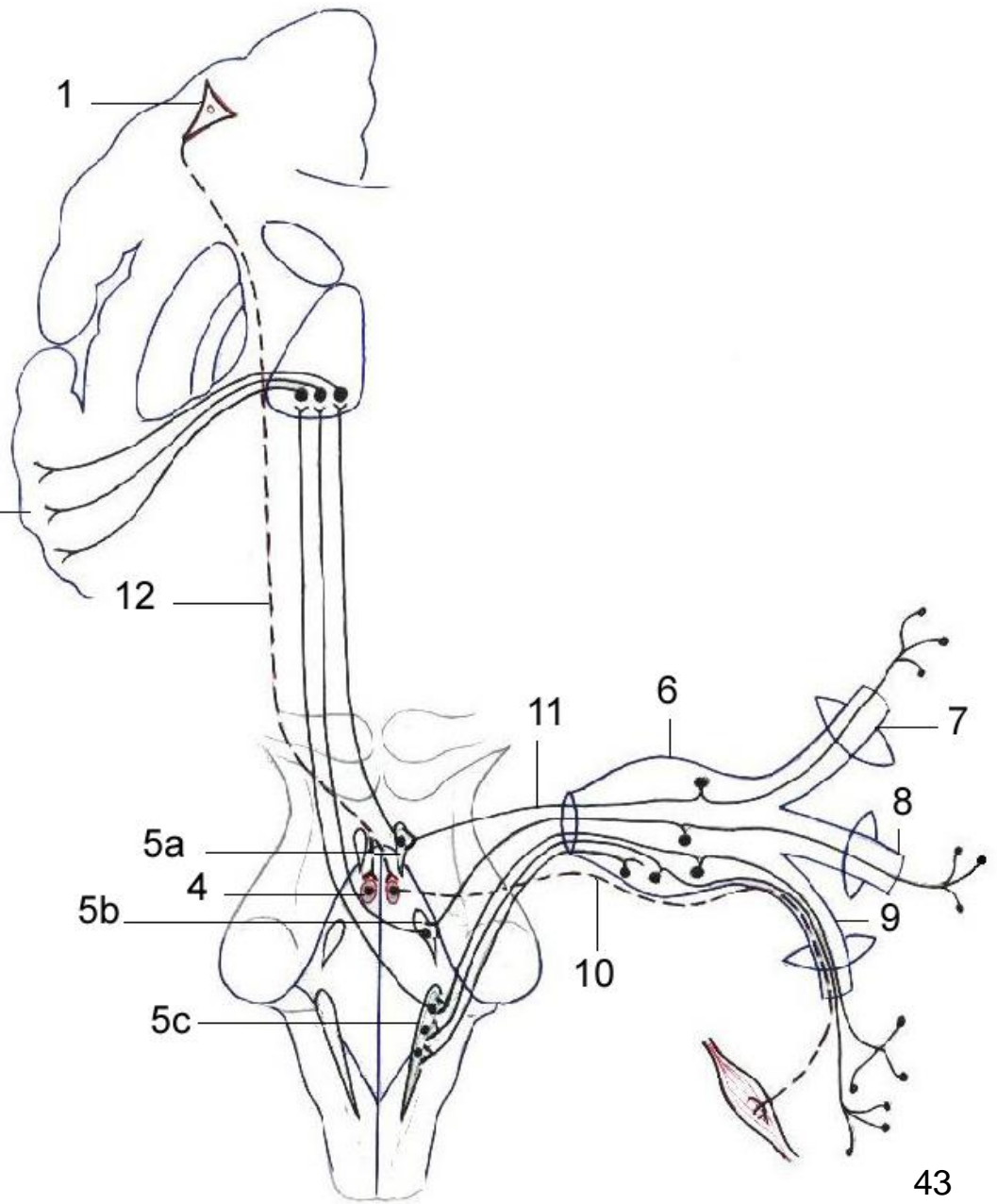
Auriculo-temporal nerve  
Temporal branch of facial nerve  
Zygomatic branch of facial nerve  
Greater occipital nerve  
Posterior auricular nerve  
Facial nerve  
Lesser occipital nerve  
Great auricular nerve  
Accessory nerve  
Transverse cutaneous nerve of neck  
Supraclavicular nerves



Ophthalmic nerve  
Greater occipital nerve (dorsal rami C2 and 3)  
Lesser occipital nerve (ventral rami C2)  
Great auricular nerve (ventral rami C2 and 3)  
Dorsal rami C3, 4 and 5  
Mandibular nerve  
Transverse cutaneous nerve of neck (ventral rami C2 and 3)  
Supraclavicular nerves (Ventral rami C3 and 4)



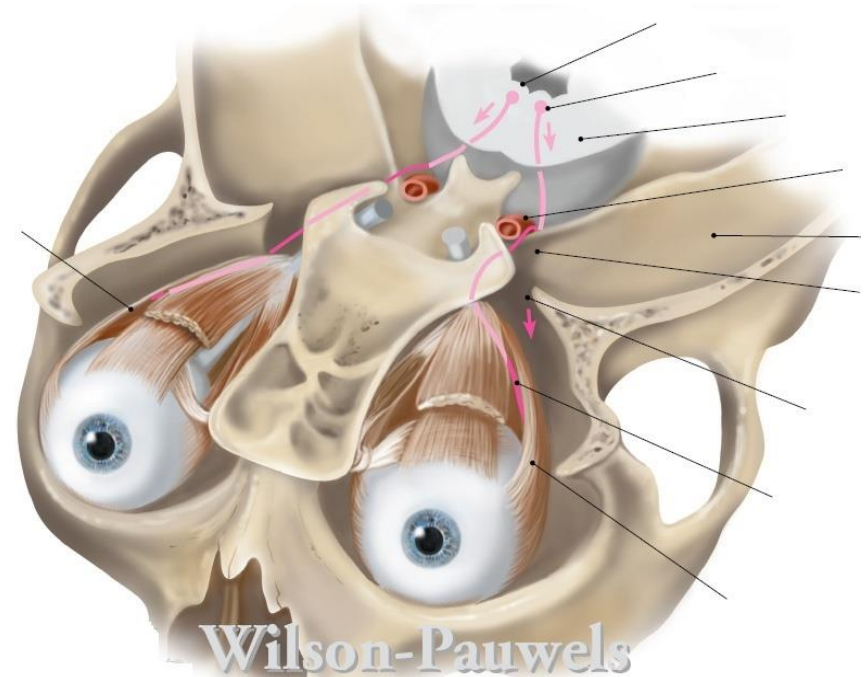
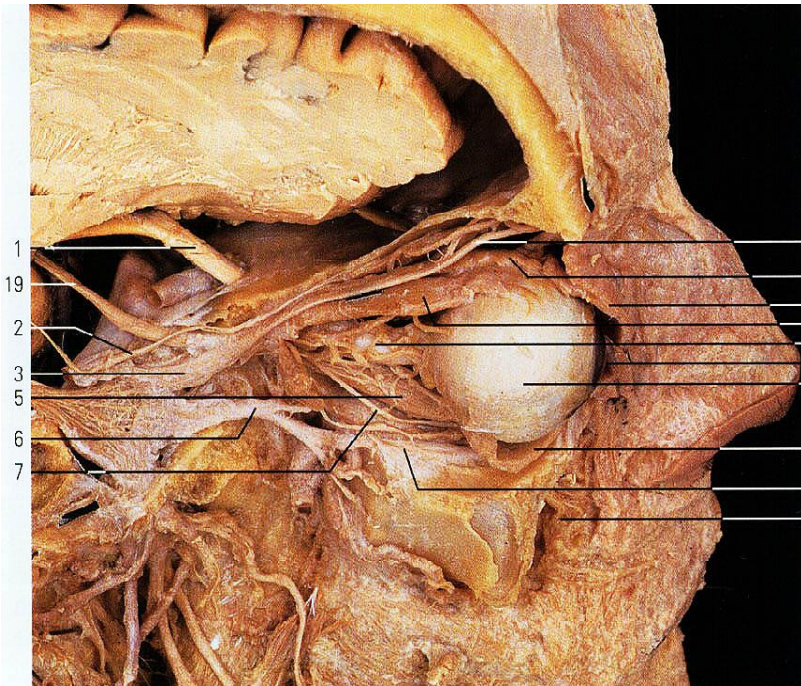
© Elsevier Ltd 2005. Standing: Gray's Anatomy 39e



# NERVUL ABDUCENS

*sau oculomotor extern (perechea VI):*

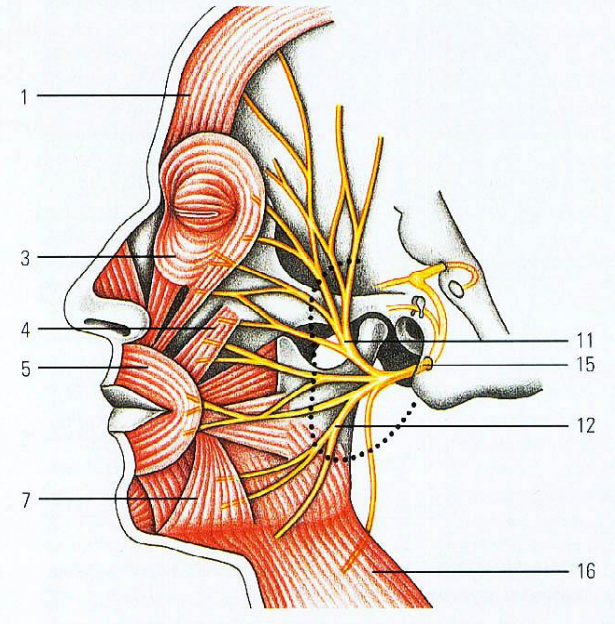
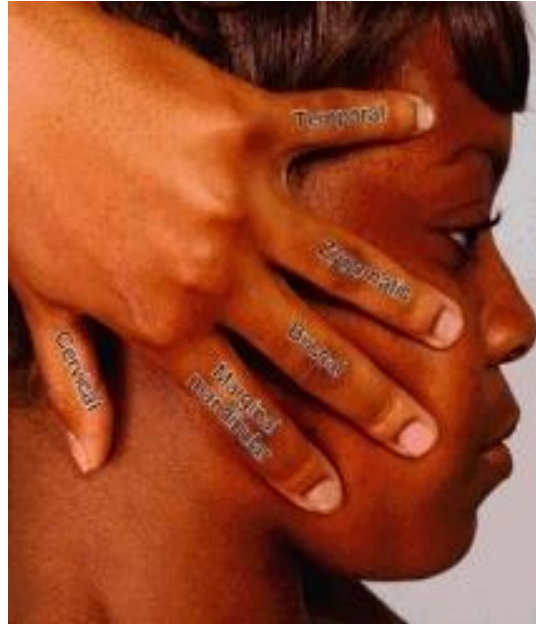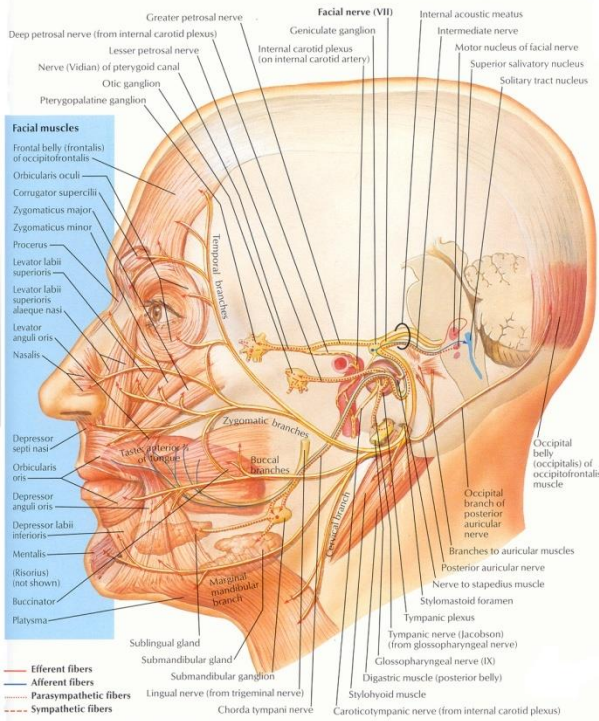
- este un nerv motor;
- inervează mușchiul drept lateral al ochiului.

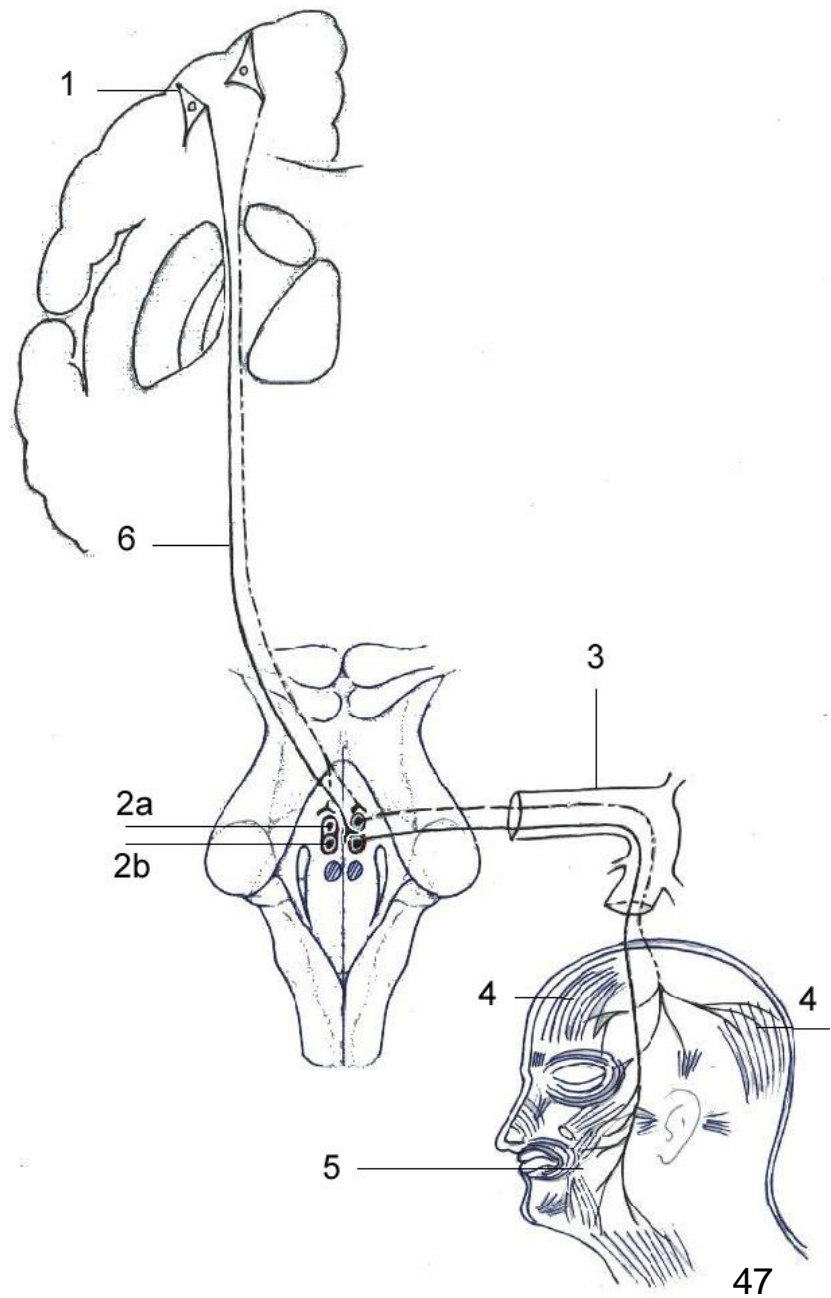
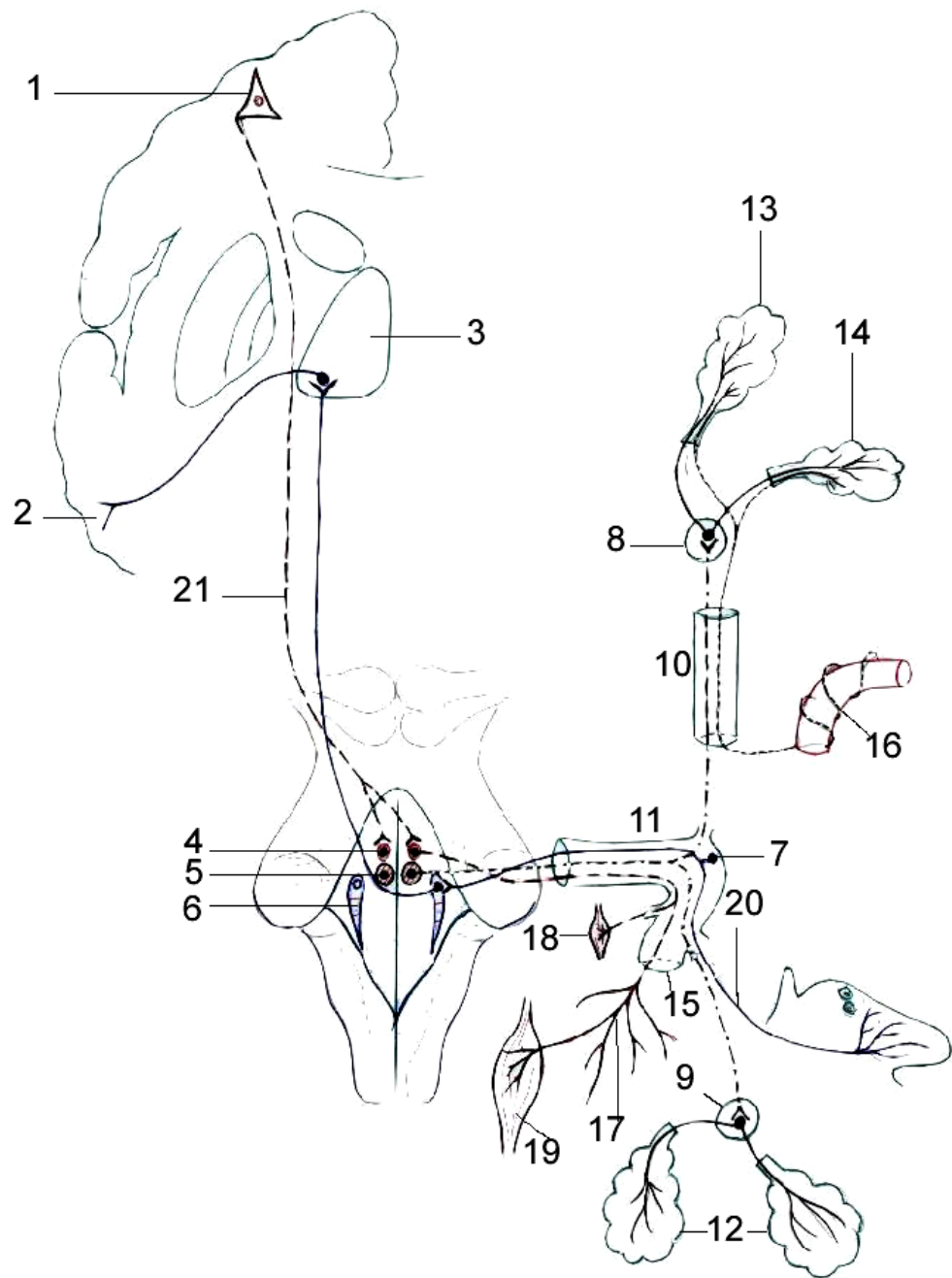


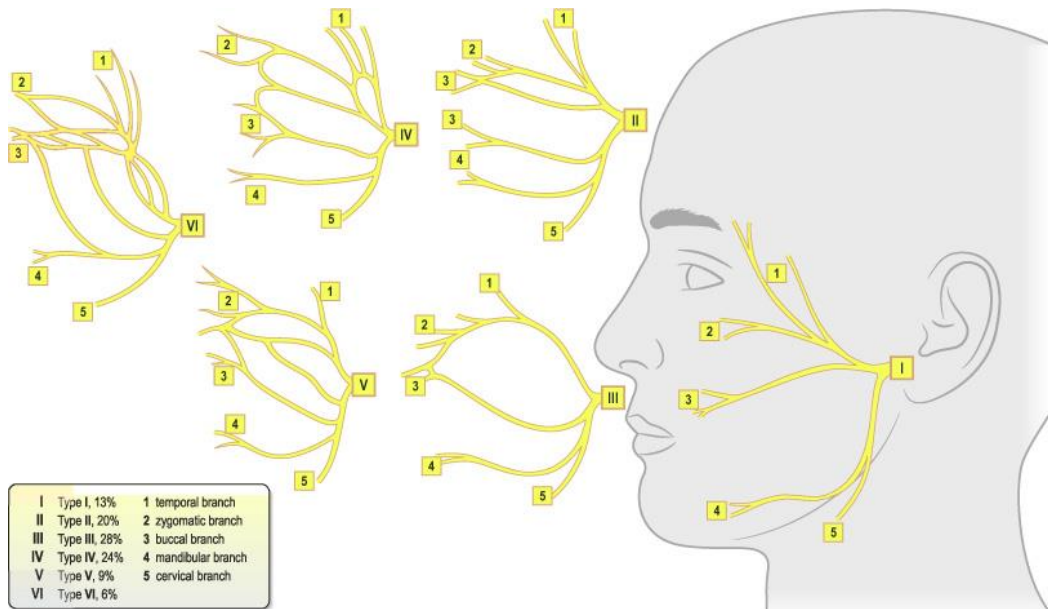
# NERVUL FACIAL (VII)

## *Nervus facialis:*

- este un nerv mixt;
- **fibrele motorii**, cu originea în *nucleus motorius*, inervează **toți mușchii mimici și o parte din mușchii sublinguali**;
- **fibrele senzitive**, orientate spre *nucl. tractus solitarius*, inervează **2/3 anterioare ale limbii (fibre senzitiv-gustative)**;
- **fibrele vegetative** cu originea *nucl. salivatorius superior*, inervează **toate glandele extremității cefalice, cu excepția glandei parotide.**







© Elsevier Ltd 2005. Standing: Gray's Anatomy 39e

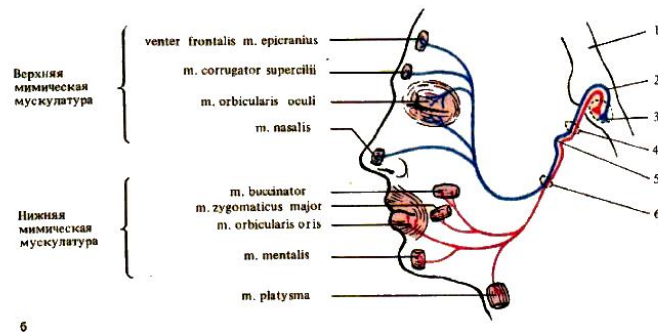
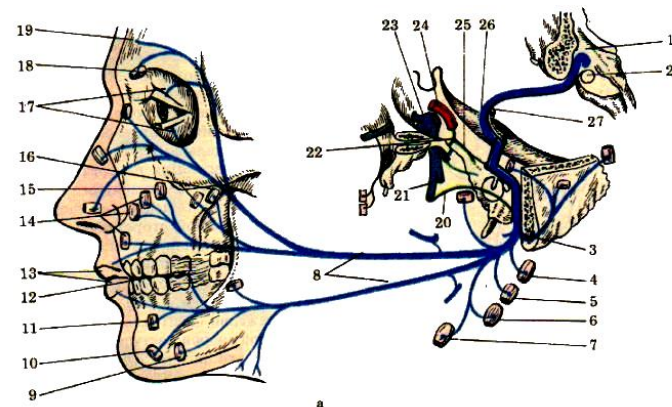
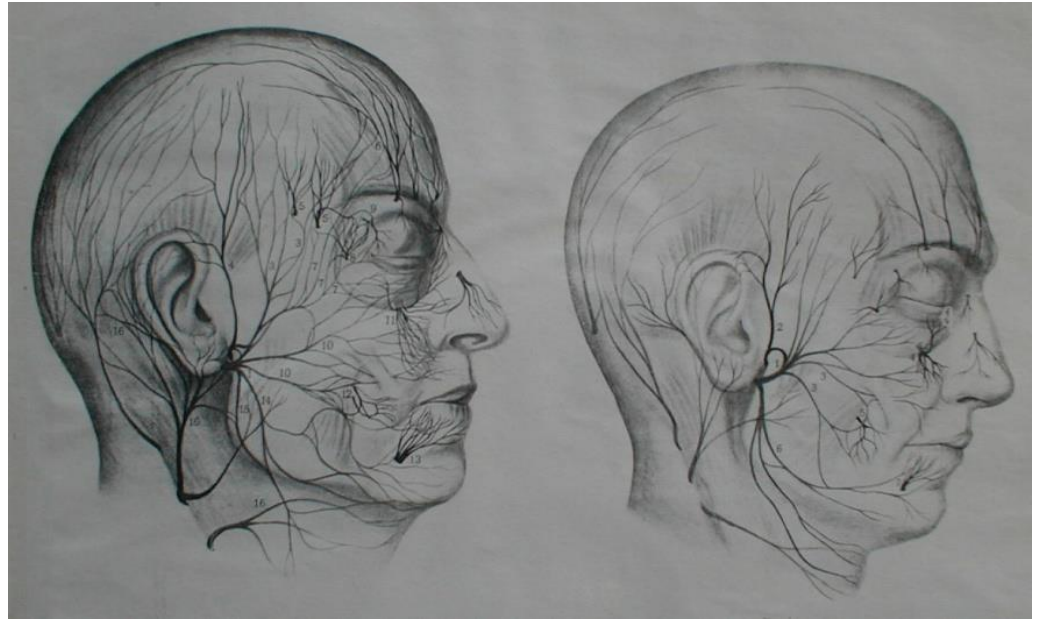
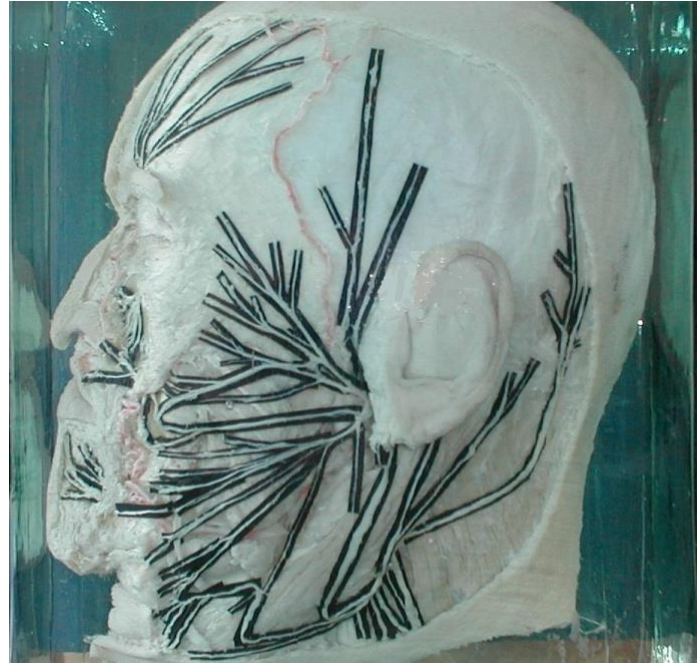
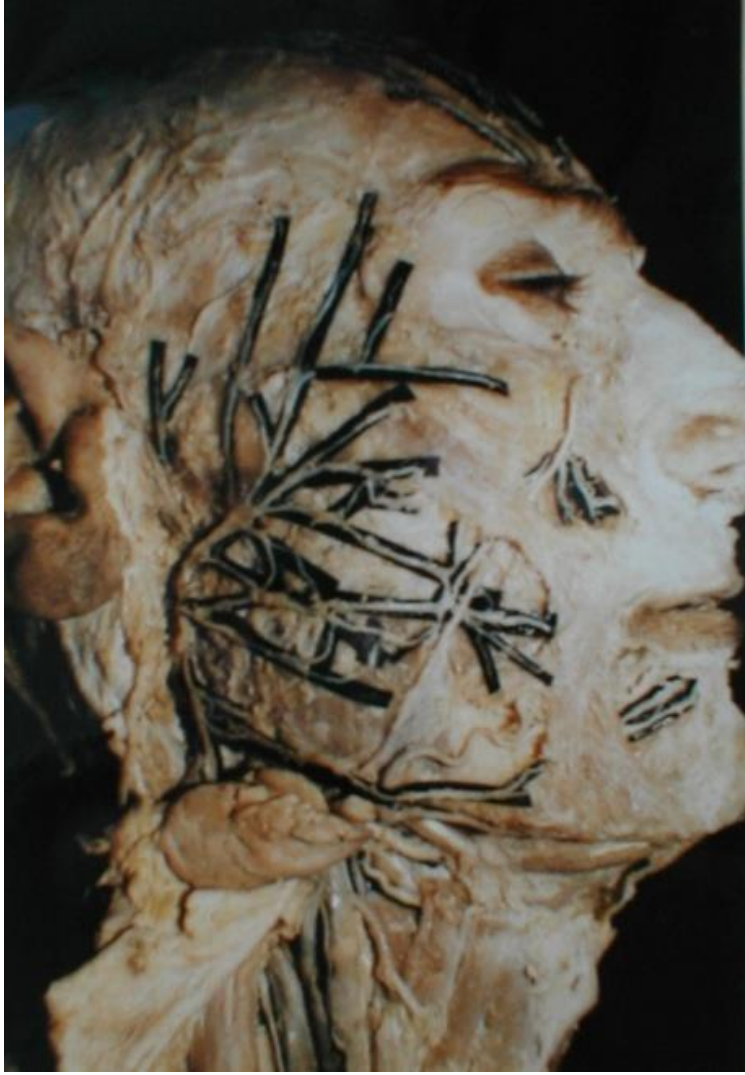

Рис. 67. Топография лицевого нерва и мимической мускулатуры (схема).

а – строение и иннервация лицевого нерва: 1 – дно IV желудочка; 2 – ядро лицевого нерва; 3 – шило-сосцевидное отверстие; 4 – задняя ушная мышца; 5 – затылочная вена; 6 – заднее брюшко двубрюшной мышцы; 7 – шилоподъязычная мышца; 8 – ветви лицевого нерва к мимической мускулатуре и подкожной мышце шеи; 9 – мышца, опускающая угол рта; 10 – подбородочная мышца; 11 – мышца, опускающая верхнюю губу; 12 – щечная мышца; 13 – круговая мышца рта; 14 – мышца, поднимающая верхнюю губу; 15 – кильковая мышца; 16 – скуловая мышца; 17 – круговая мышца глаза; 18 – мышца, сморщивающая бровь; 19 – лобная мышца; 20 – барабанная струна; 21 – язычный нерв; 22 – крылоблужный узел; 23 – узел тройничного нерва; 24 – внутренняя сонная артерия; 25 – промежуточный нерв; 26 – лицевой нерв; 27 – преддверно-улитковый нерв; б – основные мышцы верхней и нижней мимической мускулатуры; 1 – ядро лицевого нерва; 2 – внутреннее колено лицевого нерва; 3 – ядро лицевого нерва; 4 – внутреннее слуховое отверстие; 5 – наружное колено; 6 – шило-сосцевидное отверстие.





**Fața** este expresia personalității omului, oglinda sufletului, iar mimica – un mijloc important de biocomunicare, care evidențiază expresivitatea emotivă a vorbirii, iar în unele cazuri înlocuiește cuvântul.

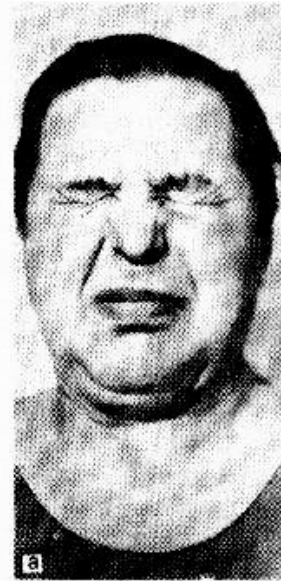

Рис. 70. Периферический паралич мимической мускулатуры, справа  
а – внешний вид больного в покое; б – при замуривании глаз; в – при показывании зубов; г – при надувании щек.

Рис. 69. Центральный парез нижней мимической мускулатуры слева.

а – внешний вид больного при замуривании глаз  
б – при показывании зубов.

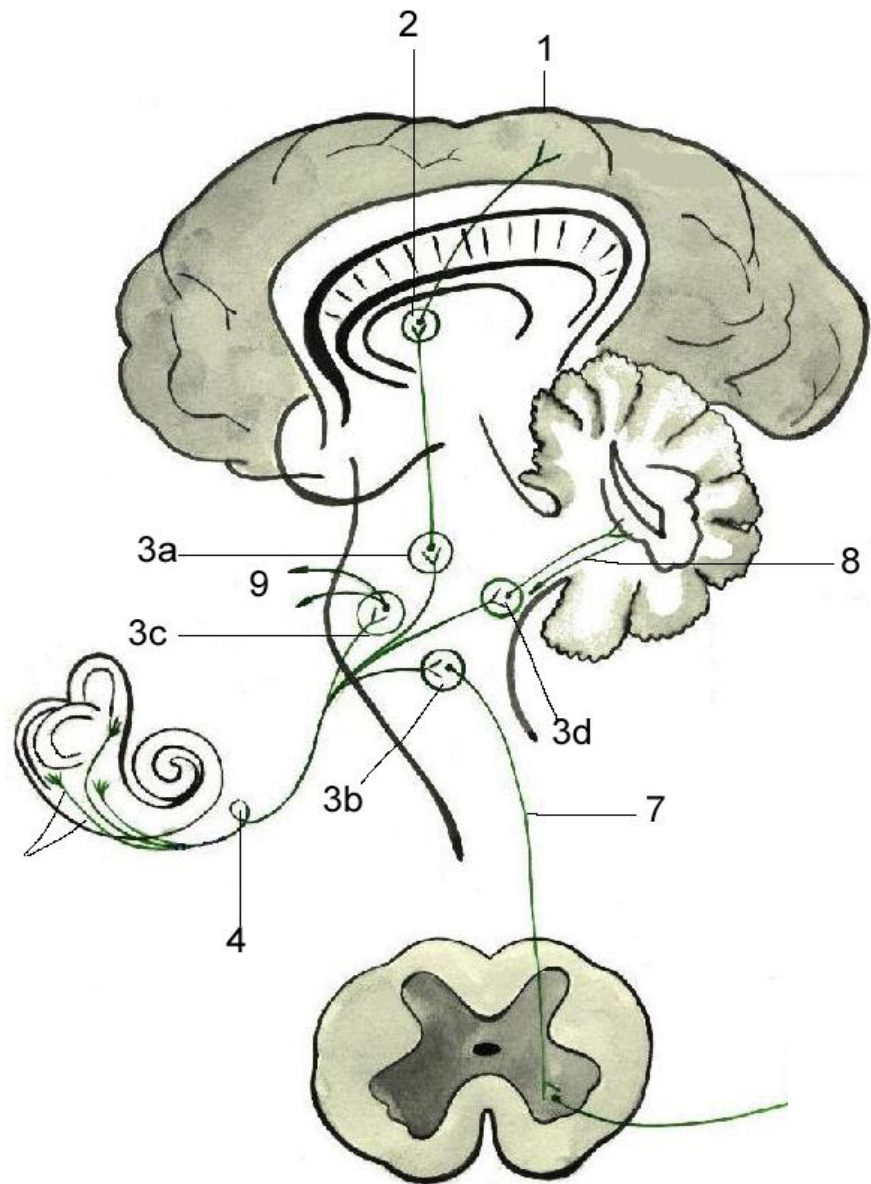
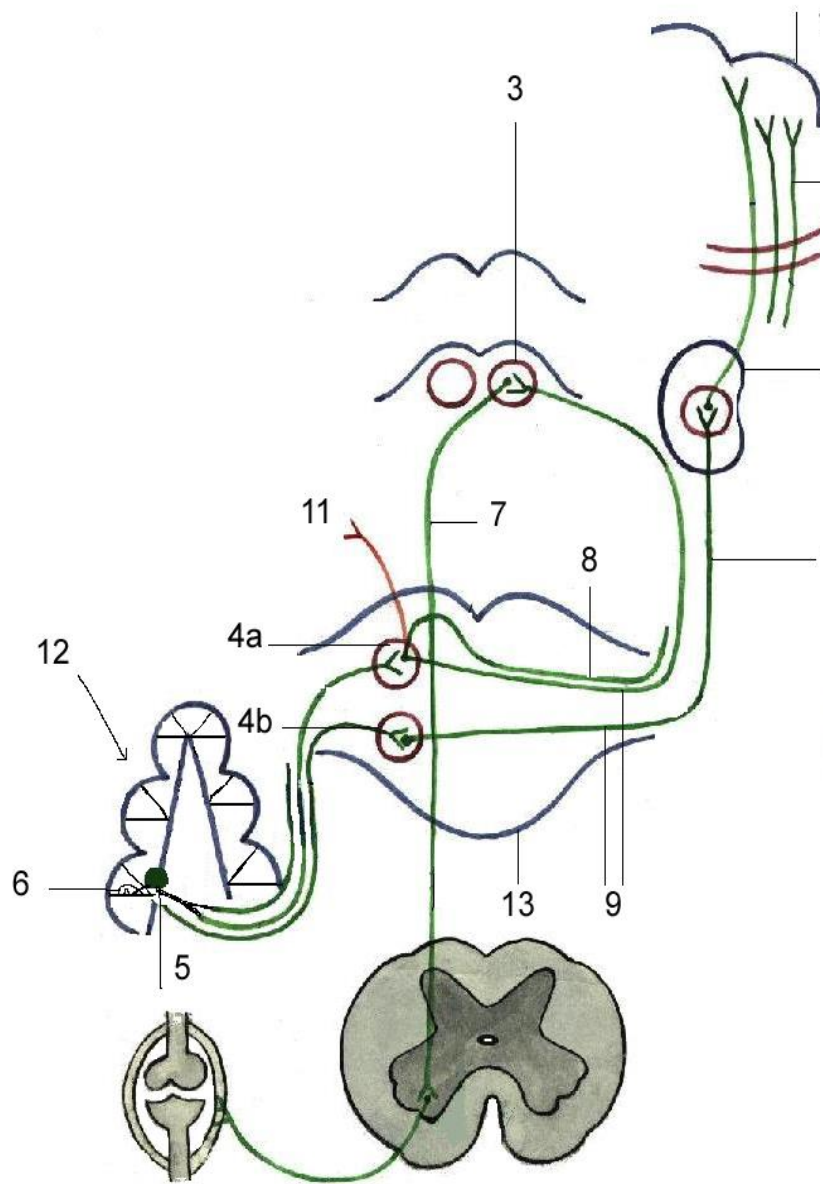


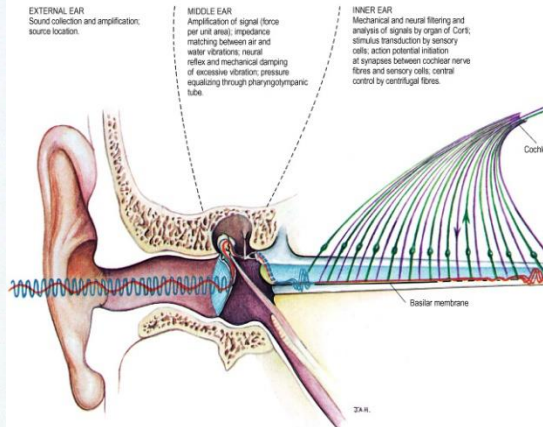
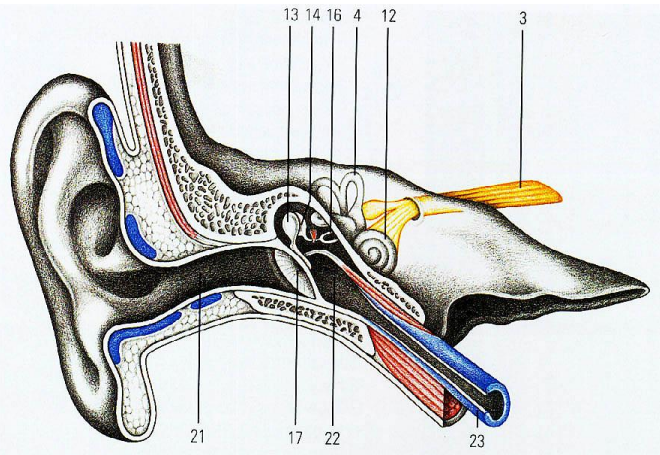
Jumătatea fetei din partea nervului lezat devine nemișcată, amimică. Pliurile hemifrunții și plicele nazolabiale sunt șterse, fanta palpebrala este lărgită. Ochiul nu poate fi închis complet (lagortalmie) etc.<sup>50</sup>

# NERVUL VESTIBULOCOCHLEAR (VIII)

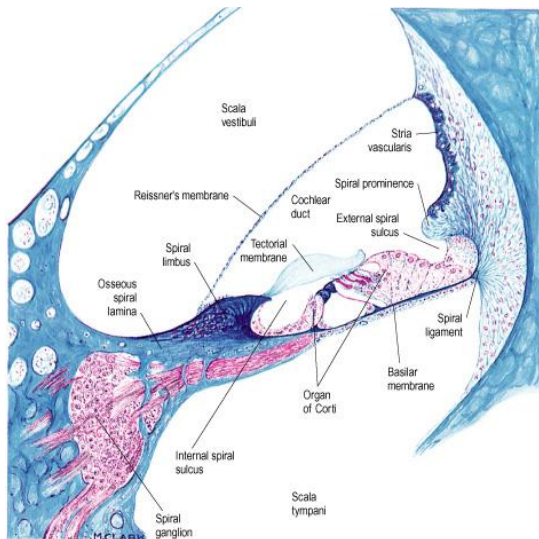
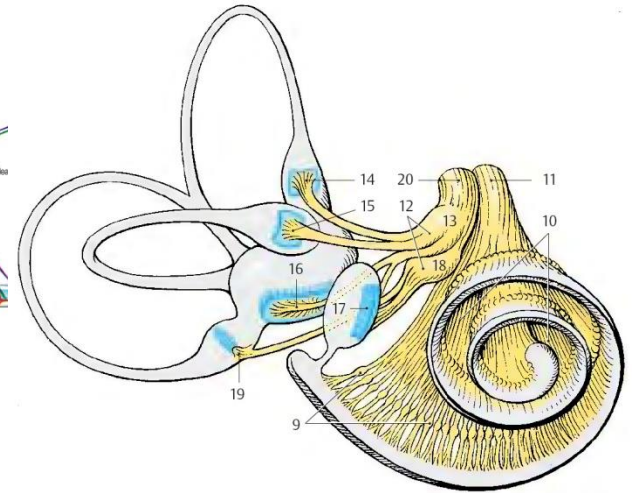
*N. vestibulocochlearis* este un nerv senzitiv;

- prin intermediul formațiunii reticulare nucleii vestibulari conexionează cu nucleii nervilor IX și X, astfel explicându-se apariția **reacțiilor vegetative** la excitarea aparatului vestibular (**încetinirea pulsului, greață, vomă, hipotonia arterială, răcirea mâinilor, sudoare rece** etc.);
- afectarea aparatului vestibular provoacă **dereglări de echilibru și de coordonare a mișcărilor**, apariția amețelii, însoțită, frecvent, de greață și a **nistagmului** (mișcări ritmice ale globului ocular în diferite direcții);
- afectarea nervului cochlear și a nucleelor lui duce la **dereglări ale auzului**.

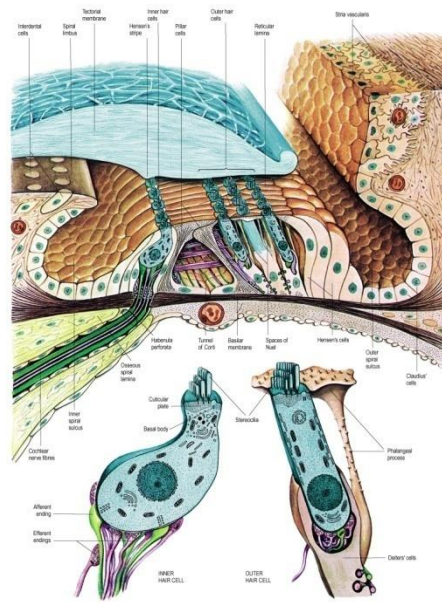




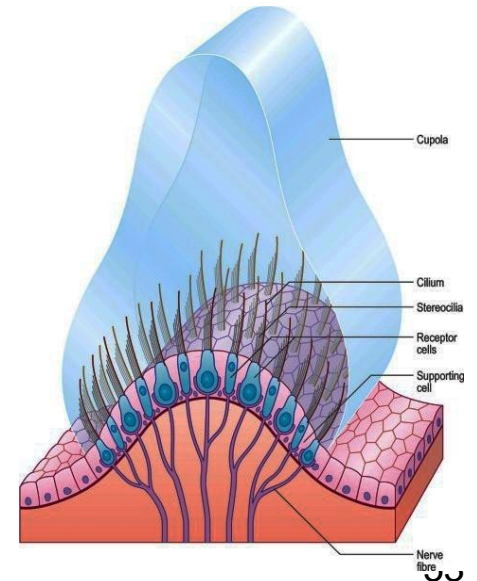
© Elsevier Ltd 2005. Standing: Gray's Anatomy 39e



© Elsevier Ltd 2005. Standing: Gray's Anatomy 39e



© Elsevier Ltd 2005. Standing: Gray's Anatomy 39e

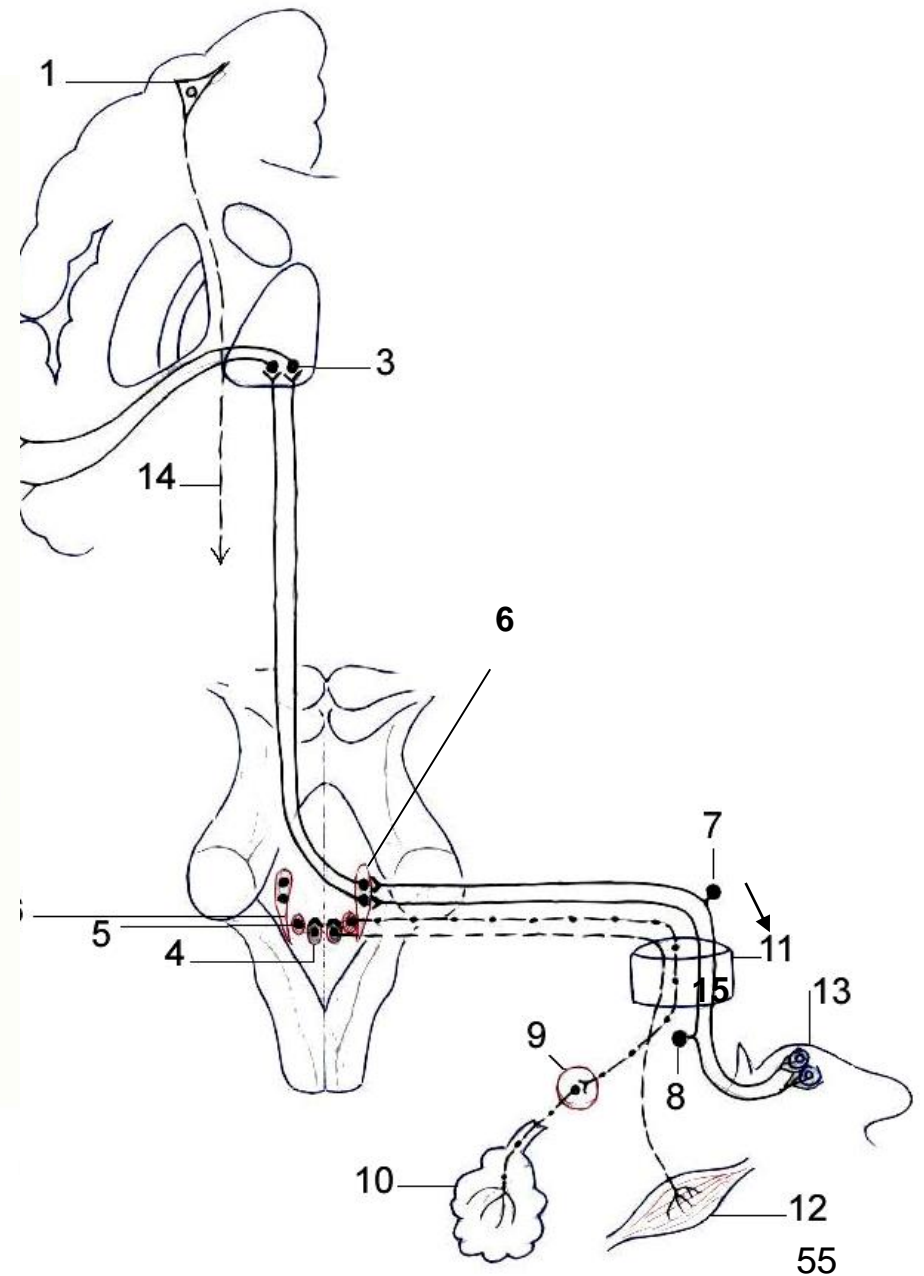
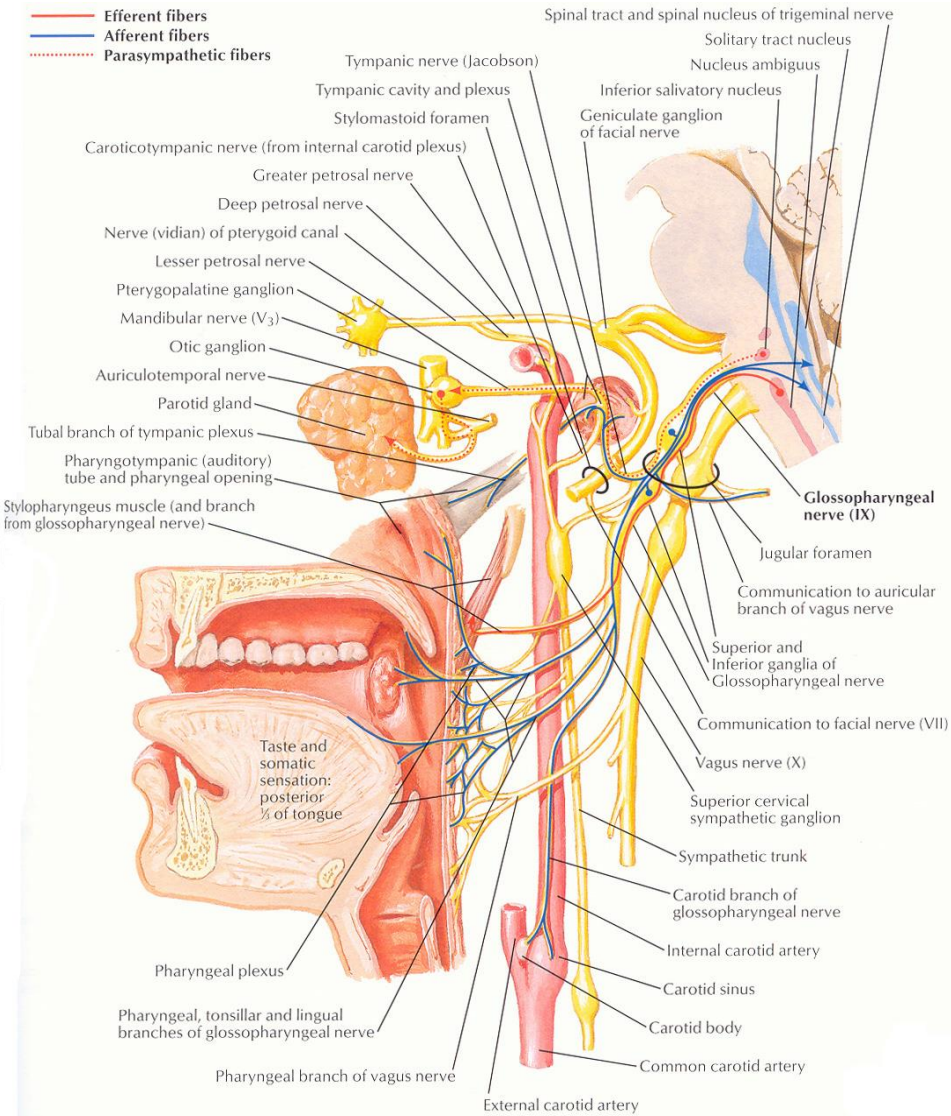


© Elsevier Ltd 2005. Standing: Gray's Anatomy 39e

## NERVUL GLOSOFARINGIAN (IX)

*Nervus glossopharyngeus* este un nerv mixt:

- **fibrele motorii**, cu originea în *nucl. ambiguus*, inervează **mușchiul stilofaringean**, contribuie la formarea plexului faringian și inervația mușchilor faringelui;
- **fibrele senzitive**, orientate spre *nucl. tractus solitarius*, inervează mucoasa amigdalelor și arcurilor palatine, cea a cavității timpanice, 1/3 posterioare a limbii (asigurând-o cu **fibre senzitive** și **gustative**), *glomus caroticum*;
- **fibrele vegetative** cu originea *nucl. salivatorius inferior*, inervează **glanda parotidă**.



# NERVUL VAG (X)

***Nervus vagus***, numit și ***pneumogastric*** sau ***rătăcitor***:

- nerv mixt, **cel mai răspândit teritorial**;
- **reprezentantul principal al sistemului parasimpatic în organism**;
- **fibrele motorii/somatrice**, cu originea în ***nucl. ambiguus***, inervează mușchii striați ai faringelui, palatului moale, laringelui și porțiunii incipiente a esofagului;
- **fibrele senzitive**, orientate spre ***nucl. tractus solitarius***, inervează organele respiratorii, o parte considerabilă a tubului digestiv (până la colonul sigmoid), pahimeningele, vasele sanguine, inima;



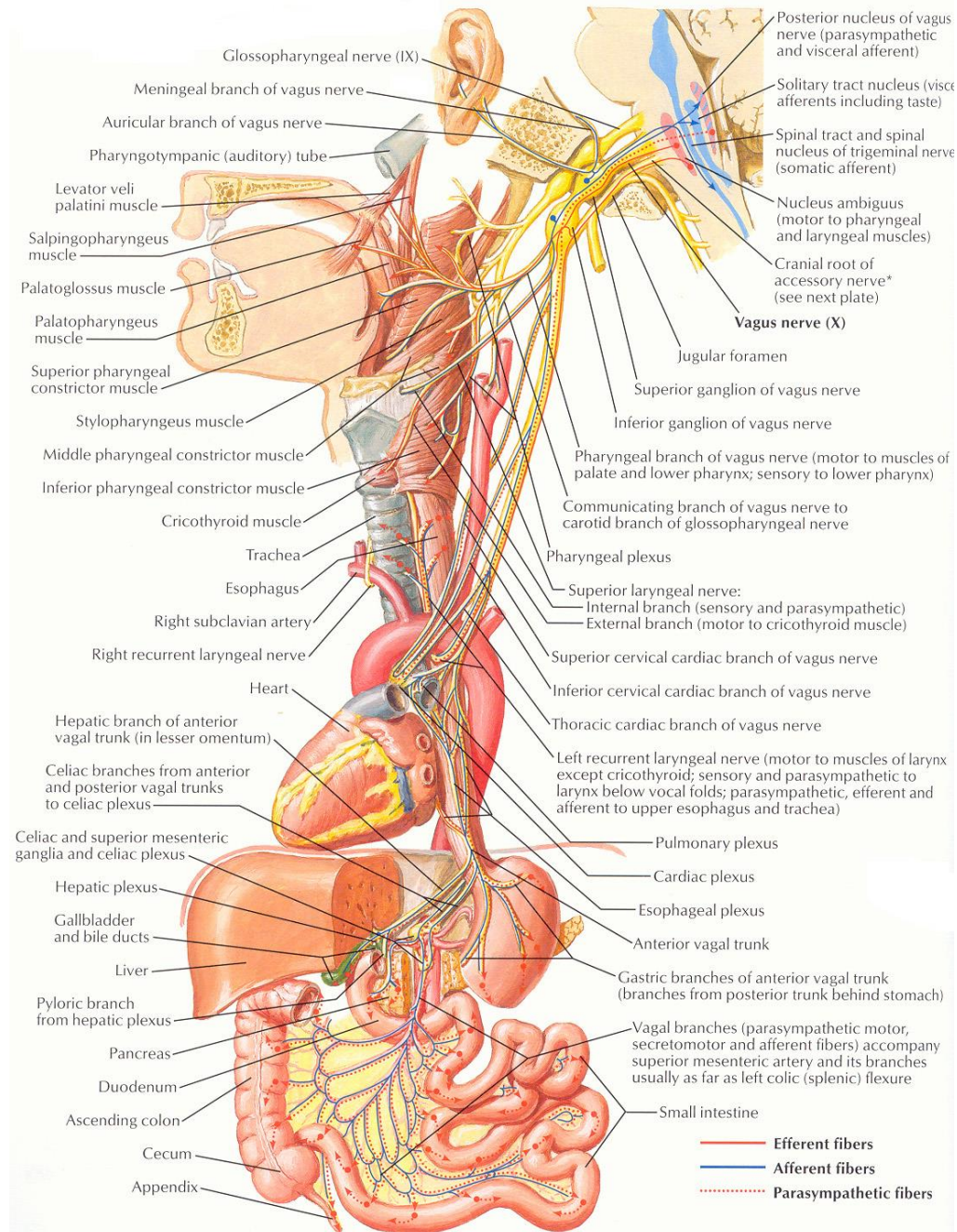
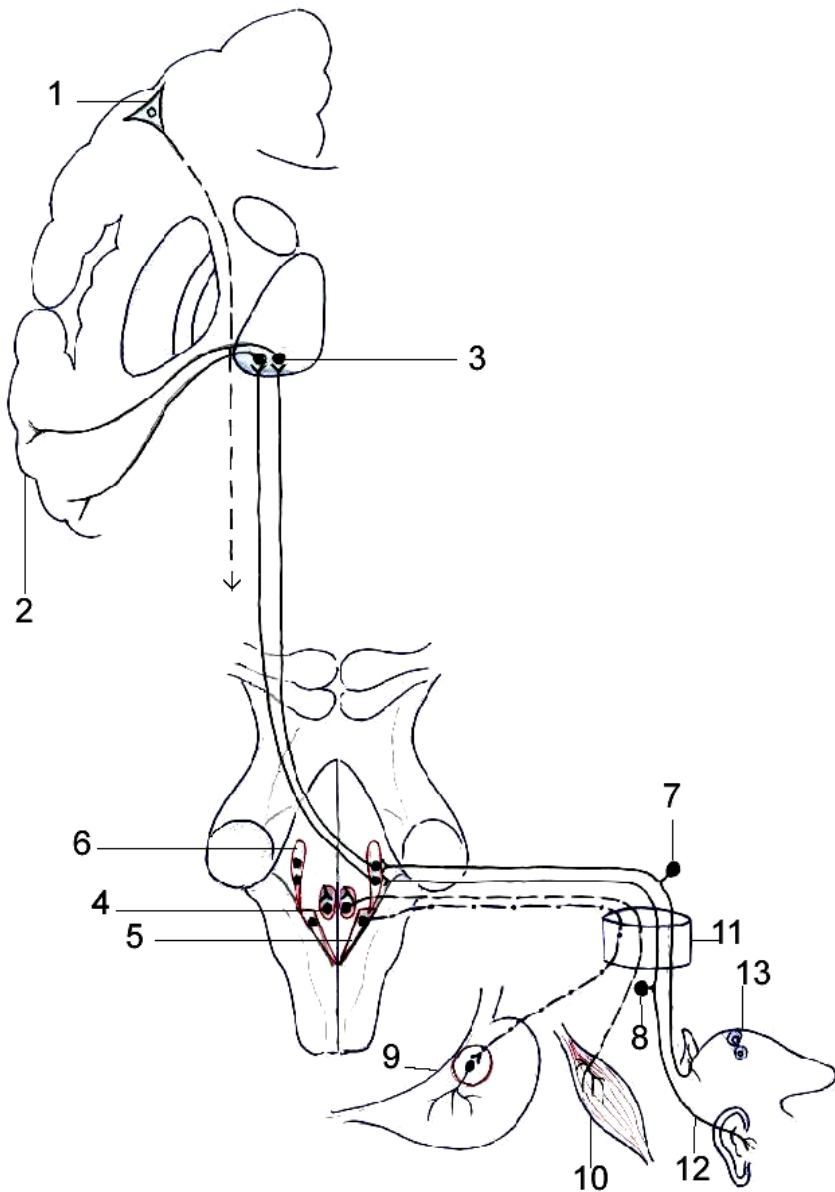
- **fibrele vegetative** cu originea **nucl. dorsalis nervi vagi**, inervează musculatura viscerală (mușchii netezi ai vaselor sanguine și viscerelor – *organele respiratorii, o bună parte a tubului digestiv (până la colonul sigmoid), pahimeningele, rinichii etc.*), glandele acestora și inima;
- **la afectarea porțiunii somatice** (neuronului periferic sau a nervului), apare **disfagia** (dereglarea deglutiției) și **afonia**, sunt **posibile dereglări cardiovasculare** (**bradicardie**), de respirație (**brahipnee**), ale aparatului digestiv și altor organe;
- Întreruperea nervilor vagi provoacă moartea, prin dereglări ale activității cardiace și respiratorii.

### ***Prin funcția mușchilor somatici subordonați, nervul X asigură:***

- deglutiția pentru lichide;
- participă împreună cu nervii IX și XI, la primul timp al deglutiției;
- abduce corzile vocale, asigurând timpul inspirator al respirației.

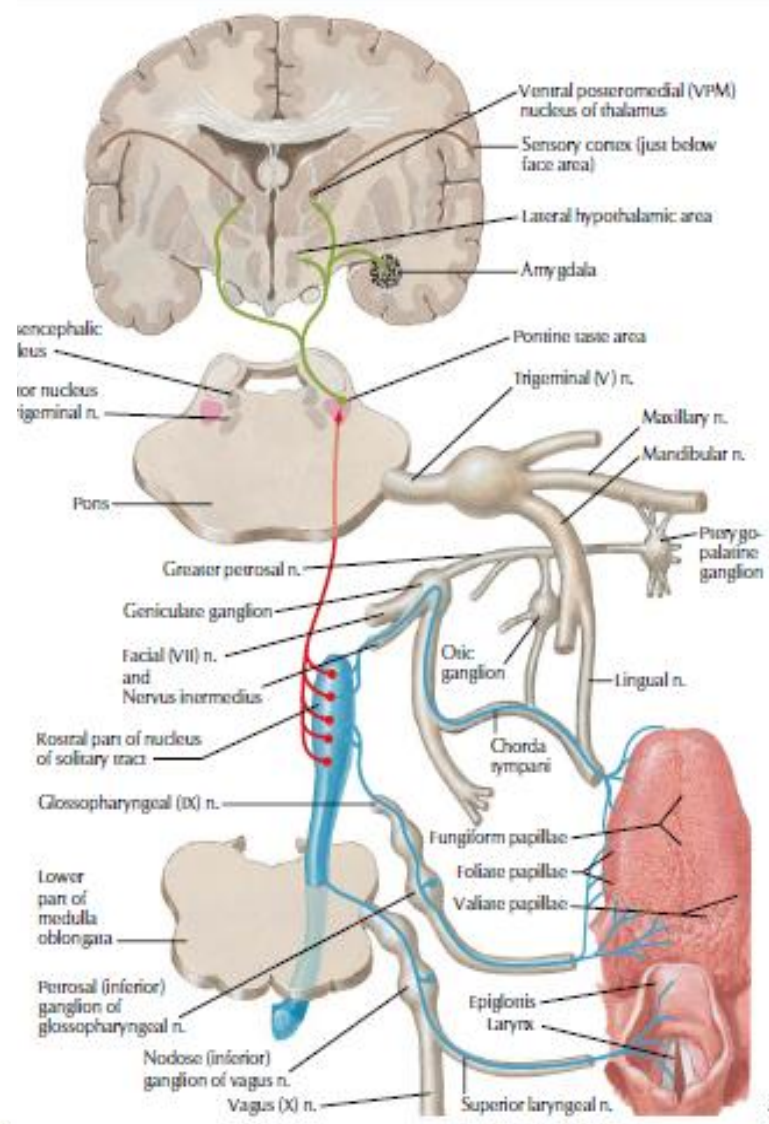
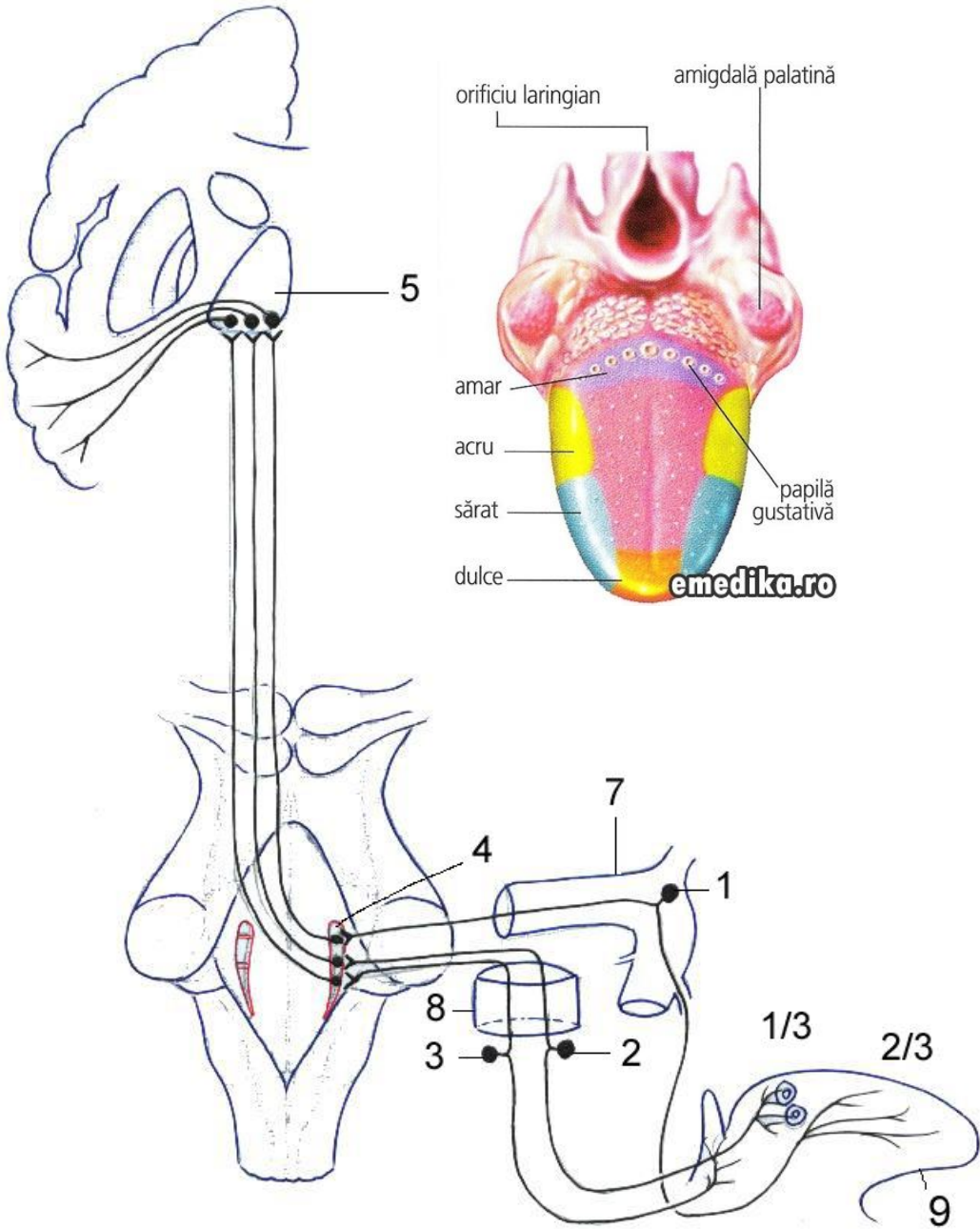
### ***Funcția vegetativă asigură desfășurarea reflexelor:***

- de deglutiție;
- de vomă;
- de tuse;
- de salivație;
- funcțiile secretorii hepatobiliare și gastrointestinale;
- reflexele de respirație;
- reflexele sinocarotidiene;
- reflexele cardioinhibitorii, vasomotricitatea;
- motricitatea gastrointestinală etc.



## ORGANUL GUSTATIV:

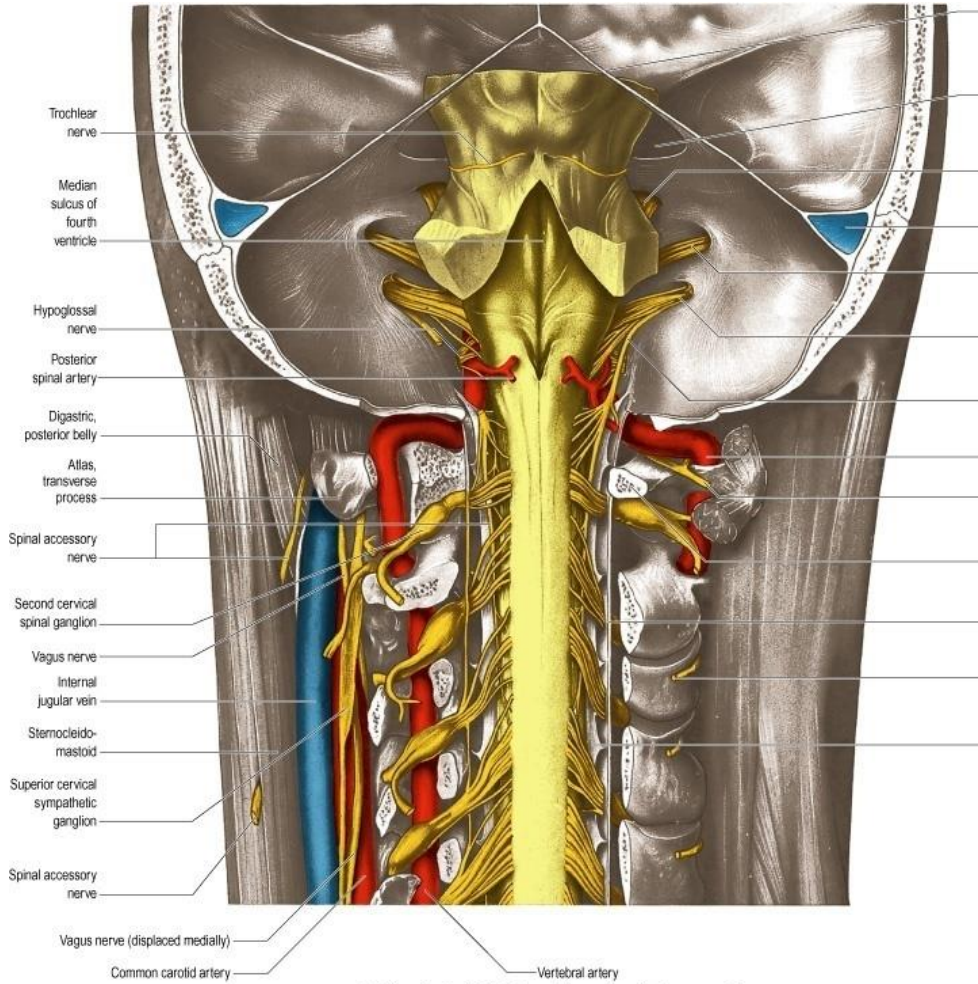
- include **corpusculii gustativi** localizați în mucoasa limbii (în papilele valate, fungiforme, foliate) și a palatului moale;
- fiecare corpuscul gustativ este format din **celule gustative** și **celule de susținere**; în vârful corpusculului există un **por gustativ**, care se deschide pe mucoasa limbii.
- **fibrele nervoase ale sensibilității gustative** intră în componența: de la **2/3 anterioare** ale limbii – **chorda thympani** (ramură a n. facialis), de la **1/3 posterioară** a limbii – **ramurile linguale** ale nervului glosofaringian, de la **regiunea aritenoepiglotică** – **nervul laringian superior** (ramură a nervului vag). 60



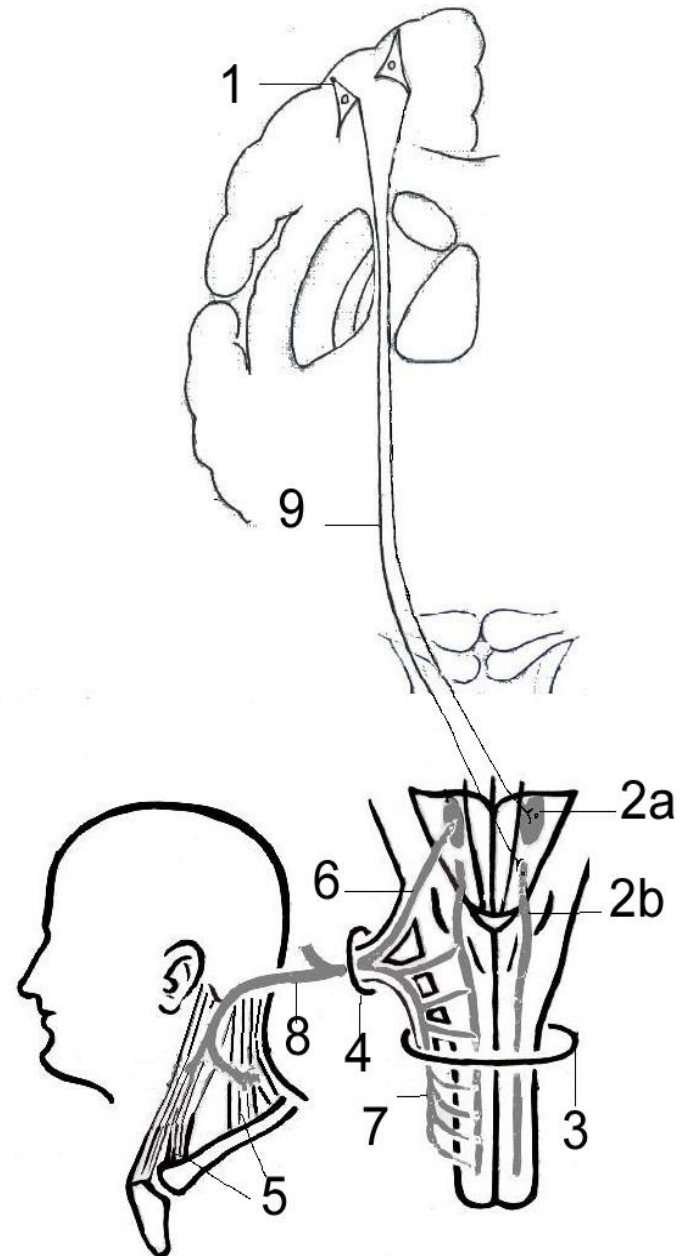
## NERVUL ACCESOR (XI)

### ***Nervul accesoriu:***

- este un nerv motor;
- afectarea unilaterală duce la o ușoară ***paralizie*** a mușchilor subordonați, pot fi observate ***simptome de excitație*** (convulsii cronice ale capului în partea opusă, ticuri ale umărului, mișcări afirmative etc.);
- ambii mușchi inervați de **XI** participă la actul respirator accelerat.

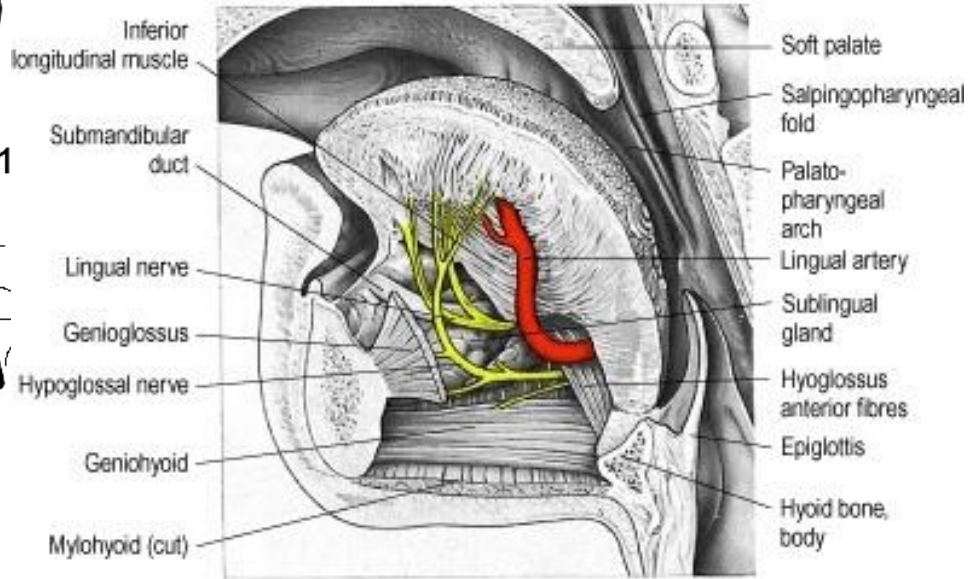
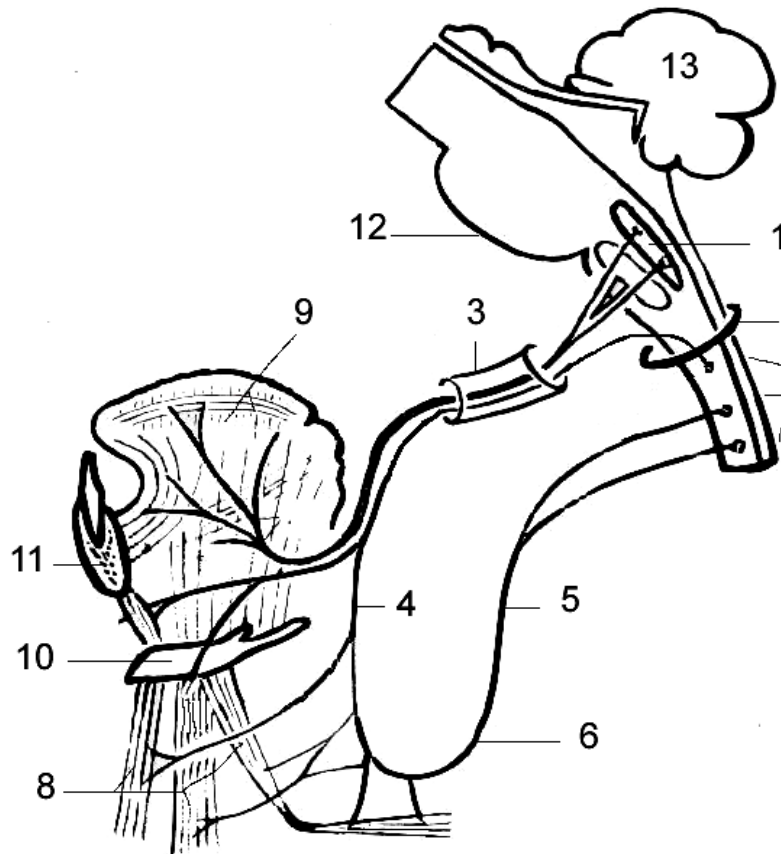


© Elsevier Ltd 2005. Standing: Gray's Anatomy 39e



# NERVUL HIPOGLOS (XII):

- este un nerv motor;
- afectarea unilaterală a trunchiului nervos provoacă **atrofia** jumătății omonime a limbii, uneori provocând **ticul nervos** al mușchilor linguali;
- afectarea bilaterală duce la **paralizia** limbii (**glosoplegie**).



© Elsevier Ltd 2005. Standing: Gray's Anatomy 39e




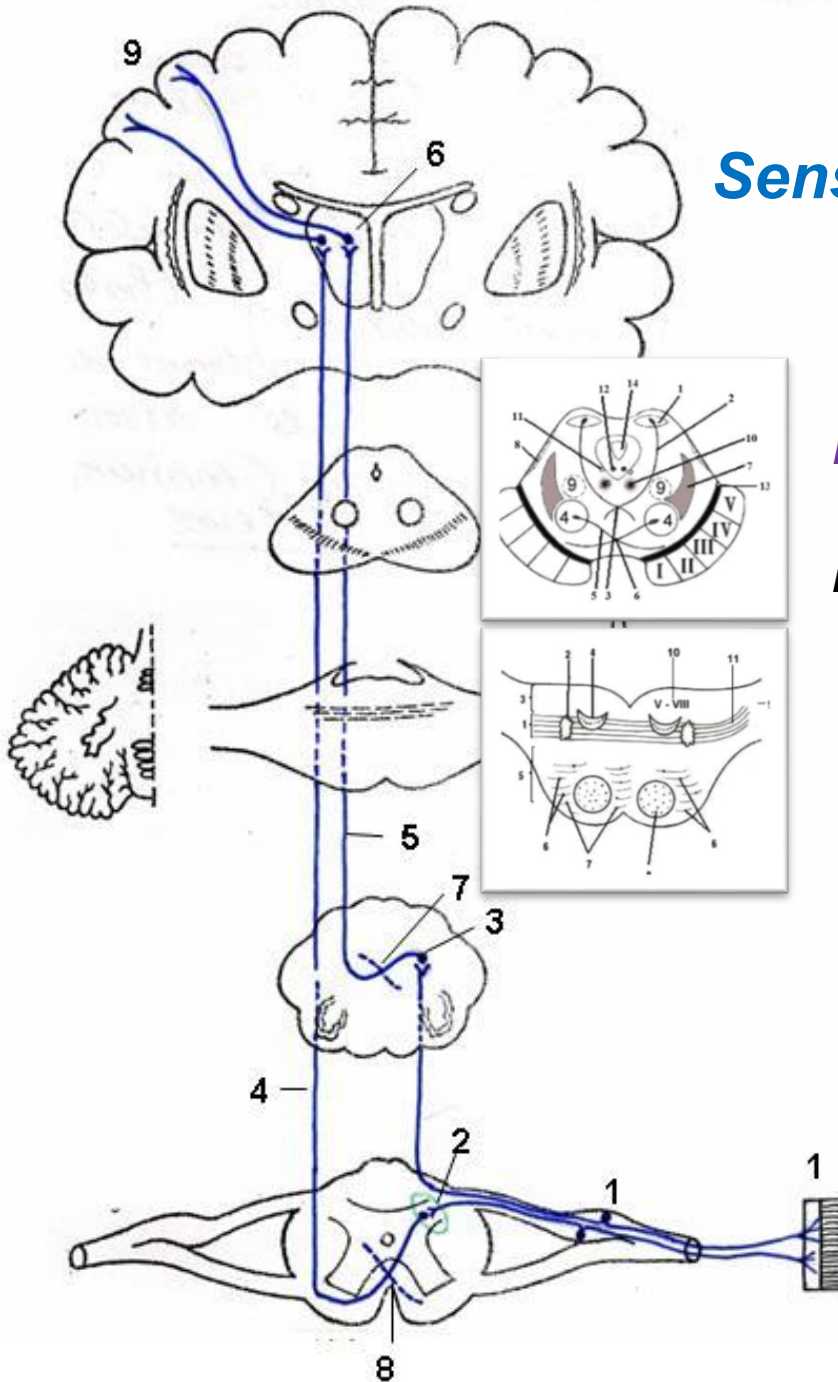


Рис. 75. Нарушения иннервации языка.

а — периферический паралич правой половины языка; б — центральный парез правой половины языка.

# ANALIZATORUL CUTANAT

## Sensibilitatea tactilă (și de stereognozie)



1 – neuronum I / *protoneuronul* (g. *spinale*)  
(ramuri ascendente și descendente);

2 – neuronum II (*substantia gelatinosa, Rolandi*) – încrucișarea – **cu 2-3 segm. mai sus**);

3 – neuronum II [*nucleus gracilis (Goll) et nucleus cuneatus (Burdach)*];

4 – *tractus spinothalamicus anterior* (8);

5 – *tractus bulbothalamicus*;

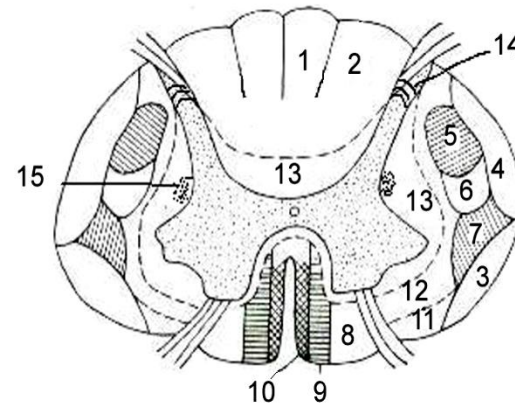
6 – neuronum III (*thalamus*);

7 – *decussatio lemniscorum*;

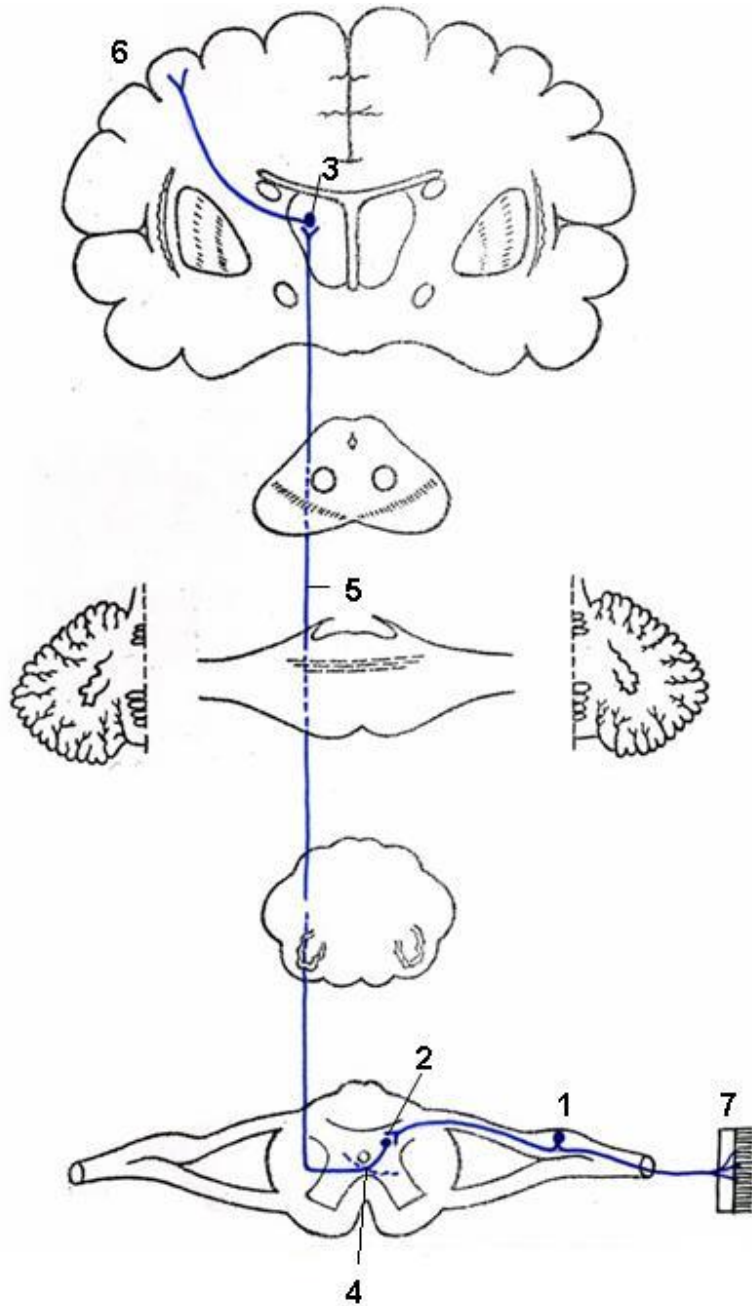
8 – ***commissura alba***;

9 – *gyrus postcentralis*;

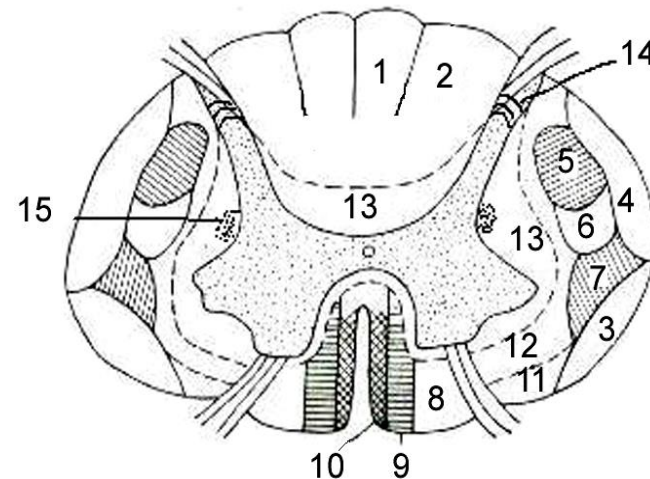
10 – *cutis, terminationes nervorum*.



## Sensibilitatea termică și doloară



- 1 – neuronum I (*ganglion spinale*);
- 2 – neuronum II (*nuclei proprii cornus posterioris medullae spinalis*);
- 3 – neuronum III (*thalamus*);
- 4 – *commissura grisea anterior*;
- 5 – *tractus spinothalamicus lateralis* (7) (*ant. – durerea, post. – t;*);
- 6 – *gyrus postcentralis*;
- 7 – *cutis, terminations nervorum*.



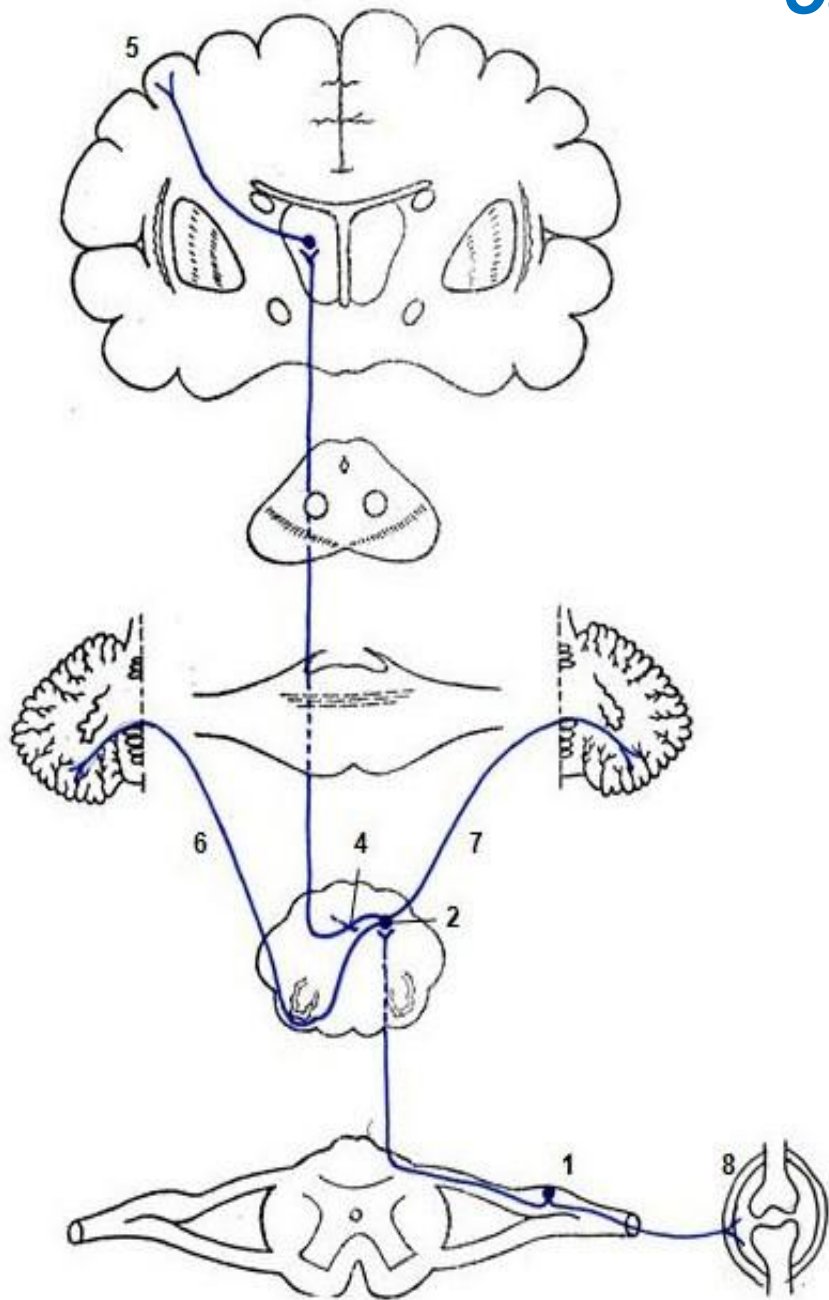
# Calea de conducere a sensibilității proprioceptive de orientare corticală

(sensibilitatea proprioceptivă conștientizată)

**I neuron – ganglionul spinal** (receptorii/proprioceptorii – în componentelor sistemului osteoarticular – tendoane, capsulele articulațiilor, ligamente, periost, etc.). Axonii **I-lui neuron** pătrund în măduva spinării prin rădăcina posterioară și se plasează în componența fascicului Goll și Burdach.

Al **II-lea neuron** se află în **nucleii gracil și cuneat**. Axonii neuronilor în componența lemniscului medial se orientează spre **talamul optic (al III-lea neuron)**. Axonii celulelor talamului optic, urmând capsula internă, se orientează în componența **tractului thalamocortical** spre **circumvoluțiunea precentrală** (straturile superficiale de celule), unde fac sinapse cu celulele **Beṭ** (stratul V al scoarței, nivel la care își are originea calea motorie principală – calea piramidală).

# Calea proprioceptivă conștientă de orientare corticala



1 – neuronum I (ganglion spinale);  
2 – neuronum II [nucleus gracilis (Goll) ( $C_0$ ,  $S_5-S_1$ ,  $L_5-L_1$ ,  $Th_{12}-Th_5$ ) et nucleus cuneatus (Burdach) ( $Th_4 - Th_1$ ,  $C_8-C_1$ )] – cu cât axonii provin de la un g. spinal mai jos situat, ci atât ocupă o poziție mai medială în cordonul posterior;

3 – neuronum III (thalamus);

4 – decussatio lemnisci medialis;

5 – gyrus precentralis;

6 – fibrae arcuatae externae anteriores – trec în partea opusă – pedunculul cerebelos inferior – cortexul vermisului;

7 – fibrae arcuatae externae posteriores – pedunculul cerebelos inferior din partea sa – cortexul vermisului;

8 – proprioceptores.

(starea ap. locomotor în ansamblu, conducerea mio-artro-kinetică, tonusul muscular, aprecierea justă a părților corpului în spațiu în mișcare și în repaus, mișcări conștiente și voluntare dirijate etc.)

# Căile proprioceptive cu orientare cerebelară

## Calea sensibilității proprioceptive inconștiente (directă)

(*tractus spinocerebellaris posterior, Flechsig*)

**I-ul neuron** – **gangl. spinal**. **Neuronul II** – **nucl. toracic (Clarke)**, cornul post. al măduvei. Axonii neuronului II se orientează spre cordonul lateral din partea sa – piciorușele inferioare ale cerebelului – **scoarța vermisului**.

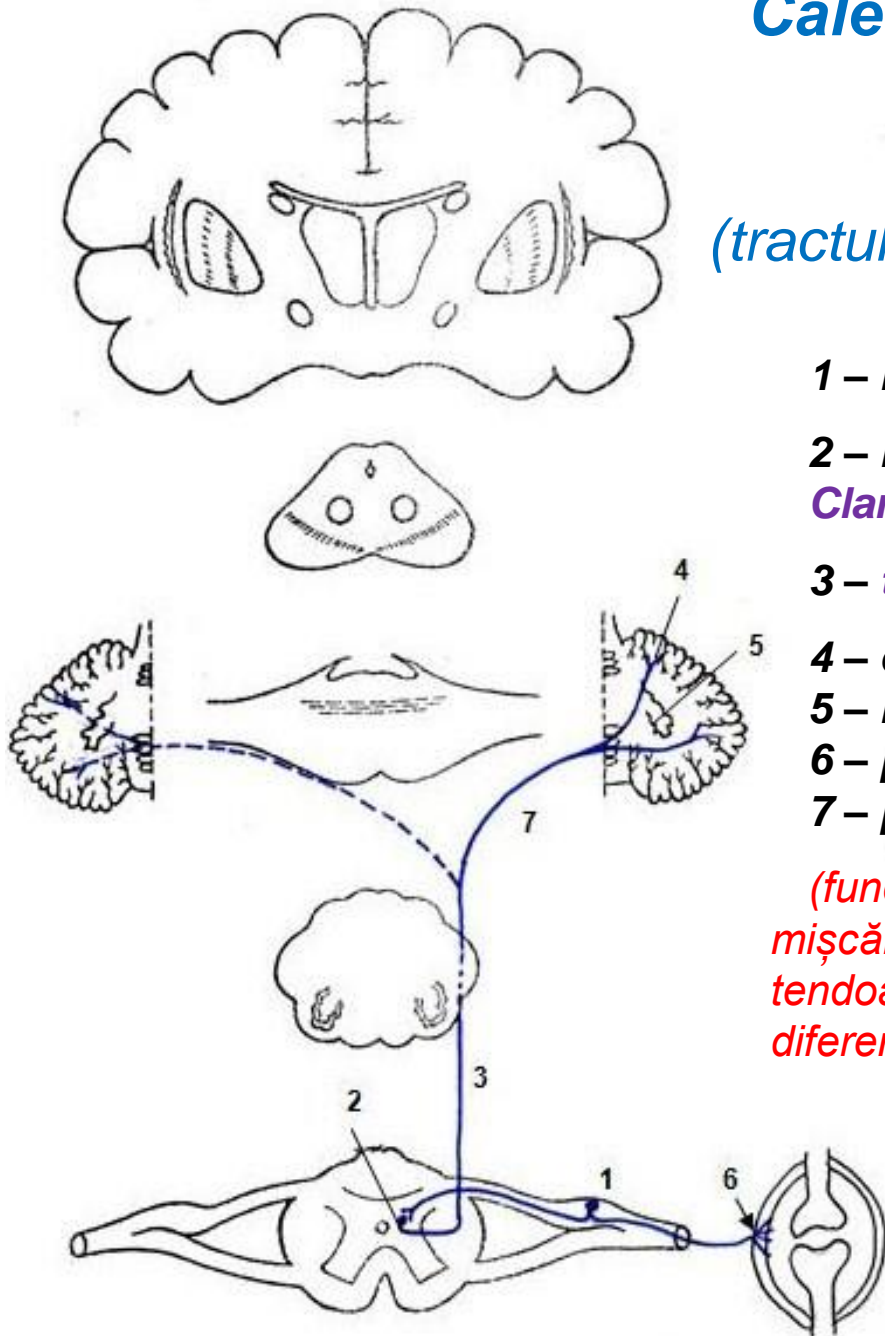
## Calea proprioceptivă inconștientă de direcție cerebeloasă (indirectă) (*tractul spinocerebelos anterior, Gowers*)

Corpul **I-lui neuron** e localizat în **gangl. spinal**, iar al **II-lea** – în **nucleul intermediomedial** al măduvei (coarnele laterale).

Axonii **neuronului II** trec în partea opusă prin **comisura cenușie anterioară**, urmează cordonul lateral din partea opusă și la nivelul istmului rombencefalic **se reîntorc în partea sa** prin **pedunculii cerebeloși sup.**, ajungând în **cortexul vermisului** din partea sa.

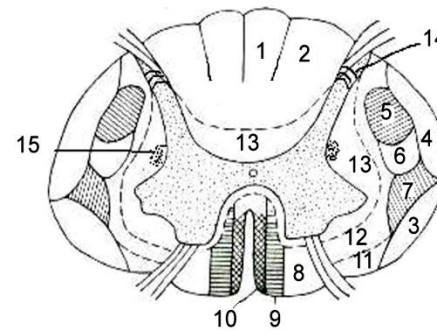
**Deci, realizează încrucișare dublă!**

# Calea sensibilității proprioceptive inconștiente (directă) de direcție cerebeloasă (tractul spinocerebelos posterior, Flechsig)

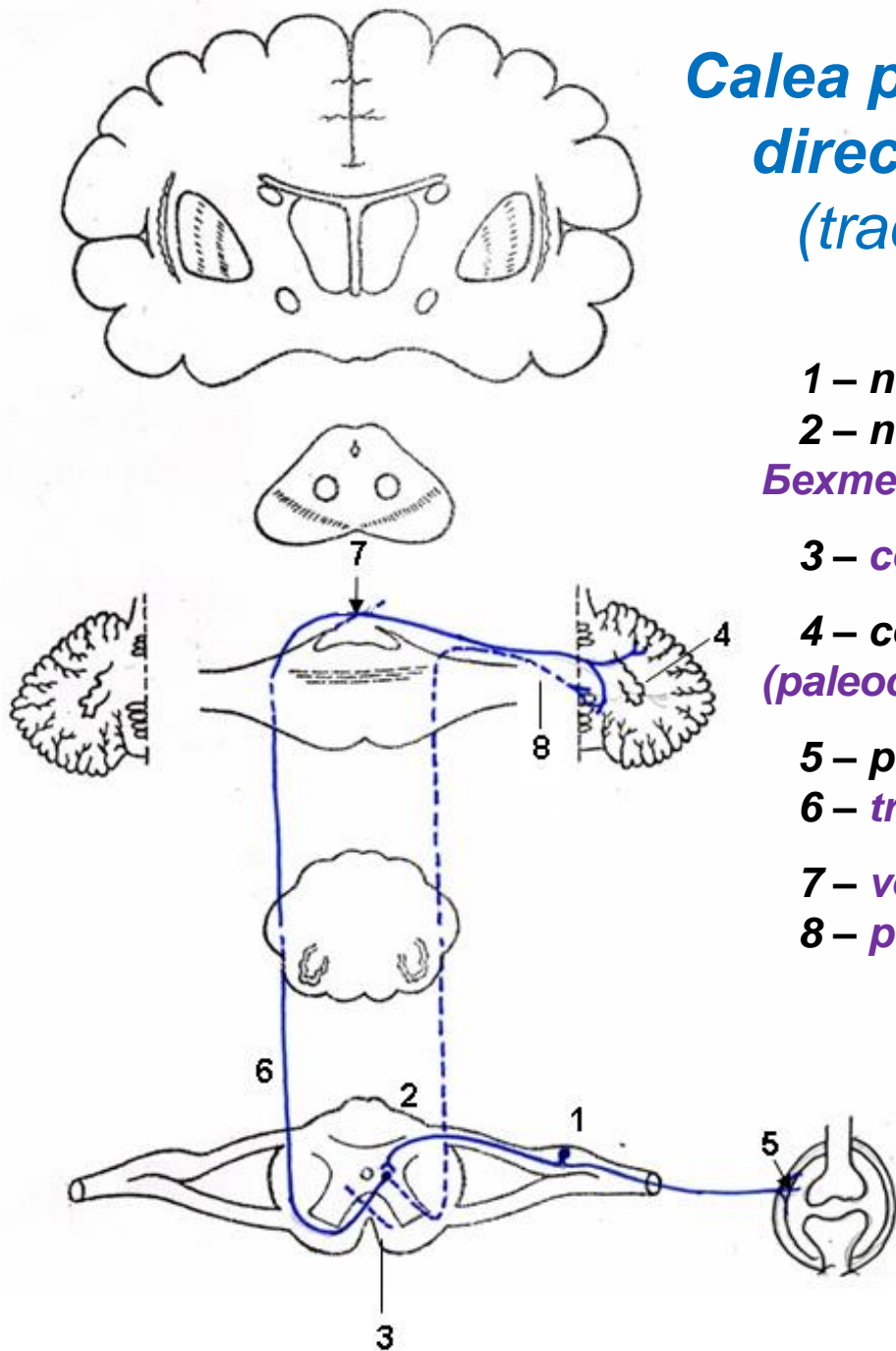


- 1 – neuronum I (ganglion spinale);
- 2 – neuronum II [nucleus thoracicus, Clarke-Stilling (C<sub>8</sub>-L<sub>3</sub>)];
- 3 – tractus spinocerebellaris posterior, Flechsig (4)
- 4 – cortex cerebelli [vermis (paleocerebellum)];
- 5 – nucleus dentatus;
- 6 – proprioreceptores;
- 7 – pedunculi cerebellares inferiores.

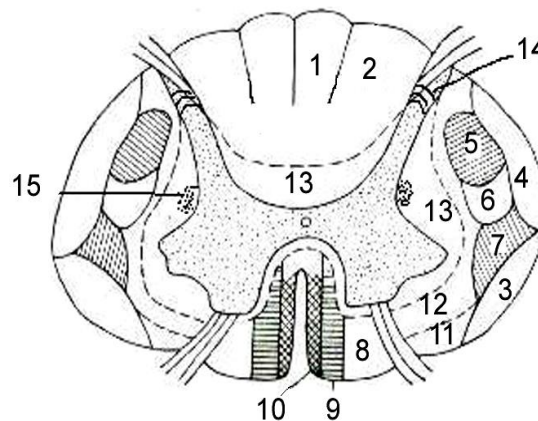
(funcția de echilibru – coordonarea inconștientă a mișcărilor, reglarea tonusului muscular, tensiunii tendoanelor, oferă posibilitatea de a îndeplini mișcări înalt diferențiate etc.);



## Calea proprioceptivă inconștientă de direcție cerebeloasă (indirectă) (tractul spinocerebelos anterior, Gowers)



- 1 – neuronum I (ganglion spinale);
- 2 – neuronum II (nucleus intermediocentralis, Бехмецев);
- 3 – commissura alba;
- 4 – cortex cerebelli [vermis cerebelli (paleocerebellum)];
- 5 – proprioreceptores;
- 6 – tractus spinocerebellaris anterior (Gowers) (3);
- 7 – velum medullare superius;
- 8 – pedunculi cerebellares superiores.





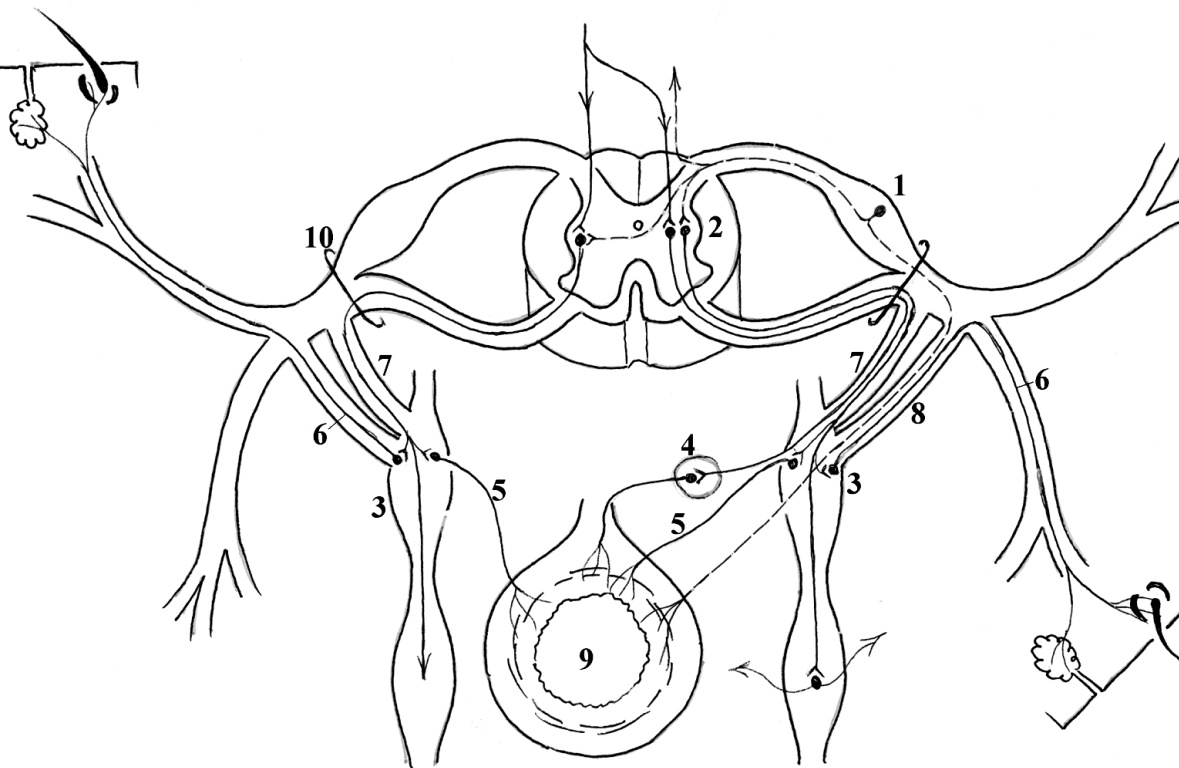
***Menționăm, că:***

***➤ căile descendente motorii sunt formate din II neuroni.***

***➤ căile aferente, senzitive cu orientare corticală sunt formate din III neuroni, dintre care I-ul neuron e plasat în ganglionul spinal, iar al III-lea – în talamul optic.***

# CĂILE CONDUCTOARE ALE ANALIZATORULUI INTEROCEPTIV

## *Inervatia spinală aferentă / Inervația aferentă bulbară*



- 1 – ganglion spinale (neuronum I);
- 2 – cornu laterale, nucleus intermediolateralis (C<sub>8</sub>, Th<sub>1-12</sub>, L<sub>1-3</sub>) (neuronum II);
- 3 – ganglion trunci sympathici (neuronum III);
- 4 – ganglion praevertebrale (neuronum III);
- 5 – pars visceralis;
- 6 – pars somatica;
- 7 – ramus communicans albus;
- 8 – ramus communicans griseus;
- 9 – viscus (organum internum);
- 10 – foramen intervertebrale.

# CĂILE DE CONDUCERE EFERENTE

## Principala cale motorie (piramidală) (*tractus piramidalis*)

Este constituită din 2 neuroni, reglează conștient musculatura scheletică.

### *Tractul corticonuclear (tractus corticonuclearis)*

– un fascicul de prelungiri ale celulelor gigantice piramidale (**Beț**) din stratul V al scoarței (**I neuron**) din zona motorie (*gyrus precentralis*).

Corpii **neuronilor II** se localizează în nucleii nervilor cranieni III, IV (din mezencefal), V, VI, VII (din punte) și IX, X, XI, XII (din bulbul rahidian).

Axonii acestora sfârșesc pe mușchi.

### *Tractul corticospinal (tractus corticospinalis) (piramidalis).*

**I neuron** – celulele piramidale **Beț** din scoarța circumvoluțiunii precentrale. Axonii acestora urmează capsula internă, baza piciorușelor creierului, partea ventrală a punții și piramidele bulbului, la nivelul cărora 80% din fibre trec în parte opusă (**tr. corticospinal lateral**), formând **decussatio pyramidum**.

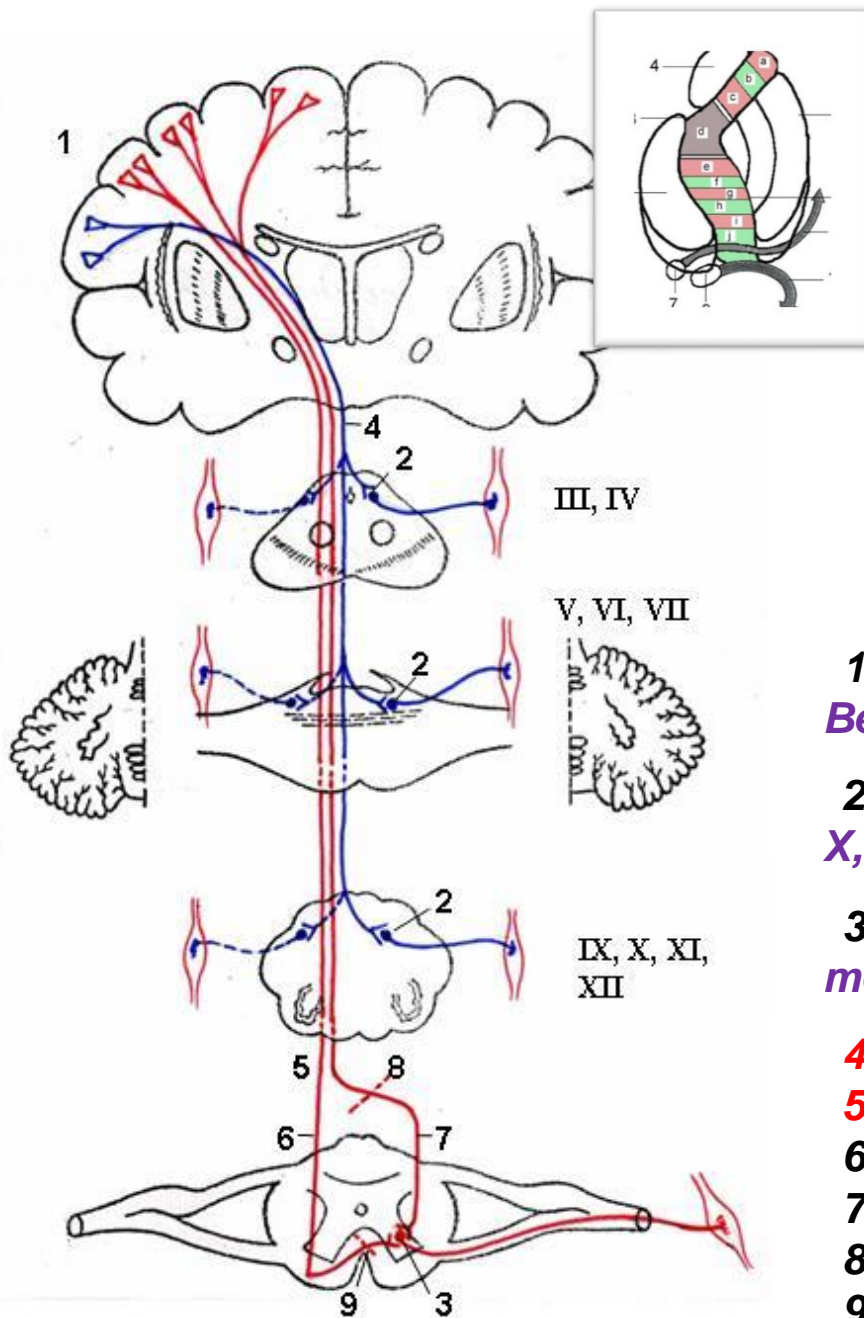
Cele 20% de fibre rămase, neintersectându-se, urmează cordoanele anterioare ale măduvei și trec în parte opusă la nivelul segmentului (**comissura alba**).

Ambele tracturi sfârșesc prin sinapse pe neurocitele motorii ale coarnelor anterioare din substanța cenușie (**neuronii II**).

## CĂILE DESCENDENTE (SISTEMELE MOTORII)

### Calea piramidală (bineuronală) - *tractul cortico-spinal și tractul cortico-nuclear*

(inițiază și coordonează mișcările voluntare, fine, precise și înalt diferențiate)



**1 – neuronum I (neurocytus pyramidalis magnus, Betz);**

**2 – neuronum II (nuclei motorii III, IV, V, VI, VII, IX, X, XI, XII);**

**3 – neuronum II (nucl. motorii cornus anterioris medullae spinalis);**

**4 – tractus corticonuclearis;**

**5 – tractus corticospinalis;**

**6 – tractus corticospinalis anterior;**

**7 – tractus corticospinalis lateralis (70-90%);**

**8 – decussatio pyramidum;**

**9 – commissura alba.**

## Calea extrapiramidală (rubrospinală) (Мошков)

**constituită din 2 neuroni** – reprezintă o cale striopalidară, care conduce impulsurile nervoase de la nucleii subcorticali (*putamen, globii palizi, nucleul lentiform, nucleii cerebelului*) determină și coordonează reflexele involuntare supreme, susține tonusul muscular, reglând, în așa mod, activitatea musculaturii striate.

Corpul **I-lui neuron** e localizat în **nucleul roșu**, axonii acestor celule nervoase, trec în partea opusă (***decussatio ventralis tegmenti***) (**Forelli**).

În măduva spinării **tractul rubrospinal** trece prin cordoanele laterale, anterior de tractul corticospinal lateral și sfârșesc pe nucleii motori ai coarnelor anterioare (**neuronul II**).

Axonii neuronilor II, ca și în cazul căilor piramidale anterioare și laterale, în componența ramurilor nervilor spinali, sfârșesc cu plăci motorii în musculatura striată scheletică.

# Caile extrapiramidale

(mişcările automate și semivoluntare – tonusul muscular, tonusul postural etc.)

**Căile rubrospinală, nigrospinală, reticulospinală, tectospinală, vestibulospinală, olivospinală, nigrospinală etc.** – căi autonome, cu funcție motrico-tonică, care nu trec prin piramidele bulbare)

1 – neuronum I (*nucleus ruber*);

2 – neuronum II (*nuclei motorii cornus anterioris medullae spinalis*);

3 – *tractus rubrospinalis*;

4 – *decussatio tegmenti ventralis (Forel)*;

5 – *corpus striatum, thalamus, corpus subthalamicum Luys, nuclei formationis reticularis, substantia nigra, antizidul, etc.*

(coordonează reflexele inconștiente supreme, asigură mișcările automate involuntare (mers fugă, sărituri etc., menține tonusul muscular etc.)

