

USMF "Nicolae Testemițanu"

**Anatomia funcțională a vaselor
sanguine a capului și gâtului**

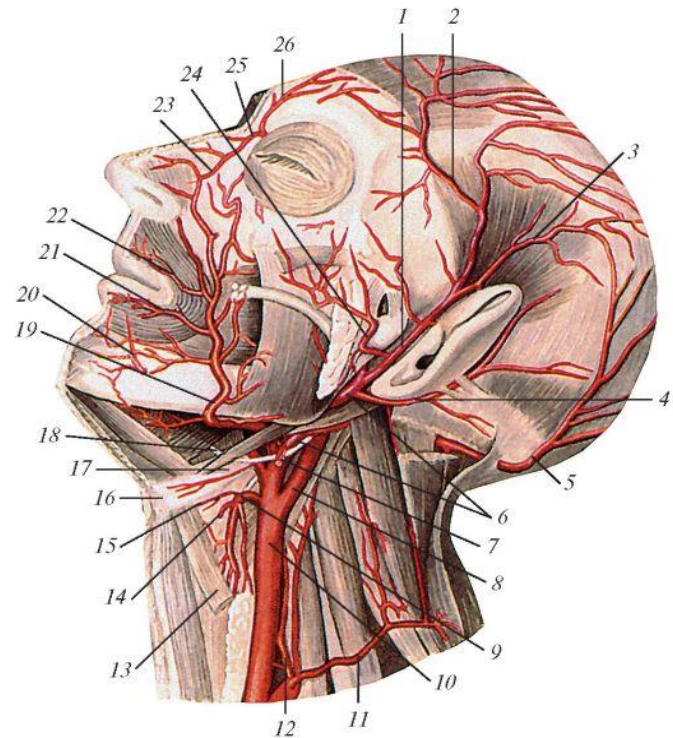
**Catedra de anatomie a omului
asist. univ. Zinovia Zorina**

Planul cursului

- 1. Noțiuni generale despre vascularizația arterială a capului și gâtului.**
- 2. Dezvoltarea arterelor capului și gâtului.**
- 3. Aspectul morfofuncțional al arterelor capului și gâtului.**
- 4. Anastomozele arterelor capului și gâtului.**
- 5. Anomalii, variante și particularități individuale ale arterelor capului și gâtului.**
- 6. Venele capului și gâtului.**

Noțiuni generale despre vascularizația arterială a capului și gâtului

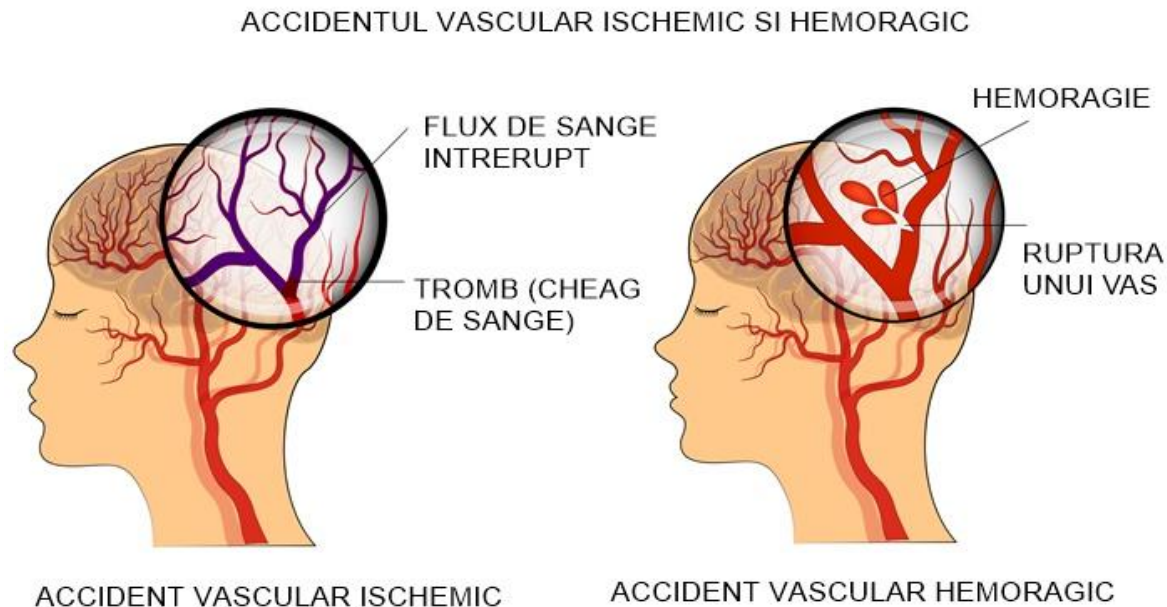
- Vascularizația capului și gâtului este realizată de 2 artere:
 - Artera carotidă comună (ACC);
 - Artera subclaviculară (AScv).
- Arterele date au raporturi cu structurile anatomice adiacente:
 - organele gâtului;
 - ganglionii limfatici;
 - venele;
 - nervii.



❖ **Afecțiunile acestor structuri pot provoca insuficiență carotidiană.**

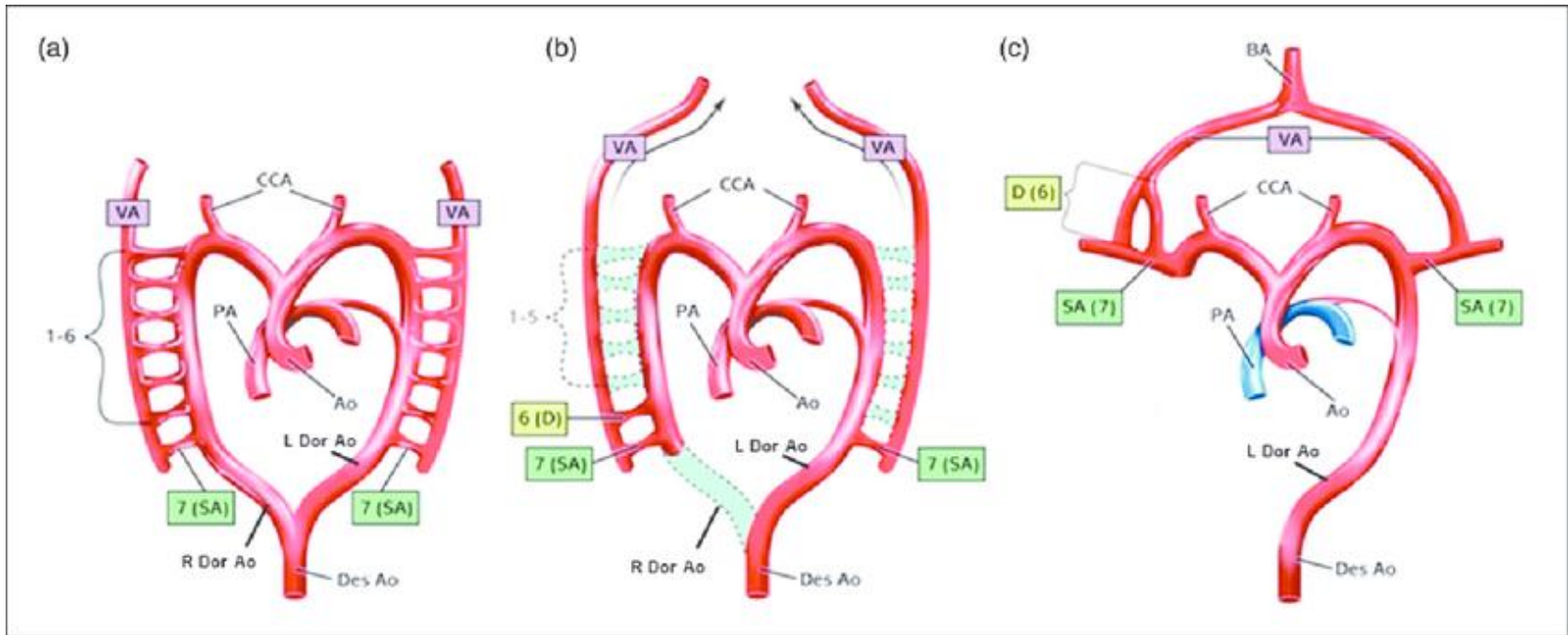
Noțiuni generale despre vascularizația arterială a capului și gâtului

- Dereglarea circulației prin AC sau arterele vertebrale (AV) poate provoca **accident ischemic tranzitoriu**.
- Stoparea bruscă a fluxului sangvin prin aceste artere sau ramificațiile lor provoacă **accident vascular cerebral (AVC)**.



❖ În R. Moldova fiecare al 6-lea deces este cauzat de AVC.

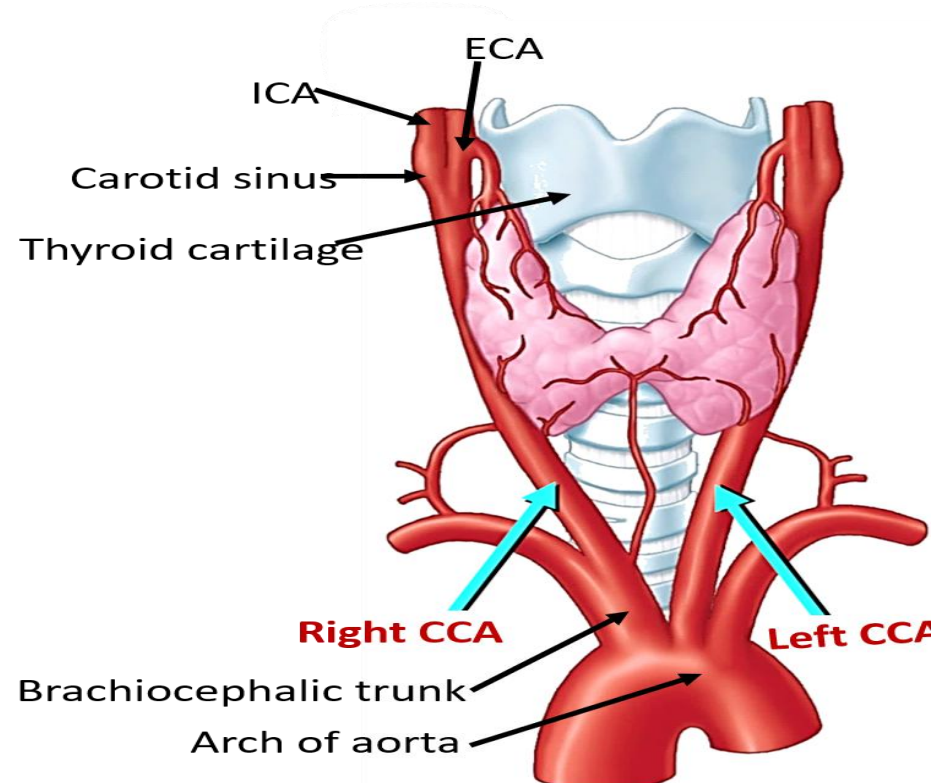
Dezvoltarea arterelor capului și gâtului



- **Provin din porțiunile aortei ventrale (AoV) și dorsale (AoD).**
- Din porț. prox. a AoV se dezvoltă trunchiul brahiocefalic.
- AoV pe sectorul dintre arcurile aortale III-IV se transformă în ACC.
- AoV pe sectorul dintre arcurile aortale I-III se transformă în ACE.
- Din arcurile aortale II și AoD se formează ACI.
- Din AoD stângă se formează AScv. stângă.
- Din a 4-a arteră branhială dreaptă AScv dreaptă.

Aspectul morfofuncțional al arterelor capului și gâtului

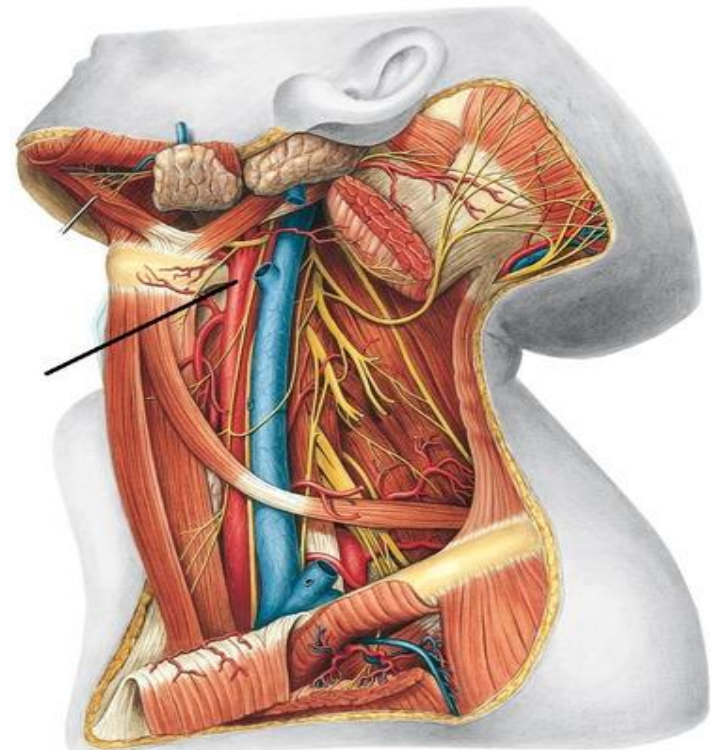
- Termenul **"carotid"**, după *Donat Tibot* (1964) provine de la grecescul *karoo* – a provoca *somn profund*.
- ACC dreaptă și stângă diferă prin origine, traiect, lungime și raporturi.
- **Originea ACC:**
 - ACC dreaptă de la trunchiul brahiocefalic;
 - ACC stângă de la arcul aortei;
 - Ambele au 2 porțiuni:
 - intratoracică și cervicală;
 - Porțiunea intratoracică a ACC stângi este mai lungă cu 2-2.5 cm.



Aspectul morfofuncțional al arterelor capului și gâtului

➤ Raportul ACC

- Pe întreg traiectul său este însoțită de vena jugulară internă, dispusă lateral și de nervul vag, situat profund în unghiul diedru format între arteră și venă.



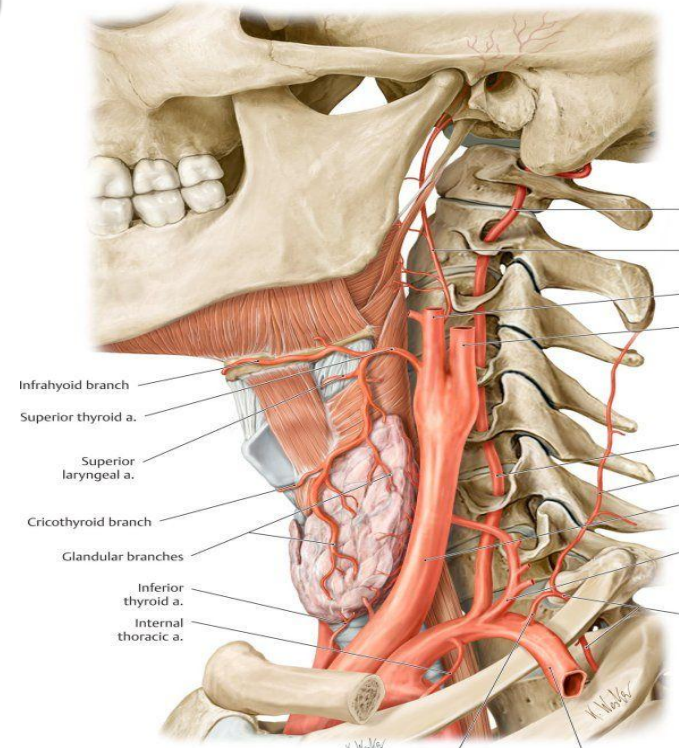
Sobotta – Atlas der Anatomie des Menschen, 23. A. 2010, © Elsevier GmbH, München

❖ **Aceste elemente formează pachetul neurovascular al gâtului (PNVG).**

Aspectul morfofuncțional al arterelor capului și gâtului

➤ Zona reflexogenă sinocarotidă (ZRSC)

- Se află la nivelul bifurcației ACC;
- Este parte componentă a zonei reflexogene aortocarotidiene (ZRAC);
- ZRAC este una dintre cele mai importante zone reflexogene a sistemului cardiovascular;
- ZRSC este constituită din:
 - sinusul carotidian (SC);
 - glomusul carotidian (GC).

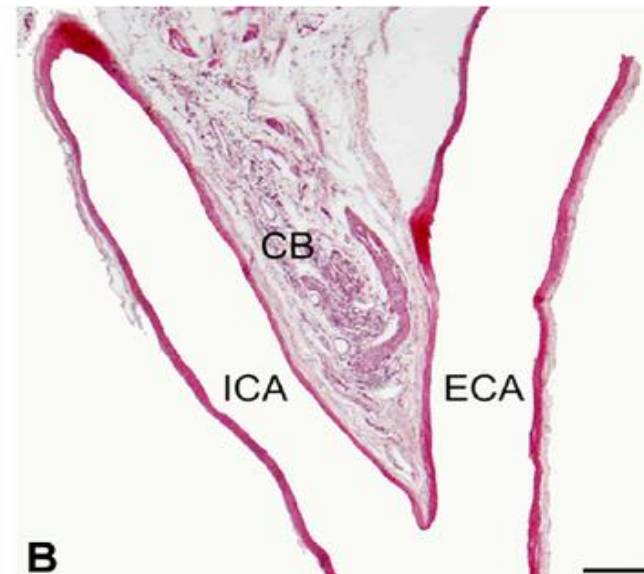
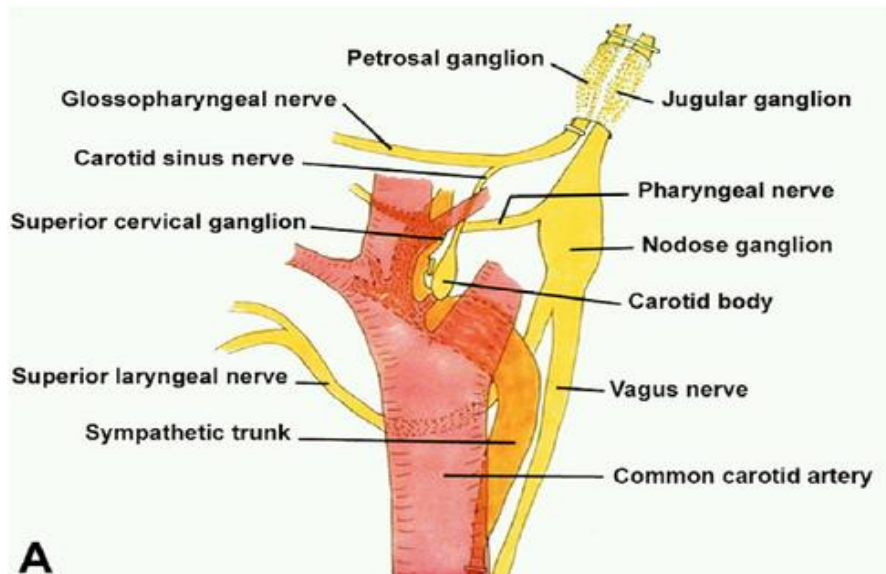


- ❖ ZRSC este extrem de importantă în reglarea metabolismului și asigurării homeostaziei.

Aspectul morfofuncțional al arterelor capului și gâtului

➤ Sinusul carotidian

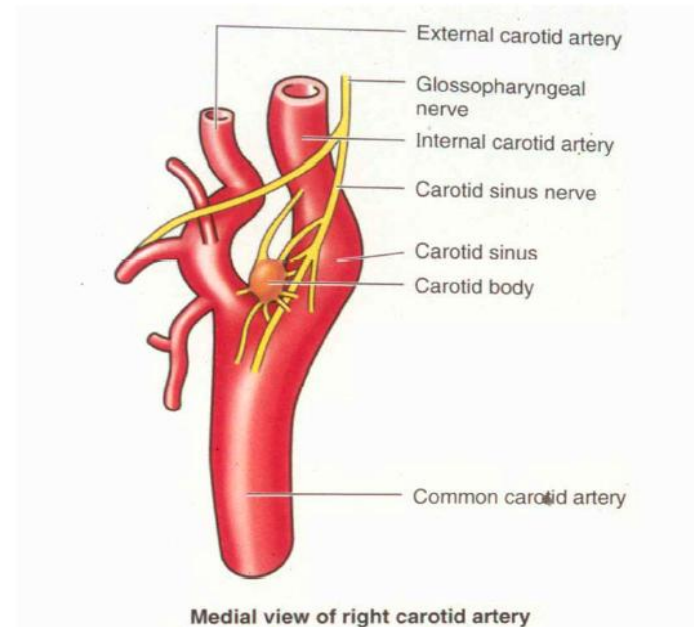
- Conform Terminologiei anatomice (1998) reprezintă o dilatație a segmentului distal al ACC și a segmentului proximal al ACI;
- Tunicile externă și medie ale acestor artere conțin numeroase terminații a nervului Hering, catalogat ca baroreceptori.
- În hipertensiune arterială (HA) excitarea baroreceptorilor provoacă dilatarea vaselor sangvine și bradicardie.



Aspectul morfofuncțional al arterelor capului și gâtului

➤ **Glomusul carotidian**

- Reprezintă un paraganglion - dimensiuni mici, ovoid, brun-roșiatic;
- Situat pe fața superoposterioară a bifurcației;
- Este în strânsă relație cu sinusul carotidian;
- Conține chemoreceptori, sensibili la modificările concentrației de O_2 și CO_2 din sânge și a pH-ului sangvin;



❖ **GC are o capacitate mare de malignizare (6-12% din cazuri).**

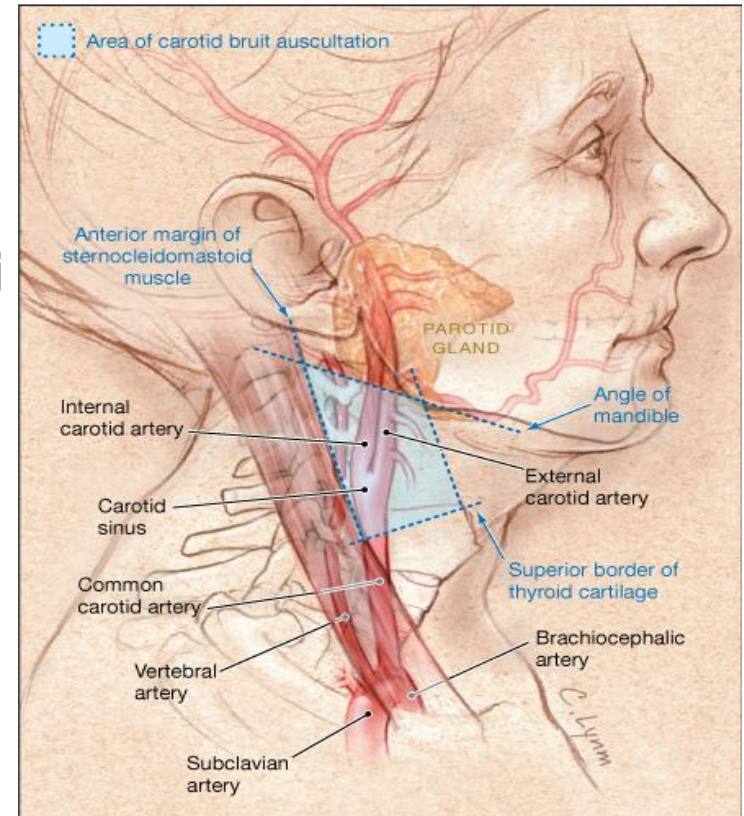
Aspectul morfofuncțional al arterelor capului și gâtului

➤ Proiecția ACC

- Pe linia dintre șanțul jugular și marginea anterioară a m.SCM;
- Punctul bifurcației ACC
 - pe linia respectivă la nivelul marginii superioare a cartilajului tiroid.

❖ Pe linia de proiecție a ACC poate fi:

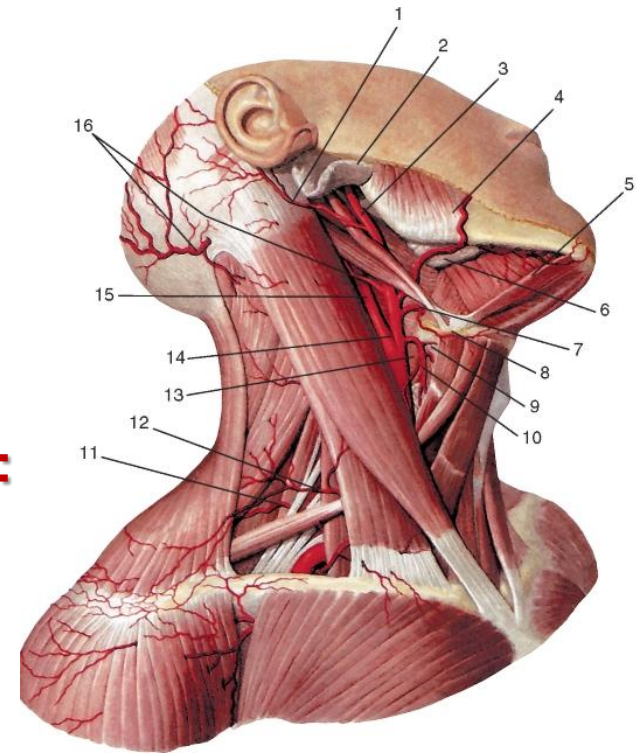
- luat pulsul;
- auscultate unele zgomote cardiace;
- comprimată în caz de hemoragie pe tuberculul Chassaignac.



Aspectul morfofuncțional al arterelor capului și gâtului

➤ ACE

- Topografic are 2 porțiuni:
 - 1-a porțiune corespunde triunghiului carotidian;
 - a 2-a (retromandibulară) – de la venterul posterior al m. digastric până la colul mandibulei, unde se ramifică în **ramurile ei terminale:**
 - artera temporală superficială;
 - artera maxilară.
- Porțiunea retromandibulară are traiect ascendent prin masa glandei parotide, mai profund de plexul parotidian și vena retromandibulară



Aspectul morfofuncțional al arterelor capului și gâtului

➤ Ramurile colaterale ale ACE

▪ Grupul anterior:

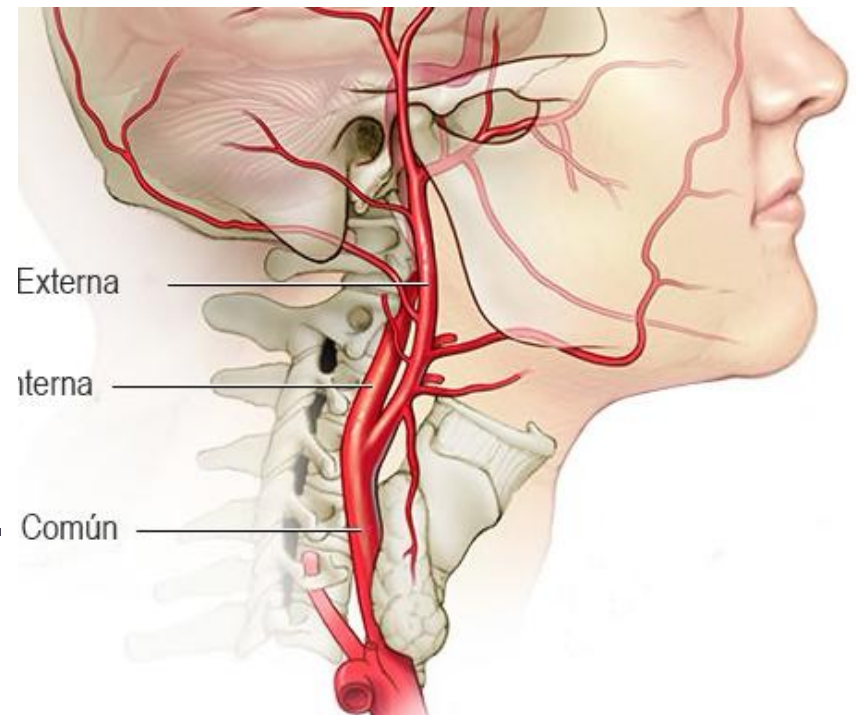
- artera tiroidă superioară;
- artera lingvală;
- artera facială.

▪ Grupul posterior:

- artera occipitală;
- artera auriculară posterioară;
- artera sternocleidomastoidiană.

▪ Grupul mediu:

- artera faringiană ascendentă.



Aspectul morfofuncțional al arterelor capului și gâtului

➤ **Patrulaterul Beclard, delimitat:**

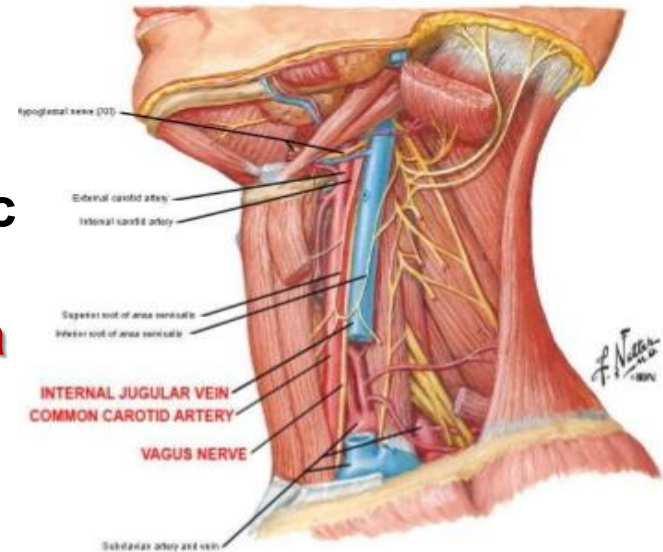
- superior: nervul hipoglos;
- inferior: cornul mare al osului hioid;
- anterior: venterul posterior m. digastric
- posterior: marg. poster. a m. hioglos

❖ **La acest nivel poate fi ligaturată artera lingvală.**

➤ **Triunghiul Pirogov, delimitat:**

- superior: nervul hipoglos
- inferior: tendonul intermediar al m. digastric;
- anterior: marginea posterioară a m. milohioidian

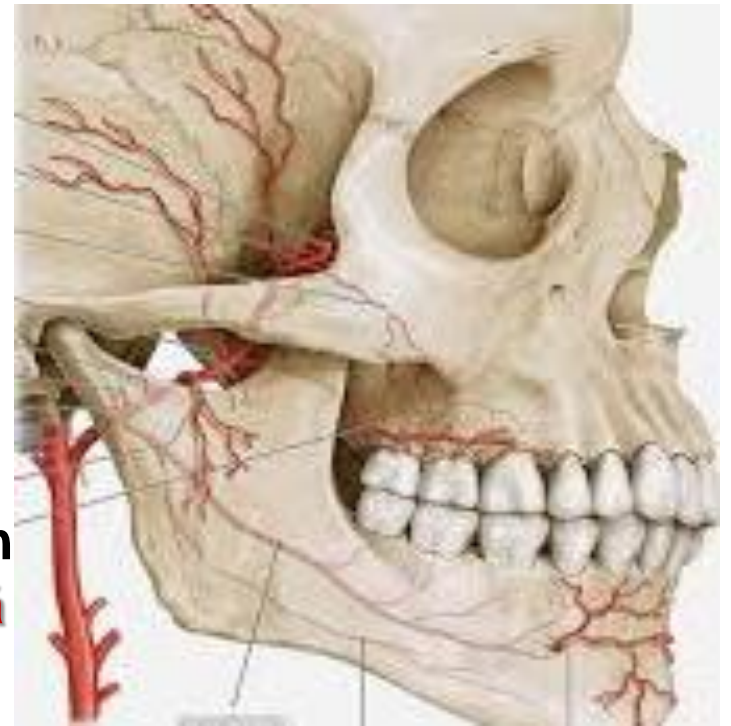
❖ **În aria triunghiului artera linguală lansează artera dorsală a limbii.**



Aspectul morfofuncțional al arterelor capului și gâtului

➤ **Traiectul arterei maxilare**

- Inițial localizată intraparotidian;
- Pătrunde în fosa infratemporală;
- Descrie o curbă cu convexitatea orientată anterior;
- Trece printre cele 2 fascicule musculare ale m. pterigoidian lateral;
- Pătrunde în fosa pterigopalatină;
- Se orientează către orificiul sfenopalatin unde se termină cu **artera sfenopalatină** (ramura sa terminală).



Aspectul morfofuncțional al arterelor capului și gâtului

➤ Artera maxilară

▪ Topografic 3 segmente:

• mandibular:

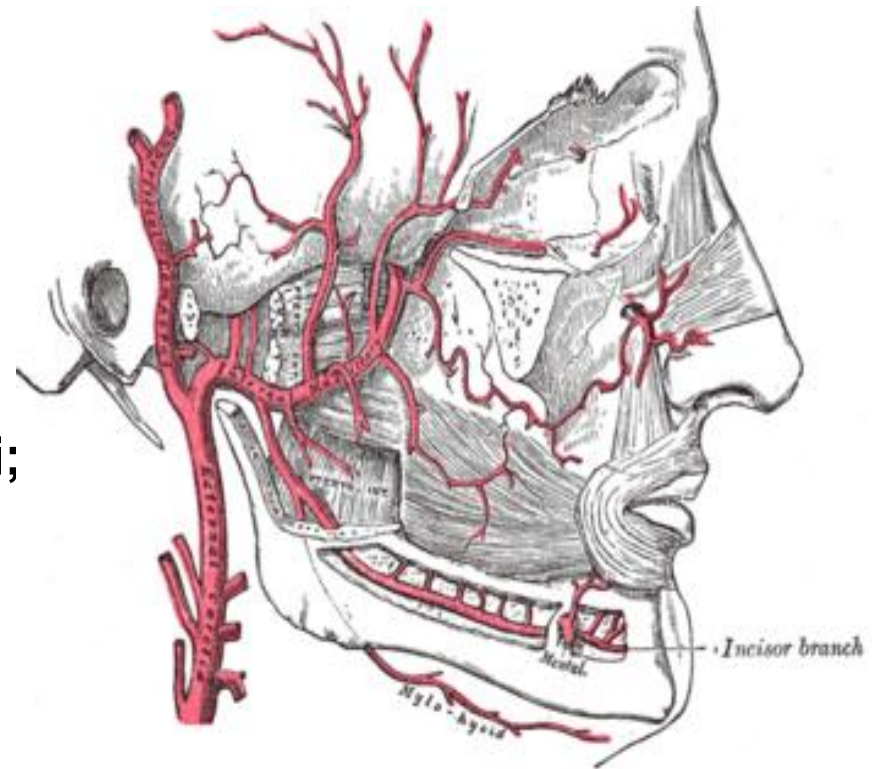
- artera timpanică anterioară;
- artera auriculară profundă;
- artera meningiană medie;
- artera alveolară inferioară.

• pterigoidian:

- ramuri către mușchii masticatori;
- artera bucală;
- artera alveolară superioară

• pterigopalatin:

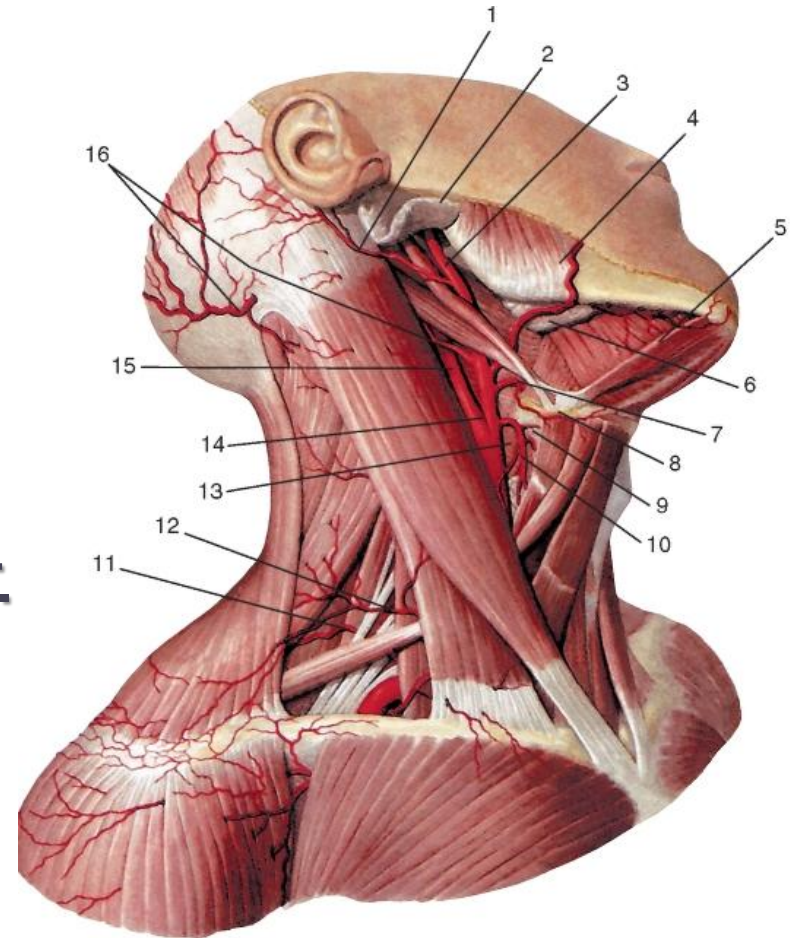
- artera infraorbitală;
- artera palatină descendentă;
- artera sfenopalatină.



Aspectul morfofuncțional al arterelor capului și gâtului

➤ Explorarea pe viu a ACE

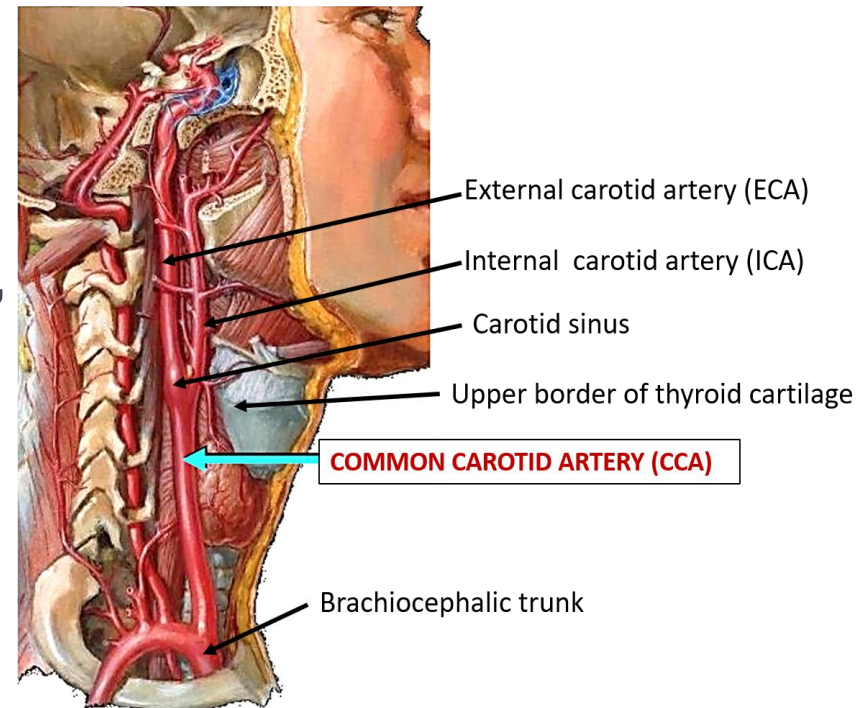
- Luarea pulsului:
 - artera temporală superficială;
 - artera facială;
 - artera occipitală;
 - artera auriculară posterioară.
- Angiografie selectivă sau angio-CT.



Aspectul morfofuncțional al arterelor capului și gâtului

➤ ACI

- Topografic are 4 porțiuni:
 - cervicală, în componența PNVG;
 - pietroasă, în canalul carotidian;
 - cavernoasă, în sinusul cavernos;
 - cerebrală, în spațiul subarahnoidian, pe fața bazală a encefalului.
- Angiografic i se disting 7 segmente:
 - cervical; pietros; lacerat;
 - cavernos; clinoidian;
 - oftalmic (suprasfenoidal);
 - comunicant



Aspectul morfofuncțional al arterelor capului și gâtului

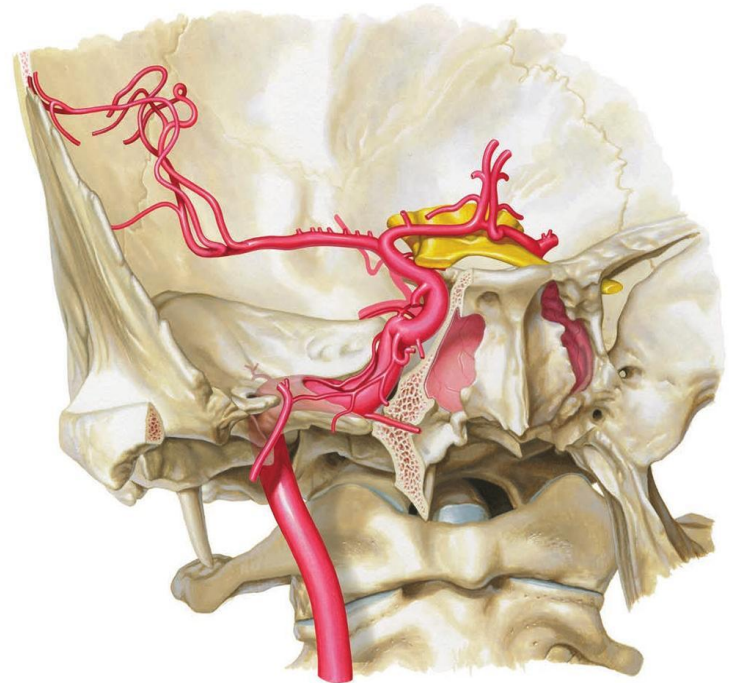
➤ Sifonul carotidian

- Format din curburile porțiunilor cavernoasă și cerebrală;
- Compus din 3 segmente:
 - proximal;
 - intermediar;
 - distal.
- Atenuează undele pulsatile și scade presiunea sangvină cu 20 mm Hg.

❖ Porțiunea cavernoasă a ACI

- Servește ca *pompă biologică*, asigurând scurgerea sângelui venos din sinusul cavernos.

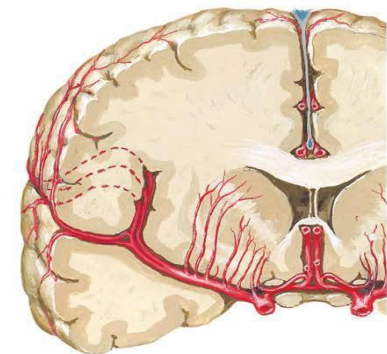
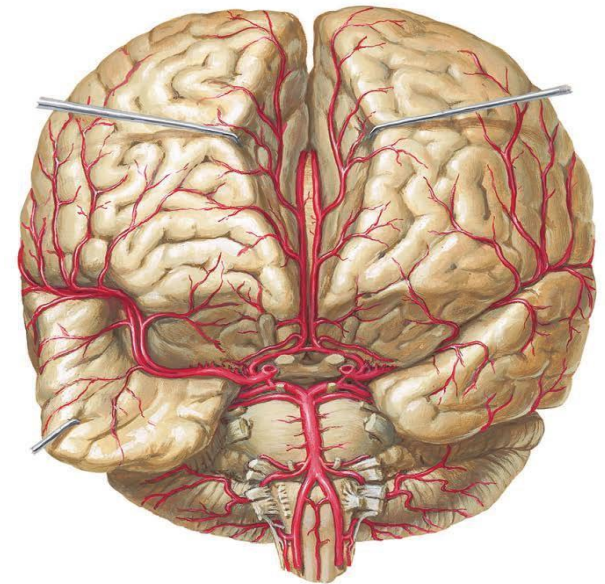
- ❖ **Sinusul cavernos** - zonă reflexogenă, reglează circulația cerebrală (C.C. Mihailov).



Aspectul morfofuncțional al arterelor capului și gâtului

➤ Ramurile ACI

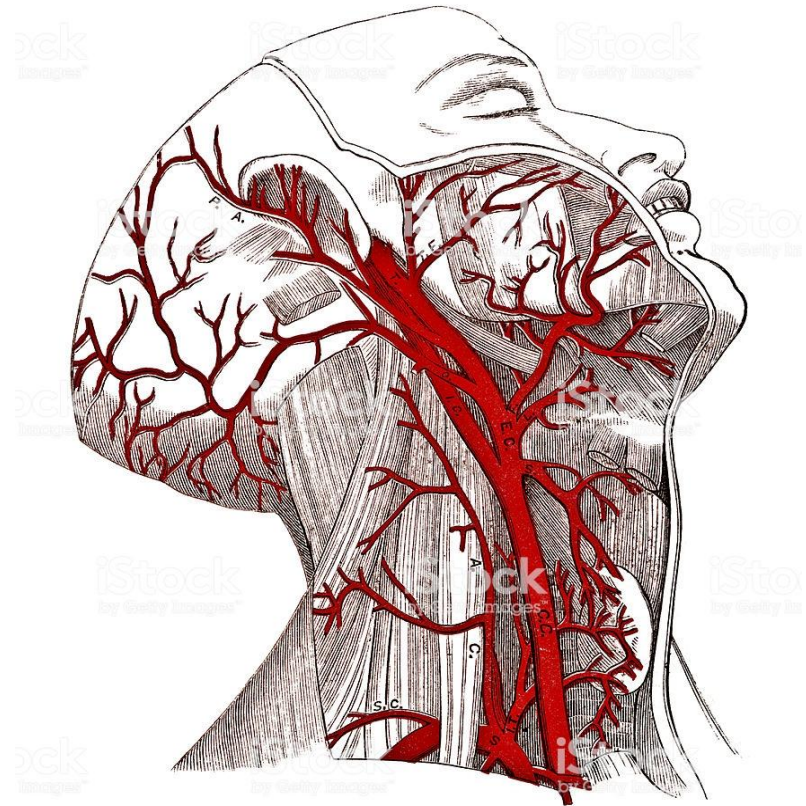
- ramuri caroticotimpanice;
- ramurile sinusului cavernos;
- ramuri meningiene;
- ramuri spre ganglionul trigeminal;
- ramuri hipofizare inferioare și superioare;
- artera oftalmică;
- artera comunicantă posterioară;
- artera coroidiană anterioară;
- arterele cerebrale anterioară și medie.



Aspectul morfofuncțional al arterelor capului și gâtului

➤ Artera subclaviculară

- Cea dreaptă are origine de la trunchiul brahiocefalic;
- Cea stângă - de la arcul aortei.
- I se disting 3 porțiuni:
 - prescalenică;
 - interscalenică;
 - postscalenică.
- Ramurile:
 - artera vertebrală;
 - artera toracică internă;
 - trunchiul tireocervical;
 - trunchiul costocervical;
 - artera transversală a gâtului.



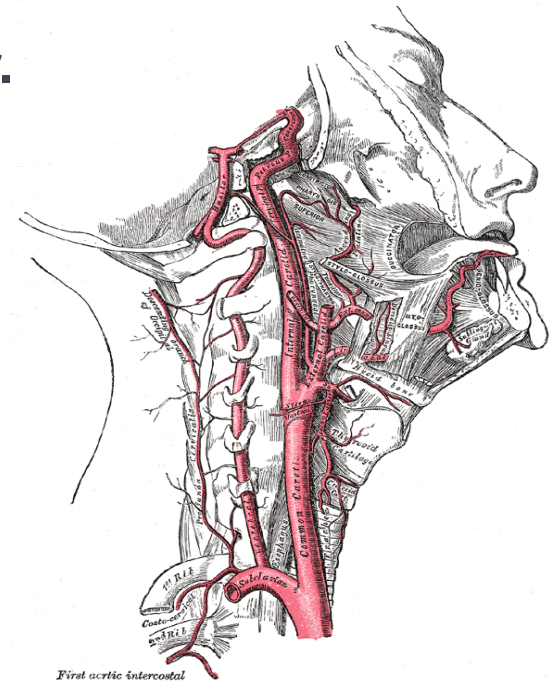
Aspectul morfofuncțional al arterelor capului și gâtului

➤ Artera subclaviculară

- În caz de hemoragii se comprimă pe coasta I, în unghiul dintre marginea posterioară a m. SCM și claviculă;
- Luarea pulsului – la nivelul menționat anterior.
- Ligaturarea ei – în porțiunea postscalenică.

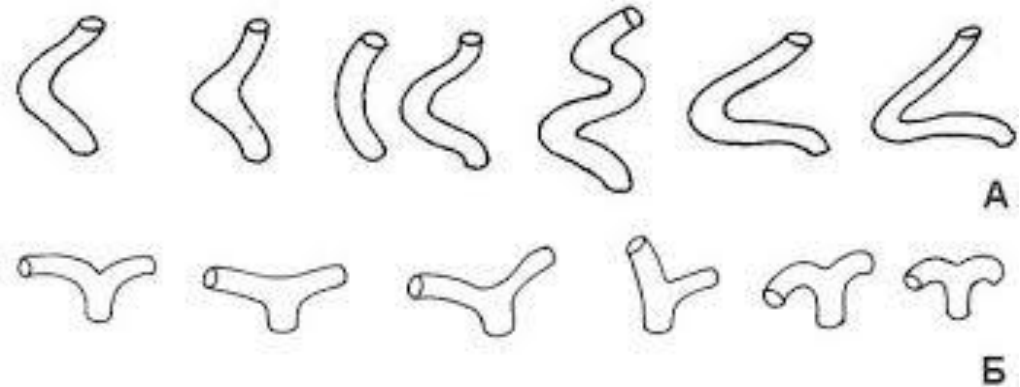
➤ Artera vertebrală

- I se descriu 2 porțiuni:
 - extracraniană și intracraniană.
- Porțiunea extracraniană cu 3 segmente:
 - prevertebral;
 - transversal;
 - atlantic.
- ❖ La nivelul segmentului atlantic descrie o flexură în formă de sifon cu același rol ca și sifonul carotidian.



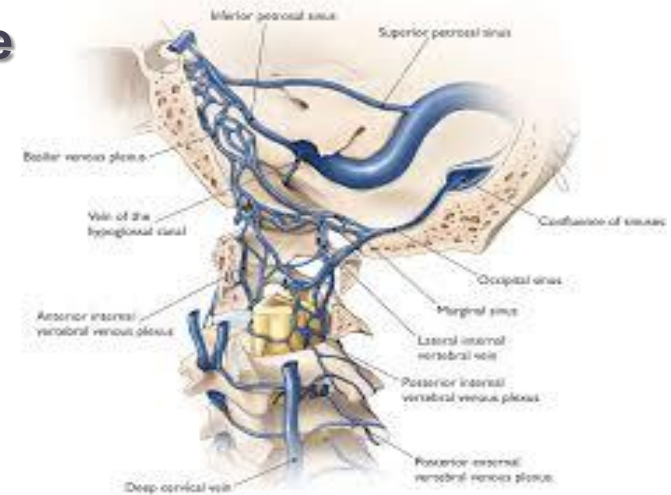
Aspectul morfofuncțional al arterelor capului și gâtului

➤ **Forme de sifoane**



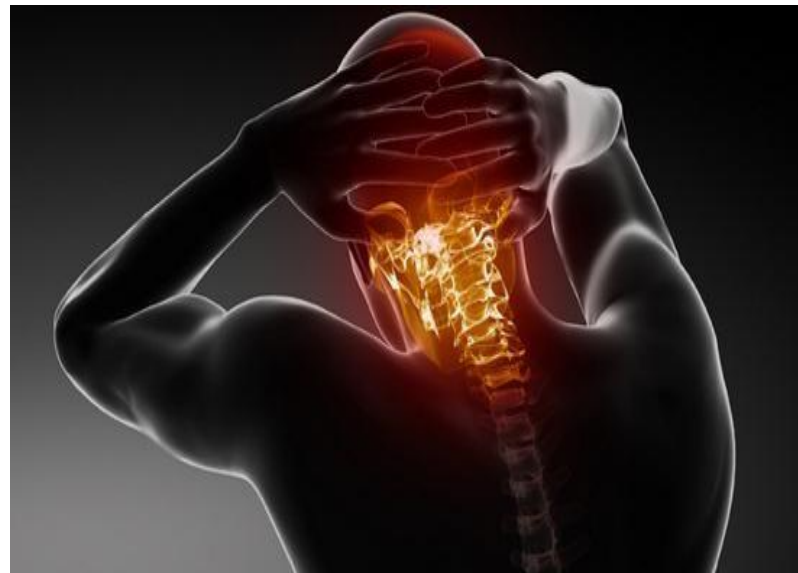➤ **Porțiunea intracraniană a arterei vertebrale**

- Trece prin sinusul atlantooccipital, unde este suspendată prin trabecule fibroase - funcționează ca pompă biologică.
- La marginea anterioară a punții fuzionează formând artera bazilară.



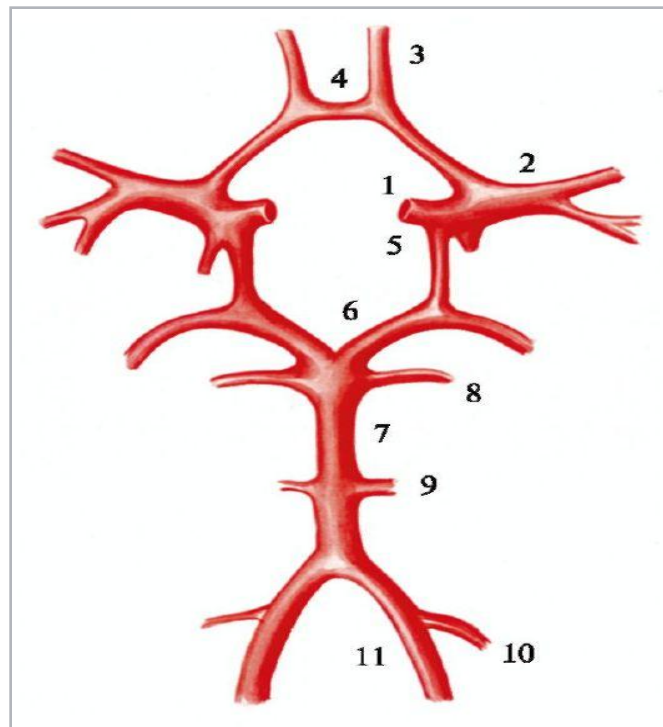
Aspecte clinice ale arterei vertebrale

- În regiunea orificiului vertebral al atlantului pot fi localizate diferite proeminențe osoase, artera fiind închistată într-un inel osos, care acționează asupra stării funcționale a arterei vertebrale.
- Procesele patologice a coloanei vertebrale din regiunea gâtului (osteohondroza, traumatism, tumori) dezvoltă **sindromul arterei vertebrale**: o varietate de simptome asociate cu afectarea fluxului sangvin la nivelul creierului.



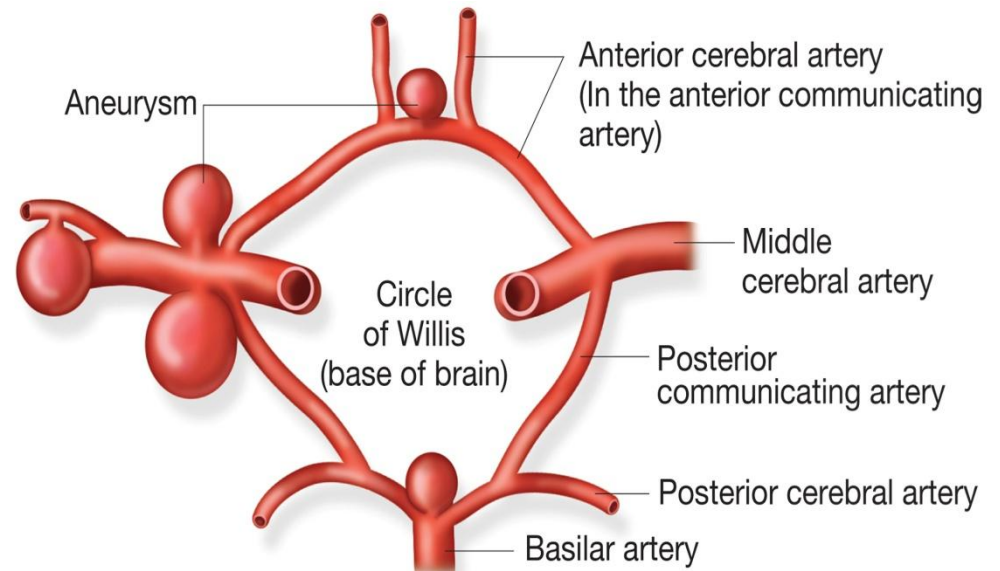
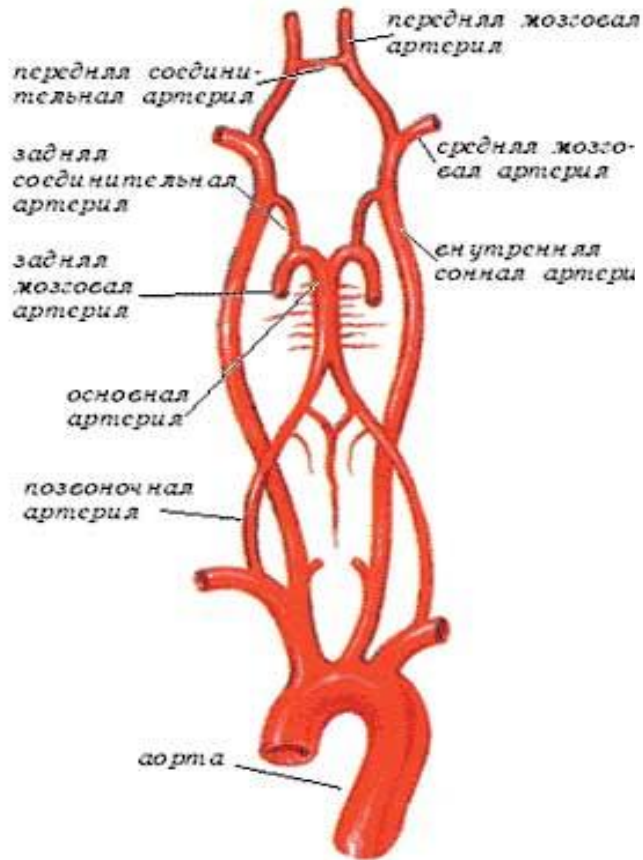
Poligonul arterial al creierului

- **Sistemele arteriale carotidian și vertebrobazilar anastomozează, formând poligonul arterial al encefalului Willis.**



Poligonul arterial al creierului

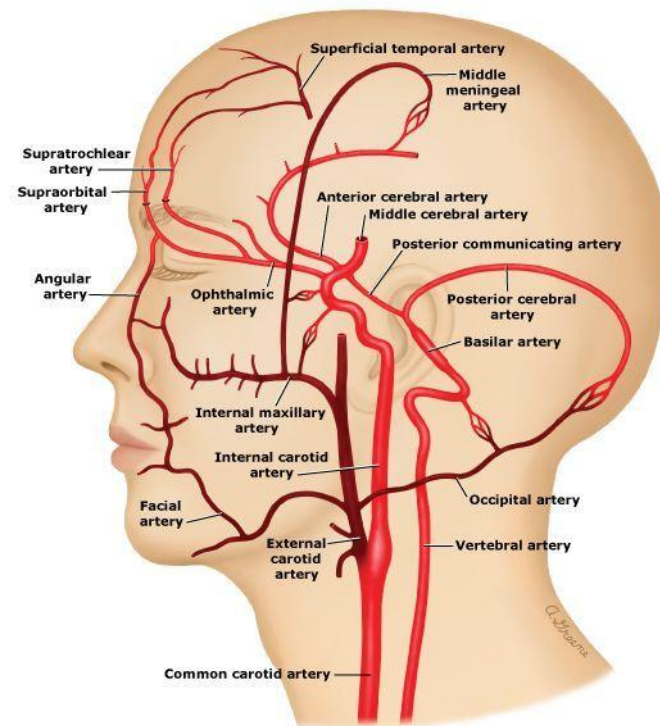
➤ Poligonul Zaharcenco sau rombo-bulbar



Anastomozele arterelor capului și gâtului

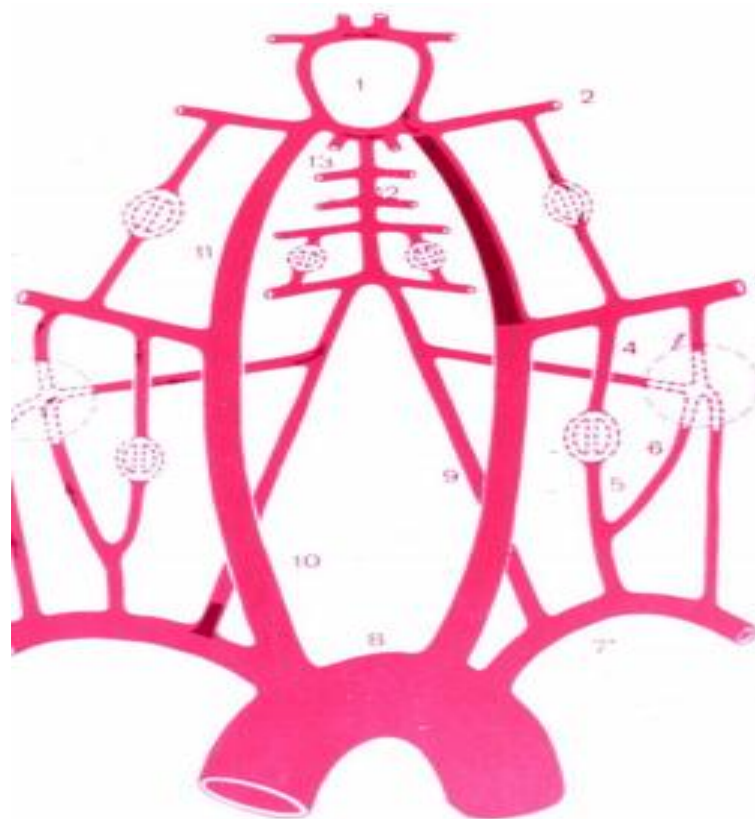
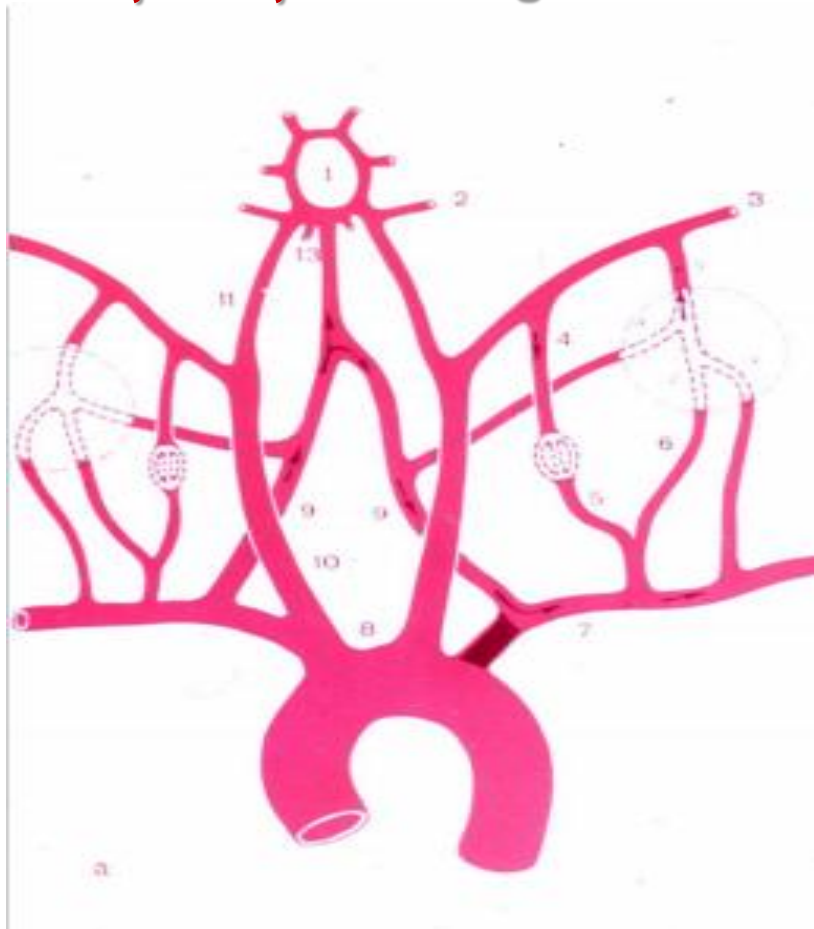
➤ Anastomozele

- Asigură circulația colaterală în cazul dereglării fluxului sangvin prin vasele magistrale;
- Spre deosebire de alte regiuni de corp se formează și dintre sistemele vasculare omonime din ambele părți (dreaptă și stângă);
- Pot fi grupate în:
 - intrasistemice;
 - intersistemice;
 - intracraniene;
 - extracraniene.



Circulație colaterală

- Direcția mișcării sângelui în caz de obturație și stenoză arterială



Anastomozele arterelor capului și gâtului

➤ Anastomozele intracraniene

▪ La nivelul pahimeningelui:

- a. meningeale medii dreaptă/stângă (a. maxilară, ACE);
- a. meningeală medie și anterioară (ultima din a. oftalmică, ACI);
- a. etmoidale anterioare dreaptă/stângă (ramuri a. oftalmică, ACI).

▪ La nivelul encefalului:

- arterele din componența poligonului Willis;
- arterele din componența poligonului Zaharcenco;
- ramuri corticale ale arterelor cerebrale medii/anterioare (ACI);
- ramuri corticale ale arterelor cerebrale medii/posterioare (ultima din a. bazilară, AScv) etc.

Anastomozele arterelor capului și gâtului

➤ Anastomozele extracraniene

▪ La nivelul gâtului:

- ambele a. tiroidiene superioare/inferioare (ACE);
- a. tiroidiană superioară și a. cervicală ascendentă (ultima din trunchiul tireocervical, AScv);
- a. faringiană ascendentă și a. tiroidiană inferioară (ACE, trunchiul tireocervical - AScv);
- a. occipitală și a. vertebrală (de la ACE și AScv) etc.

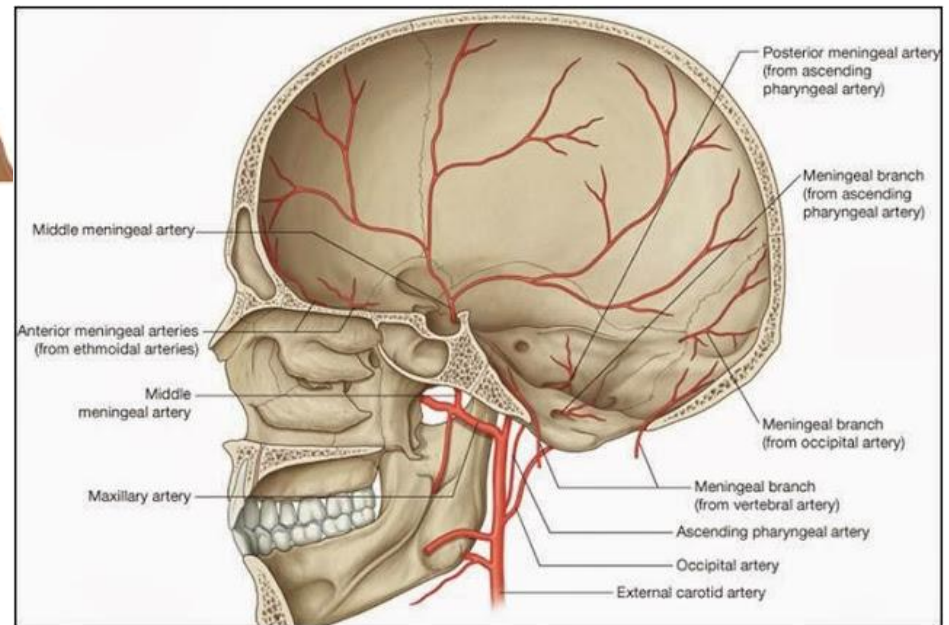
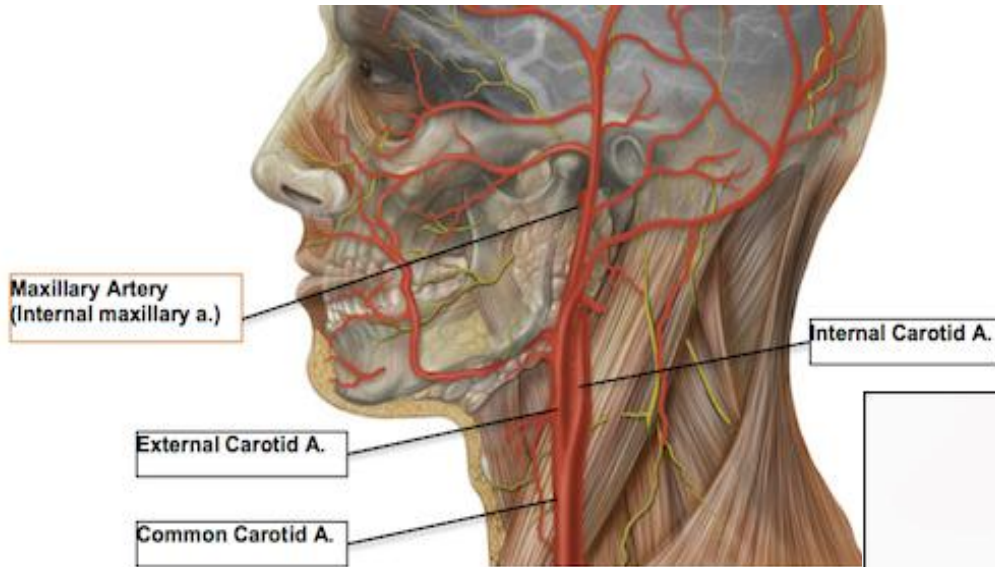
▪ La nivelul feței:

- ambele a. labiale super./infer. (de la ACE);
- ungiulară și dorsală a nasului (a. facială (ACE), a. oftalmică (ACI));
- a. infraorbitală și a. dorsală a nasului (a. maxilară (ACE), a. oftalmică (ACI)) etc.

▪ La nivelul bolții craniene:

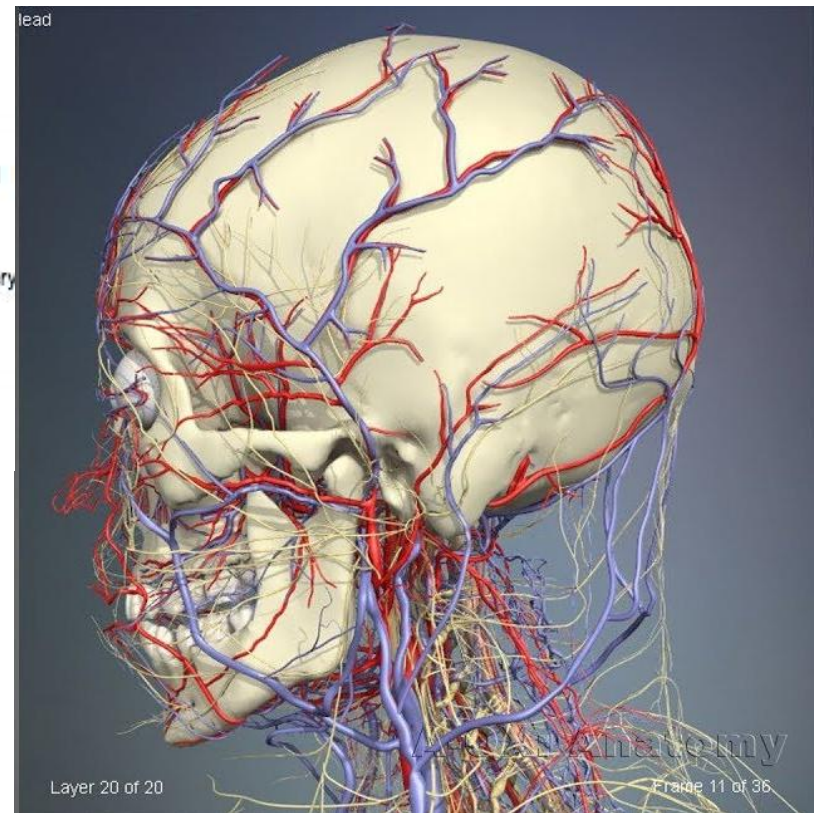
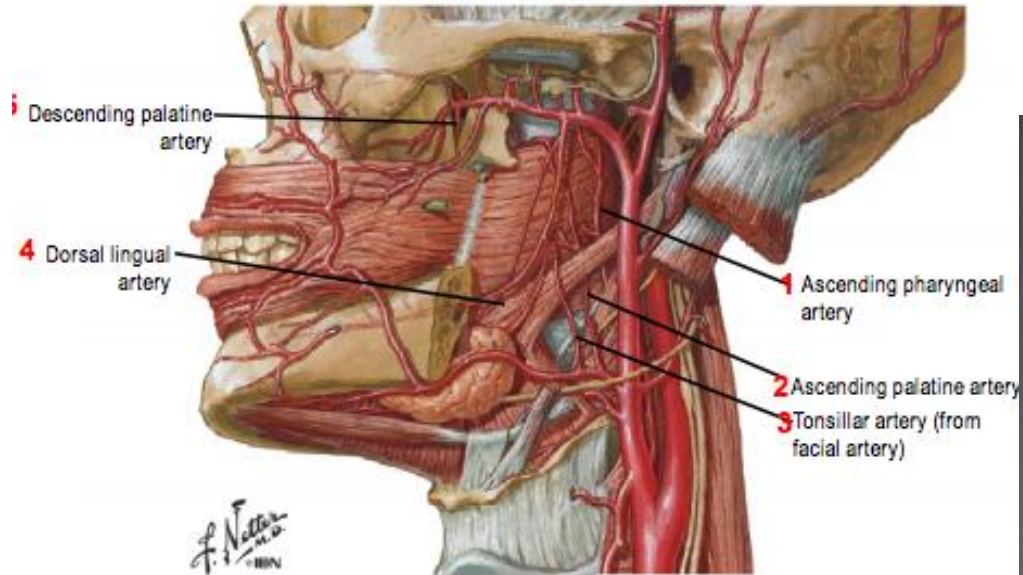
- ambele artere occipitale (de la ACE);
- a. auriculară posterioară și a. auriculară anterioară (de la ACE) etc.

Anastomozele arterelor capului și gâtului



Anastomozele arterelor capului și gâtului

Tonsillar Arteries

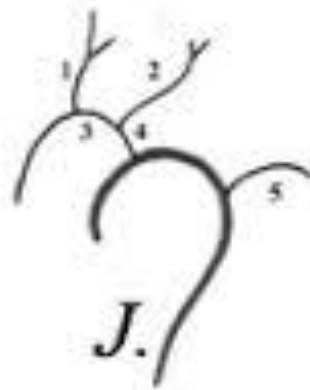
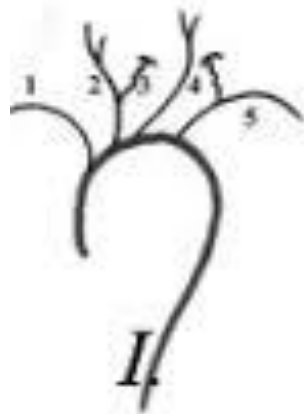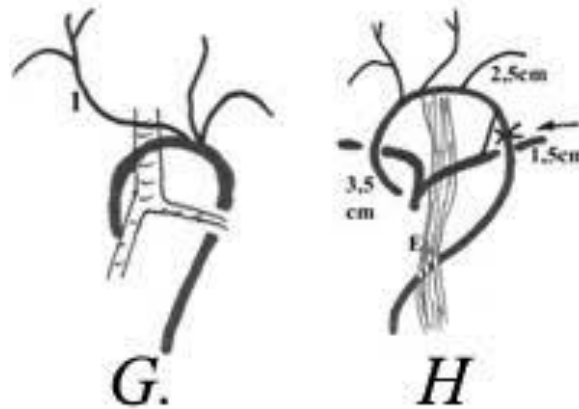


Anomalii, variante și particularități individuale ale arterelor capului și gâtului

- **Variantele și particularitățile individuale ale arterelor țin de:**
 - Originea lor, lungime, traiect, ramificare, zona de distribuție;
 - Constituția individului.
- ❖ **Spre exemplu:**
 - La brahimorfi arcul aortic se proiectează mai jos, iar ramurile sale sunt mai distanțate între ele.
 - La dolihomorfi – arcul aortic se proiectează mai sus, iar ramurile sale sunt mai apropiate.
- **Cunoașterea anomaliilor și variantelor este necesară în efectuarea angiografiei și intervențiilor chirurgicale de la acest nivel.**
- ❖ **Conform datelor statistice, necunoașterea variantelor arterelor din regiunea gâtului au fost cauza hemoragiilor fatale în 74 de cazuri de traheostomii (din 1137), provocate de lezate trunchiul brahiocefalic, arcul aortic, ACC, arterele tiroidiene, venele brahiocefalice.**

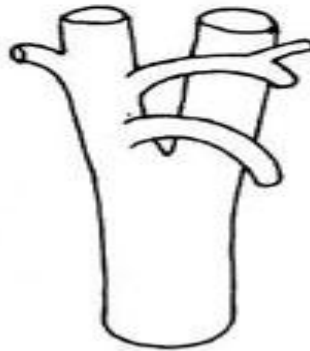
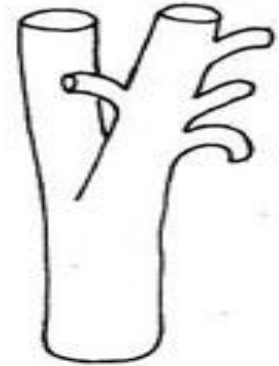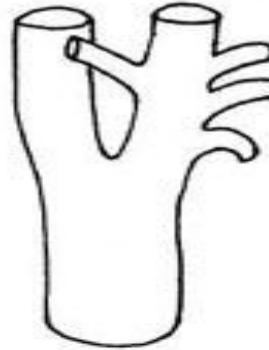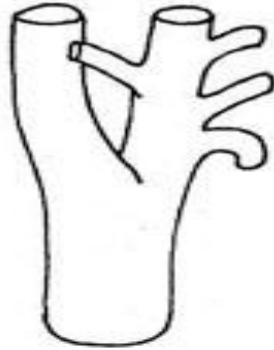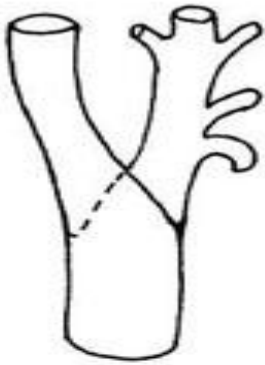Anomalii, variante și particularități individuale ale arterelor capului și gâtului

- Se cunosc circa 120 variante a ramurilor, care pornesc de la arcul aortei



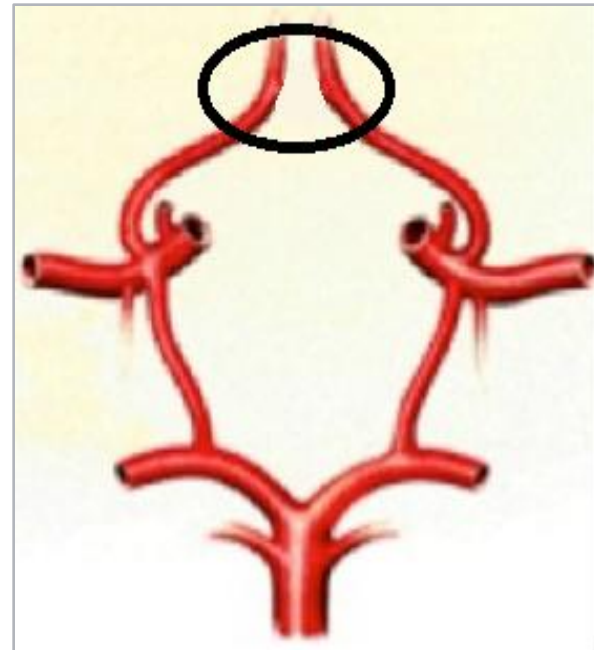

Anomalii, variante și particularități individuale ale arterelor capului și gâtului

➤ Variante ale arterei carotide externe



Anomalii, variante și particularități individuale ale arterelor capului și gâtului

➤ **Poligonul Willis poate fi închis sau deschis**



❖ **Poate prezenta diferite forme (A. Б. Бекон): hexagon; septagon; octagon; nonagon; dexagon sau formă neregulată.**

Variații anatomice ale poligonului Willis




a



b



c



d



e



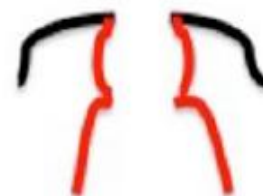
f



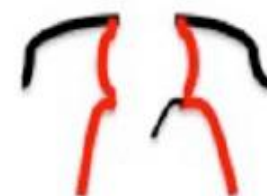
g



h



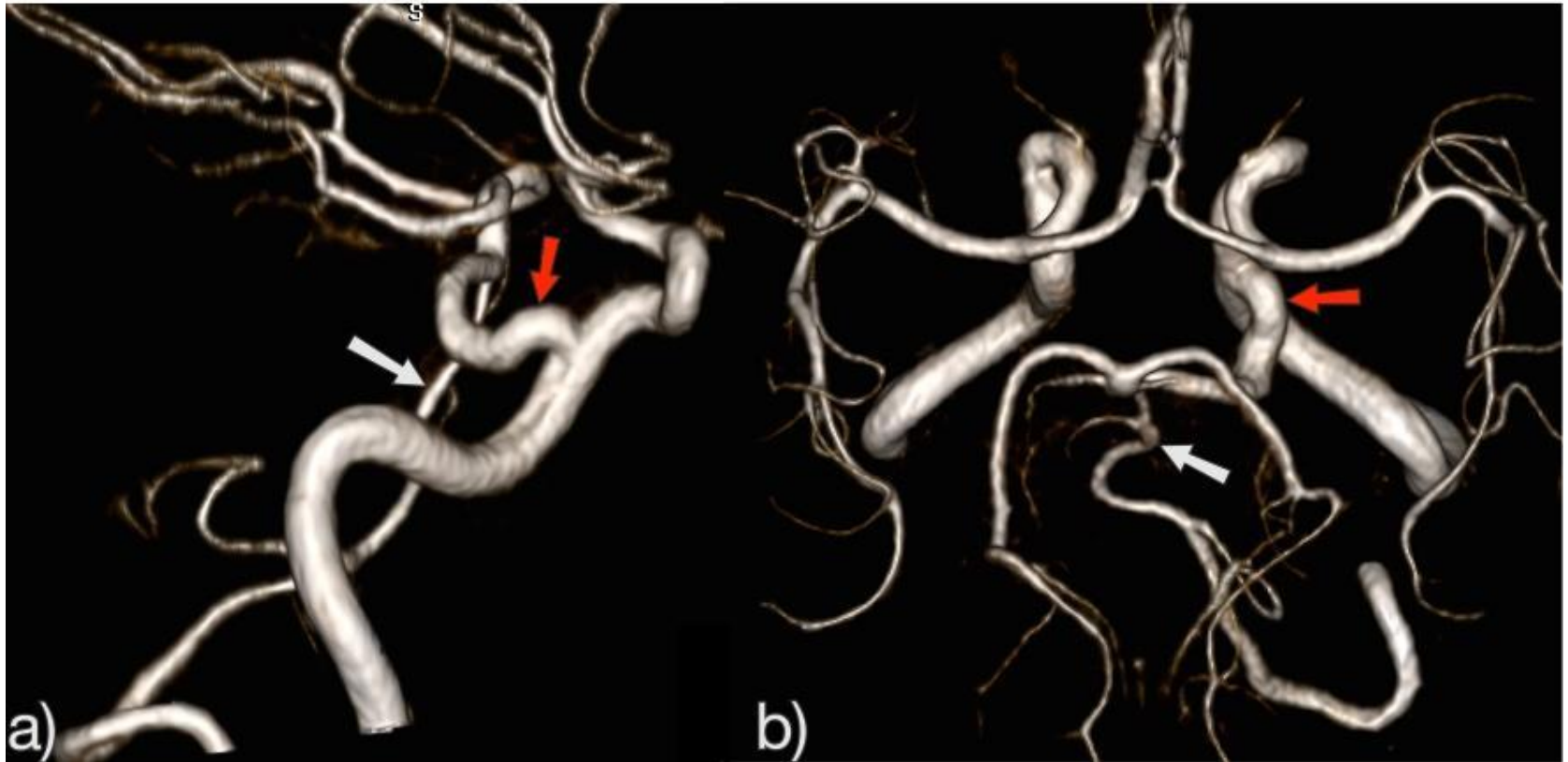
i



j

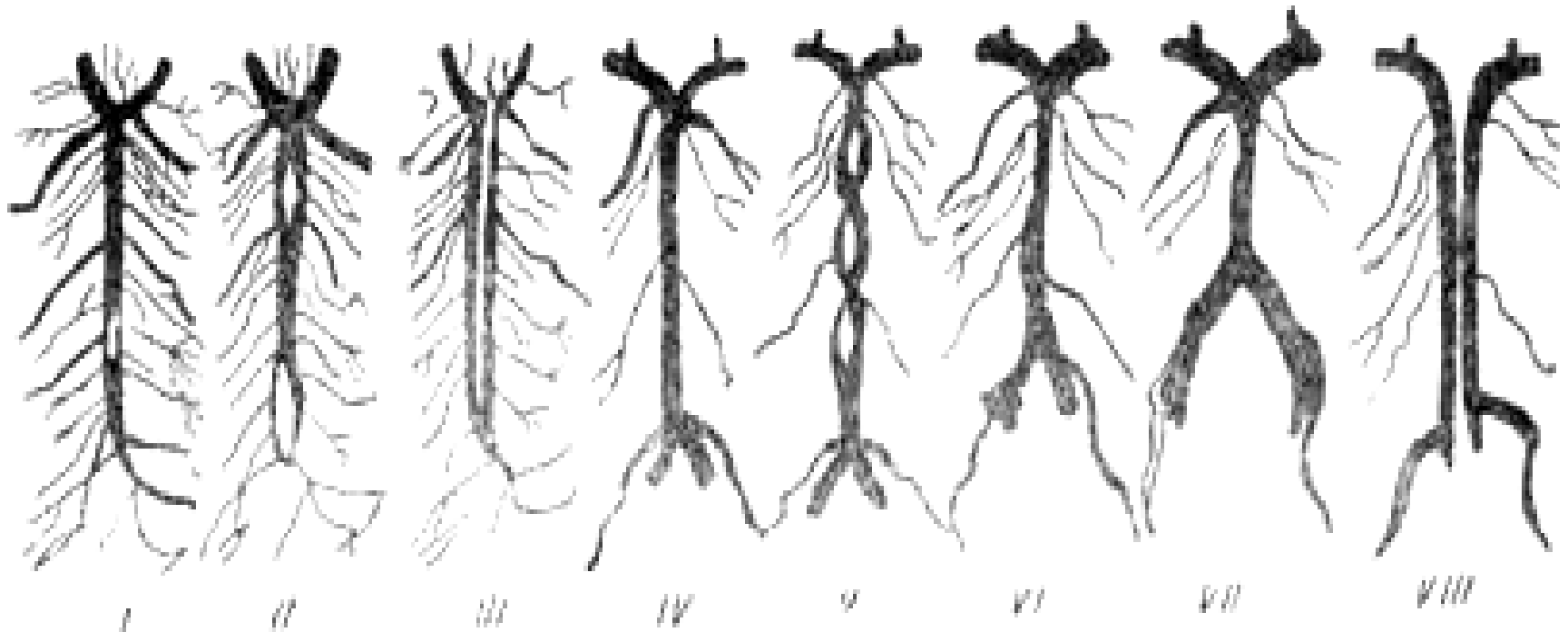
Anomalii, variante și particularități individuale ale arterelor capului și gâtului

➤ Angio-CT ale arterelor poligonului Willis

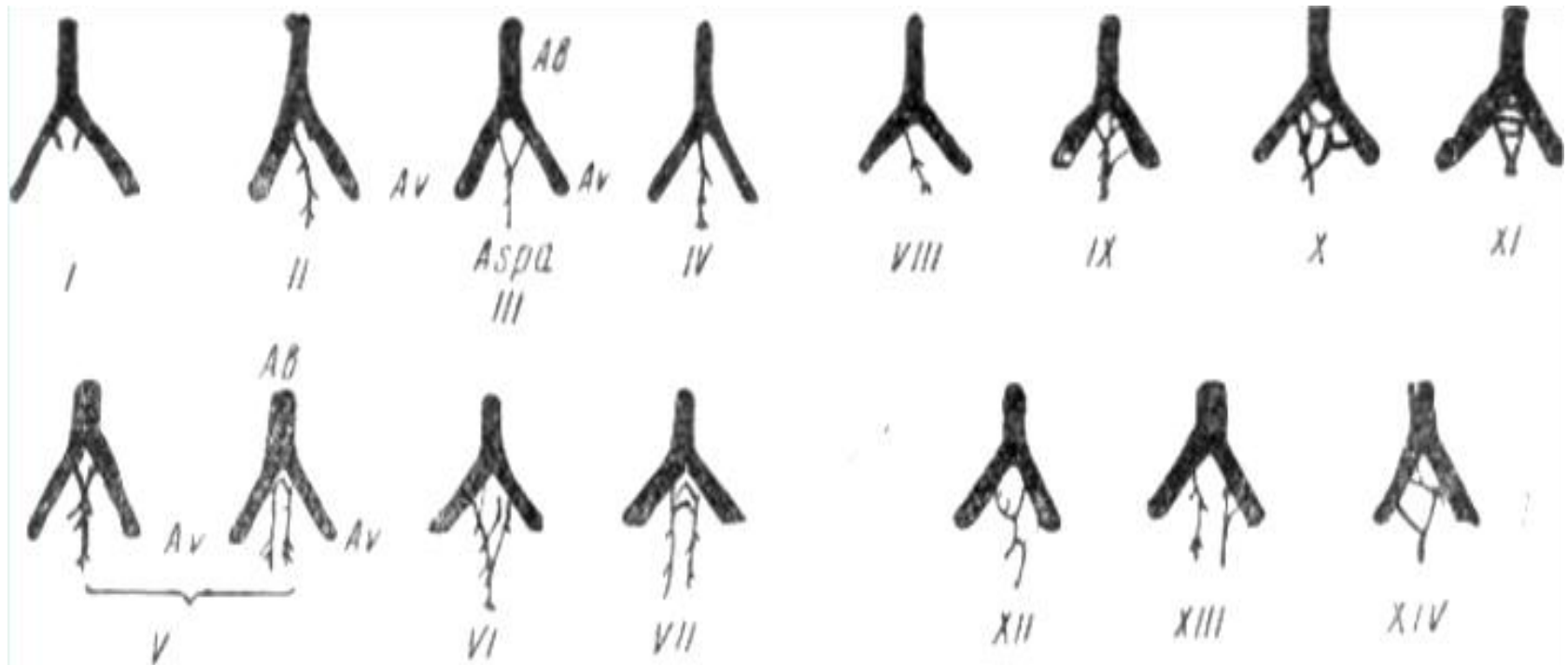


Anomalii, variante și particularități individuale ale arterelor capului și gâtului

➤ Variante ale arterei bazilare

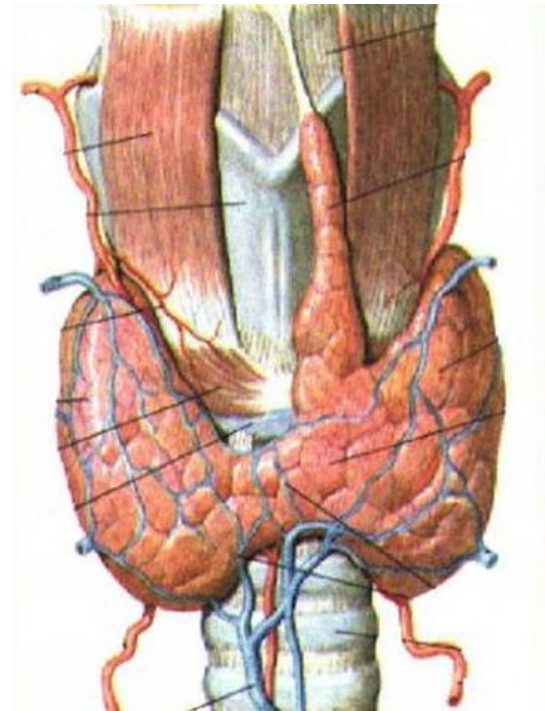
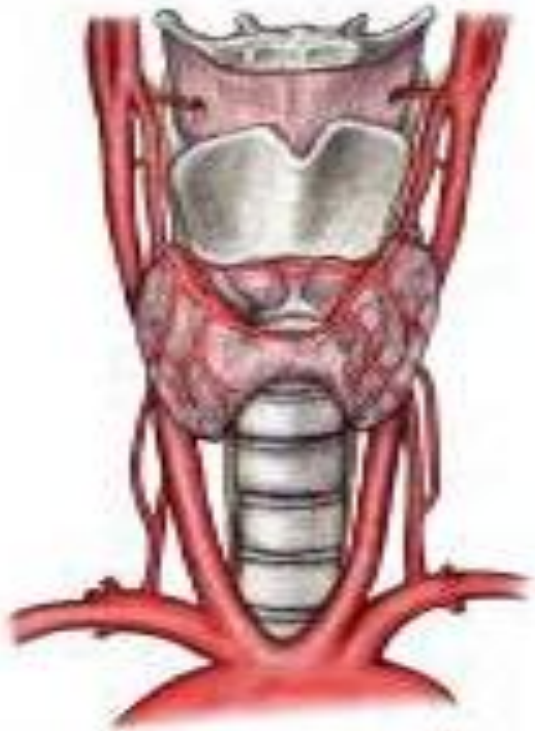

Variații anatomice ale poligonului Zaharcenco



Anomalii, variante și particularități individuale ale arterelor capului și gâtului

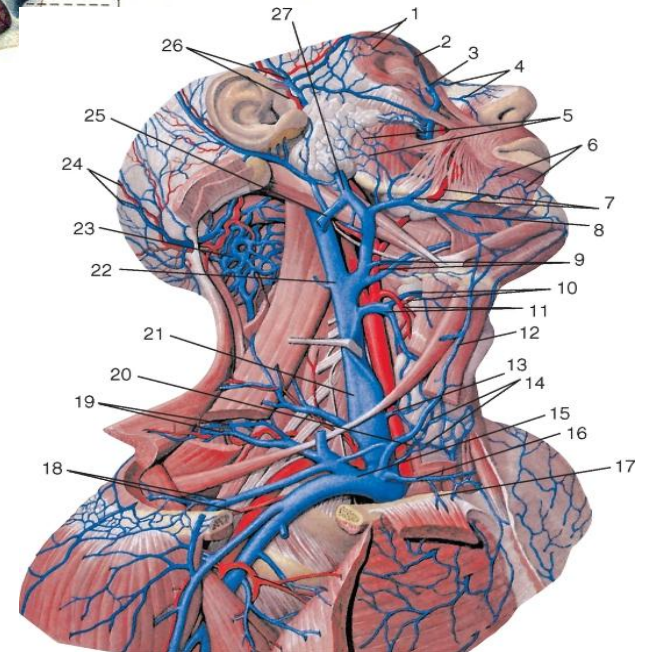
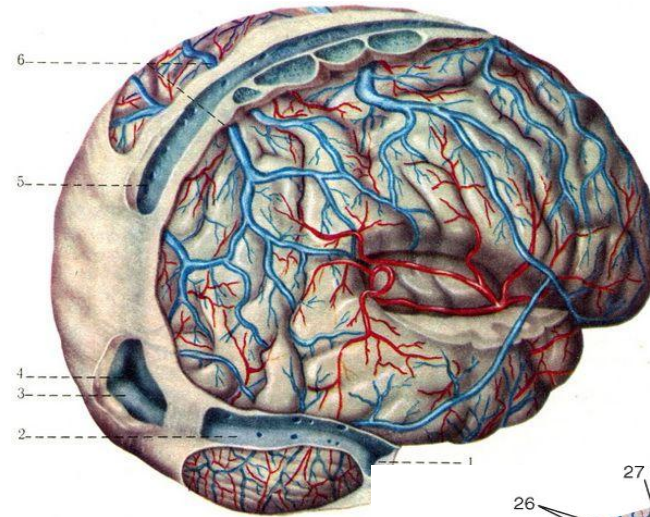
➤ Variante ale arterelor tiroidiene



Venele capului și gâtului

➤ Pot fi grupate în:

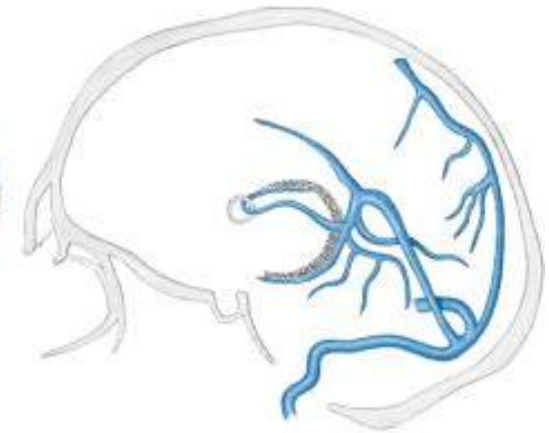
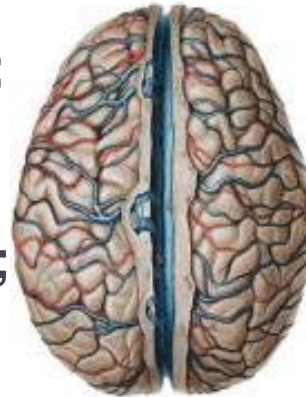- Venele encefalului;
- Venele patului extracerebral
 - sinusurile și venele pahimeningelui cerebral;
 - venele emisariene;
 - venele diploice;
 - patul venos paracranian;
 - rețeaua venoasă superficială a capului.
- Venele teritoriilor cervicotoracice.



Venele capului și gâtului

➤ Venele encefalului

- Nu realizează funcții de depozitare a sângelui;
- Pot fi divizate în:
 - vene intracerebrale ale cortexului;
 - vene cerebrale profunde (vene cerebrale interne și vena mare a encefalului, *Galen*);
 - vene cerebrale superficiale (superioare, medii și inferioare);

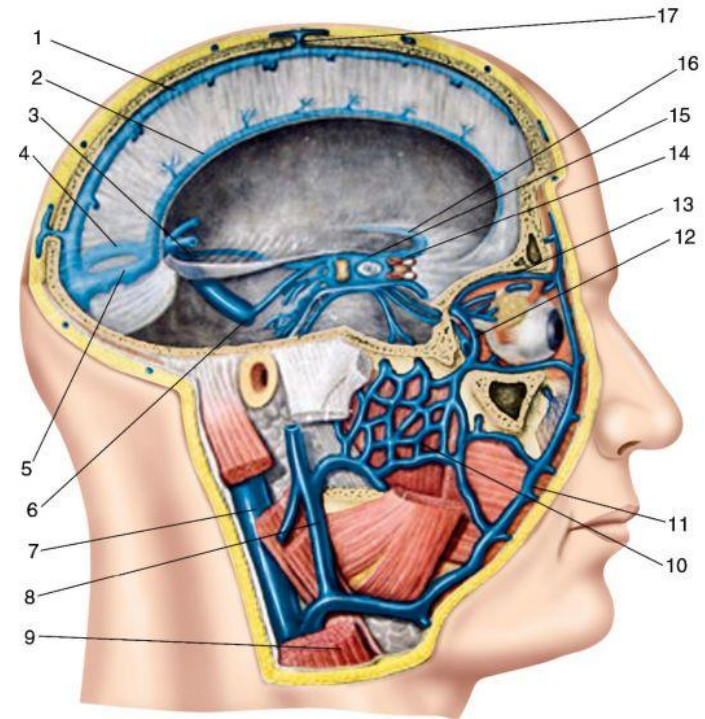


- ❖ Sângele venos de la cortexul cerebral, substanța albă este transmis prin vene spre fețele emisferelor cerebrale unde se formează o rețea anastomotică venoasă, din care e drenat prin venele superficiale ale encefalului spre sinusurile pahimeningelui.

Venele capului și gâtului

➤ Venele emisariene (VE)

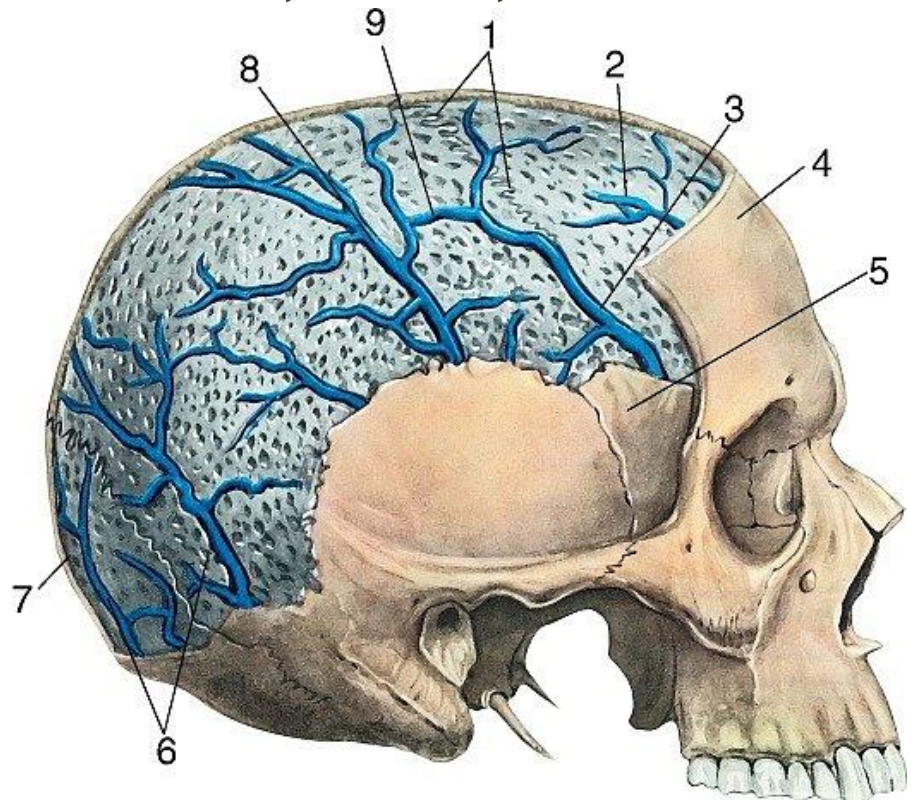
- Unesc sinusurile pahimeningelui și venele meningeale cu venele oaselor craniului și venele țesuturilor moi ale capului;
- Micșorează staza venoasă din cavitatea craniului;
- Pot fi grupate în:
 - **VE veritabile:** mastoidiană, occipitală, parietală, frontală, temporală (prin ele comunică sinusurile cu patul venos extracranian);
 - **VE false** – din ele își iau originea venele diploice;
 - **VE din baza craniului:** condilară, rețeaua venoasă a orificiilor rotund și oval



Venele capului și gâtului

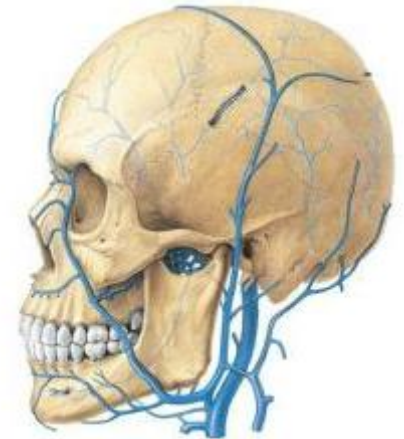
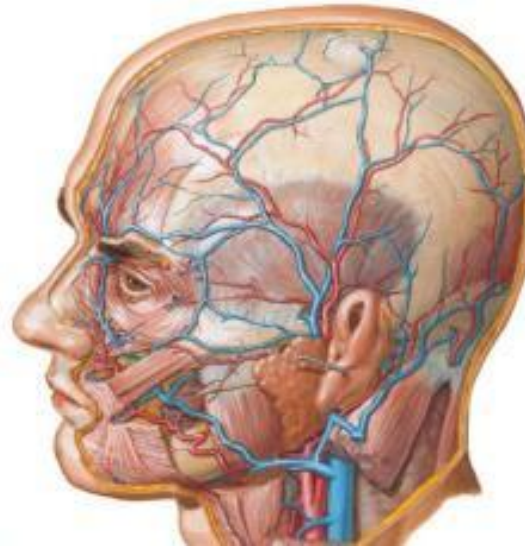
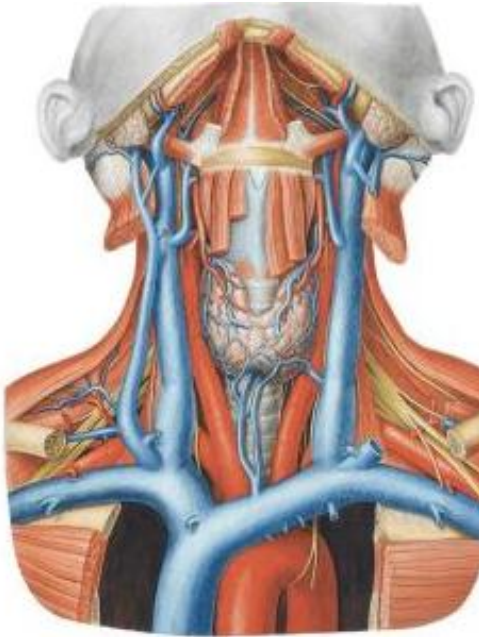➤ Venele diploice (VD)

- Sunt localizate în țesutul osos spongios al oaselor diploice;
- Ocupă o poziție intermediară între afluenții intra- și extracranieni ai venei jugulare interne;
- Sunt căi de drenare a sângelui de la oase;
- Servesc în calitate de căi suplimentare de reflux a sângelui venos de la encefal;
- Aceste sunt VD frontală, temporală și occipitală.



Venele capului și gâtului

- **Venele teritoriilor cervicotoracice:** jugulare internă și externă, subclaviculară.



- ❖ **Vena subclaviculară** este bine fixată de formațiunile conjunctive adiacente din ce cauză lumenul ei este constant, chiar și la micșorarea bruscă a volumului sângelui, atunci când toate celelalte vene periferice colabează.
- ❖ Prezintă interes în legătură cu puncția și cateterizarea ei.

Multimesc