

UNIVERSITATEA DE STAT DE MEDICINĂ ȘI FARMACIE
Nicolae Testemițanu

Catedra de anatomie și anatomie clinică

„Anatomia este știința formei vii ”. Fr. I. Rainer

**ANATOMIA OMULUI.
CURS INTRODUCATIV.
OSTEOLOGIA GENERALĂ**

Prof. univ. ILIA CATERENIUC

Codul disciplinei		F.01.O.001 / F.02.O.012	
Denumirea disciplinei		Anatomia omului	
Anul	I	Semestrele	I/II
Numărul de ore total – 360, inclusiv:			Sem. I – 180 / Sem. II – 180
Curs	Sem. I – 17 / Sem. II – 17	Lucrări practice	Sem. I – 51 / Sem. II – 51
Seminare	Sem. I – 51 / Sem. II – 51	Lucrul individual	Sem. I – 61 / Sem. II – 61
Forma de evaluare	E/E	Numărul de credite	Sem. I – 6 / Sem. II – 6

EVALUAREA CUNOȘTIȚELOR

Semestrul 1

Facultatea de MEDICINĂ

1. Aparatul locomotor. **ORAL**
2. Aparatul locomotor. **TEST**
3. Sistemul digestiv. **ORAL**
4. Sistemul digestiv. **TEST**
5. Sistemul respirator. Cordul
6. Sistemul urogenital
7. **Evaluarea deprinderilor practice + Lucrul individual**
(Caiet de lucrări practice la anatomia omului)

MINISTERUL SĂNĂTĂȚII AL REPUBLICII MOLDOVA
UNIVERSITATEA DE STAT DE MEDICINĂ ȘI FARMACIE
NICOLAE TESTEMIȚANU

MIHAIL ȘTEFANEȚ

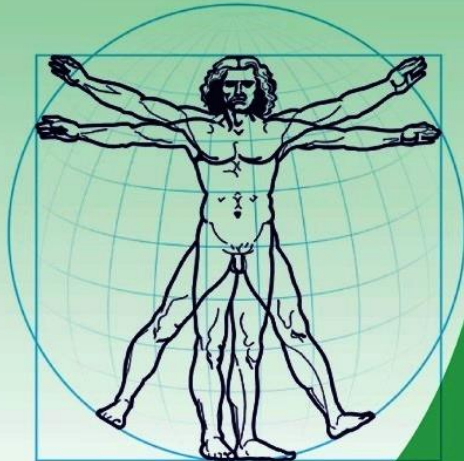
Anatomia omului

Volumul I



Chișinău
Centrul Editorial – Poligrafic *Medicina*
2018

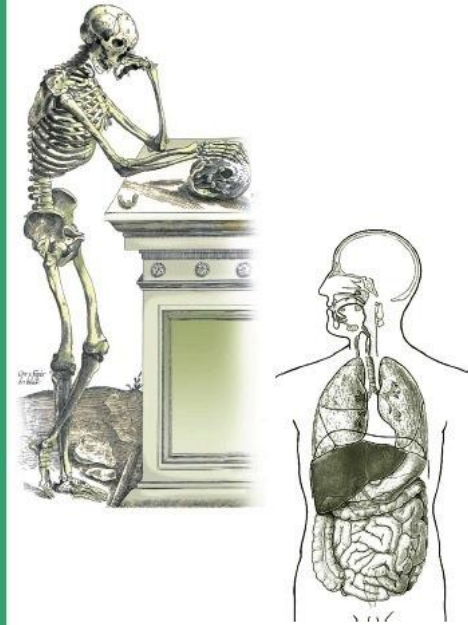
CULEGERE DE SCHEME LA ANATOMIA OMULUI СБОРНИК СХЕМ ПО АНАТОМИИ ЧЕЛОВЕКА COLLECTION OF SCHEMES FOR HUMAN ANATOMY



Chișinău 2019

IP Universitatea de Stat de Medicină și Farmacie
Nicolae Testemițanu

Catedra de anatomie a omului



I. Aparatul locomotor. Splanhnologia
I. Locomotor Apparatus. Splanchnology
I. Опорно-двигательный аппарат.
Спланхнология


T. Lupașcu,
I. Catereniuc,
L. Globa,
D. Batîr,
A. Babucl,
A. Bendelic

Chișinău, 2018

Ghid pentru autoinstruire

Lucrări practice la Anatomia Omului


Universitatea de Stat de Medicină și Farmacie
Nicolae Testemițanu
Catedra Anatomia Omului



APARATUL DE SUSȚINERE ȘI MIȘCARE

Culegere de cursuri

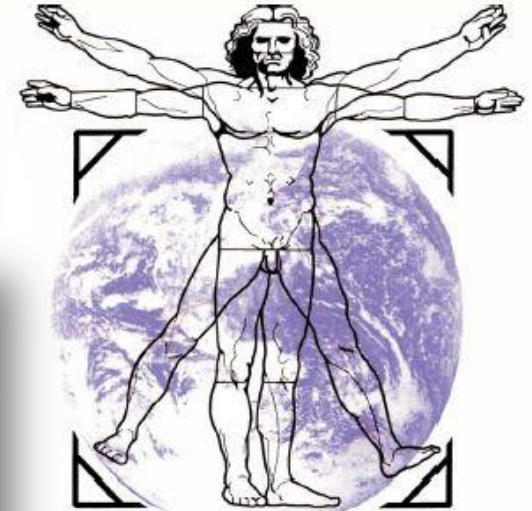
Ministerul Sănătății al Republicii Moldova
IP Universitatea de Stat de Medicină și Farmacie
Nicolae Testemițanu
Catedra de anatomie a omului



II. SISTEMUL NERVOS CENTRAL. SPLANHNOLOGIE

Culegere de cursuri

Ministerul Sănătății al Republicii Moldova
IP Universitatea de Stat de Medicină și Farmacie
Nicolae Testemițanu
Catedra de anatomie a omului

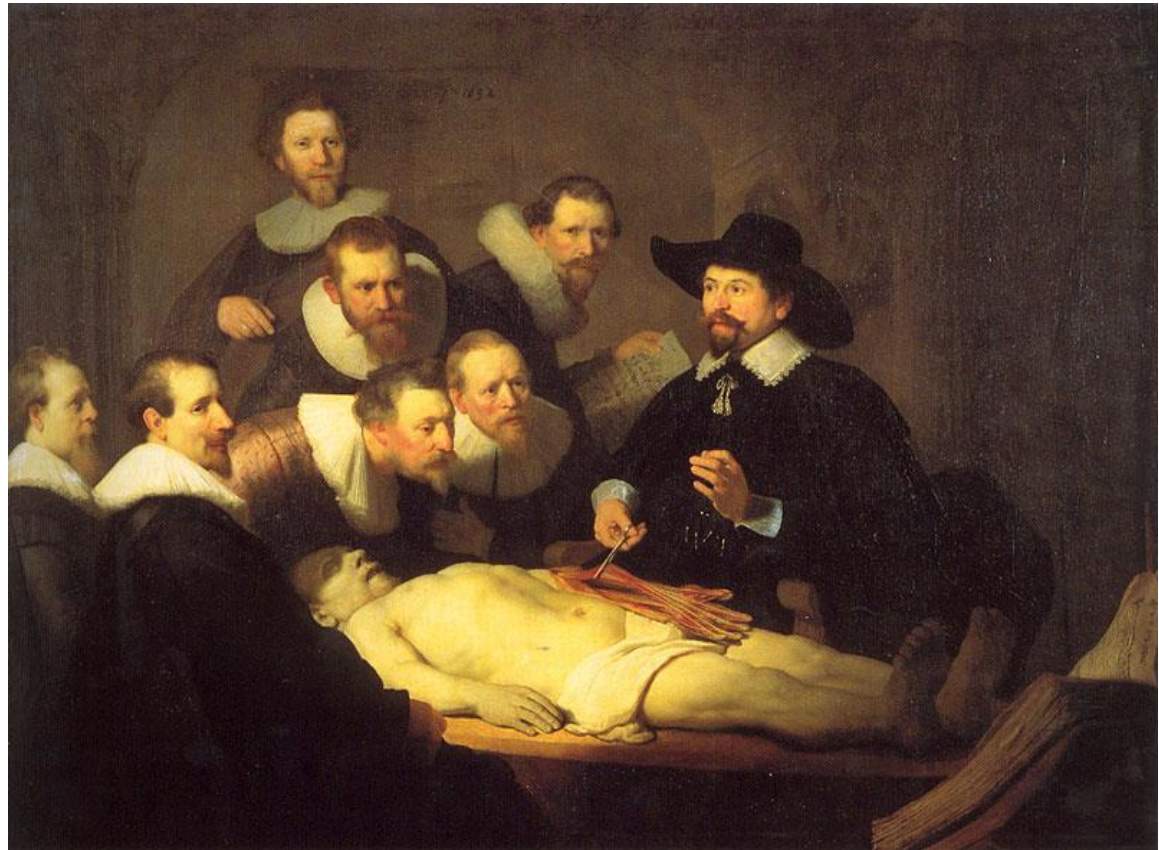

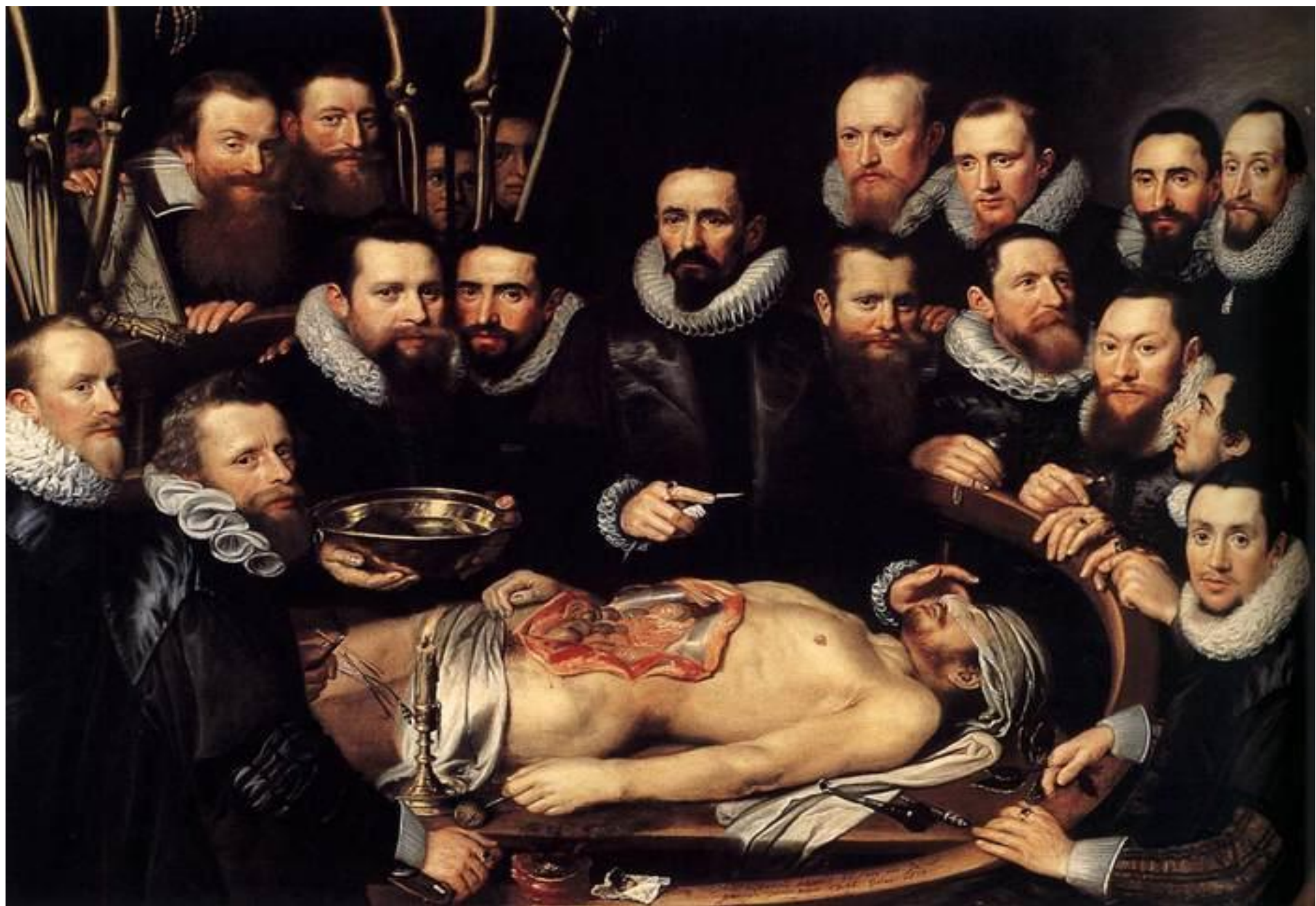III. SISTEMELE CARDIOVASCULAR, LIMFATIC, NERVOS PERIFERIC ȘI ORGANELE SENZORIALE

Culegere de cursuri

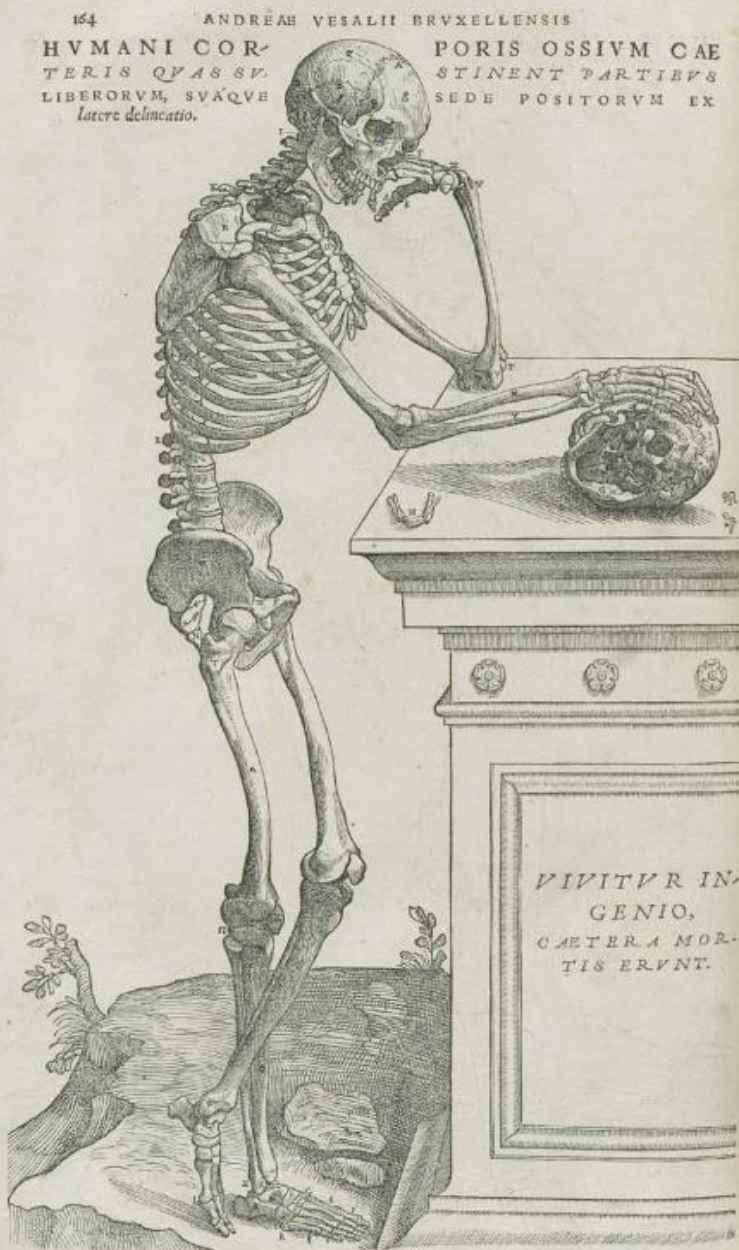Anatomia (gr.: ἀνατομή – *tăiere, incizie, secționare*),

cea mai veche dintre științele fundamentale ale învățământului medical, studiază forma și structura organismului uman în diferite perioade ale dezvoltării sale ontogenetice, atât în normă, cât și în patologie, având ca scop profilaxia și tratamentul maladiilor.





Oră de anatomie (1617, Gemeente Musea, Delft).



Anatomia este „pedestalul și fundamentul artei medicale”.

Andreas Vesalius

„Pentru orice medic, anatomia este întocmai ca harta pentru un călător”.

Cruveilhier

„Medicul nu-și poate exercita funcția sa fără a cunoaște anatomia”.

E.O. Muhin

„Un medic care nu cunoaște anatomia este absolut neajutorat chiar și în activitățile practice elementare...”.

V.V. Kuprianov

Aplicând metoda de disecție, cadrele didactice, laboranții și studenții confecționează piesele anatomice ale diferitelor organe, evidențiind perfecțiunea structurii lor.

Aceste preparate se păstrează în ***Muzeul Anatomic***, la dispoziția tuturor care doresc să cunoască cu adevărat, cât mai bine și cât mai profund secretele disciplinei.

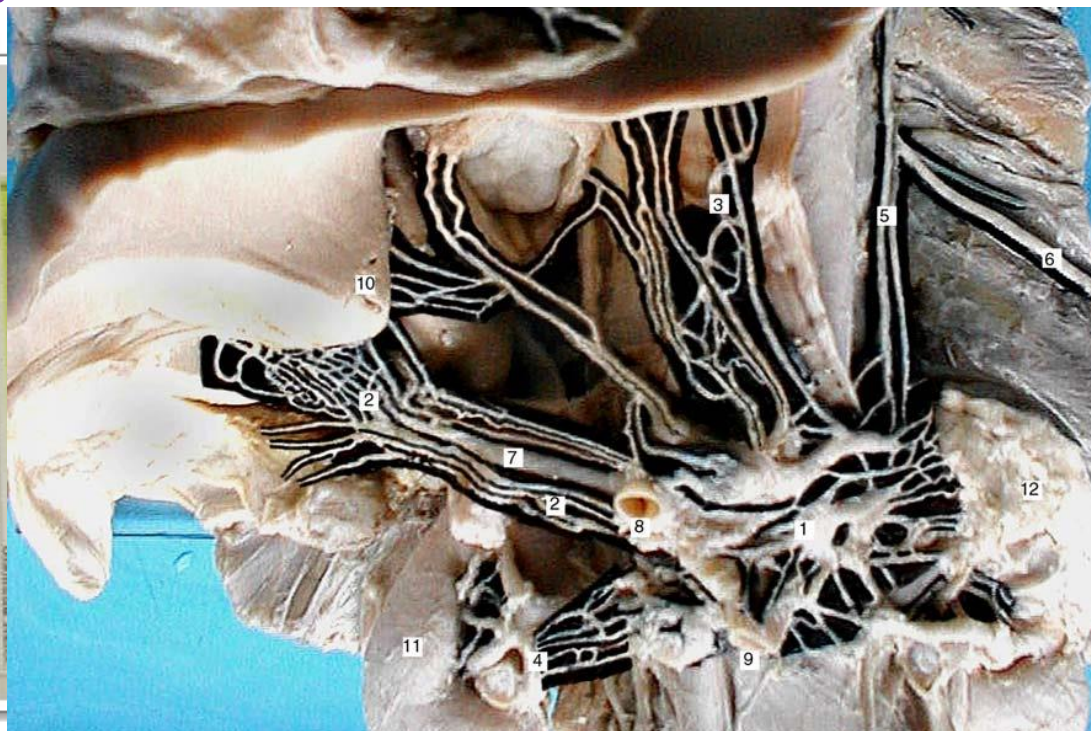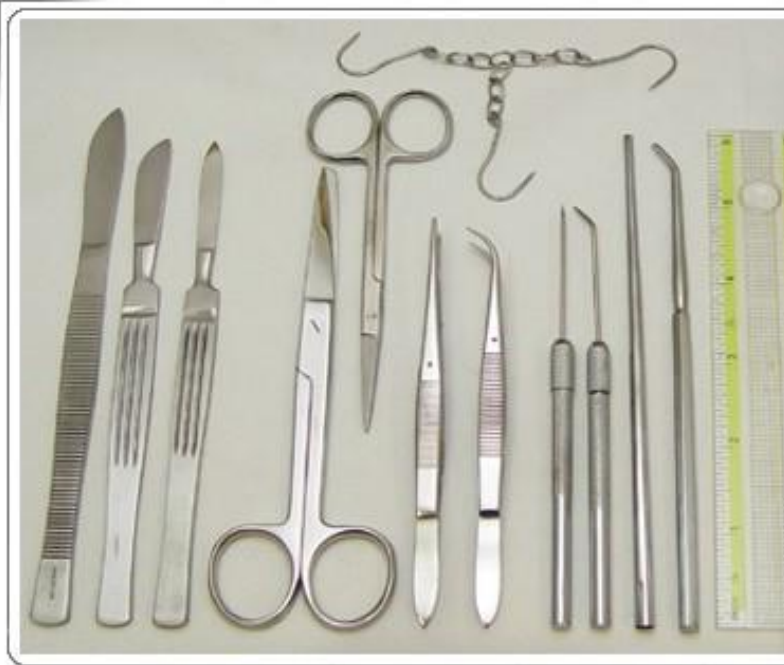Sala de disecție și ***Muzeul de Anatomie*** sunt principalele locuri de lucru ale studentului, care a venit la catedra de anatomie.





După cum atestă **Victor Papilian** “...dintre toate mijloacele tehnice, pe care știința ni le pune la îndemână, bătrâna disecție a rămas și azi cea mai profitabilă îndeletnicire pentru apropierea datelor anatomice ...”

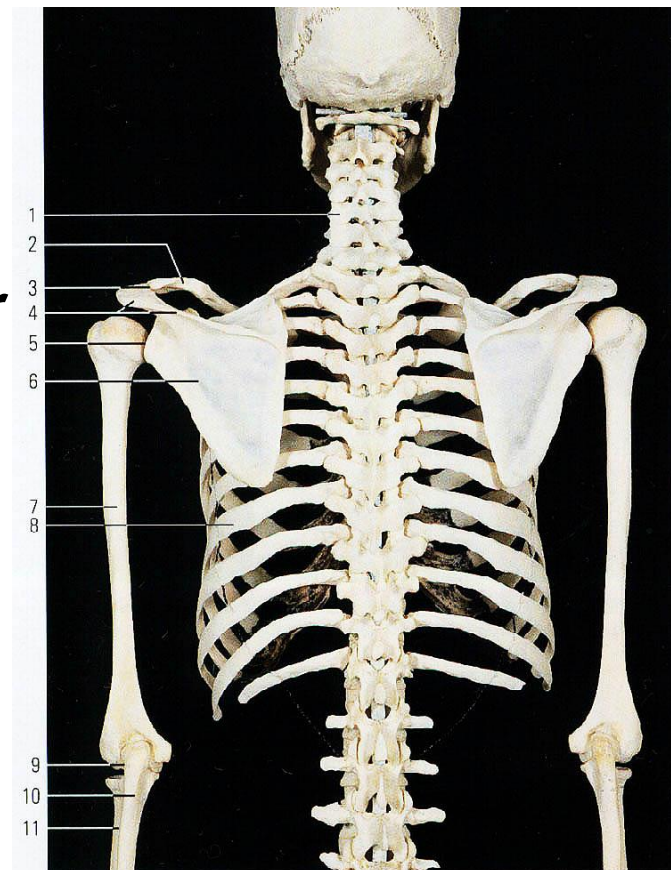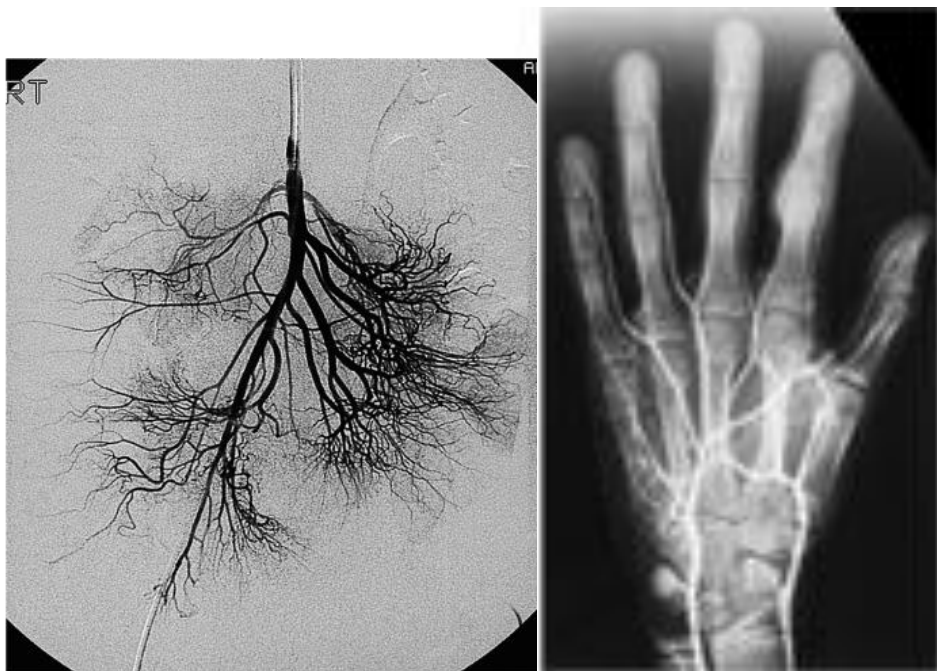Astfel, este justificată expresia latină “**mortui vivos dociunt**” (“morții învață pe cei vii”).



METODE DE STUDIERE:

➤ *metoda macerării* –

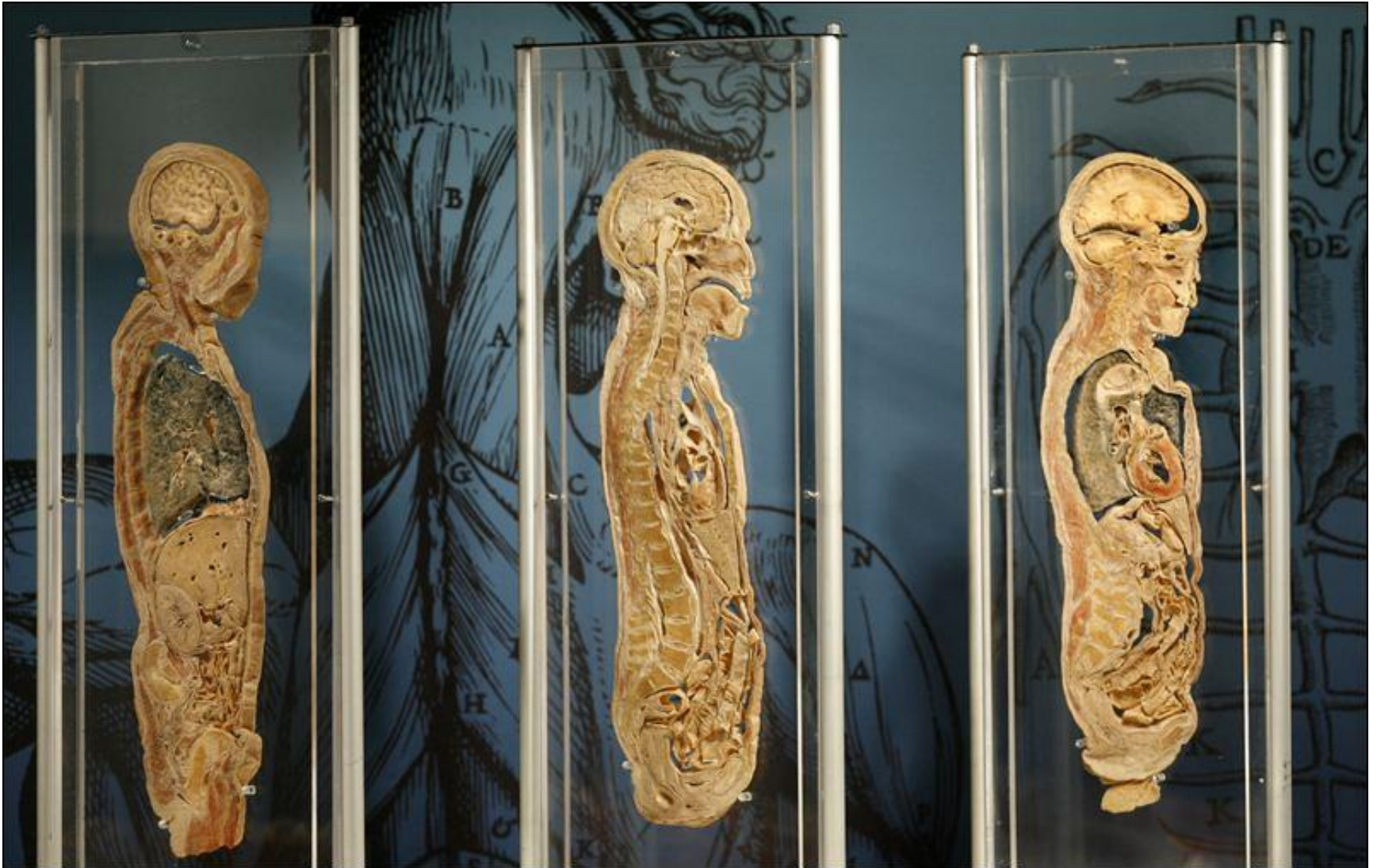în special pentru obținerea mostrelor de oase;



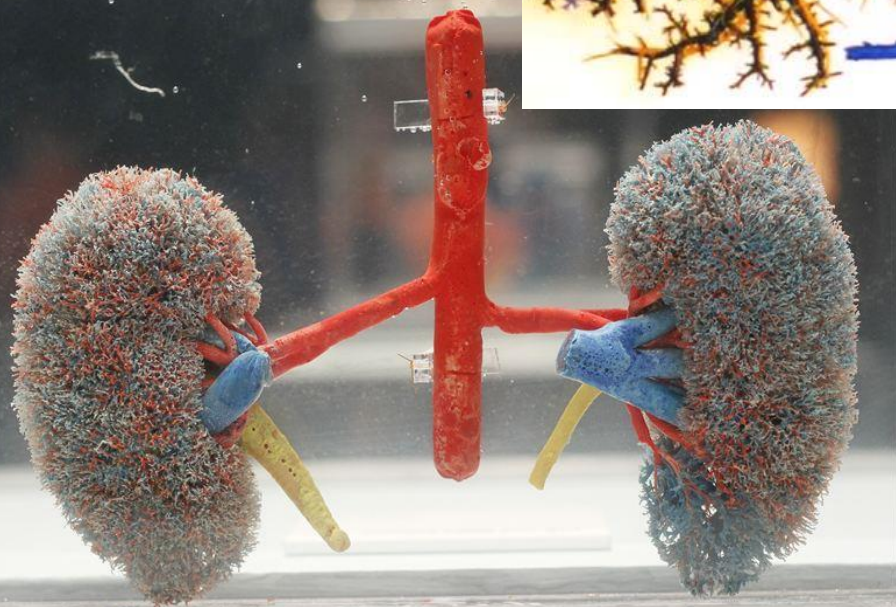
➤ *metoda injectării*

vaselor sangvine și limfatice, organelor, canalelor excretoare etc., cu diferiți coloranți;

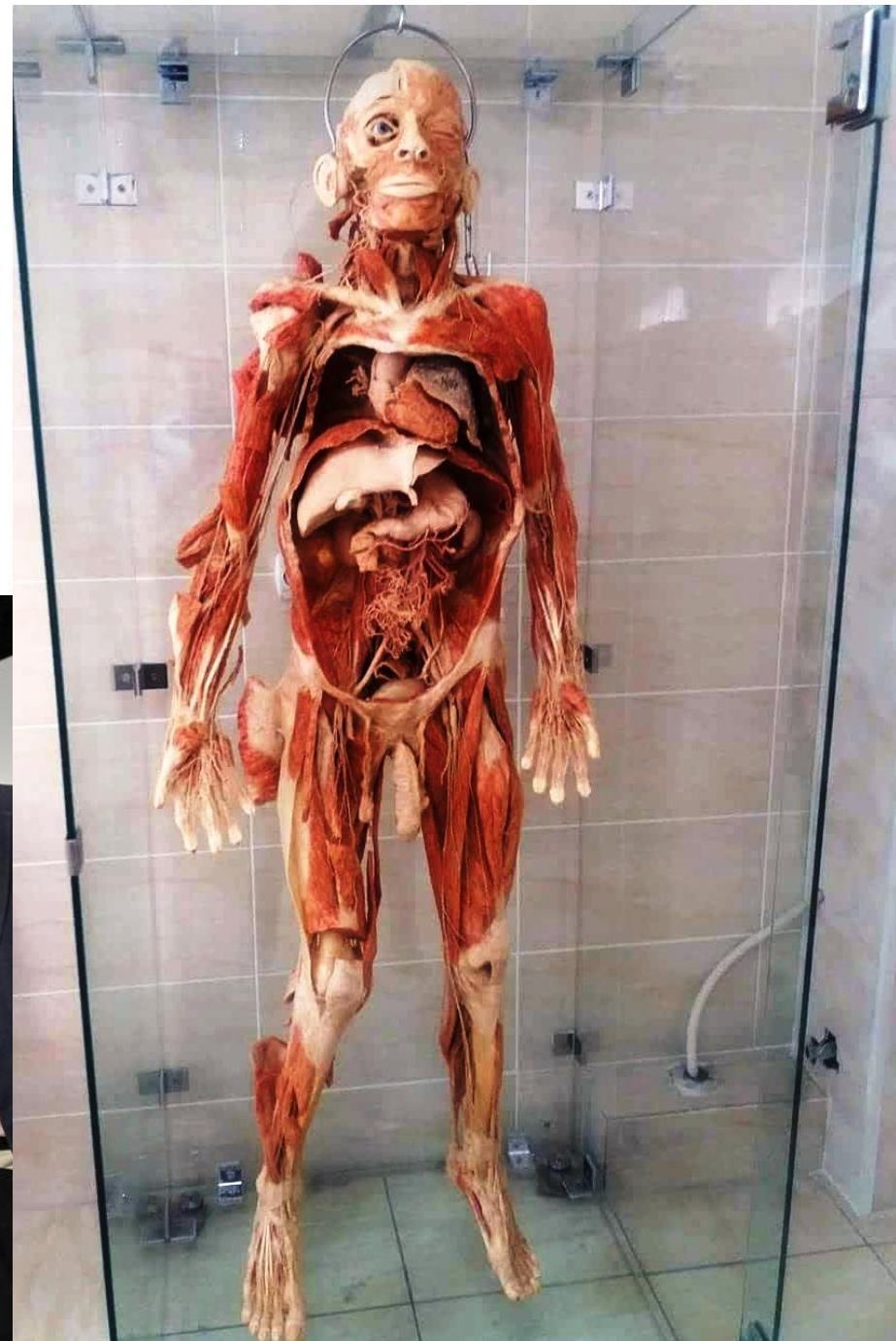
➤ **metoda examinării tridimensionale** a secțiunilor în serie la nivelul diferitor regiuni/segmente ale corpului după **N.I. Pirogov**, obținute prin congelarea cadavrului;



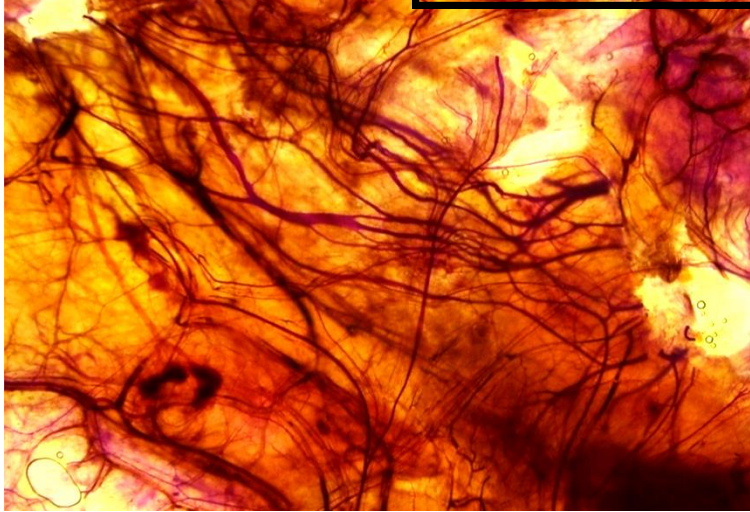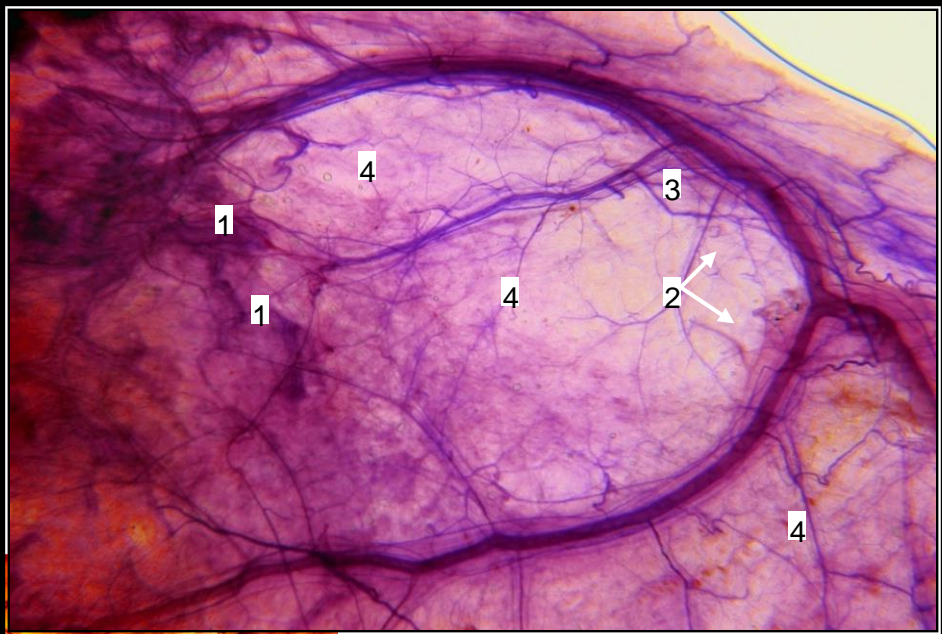
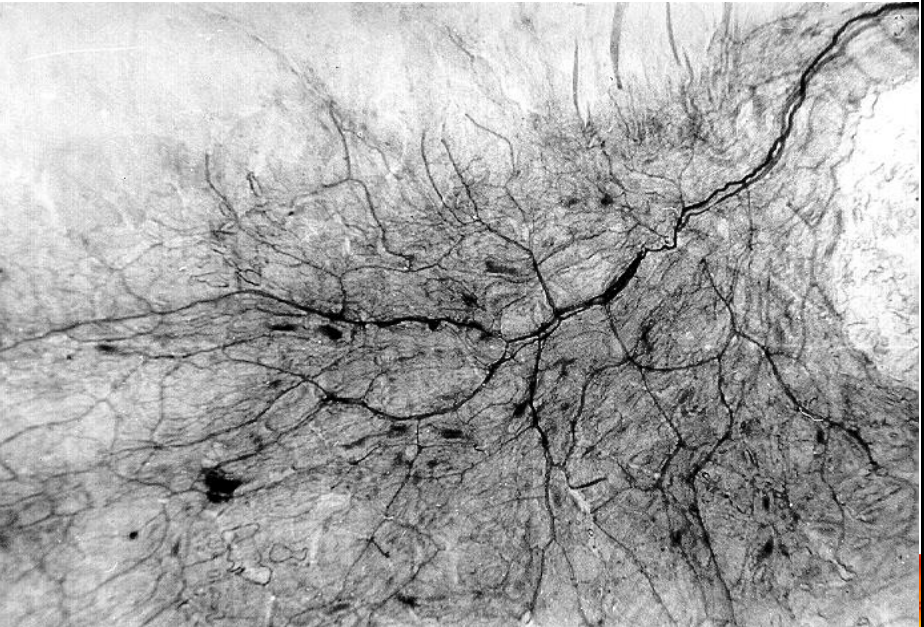
➤ *metoda corosivă;*



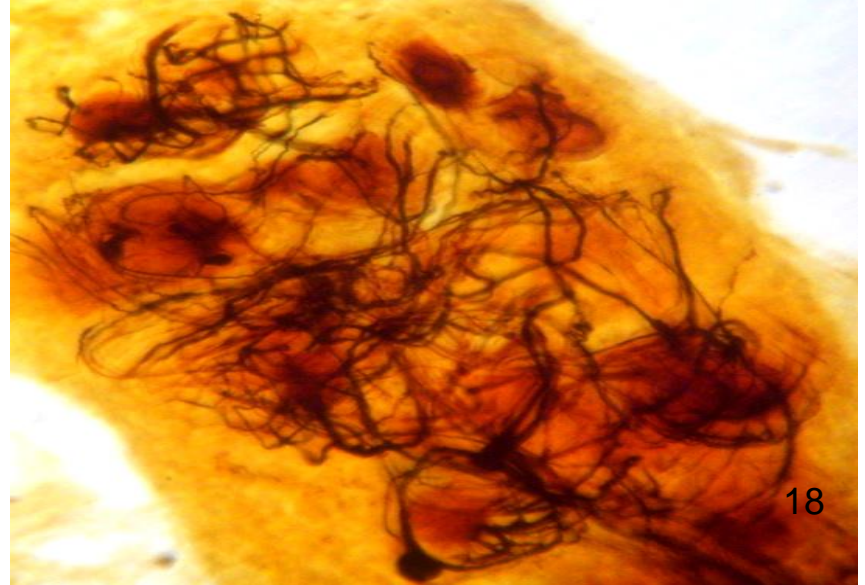
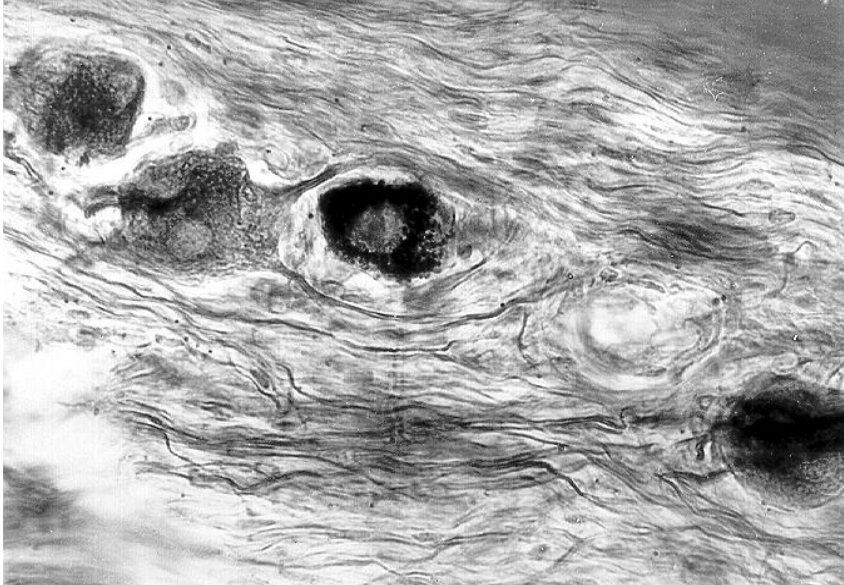
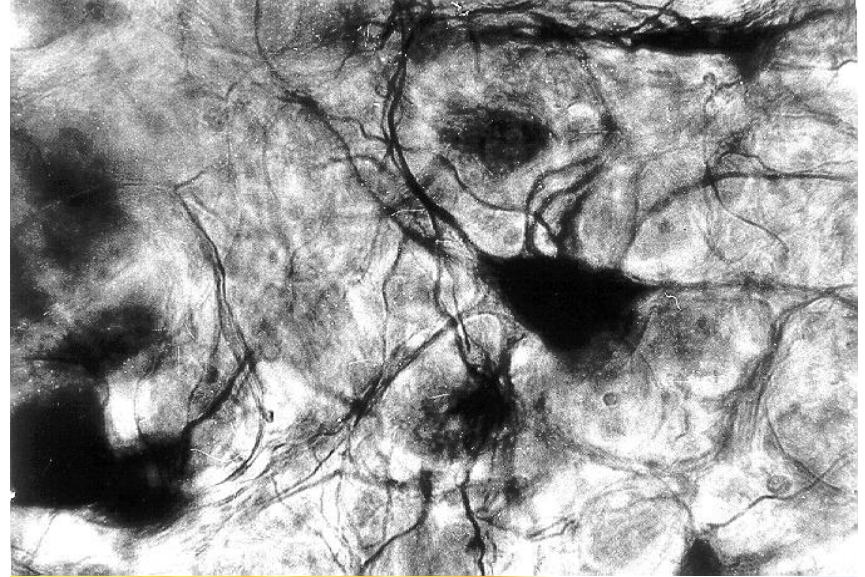
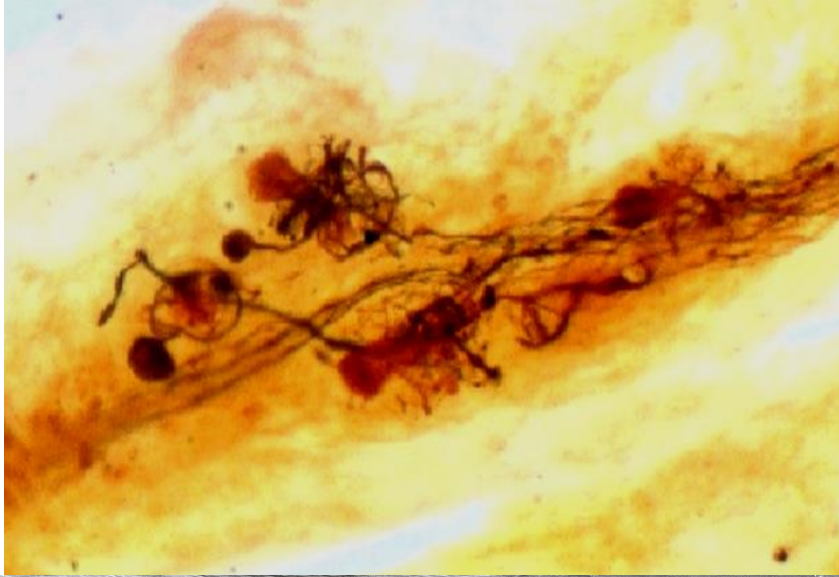
➤ **metoda de plastinare** a organelor și cadavrelor – injectarea cu substanțe vâscoase (*silicon, rășină epoxidică etc.*);



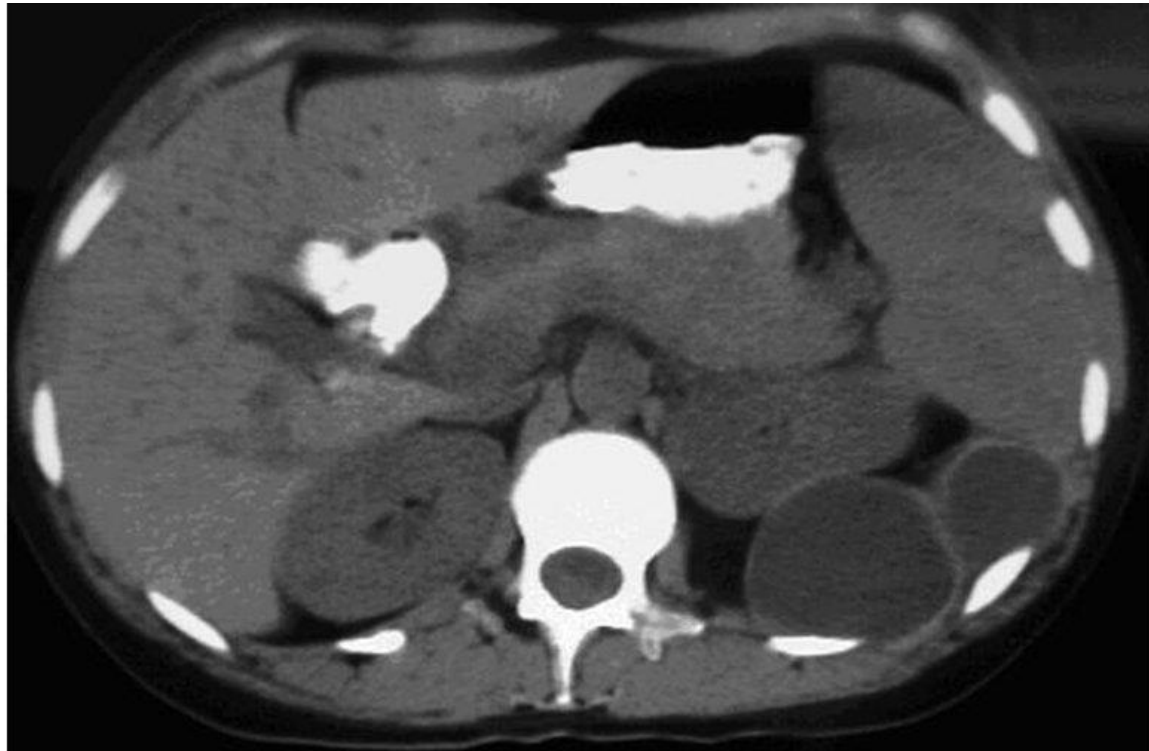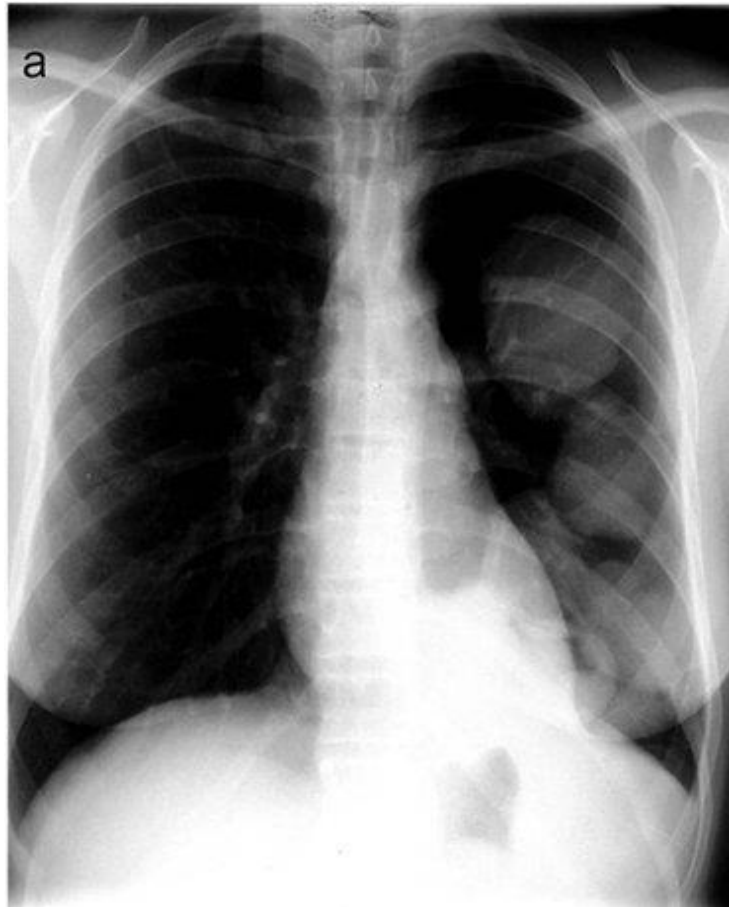
metoda macromicroscopică – disecția minuțioasă a obiectului de studiu (vase, nervi etc.) sau colorarea pieselor totale cu albastru de metilen, reactivul Schiff etc.;

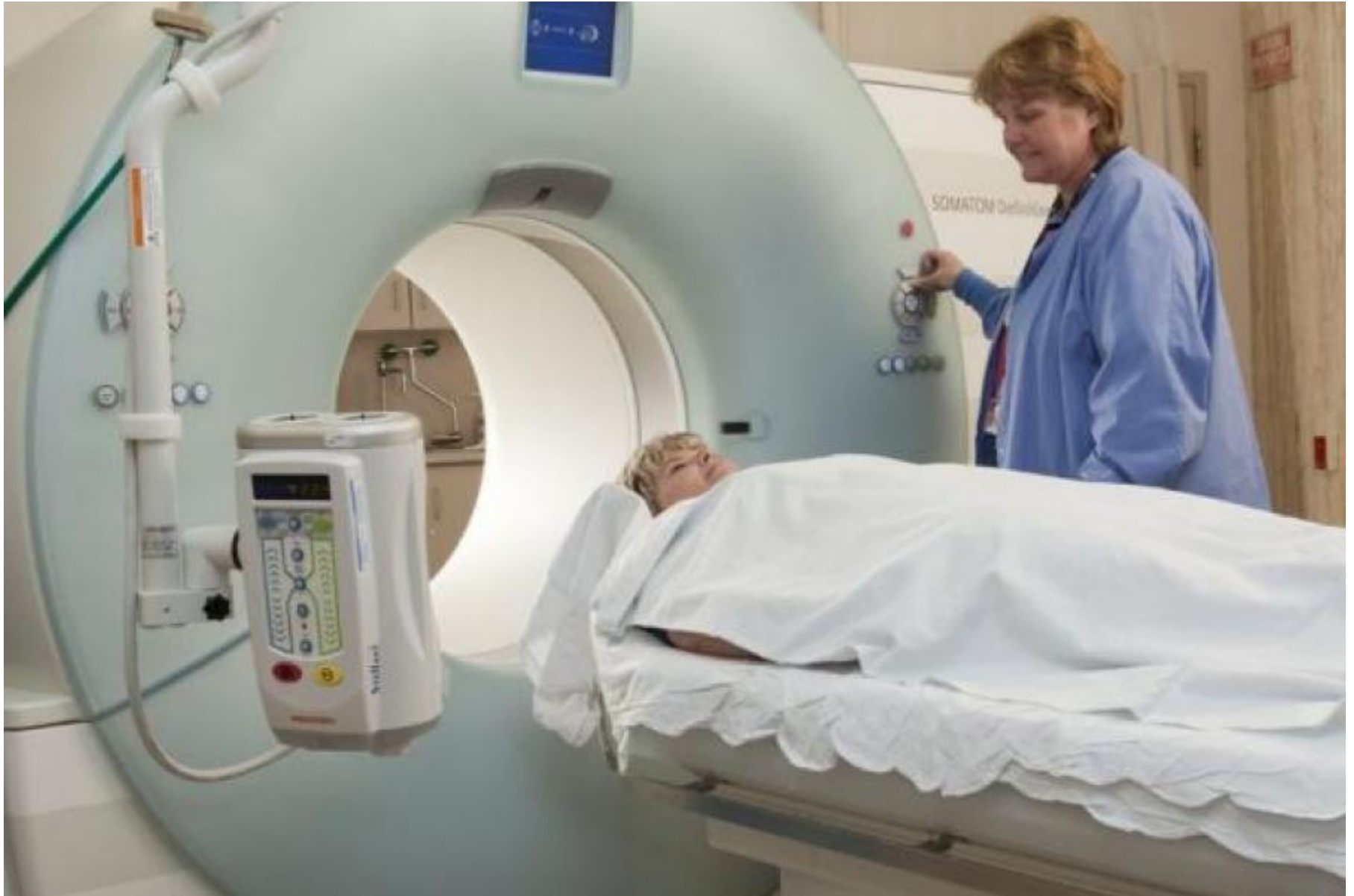

➤ **metoda impregnării** cu diferite substanțe colorante (de ex. *nitrat de argint, metilen blau, fuxină, eozină etc.*) – pentru evidențierea vaselor sangvine și nervilor;

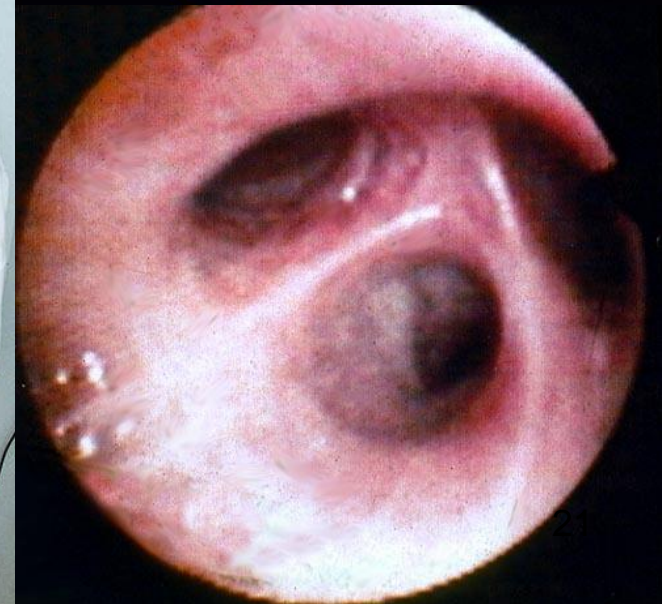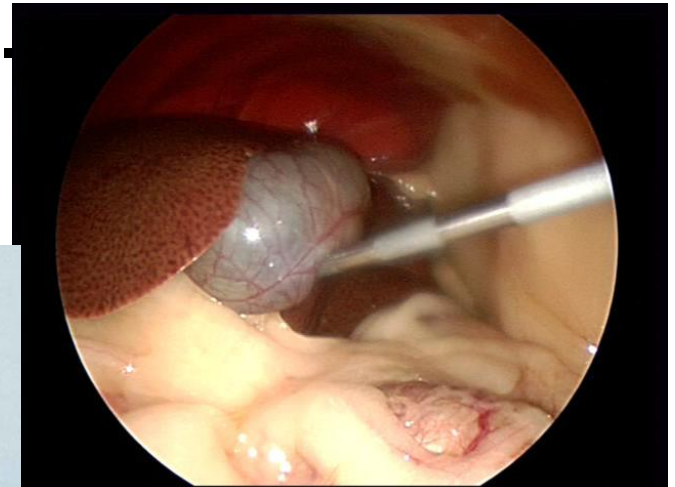
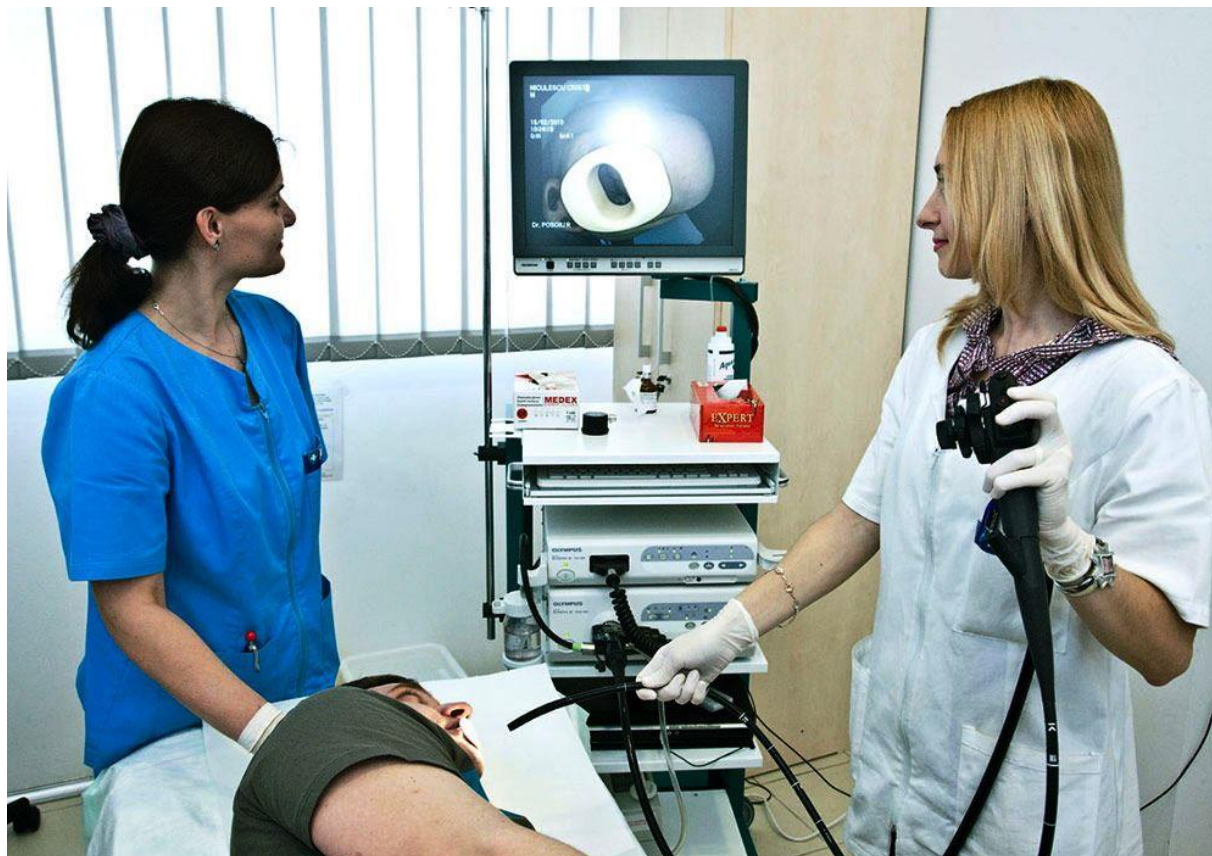


- **metode experimentale** pe animale de laborator;
- **studiul imagistic** (diverse tehnici radiologice, inclusiv imageria prin rezonanță magnetică, tomografia computerizată etc.).

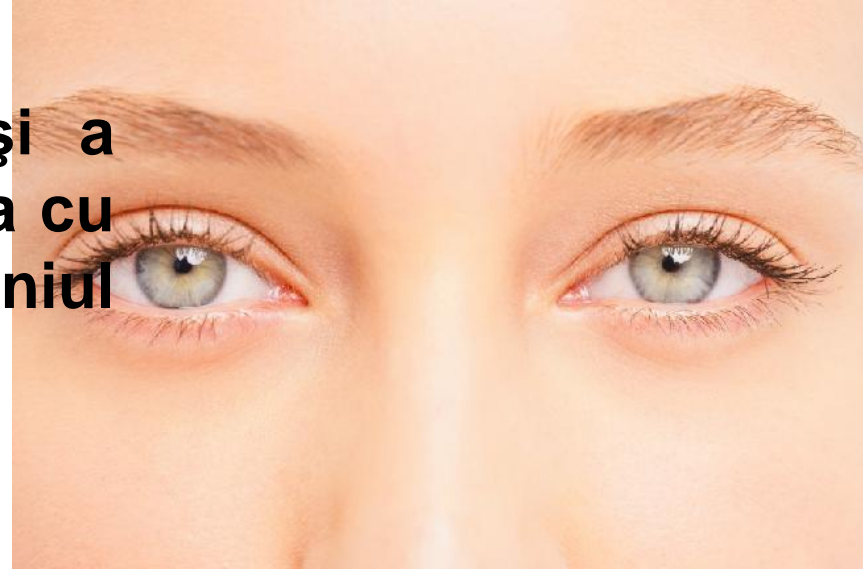



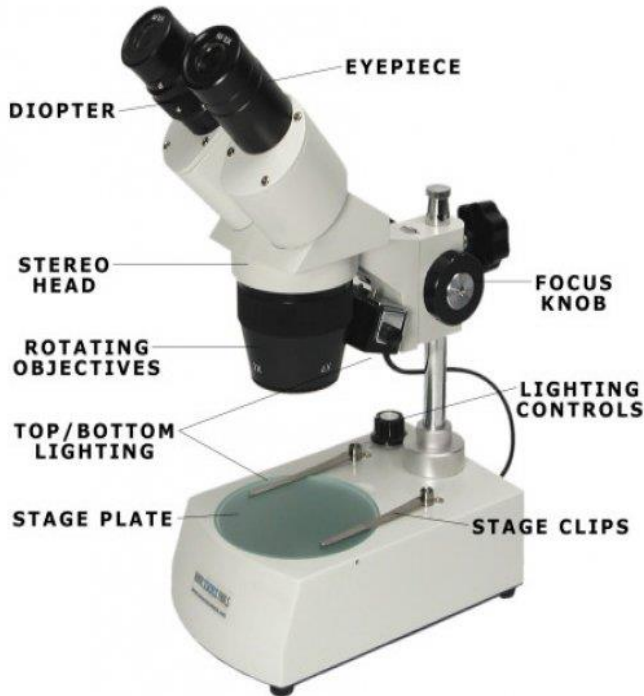
➤ **metoda endoscopică** – explorarea pe viu a diferitor organe cu ajutorul **sistemelor optice speciale**: a laringelui (**laringoscopia**), a bronhiilor (**bronhoscopia**), a stomacului (**gastroscoopia**), a vezicii urinare (**cistoscoopia**), a organelor cavității peritoneale (**laparoscopia**) etc.



Studierea corpului uman și a părților componente ale acestuia cu ochiul liber constituie domeniul ***anatomiei macroscopice***.



Anatomia microscopică studiază formațiunile cu ajutorul microscopului. Știința care se ocupă cu studierea structurii țesuturilor din componența organelor se numește ***histologie***.



Forma și structura celulelor constituie obiectul de studiu al ***citologiei***.

Anatomia are conexiuni strânse cu alte discipline biologice:

➤ **embriologia** –

Studiază dezvoltarea embrionară a organismelor,

➤ **anatomia comparată** –

structura organismului la diferite animale;

➤ **antropologia** –

știința despre proveniența omului, evoluția și variabilitatea lui în cadrul speciei umane;

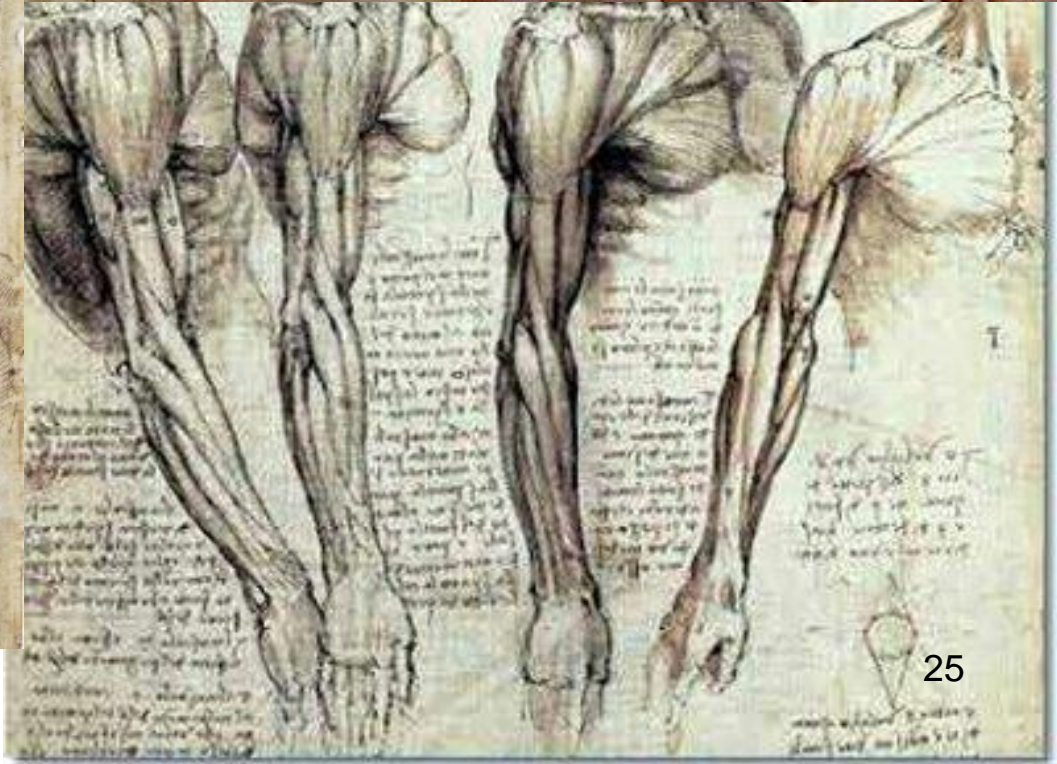
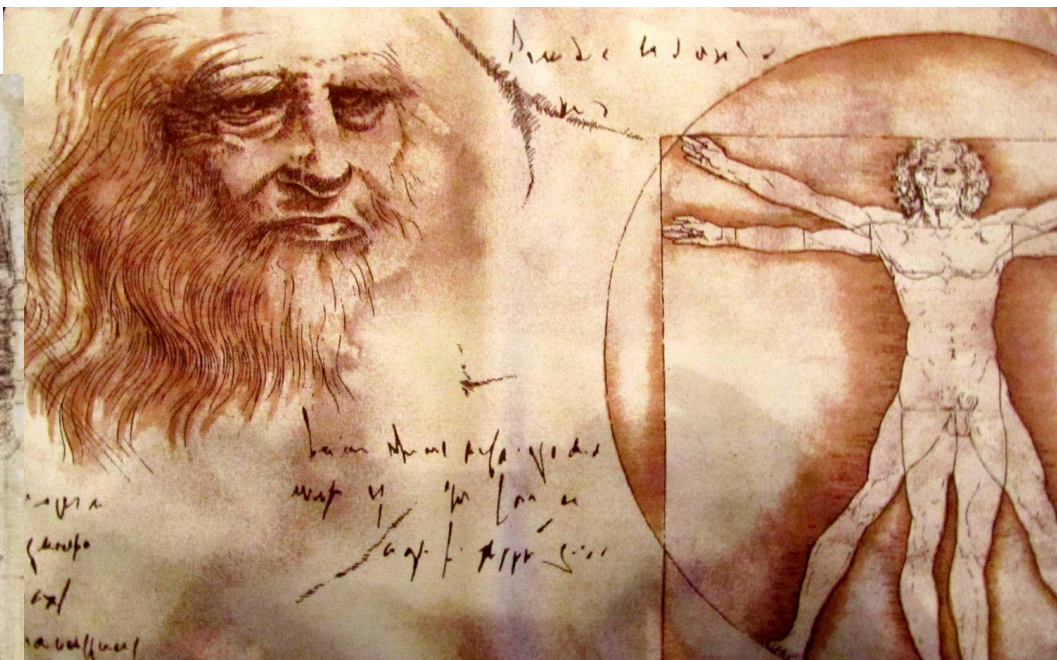
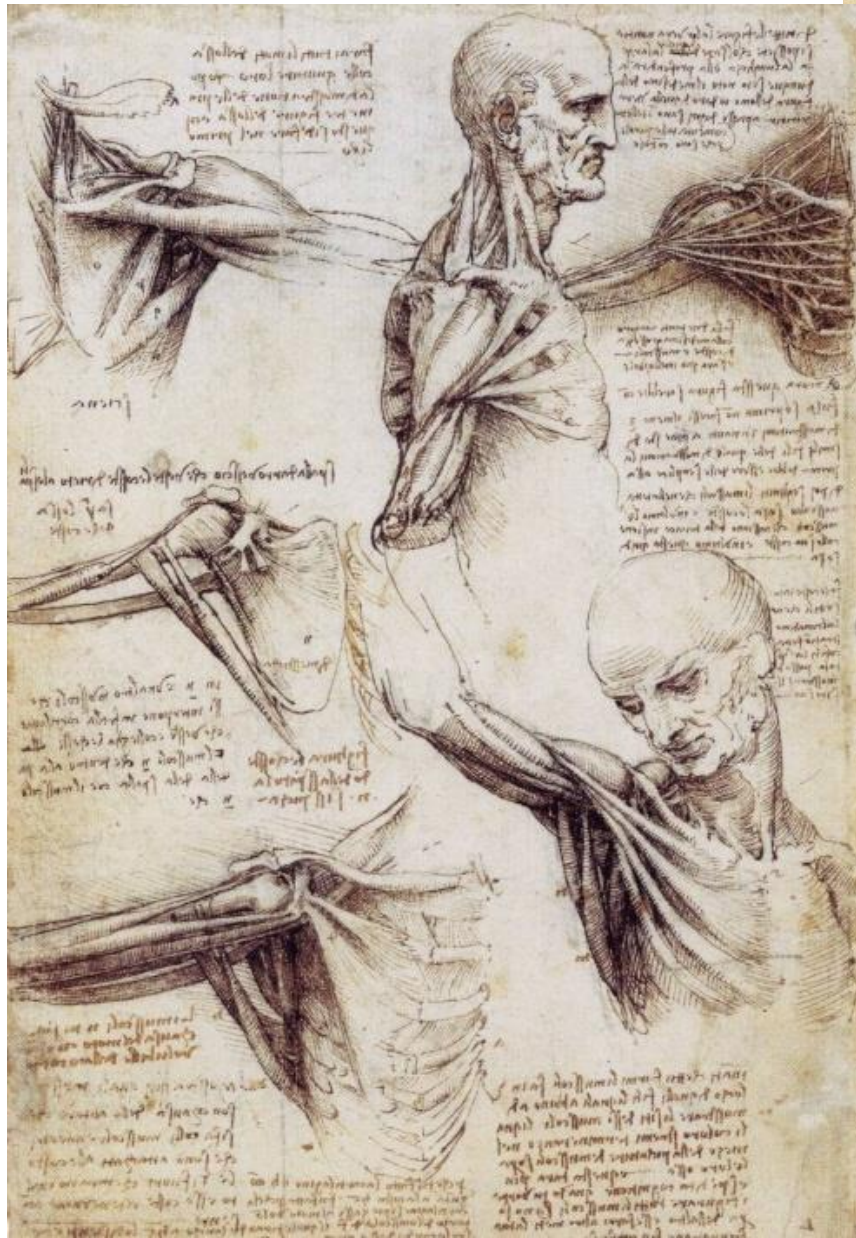
➤ **fiziologia** –

studiază procesele/funcțiile ce au loc în organismul viu și părțile lui componente.

Sunt importante relațiile dintre **anatomie** și **arta plastică**.

Cu cca 300 de ani în urmă a apărut o ramură distinctă a anatomiei, foarte importantă pentru plasticieni – **anatomia plastică**.

Mulți pictori remarcabili (*Leonardo da Vinci, Tiziano, Michelangelo, Repin, Serov etc.*) au fost preocupați de studierea anatomiei, au efectuat autopsii și au lăsat urmașilor imagini anatomice unice.



Norma reprezintă un diapazon de devieri, în anumite limite, de la indicii statistici, neînsoțite de dereglări funcționale (*media aritmetică a unei game de varietăți – forma cea mai frecventă din punct de vedere statistic*).

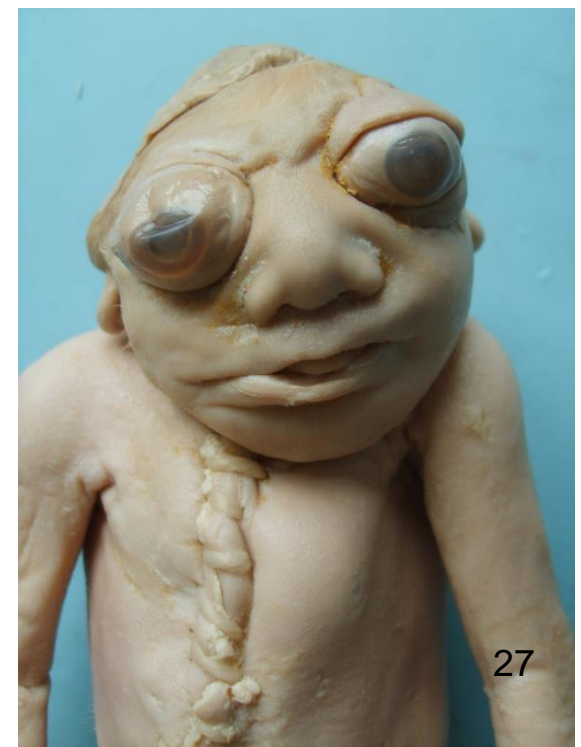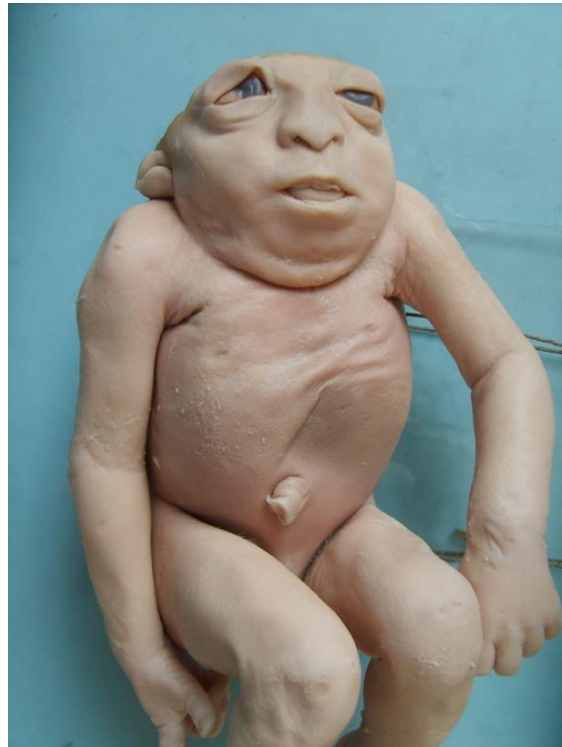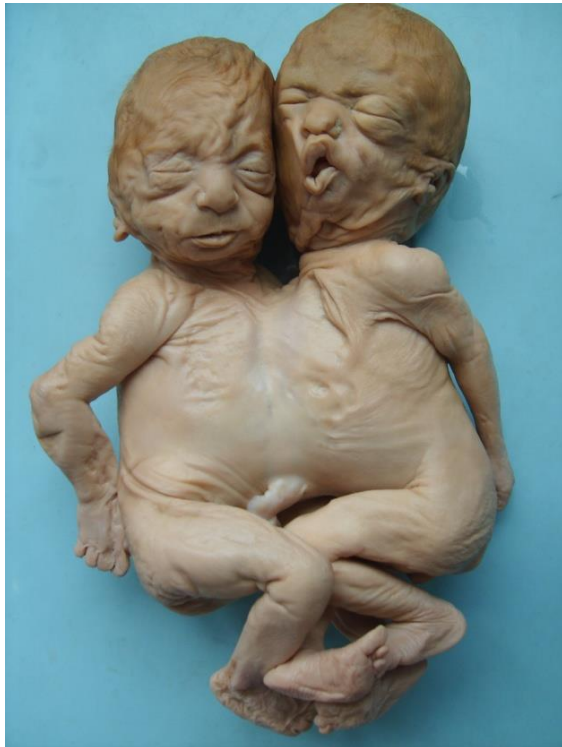“Norma pentru fiecare om este un fenomen obiectiv, individual, real, în dinamică... Sistemul normal – este acel care permanent funcționează normal” (V. Petlenko).

Variantă (*varitas*) – modul particular de prezentare a unei formațiuni anatomice, apărută ca rezultat al abaterilor în dezvoltare, care nu depășește limitele normei.

Variabilitatea anatomică individuală determină structura cea mai rațională și avantajoasă a organismului/organelor, adecvată condițiilor concrete ale mediului.

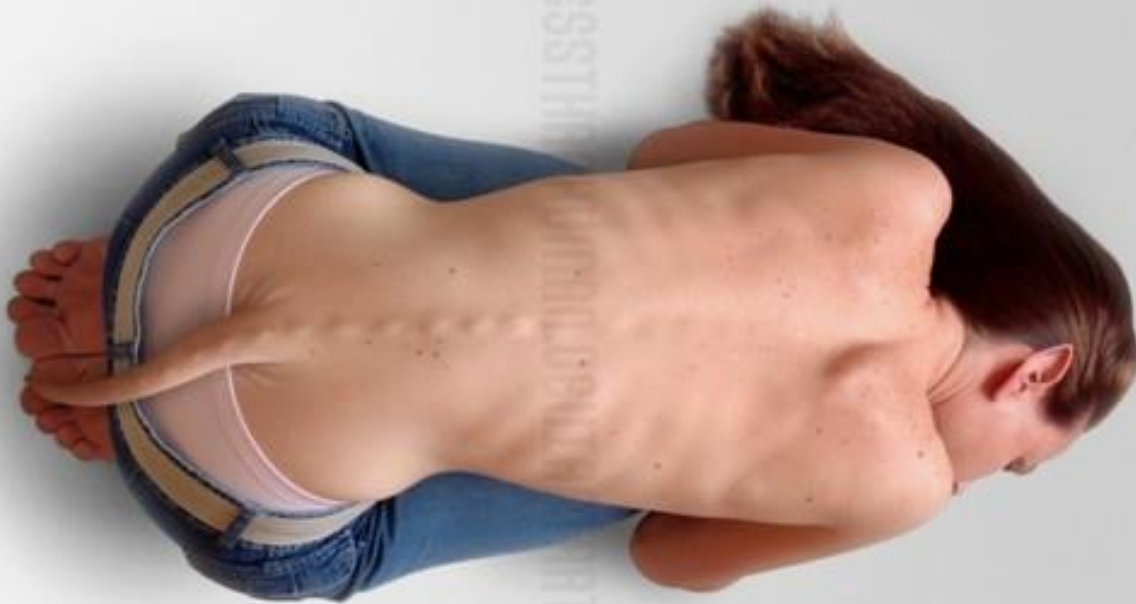Anomalia (*anomalos*) – abatere de la structura și/sau funcțiile specifice pentru specia biologică respectivă, rezultată din perturbarea embriogenezei/morfogenezei acelei/altei formațiuni anatomice, care provoacă dereglări funcționale ale acestora.

Monstruozițiile (*monstruositas*) – sunt vicii congenitale pronunțate, însoțite de dereglări funcționale considerabile, incompatibile cu viața (*acrania, acardia etc.*).



Noțiunile de **anomalie** și **atavism** deseori sunt tratate ca sinonime.

Ultima poate fi atribuită doar acelor formațiuni anatomice, care au fost **caracteristice strămoșilor îndepărtați** ai omului - *vertebrele coccigiene suplimentare, pilozitatea (hipertricoza) totală a corpului, sindactilia etc.*



VÂRSTA ȘI PERIOADELE EI

Vârsta calendaristică este măsurată **astronomic** (*ani, luni, zile*).

Vârsta biologică, stabilită în baza **criteriilor biologice**, constituie rezultanta vârstelor biologice ale diferitor componente ale organismului (*țesuturi, organe, sisteme, umori*).

Vârsta morfologică – determinată de modificările de vârstă ale structurii țesuturilor și organelor.

Vârsta fiziologică sau **funcțională** – de modificările de vârstă ale activității unor organe.

Conform trăsăturilor morfofuncționale și reacțiile generale a organismului, specifice fiecărui individ sunt stabilite **trei TIPURI CONSTITUȚIONALE** (*constituțio – structură, organizare*):

➤ **tipul normostenic** – **proporționalitate dimensională**, suplețe, reacții de răspuns adecvate și funcțiile neurovegetative echilibrate;

➤ **tipul astenic** – **longilin**, subiecții sunt slabi, înalți, cu membre lungi și subțiri, cap alungit, nas mare și îngust, profil ascuțit, umeri înguști, torace lung, îngust, turtit și unghi infrasternal ascuțit, bazin îngust, musculatura slab dezvoltată;

➤ **tipul hiperstenic** – **indivizi de statură mijlocie sau mai mică**, cu perimetrul toracic mare, membre scurte, cap mare de formă rotunjită, gât scurt și gros, umeri largi și drepți, torace larg, scurt, bombat, unghi infrasternal obtuz, abdomen și bazin voluminos.



1



2



3


➤ Conform proporțiilor corpului V.N. Șevkunenکو și A.M. Gheselevici evidențiază tipurile constituționale – **dolicomorf**, **mezomorf** și **brahimorf**.

➤ În dependență de particularitățile depunerilor de țesut adipos - tipurile: **hipotrofic**, **mezotrofic** și **hipertrofic**, iar

➤ în raport cu forța musculară – **hipodinamic**, **mezodinamic** și **hiperdinamic**.

➤ Ca sisteme care determină tipurile constituționale A.A. Bogomoleț menționează cel **endocrin**, **vegetativ** și **reticuloendotelial**.

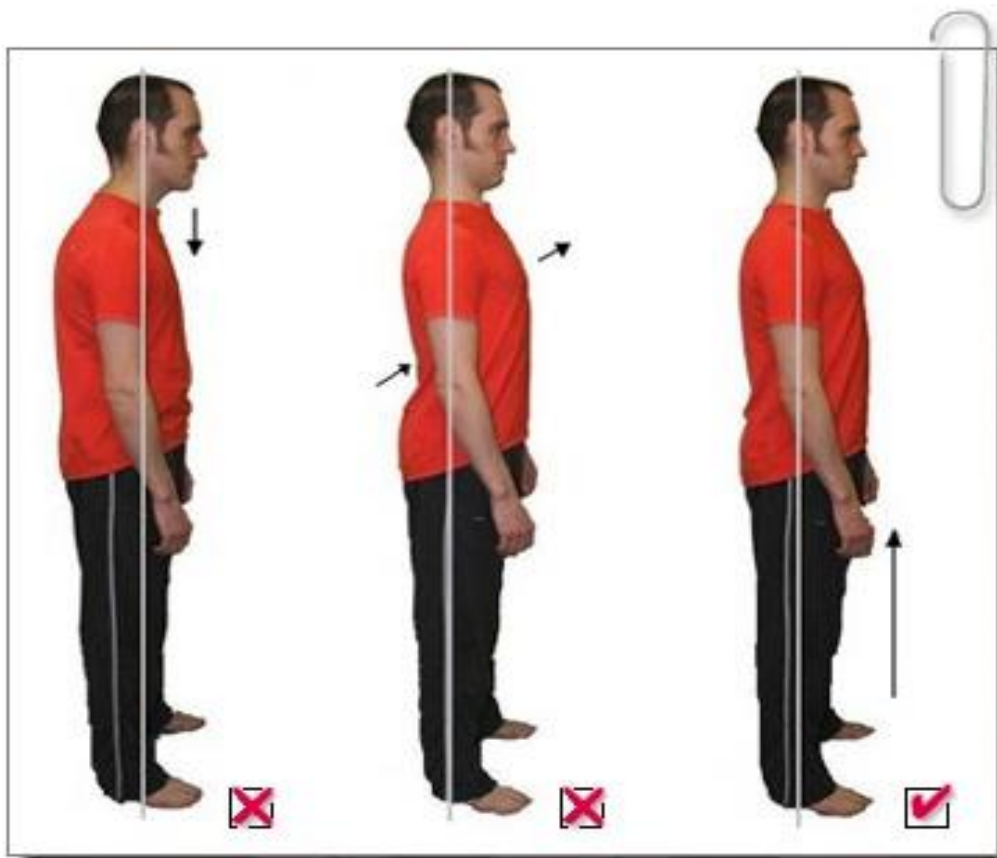
➤ Analizând rolul și particularitățile morfofuncționale ale sistemului conjunctiv A.A. Bogomoleț descrie patru tipuri: **astenic** (predomină țesutul conjunctiv slab dezvoltat); **fibros** (este specific un țesut conjunctiv fibros dens); **păstos** (cu predominarea țesutului conjunctiv lax); **lipomatos** (cu o dezvoltare abundentă a țesutului adipos).



Habitusul –

aspectul exterior al unui individ după care poate fi apreciată starea sănătății lui fizice și sufletești, la fel și predispunerea la anumite maladii.

Ținuta prezintă poziția firească în care fiecare persoană este obișnuită să-și țină corpul în stare de repaus stând, șezând sau în timpul mersului, fără o încordare esențială a unor grupuri separate de mușchi.



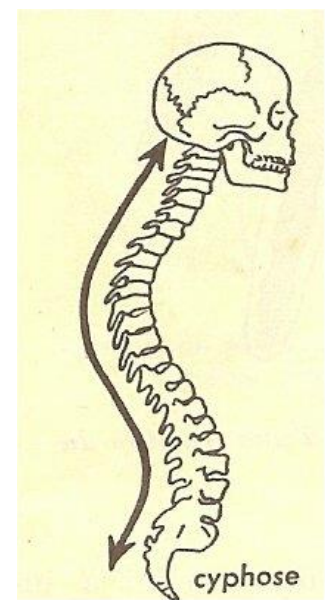
Ținuta este determinată de:

- localizarea centrului de greutate;
- structura scheletului;
- manifestarea curburilor;
- forma toracelui;
- unghiul de înclinare a bazinului;
- orientarea axelor membrelor inferioare;
- tonusul muscular.

Tipurile de ținută:

➤ **cifotică**, în care sunt mărite curburile cervicală și lombară, fapt care provoacă gârbovirea întregului spate;

➤ **redresată** – toate curburile coloanei vertebrale sunt slab pronunțate;

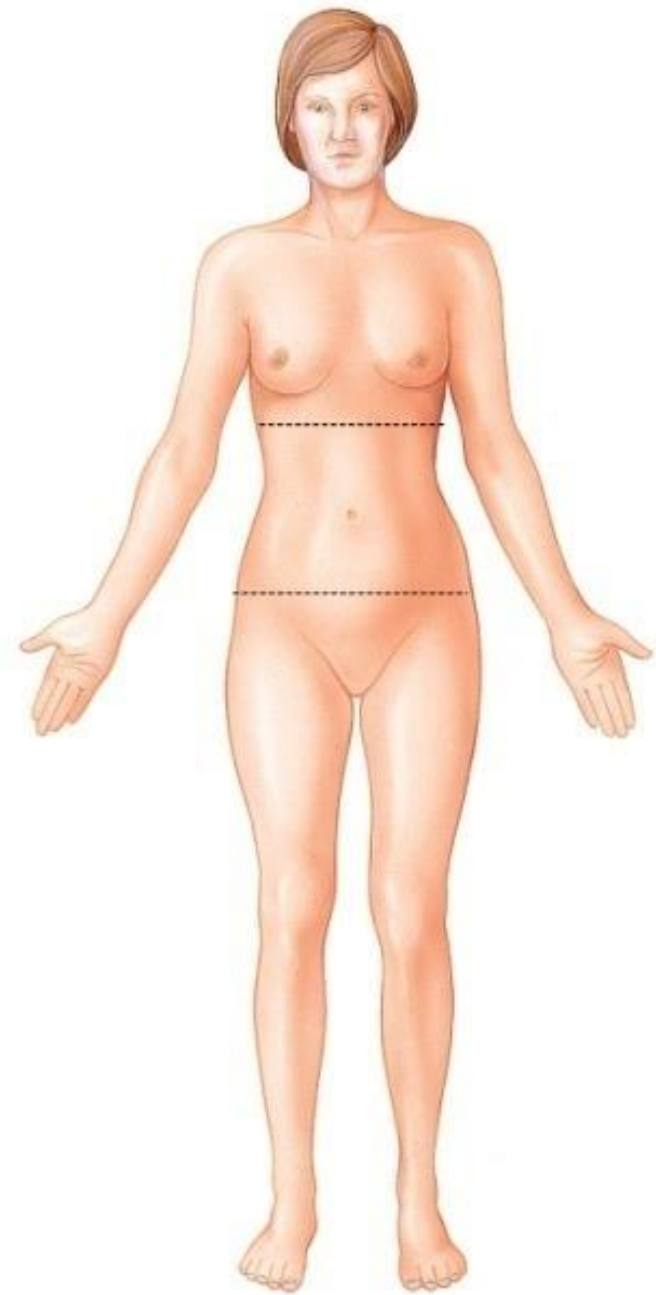


➤ **gârbovită** – este bine pronunțată lordoza cervicală, cea lombară este redusă, capul și umerii sunt aplecați și puțin deplasați anterior. Ținută tipică pentru perioada de senilitate;

➤ **lordozică** – este bine dezvoltată lordoza lombară, abdomenul este ieșit anterior, mușchii abdomenului sunt slab dezvoltați. Ținută care frecvent se întâlnește la elevii claselor începătoare.



Corpul uman este studiat în poziție verticală, cu membrele superioare lângă trunchi și cu fața palmară a mâinilor orientată anterior (*poziția de supinație*) – aceasta este *poziția anatomică*.



(a) Anterior view

Corpul omului, construit pe **principiul simetriei bilaterale**, este un corp tridimensional, cu trei axe și trei planuri, care stabilesc poziția spațială a organelor sau a diferitor părți componente.

Axele sale sunt reciproc perpendiculare.

Axa longitudinală sau **craniocaudală**, este verticală, trece superior prin *vertex*, inferior prin *coccis* și cade în centrul **poligonului de susținere a corpului** (*suprafața plantară a tălpilor și spațiul dintre ele*).

Axa sagitală sau **anteroposterioară (ventrodorsală)** este cea a grosimii corpului.

Axa transversală sau **frontală** corespunde lățimii corpului.

Este orizontală și are un pol stâng și altul drept.

Planul sagital sau ***mediosagital***, trece prin axa longitudinală și sagitală, divizând corpul în două jumătăți simetrice.

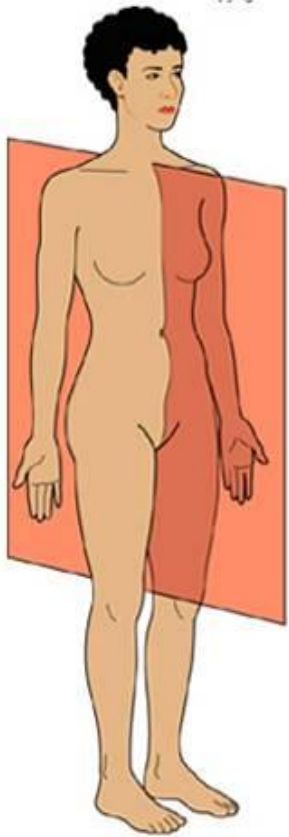
Formațiunile corpului mai apropiate de acest plan, sunt situate **medial**, iar cele depărtate - **lateral**.

Toate celelalte planuri sagitale paralele planului mediosagital se numesc ***planuri parasagitale***.

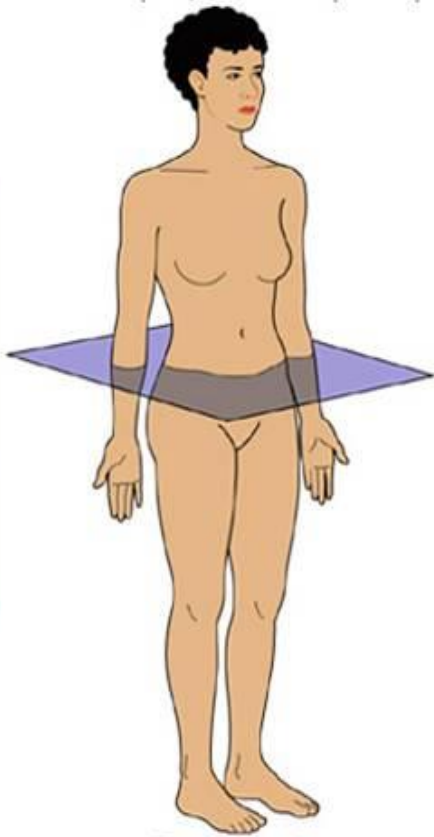
Planul frontal trece paralel frunții și împarte corpul în două părți: **anterioară/ventrală** și **posteroară/dorsală**.

Planul transversal sau ***orizontal***, trece prin axa sagitală și transversală și este perpendicular pe planurile sagital și frontal.

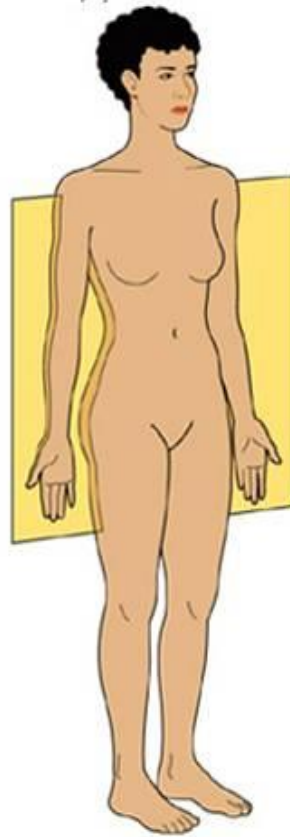
El împarte corpul în **segmente superioare** sau craniene și **inferioare** sau caudale. De aceea acest plan mai este numit ***planul metameriei corpului***.



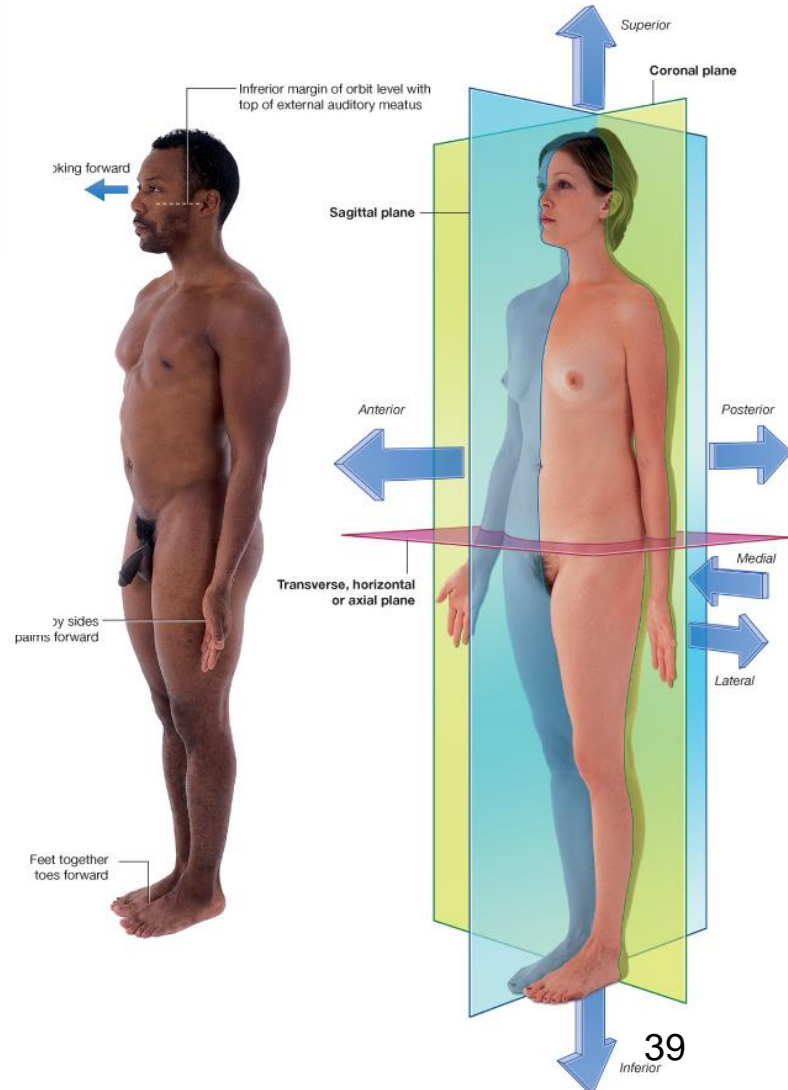
**Sagittal plane
(median plane)**



**Transverse plane
(horizontal plane)**



**Coronal plane
(frontal plane)**



În descrierea gradului de profunzime a formațiunilor corpului se folosesc termenii **superficial** și **profund**; când vorbim despre organe aflate în interiorul unei cavități sau a unei părți a corpului sunt utilizați termenii **intern**, aflat înăuntru și **extern** – aflat în afară.

Pentru descrierea membrelor corpului se folosesc termenii **proximal**, pentru formațiunile mai apropiate de trunchi, de rădăcina membrului și **distal** – pentru cele mai depărtate.

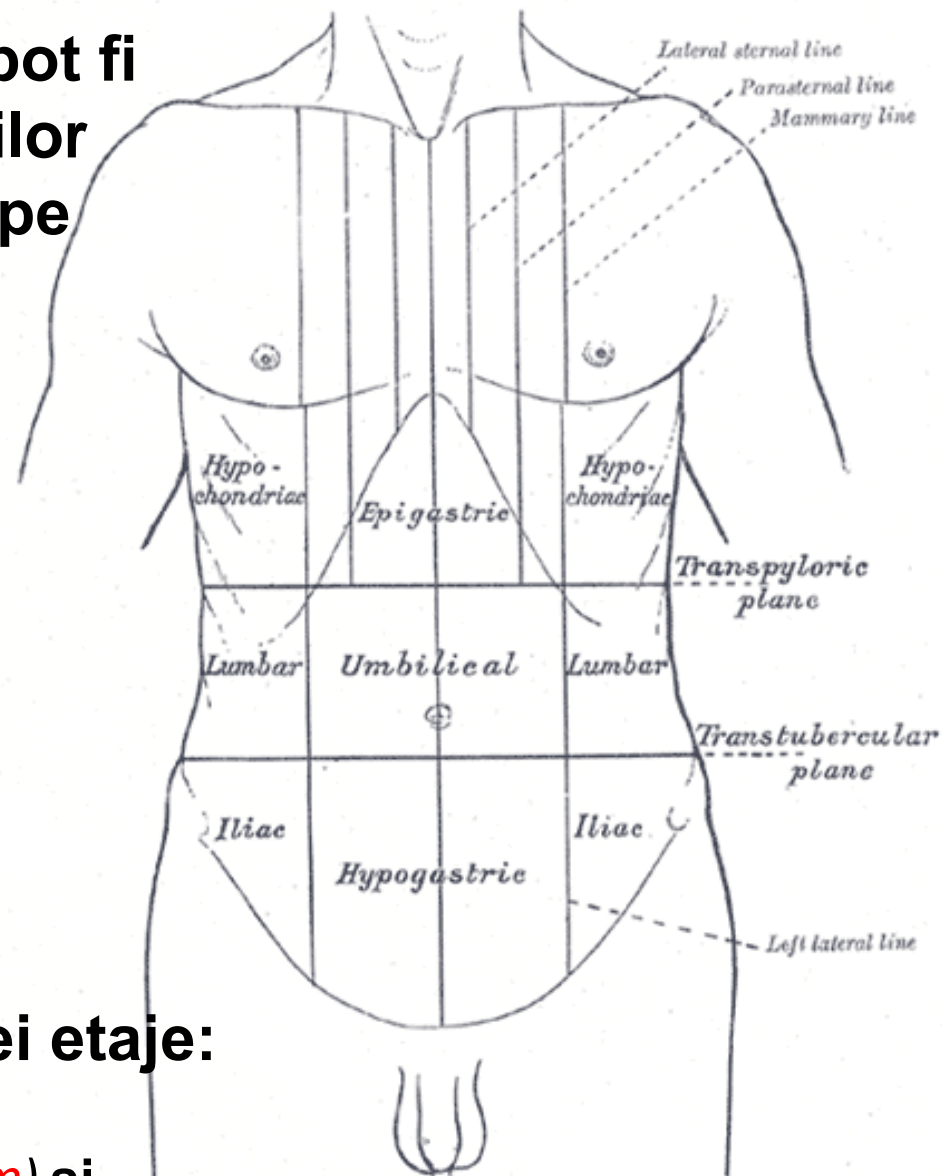
Soma, sau **partea somatică a corpului**, cuprinde totalitatea formațiunilor corpului, cu excepția viscerelor, care reprezintă organele interne.

Proiecția și limitele organelor interne pe suprafața corpului pot fi determinate prin utilizarea liniilor verticale și orizontale, trasate pe pereții toracelui:

- *linia mediană anterioară,*
- *linia sternală,*
- *linia parasternală,*
- *linia medioclaviculară (mamelară),*
- *axilară anterioară,*
- *axilară medie,*
- *axilară posterioară,*
- *linia scapulară,*
- *paravertebrală,*
- *linia mediană posterioară.*

Abdomenul este divizat în trei etaje:

- superior – *epigastru* (*epigastrium*);
- mediu – *mezogastru* (*mesogastrium*) și
- inferior – *hipogastru* (*hypogastrium*).



Nomenclatura Anatomică Internațională indică și descrie componente structurale ale corpului uman.

- **Basel Nomina Anatomica** (BNA) acceptată în 1895.
- În 1936 apare la Jena, **Jenär Nomina Anatomica** (JNA).
- **Școala franceză de anatomie** avea terminologia sa – în limba franceză, bogată în nume proprii.
- 1955 Paris – e adoptată NA internațională unificată – **Parisiensia Nomina Anatomica**, PNA.
- **Leningrad/Sankt-Petersburg (1970)** – din NA se exclud termenii ce țin de embriologie și histologie.
- La Congresul X Internațional, **Tokyo (1975)** - modificări ale NA internaționale.
- **Schimbări esențiale în Nomenclatura Anatomică Internațională** au fost incluse la ședința **Comitetului Federal de Terminologie Anatomică (FCAT)** (*Stuttgart-New York, 1998*).

ISTORICUL ANATOMIEI

În istoria anatomiei se pot evidenția **două perioade**. Prima începe **în antichitate** cu 2500-3000 ani î.e.n., iar a doua – **epoca Renașterii** – e considerată ca perioadă a anatomiei moderne.




În antichitate, mileniile 4-2 î.e.n., centrul științei și culturii era în **Egiptul antic, Babilonul antic, Palestina antică.**

Începând cu secolul VIII î.e.n., în cărțile sfinte din **India Antică** este descrisă disecția cadavrelor.



GRECIA ANTICĂ

Hipocrates (460-377 î.e.n.), părintele medicinei, ilustru medic al antichității, în lucrările sale descrie unele oase ale craniului, structura inimii, ochiului, tipurile constituționale, unele învelișuri ale encefalului etc.



Jurământul lui Hipocrate

Jur pe Apolo medicul, pe Asclepios, Higia și Panaceea și iau ca martori pe toți zeii, să respect după puterea și priceperea mea următorul legământ:

Să prețuiesc ca și pe părinții mei pe cel care m-a învățat această artă, să trăiesc în comun cu el și dacă este necesar să împart și bunurile mele cu el, să-i consider copiii ca pe propriii mei frați, să-i învăț această artă dacă ei astfel doresc, fără plată sau vreo promisiune scrisă, să împărtășesc fiilor mei și fiilor învățătorului meu, care m-a învățat pe mine, și discipolilor care s-au legat ei înșiși și au fost de acord cu regulile profesiei și numai acestora, preceptele și învățăturile. Voi prescrie tratamentul pentru binele bolnavilor mei după capacitatea și priceperea mea și niciodată nu voi vătăma pe nimeni. Ca să fiu pe placul cuiva nu voi prescrie un medicament ucigător și nu voi da un sfat care poate să-i cauzeze moartea. Nici nu voi da vreunei femei un pesar pentru a provoca avortul. Îmi voi păstra puritatea vieții mele și artei mele. Nu voi tăia ca să scot piatră chiar și la bolnavii la care boala se manifestă. Voi lăsa această operație să fie făcută de cei ce practică acesta. În fiecare casă unde ajung voi intra numai pentru binele bolnavilor mei, ținându-mă departe de orice rău făcut cu intenție și de orice ademenire și mai cu seamă departe de plăcerile dragostei cu femei sau bărbați, fie ei liberi sau sclavi. Tot ce pot să aflu în timpul exercitării profesiei mele sau în afara profesiei mele sau în relațiile zilnice cu oamenii ceea ce nu ar trebui răspândit, voi păstra ca taină și nu o voi destăinui niciodată. Dacă voi păstra acest jurământ cu credință să mă pot bucura de viață și să-mi pot practica arta, respectat de toți oamenii și de-a pururi, iar dacă îl voi nesocoti sau îl voi încălca, soarta să-mi aducă doar nenorociri.

Aristotel (384-322 î.e.n.), fondator al anatomiei comparate și al embriologiei, în tratatul său “*Istoria animalelor*”, face încercarea de a studia embrionul. El a introdus termenul „*aortă*”, a apreciat destul de corect importanța cordului ca organ vital, a descris nervii cranieni, vasele placentei etc.

Herophilos (335-280 î.e.n.) “*Anatomica*” a pus fundamentul unei științe noi – **Anatomia** – la baza denumirii căreia a fost pusă metoda de investigație – *anatemno* (*a diseca*).



Claudiu Galenus (129-201 e.n.), ilustru cercetător, biolog, medic, anatomist și fiziolog din perioada **Imperiului Roman (Roma Antică)** a sistematizat toate realizările în anatomie obținute în antichitate care au fost prezentate în **16 tratate** “*Despre anatomie*”.



CLAUDE GALIEN.



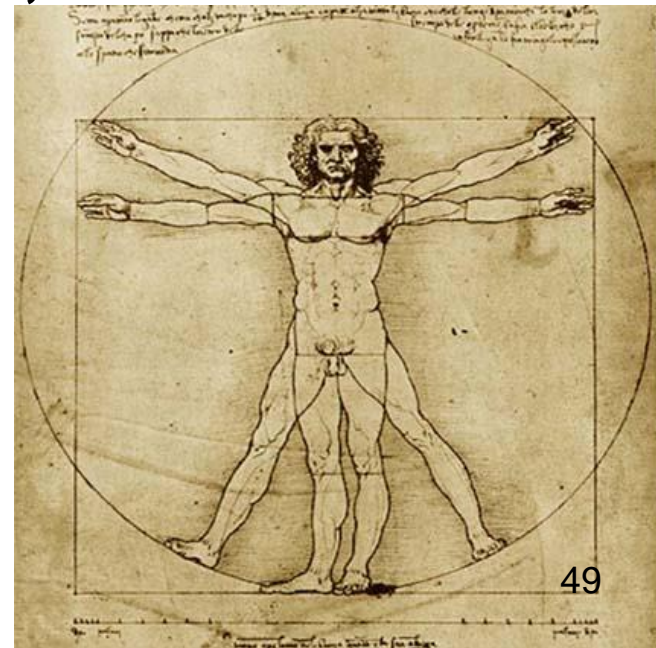
Urmează o lungă perioadă – **Evul Mediu** – în care **disecția este complet abandonată**, datorită concepțiilor religioase și a interdicțiilor bisericii asupra cercetărilor.

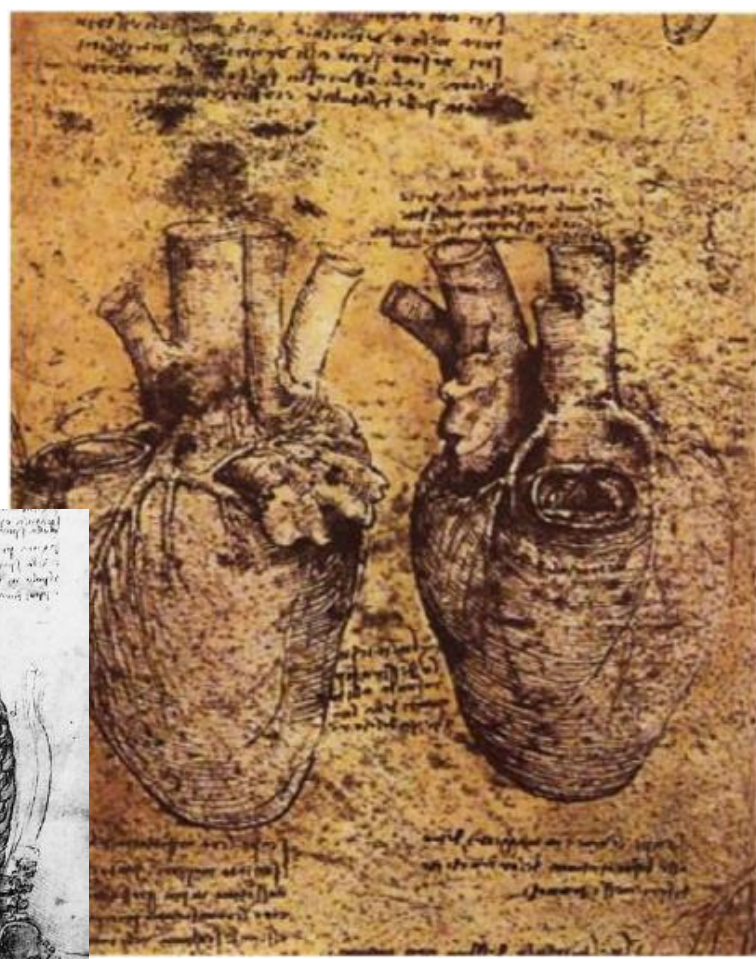
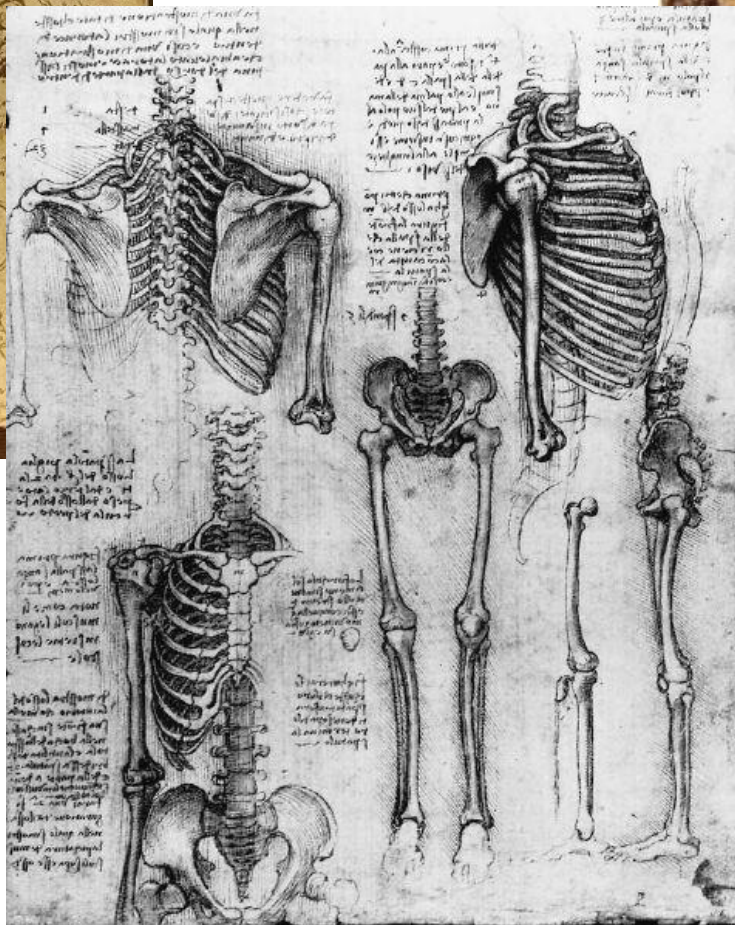
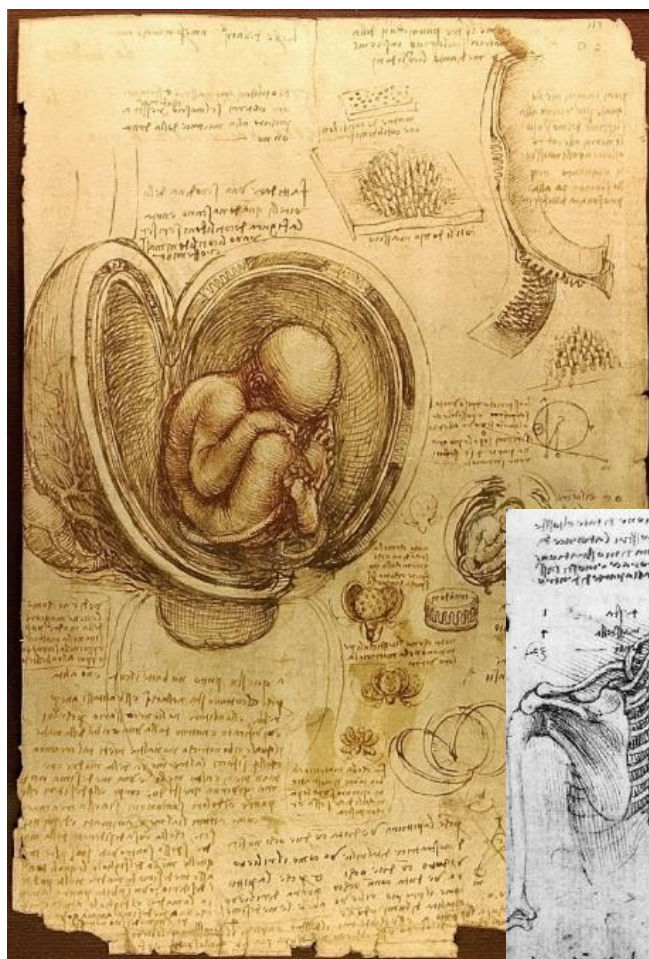În jumătatea a 2-a Evului Mediu apare “**Canonul medicinei practice**” scris de **Abu-Ali Ibn Sina**, cunoscut în Europa sub numele de **Avicena** (aa. 980-1037). Acest tratat, în 5 volume, cuprinde experiența și toate datele anatomo-fiziologice și concepțiile medicilor greci, romani, indieni și arabi.



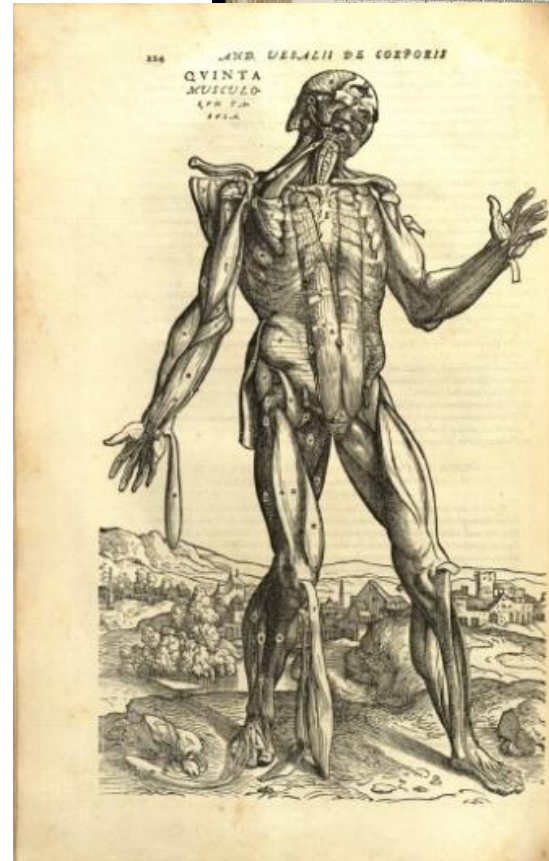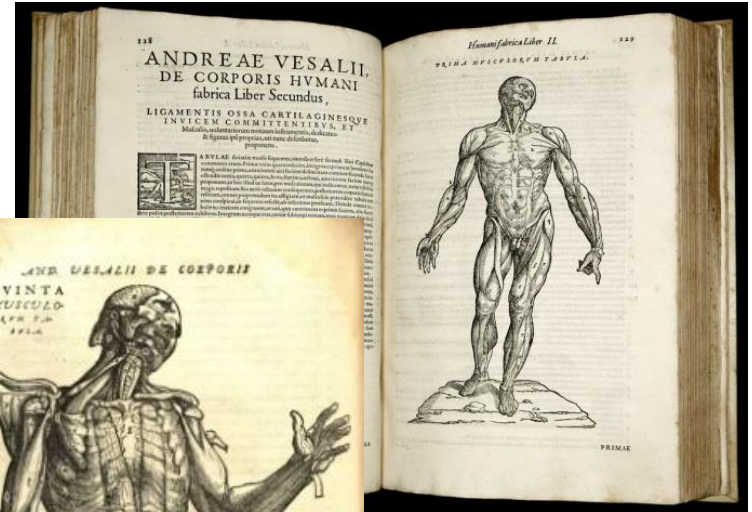
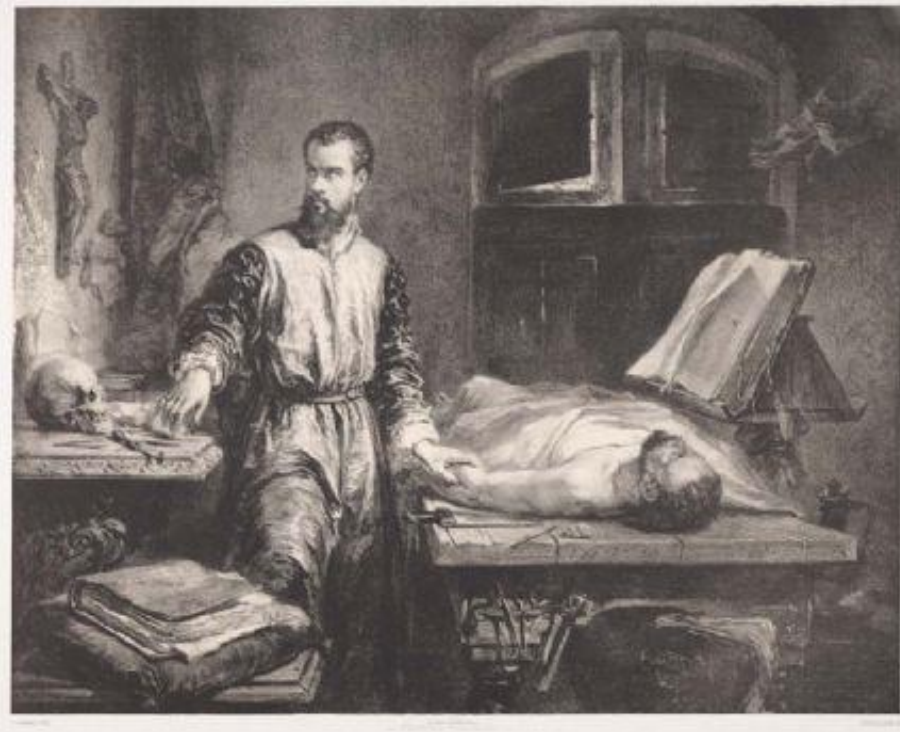
În **epoca Renașterii** anatomia înregistrează un progres prin lucrările lui **Leonardo da Vinci** și **Andreas Vesalius**.

Leonardo da Vinci (1452-1519), remarcabil pictor, savant în diverse domenii ale științei, reia disecția pe cadavre umane, lăsând 14 volume de planșe cu figuri și schițe anatomice de o mare valoare științifică. A studiat **proporțiile corpului omenesc**, a prezentat clasificarea mușchilor și funcția lor din punct de vedere al legilor mecanicii, a descris particularitățile organismului copilului, a studiat anatomia funcțională a aparatului locomotor.





Andreas Vesalius (1514-1565), belgian de origine flamandă, reformator al anatomiei, a aplicat pe scară largă disecția cadavrelor, a pus bazele anatomiei științifice moderne, demascând numeroasele greșeli ale medicinei lui C. Galenus.




Gabrielle Fallopio (1525-1562)

în “*Observationes Anatomicae*” a descris *canalul nervului facial, coarda timpanului, canalele semicirculare, sinusul sfenoidal, trompa uterină, organele genitale externe, dezvoltarea și structura oaselor.*



Bartolomeo Eustachio (1520-1574) a efectuat cercetări de anatomie comparată, a descris *tuba auditivă, mușchii mimici, SNV, canalul toracic, valva venei cave inferioare, a observat și a corectat unele erori ale lui A. Vesalius.*

L. Botallo (1530-1600) descrie ductul arterial, **Dg. Aranzius** (1530-1589) – canalul de legătură dintre vena ombilicală și vena cavă inferioară, **Casparus Bauhinus** (1560-1624) – valva ileocecală, **A. Spigelius** (1578-1625) – lobul caudat al ficatului, iar **Constantino Varoli** (1543-1575) – descrie și nominalizează puntea.



Școala franceză de anatomie se manifestă prin activitatea anatomiștilor **J. Riolan**, **M.F. Bichat** și **Jean Leo Testut**.

J. Riolan (1577-1657) a organizat primul teatru anatomic, a studiat structura intestinului și a encefalului.

Ambroise Pare (1510-1590), chirurg și anatomist, a scris prima carte de anatomie în l. franceză "*Anatomie universelle du corp humain*" (1561).



M.F. Bichat (1771-1802) - considerat ca omul celor mai originale idei apărute în medicina franceză, în lucrarea *“Anatomia generală și aplicarea ei în fiziologie și medicină”* expune concepția sa despre țesuturi, organe și sisteme de organe.




Anatomistul francez **Jean Leo Testut** (1849-1925), în *“Tratatul de anatomie descriptivă”* (1889), *“Tratatul de anatomie topografică”* etc., face o prezentare anatomică completă a structurii corpului uman, cu aplicații medicale, explicații embriologice, de anatomie comparată și variante anatomiche.



Din **școala engleză** în anatomie remarcăm tratatele lui **Gray Henry** (1827-1861), anatomist și chirurg.

La sfârșitul sec. XIX – începutul sec. XX au apărut un șir de **atlase/compendii de anatomie**, avându-i ca autori pe **K. Toldt** (1840-1920), **A. Rauber** (1841-1917), **V. Spalteholtz** (1861-1940), **G. Braus** (1868-1924), **A. Venninhoff** (1890-1953) etc., valoarea științifică a cărora nu și-a pierdut actualitatea până în zilele noastre.



Școala de anatomie rusă a realizat progrese mari în disciplină, având ca reprezentanți pe **M.I. Șein** (1712-1762), **A.M. Șumleanskii** (1748-1795), **E.O. Muhin** (1766-1850), **P.A. Zagorschii** (1764-1846), **I.V. Buialskii** (1789-1866), **N.I. Pirogov** (1810-1881), **V.L. Gruber** (1814-1890), **P.F. Lesgaft** (1837-1909), **V.M. Behterev** (1857-1927), **B.A. Dolgo-Saburov** (1900-1960) etc., care au realizat studii valoroase în domeniul anatomiei descriptive și celei topografice.



E.O. Muhin
(1766-1850)




I.V. Buialskii
(1789-1866)




V.L. Gruber
(1814-1890)

O contribuție deosebită la dezvoltarea anatomiei a adus-o **N.I. Pirogov** (1810-1881), care a elaborat o nouă metodă originală de explorare - **secțiuni consecutive a cadavrelor congelate**. A scris *“Curs complet de anatomie aplicată a corpului uman”*, *“Anatomia topografică pe secțiuni efectuate prin cadavre congelate în trei sensuri”*, *“Anatomie chirurgicală a trunchiurilor arteriale și a fasciilor”*, lucrări considerate ca primele manuale de anatomie topografică.



P.F. Lesgaft (1837-1909) – **fondatorul anatomiei funcționale**, în lucrările *“Manual de educație fizică și dezvoltarea facultăților mintale”*, *“Bazele anatomiei teoretice”*, *“Anatomia omului”* etc., acordă atenție deosebită rolului educației fizice în evaluarea iscusinței mișcărilor, dezvoltarea capacităților mintale și intelectuale, formării voinței.



П. Ф. Лесгафт. Фото конца XIX в.

D.N. Zernov (1843-1917), școala de anatomie din Moscova, a publicat o serie de lucrări dedicate sistemului nervos central și organelor de simț, precum și *“Compendiu de anatomie descriptivă a omului”*, care a servit drept călăuză multor generații de medici.



V.M. Behterev (1857-1927), anatomist, neurolog, psihiatru, a contribuit la dezvoltarea anatomiei encefalului, a descris numeroși centri cerebrali, care îi poartă numele.

A publicat *“Căile conductoare ale encefalului și măduvei spinării”* (1894), *“Studiu despre funcțiile encefalului”*, *“Reflexologia”* etc.

N.P. Gundobin (1860-1908) – anatomist, fondatorul pediatriei științifice și a anatomiei de vârstă; a publicat monografia “*Particularitățile morfofuncționale ale organismului copilului*” (1906), tradusă în l. germană (1911).



V.N. Tonkov (1872-1954) – acad., prof. la catedră de anatomie a Acad. Medico-Militare *S.M. Kirov* din Leningrad, este fondatorul anatomiei experimentale, a elaborat concepții inedite referitoare la circulația sangvină colaterală.

M.G. Prives (cu N.K. Lâsenkov și V.O. Bușchevici) în 1958 a editat **manualul de anatomie**, destinat studenților de la medicină, care a fost reeditat și tradus în limbile română, engleză, armeană, spaniolă.



G.F. Ivanov (1893-1955), a publicat unul dintre cele mai reușite **manuale** – „*Bazele anatomiei normale a omului*” (1941), în 2 vol.

M.R. Sapin, specialist în limfologie, a studiat structura căilor de drenare a limfei de la organe și țesuturi, ganglionii limfatici ai sistemului imun, a editat **manualul de anatomie** (2 vol.), după care, o perioadă destul de îndelungată, s-a studiat disciplina și la Universitatea noastră.



Școala de Anatomie din Ucraina se afirmă cu contribuția specialiștilor în domeniu, ca **V.A. Beț**, **V.P. Vorobiov**, **R.D. Sinelnikov**, **M.S. Spirov**, **I.I. Bobrik**, **V.V. Bobin**, **VI.G. Coveșnikov**.



V.A. Beț (1834-1894), a studiat substanța medulară a glandelor suprarenale și scoarța emisferelor mari, descoperind cel de-al V-lea strat al ei – celulele piramidale gigante (**celulele Beț**).

V.P. Vorobiov (1876-1937), a elaborat metoda macro-microscopică de explorare a structurii organelor la frontiera dintre câmpul optic macro- și cel microscopic - **anatomia macromicroscopică**.





R.D. Sinelnikov – succesor al lui V.P. Vorobiov – a continuat elaborarea **direcției cercetării macromicroscopice în anatomie**, a studiat în mod special glandele cu secreție mucoasă și sistemul nervos vegetativ; împreună cu fiul său, Ia. R. Sinelnikov au elaborat și publicat ***Atlasul de anatomie***, care a suportat multe ediții și care servește până în prezent studenților mediciști din multe țări.

Școala de anatomie din România, dezvoltată în baza celei franceze, s-a afirmat prin *Nicolae Kretzulescu, Thoma Ionescu, Ernest Juvara, Dimitrie Gerota, Francisc I. Rainer etc.*, care au adus contribuții valoroase la progresul științelor morfologice și a învățământului medical.



N. Kretzulescu (1812-1900), în "*Manualul de anatomie descriptivă*" (1843), a pus bazele terminologiei anatomice românești, a scris un manual de anatomie sistematică, în 3 vol. (1843).

Carol Davila (1828-1884), a întemeiat o „*școală de medicină*” pentru felceri pe lângă spitalul Mihai Vodă, a fondat o bibliotecă medicală și primul muzeu de anatomie.



Thoma Ionescu (1860-1926), în 1984 devine coautor la prima ediție a „*Tratatului de anatomie umană*” (Poirier).

A descris în premieră multe formațiuni anatomice, a făcut un studiu amănunțit al foselor peritoneale, împreună cu D. Gerota publică “*Anatomia simpaticului cervical*”.




Francisc I. Rainer (1874-1944), a dezvoltat concepția funcțională. Analizând legătura dintre structură și funcție a emis postulatul că “*Anatomia este știința formei vii*”, explicând studenților că “*cadavrul trebuie să servească, nu la cunoașterea cadavrului, adică a unei materii care mai păstrează doar o formă înghețată a organizării sale, ci a omului viu....*”.



Dimitrie Gerota (1867-1939), la vârsta de 21 ani devine preparator la catedra de anatomie. Între anii 1895-1897 s-a aflat la specializare în Berlin, unde activează alături de Hertwig și Waldeyer și publică lucrarea „*Despre tehnica de injectare a vaselor limfatice*”, în care a utilizat așa-numita masă Gerota.

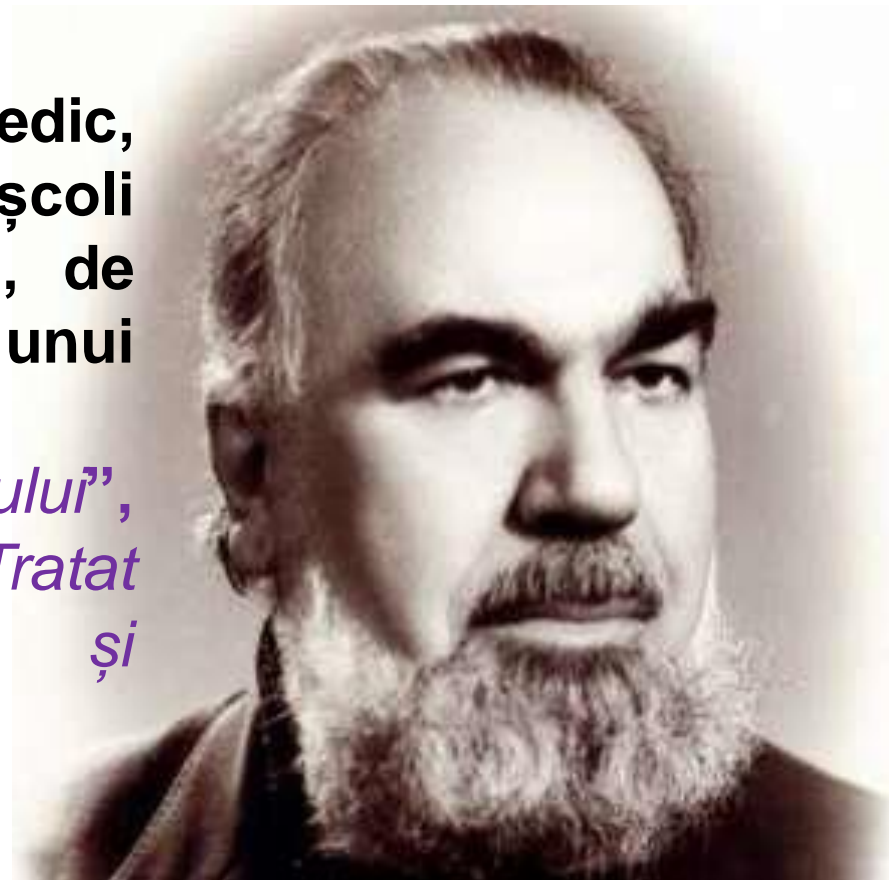


Grigore T. Popa (1892-1948) a absolvit facultatea de medicină din Iași, devenind, în anul 1914, asistent la catedra condusă de Fr. Rainer, iar din 1920 șef al laboratorului din București, unde a activat până în anul 1928. Ulterior e transferat la facultatea de medicină din Iași în calitate de șef al catedrei de anatomie.



Victor Papilian (1888-1956), medic, anatomist, creatorul unei școli românești de anatomie umană, de embriologie, de antropologie, al unui muzeu de anatomie.

A editat „*Anatomia omului*”, „*Manual practic de disecție*”, „*Tratat de anatomie descriptivă și topografică*” etc.



Armand Andronescu, anatomist român, a publicat „*Anatomia copilului*”, „*Anatomia dezvoltării omului. Embriologie medicală*”.

ISTORIA CATEDRI DE ANATOMIE A OMULUI A USMF NICOLAE TESTEMIȚANU

**Din 1 septembrie 2020 Catedra de anatomie a
omului și
Catedra de anatomie topografică și chirurgie
operatorie
au fost reorganizate prin contopire în**

CATEDRA DE ANATOMIE ȘI ANATOMIE CLINICĂ.

Catedra de anatomie a omului a fost înființată în octombrie 1945, odată cu transferarea la Chișinău a Institutului de Medicină din Kislovodsk (*ultimul încorporea profesori cu renume și studenți ai Institutului de Medicină nr.1 din or. Leningrad/Sankt-Petersburg*), în baza potențialului uman a căruia a fost fondat Institutul de Stat de Medicină din Chișinău, actualmente **USMF Nicolae Testemițanu**.



Primul titular, fondator al catedrei (1945-1950), a fost **A.P. LAVRENTIEV** profesor, Om emerit, *specialist în inervația formațiunilor conjunctive*.




Conducerea catedrei a fost preluată de către conf. univ. **V.G.H. UKRAINSKII (1950-1951)** preocupat de studierea tecilor sinoviale ale mâinii.

Următorul titular, a fost prof. **A.A. OTELIN (1951-1954)**, care a implementat tehnica de colorare a pieselor anatomice cu albastru de metilen (*după V.P. Vorobiov*), cea de impregnare argentică etc.

În anii **1954-1956** conducerea catedrei a fost preluată de prof., Om emerit **V.F. PARFENTIEVA**, reprezentanta școlii de chirurgie operatorie și anatomie topografică a prof. V.N. Șevcunenco din Leningrad/Sanct-Petersburg, specialist în domeniul angioarhitectonicii glandelor endocrine și a viscerelor.





O perioadă fructuoasă de activitate a catedrei începe odată cu desemnarea la cârma ei a prof. **V. V. KUPRIANOV (1956-1959)**, acad. al AȘM din URSS (F. Rusă), laureat al premiului de Stat al URSS, președinte al Societății anomiștilor, histologilor și embriologilor din URSS, redactor-șef al revistei *Аpxue AГЭ*, specialist cu renume în domeniul microcirculației.

Activitatea prolifică a catedrei a continuat și când conducerea acesteia a fost preluată de prof. **B.Z. PERLIN (1959-1987)**. Sub conducerea lui s-au realizat cercetări în stabilirea legităților morfologice de inervație a structurilor conjunctivale și a vaselor sangvine.



În aa. **1988-2013**, catedra e condusă de **Mihail ȘTEFANEȚ**, specialist în problemele inervației periostului și cele referitoare la morfologia complexului funiculotesticular.

La inițiativa lui este fondat muzeul *Anatomia copilului*.

În anul 1997, în cadrul catedrei sunt create două subdiviziuni: *pentru Facultățile de Farmacie, Stomatologie și Medicină preventivă*, condusă de prof. univ. **Vasile ANDRIEȘ**, și alta – *pentru Fac. Medicină generală și Pediatrie* în frunte cu prof. univ., Om Emerit **M. ȘTEFANEȚ**.

Catedrele Anatomia Omului nr. 1 și nr. 2 au ființat separat din 1997, până în 2007, având sediu și bază material-didactică comună.

Din 2013, funcția de șef catedră o deține d.h.ș.m., prof. universitar **Ilia CATERENIUC**.



OSTEOLOGIA GENERALĂ

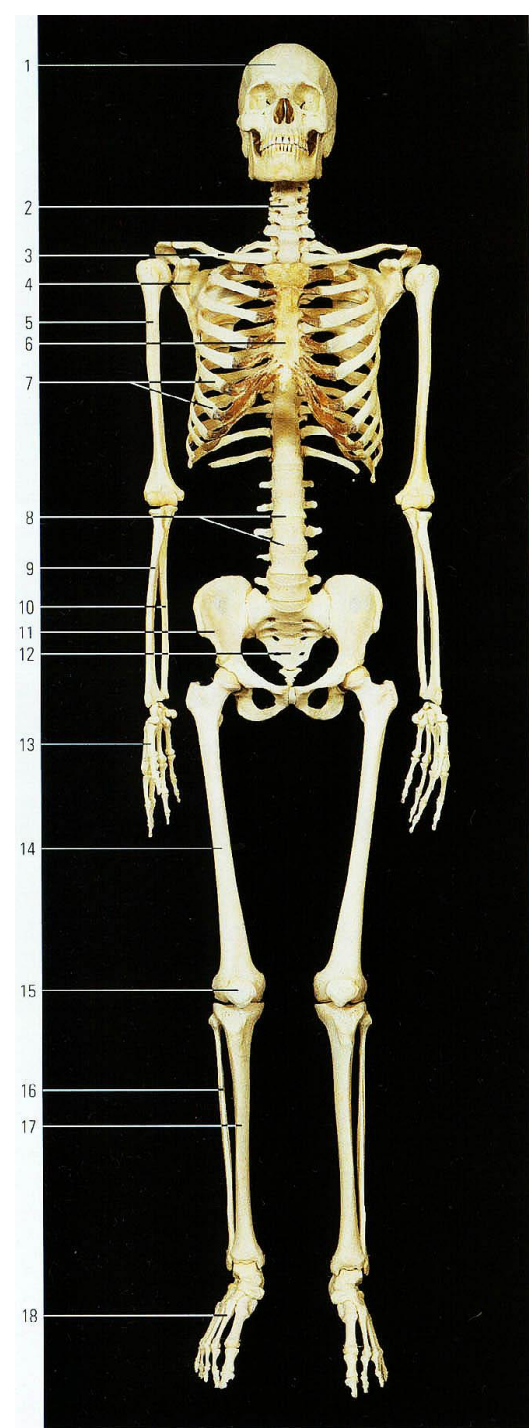
Aparatul locomotor, specializat spre realizarea funcției de locomoție, include un complex de organe cu structură și funcție diferite.

Osteologia studiază **scheletul dur** al omului, care cântărește **5-6,5 kg**, greutate ce constituie, aproximativ, **la bărbați 10%**, iar **la femei 8,5%** din masa corpului.

208 de piese osoase, peste **430 de mușchi striați** și peste **310 articulații** se suplimentează **nervii și vasele sangvine și limfatice**, care le asigură vitalitatea.

Masa scheletului constituie **1/5-1/7** din masa totală a corpului.

Oasele și articulațiile
constituie **partea pasivă** a
aparaturii locomotor, iar
mușchii, care pun pârghiile
osoase în mișcare –
partea lui activă.



STRUCTURA OSULUI

Rolul principal în structura osului i se oferă **țesutului osos**, care după **duritate** și **elasticitate** ne amintește metalul.

Anatomia oaselor se studiază pe **preparate uscate, macerate**.

2/3 din masa oaselor macerate revine **substanțelor neorganice** (*locul de frunte îl ocupă fosfatul de Ca, carbonatul de Ca, clorura de Na etc.*), iar **1/3** – celor **organice** (*în fond oseina*).

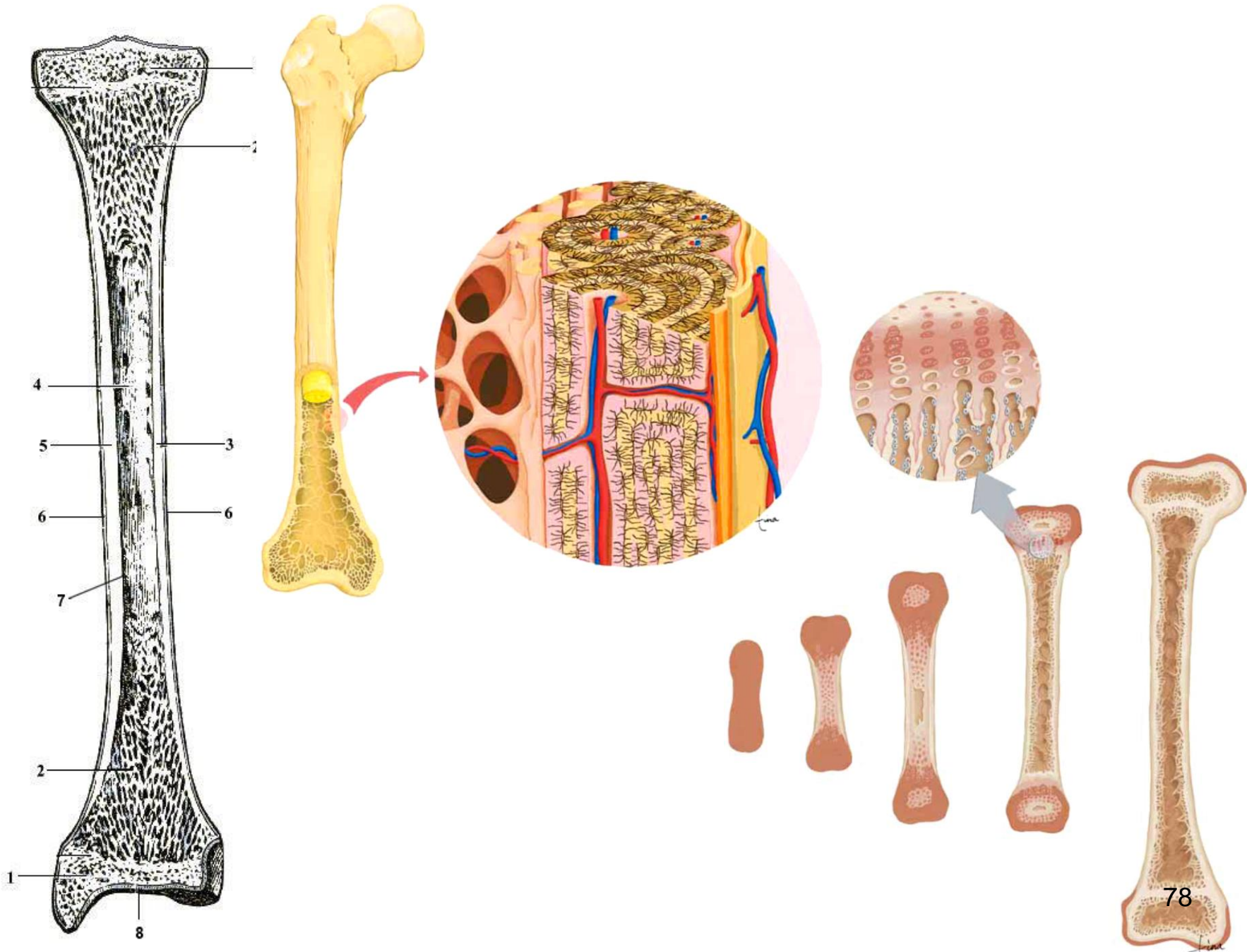
“Schelet” – din gr. **“schelo”** – a usca.

Prin ardere substanțele organice se distrug și osul își pierde elasticitatea.

Dacă decalcinăm oasele, supunându-le acțiunii unui acid, obținem baza lor organică – **oseina**, în acest caz oasele își pierd duritatea și, unele, pot fi legate nod.

Osul ca organ, prezintă, din punct de vedere morfofuncțional, **IV ordine de structură** (*descrise de Petersen, pentru toate organele*):

- **structurile de ord. I** sunt vizibile cu ochiul liber: arhitectura macroscopică a compactei și spongioasei, măduva osului, periostul, cartilajul articular și cel de creștere, canalul medular cu conținutul său, endostul;
- **structurile de ord. II**, vizibile cu un dispozitiv de mărire (lupă, microscop), sunt în limitele a 100μ și se studiază microscopic: sistemele haversiene, lamelele în circumferință și structurile similare, vasele și nervii. Aceste structuri cuprind unitățile morfofuncționale ale osului;

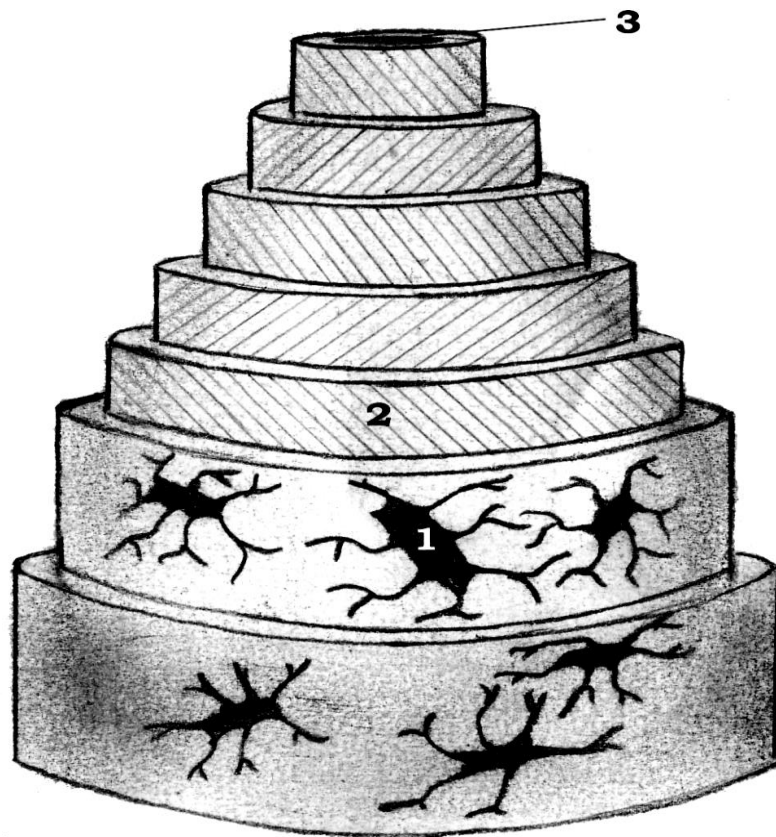


- **structurile de ord. III** sunt ultramicroscopice, vizibile cu microscopice puternice cuprind formațiuni cu dimensiunile între 0,2-10 μ : **fibrelor de colagen și elastice, celulele osoase, substanța fundamentală cu sistemul ei lacunar, sărurile minerale, apa, grăsimea;**
- **structurile de ord. IV** – de la 0,1 μ , până la 10 A0, sunt ultrastructuri și se studiază spectroscopic, radiologic: **dispoziția moleculară a substanței organice și celei neorganice etc.**

Lamelele osoase din țesutul osos compact și spongios apar formate din **sisteme haversiene**, perforate de **canalele Havers**, de regulă rotunde, cu diametru de cca 20 μ .

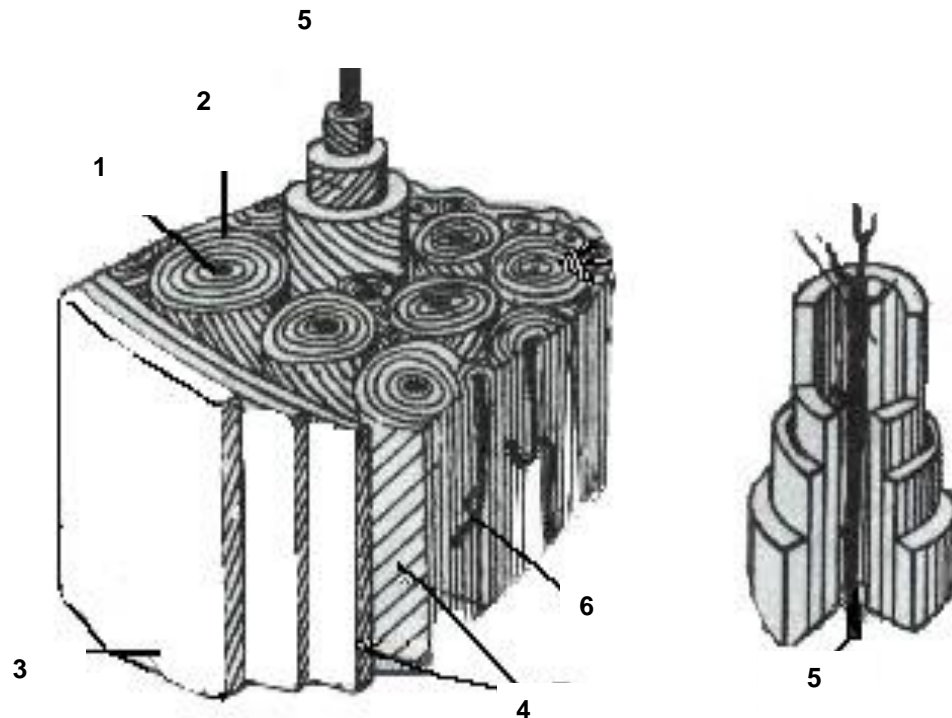
Canalul Havers (canalul osteonului), predominant cu orientare longitudinală, e constituit din lamele concentrice incluse în substanță compactă și conține vase, nervi, limfatice, țesut conjunctiv lax și celule de susținere (medulocite).

Un grup de lamele concentrice cu canalul lor central, celulele osoase (*osteoblastele/osteocitele*), canaliculele interlamelare și conținutul vascular (arteriole/capilare/pre- și postcapilare/venule), nervos și medular al canalului central și al canaliculelor, formează **OSTEONUL (sistemul Havers)**, **unitatea morfofuncțională a țesutului osos.**



Canalele haversiene au un conținut asemănător cavității medulare: *o arteriolă și una sau mai multe venule subțiri, nervi vasomotori, măduva și vase limfatice* (în canalele mari) sau *spații limfatice perivasculare* (în canalele mici).

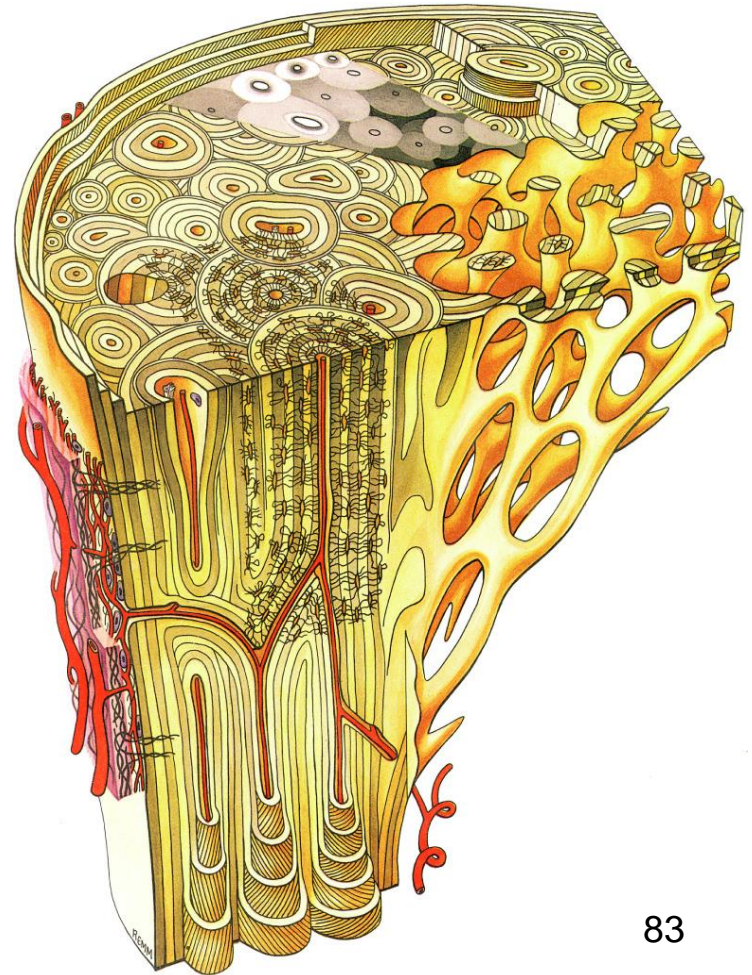
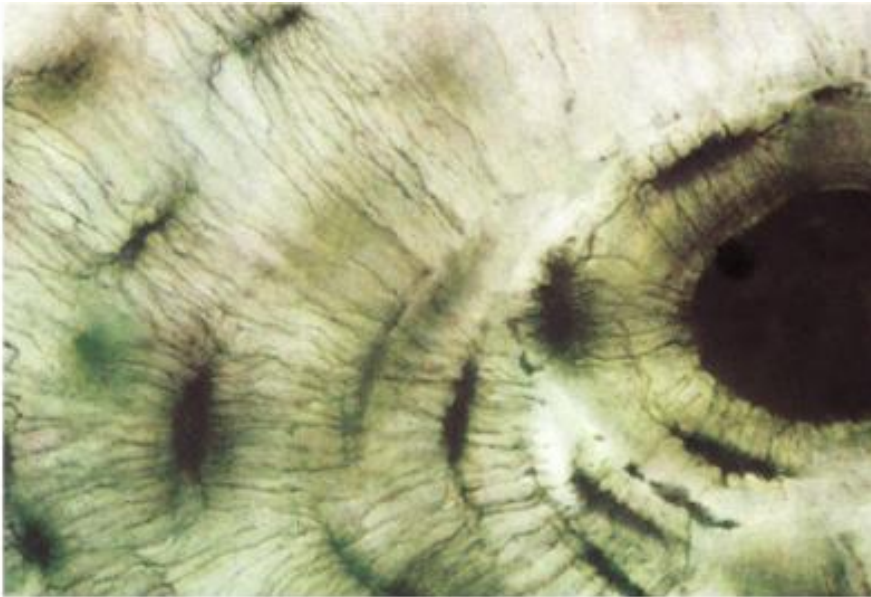În secțiune longitudinală, **canalele Havers** sunt lungi și, în diafiză, anastomozează reciproc, deschizându-se atât în cavitatea medulară a osului, cât și subperiostal.



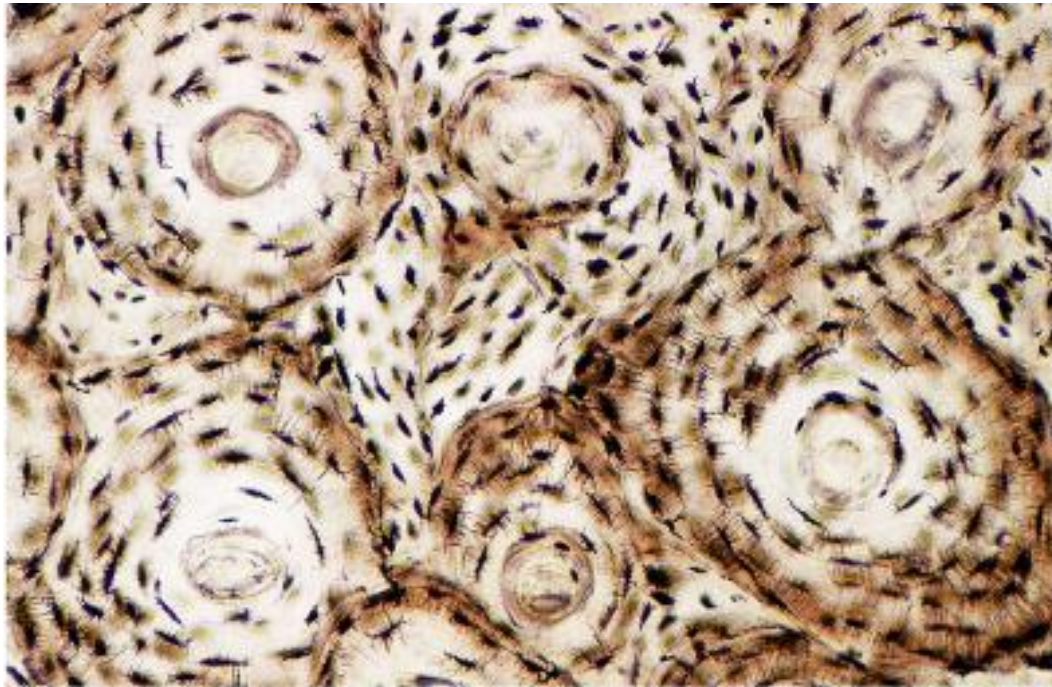
Lamele interne ale osteonului, în osteogeneză, sunt cele care **substituie**, iar cele externe, care **se resorb**.

Reînnoirea histologică a osteonilor se realizează cel mult în 6 luni (pe o secțiune transversală a femurului se descriu până la 3200 de osteoni, fiecare include până la 10 canale semicirculare incluse unul în altul).

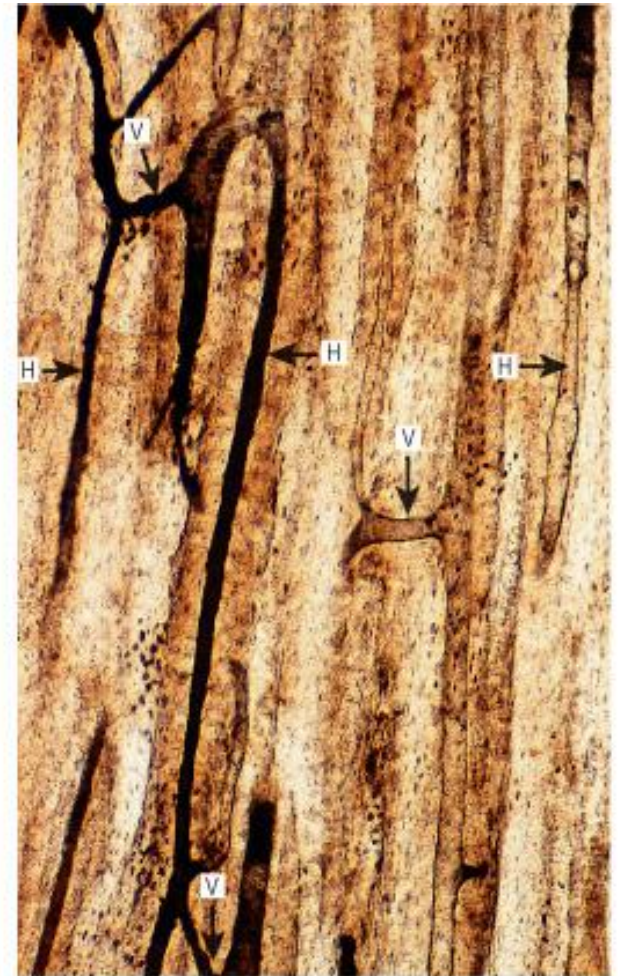
B



Canalele nutritive (A.W. Volkman), au traiect aproape perpendicular axului osos, unesc canalele haversiene între ele, cu exteriorul osului (*periost*) sau cu canalul medular (*endost*) și includ vase, nervi și elemente conjunctive.



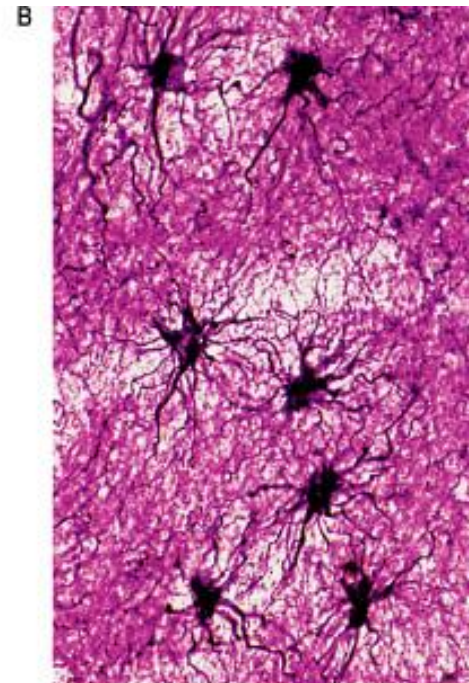
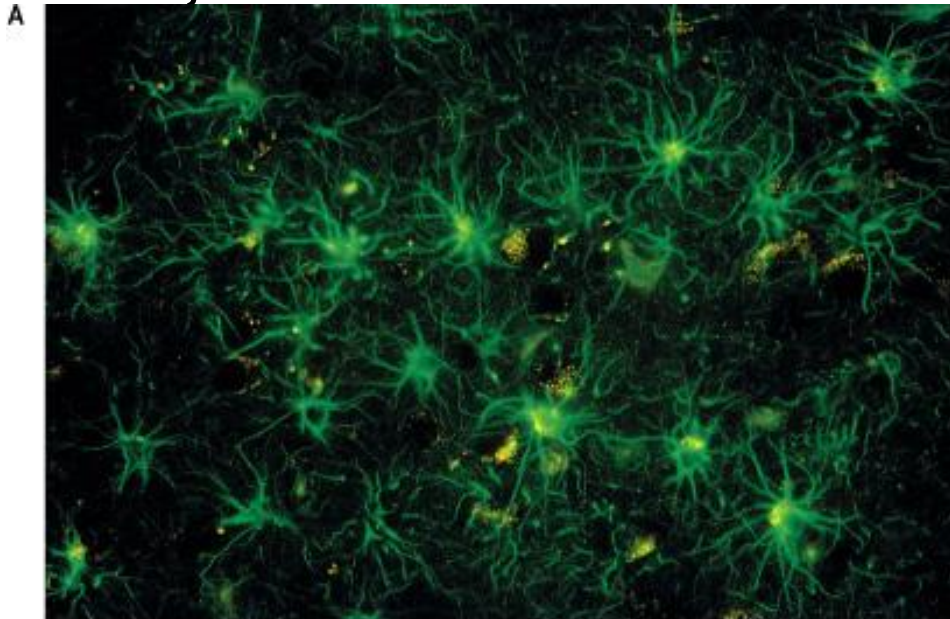
© Elsevier Ltd 2005. Standing: Gray's Anatomy 39e



© Elsevier Ltd 2005. Standing: Gray's Anatomy 39e

Examenul microscopic pune în evidență existența concomitentă în țesutul osos a trei tipuri de celule:

- **osteocitele** – celulele de bază incluse în substanța fundamentală, cu potențial atât **osteoformator** – **osteoblastele**, cât și **osteolitic** – **osteoclastele**;
- **osteoblastele** – celule active specifice, responsabile de toate transformările structurale ale acestuia;
- **osteoclastele** – celule voluminoase, **acționează în sensul resorbției osoase**.

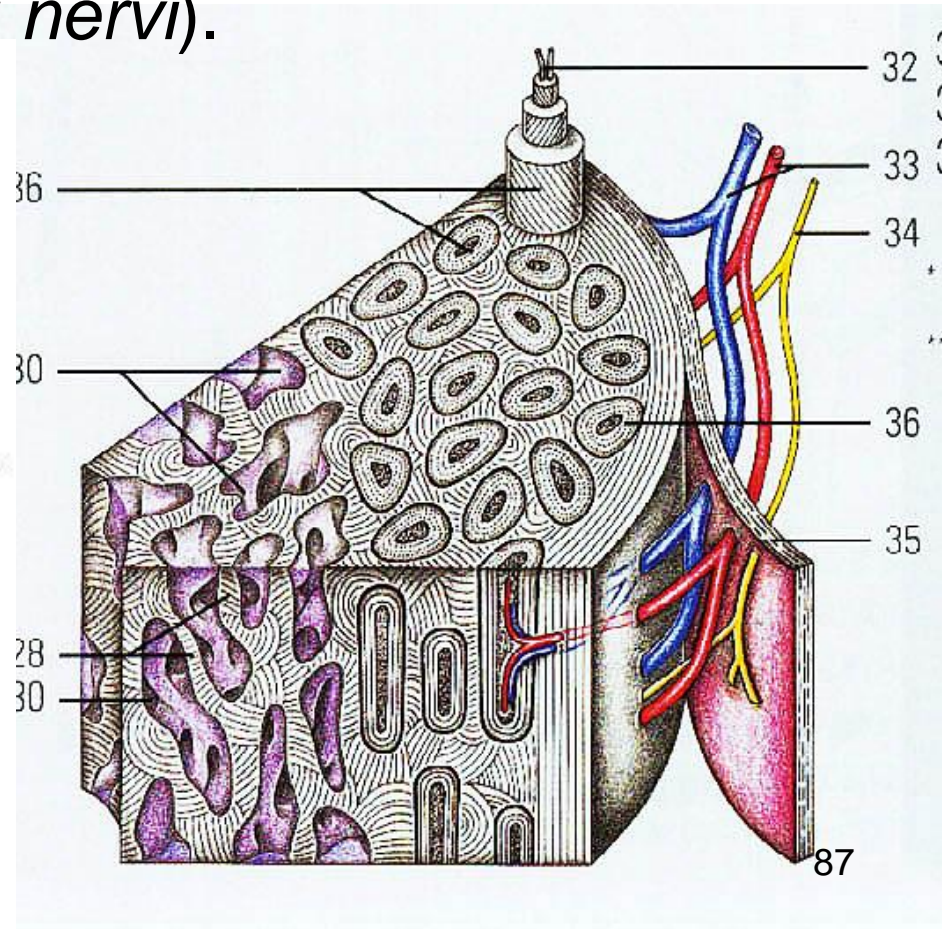
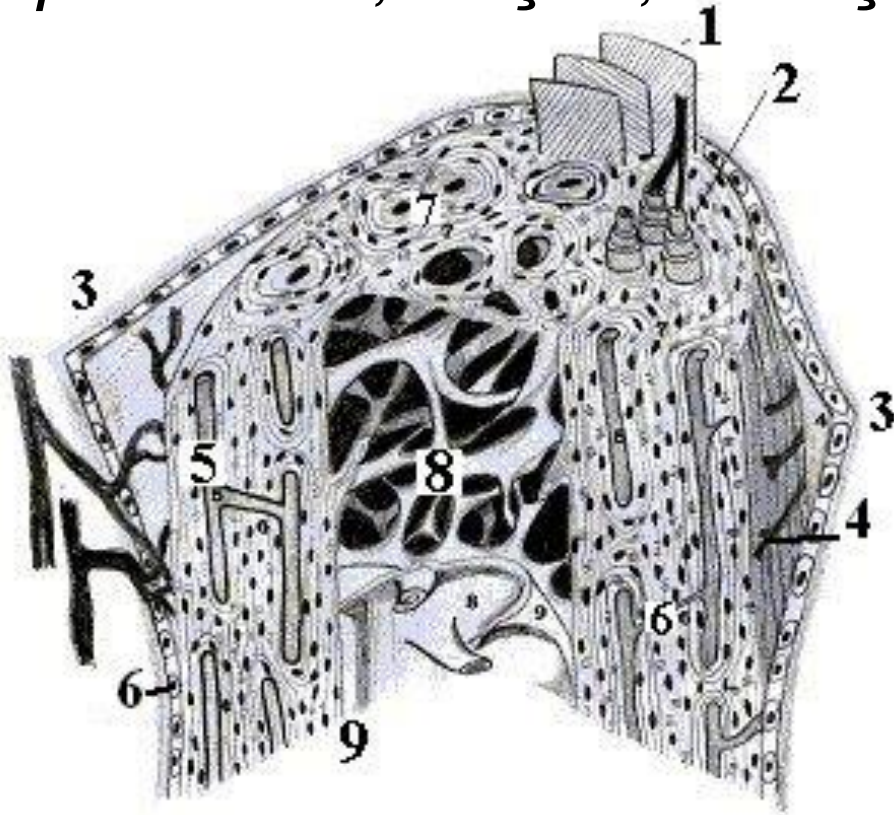


Pe o secțiune transversală a osului se mai descriu **lamelle generale externe** și cele **interne**.

Cele **interne**, care delimitează canalul medular și cavitățile spongioase, sunt căptușite cu o membrană fibrocelulară – **endost**, care se modifică în raport cu vârsta și posedă proprietăți asemănătoare periostului.

La tineri, endostul este atașat la os prin nenumărate fibrile, ce formează arcade reticulare.

Lamelele generale externe sunt acoperite de **periost** (manșon fibros de culoare albicioasă, cu o ușoară nuanță spre galben, de grosime diferită, în funcție de dimensiunile osului) care, prin fața sa externă, vine în contact direct cu formațiunile adiacente (*tendoane, aponevroze, mușchi, vase și nervi*).



La periost distingem trei straturi:

- *extern* – adventicial;
- *mijlociu* – fibroelastic;
- *intern* – cambial (osteogen).

Periostul este fixat de substanță compactă osoasă prin fibre conjunctive (*fibra perforans*), numite fibrele *W.Sharpey*.

Endostul, compus din celule osoase și conjunctive (*fibre colagene, care continuă cu țesut reticular*), formațiuni fibroase și substanță fundamentală, ce tapetează suprafețele interne ale cavităților osoase.

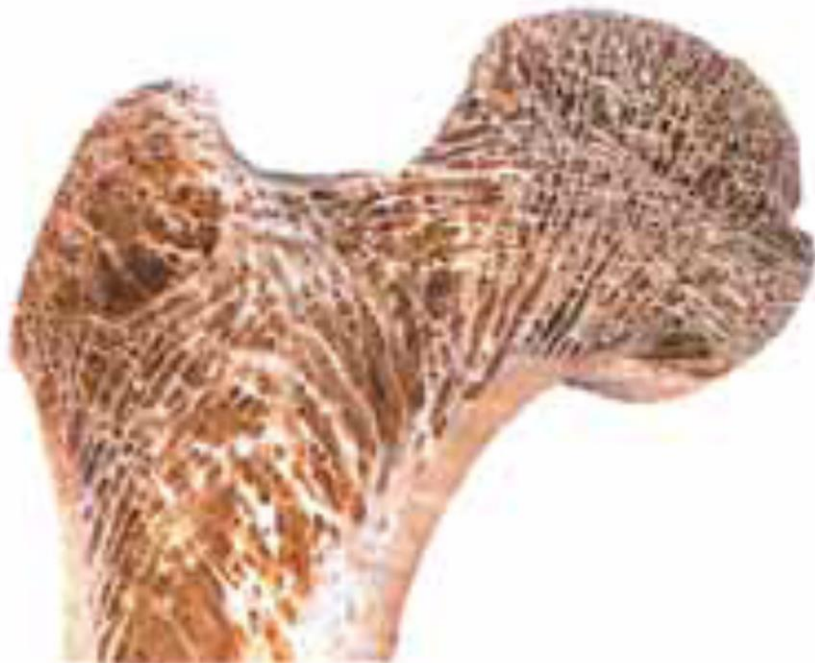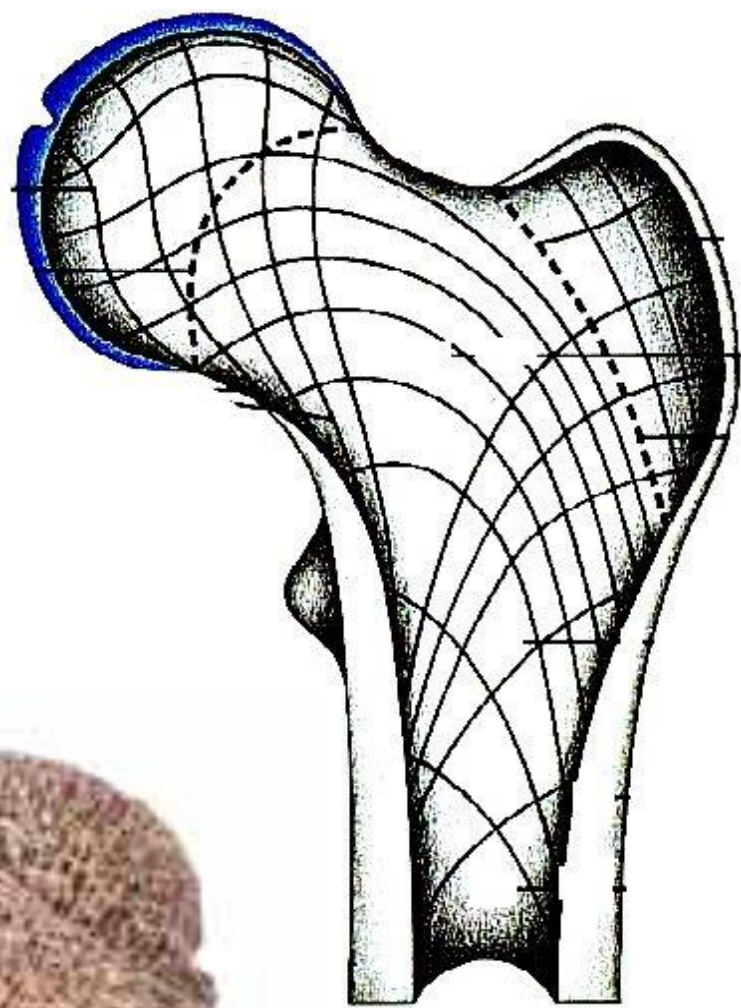
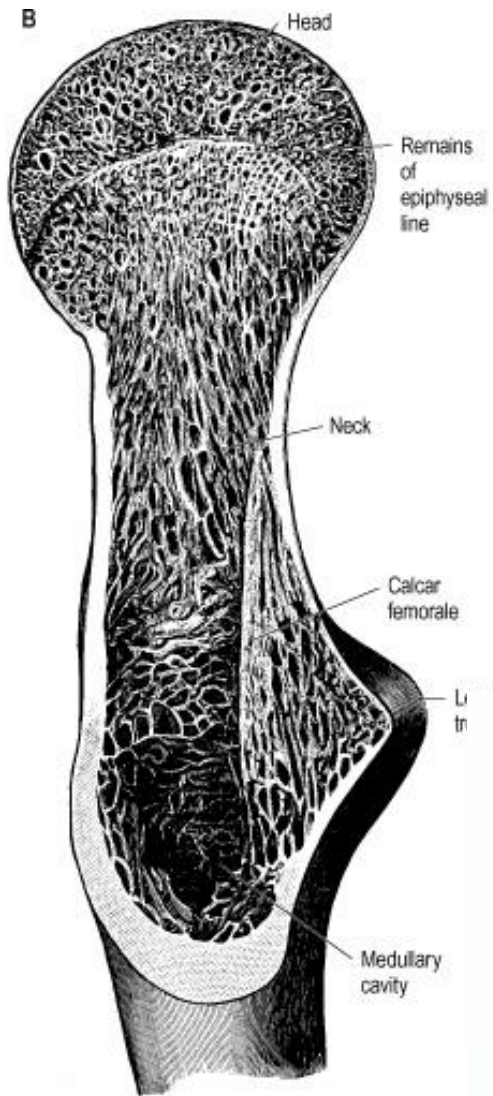
Funcțiile endostului:

- **de osteogeneză;**
- **resorbție;**
- **reglare a metabolismului osos** (*transportul lichidului osos prin spațiile perivascularare ale canalelor Havers și sistema lacuno-canaliculară*).

Substanța compactă/corticală (*substantia compacta*) este omogenă, dură, formată din lame osoase, alăturate, alipite, fără a delimita cavități interlamelare.

Substanța spongioasă (*substantia spongiosa*), cu aspect de burete, este formată din lame sau trabecule osoase, orientate în sens diferit, întretându-se în anumite puncte și delimitând prin aceasta cavități de diferite dimensiuni, unde se află măduva osoasă.

Lamelele osoase sunt dispuse respectiv direcției liniilor forțelor de compresie și extensie.



© Elsevier Ltd 2005. Standing: Gray's An

Pe axul longitudinal **femurul** rezistă o greutate de **756 kg.** (**90%** din stabilitatea mecanică a osului se datorează **compactei** și doar **10%** **spongioasei**).

Tibia e cel mai dur os din organism, după *Cann* ea poate susține o greutate de **1650 kg.**, care corespunde greutății a cca 21 de oameni.

După A.O. Обысов **femurul**, dispus în poziție verticală, suportă o greutate de **1,5 tone**, **tibia** – încă mai mult – **1,6-1,8 tone**, iar **femurul** “doar” **850 kg.**

CLASIFICAREA OASELOR

Majoritatea oaselor corpului omenesc au forme și dimensiuni diferite, ceea ce demonstrează, relația dintre aspectul lor exterior și funcțiile care le revin.

Fiecare os este un organ


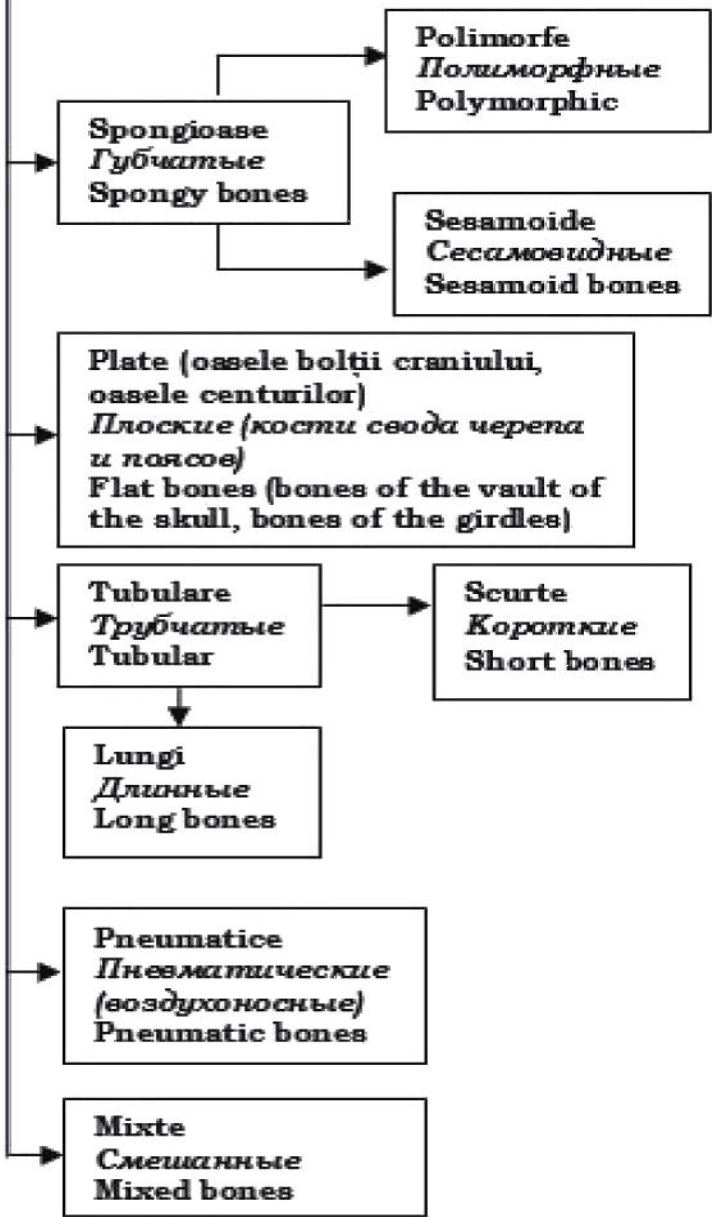
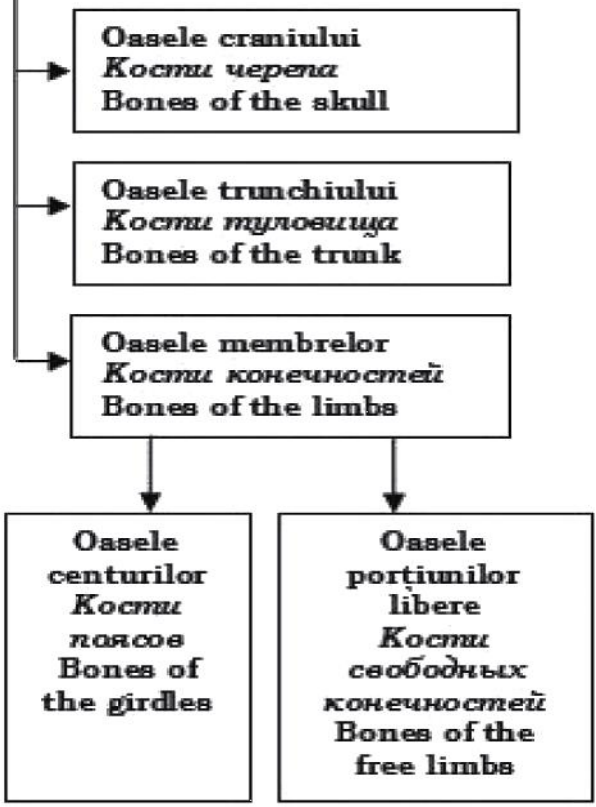
(organ – o parte a corpului care are locul, forma structura și funcția sa proprie).

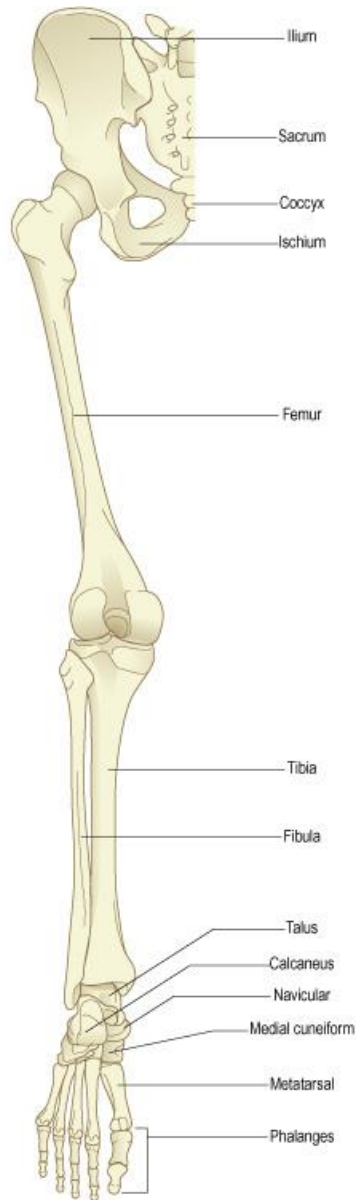
Contrar aspectului său, osul nu este un organ inert, ci posedă o vicioșune excepțională a metabolismului.

După localizare în corp
По расположению в теле
According to their localization
in the human body

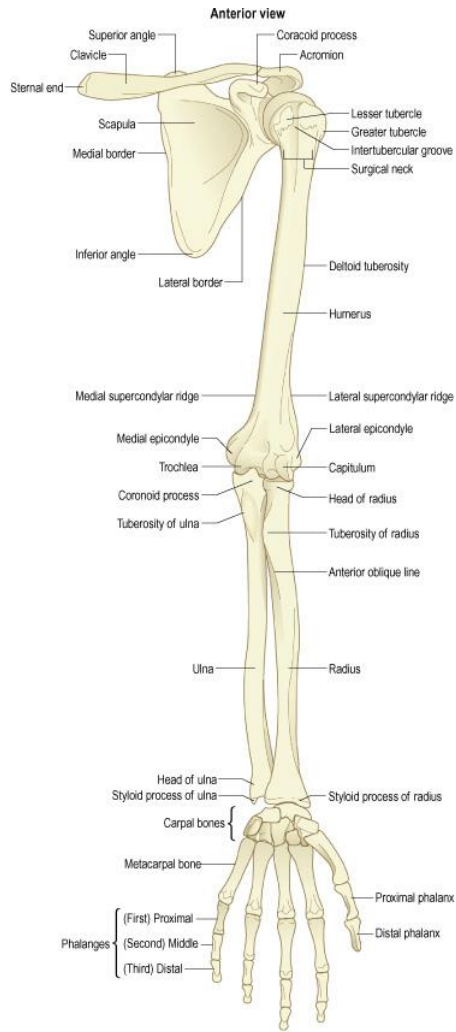
După structură și formă
По строению и форме
According to their structure
and shape

După dezvoltare
По развитию
According to their
development

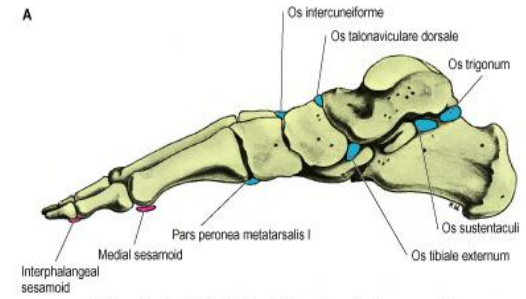




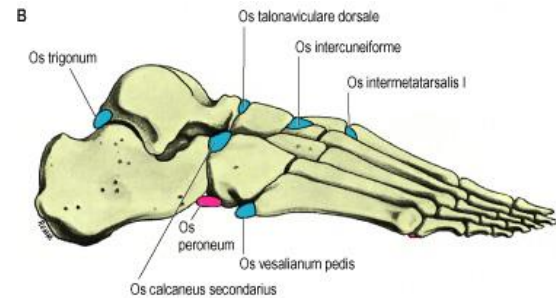
© Elsevier Ltd 2005. Standing: Gray's Anatomy 39e



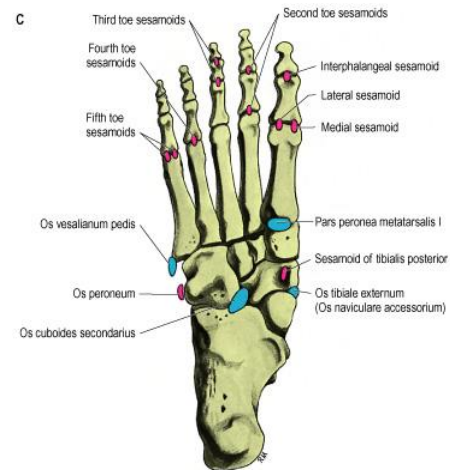
© Elsevier Ltd 2005. Standing: Gray's Anatomy 39e



© Elsevier Ltd 2005. Standing: Gray's Anatomy 39e



© Elsevier Ltd 2005. Standing: Gray's Anatomy 39e



© Elsevier Ltd 2005. Standing: Gray's Anatomy 39e

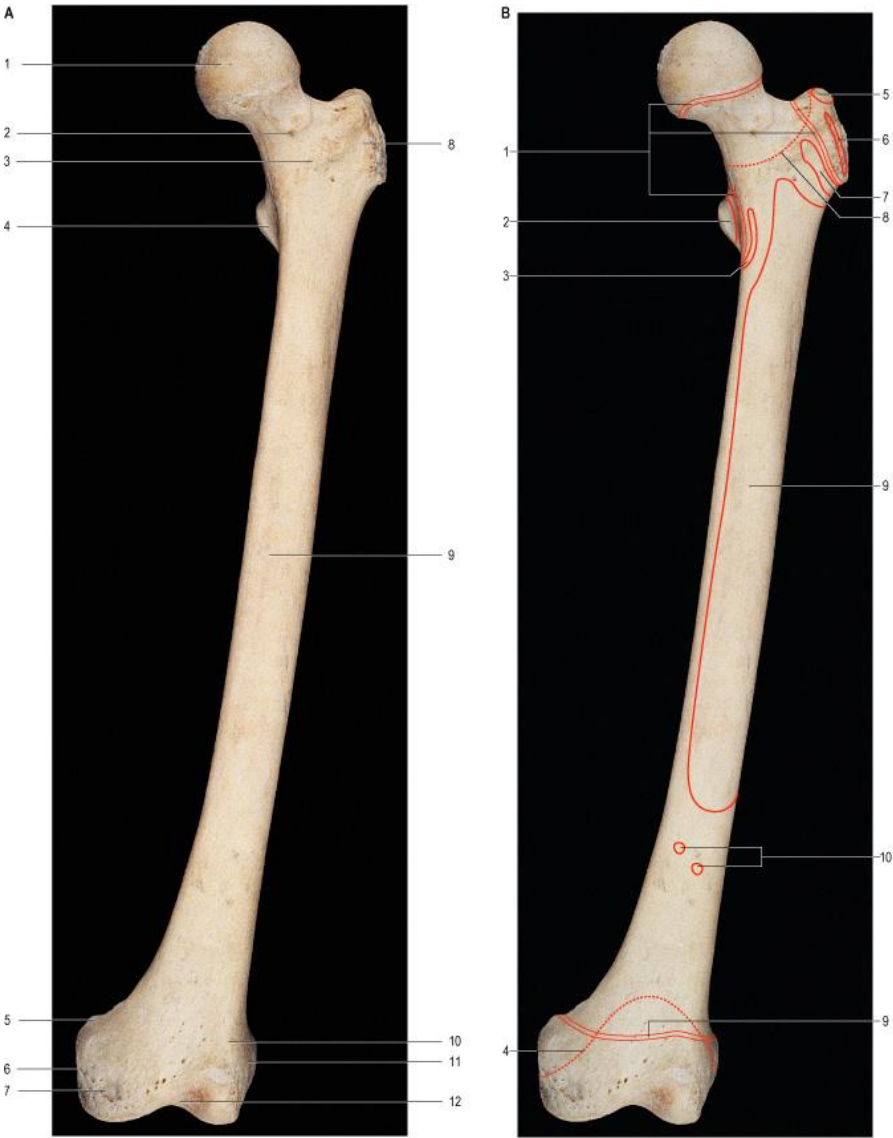Oasele tubulare sunt formate dintr-un tub de substanță compactă, având în centru un canal medular și, la cele 2 extremități – blocuri de substanță spongioasă înconjurată de un strat de substanță compactă.

Osul tubular e format din

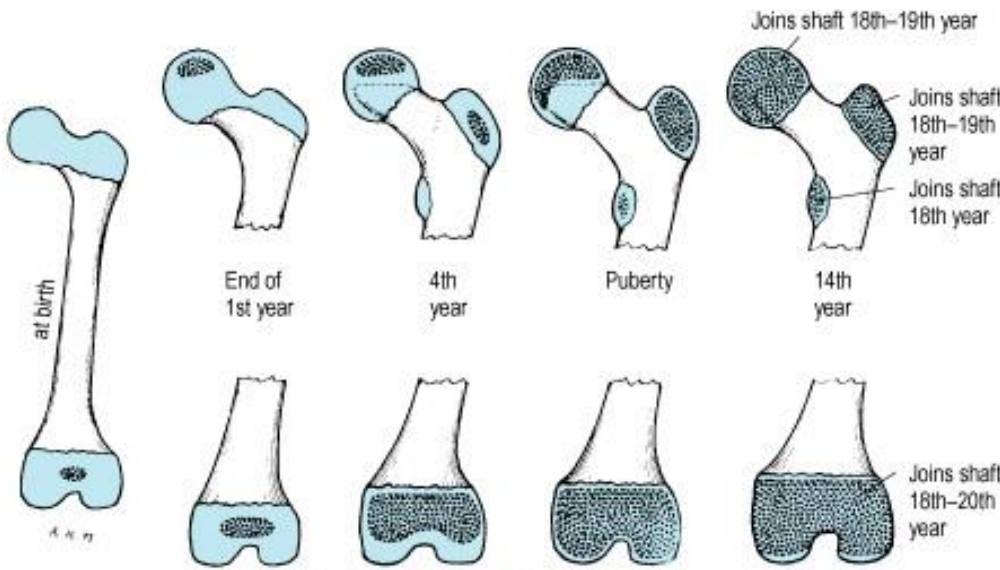
- corp (*diaphysis*),
- 2 extremități (*epiphysis*) și
- *metaphysis*.

La el distingem și **apofize** (*apophysis*).

La oasele copiilor și adolescenților la nivelul metafizelor se observă o structură numită **cartilaj diafizoepifizar, de conjugare** (*cartilajul de creștere*).



© Elsevier Ltd 2005. Standing: Gray's Anatomy 39e



- 9. Vasculus arteriale circumflexum.
- 10. Articularis genu.
- 11. Epiphyseal line (growth plate).

© Elsevier Ltd 2005. Standing: Gray's Anatomy 39e

Între lamelele osoase, orientate în mod diferit, delimitând lacunele substanței spongioase, în timpul dezvoltării intrauterine, se află **MĂDUVA OSOASĂ**.

În cavitatea diafizară la fel se conține măduvă osoasă.

Deosebim trei varietăți de **MĂDUVĂ OSOASĂ**: *roșie, galbenă și gelatinoasă*.

Măduva roșie se găsește la oasele de făt și copii, iar la adult – în vertebre, coaste și stern. Conține capilare sanguine și elemente figurate ale sângelui. Are rol hematopoetic.

Măduva galbenă, de regulă, se conține în oasele adultului; are culoare galbenă, datorită rezervelor de grăsime.

Măduva gelatinoasă se găsește la bătrâni și conține multe elemente conjunctive.

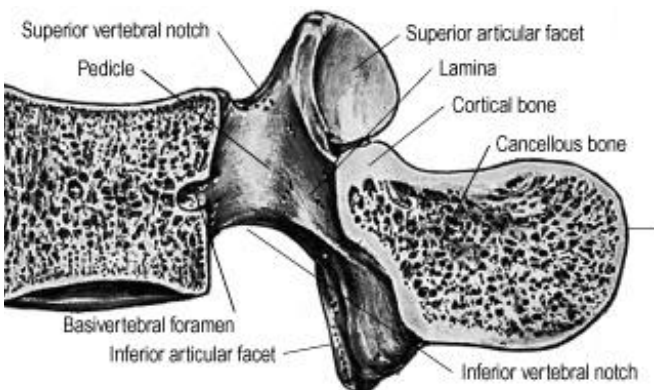
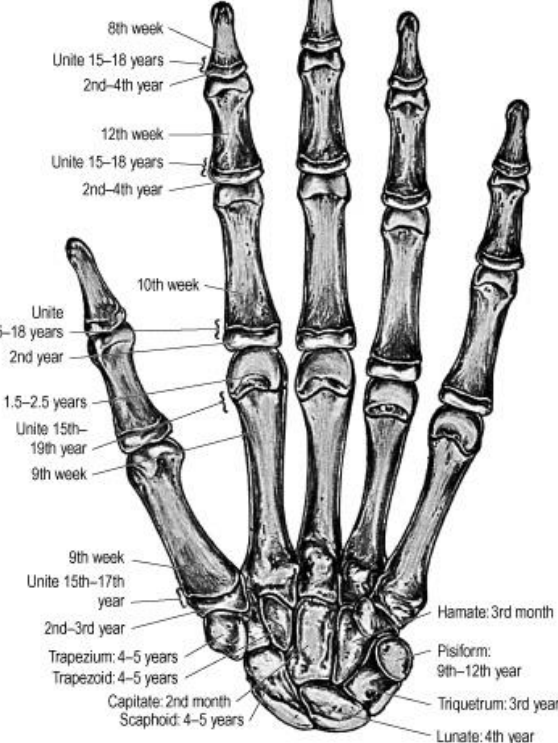
Masa măduvei osoase constituie **4,6%** din masa corpului.

Funcțiile măduvei osoase:

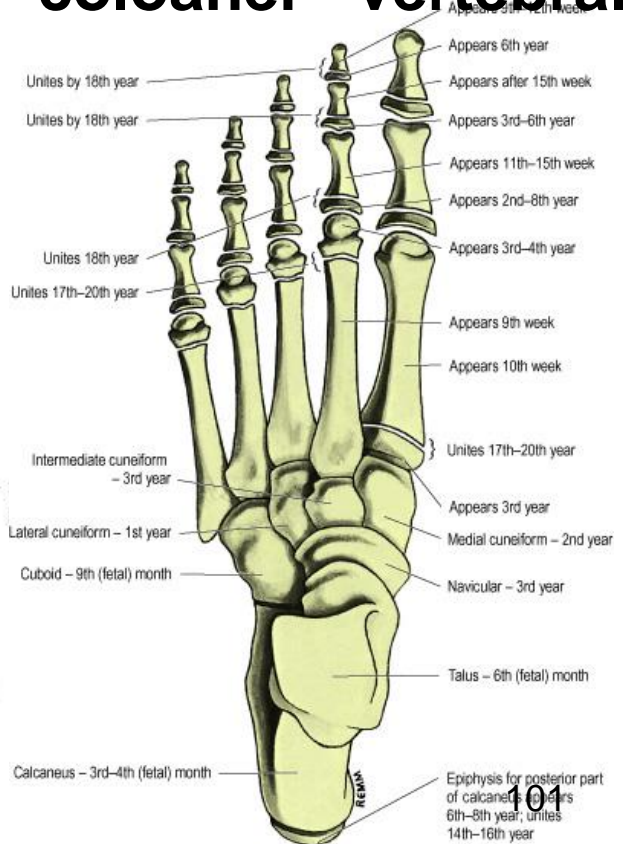
- participă la **edificarea țesutului osos** în perioada osteogenezei;
- participă la **procesele de regenerare osoasă** la adult;
- are **rol hematopoietic**;
- reprezintă **una din rezervele de grăsime** ale organismului.

Oasele scurte (spongioase) sunt localizate acolo, unde e necesară duritate articulară, amortizarea loviturilor/comoziilor și prezintă blocuri de substanță spongioasă acoperite de compactă.

Ele suportă elastic greutatea corpului (**oasele tarsiene**), permit executarea mișcărilor complexe și fine ale mâinii (**oasele carpiene**), mențin echilibrul coloanei vertebrale (**vertebrele**).



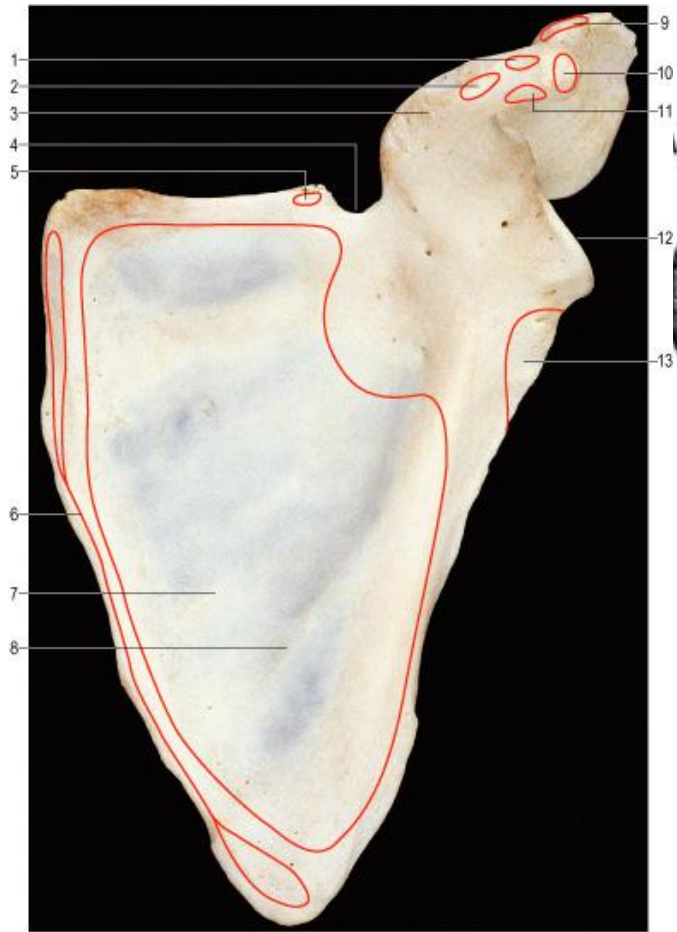
© Elsevier Ltd 2005. Standing: Gray's Anatomy 39e



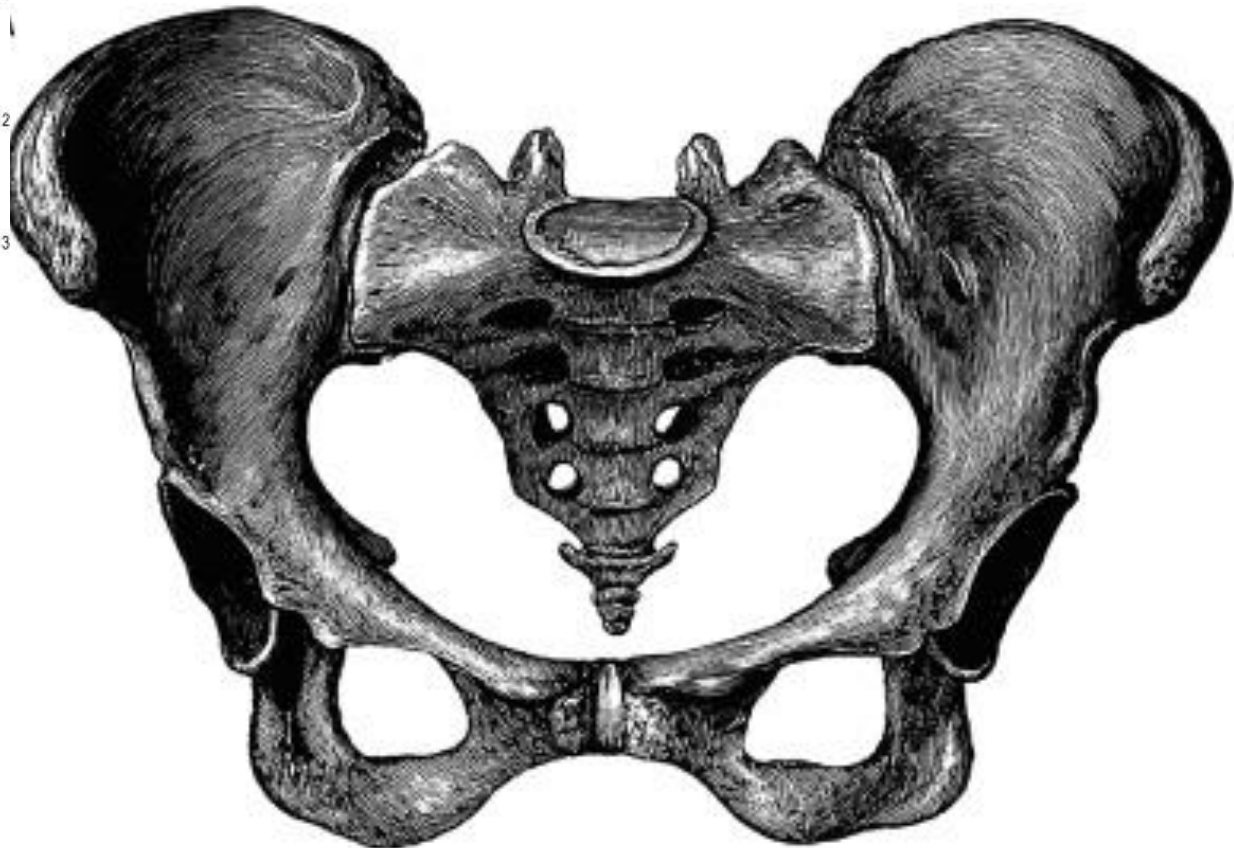© Elsevier Ltd 2005. Standing: Gray's Anatomy 39e

© Elsevier Ltd 2005. Standing: Gray's Anatomy 39e

Oasele plate sunt subțiri, participă la delimitarea unor cavități care protejează organele importante (*cutia craniană*), la realizarea unor suporturi stabile (*oasele bazinului*) sau oferă mușchilor suprafețe întinse și mobile de inserție (*omoplatul*).

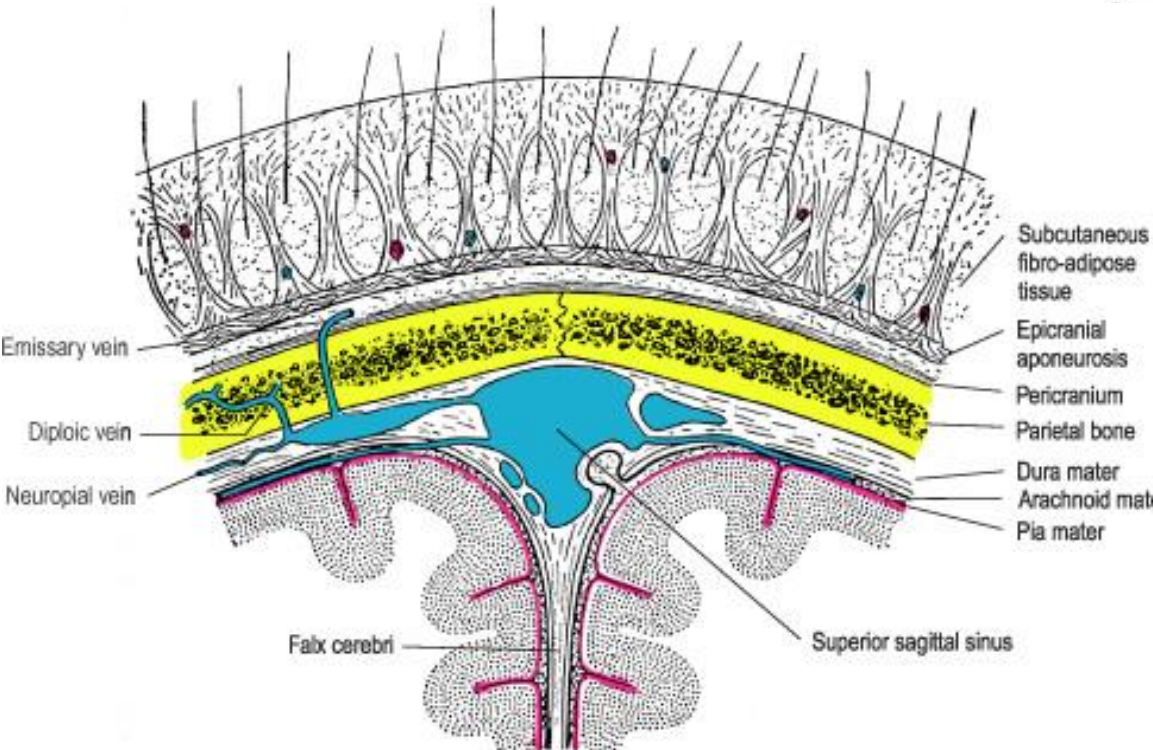
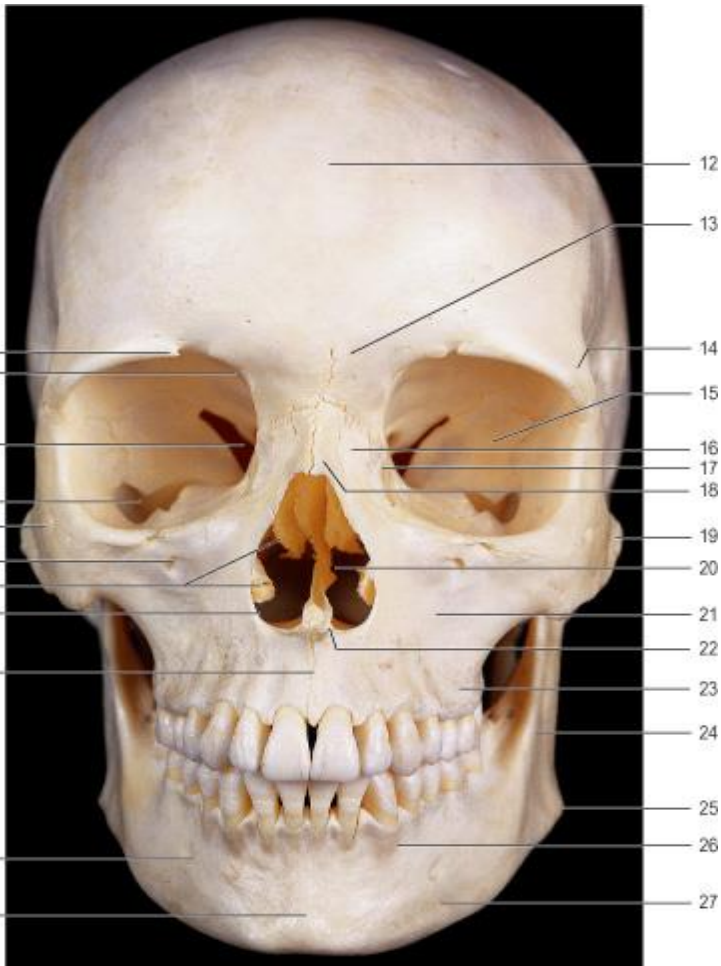


1. Trapezoid ligament attachment.
2. Conoid ligament attachment.
3. Acromion process.
4. Suprascapular notch.
5. Omohyoid (inferior belly).
6. Serratus anterior.
7. Subscapularis.
8. Ridge for intermuscular tendon of subscapularis.
9. Deltoid.
10. Biceps (short head) and coracobrachialis.
11. Pectoralis minor.
12. Glenoid fossa.
13. Triceps (long head).



© Elsevier Ltd 2005. Standing: Gray's Anatomy 39e 102

La oasele plate ale calvariei lamelele compacte se numesc **table** (*externă – exocraniană și internă – endocraniană sau vitroasă*), iar substanța spongioasă dintre ele - **diploë**.



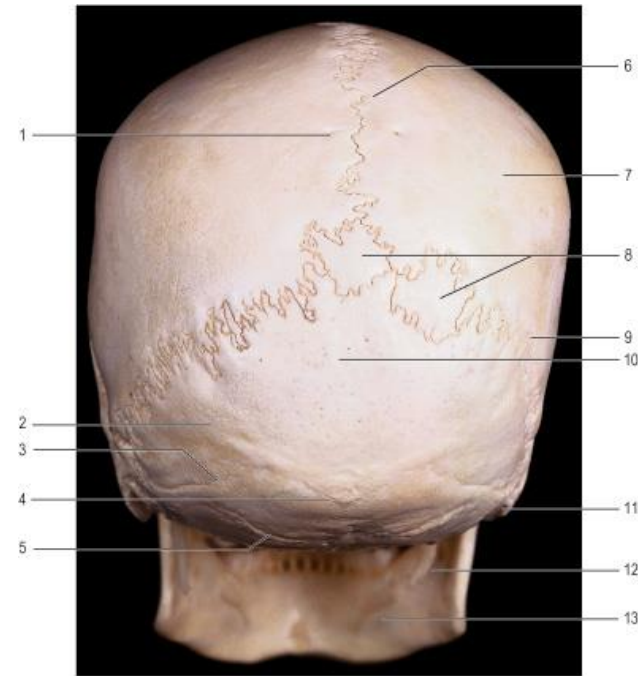
- 12. Frontal notch.
- 13. Frontal process of frontal bone.
- 14. Superior orbital notch.
- 15. Greater wing of sphenoid bone.
- 16. Frontal process of maxilla.
- 17. Lacrimal bone.
- 18. Nasal bone.
- 19. Zygomatic bone.
- 20. Nasal septum.
- 21. Body of maxilla.
- 22. Anterior nasal spine.
- 23. Alveolus of maxilla (upper jaw).
- 24. Ramus of mandible.
- 25. Angle of mandible.
- 26. Alveolus of mandible (lower jaw).
- 27. Body of mandible.

Oase suturale (*vormiene, Worm*), mici, inconstante, se dezvoltă din puncte de osificare speciale la nivelul suturilor craniului.

Se mai descriu și varietăți de oase vormiene: **insulare** – se dezvoltă în centrul oaselor bolții craniene (parietal, frontal) și **fonticulare** – la nivelul fontanelelor.



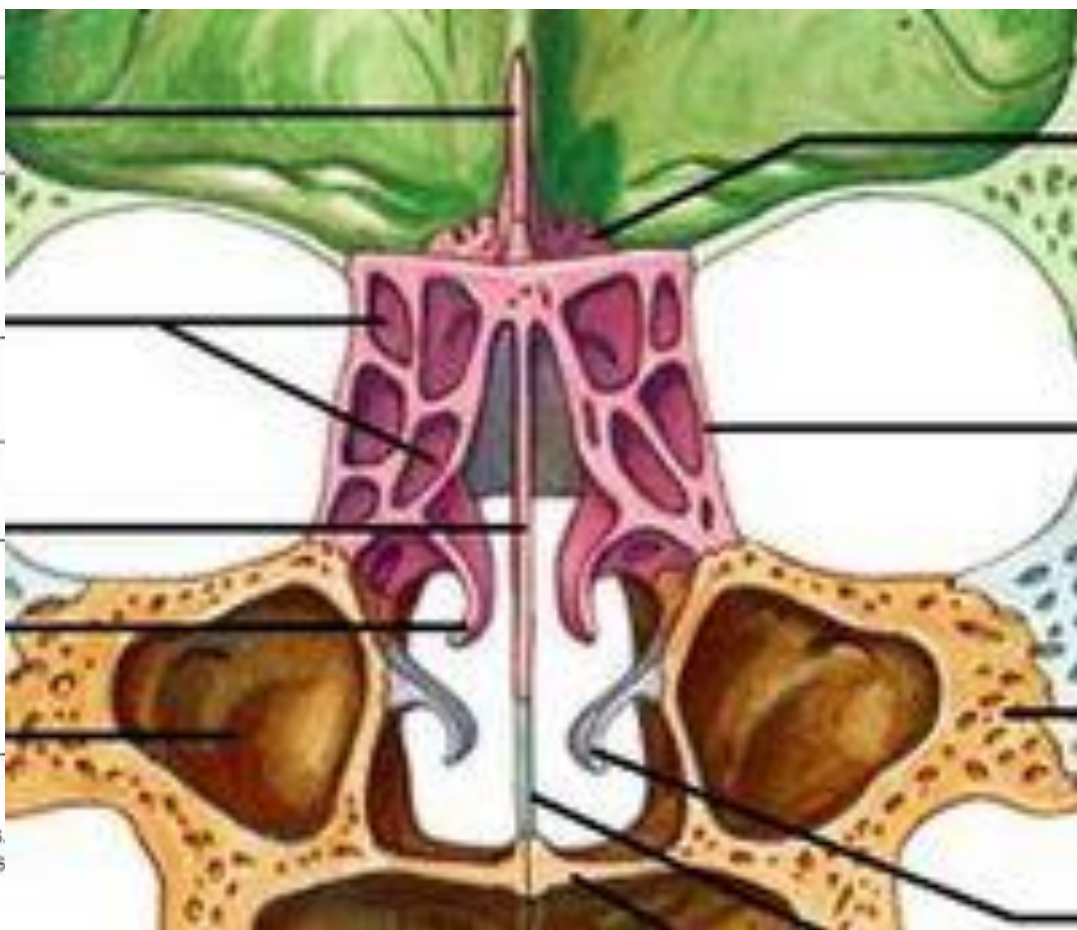
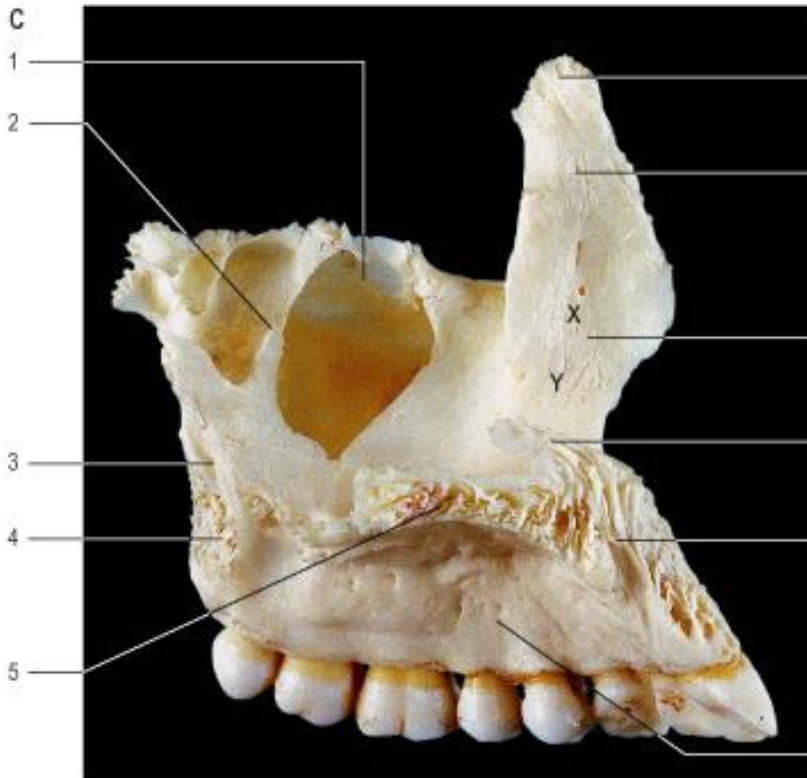
© Elsevier Ltd 2005. Standing: Gray's Anatomy 39e



- | | |
|-------------------------------------|---------------------------------------|
| 1. Parietal foramen. | 8. Sutural bones in region of lambda. |
| 2. Supreme nuchal line. | 9. Lambdoid suture. |
| 3. Superior nuchal line. | 10. Occipital bone (squamous part). |
| 4. External occipital protuberance. | 11. Mastoid process of temporal bone. |
| 5. Inferior nuchal line. | 12. Styloid process. |
| 6. Sagittal suture. | 13. Mandible. |
| 7. Parietal bone. | |

© Elsevier Ltd 2005. Standing: Gray's Anatomy 39e

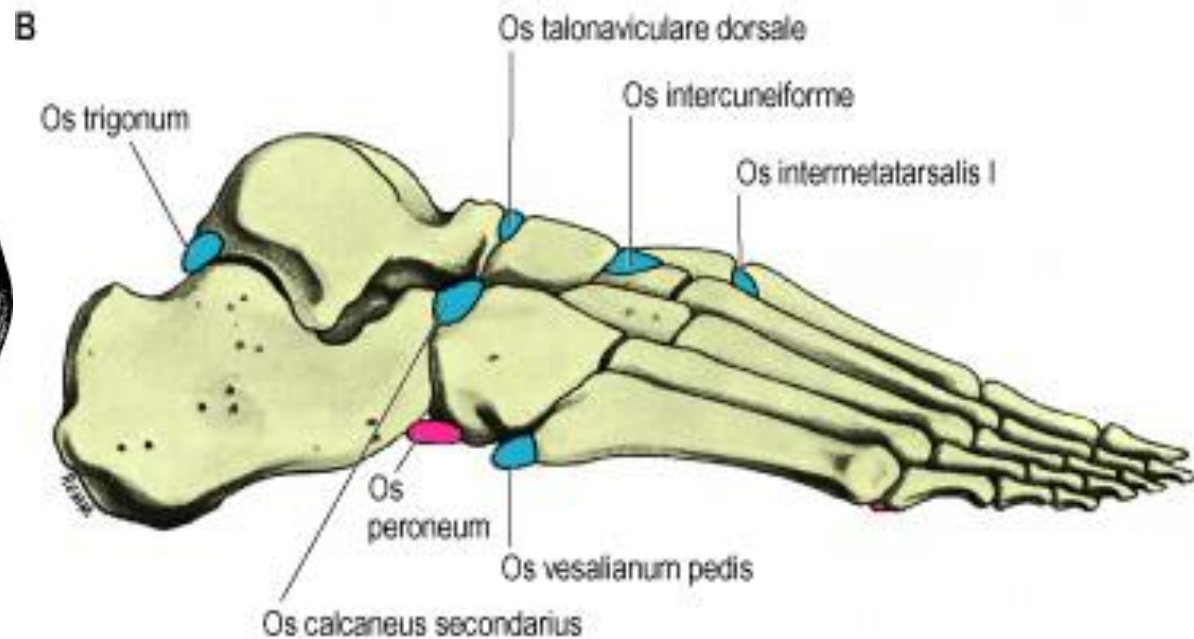
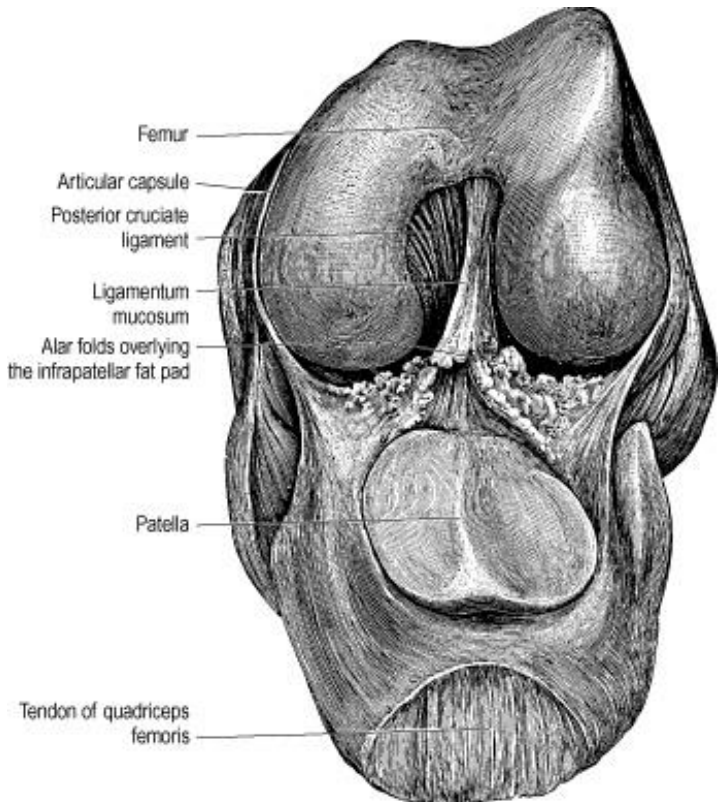
Oasele pneumatice posedă cavități tapetate cu mucoasă, care conțin aer.



- | | | |
|-----------------------------|--|--------------------|
| 1. Maxillary sinus. | 7. Ethmoidal crest. | X. Middle meatus. |
| 2. Bony partition in sinus. | 8. Conchal crest. | Y. Inferior meatus |
| 3. Greater palatine groove. | 9. Nasal crest. | |
| 4. Tuberosity | 10. Incisive canal emerging at incisive fossa. | |
| 5. Palatine process. | 11. Alveolar process and teeth. | |
| 6. Frontal process. | | |

Oasele sesamoide sunt, de obicei, lentiforme, mici, se dezvoltă în preajma unor articulații (*cele periarticulare*) sau în tendoanele unor mușchi (*cele intratendinoase*).

Ele măresc unghiul de inserție între tendoane și oasele de care se fixează mușchii.



© Elsevier Ltd 2005. Standing: Gray's Anatomy 39e

FUNCȚIILE OSULUI

- **Oasele** constituie axul central, scheletul general al corpului uman;
- **servesc ca sprijin** pentru întregul corp și părțile lui moi;
- **delimitează cavități** ce protejează anumite organe delicate (creierul etc.);
- **servesc ca puncte/zone de inserție** pentru mușchi, devenind astfel pârghii în locomoție;
- **determină forma, dimensiunile și proprietățile** corpului și ale diferitor sale segmente;
- **constituie rezerva de calciu** a organismului;
- **reprezintă puncte de reper** pentru determinarea scheletotopiei viscerelor.

PROPRIETĂȚILE FIZICE ale oaselor:

- **rezistența;**
- **elasticitatea** (craniul poate cădea de la o înălțime 1-2 m., fără a se sfărâma).

FUNCȚIILE BIOLOGICE ale osului:

- **participă la schimbul de substanțe în organism;**
- **menține conținutul mineral al sângelui;**
- **funcția de creștere, regenerare, îmbătrânire;**
- **funcția regenerativă;**
- **funcția hematopoietică;**
- **funcția imună (protecție biologică).**

DEZVOLTAREA OASELOR ÎN FILO- ȘI ONTOGENEZĂ

- Din **ectoderm** derivă sistemul nervos și aparatele senzoriale (tegumentul, vedere, auz);
- din **endoderm** – aparatul digestiv și cel respirator;
- din **mezoderm** – aparatul genitourinar și cel circulator.

Prin diferențierea mezodermului rezultă **mezenchimul**, din care se dezvoltă **aparaturile locomotor.**

În dezvoltarea oaselor
pot fi evidențiate 3 etape:
MEMBRANOASĂ, CARTILAGINOASĂ și OSOASĂ.

Inițial **scheletul membranos**, sub formă de coardă
(*chorda dorsalis*), apare la amfiox.

La peștii inferiori distingem **scheletul cartilagos**
(*paralel cu coarda apar vertebre cartilaginoase*).

În continuare filogenezei la peștii superiori
scheletul cartilagos e înlocuit cu cel **osos**.

Din țesutul conjunctiv embrionar viitoarele oase se formează sub aspect de aglomerări de celulele mezenchimale – **membrane** (*etapa membranoasă*) – **I-a etapă** a osteogenezei.

În luna a 2-a de dezvoltare majoritatea formațiunilor membranoase sunt înlocuite de țesut cartilaginos, mai compact (apar **modelele cartilaginoase** ale viitorului os) (*etapa cartilaginoasă* – **a II-a etapă** de dezvoltare).

Etapa a III-a

O mică parte din formațiunile membranoase ale scheletului (oasele bolții craniene, oasele faciale etc.) sunt substituite prin țesut osos evitând etapa cartilaginoasă.

Astfel, vom avea

2 modalități de osteogeneză –

- conjunctivă / desmală (*sau primară*) și
- cartilaginoasă, condrală.

CALEA DESMALĂ

Zonele în care începe și de unde se extinde osteogeneza, atât în piesele conjunctive, cât și în cele cartilaginoase se numesc **puncte/centre** sau **nuclee de osificare**.

În modelul viitorului os apare **nucleul** de osificare, care inițial se prezintă prin fibre conjunctive care se impregnează cu săruri de calciu.

În continuare fibroblastele devin osteoblaste și încep să secrete o materie proteică moale – oseina, osteoblastele devin osteocite, iar substanța preosoasă dă naștere unei lamele osoase (se formează **punctul de osificare primitiv**).

Procesul de osteogeneză înaintează radial spre periferie.

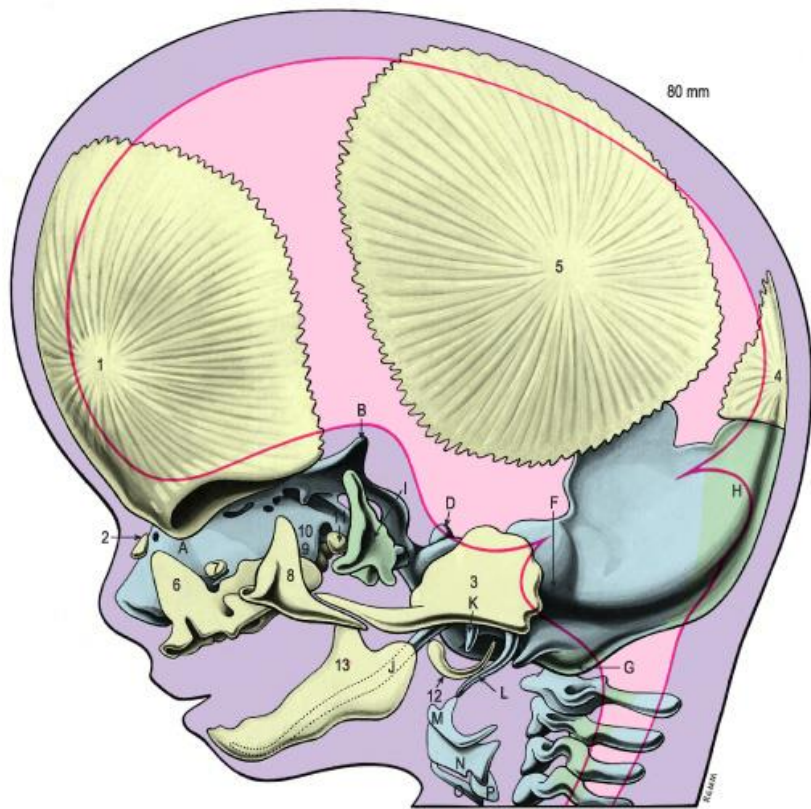
În grosime oasele plate cresc prin apoziție.

Au loc procesele de resorbție (*resorbțio*) a osului primar (sub acțiunea osteoplastelor – celulelor care distrug osul) și înlocuirea lui treptată cu osul secundar, definitiv, de la adult.

Deoarece acest proces nu este uniform în modelul osului apar lacune de diferită formă și dimensiuni (**Howship**), ce conțin țesut osteoblastic din care se formează elemente osoase noi, iar din ele, lângă vasele sanguine, se formează canalele **Volkman** și **Havers**.

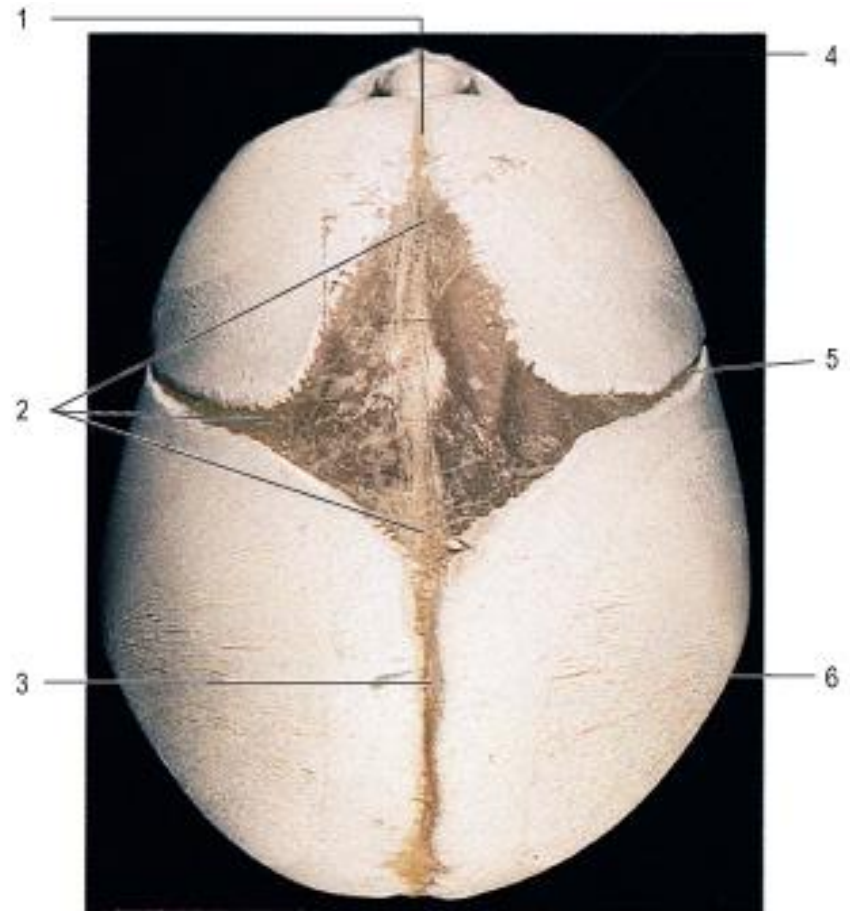
Osificarea desmală se realizează prin osteogeneză endodesmală.

D



© Elsevier Ltd 2005. Standing: Gray's Anatomy 39e

C



- | | | |
|------------------------------|----------------------------|-----------------------------|
| 1. Frontal (metopic) suture. | 3. Sagittal suture. | 5. Coronal suture. |
| 2. Anterior fontanelle. | 4. Frontal bone and tuber. | 6. Parietal bone and tuber. |

© Elsevier Ltd 2005. Standing: Gray's Anatomy 39e

CALEA CARTILAGINOASĂ

constă în înlocuirea modelului cartilaginos al viitorului os (*acoperit de o membrană fibroasă – pericondru*), prin țesut osos.

Acest proces are loc datorită pericondrului, prin “topirea” (*absorbția*) țesutului cartilaginos și formarea celui osos.

Celulele stratului intern al pericondrului treptat obțin funcții osteoblastice, fapt ce duce la transformarea sa în periost.

În așa mod are loc formarea **osului pericondral**.

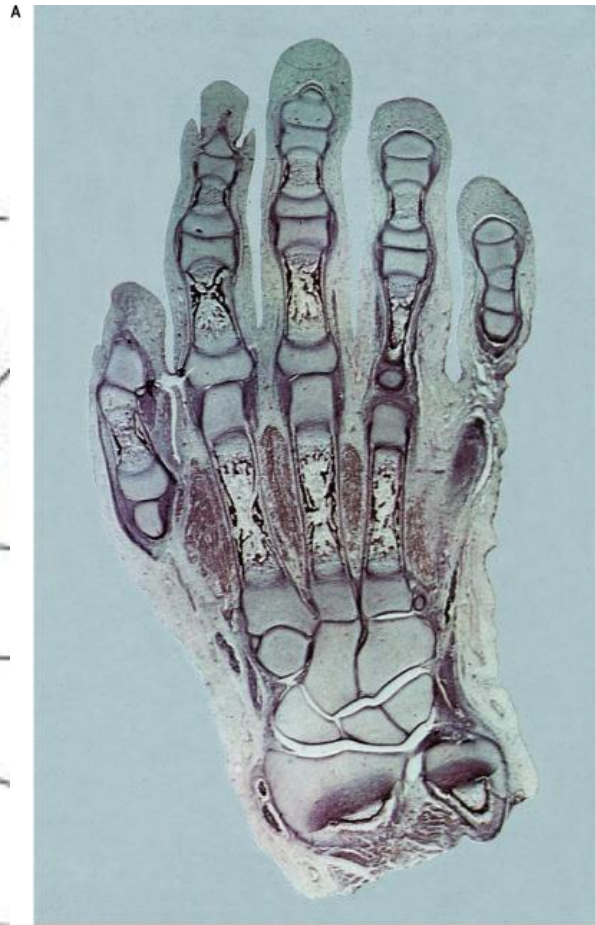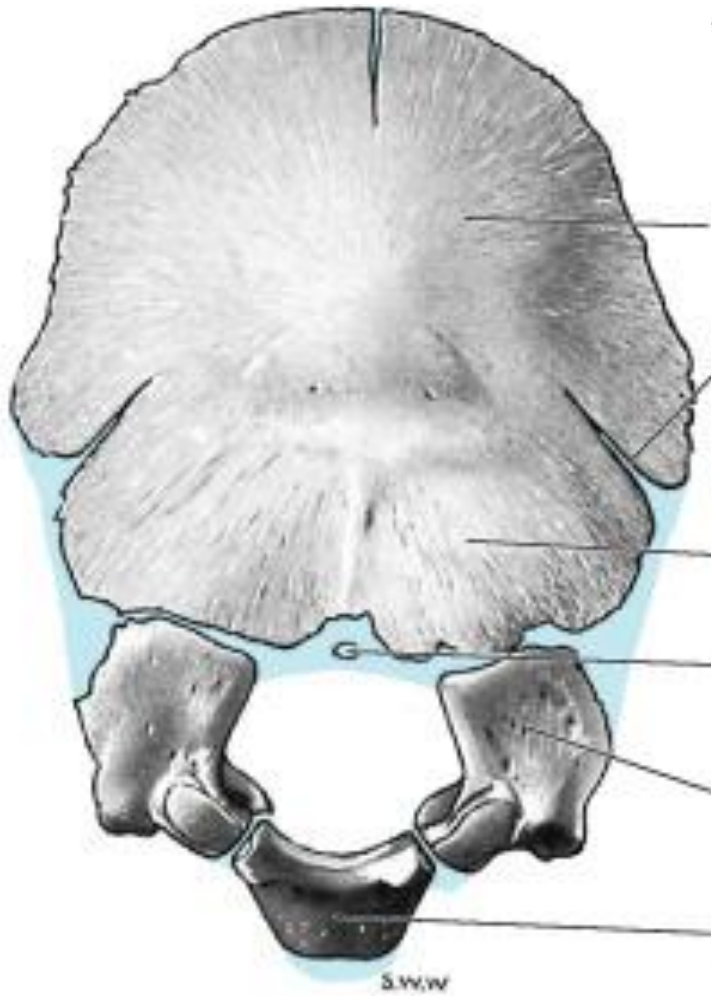
OSIFICAREA CARTILAGINOASĂ

se realizează pe 2 căi:

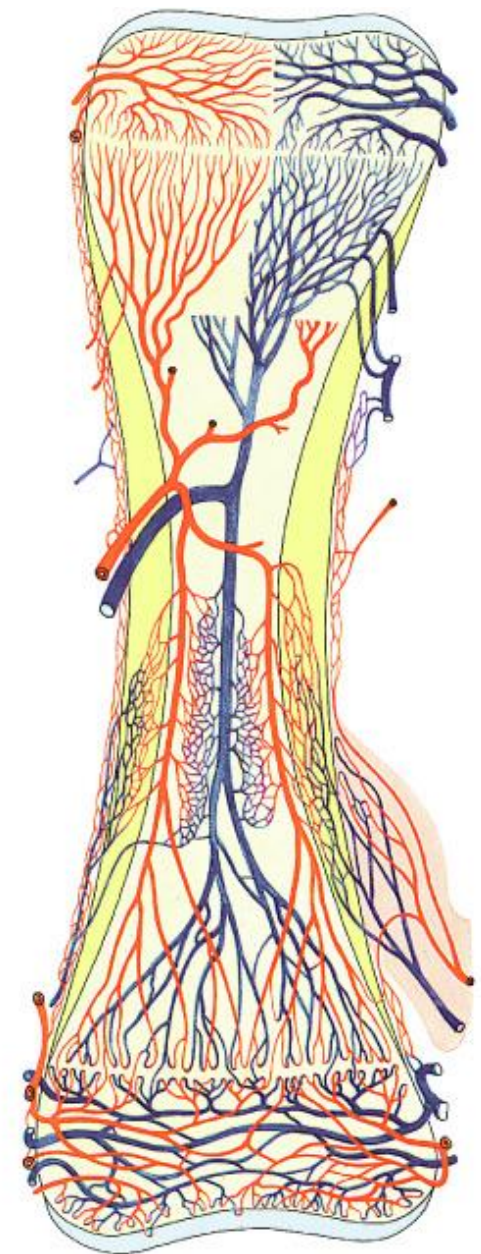
- *osteogeneza pericondrală / periostală* – pe calea formării la suprafață a unei „carapace” osoase;
- *osteogeneza endocondrală* – formarea substanței osoase în interiorul modelului cartilaginos.

Apariția punctelor de osificare în decursul procesului de creștere este bine studiată și precizată.

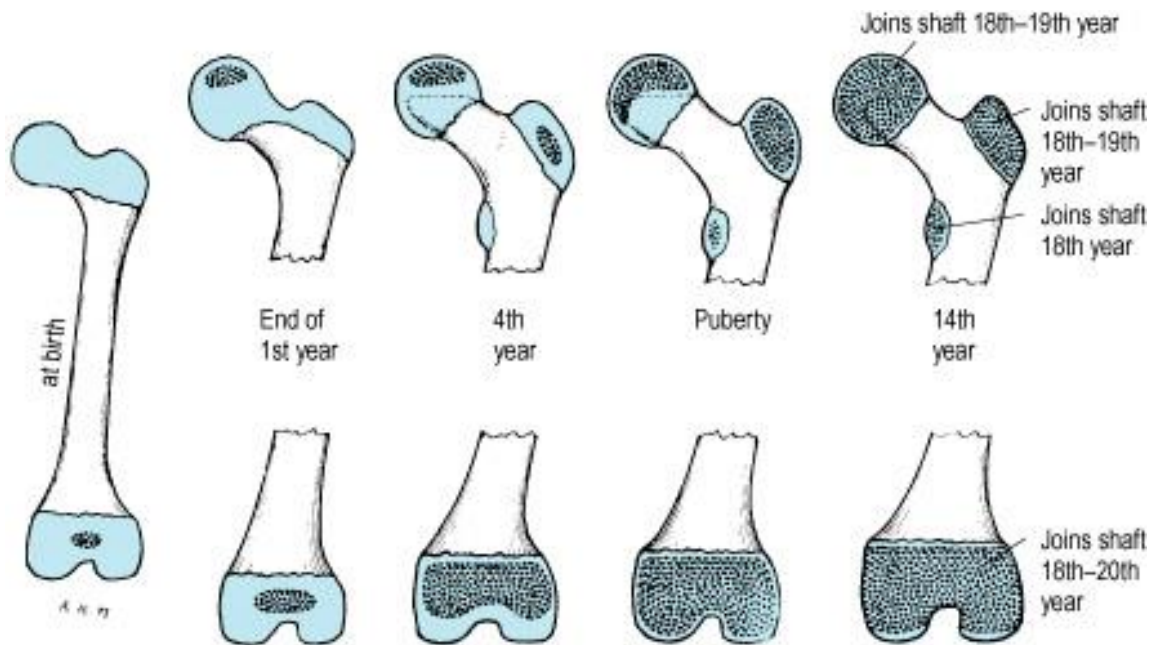
Cunoașterea acestora prezintă un mare interes practic pentru medicii radiologi, pediatri, legiști etc.



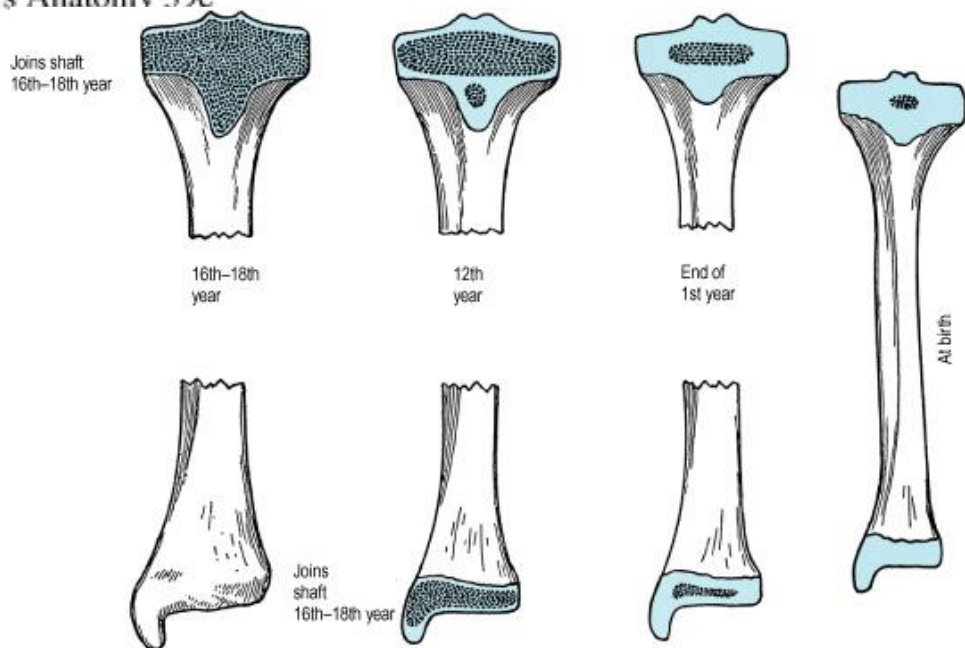
© Elsevier Ltd 2005. Standing: Gray's Anatomy 39e



© Elsevier Ltd 2005. Standing: Gray's Anatomy 39e



© Elsevier Ltd 2005. Standing: Gray's Anatomy 39e

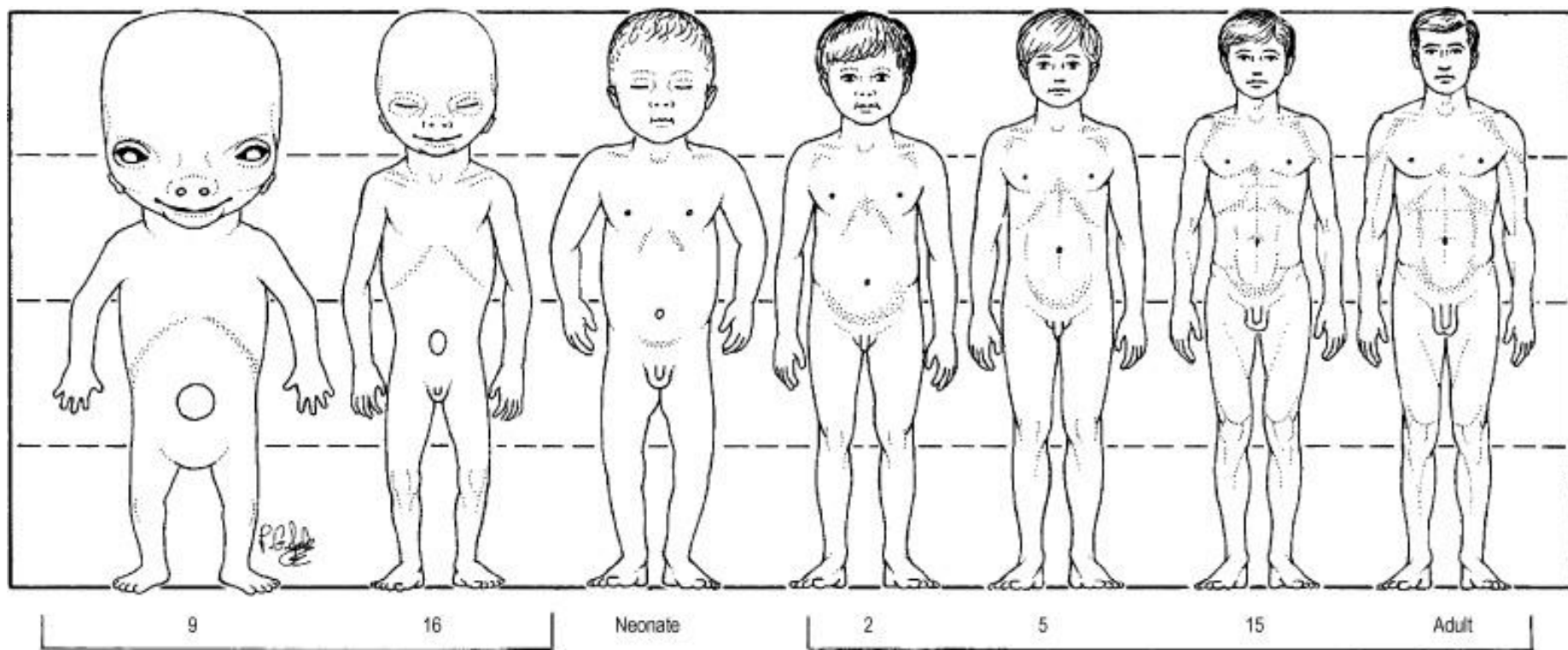


© Elsevier Ltd 2005. Standing: Gray's Anatomy 39e

PARTICULARITĂȚI DE VÂRSTĂ:

- țesutul osos la copii are o **structură fibroasă**, e **sărac în săruri minerale**, e **bogat în apă și vase sanguine**;
- **oasele copilului sunt moi, elastice, puțin dure, ușor își schimbă conformația** sub acțiunea diferitor factori (haine mici, încălțăminte strânse etc.);
- **primele puncte de osificare apar la 6-7 săptămâni intrauterine**; timpul apariției punctelor de osificare e **constant și diferă de la os la os** (*după ele putem constata dezvoltarea normală a scheletului și vârsta copilului*);
- **la nou-născut diafizele sunt deja osificate**;
- la copii oasele conțin **mai multe substanțe organice** în raport cu cele **neorganice**;

- **cu vârsta în componenta oaselor se mărește cantitatea sărurilor de Ca, P, Mg și a altor elemente** (*Ca în cantități mari se depune în oasele micuților, iar P – la adolescenți*);
- **numărul canalelor Havers cu vârsta se micșorează** (*Cu cât copilul e mai mare cu atât țesutul osos este mai compact. La micuți predomină substanța osoasă spongioasă*);
- **către 7 ani** structura oaselor tubulare la copii este ca la maturi;
- **între 10-12 ani țesutul spongios suferă o dezvoltare intensă, stabilindu-se definitiv către 18-20 ani;**
- **către 12 ani** substanța compactă are o structură uniformă.



Weeks of development

Age in years

© Elsevier Ltd 2005. Standing: Gray's Anatomy 39e

