Universitatea de Stat de Medicină și Farmacie
Nicolae Testemițanu

Catedra de anatomie și anatomie clinică

Morfologia şi topografia craniului. Unirea oaselor craniului

ILIA CATERENIUC,
dr. habilitat în șt. med., profesor universitar

Craniul oferă forma extremităţii cefalice (capului), determinată de procesul de dezvoltare a encefalului în perioada de creştere, la fel ca şi de acţiunea mecanică a muşchilor, care se inseră pe aceste oase.

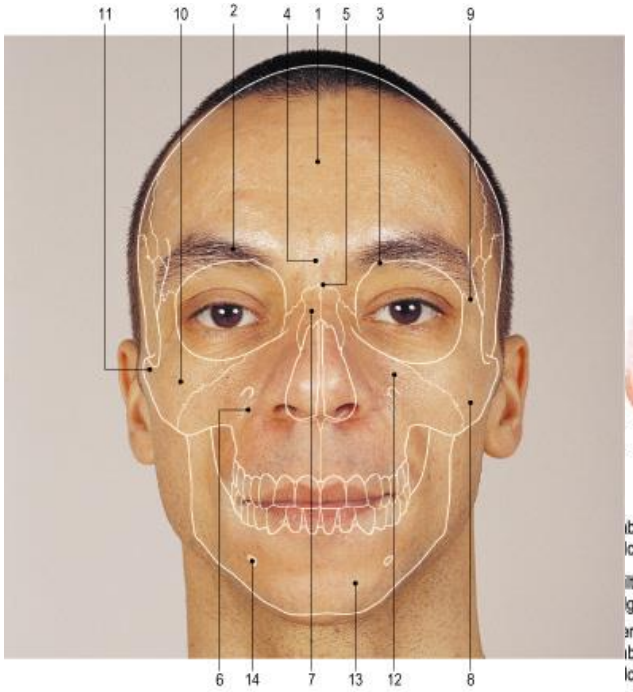

1. Frontal bone. 2. Superciliary arch. 3. Supraorbital notch. 4. Glabella. 5. Nasion. 6. Maxilla. 7. Nasal bone. 8. Zygomatic bone. 9. Frontozygomatic suture. 10. Prominence of cheek. 11. Zygomatic arch. 12. Infraorbital foramen. 13. Mandible. 14. Mental foramen.

© Elsevier Ltd 2005. Standring: Gray's Anatomy 39e

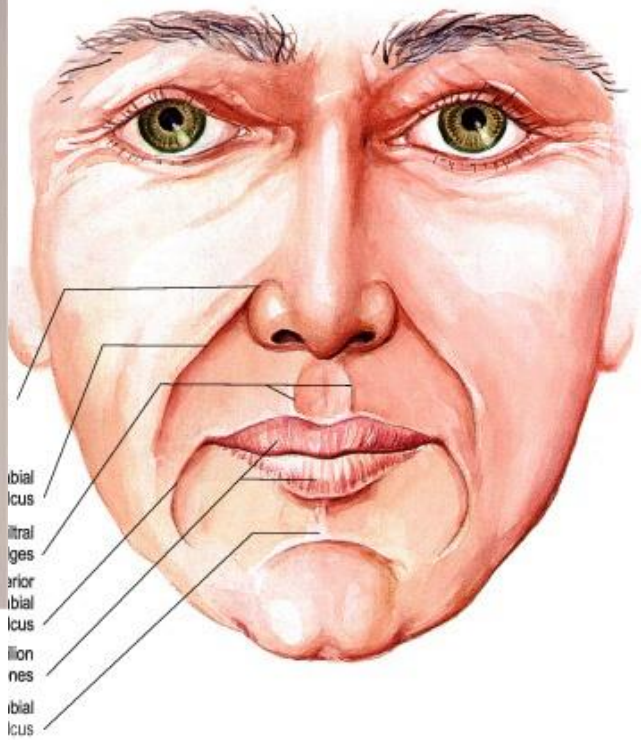

© Elsevier Ltd 2005. Standring: Gray's Anatomy 39e

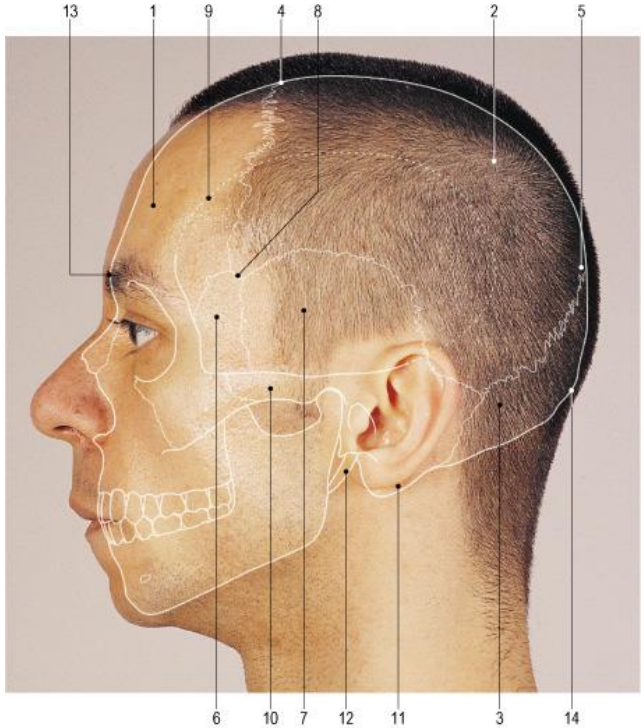

1. Frontal. 2. Parietal. 3. Occipital. 4. Bregma (anterior fontanelle). 5. Lambda (posterior fontanelle). 6. Greater wing of sphenoid. 7. Squamous temporal. 8. Pterion. 9. Temporal lines. 10. Zygomatic arch. 11. Mastoid process. 12. Styloid process. 13. Glabella. 14. External occipital protruberance.

© Elsevier Ltd 2005. Standring: Gray's Anatomy 39e

Scheletul capului *(cranium)*:

- **adăpostește encefalul cu nervii cranieni, majoritatea organelor senzoriale** *(vizual, auditiv, olfactiv, gustativ),* **porțiuni ale tubului digestiv şi căilor respiratorii;**
- **este alcătuit din *neurocraniu*** (sau *craniul cerebral)* **şi *viscerocraniu*** (*splanhnocraniu* sau *oasele feței),* **compartimente delimitate printr-un plan, care trece prin glabelă, marginea supraorbitară, arcul zigomatic, conductul auditiv extern, linia nucală superioară şi protuberanța occipitală externă.**

Oasele **neurocraniului** (craniul cerebral sau cutia craniene), **spre deosebire de cele ale viscerocraniului, prezintă un șir de deosebiri:**

- **pe suprafaţa lor internă sunt impresiuni ale circumvoluţiunilor cerebrale;**
- **în substanţa spongioasă** *(diplöe)* **sunt așezate canale pentru vene, iar**
- **unele din ele (frontal, sfenoid, etmoid şi temporal) prezintă cavităţi pneumatice.**

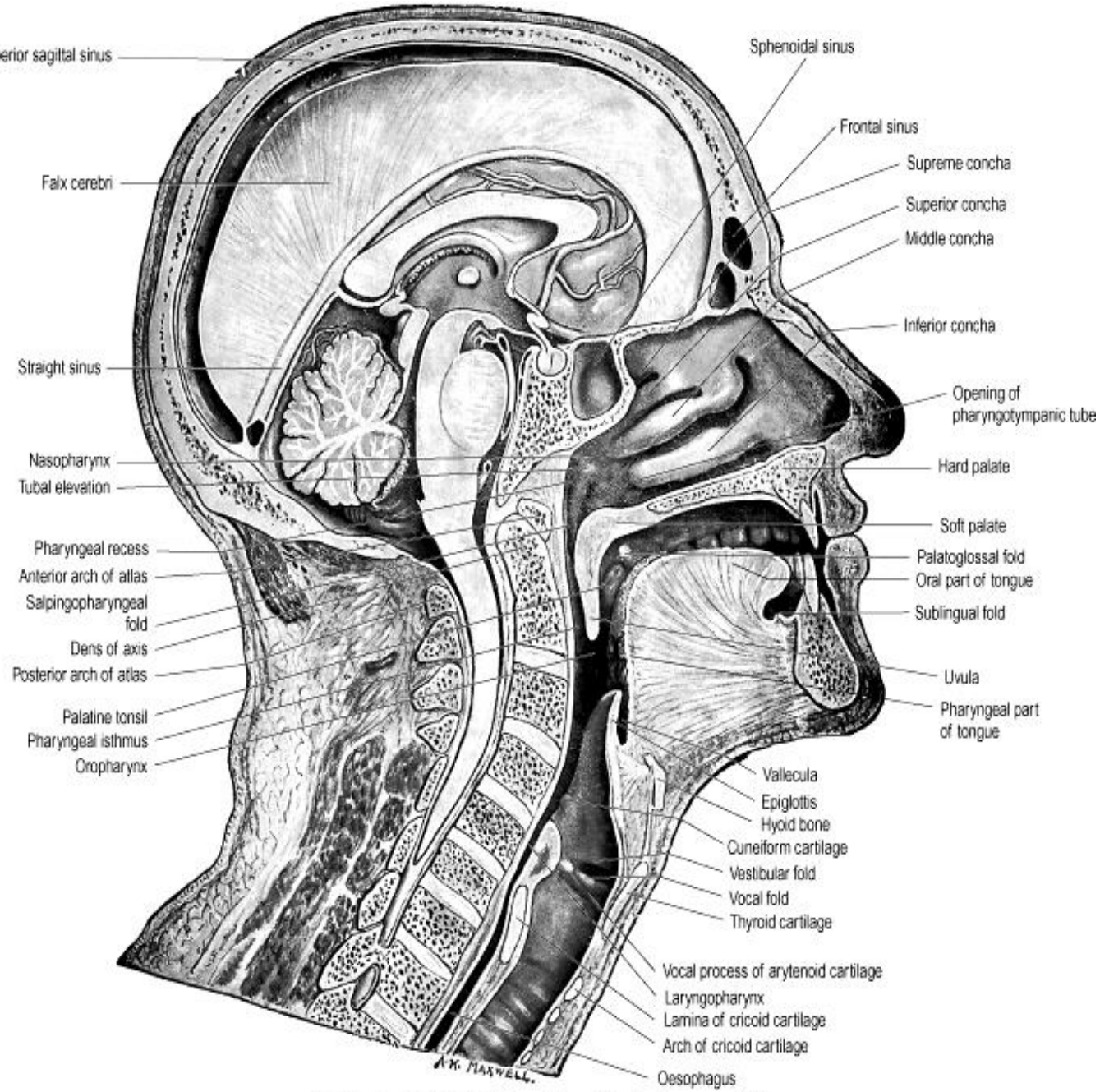

© Elsevier Ltd 2005. Standring: Gray's Anatomy 39e

NOMENCLATORUL INTERNAŢIONAL
fixează 5 norme necesare pentru a examina
toate feţele pe care le prezintă scheletul capului:

- **norma verticală** ***(norma verticalis)*** (Blumenbah) **–** aspect superior;
- **norma frontală** ***(norma frontalis)*** **–** aspect anterior;
- **norma laterală** ***(norma lateralis)*** **–** aspect lateral;
- **norma occipitală** ***(norma occipitalis)*** **–** aspect posterior;
- **norma bazală** ***(norma basalis)*** **–** aspect inferior.

NORMA VERTICALĂ – *ASPECT SUPERIOR*

1. Bregma.
2. Coronal suture.
3. Sagittal suture.
4. Lambdoid suture.
5. Lambda.
6. Frontal bone (squamous part).
7. Parietal bone.
8. Parietal foramen.
9. Occipital bone (squamous part).

© Elsevier Ltd 2005. Standring: Gray's Anatomy 39e

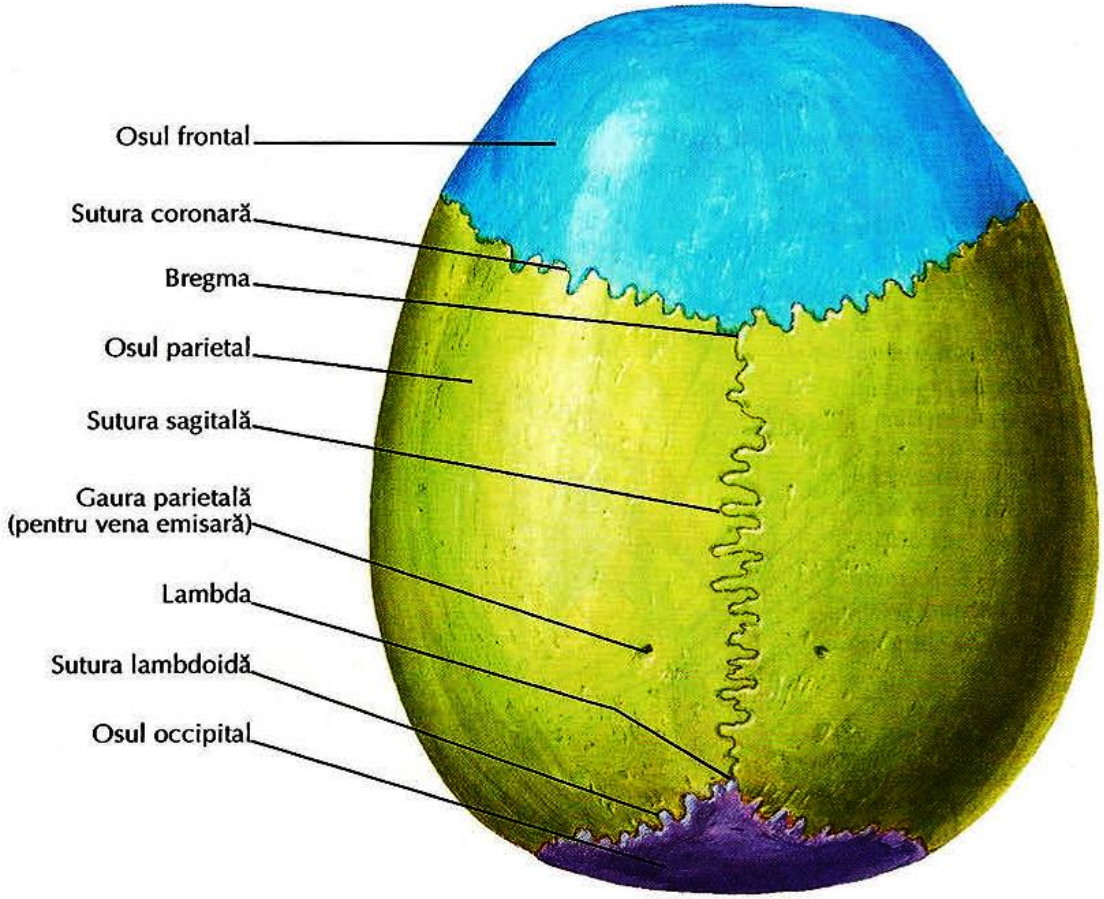

NORMA VERTICALĂ:

• are forma mai mult sau mai puţin ovală;
• partea superioară a craniului – ***calota / bolta /calvaria;***
• locul cel mai pronunţată a ***calotei*** este ***creştetul capului*** sau ***vortexul***;
• după ***inicele cranian*** – **raportul: diametrul transversal/ diametrul longitudinal** – se descriu **trei tipuri** de cranii:

- ***craniul brahiocefal, aproape rotund***, ***sferoid,*** este determinat de dezvoltarea acestuia în sens transversal, indicele cranian **>** 80%;
- ***craniul dolicocefal – alungit, elipsoid,*** mai dezvoltat în sens longitudinal, indicele cranian **<** 75%;
- ***craniul mezocefal*** – formă intermediară – este ***ovoid,*** cu diametrele echilibrate (indicele cranian egal cu 79-76%).

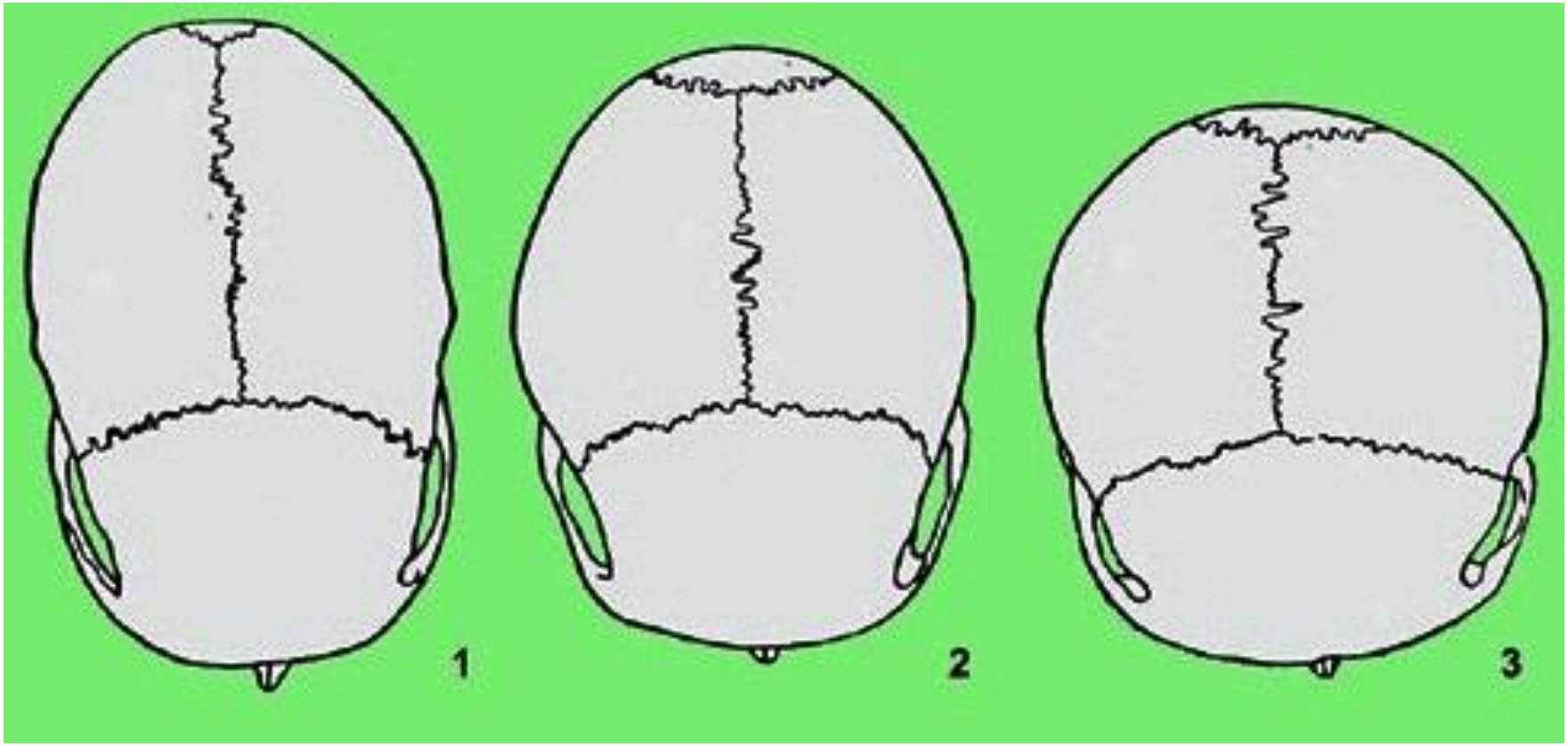

Tipuri de craniu:
dolicocefal (1), mezocefal (2), brahicefal (3).

NORMA FRONTALĂ – *ASPECT ANTERIOR*

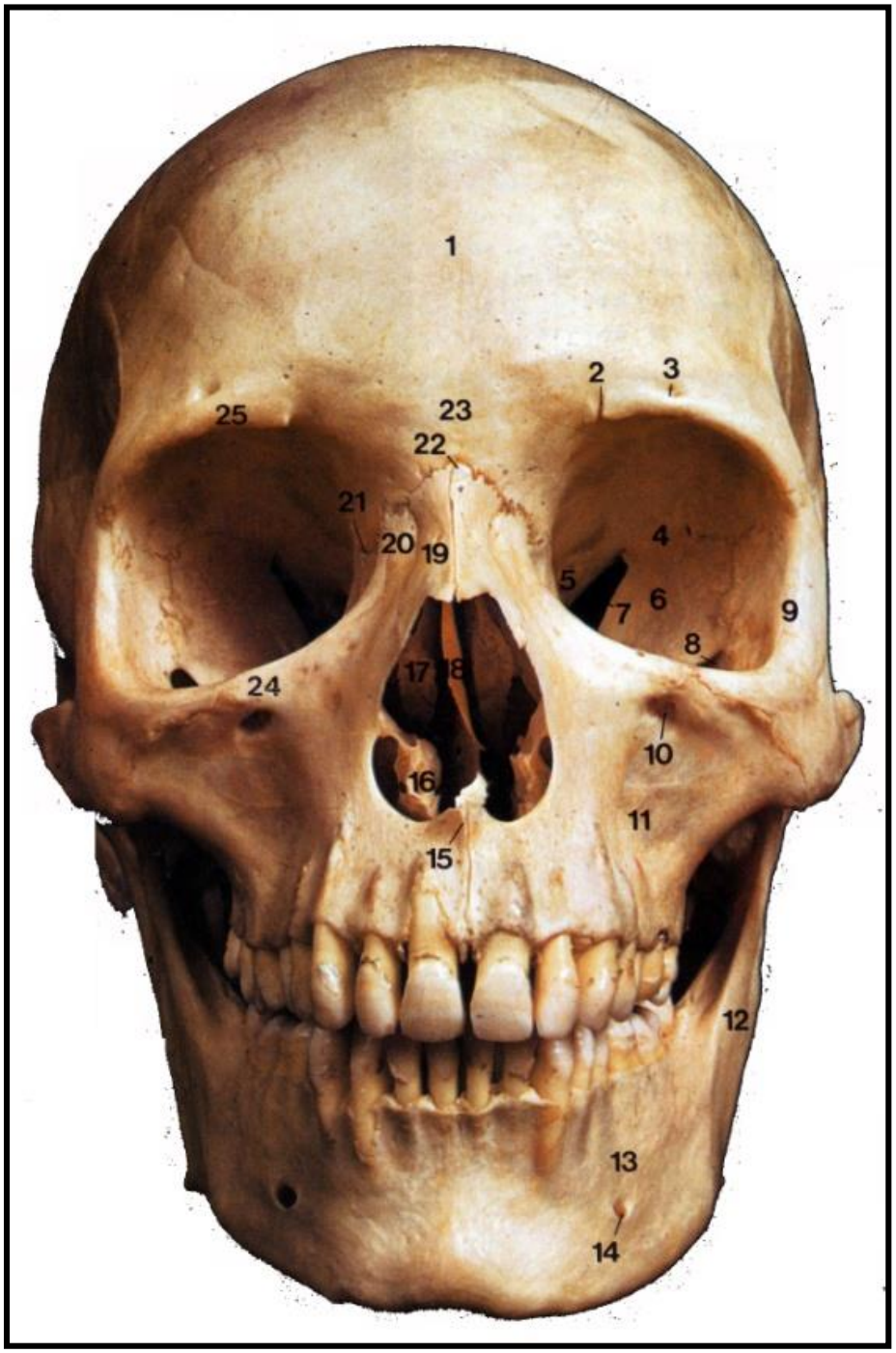

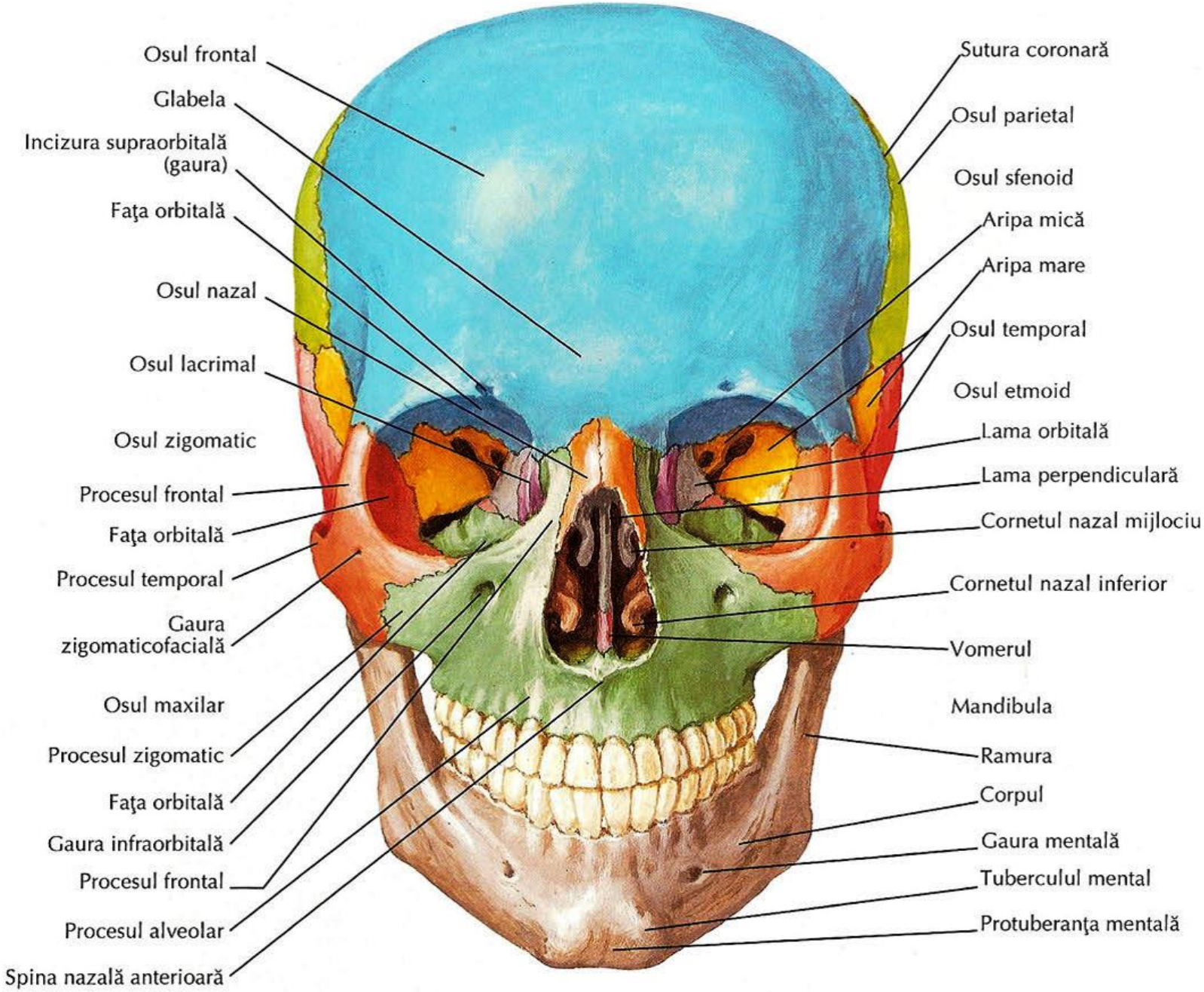
Osul frontal
Glabela
Incizura supraorbitală (gaura)
Faţa orbitală
Osul nazal
Osul lacrimal
Osul zigomatic
Procesul frontal
Faţa orbitală
Procesul temporal
Gaura zigomaticofacială
Osul maxilar
Procesul zigomatic
Faţa orbitală
Gaura infraorbitală
Procesul frontal
Procesul alveolar
Spina nazală anterioară
Sutura coronară
Osul parietal
Osul sfenoid
Aripa mică
Aripa mare
Osul temporal
Osul etmoid
Lama orbitală
Lama perpendiculară
Cornetul nazal mijlociu
Cornetul nazal inferior
Vomerul
Mandibula
Ramura
Corpul
Gaura mentală
Tuberculul mental
Protuberanţa mentală

NORMA FRONTALĂ *(norma frontalis):*

• ovală, cu partea mai voluminoasă orientată superior;
•are contur şi expresie caracteristică, numită ***„fizionomie”.***
• include trei etaje: ***superior, mijlociu*** şi ***inferior*** ;
➢ ***etajul superior,*** ***fruntea / etajul neural***, corespunde frunţii; topografic face parte din teritoriul neurocraniului;
➢ ***etajul mijlociu***/***respirator***, dispus între linia bisprincenoasă şi infranazală; include cavitatea nazală şi orbitele;
➢ ***etajul inferior***/***bucal*** **–** între linia infranazală şi menton; corespunde cavităţii bucale, conţine formaţiunile aparatului dentomaxilar şi constituie ***“etajul stomatologic”*** al feţei atât în raport anatomotopografic, cât şi clinicoterapeutic.

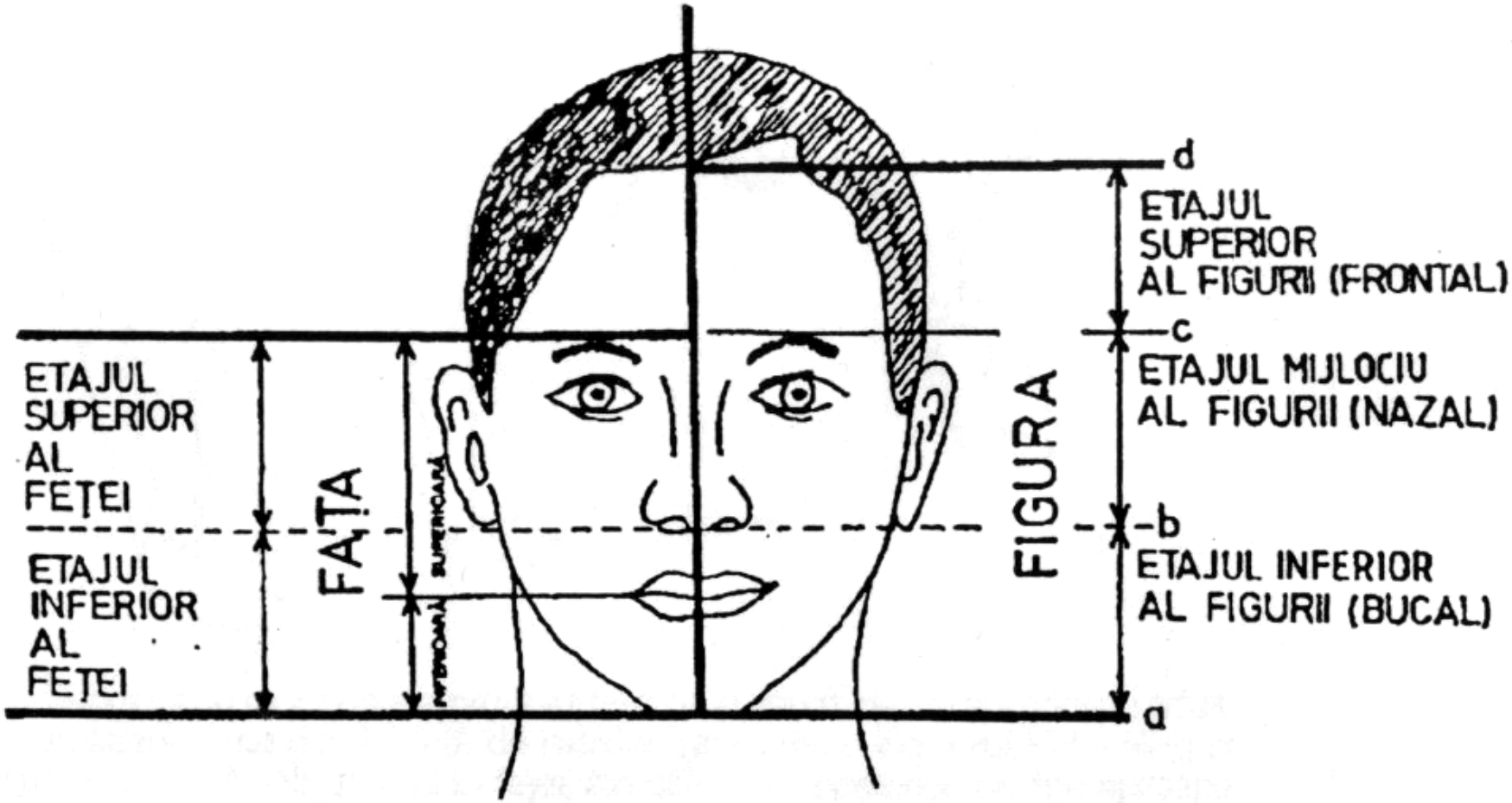

Fig. 2.4. Raportul dintre figură și față.

ORBITA *(orbita)*,

cavitate piramidală, cu baza, intrarea în orbită *(aditus orbitalis),* **orientată anterior, iar vârful – posteromedial, prezintă 4 pereți:**

- **superior (format de porțiunea orbitară a frontalului şi aripa mică a sfenoidului),**
- **medial (constituit de procesul frontal al maxilei, osul lacrimal, lama orbitară a etmoidului şi corpul sfenoidului),**
- **lateral (format de procesul frontal a osului zigomatic şi fața orbitară a aripii mari a sfenoidului)** și
- **inferior (alcătuit de feţele orbitare ale maxilei şi osului zigomatic).**

Între pereţii superior şi lateral se află fisura orbitară superioară *(fissura orbitalis superior),* **iar între cei lateral şi inferior – fisura orbitară inferioară** *(fissura orbitalis inferior).*

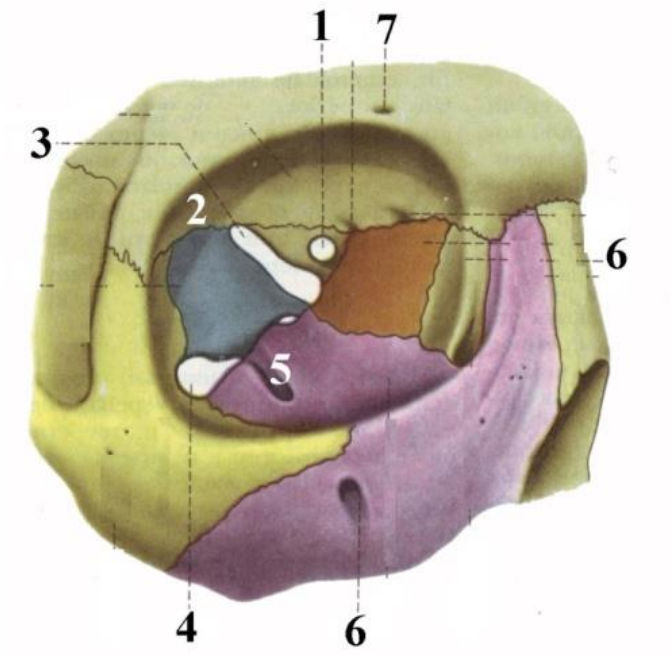

COMUNICĂRILE ORBITEI:

- **prin canalul optic, orificiul etmoidal anterior și fisura orbitară superioară → cu cavitatea craniului;**
- **prin canalul nazolacrimal** *(canalis nasolacrimalis)* **→ cu cavitatea nazală (meatul nazal inferior);**
- **prin orificiul etmoidal posterior → cu cavitatea nazală;**
- **prin fisura orbitară inferioară → cu fosele infratemporală şi pterigopalatină;**
- **prin canalul şi orificiul infraorbitar → cu faţa anterioară a maxilei;**
- **prin orificiul zigomatico-orbitar → cu faţa laterală a osului zigomatic (orificiul zigomatico-facial) și cu fosa temporală (orificiul zigomatico-temporal).**

CAVITATEA NAZALĂ *(cavitas nasalis ossea)*,

anterior se deschide prin apertura piriformă *(apertura piriformis),* **delimitată de oasele nazale şi incizurile nazale ale maxilei, iar posterior comunică cu faringele prin două coane** *(choanae)*, **mărginite:**

- **lateral de lama medială a apofizei pterigoide;**
- **medial de vomer,**
- **superior de corpul osului sfenoid și**
- **inferior de lama orizontală a osului palatin.**

Prin septul nazal osos *(septum nasi osseum),* **format din vomer şi lama perpendiculară a osului etmoid (cu participarea crestei sfenoidului, crestei nazale și rostrului sfenoidal), cavitatea nazală este împărţită în două jumătăţi, numite fose nazale.**

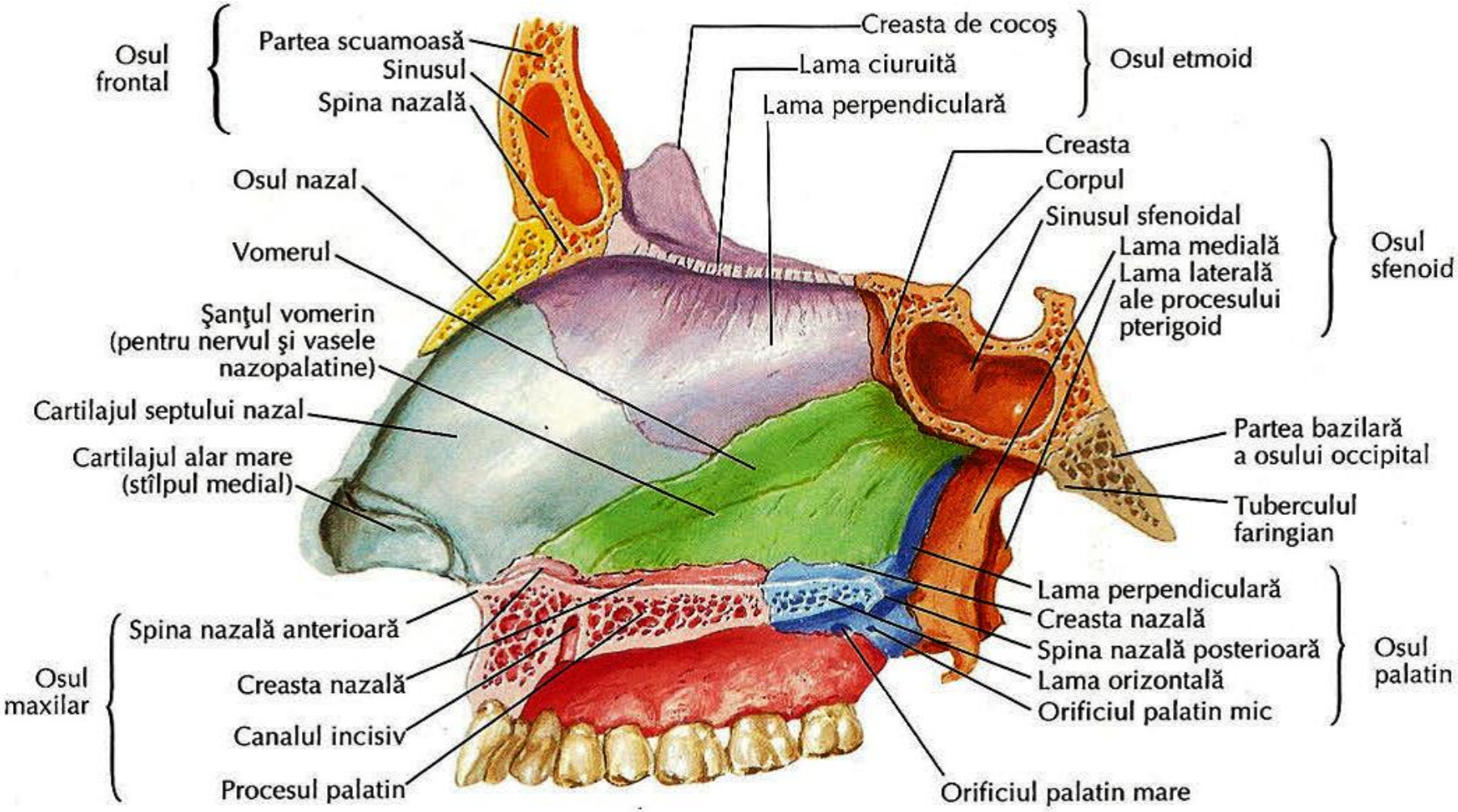
Osul frontal
Partea scuamoasă
Sinusul
Spina nazală
Osul nazal
Vomerul
Şanţul vomerin (pentru nervul şi vasele nazopalatine)
Cartilajul septului nazal
Cartilajul alar mare (stîlpul medial)
Osul maxilar
Spina nazală anterioară
Creasta nazală
Canalul incisiv
Procesul palatin
Creasta de cocoş
Lama ciuruită
Lama perpendiculară
Osul etmoid
Creasta
Corpul
Sinusul sfenoidal
Lama medială
Lama laterală ale procesului pterigoid
Osul sfenoid
Partea bazilară a osului occipital
Tuberculul faringian
Lama perpendiculară
Creasta nazală
Spina nazală posterioară
Lama orizontală
Orificiul palatin mic
Osul palatin
Orificiul palatin mare

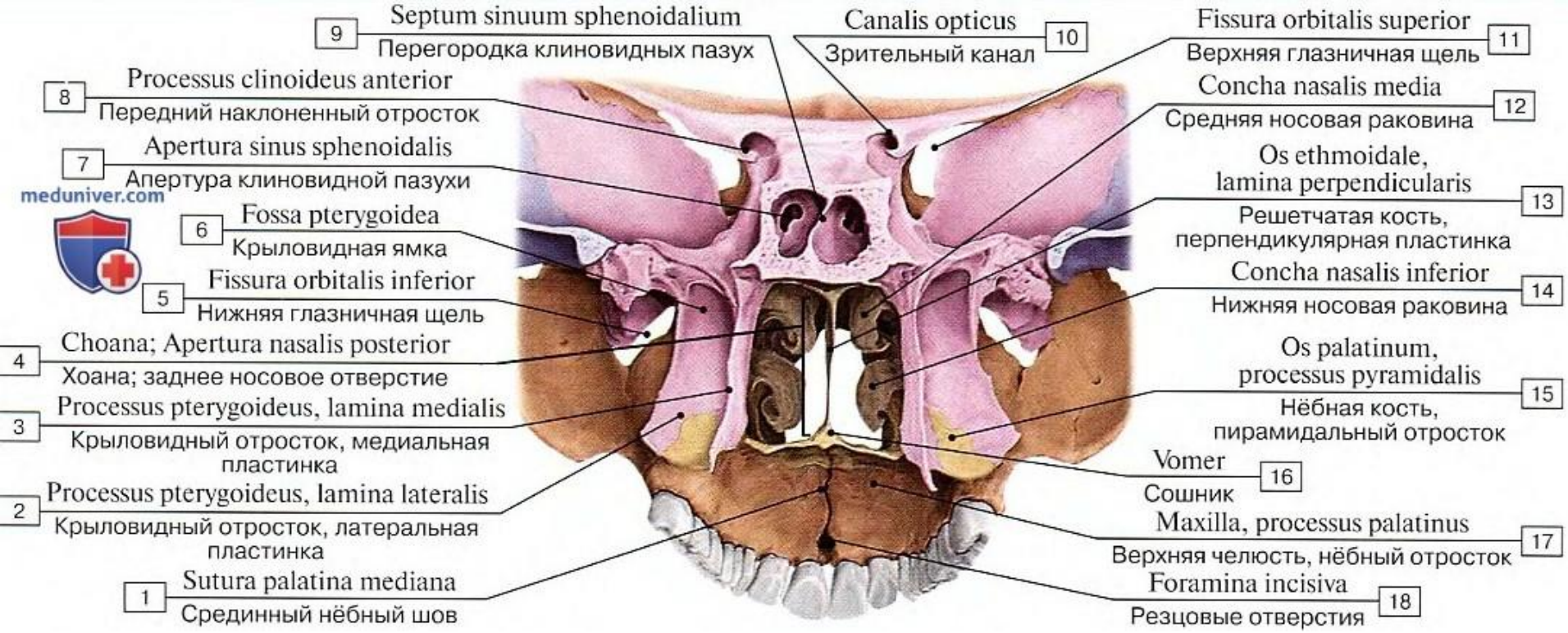
9 Septum sinuum sphenoidalium
Перегородка клиновидных пазух
Canalis opticus
Зрительный канал 10
Fissura orbitalis superior
Верхняя глазничная щель 11
8 Processus clinoideus anterior
Передний наклоненный отросток
Concha nasalis media
Средняя носовая раковина 12
7 Apertura sinus sphenoidalis
Апертура клиновидной пазухи
Os ethmoidale,
lamina perpendicularis 13
Решетчатая кость,
перпендикулярная пластинка
meduniver.com
6 Fossa pterygoidea
Крыловидная ямка
Concha nasalis inferior 14
Нижняя носовая раковина
5 Fissura orbitalis inferior
Нижняя глазничная щель
4 Choana; Apertura nasalis posterior
Хоана; заднее носовое отверстие
Os palatinum,
processus pyramidalis 15
Нёбная кость,
пирамидальный отросток
3 Processus pterygoideus, lamina medialis
Крыловидный отросток, медиальная пластинка
Vomer 16
Сошник
2 Processus pterygoideus, lamina lateralis
Крыловидный отросток, латеральная пластинка
Maxilla, processus palatinus 17
Верхняя челюсть, нёбный отросток
1 Sutura palatina mediana
Срединный нёбный шов
Foramina incisiva 18
Резцовые отверстия

Cavităţii nazale i se descriu 4 pereți:

- **superior (format de oasele nazale, porțiunea nazală a osului frontal, lama cribroasă a etmoidului şi fața inferioară a corpului sfenoidului),**
- **inferior (alcătuit de procesele palatine ale maxilei şi de lamele orizontale ale oaselor palatine, formând împreună palatul dur) şi doi**
- **doi laterali (formaţi de procesul frontal și fața nazală a maxilei, de osul lacrimal, de labirintul etmoidal, de lama perpendiculară a osului palatin şi lama medială a procesului pterigoid al sfenoidului).**

Pereților laterali le sunt atașate cornetele nazale: superior, mediu şi inferior, care delimitează trei meaturi nazale, la nivelul cărora se deschid sinusurile paranazale și orificii de comunicare cu regiunile adiacente:

- în **meatul nazal superior** *(meatus nasi superior)* – **celulele etmoidale posterioare, sinusul sfenoidal şi orificiul sfenopalatin,**
- în cel **mijlociu** *(meatus nasi medius),* **situat între cornetele nazale mediu şi inferior, se deschid celulele etmoidale mijlocii şi anterioare, sinusul frontal prin infundibulul etmoidal şi sinusul maxilar prin hiatul semilunar, iar în cel**
- **inferior** *(meatus nasi inferior),* **se deschide canalul nazolacrimal.**

Spaţiul dintre cornetele nazale şi septul nazal formează meatul nazal comun *(meatus nasi communis).*

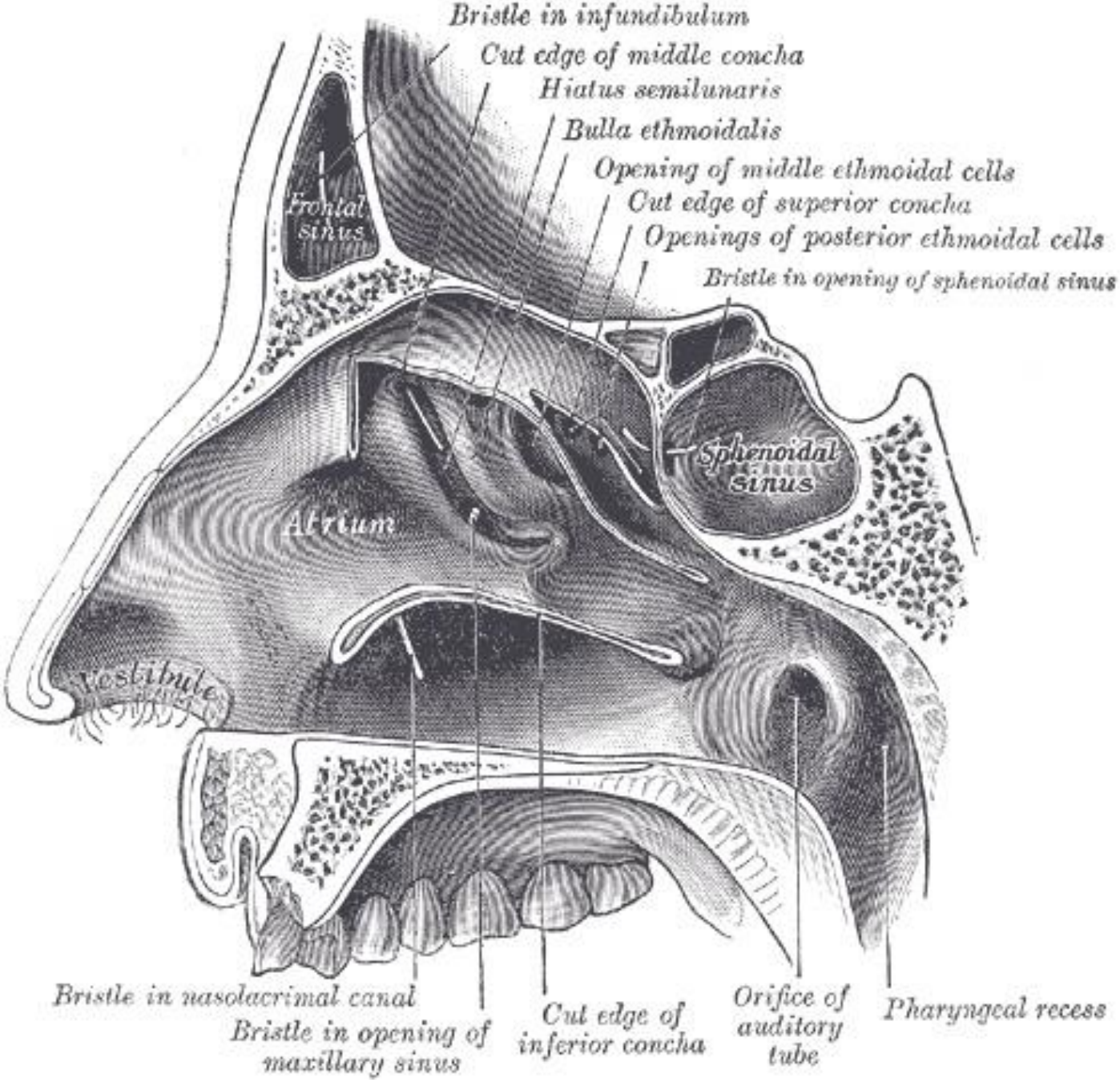
Bristle in infundibulum
Cut edge of middle concha
Hiatus semilunaris
Bulla ethmoidalis
Opening of middle ethmoidal cells
Cut edge of superior concha
Openings of posterior ethmoidal cells
Bristle in opening of sphenoidal sinus
Frontal sinus
Sphenoidal sinus
Atrium
Vestibule
Bristle in nasolacrimal canal
Bristle in opening of maxillary sinus
Cut edge of inferior concha
Orifice of auditory tube
Pharyngeal recess

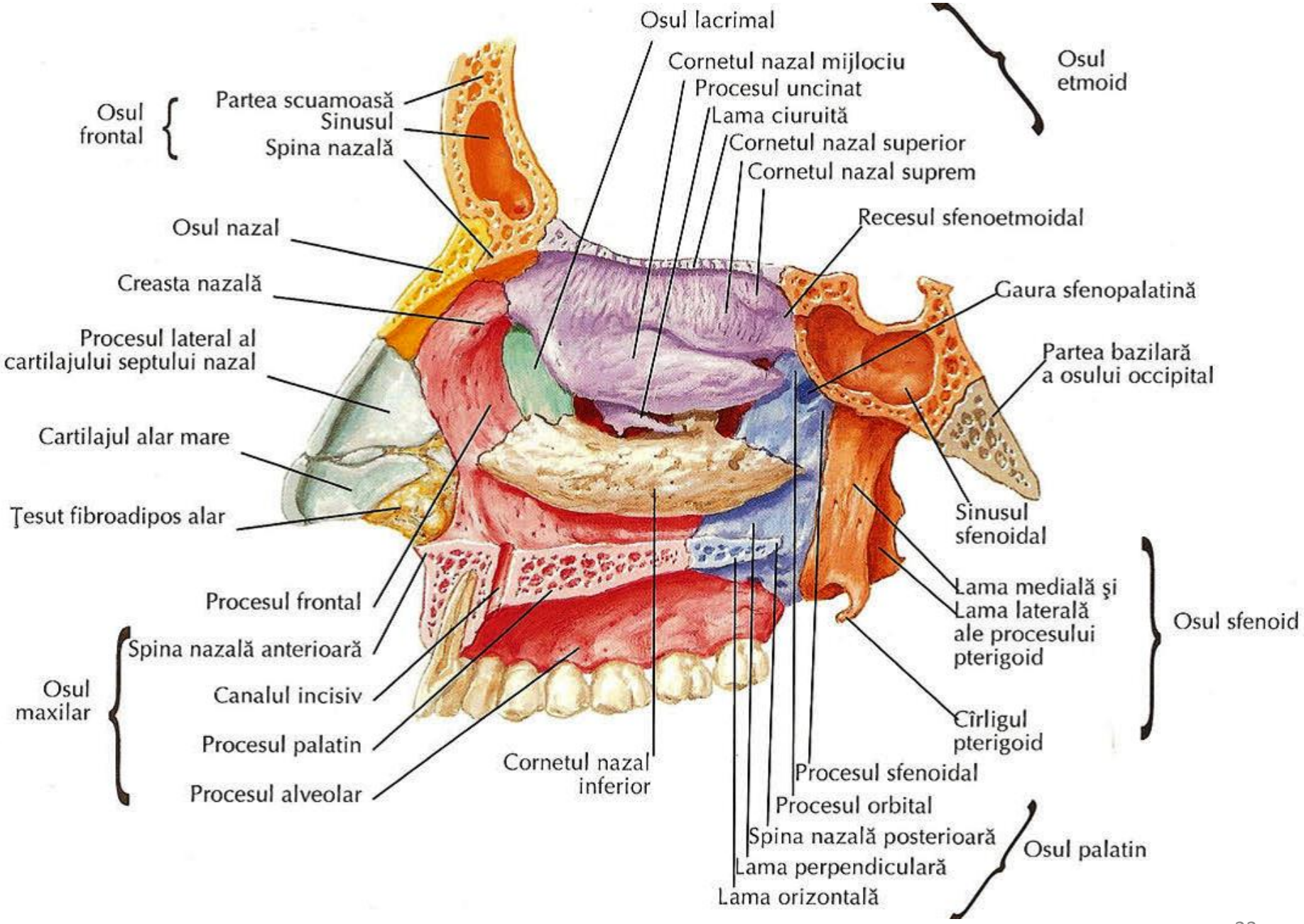
Osul lacrimal
Cornetul nazal mijlociu
Procesul uncinat
Lama ciuruită
Cornetul nazal superior
Cornetul nazal suprem
Osul etmoid
Osul frontal
Partea scuamoasă
Sinusul
Spina nazală
Osul nazal
Creasta nazală
Procesul lateral al cartilajului septului nazal
Cartilajul alar mare
Ţesut fibroadipos alar
Recesul sfenoetmoidal
Gaura sfenopalatină
Partea bazilară a osului occipital
Sinusul sfenoidal
Lama medială şi Lama laterală ale procesului pterigoid
Osul sfenoid
Cîrligul pterigoid
Procesul frontal
Osul maxilar
Spina nazală anterioară
Canalul incisiv
Procesul palatin
Procesul alveolar
Cornetul nazal inferior
Procesul sfenoidal
Procesul orbital
Spina nazală posterioară
Lama perpendiculară
Lama orizontală
Osul palatin

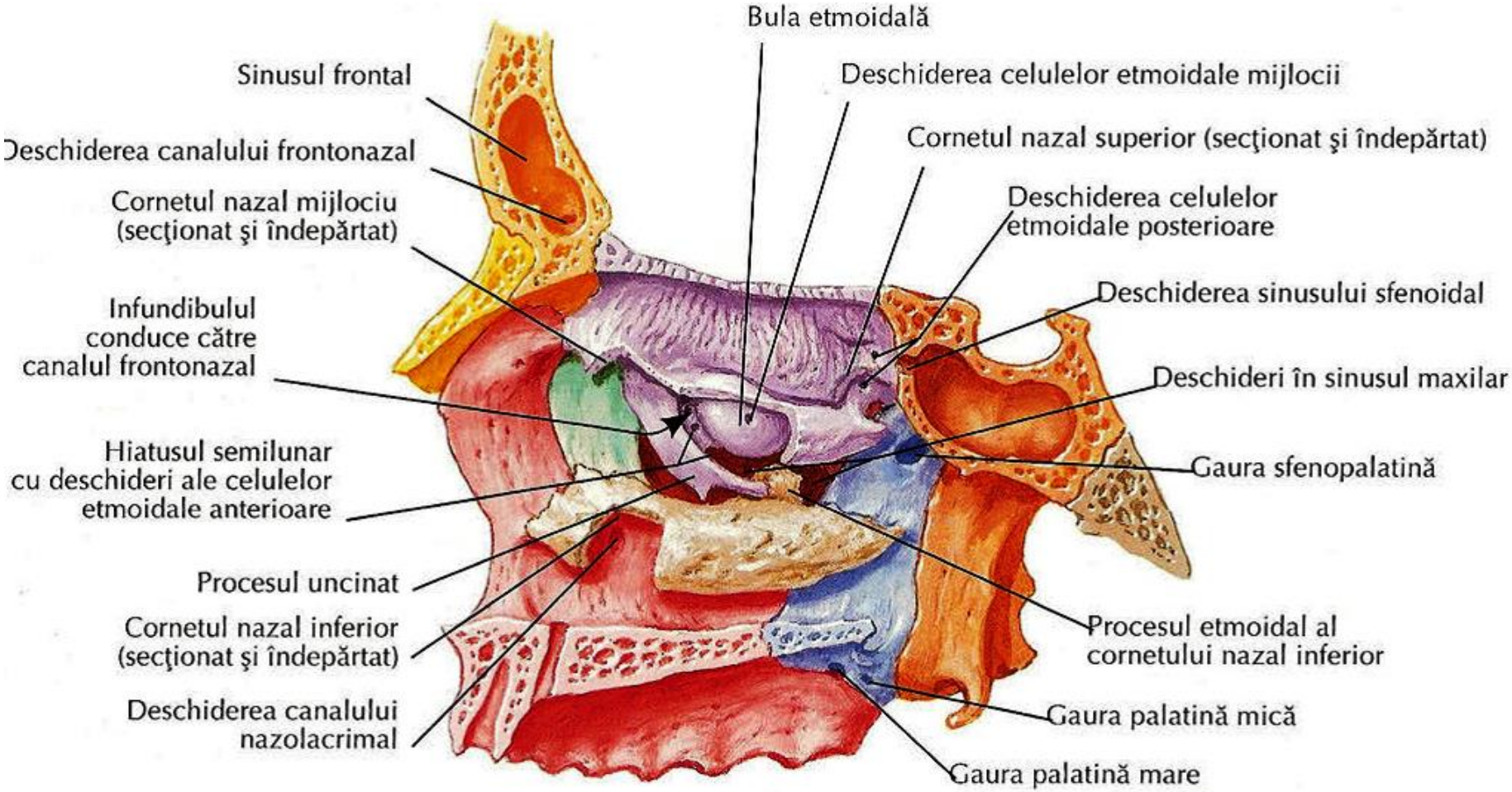
Bula etmoidală
Sinusul frontal
Deschiderea celulelor etmoidale mijlocii
Deschiderea canalului frontonazal
Cornetul nazal superior (secţionat şi îndepărtat)
Cornetul nazal mijlociu (secţionat şi îndepărtat)
Deschiderea celulelor etmoidale posterioare
Deschiderea sinusului sfenoidal
Infundibulul conduce către canalul frontonazal
Deschideri în sinusul maxilar
Hiatusul semilunar cu deschideri ale celulelor etmoidale anterioare
Gaura sfenopalatină
Procesul uncinat
Cornetul nazal inferior (secţionat şi îndepărtat)
Procesul etmoidal al cornetului nazal inferior
Deschiderea canalului nazolacrimal
Gaura palatină mică
Gaura palatină mare

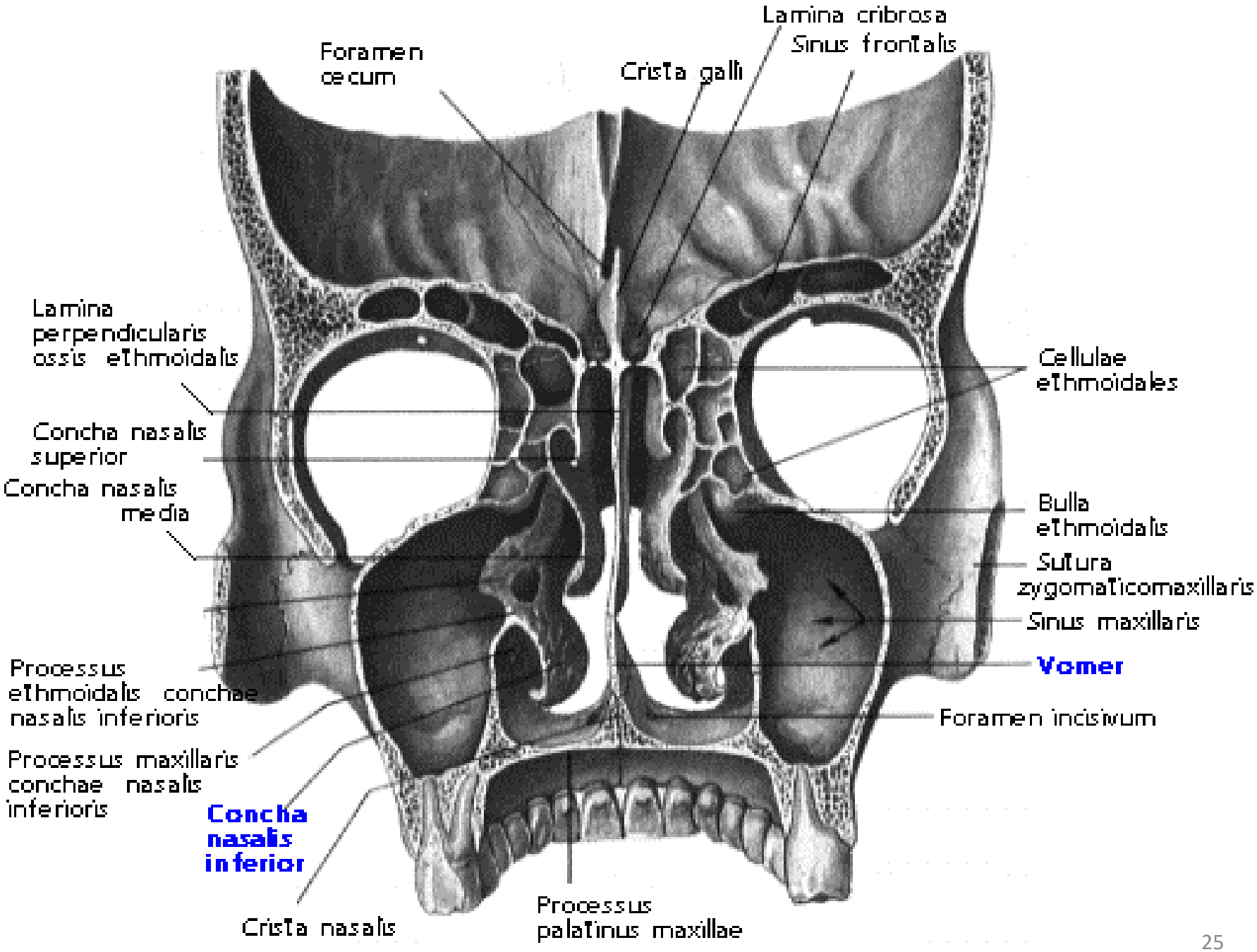
Lamina cribrosa
Sinus frontalis
Foramen cecum
Crista galli
Lamina perpendicularis ossis ethmoidalis
Cellulae ethmoidales
Concha nasalis superior
Concha nasalis media
Bulla ethmoidalis
Sutura zygomaticomaxillaris
Sinus maxillaris
Vomer
Processus ethmoidalis conchae nasalis inferioris
Foramen incisivum
Processus maxillaris conchae nasalis inferioris
Concha nasalis inferior
Crista nasalis
Processus palatinus maxillae

Cele mai frecvente tipuri de asimetrii faciale:

- ***asimetrie oculară în sens vertical;***
- ***hipoplazie difuză a semifeţei stângi;***
- ***scolioză craniofacială;***
- ***hipoplazie frontoorbitală;***
- ***asimetrie craniofacială încrucişată;***
- ***hipoplazie facială suborbitară.***

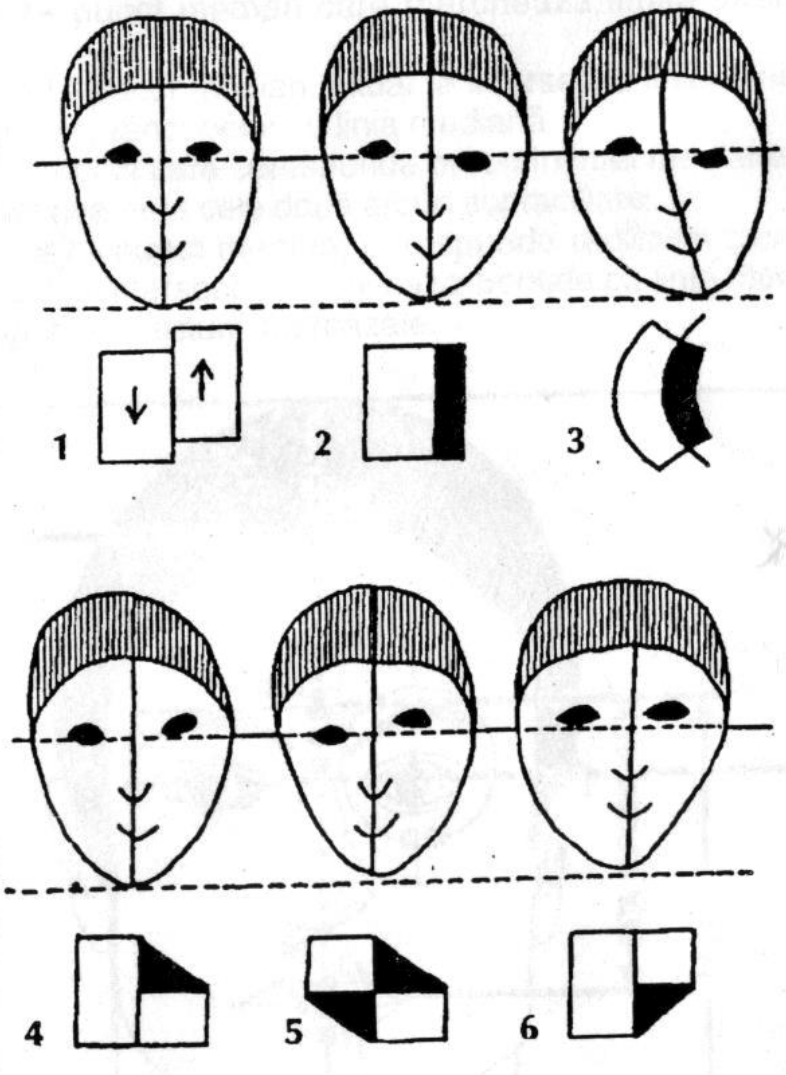

. Cele şase tipuri de asimetrii faciale (după Wackenheim, 1962); 1. asimetrie oculară în sens vertical (poziţie mai ridicată a ochiului stâng); 2. hipoplazia difuză a hemifeţei stângi, cu ochiul de partea hipoplazică mult coborât; 3. scolioză cranio-facială, se observă „căderea" ochiului în concavitatea scoliotică; 4. hipoplazie fronto-orbitală, cu un ochi deplasat în sens supero-extern; 5. asimetrie cranio-facială încrucişată; 6. hipoplazie facială suborbitară.

Leonardo da Vinci - „proporţii ideale”/ **faţă ideală**

Cotidian medicul apreciază proporţiile feţei, iar chirurgii plasticieni tind să restabilească proporţiile pierdute sau ***să le apropie de cele ideale***.

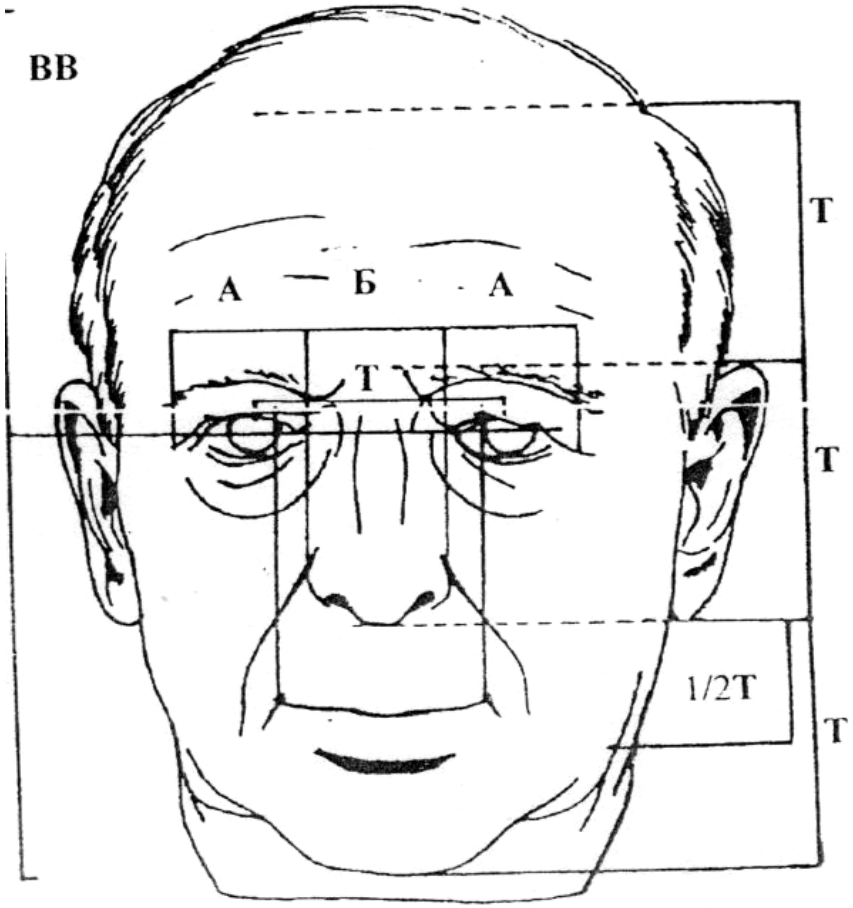

Рис. 2.2. Пропорции лица

А – ширина глазной щели.
Б – ширина носа (А=Б).
ВВ – вертикальная высота головы.
Т – одна треть вертикальной высоты лица

„Proporţiile ideale” au fost propuse de remarcabilul pictor din epoca Renaşterii ***Leonardo da Vinci*****, în viziunea căruia, la maturi, o *faţă ideală* este când:**

- ***fantele palpebrale*** sunt localizate **la jumătatea înălţimii verticale a feţei** (***distanţa dintre bărbie şi linia de creştere a părului***);
- ***fiecare ochi*** prezintă ***o lăţime egală cu distanţa dintre ei – egală cu lăţimea bazei nasului extern***;
- ***distanţa dintre pupile –*** egală ***cu 1/3 din înălţimea verticală a feţei***;
- ***lăţimea fantei orale (gurii)*** în repaus nu depăşeşte ***distanţa dintre marginile interne ale irisului ambelor ochi***;
- ***vârful pavilionului urechii –*** plasat ***la nivelul sprincenelor şi glabelei***.

NORMA LATERALĂ – *ASPECT LATERAL:*

- prezintă fosele: ***temporală, infratemporală*** şi ***pterigopalatină*.**

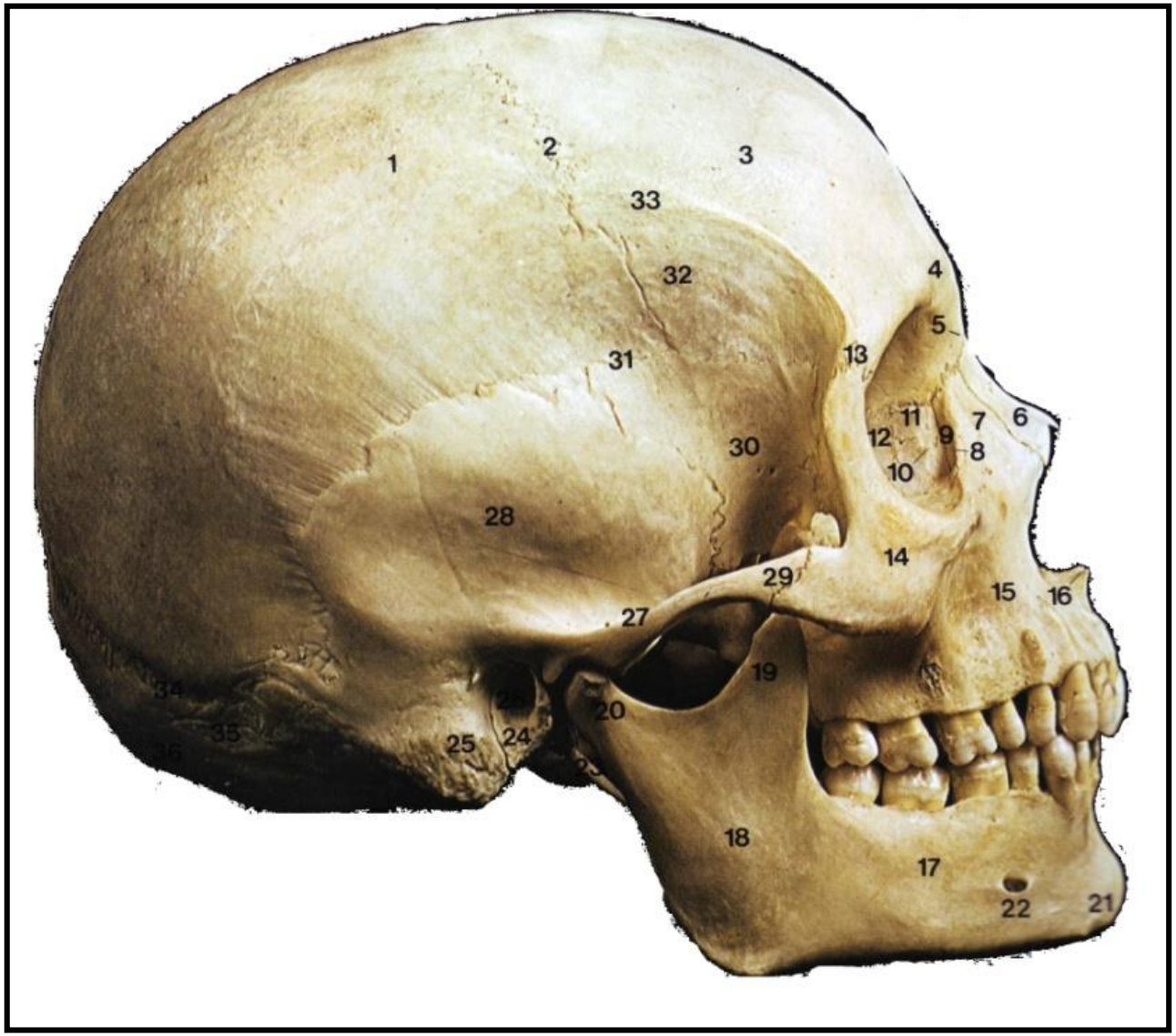

FOSA TEMPORALĂ *(fossa temporalis),* **este delimitată:**

- **posterosuperior de linia temporală superioară a parietalului,**
- **inferior – de creasta infratemporală a aripii mari ale sfenoidului şi marginea inferioară a arcadei zigomatice,**
- **anterior – de fața temporală a osului zigomatic, ocupată de muşchiul temporal.**

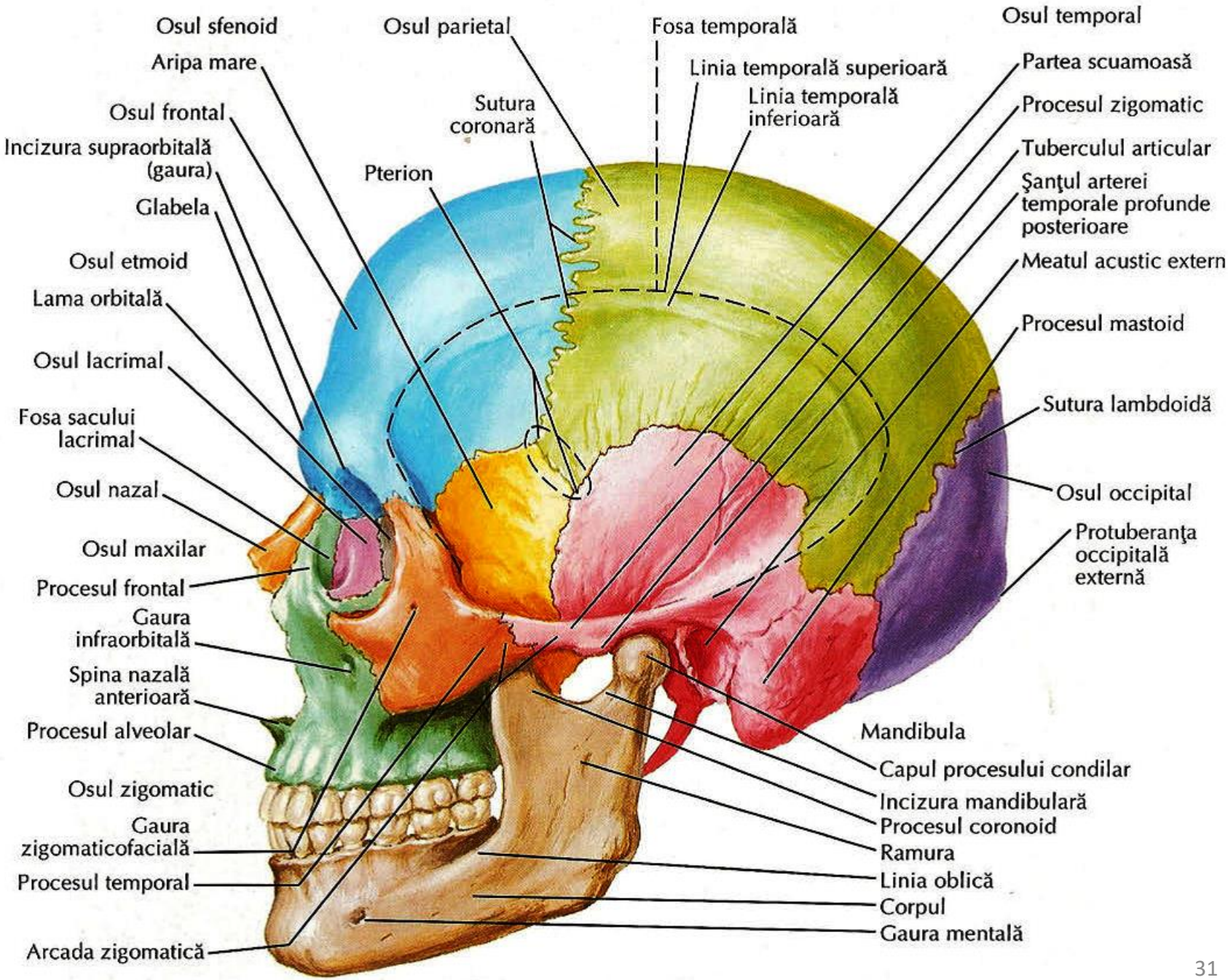
Osul sfenoid
Aripa mare
Osul frontal
Incizura supraorbitală (gaura)
Glabela
Osul etmoid
Lama orbitală
Osul lacrimal
Fosa sacului lacrimal
Osul nazal
Osul maxilar
Procesul frontal
Gaura infraorbitală
Spina nazală anterioară
Procesul alveolar
Osul zigomatic
Gaura zigomaticofacială
Procesul temporal
Arcada zigomatică
Osul parietal
Sutura coronară
Pterion
Fosa temporală
Linia temporală superioară
Linia temporală inferioară
Osul temporal
Partea scuamoasă
Procesul zigomatic
Tuberculul articular
Şanţul arterei temporale profunde posterioare
Meatul acustic extern
Procesul mastoid
Sutura lambdoidă
Osul occipital
Protuberanţa occipitală externă
Mandibula
Capul procesului condilar
Incizura mandibulară
Procesul coronoid
Ramura
Linia oblică
Corpul
Gaura mentală

FOSA INFRATEMPORALĂ *(fossa infratemporalis)* **este separată de fosa temporală prin creasta infratemporală și prezintă 5 pereţi:**

- **superior – fața infratemporală a aripii mari a sfenoidului,**
- **medial – lama laterală a procesului pterigoid al sfenoidului,**
- **anterior – fața infratemporală a maxilei (tuberozitatea maxilei),**
- **posterior – porțiunea timpanică și procesul stiloid al temporalului și**
- **lateral – ramura mandibulei.**

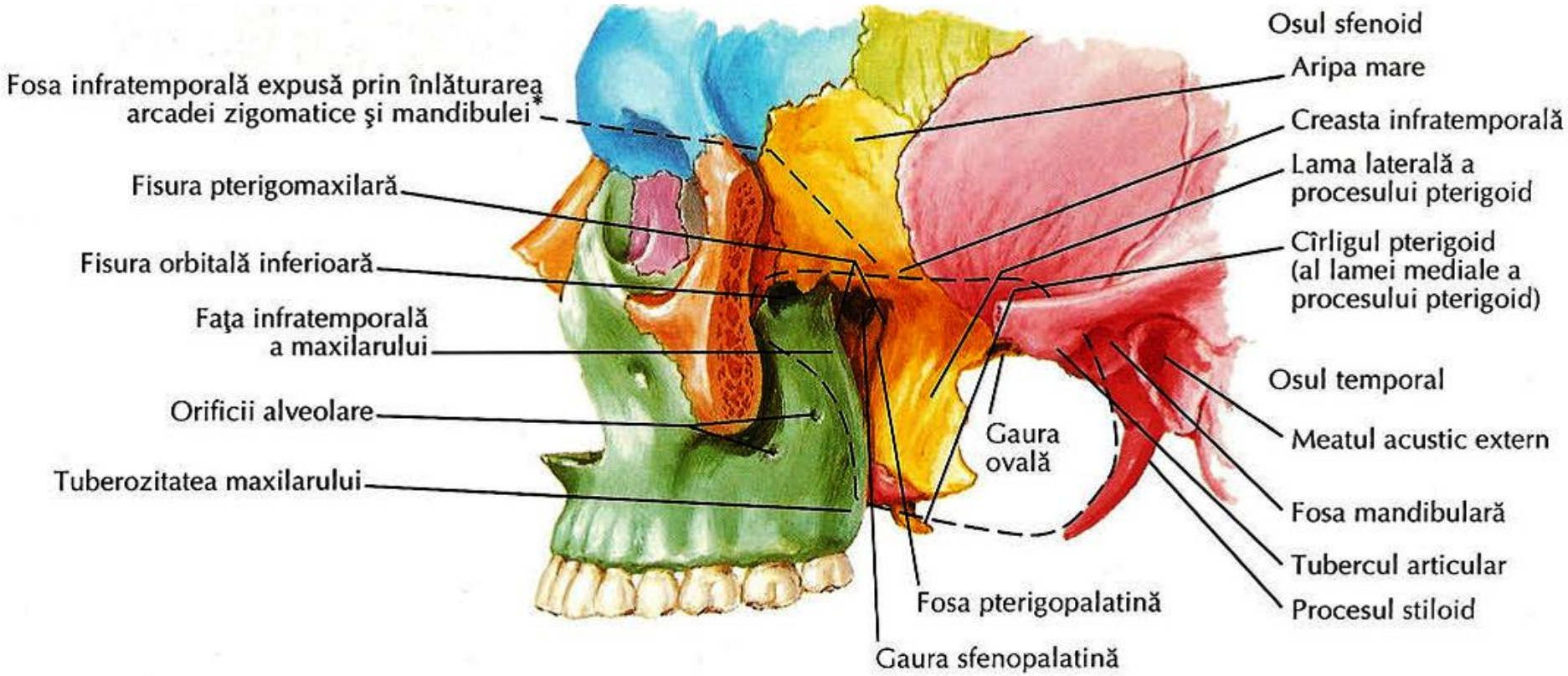
Fosa infratemporală expusă prin înlăturarea arcadei zigomatice şi mandibulei*
Fisura pterigomaxilară
Fisura orbitală inferioară
Faţa infratemporală a maxilarului
Orificii alveolare
Tuberozitatea maxilarului
Osul sfenoid
Aripa mare
Creasta infratemporală
Lama laterală a procesului pterigoid
Cîrligul pterigoid (al lamei mediale a procesului pterigoid)
Osul temporal
Meatul acustic extern
Fosa mandibulară
Tubercul articular
Procesul stiloid
Gaura ovală
Fosa pterigopalatină
Gaura sfenopalatină

În fosa infratemporală sunt situați mușchii pterigoidieni medial și lateral.

Comunicările fosei infratemporale:

- **prin fisura orbitară inferioară → cu orbita;**
- **prin fisura pterigomaxilară** *(fissura pterygomaxillaris)* **→ cu fosa pterigopalatină;**
- **prin orificiile oval şi spinos → cu fosa craniană medie;**
- **prin canalul mandibular → cu regiunea mentală;**
- **prin spațiul delimitat de arcada zigomatică → cu fosa temporală.**

FOSA PTERIGOPALATINĂ *(fossa pterygopalatina),*

cea mai profundă regiune a feței laterale a craniului, este delimitată:

- **superior – de fața maxilară a aripii mari a sfenoidului,**
- **anterior – de maxilă,**
- **posterior – de procesul pterigoid al sfenoidului şi**
- **medial – de lama perpendiculară a osului palatin, care o separă de cavitatea nazală.**

Peretele lateral practic lipsește, fiind substituit de fisura pterigomaxilară.

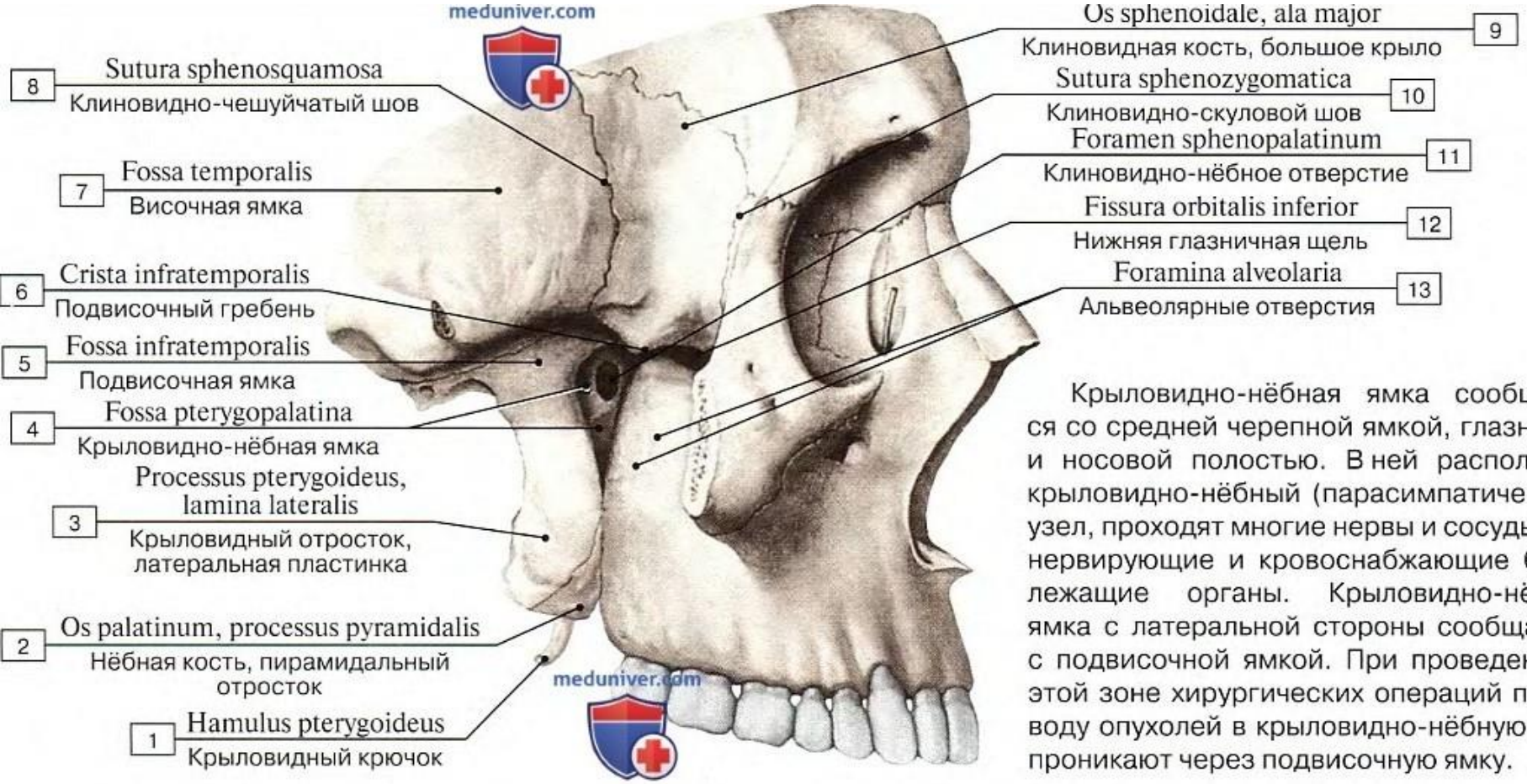

Крыловидно-нёбная ямка сообщается со средней черепной ямкой, глазницей и носовой полостью. В ней расположен крыловидно-нёбный (парасимпатический) узел, проходят многие нервы и сосуды, иннервирующие и кровоснабжающие близлежащие органы. Крыловидно-нёбная ямка с латеральной стороны сообщается с подвисочной ямкой. При проведении в этой зоне хирургических операций по поводу опухолей в крыловидно-нёбную ямку проникают через подвисочную ямку.

Comunicările fosei pterigopalatine:

- **prin fisura pterigomaxilară → cu fosa infratemporală;**
- **prin orificiul rotund → cu fosa craniană medie;**
- **prin orificiul sfenopalatin → cu cavitatea nazală;**
- **prin fisura orbitară inferioară → cu orbita;**
- **prin canalul palatin mare → cu cavitatea orală;**
- **prin canalul pterigoidian → cu baza craniului** (regiunea orificiului lacerat).

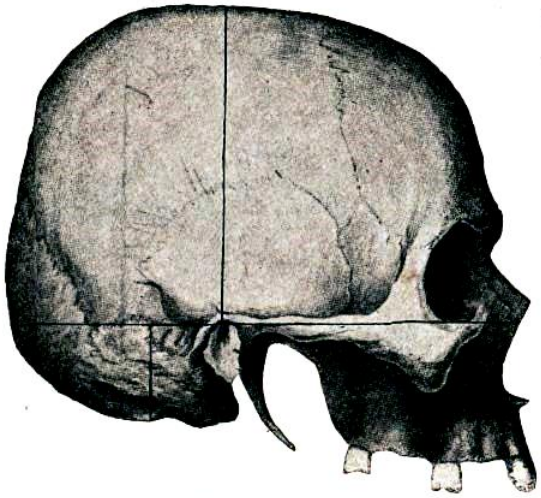

Базэопетальный тип черепа.

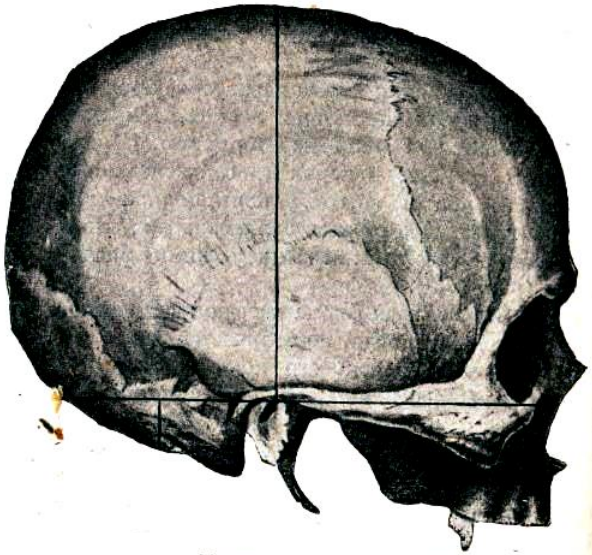

Париэтопетальный тип черепа.

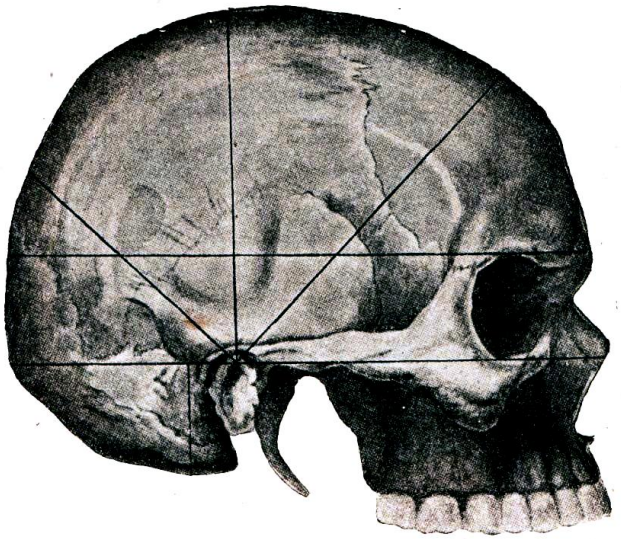

Фронтипетальный тип черепа.

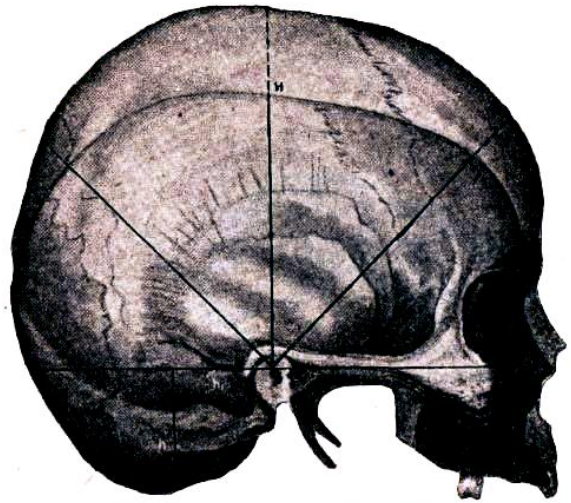

Изображение базэо- и париэтопетального черепов, наложенных один на другой, одинаковой длины и ширины. (Из Минкина.)

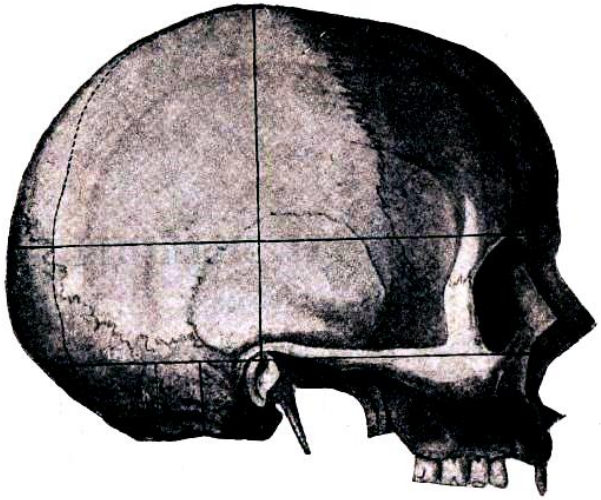

Изображение двух черепов, наложенных один на другой, с одинаковой высотой наплыва, но с различной длиной. (Из Минкина.)

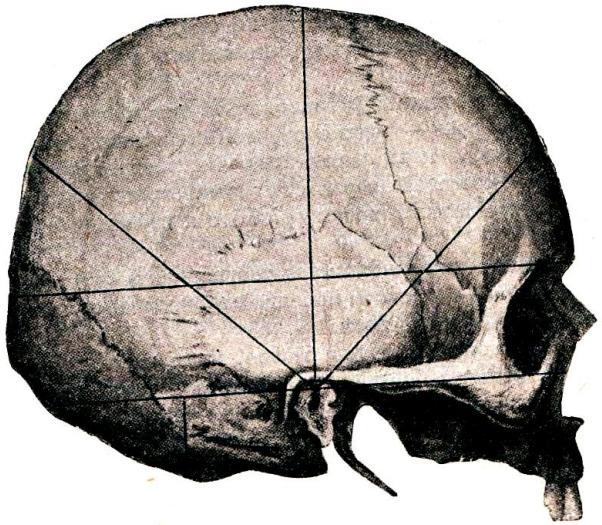

Окципитопетальный тип черепа.

NORMA OCCIPITALĂ – *ASPECT POSTERIOR*

Regiunea occipitală corespunde porțiunii solzoase a osului occipital.

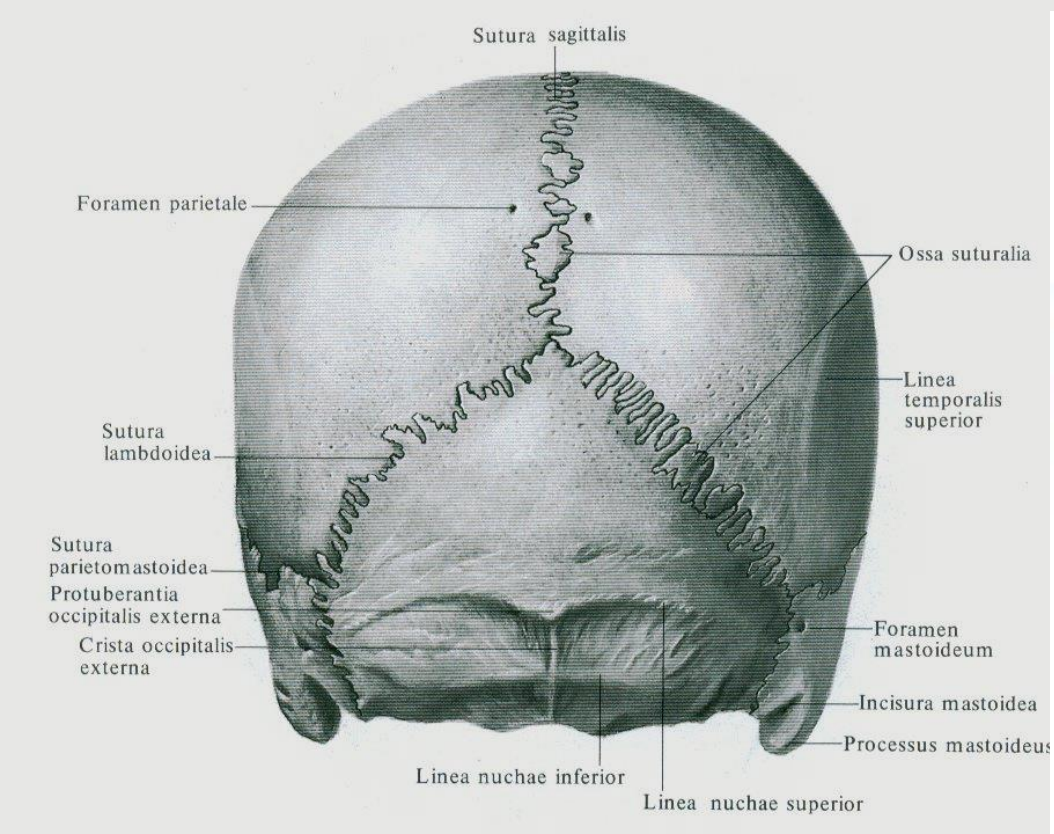

NORMA BAZALĂ – *ASPECT INFERIOR:*

exobaza *(basis cranii extena)* şi ***endobaza*** *(basis cranii intena).*

Exobaza este divizată convenţional în trei ***zone/regiuni***:

- ***regiunea anterioară (facială),*** care corespunde palatului dur;
- ***regiunea mijlocie (jugulară),*** între apofizele pterigoide şi cele mastoide;
- ***regiunea posterioară (occipitală)*** – corespunde solzului occipitalului.

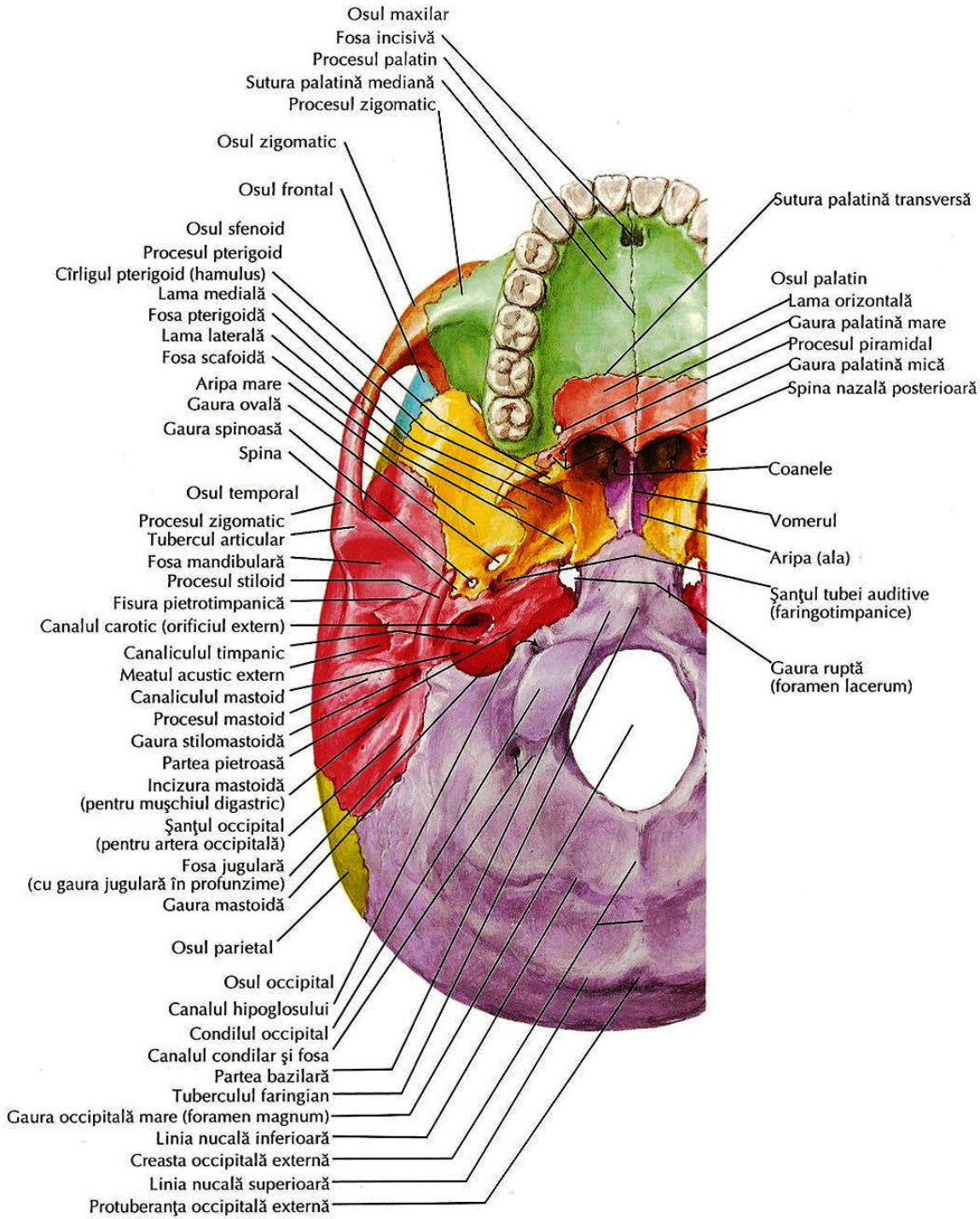
Osul maxilar
Fosa incisivă
Procesul palatin
Sutura palatină mediană
Procesul zigomatic
Osul zigomatic
Osul frontal
Osul sfenoid
Procesul pterigoid
Cîrligul pterigoid (hamulus)
Lama medială
Fosa pterigoidă
Lama laterală
Fosa scafoidă
Aripa mare
Gaura ovală
Gaura spinoasă
Spina
Osul temporal
Procesul zigomatic
Tubercul articular
Fosa mandibulară
Procesul stiloid
Fisura pietrotimpanică
Canalul carotic (orificiul extern)
Canaliculul timpanic
Meatul acustic extern
Canaliculul mastoid
Procesul mastoid
Gaura stilomastoidă
Partea pietroasă
Incizura mastoidă
(pentru muşchiul digastric)
Şanţul occipital
(pentru artera occipitală)
Fosa jugulară
(cu gaura jugulară în profunzime)
Gaura mastoidă
Osul parietal
Osul occipital
Canalul hipoglosului
Condilul occipital
Canalul condilar şi fosa
Partea bazilară
Tuberculul faringian
Gaura occipitală mare (foramen magnum)
Linia nucală inferioară
Creasta occipitală externă
Linia nucală superioară
Protuberanţa occipitală externă
Sutura palatină transversă
Osul palatin
Lama orizontală
Gaura palatină mare
Procesul piramidal
Gaura palatină mică
Spina nazală posterioară
Coanele
Vomerul
Aripa (ala)
Şanţul tubei auditive
(faringotimpanice)
Gaura ruptă
(foramen lacerum)

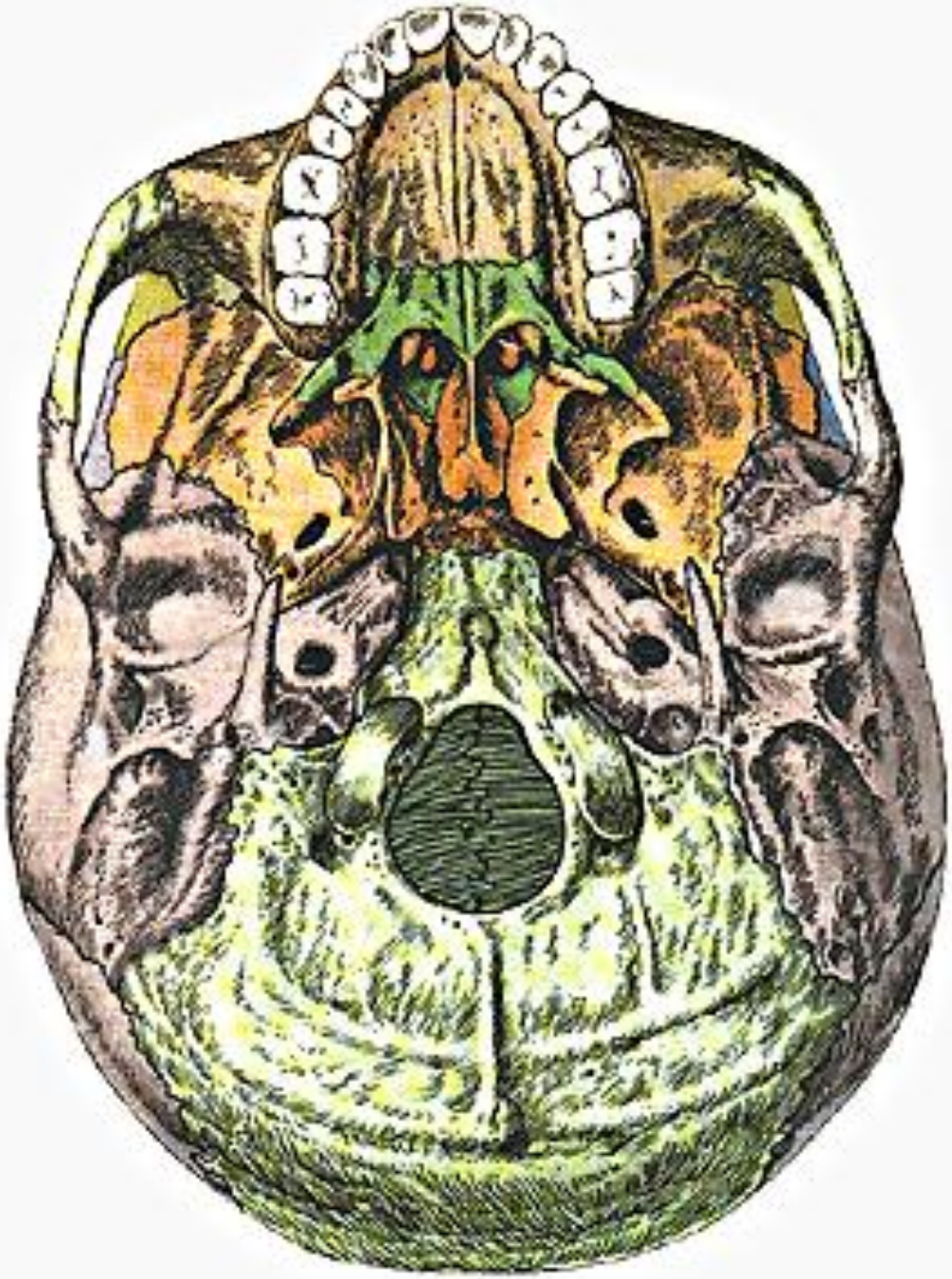

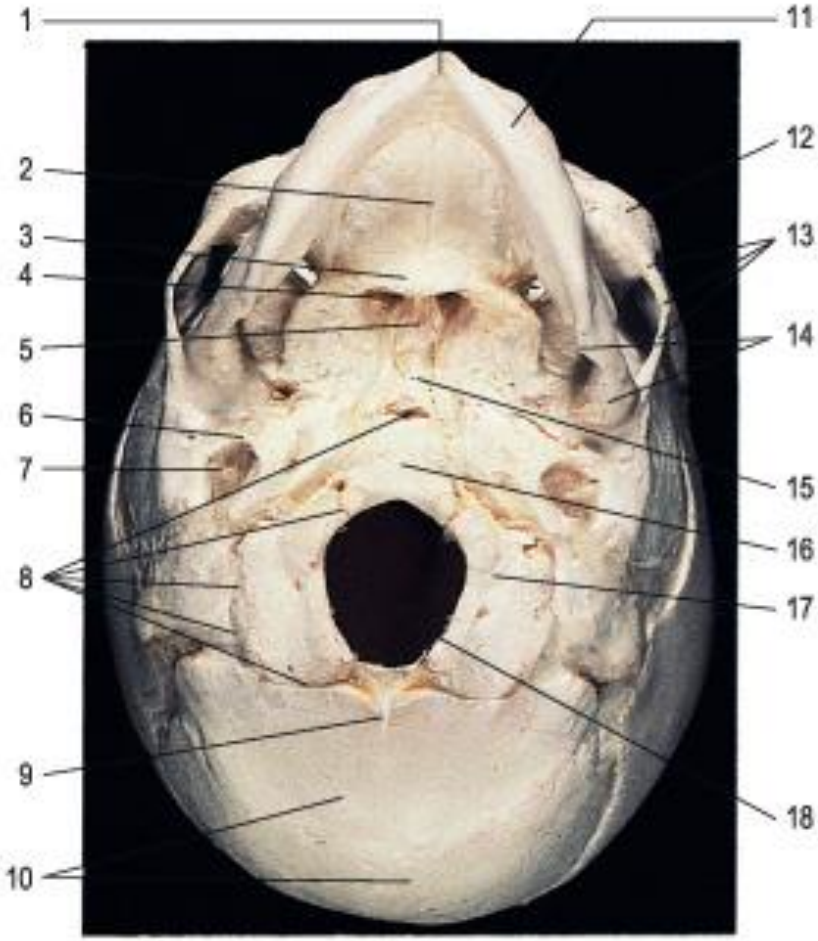

etopic) symphysis.
te: intermaxillary suture.
one.
choana.
sal septum).
ring.
malleus.
roses.
ccipital crest.

10. Occipital squama.
11. Base of mandible.
12. Zygomatic bone.
13. Zygomatic arch.
14. Gonial contour: head of mandible
15. Basisphenoid.
16. Basiocciput.
17. Exocciput.
18. Foramen magnum.

lsevier Ltd 2005. Standring: Gray's Anatomy 39e

Endobaza **include trei** ***etaje / fose*** **bine individualizate:**

- ***fosa craniană anterioară,*** ***etajul anterior/ fosa etmoidofrontală***;
- ***fosa craniană mijlocie,*** ***etajul mijlociu/ fosa sfenotemporală***;
- ***fosa craniană posterioară,*** ***etajul posterior/ fosa occipitotemporală.***

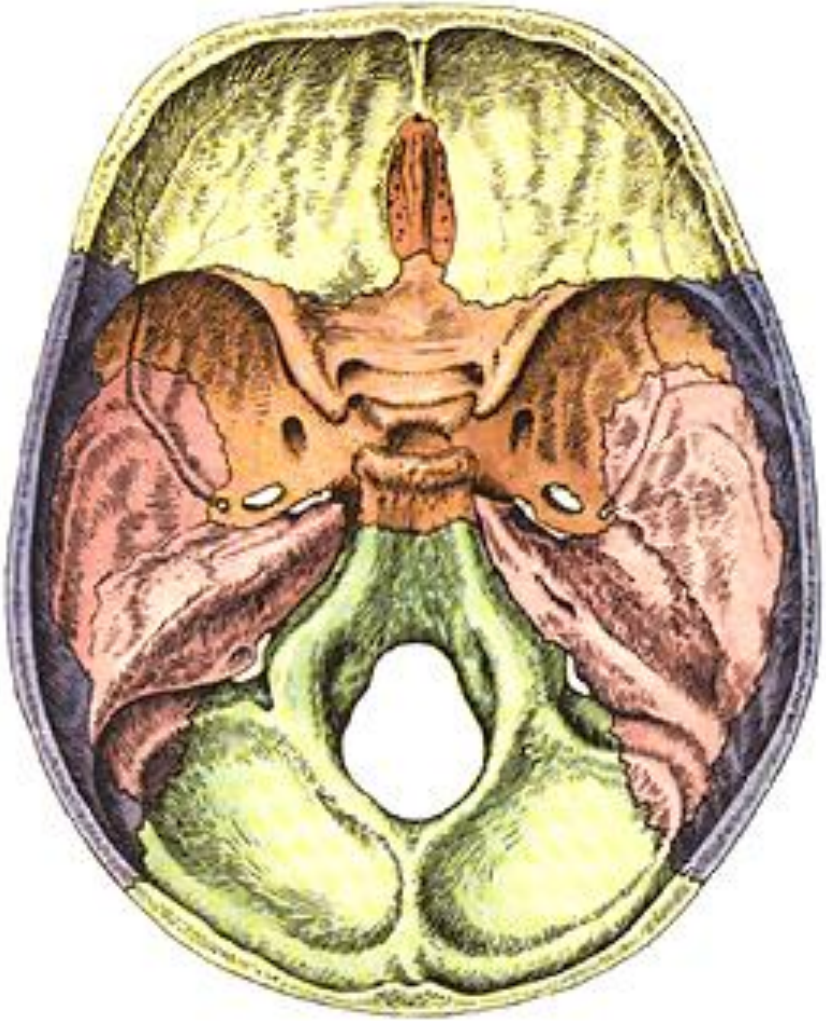

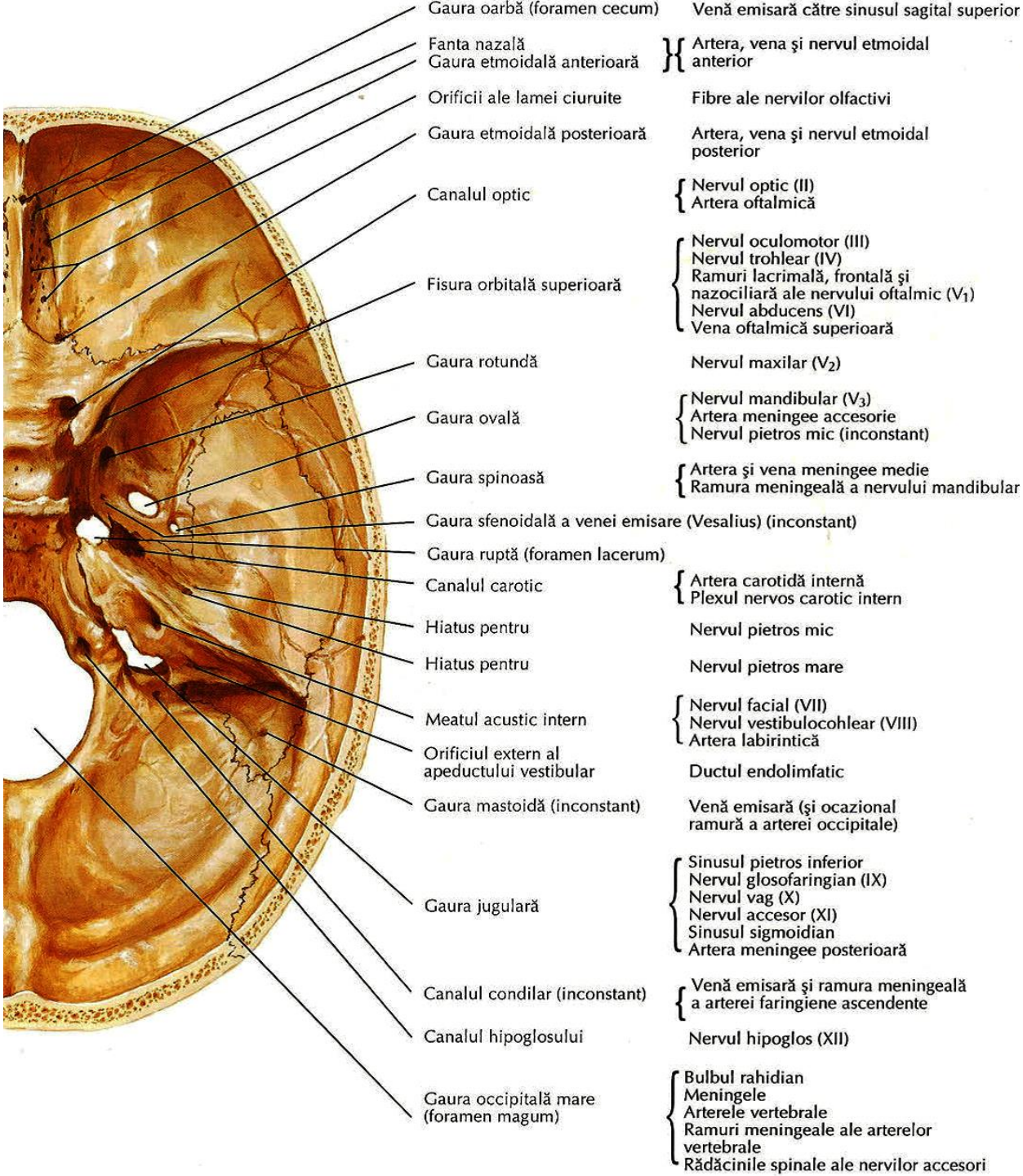
Gaura oarbă (foramen cecum)
Vană emisară către sinusul sagital superior
Fanta nazală
Gaura etmoidală anterioară
Artera, vena şi nervul etmoidal anterior
Orificii ale lamei ciuruite
Fibre ale nervilor olfactivi
Gaura etmoidală posterioară
Artera, vena şi nervul etmoidal posterior
Canalul optic
Nervul optic (II)
Artera oftalmică
Fisura orbitală superioară
Nervul oculomotor (III)
Nervul trohlear (IV)
Ramuri lacrimală, frontală şi nazociliară ale nervului oftalmic (V_1)
Nervul abducens (VI)
Vena oftalmică superioară
Gaura rotundă
Nervul maxilar (V_2)
Gaura ovală
Nervul mandibular (V_3)
Artera meningee accesorie
Nervul pietros mic (inconstant)
Gaura spinoasă
Artera şi vena meningee medie
Ramura meningeală a nervului mandibular
Gaura sfenoidală a venei emisare (Vesalius) (inconstant)
Gaura ruptă (foramen lacerum)
Canalul carotic
Artera carotidă internă
Plexul nervos carotic intern
Hiatus pentru
Nervul pietros mic
Hiatus pentru
Nervul pietros mare
Meatul acustic intern
Nervul facial (VII)
Nervul vestibulocohlear (VIII)
Artera labirintică
Orificiul extern al apeductului vestibular
Ductul endolimfatic
Gaura mastoidă (inconstant)
Vană emisară (şi ocazional ramură a arterei occipitale)
Gaura jugulară
Sinusul pietros inferior
Nervul glosofaringian (IX)
Nervul vag (X)
Nervul accesor (XI)
Sinusul sigmoidian
Artera meningee posterioară
Canalul condilar (inconstant)
Vană emisară şi ramura meningeală a arterei faringiene ascendente
Canalul hipoglosului
Nervul hipoglos (XII)
Gaura occipitală mare (foramen magum)
Bulbul rahidian
Meningele
Arterele vertebrale
Ramuri meningeale ale arterelor vertebrale
Rădăcinile spinale ale nervilor accesori

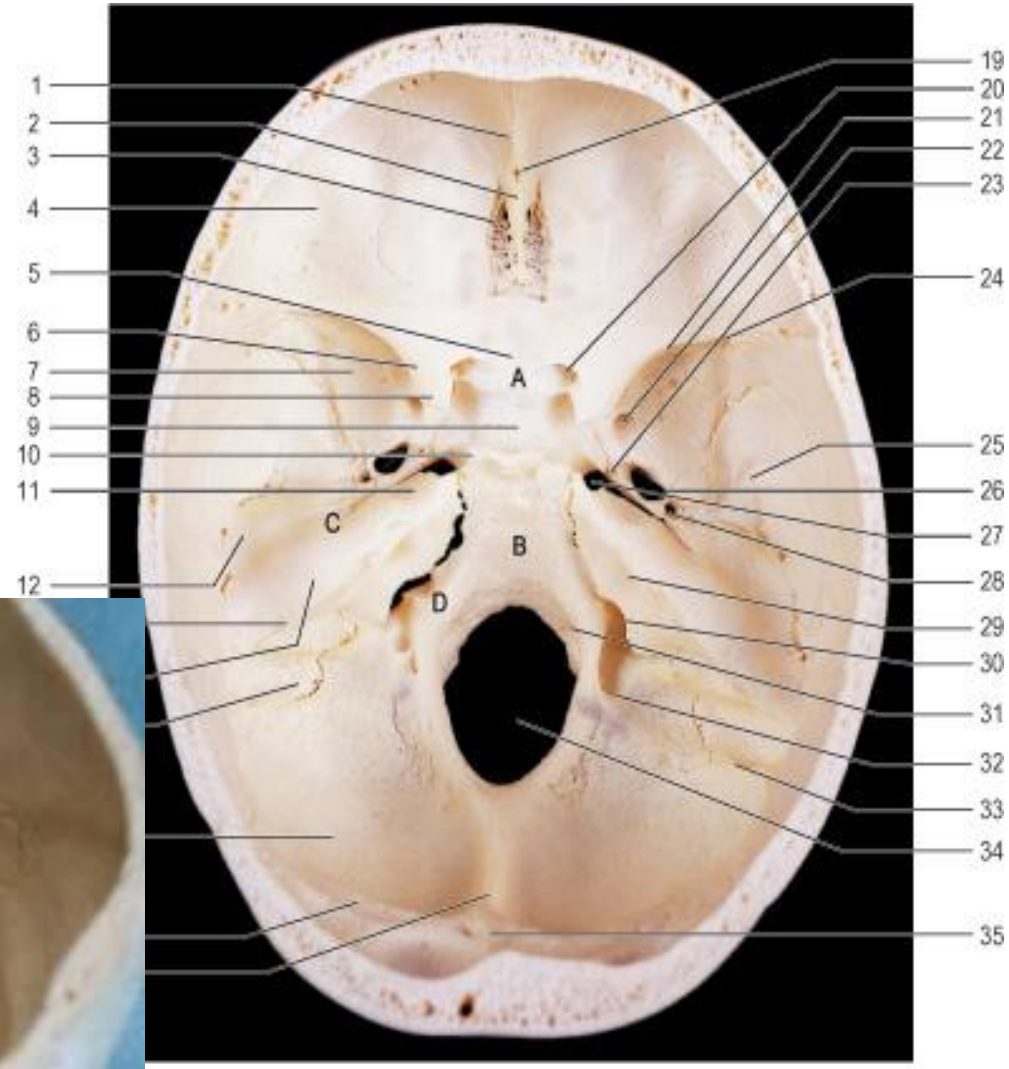

rest.

22. Foramen rotundum.

Baza craniului are următoarele atribuții:

- ***formează planşeul cavităţii craniene***, care susţine encefalul;
- ***fixează scheletul feţei*** şi delimitează unele teritorii topografice craniofaciale comune;
- ***participă la formarea articulaţiilor craniovertebrale*** şi la ***delimitarea unor teritorii craniocervicale***;
- numeroasele sale ***canale/orificii,*** mari şi mici, reprezintă un vast ***teritoriu de pasaj*** între cavitatea craniană şi regiunile topografice subiacente, pentru nervii cranieni şi vasele sanguine cu ramurile lor.

OASELE NEUROCRANIULUI

Neurocraniul *(craniul cerebral / cutie craniană),* este alcătuit din ***opt oase***: **4 impare** (frontalul, etmoidul, sfenoidul şi occipitalul) şi **2 pereche** (temporalele şi parietalele).

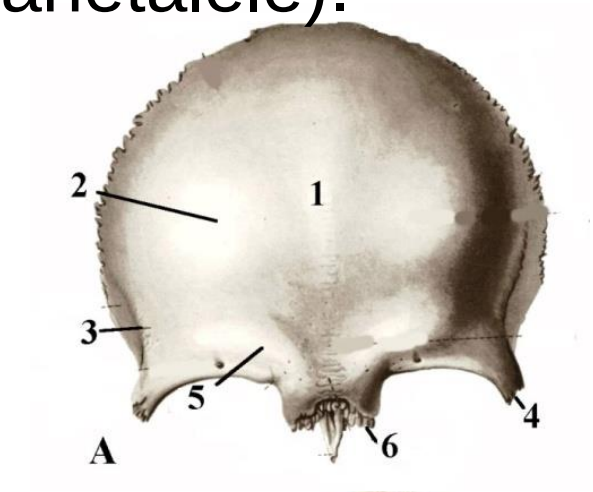

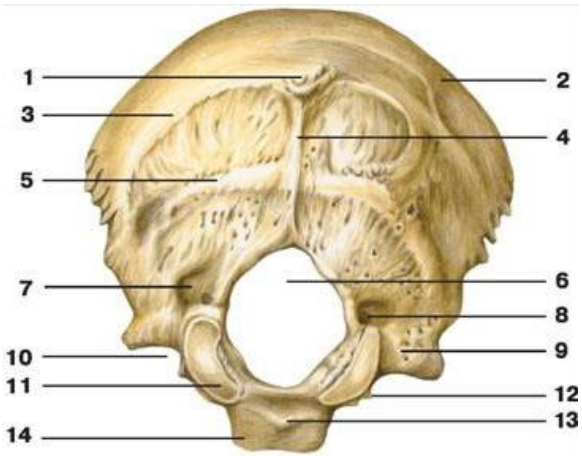

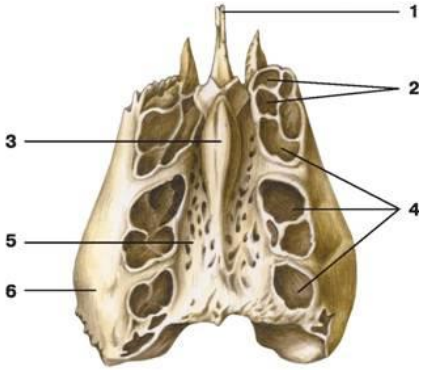

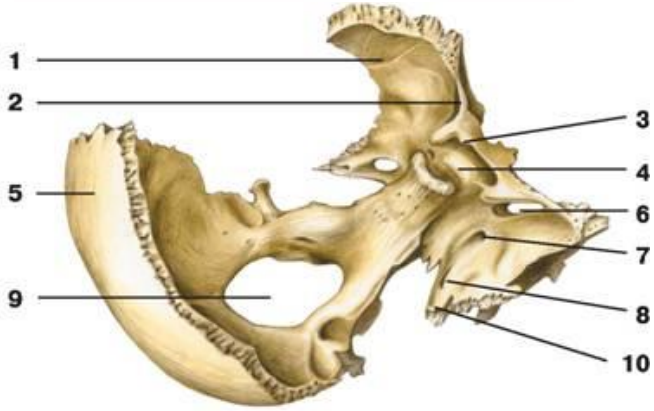

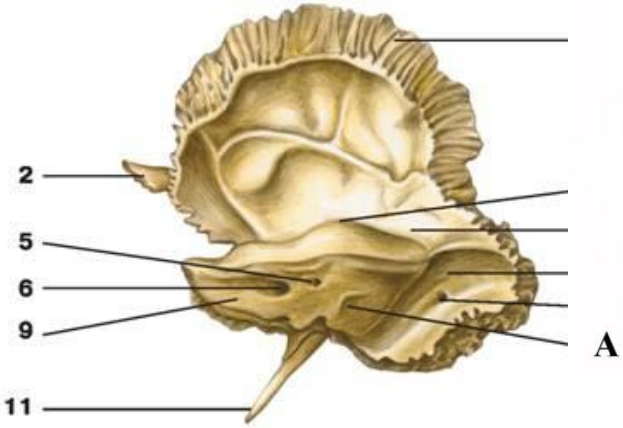

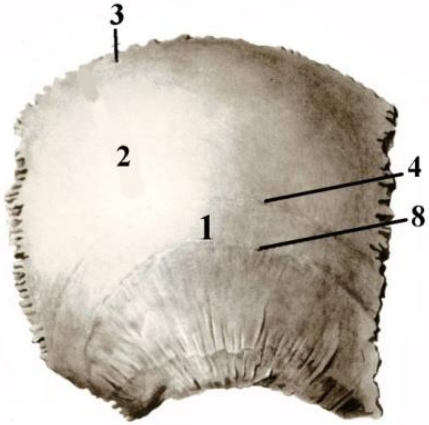

Osul temporal *(os temporale)*, os pereche, format din: **porțiunea solzoasă, porțiunea timpanică** şi **porțiunea pietroasă** (piramida sau stânca temporalului).

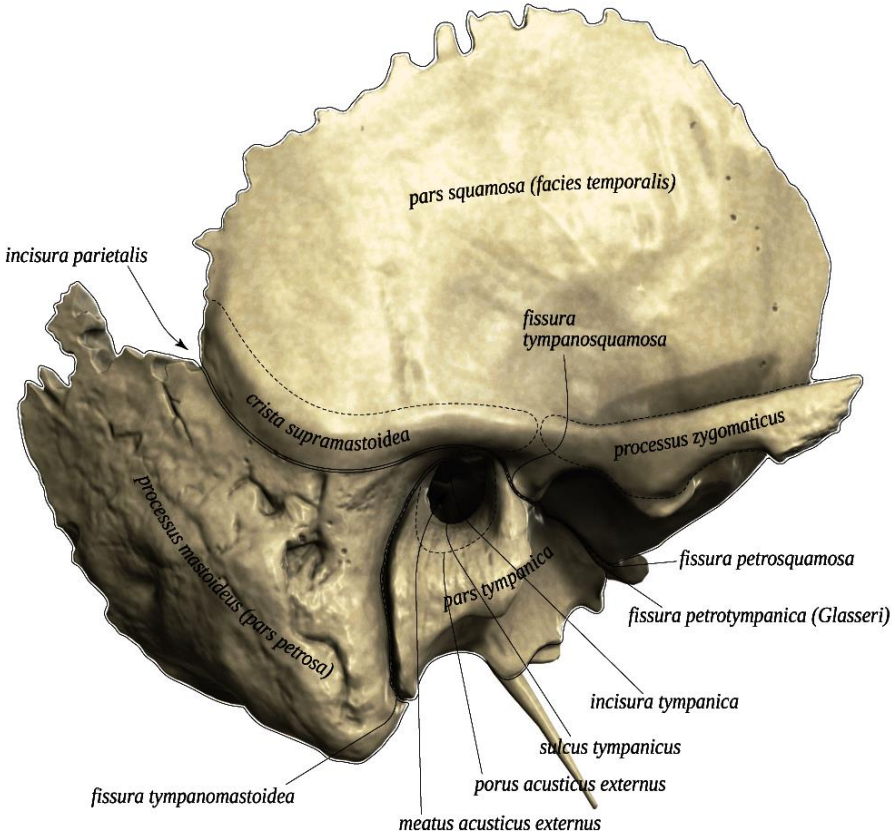

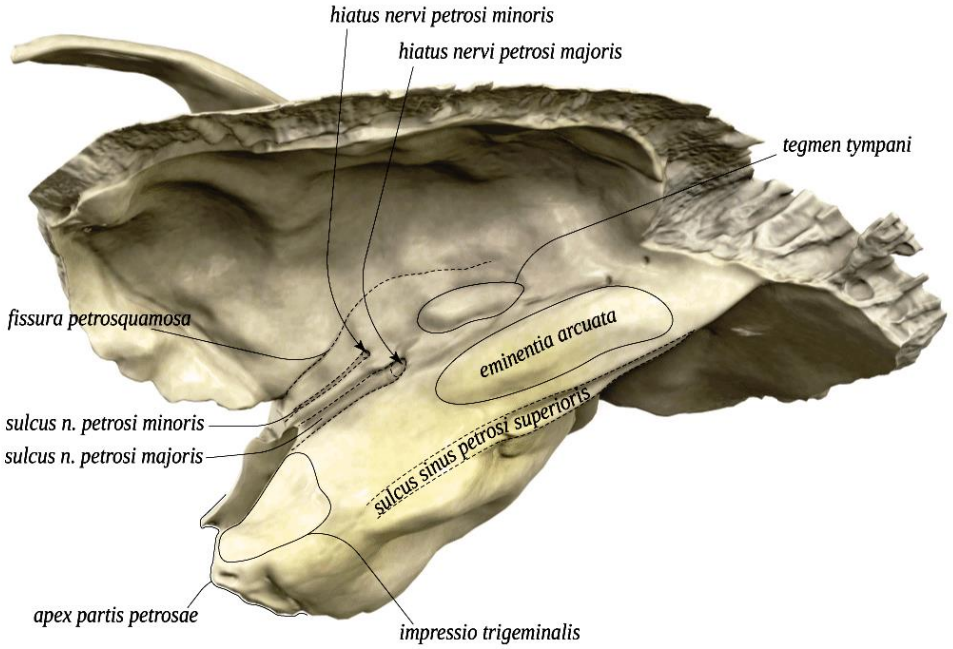

CANALELE ȘI CAVITĂȚILE OSULUI TEMPORAL

A. DEPENDENTE DE ORGANUL VESTIBULOCOHLEAR

- **Meatul acustic extern,** orientat medial spre cavitatea timpanică, începe cu orificiul acustic extern.
- **Cavitatea timpanică** aparține urechii medii și conține cele trei oscioare auditive – ciocanul, nicovala și scărița și doi mușchi – mușchiul tensor al timpanului și mușchiul scăriței.
- **Labirintul osos** al urechii interne este situat în stânca temporalului, fiind interpus între urechea medie și meatul acustic intern.
- **Meatul acustic intern** începe cu orificiul acustic intern și este divizat în patru compartimente; compartimentul antero-superior constituie începutul canalului facial, celelalte compartimente sunt destinate nervului vestibulocohlear care pătrunde în cavitatea craniului.

Височная кость, правая

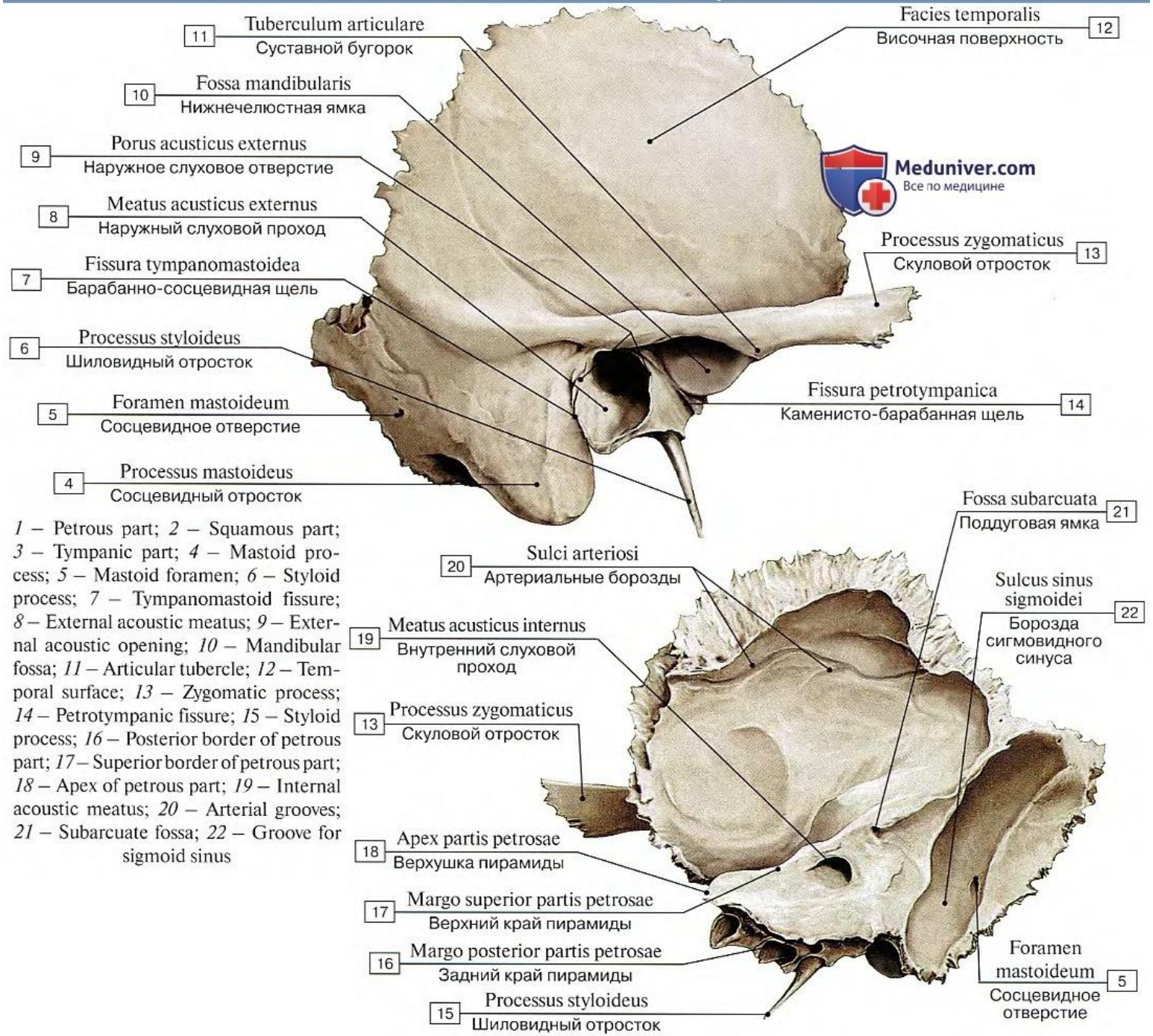

1 – Petrous part; *2* – Squamous part; *3* – Tympanic part; *4* – Mastoid process; *5* – Mastoid foramen; *6* – Styloid process; *7* – Tympanomastoid fissure; *8* – External acoustic meatus; *9* – External acoustic opening; *10* – Mandibular fossa; *11* – Articular tubercle; *12* – Temporal surface; *13* – Zygomatic process; *14* – Petrotympanic fissure; *15* – Styloid process; *16* – Posterior border of petrous part; *17* – Superior border of petrous part; *18* – Apex of petrous part; *19* – Internal acoustic meatus; *20* – Arterial grooves; *21* – Subarcuate fossa; *22* – Groove for sigmoid sinus

- **Celulele mastoidiene, cavităţi pneumatice tapetate cu mucoasă, comunică cu cavitatea timpanică.**
- **Canalul musculotubar** *(canalis musculotubarius)* **începe în unghiul format de marginea anterioară a piramidei şi solzul temporalului,** care

printr-un sept este divizat în două semicanale:

- ✓ **cel al muşchiului tensor al timpanului** *(semicanalis m. tensoris tympani),* **care conţine muşchiul tensor al timpanului şi**
- ✓ **cel al tubei auditive** *(semicanalis tubae auditivae)* **– porţiunea osoasă a trompei auditive a lui Eustachio.**

- **Canaliculul vestibulului** **pleacă de la labirintul osos al urechii interne și se deschide pe fața posterioară a piramidei temporalului, conține ductul endolimfatic.**

- **Canaliculul cohleei** **își ia originea de la labirintul osos al urechii interne și se deschide pe fața inferioară a piramidei temporalului.**

- **Canaliculele carotico-timpanice** **– două canalicule care pornesc de la canalul carotidian și se deschid în cavitatea timpanică.**

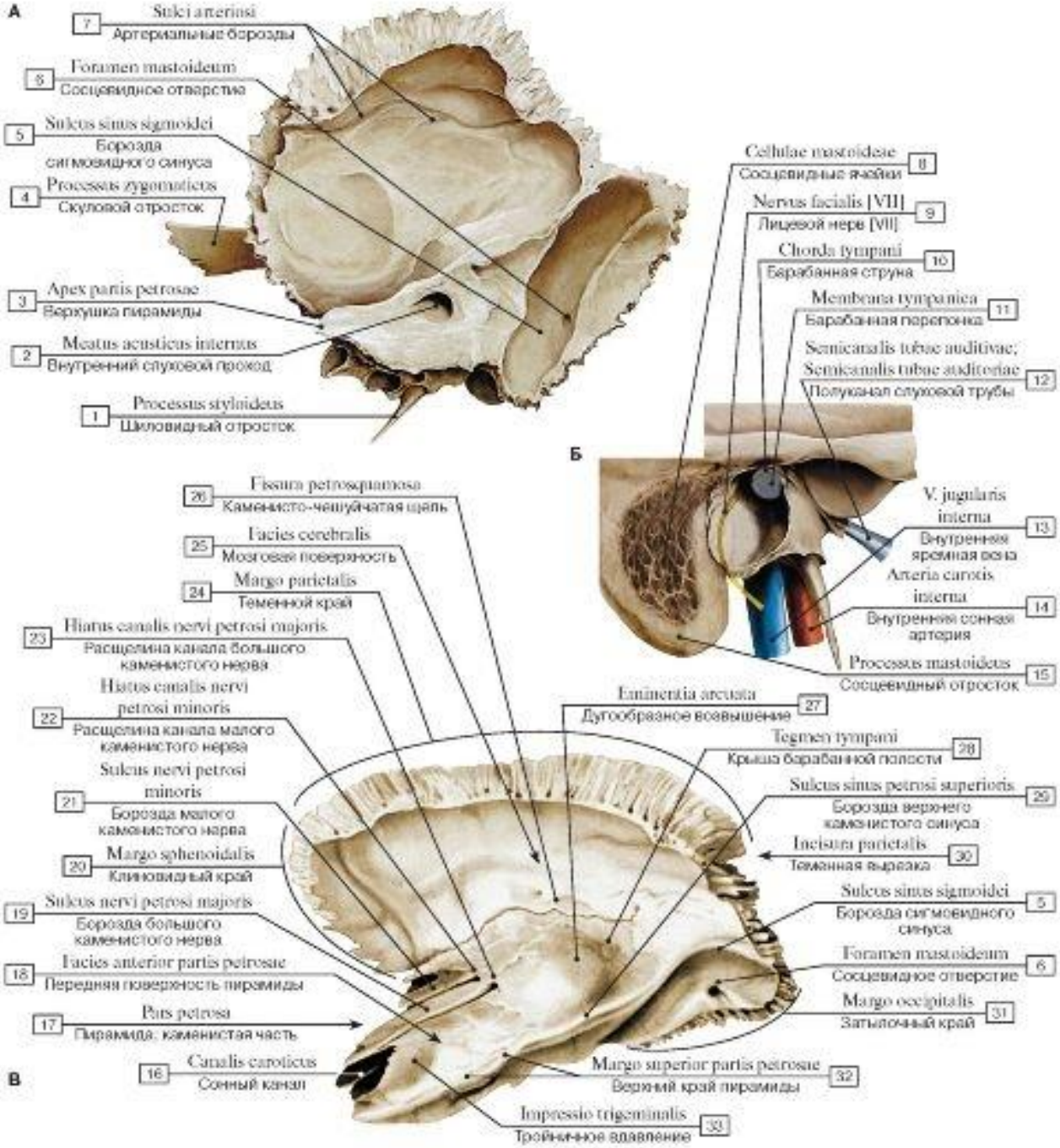
А
7 Sulci arteriosi
Артериальные борозды
6 Foramen mastoideum
Сосцевидное отверстие
5 Sulcus sinus sigmoidei
Борозда сигмовидного синуса
4 Processus zygomaticus
Скуловой отросток
3 Apex partis petrosae
Верхушка пирамиды
2 Meatus acusticus internus
Внутренний слуховой проход
1 Processus styloideus
Шиловидный отросток
Cellulae mastoideae
Сосцевидные ячейки 8
Nervus facialis [VII]
Лицевой нерв [VII] 9
Chorda tympani
Барабанная струна 10
Membrana tympanica
Барабанная перепонка 11
Semicanalis tubae auditivae;
Semicanalis tubae auditoriae
Полуканал слуховой трубы 12
Б
V. jugularis interna
Внутренняя яремная вена 13
Arteria carotis interna
Внутренняя сонная артерия 14
Processus mastoideus
Сосцевидный отросток 15
26 Fissura petrosquamosa
Каменисто-чешуйчатая щель
25 Facies cerebralis
Мозговая поверхность
24 Margo parietalis
Теменной край
23 Hiatus canalis nervi petrosi majoris
Расщелина канала большого каменистого нерва
Hiatus canalis nervi petrosi minoris
22 Расщелина канала малого каменистого нерва
Sulcus nervi petrosi minoris
21 Борозда малого каменистого нерва
20 Margo sphenoidalis
Клиновидный край
19 Sulcus nervi petrosi majoris
Борозда большого каменистого нерва
18 Facies anterior partis petrosae
Передняя поверхность пирамиды
17 Pars petrosa
Пирамида: каменистая часть
16 Canalis caroticus
Сонный канал
В
Eminentia arcuata
Дугообразное возвышение 27
Tegmen tympani
Крыша барабанной полости 28
Sulcus sinus petrosi superioris
Борозда верхнего каменистого синуса 29
Incisura parietalis
Теменная вырезка 30
Sulcus sinus sigmoidei
Борозда сигмовидного синуса 5
Foramen mastoideum
Сосцевидное отверстие 6
Margo occipitalis
Затылочный край 31
Margo superior partis petrosae
Верхний край пирамиды 32
Impressio trigeminalis
Тройничное вдавление 33

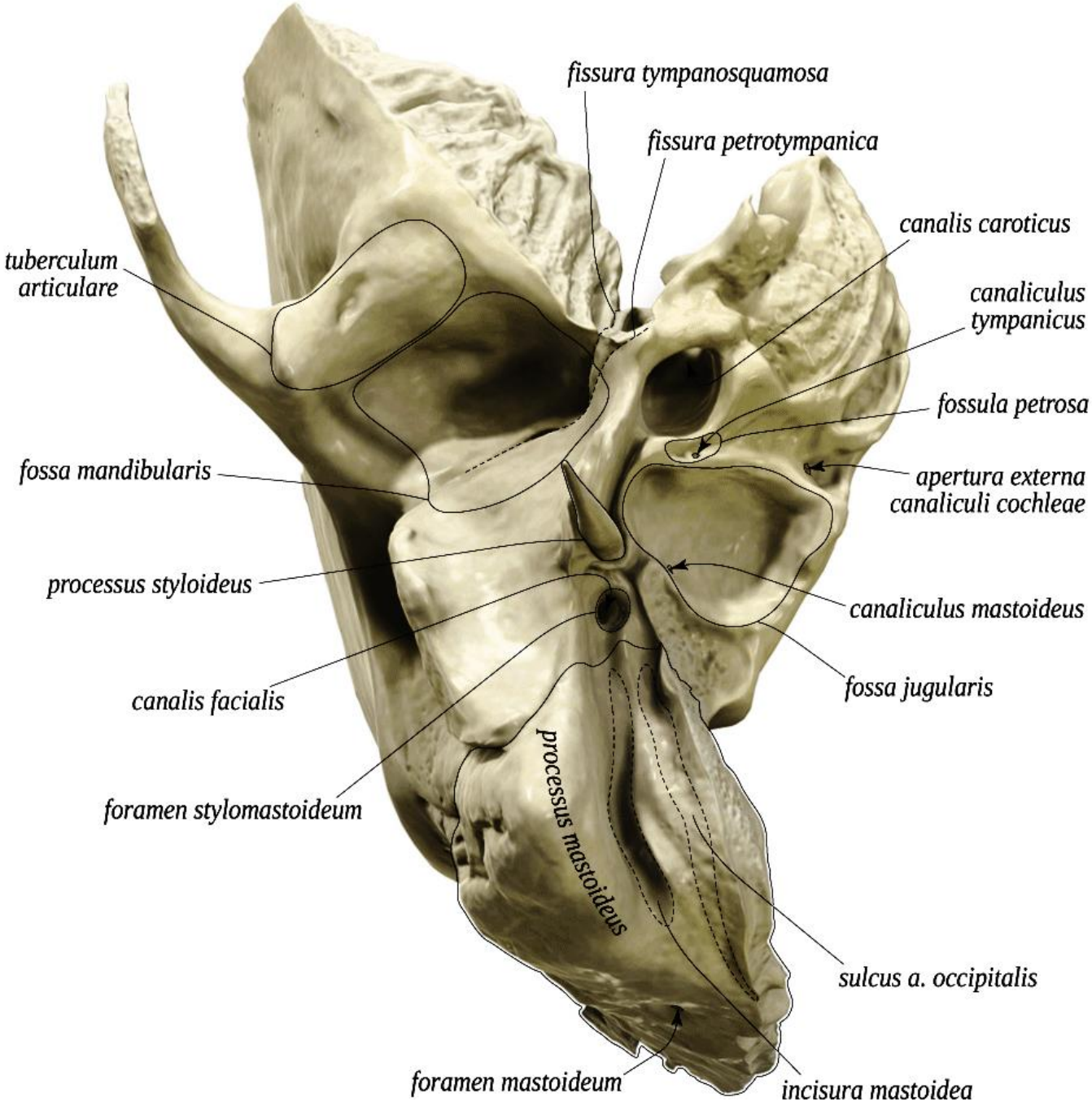
fissura tympanosquamosa
fissura petrotympanica
canalis caroticus
tuberculum articulare
canaliculus tympanicus
fossula petrosa
fossa mandibularis
apertura externa canaliculi cochleae
processus styloideus
canaliculus mastoideus
fossa jugularis
canalis facialis
processus mastoideus
foramen stylomastoideum
sulcus a. occipitalis
foramen mastoideum
incisura mastoidea

B. Independente de organul vestibulocohlear

- **Canalul carotidian** *(canalis caroticus),* **începe pe faţa inferioară a piramidei cu orificiul extern al canalului carotidian, se curbează aproape sub un unghi drept și se termină la vârful piramidei prin orificiul intern al canalului.** Prin el trece artera carotidă internă.

- **Canalul nervului facial** *(canalis facialis)* **începe în profunzimea meatului acustic intern, apoi la nivelul hiatului canalului nervului pietros mare face un cot aproape sub un unghi drept, genunchiul canalului facial** *(geniculum canalis facialis)* **și, în cele din urmă, se termină pe faţa inferioară a piramidei cu orificiul stilomastoidian** *(foramen stylomastoideum).* Prin acest canal trece nervul facial.

canalis caroticus

canalis nervi facialis

canaliculus chordate tympani

semicanalis musculi tensor timpani

semicanalis tubae auditivae

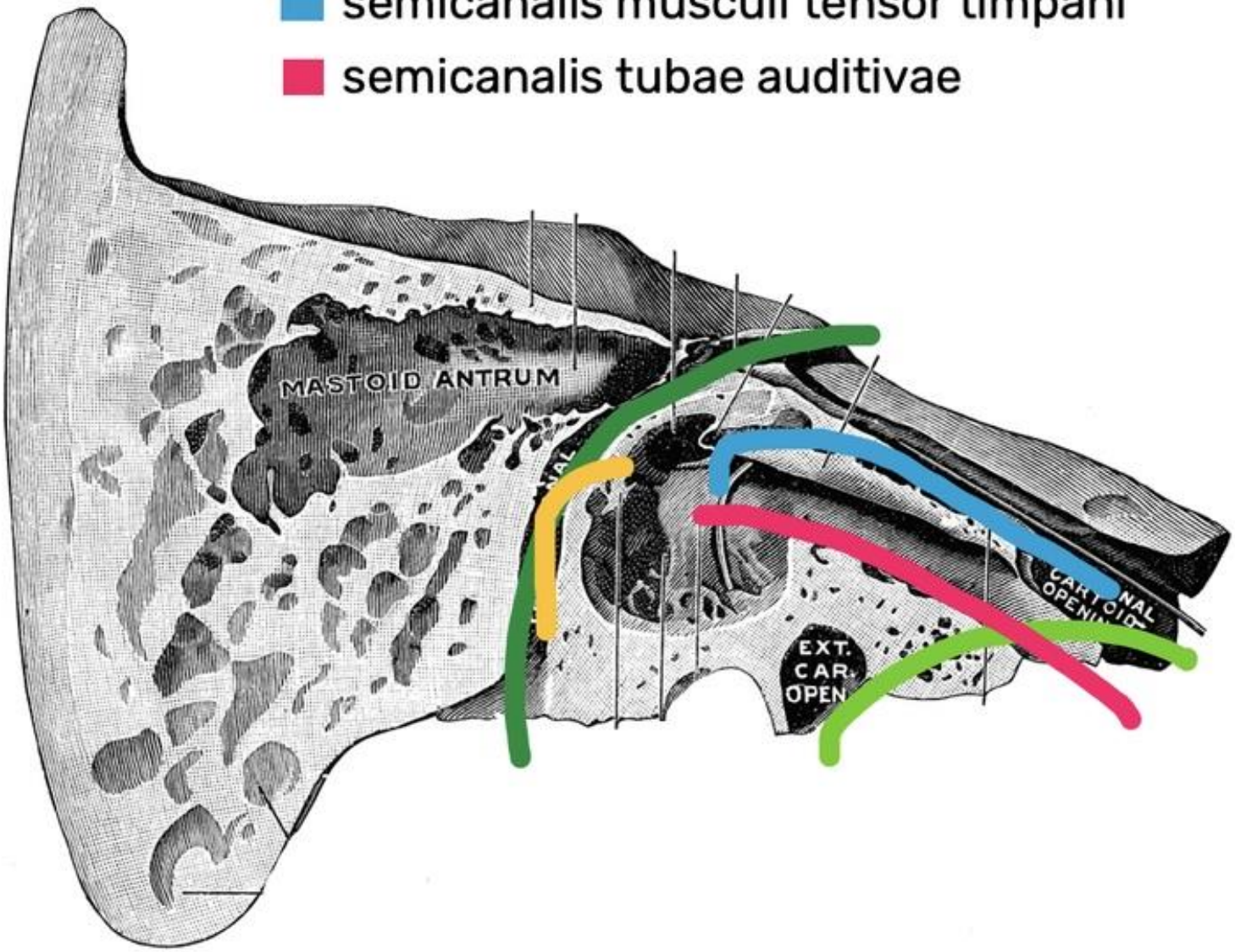

- **Canaliculul coardei timpanului** *(canaliculus chorda tympani)* **începe de la canalul facial până la ieşirea lui din piramidă, trece prin cavitatea timpanică și o părăsește prin fisura pietrotimpanică.** Prin el trece nervul coarda timpanului *(chorda tympani),* ramură a nervului facial.

- **Canaliculul timpanic** *(canaliculus tympanicus)* **începe în foseta pietroasă şi se termină pe faţa anterioară a piramidei prin hiatul canalului nervului pietros mic.** Prin el trece nervul timpanic, ramură a nervului glosofaringian**.**

- **Canaliculul mastoidian pleacă din fosa jugulară și se deschide la nivelul fisurii timpanomastoidiene.** Prin el trece ramura auriculară a nervului vag.

OASELE VISCEROCRANIULUI:

Includ 14 oase - şase **pereche** şi două **nepereche**:

- ***oasele nepereche*** sunt **vomerul** şi **mandibula**;
- ***oasele pereche*** sunt: **maxila, zigomaticul, nazalul, lacrimalul, palatinul** şi **cornetul inferior** care, grupate şi articulate între ele prin suturi, formează ***orbitele, cavităţilor nazale*** şi ***bucale***.

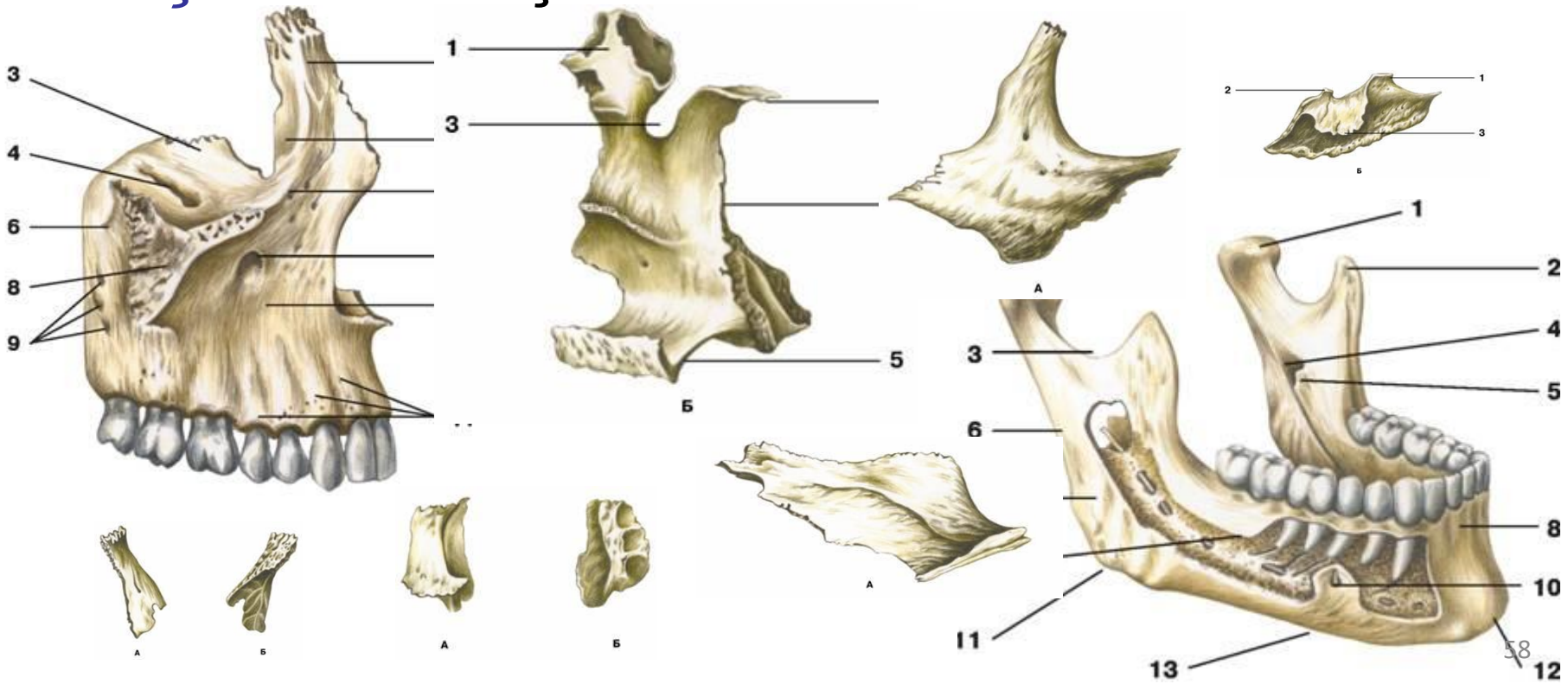

PARTICULARITĂŢILE OASELOR CRANIULUI:

- toate sunt unite imobil, cu excepţia mandibulei;
- ***faţa exocraniană* (pericraniul)** este convexă, acoperită de un periost subţire, detaşabil (mai puţin la nivelul suturilor), cu o capacitate de osteogeneză minimă (incapabil de a forma ***calusul osos*** în fracturi);
- ***faţa endocraniană***, concavă, căptuşită de ***dura mater***, prezintă o serie de depresiuni: şanţul sinusului sagital superior, foveole granulare, sinusuri venoase, şanţuri arteriale, impresiuni digitale ale girusurilor cerebrale etc.;
- ***oasele calvariei*** sunt oase plate, alcătuite din două ***lame / table compacte (externă şi internă)***;

- ***lamina cranii interna (lamina vitrea)*** în traumatisme, se sparge în fragmente mici;
- ***între aceste 2 lame compacte*** se conţine substanţă spongioasă – ***diploë***, bogată în măduvă roşie şi străbătută de numeroase canale prin care trec ***venele diploice***;
- ***solzul temporalului*** este singurul, care nu prezintă ***diploë***;
- ***comunicările/orificiile oaselor ale calvariei*** servesc pentru pasajul venelor emisare şi diploice, cu rol anastomotic între sinusurile ***durei mater*** şi venele extracraniene;

- ***grosimea oaselor calvariei*** este variabilă, mai mică la nivelul sinusurilor (cca **2-6** mm), iar maximală (**10-15** mm) – la nivelul protuberanţei occipitale interne;

- ***marginile oaselor calvariei*** sunt scvamoase sau dinţate; articularea lor la nivelul suturilor creează o rezistenţă crescută;

- ***suturile*** permit la copil o creştere a neurocraniului; la copil şi adult determină creşterea elasticităţii craniului, spre deosebire de bătrâni unde suturile se osifică şi craniul îşi pierde elasticitatea;

- leziunile ***frontalului*** interesează centrii corticali din lobii frontali ai encefalului, cele ale ***temporalului*** – auzul, centrii auditivi supremi, zona olfactivă, ale ***sfenoidului*** – nervii optic, maxilar şi mandibular, ale ***occipitalului*** – cerebelul şi lobii occipitali, provocând modificări optice, motorii;
- ***lamina orbitalis*** a etmoidului, foarte subţire e numitâ „de hârtie” / „***lamina papiracea”***);
- ***baza craniului*** prezintă diferenţe mari de grosime, pe alocuri formată din lamele subţiri de substanţă compactă;
- ***viscerocraniul*** include **oase pneumatice** (*maxila, frontalul, sfenoidul, etmoidul, temporalul*), care conţin cavităţi cu aer **(sinusuri paranazale),** comunicante cu cavitatea nazală.

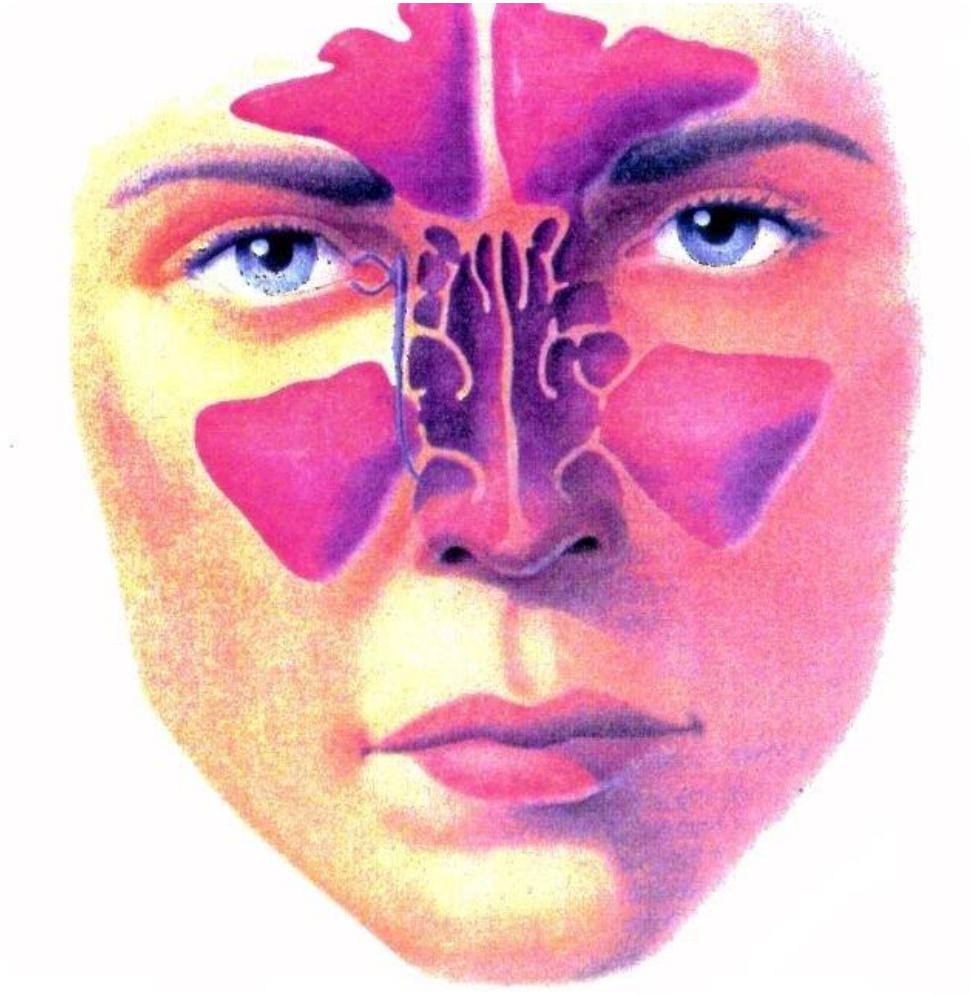

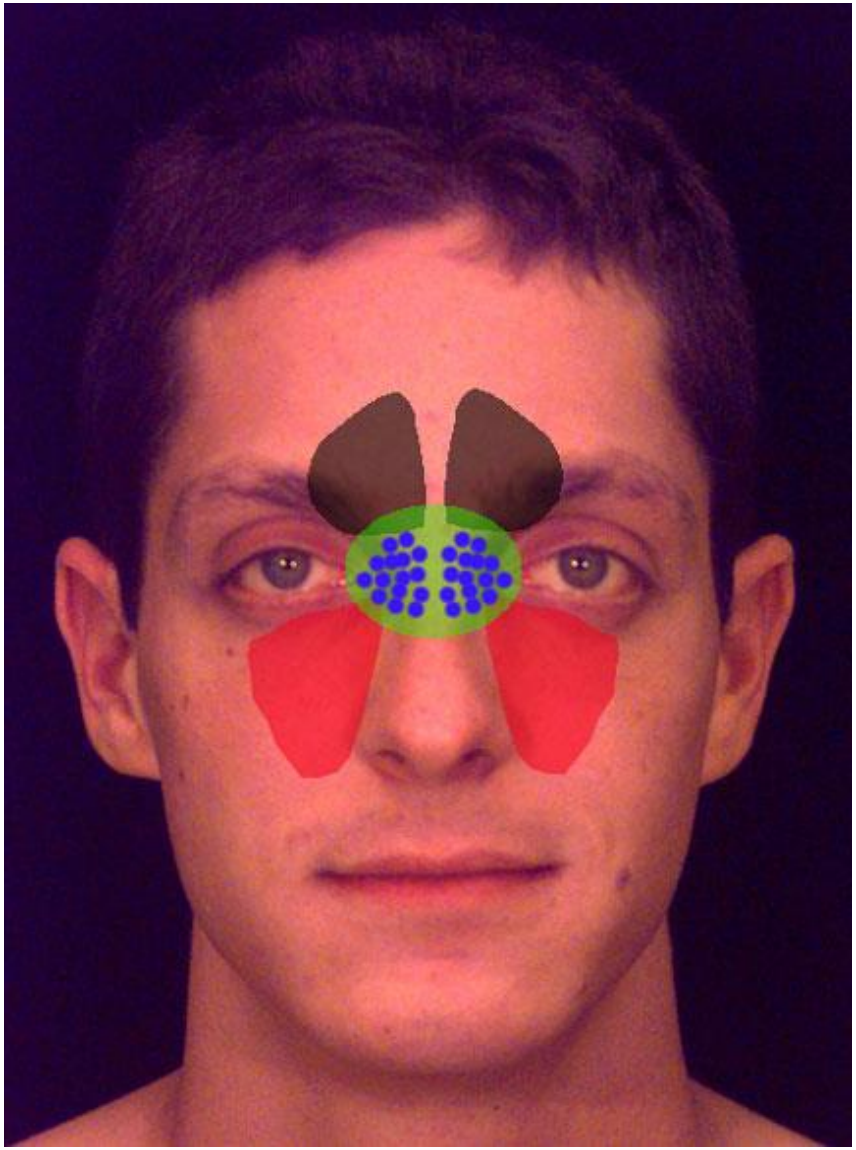

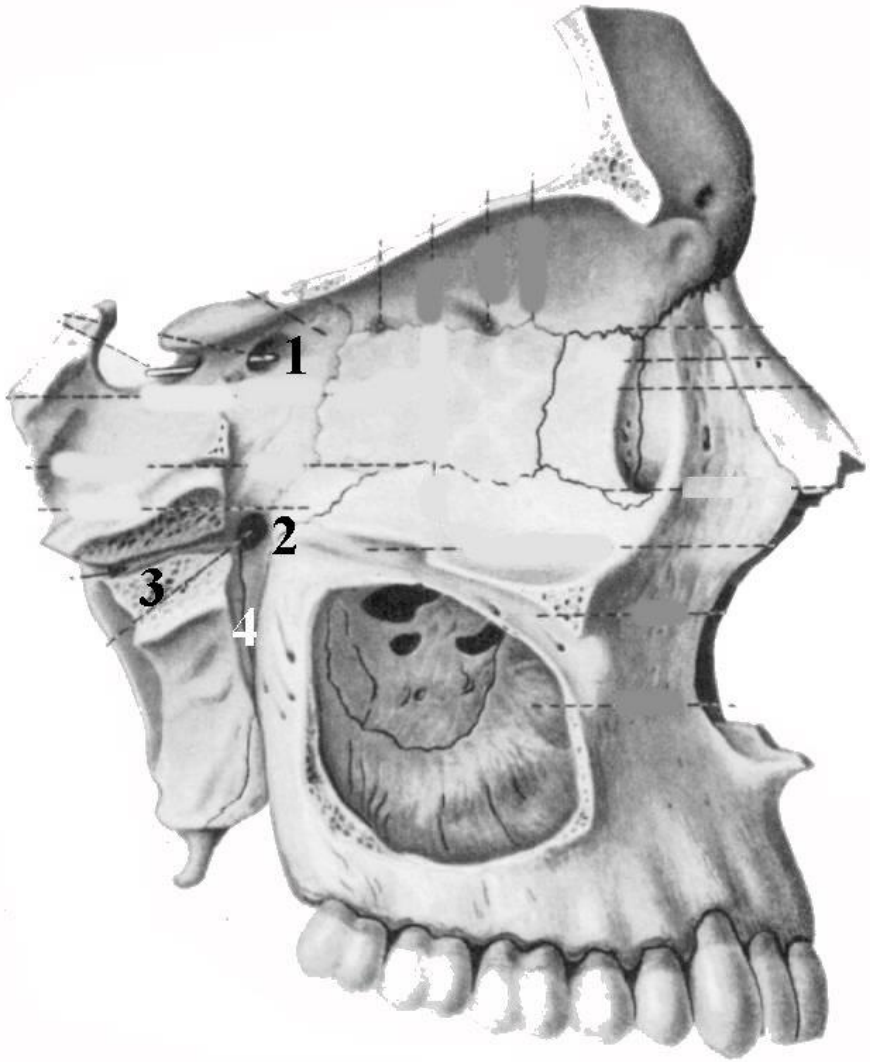
1
2
3
4

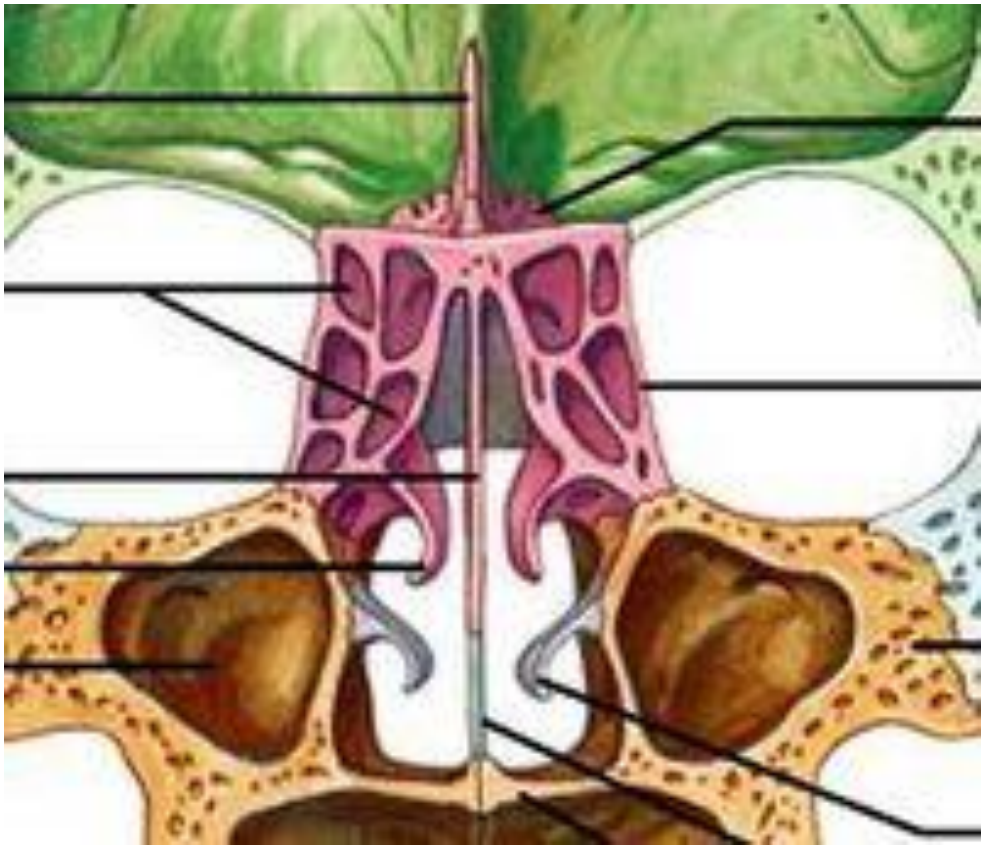

DIN PUNCT DE VEDERE ANATOMOTOPOGRAFIC neurocraniul (*craniul cerebral, cutia craniană*) cuprinde:

- **regiunea frontală *(regio frontalis);***
- **regiunea parietală *(regio parietalis);***
- **regiunea auriculară *(regio auriculalis);***
- **regiunea temporală *(regio temporalis);***
- **regiunea subtemporală *(regio subtemporalis);***
- **regiunea occipitală *(regio occipitalis).***

Viscerocraniul (*craniul visceral, splanhnocraniul*) include:

- **regiunea orbitală** *(regio orbitalis);*
- **regiunea suborbitală** *(regio suborbitalis);*
- **regiunea nazală** *(regio nasalis);*
- **regiunea labială** *(regio labialis);*
- **regiunea mentonieră** *(regio mentalis);*
- **regiunea malară/zigomatică** *(regio zigomatica);*
- **regiunea geniană/bucală** *(regio bucalis);*
- **regiunea parotidomaseteriană** *(regio parotideomasseterica).*

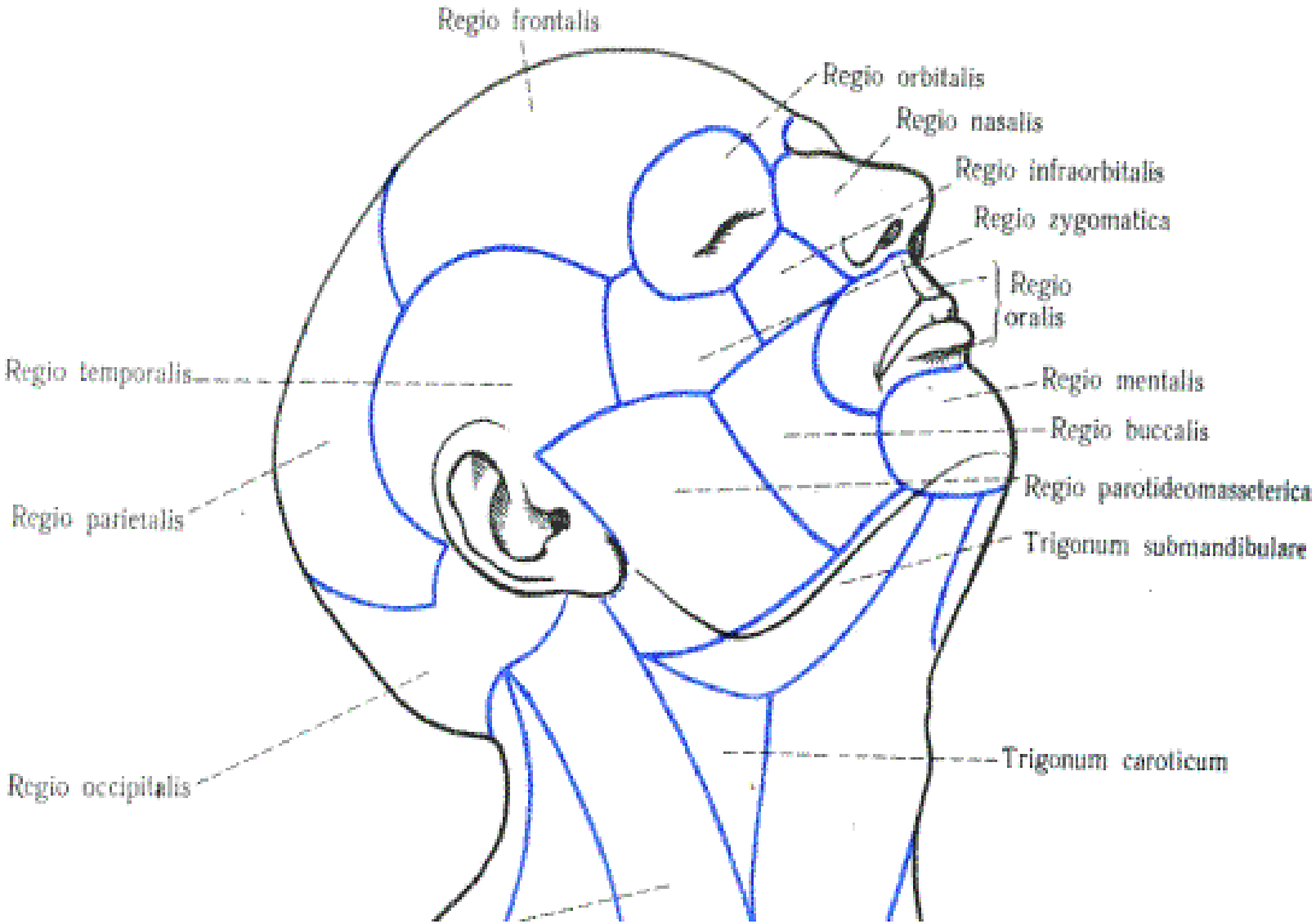
Regio frontalis
Regio orbitalis
Regio nasalis
Regio infraorbitalis
Regio zygomatica
Regio oralis
Regio temporalis
Regio mentalis
Regio buccalis
Regio parotideomasseterica
Regio parietalis
Trigonum submandibulare
Trigonum caroticum
Regio occipitalis

BIOMECANICA CRANIULUI

- craniul are ***rezistenţă*** şi ***elasticitate*** crescute; fără a se fractura, suportă presiuni, tracţiuni, lovituri *etc.*;
- aceste calităţi sunt date de unele ***particularităţi biomecanice*** ale craniului (***dura mater*** face legătură între oasele neurocraniului, integrându-se în sistemul mecanic al acestuia);
- ***factorii mecanici*** (contracţiile musculare, gravitaţia, gradul de dezvoltare a muşchilor etc.), datorită solicitărilor excesive, determină îngroşări ale osului în diferite zone, creând ***puncte de maximă rezistenţă***;

- ***diferenţele de grosime şi de arhitectură*** în structura oaselor craniului au un rol important în organizarea ***liniilor de rezistenţă*** şi în condiţionarea fracturilor;
- craniul are ***arcuri sagitale***, întretăiate de unele
- ***transversale*** – toate sprijinite la baza craniului pe aşa-numitele ***bârne*** ale lui ***Felizet***;
- ***contraforsele*** *(căpriorii, liniile/stâlpii de rezistenţă)* **prezenţa porţiuni de substanţă mai densă, pe care se sprijină formaţiunile adiacente şi prin care se transmite forţa presiunii masticatoare altor regiuni ale craniului,** continuându-se cu căpriori de rezistenţă ai acestuia; ***între aceştia se află locurile slabe***, care mai des se fracturează. Aşa stâlpi sunt şi la maxilă şi la mandibulă.

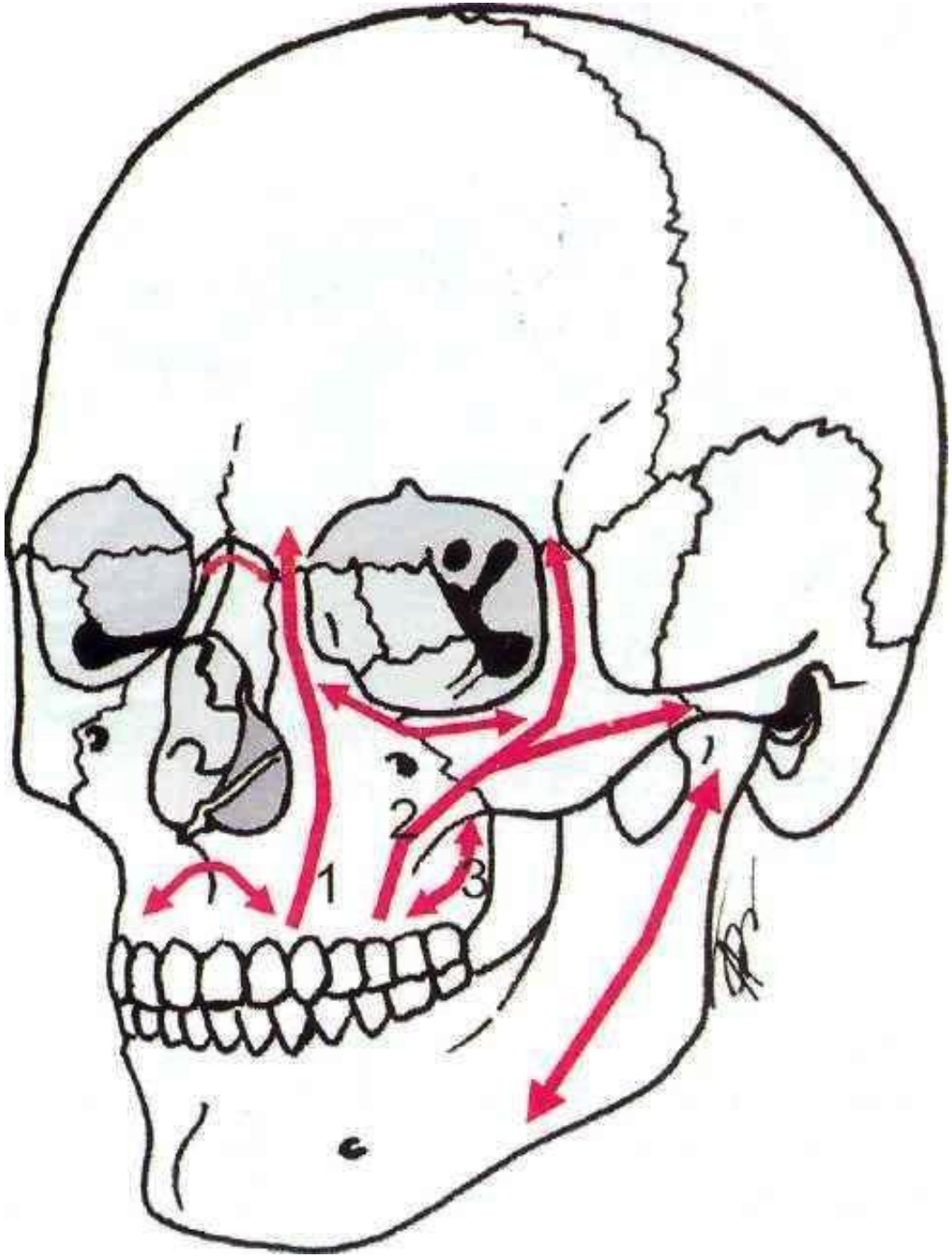
1
2
3

Stâlpii verticali:

✓ ***stâlpul anterior (canin sau nazofrontal)*** porneşte de la **nivelul caninilor şi al incizivilor superiori**, urmează procesul frontal al maxilei şi, la nivelul orbitei, se divide în ***două curente secundare***: unul spre *marginea infraorbitală*, altul – spre cea *supaorbitală*;

✓ ***stâlpul mijlociu zigomatic,*** porneşte de la nivelul **primului molar superior**, pe fața anterioară a corpului maxilei şi, la nivelul osului zigomatic, se divide în ***două curente***: ***posterior*** şi ***anterior***;

✓ ***stâlpul posterior, pterigoidian sau pterigopalatin*** porneşte de la nivelul **ultimilor molari superiori**, urcă de-a lungul tuberului maxilei, a lamei perpendiculare a palatinului şi a procesului pterigoidian până la corpul sfenoidului.

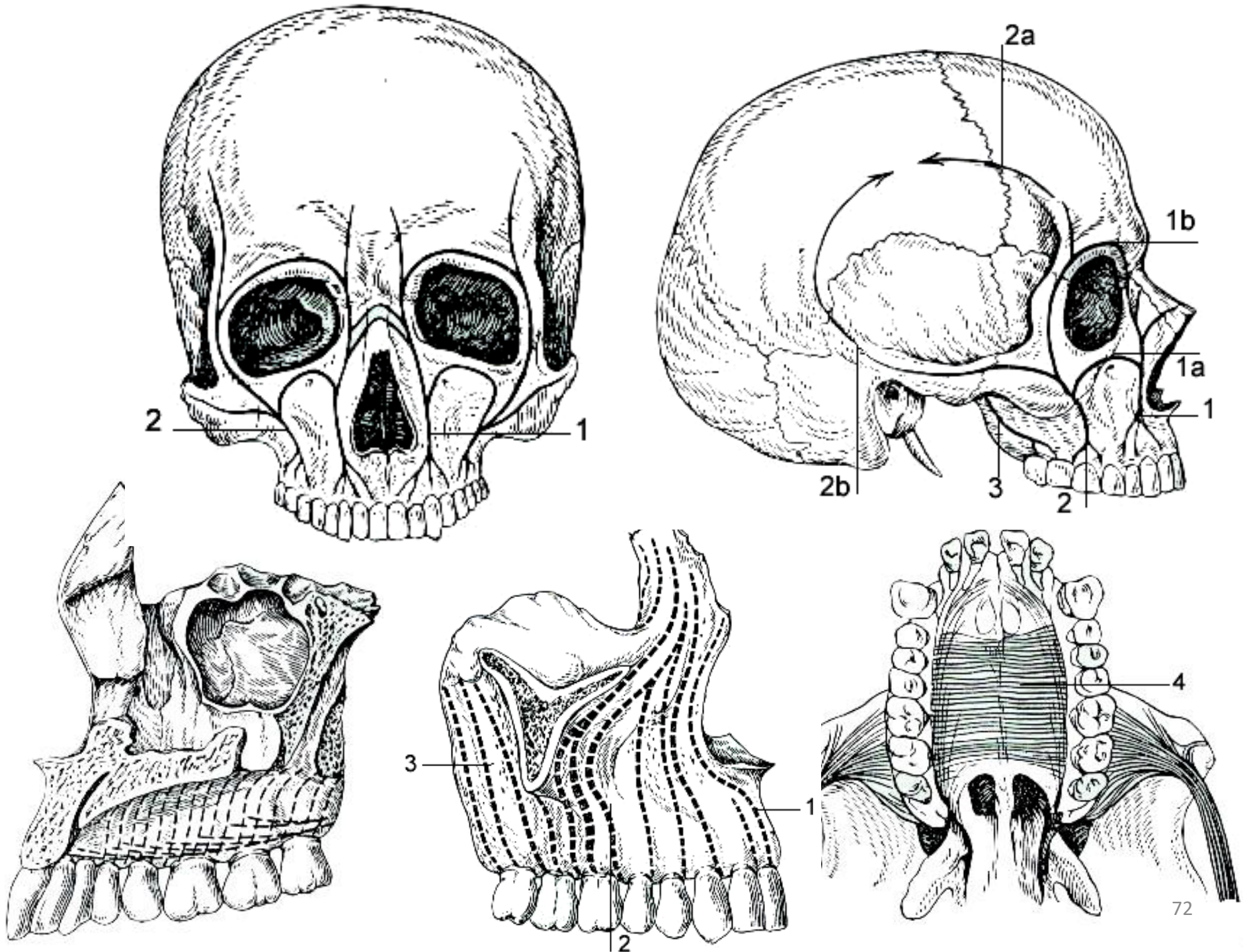
2
1
2a
1b
1a
1
2b
3
2
3
1
2
4

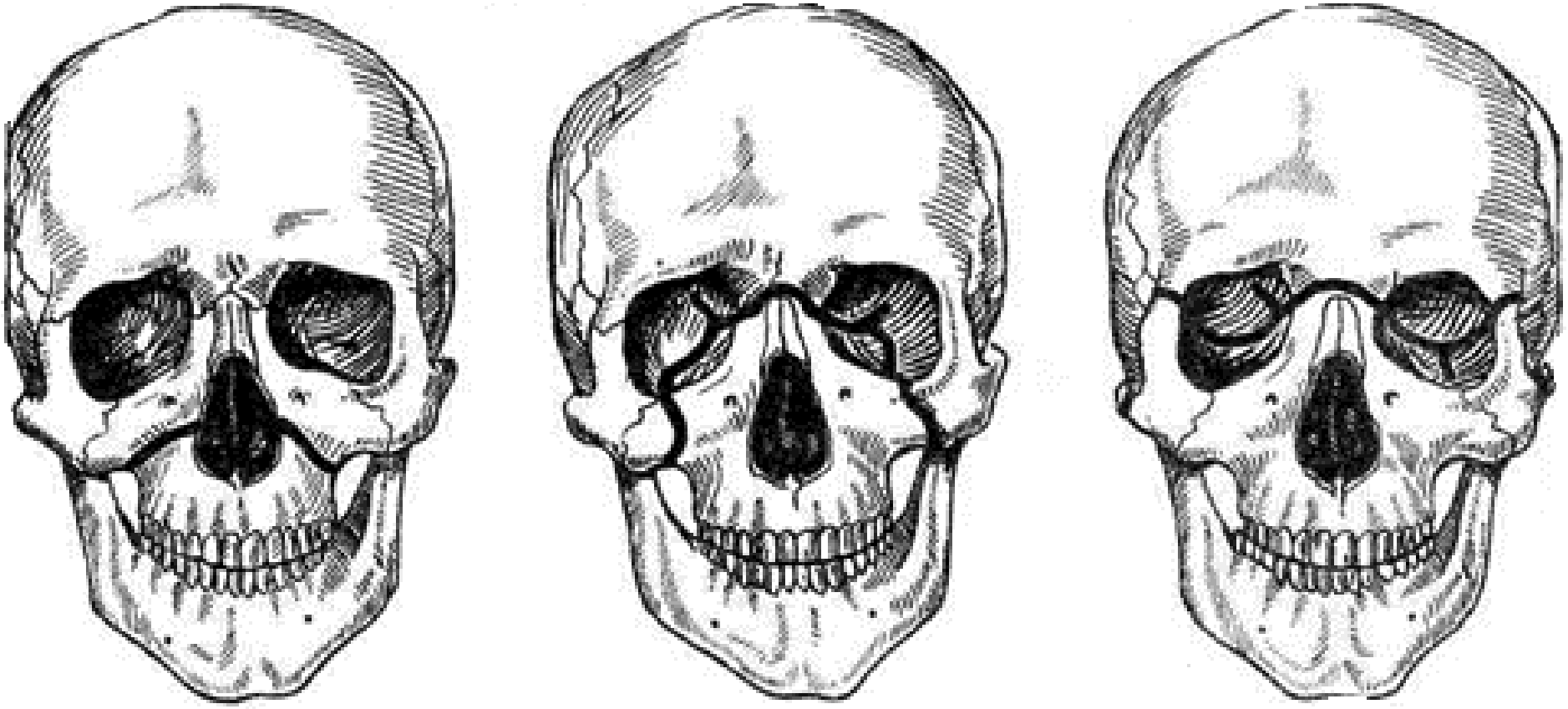

La nivelul bazei neurocraniului se descriu *6 căpriori* pe care se sprijină *stâlpii de rezistenţă* şi care, transmit forţele de masticaţie spre arcurile de rezistenţă a calvariei:

- ***posterior*, corespunde stâncilor temporalului;**
- ***anterior*, corespunde aripilor mici sfenoidale;**
- ***căpriorul frontal*, corespunde *crista***
- ***gali* şi corpului sfenoidului;**
- ***căpriorul occipital*, corespunde crestei occipitale interne.**

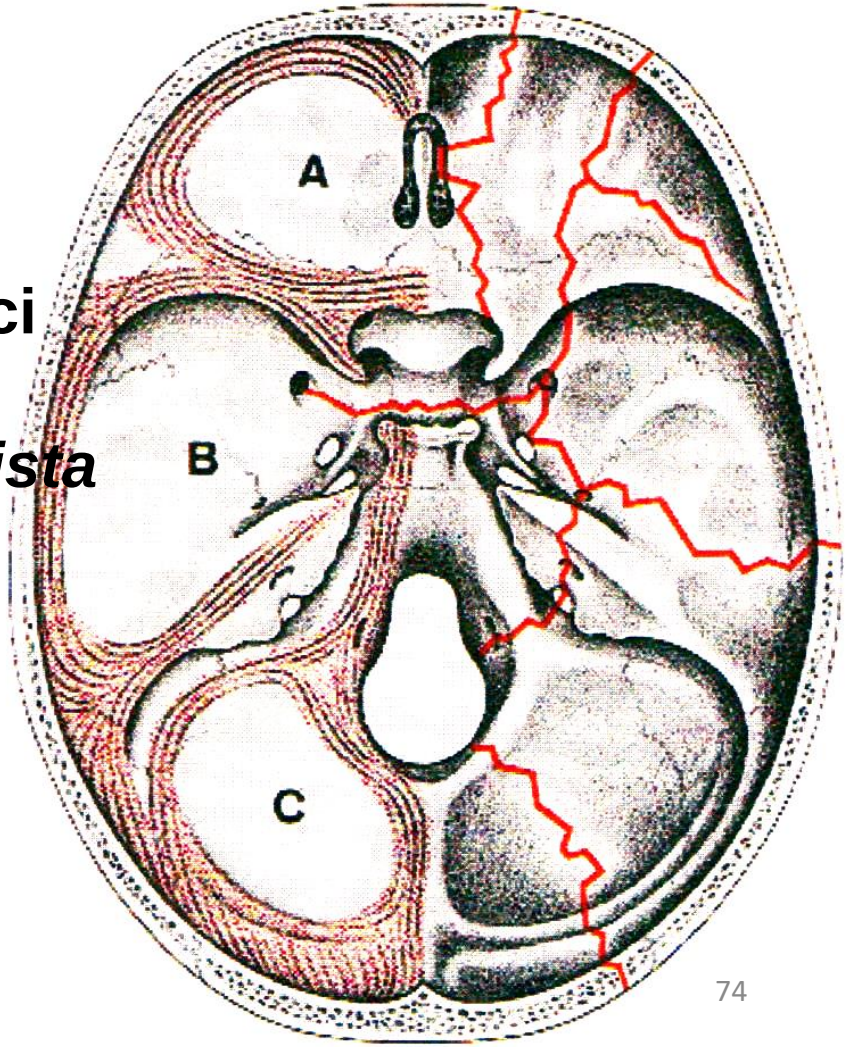

Pe mandibulă se descrie:

- ***linia mandibulară*** sumează presiunile exercitate asupra arcadei dentare inferioare; ea urmează traiectul liniei oblice de pe ramura şi corpul mandibulei, de aici se transmite la mastoidă, liniile temporale şi baza neurocraniului.

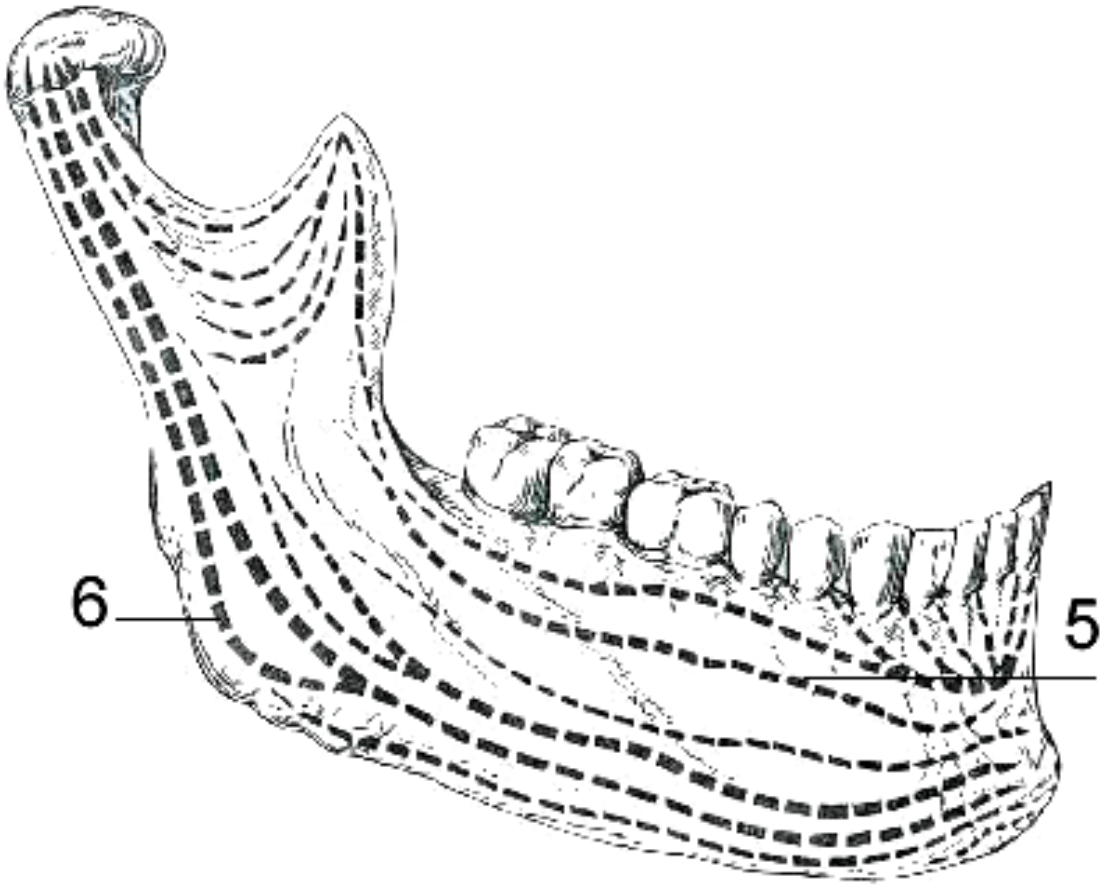

DEZVOLTAREA CRANIULUI

Din punct de vedere al osificării se descriu:

❖ ***condrocraniul*** (osificare prin substituire – ***osificare condrală***);

❖ ***desmocraniul*** (din ţesut conjunctiv **–** ***osificare desmală/fibroasă*****).**

În forma sa ***neurocraniul*** are o ***origine cartilaginoasă***, pentru **oasele bazei craniului** şi una ***membranoasă*** – pentru **cele plate ale calotei**.

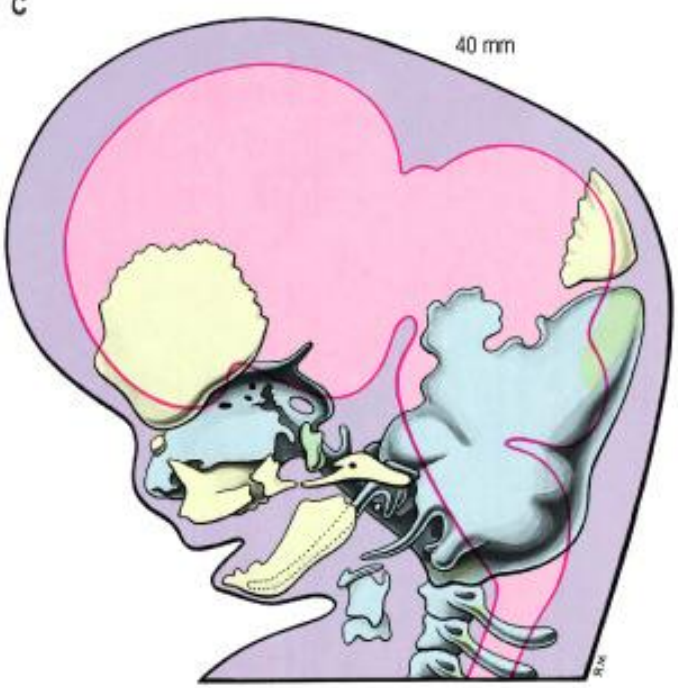

© Elsevier Ltd 2005. Standring: Gray's Anatomy 39e

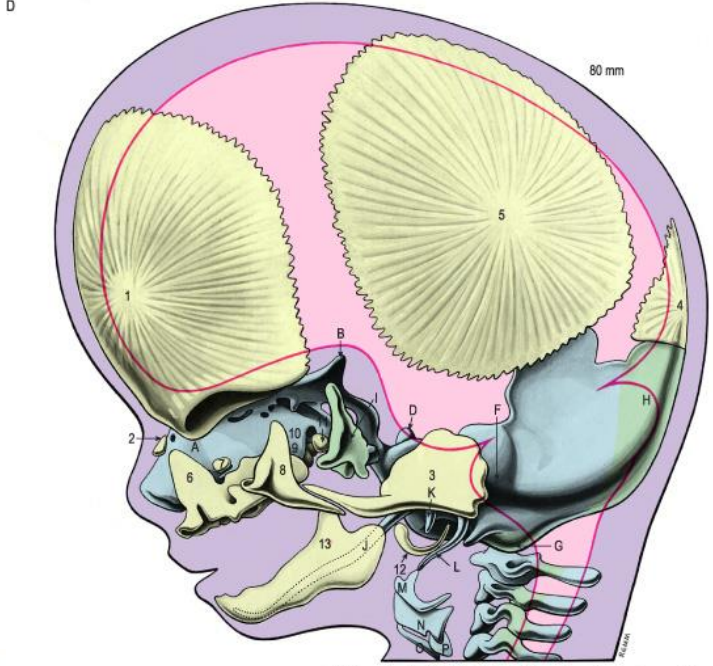

© Elsevier Ltd 2005. Standring: Gray's Anatomy 39e

Key to chondral elements

- A Nasal capsule.
- B Orbitosphenoid.
- C Presphenoid.
- D Postsphenoid.
- E Basi-occipital.
- F Otic capsule.
- G Exoccipital.
- H Supra-occipital.
- I Alisphenoid.
- J Meckel's mandibular cartilage.
- K Cartilage of malleus.
- L Styloid cartilage.
- M Hyoid cartilage.
- N Thyroid cartilage.
- O Cricoid cartilage.
- P Arytenoid cartilage.

Key to dermal (membrane) elements

1. Frontal bone.
2. Nasal bone.
3. Squama of temporal bone.
4. Squama of occipital bone (interparietal).
5. Parietal bone.
6. Maxilla.
7. Lacrimal bone.
8. Zygomatic bone.
9. Palatine bone.
10. Vomer.
11. Medial pterygoid plate.
12. Tympanic ring.
13. Mandible.

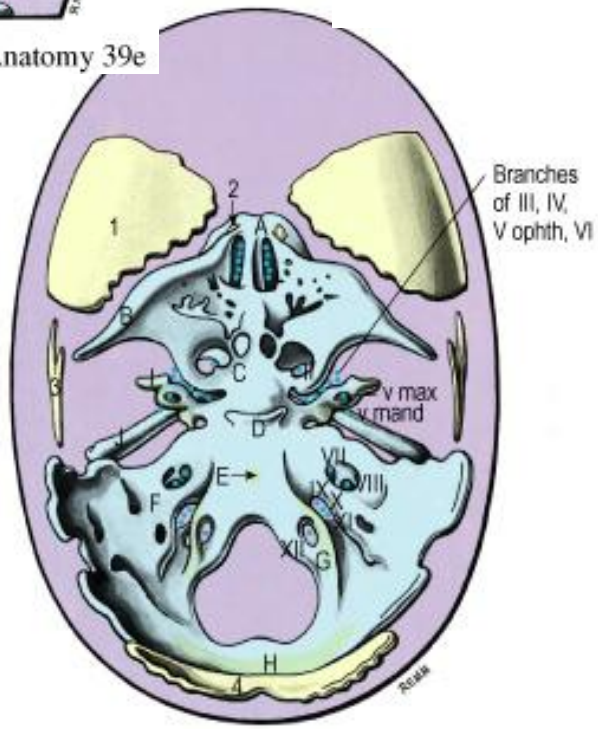

© Elsevier Ltd 2005. Standring: Gray's Anatomy 39e

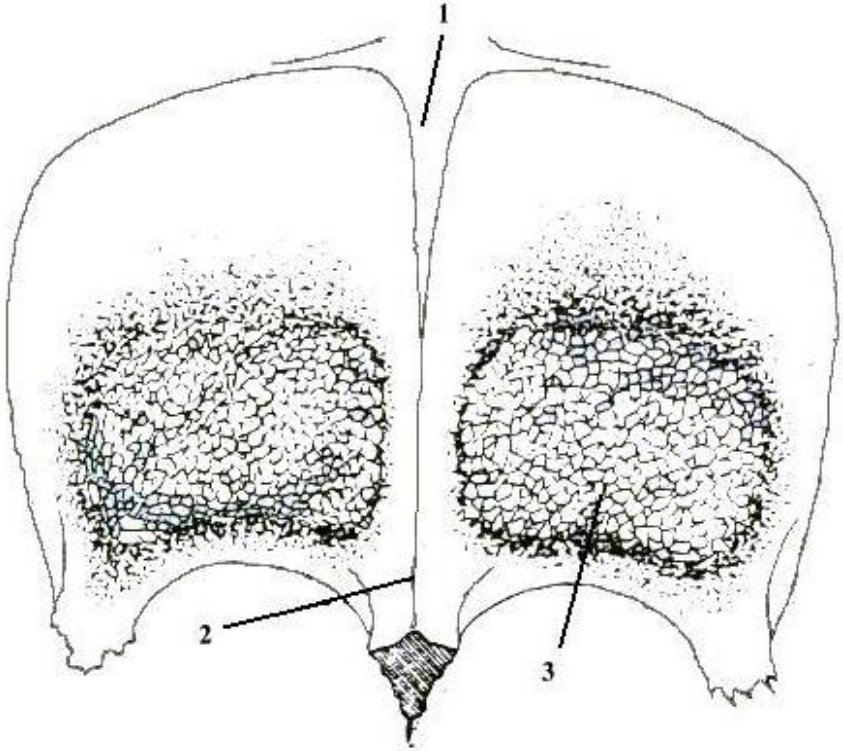

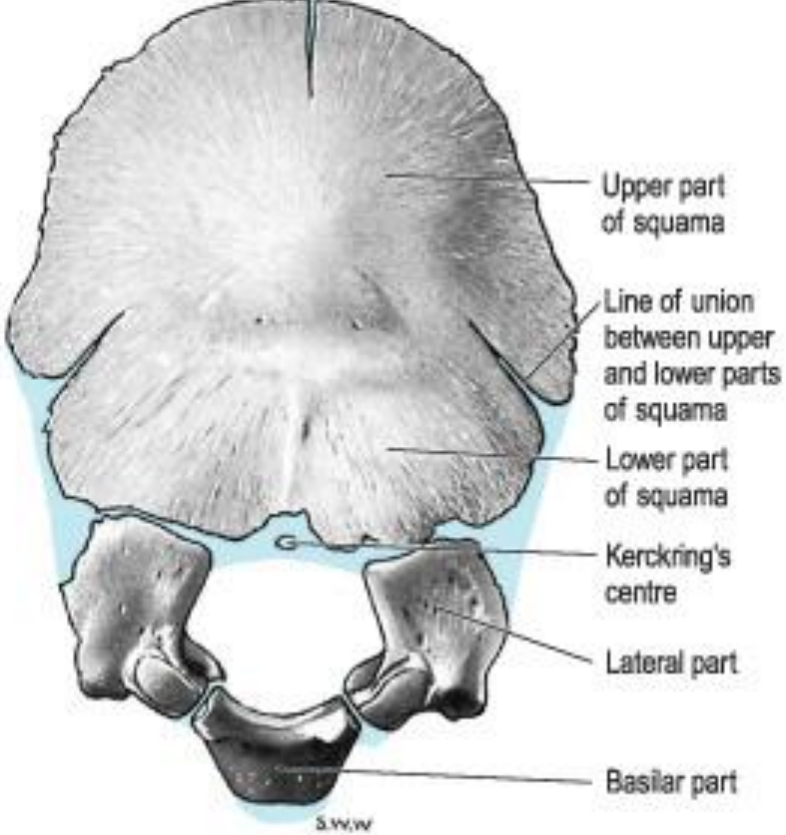

© Elsevier Ltd 2005. Standring: Gray's Anatomy 39e

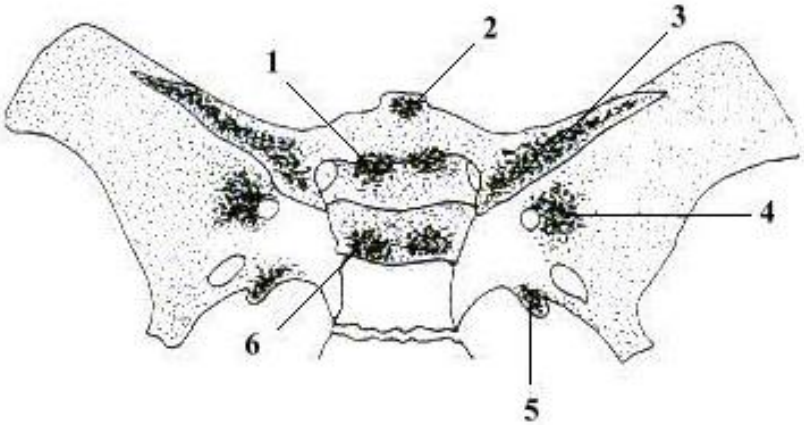

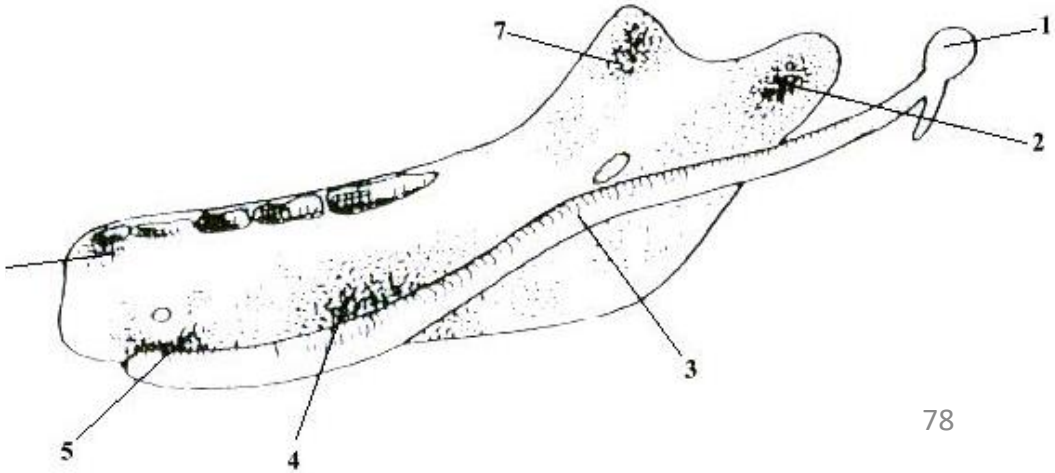

PARTICULARITĂŢILE DE VÂRSTĂ A CRANIULUI:

- ***la nou-născut*** şi ***la copilul mic*** raportul dinte craniul facial şi cel cerebral e de **1:8** (la adult **1:4**);

- apariţia dinţilor lărgeşte faţa; în absenţă funcţiei de masticaţie apofizele alveolare aproape lipsesc; mandibula prezintă 2 jumătăţi (se contopesc către 2 ani), sutura metopică se osifică către 2 ani;

- ***la naştere*** craniul are un volum mai mare în raport cu celelalte porţi ale scheletului, baza lui este mai mică şi mai strâmtă, iar bolta craniană mai dezvoltată;

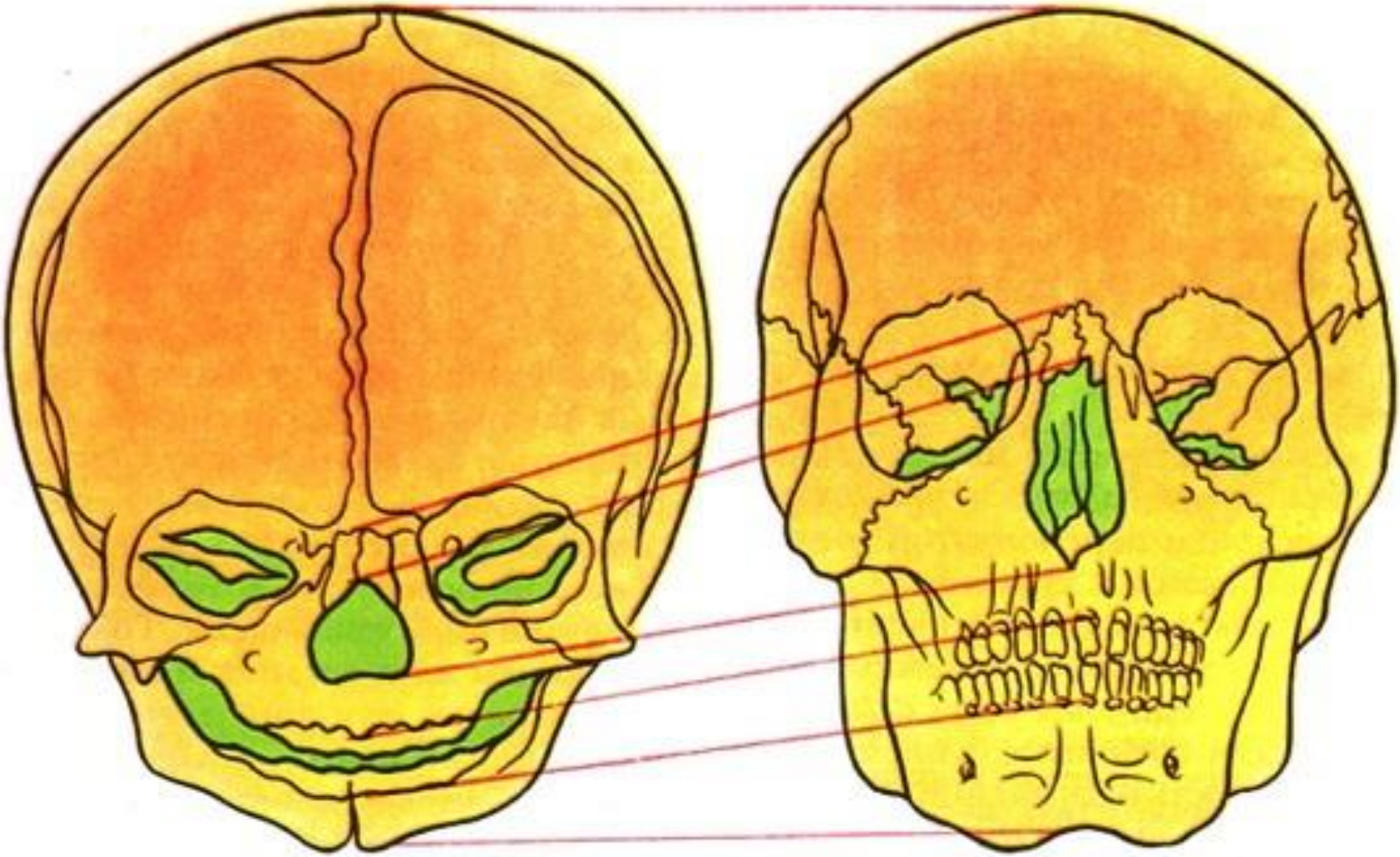

А Б

➢ ***fontanelele*** reprezintă persistenţe ale primei perioade de dezvoltare – **membranoase** şi sunt determinate de osificarea incompletă a oaselor bolţii craniene; ele se află în locul de întretăiere a suturilor, unde sau păstrat rămăşite de ţesut conjunctiv neosificat.

Prezenţa fontanelelor are o mare valoare funcţională, deoarece face posibilă deplasarea considerabilă a oaselor bolţii craniene, datorită cărui fapt în timpul naşterii craniul se adaptează la forma şi mărimea canalului de naştere; fontanelele permit încălecarea oaselor, micşorând diametrele craniului.

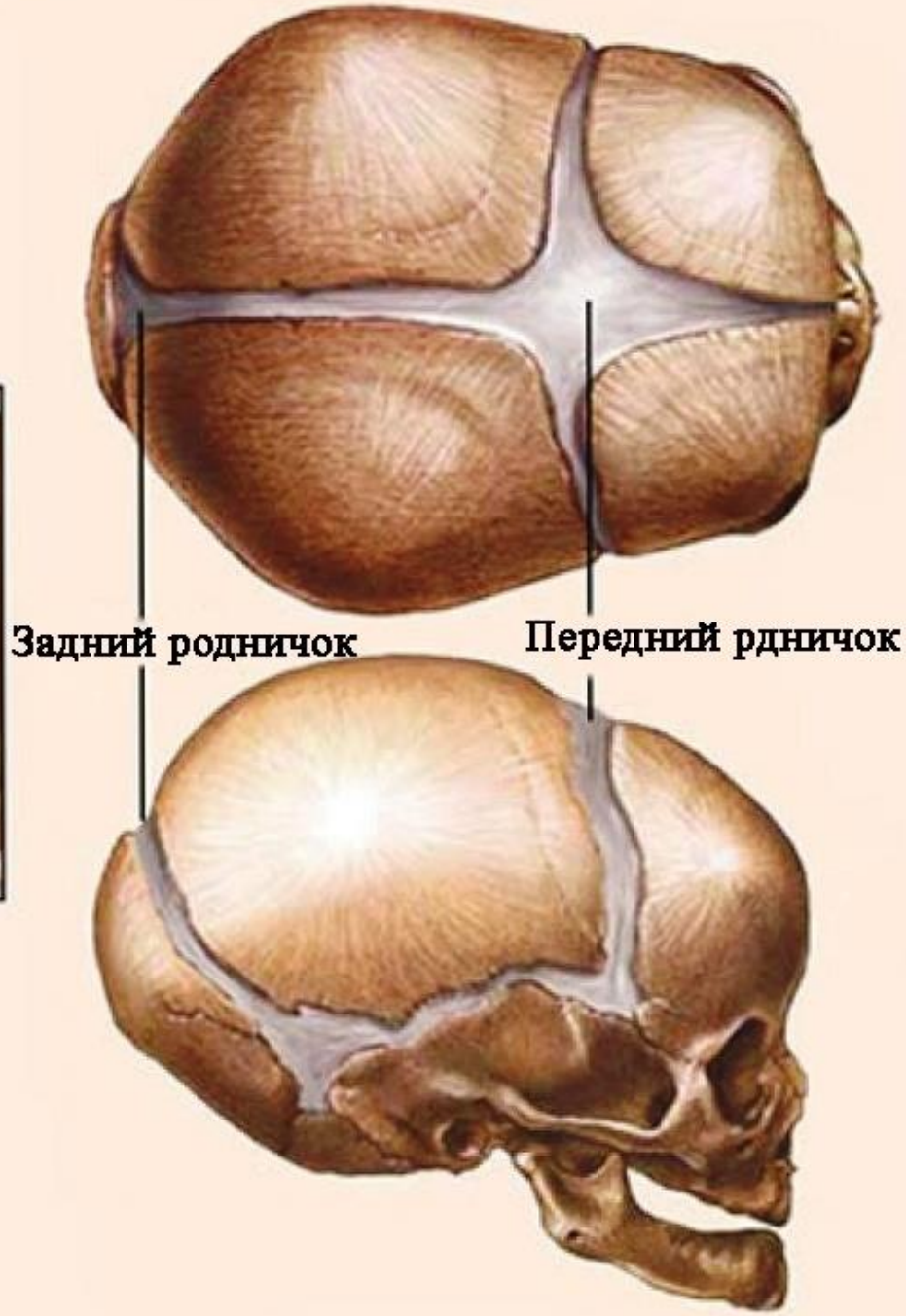
Задний родничок
Передний рдничок

SE DISTING URMĂTOARELE FONTANELE:

- ***fontanela frontală*** ***(fonticulus anterior, frontalis*** sau ***coronară),*** de formă patrulateră, romboidă (3,5×2,5 cm), dispare la vârsta de 2 ani;
- ***fontanela occipitală*** ***(fonticulus posterior, occipitalis*** sau ***bregmatică),*** de formă triunghiulară (0,5×0,8 cm), dispare în decursul lunii a 2-a după naştere;
- ***fontanelele laterale*** ***(fonticuli laterales),*** sunt mici, de formă neregulată, în număr de patru, câte două din ambele părţi, **sfenoidale** ***(fonticulus sphenoidalis*** sau ***pterică)*** şi **mastoidiene** (***fonticulus mastoideus*** sau ***asterică***).

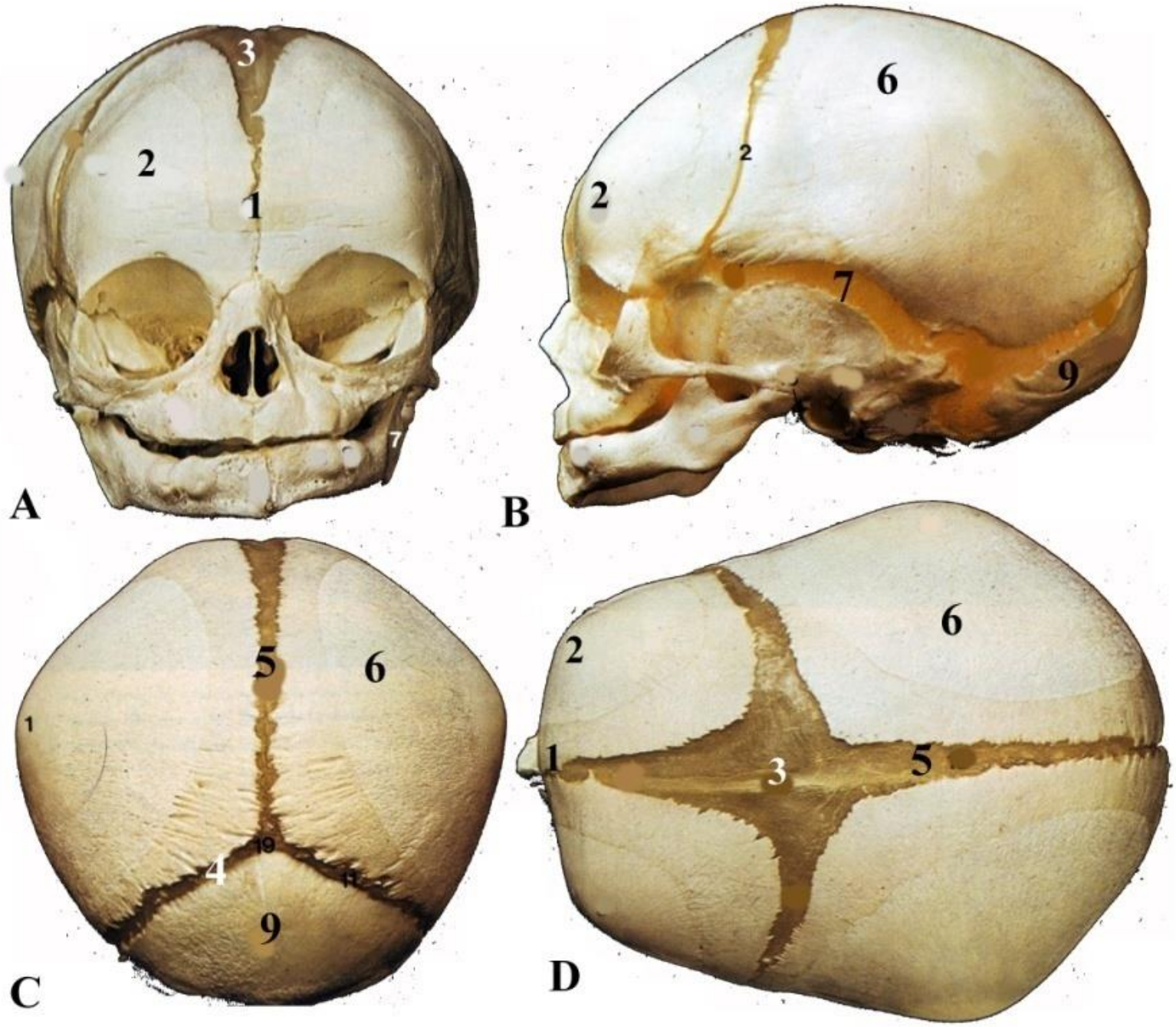
3
2
1
7
A
6
2
2
7
9
B
5
6
1
19
4
11
9
C
2
6
1
3
5
D

SE MAI DESCRIU ŞI *FONTICULE* SUPLIMENTARE:

- ***fonticulus mediofrontalis,*** în cadrul suturii frontale;
- ***fonticulus sagitalis*****,** de-a lungul suturii sagitale;
- ***fontanela cerebelară***, în solzul occipitalului;
- ***fonticulus nasofrontalis/ glabelară***.

Toate pot fi înlocuite de oase fonticulare.

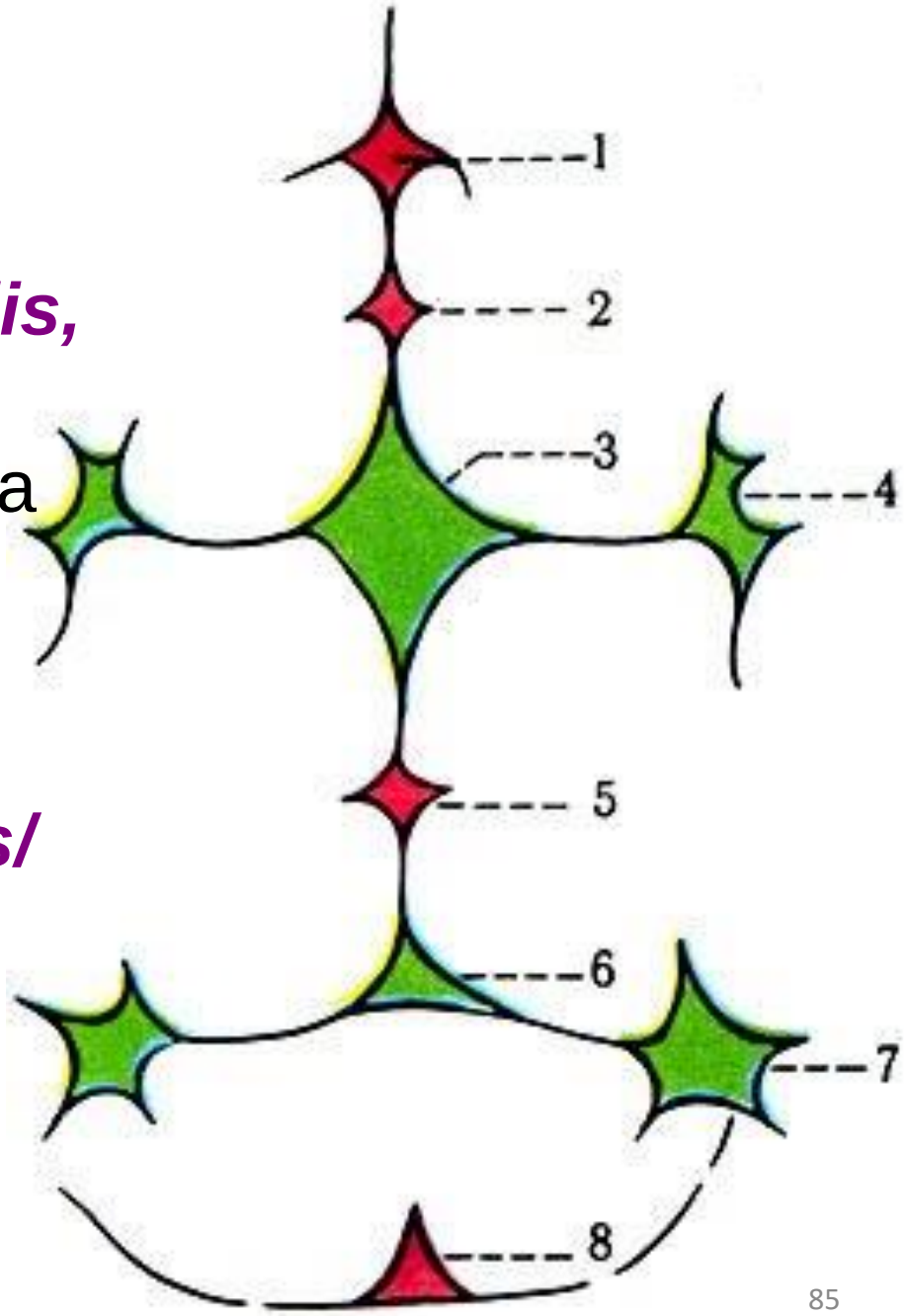

- **persistenţa fontanelelor după 1,5-2 ani – semn al unei tulburări de dezvoltare a copilului, de regulă rahitică;**

- ***la bătrâni* craniul este uşor, cu scăderea volumului mandibulei şi maxilei, rezultat al resorbţiei alveolelor dentare rămase goale prin edentaţie;**

- **căderea dinţilor şi atrofia apofizelor alveolare ale maxilarelor scurtează faţa, mandibula înaintează, unghiul mandibular creşte.**

ASPECTE IMAGISTICE

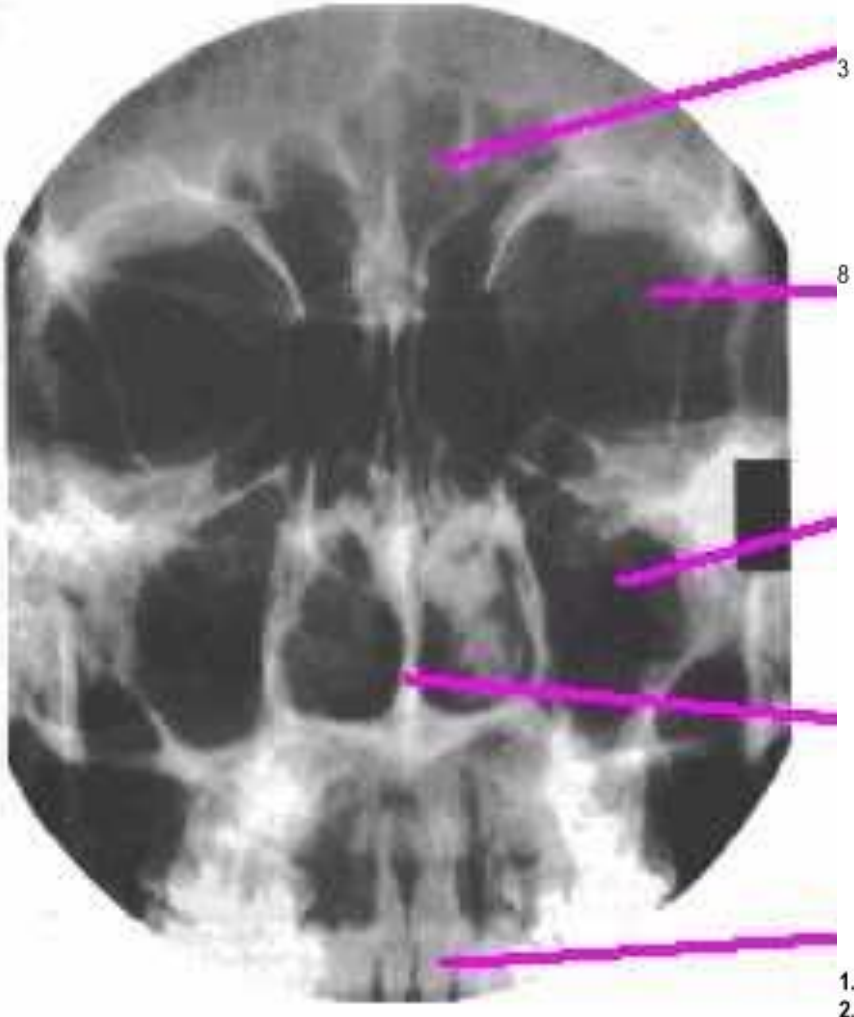

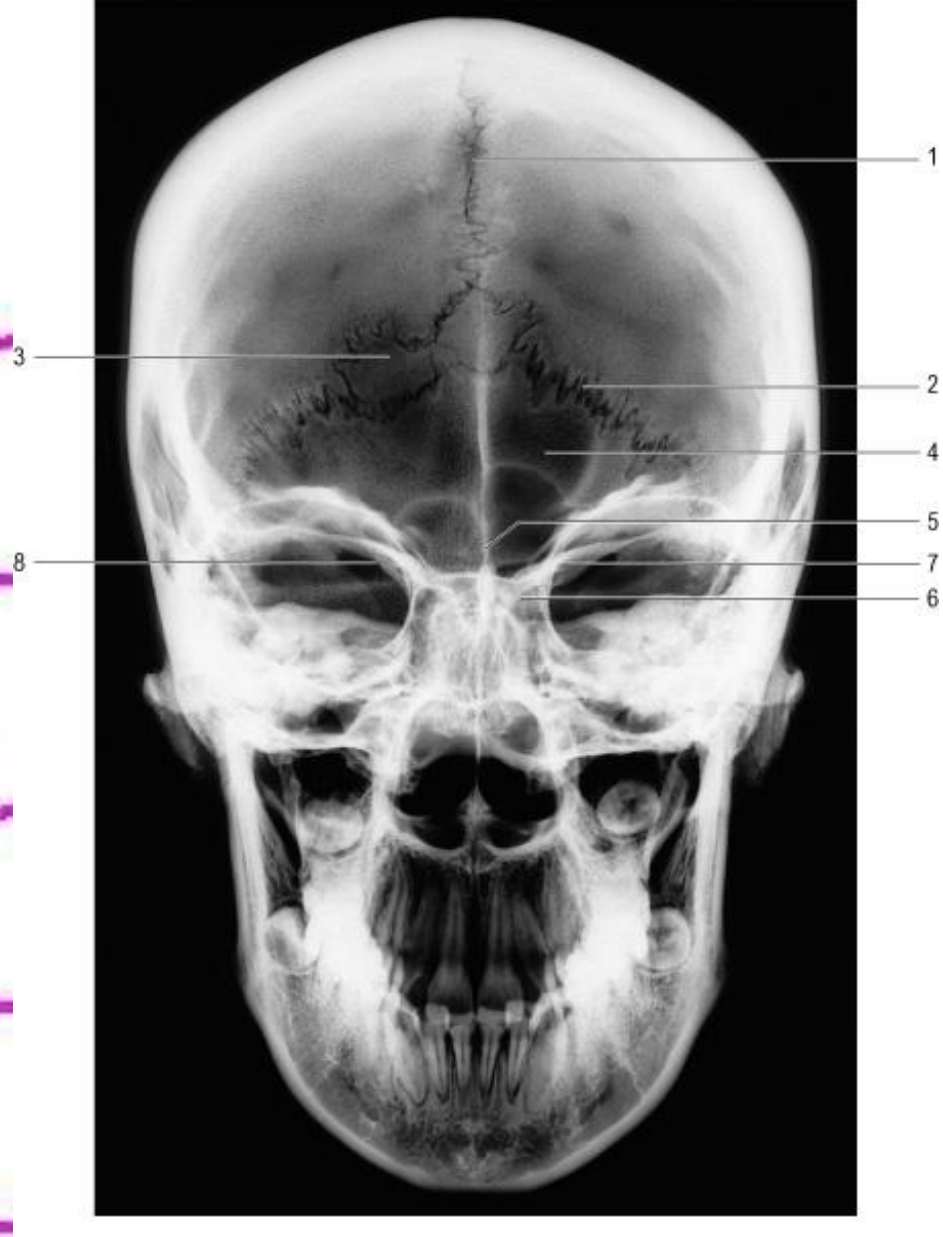

1. Sagittal suture.
2. Lambdoid suture.
3. Sutural bone.
4. Frontal sinus.
5. Crista galli.
6. Ethmoidal air cells.
7. Lesser wing of sphenoid bone.
8. Superior orbital fissure.

© Elsevier Ltd 2005. Standring: Gray's Anatomy 39e

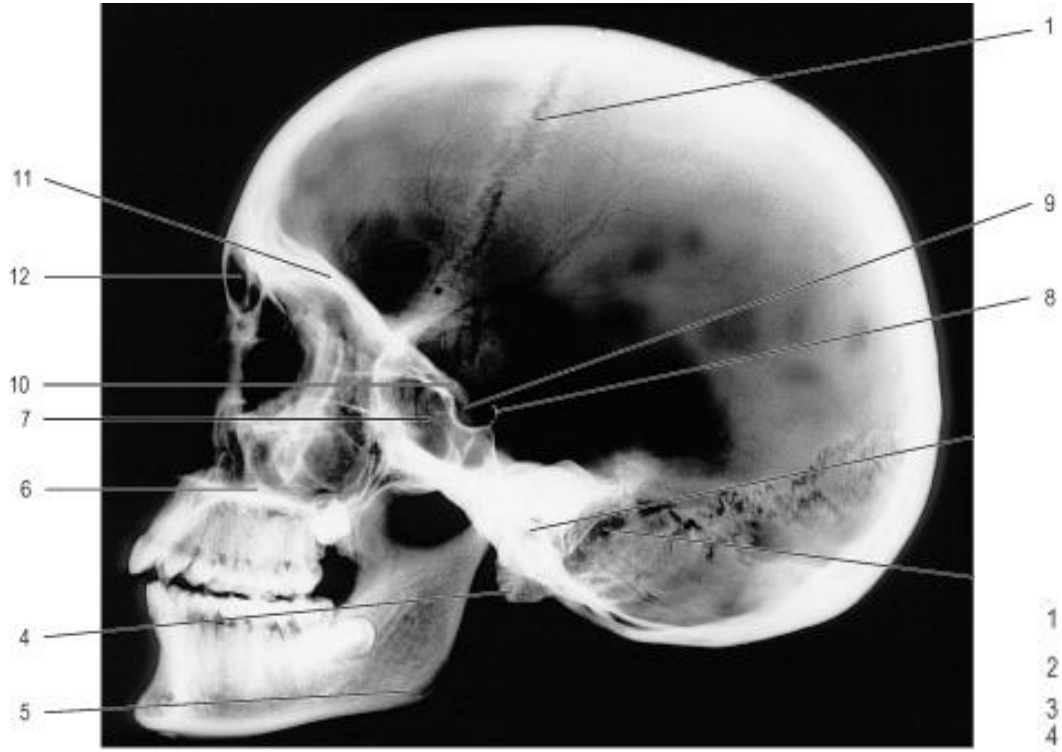

© Elsevier Ltd 2005. Standring: Gray's Anatomy

1. Coronal suture.
2. Mastoid air cells.
3. External acoustic meatus.
4. Mastoid process.
5. Angle of mandible.

1. Maxillary sinus.
2. Temporalis.
3. Coronoid process.
4. Medial pterygoid plate.
5. Lateral pterygoid plate.
6. Neck of mandible.
7. Masseter.
8. Ramus of mandible.
9. Lateral pterygoid muscle.
10. Parotid gland.

© Elsevier Ltd 2005. Standring: Gray's Anatomy 39e

MODIFICĂRILE ULTERIOARE DE VÂRSTĂ, CARE SE EVIDENŢIAZĂ PE RADIOGRAME SUNT:

- **contopirea** ambelor jumătăţi ale mandibulei (1-2 ani);
- **sudarea** ambelor jumătăţi ale osului frontal în locul ***sutura frontalis*** (2 ani);
- **concreşterea** tuturor porţiunilor osului occipital;
- **sinostozarea** corpului osului sfenoidal cu partea bazilară a occipitalului în locul ***sincondrozei sfenooccipitale***;
- **dispar** fontanelele, se formează suturi cu conturi dinţate tipice (2-3 ani);
- apare şi se dezvoltă pneumatizarea oaselor;

- **sinusul frontal** se observă pe radiogramă **la finele anului întâi** – de vârstă;
- **celulele etmoidale** se văd deja **în primii ani** de viaţă;
- **sinusul maxilar *(Highmori)*** se vede pe radiograma nou-născutului sub aspectul unei transparenţe alungite de mărimea unui bob de mazăre;
- **dispariţia** suturilor şi **contopirea** oaselor la adult.

PARTICULARITĂŢILE DE GEN ALE CRANIULUI

- craniul ***la femei*** este mai uşor, mai îngust, cu o **capacitate la femei** e de cca 1300 cm3, iar **la bărbaţi** – de 1450 cm3. Diferenţa poate fi explicată prin parametrii mai mici al corpului la femei;
- oasele craniului ***la femei*** sunt mai subţiri, iar componentele osoase mai puţin proeminente/ *pronunţate*; conturul feţei este mai rotund, oasele mai netede, iar mandibula, maxila şi dinţii mai mici; tuberii, datorita tracţiunii musculare mai slabe – puţin evidenţiaţi;

- craniul facial în raport cu cel cerebral este mai mic în toţi parametrii; după ***Welcker*** lungimea bazei craniului în raport cu lungimea calvariei ***la bărbaţi*** este de **1:4,04**, iar ***la femei*** – **1:4,21**;

- ***la femei*** orbitele sunt mai mari, iar distanţa între ele mai mică, regiunea temporală este mai plată, iar înălţimea acesteia, mai mică;

- arcurile superficiale pe ***craniul feminin*** sunt slab evidenţiate, fruntea are o direcţie mai verticală, iar ***vortexul*** (creştetul capului) este mai plat;

Uneori însă, particularităţile de gen ale craniului sunt atât de slab pronunţate, încât nu permit determinarea exactă a craniului individului.

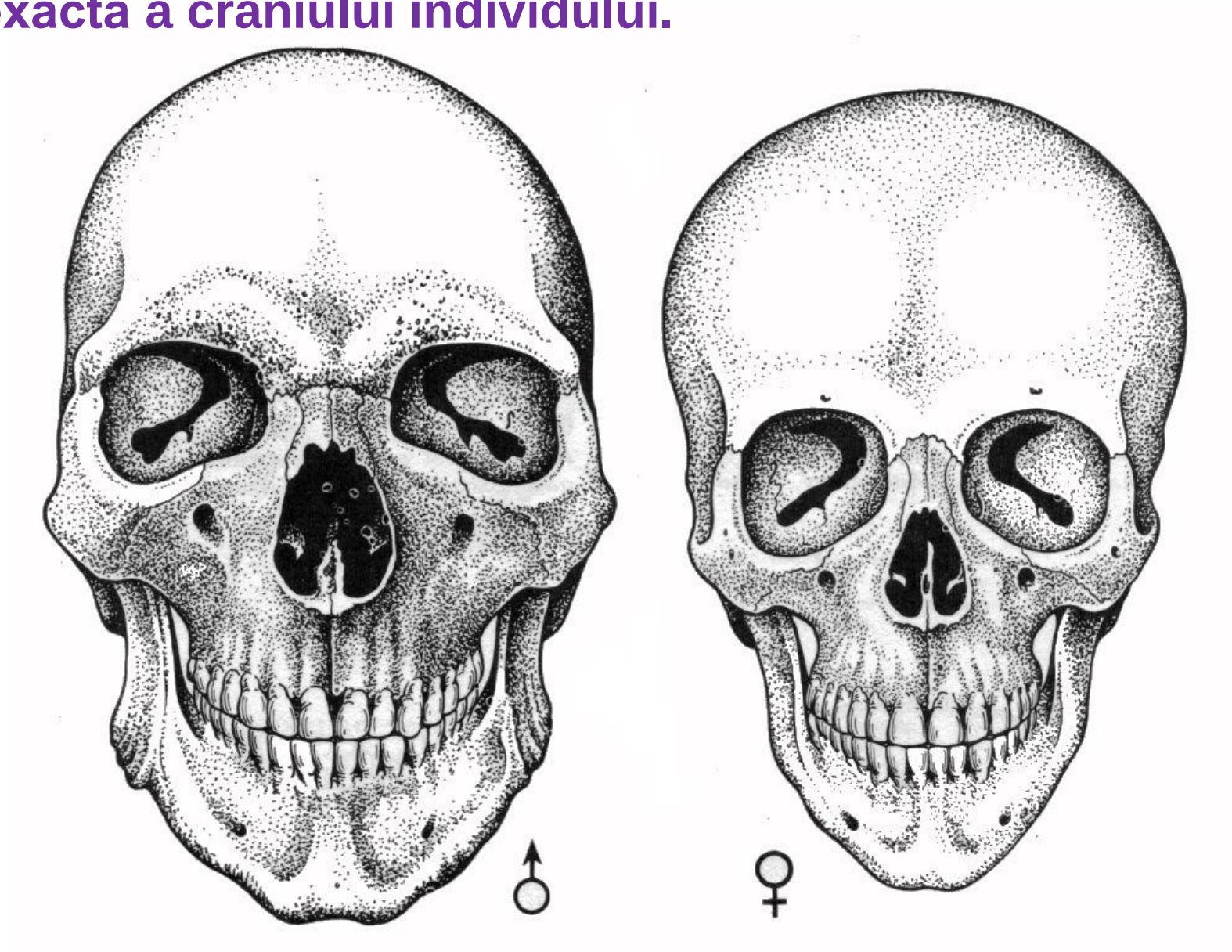

Normalul este media aritmetică a unei game de varietăţi – forma cea mai frecventă din punct de vedere statistic.

Varianta este modul particular de prezentare sau modificare a unei formaţiuni anatomice în limitele normalului, fără dereglări de funcţie.

Anomalia este o formă anormală, rezultată din perturbarea embriogenezei sau morfogenezei acelei/altei formaţiuni anatomice, care provoacă dereglări funcţionale ale acestora.

VARIATĂŢILE ŞI ANOMALIILE DE DEZVOLTARE A CRANIULUI:

➢ ***în aspect de dezvoltare anormală*** referitor la dimensiunile şi capacitatea cutiei craniene, craniile pot fi: ***microcefale, macrocefale*** şi ***hidrocefale;***

- ***craniul microcefal*** este foarte redus, encefalul fiind insuficient dezvoltat, mult sub limitele normale (cu capacitatea sub 1300 cm3);
- ***craniul macrocefal/megacefal*** are dimensiuni mari, este disproporţionat (capacitatea depăşeşte 1450 cm3);
- ***craniul hidrocefal*** este voluminos şi rezultat dintr-o stare patologică a creierului, iar în encefal se conţine o mare cantitate de lichid cefalorahidian.

Se mai descriu:

- ***anencefalia;***
- ***craniostenozis*** **– osificarea prematură a fontanelelor şi suturilor;**
- ***scafocefalia*** **– închiderea prematură a suturii sagitale –craniul este lung şi îngust;**
- ***acrocefalia*** **– închiderea prematură a suturii coronare;**
- ***plagiocefalia*** **– închiderea prematură a fontanelelor (unilaterală) şi a suturilor;**
- ***cranoischizisul*** **– lipsa bolţii craniene.**



Полный и частичный краниостеноз.

Полный краниостеноз (*1*); полный с черепно-лицевым дизостозом (*6*).
Частичный краниостеноз с преждевременным закрытием метопического (*2*), венечного (*3*), сагиттального (*4*), ламбдовидного (*5*) швов; венечного и сагиттального (*7*), ламбдовидного и сагиттального (*8*), с симметричным (*9*), асимметричным (*10*) закрытием венечного и ламбдовидного швов

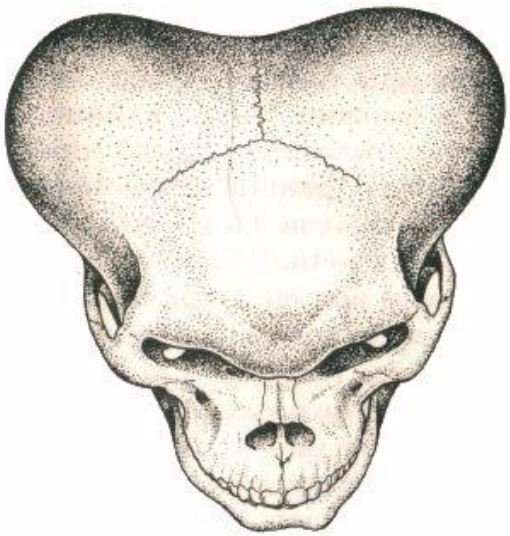

А

Б

В

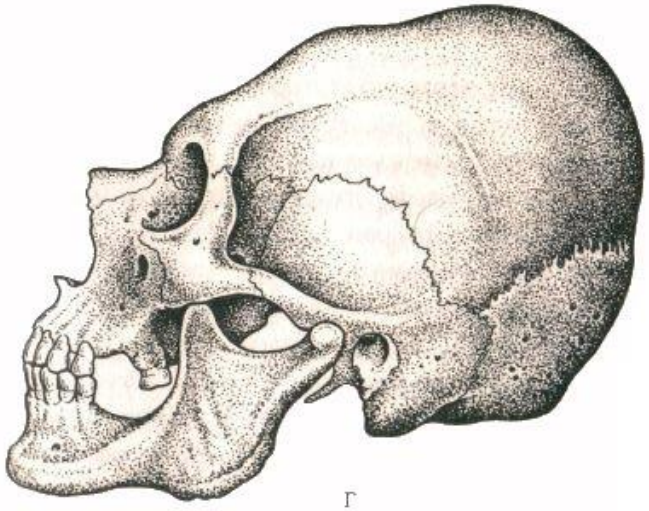

Г

© Elsevier Ltd 2005. Standring: Gray's Anatomy 39e

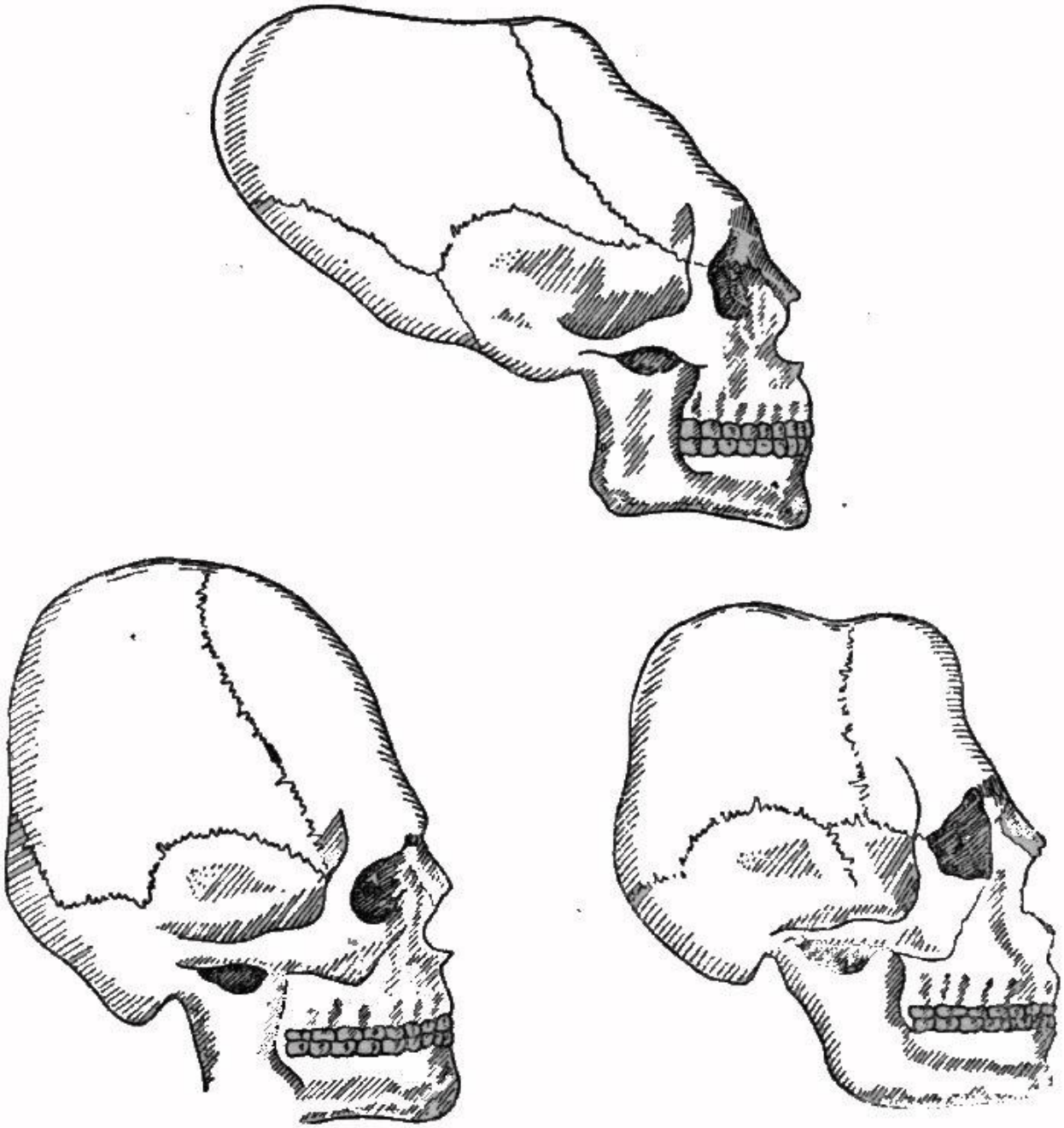

ANOMALIILE OASELOR CRANIULUI:

- ***canalul craniofaringian*** prezent pe fundul şeii turceşti;
- ***foramen ovale*** şi ***spinosus*** unite într-un orificiu comun, sau lipsa ultimului;
- ***procesus clinoideus anterior*** unit cu corpul sfenoidului, cu formarea ***foramen clinoideocaroticum***, prin care poate trece ***a. carotis interna;***
- unirea ***processus clinoideus medius*** şi a celui ***posterior***;
- ***occipitalizarea*** – asimilarea la occipital a vertebrei C1;
- ***os transversum cranii (os Incae***, descris de ***Bellamy)*** – separarea printr-o sutură a părţii superioare a solzului osului occipital, cu formarea unui os aparte;
- ***protuberantia occipitalis externa*** pronunţată diferit şi dependentă de puterea muşchilor inseraţi aici;

- ***procesus paramastoideus*** – prelungire la ***procesus jugularis***;
- ***condylus occipitalis terţius;***
- partea anterioară a ***foramen occipitalis magnum*** poate fi unită cu arcul anterior al atlasului;
- ***craniul metopic*** **–** necontopirea părţilor frontalului;
- lipsa, foarte rară, a ***sinus frontalis***;
- ***conha nazalis suprema***, prezentă la multe mamifere;
- ***procesus intrajugularis*** divide ***foramen jugularis*** în două;
- ***procesus styloideus*** poate lipsi, este foarte lung, îndoit;
- ***sinus maxilaris (Highmori)*** poate avea diferite forme şi dimensiuni, poate pătrunde şi în osul zigomatic;
- ***palatum fissum – gura de lup*** (dispicarea palatului dur);
- ***os zigomaticus*** poate fi îndoit, rudimentar sau să lipsească;

- ***oasele nazale*** pot fi de diferite forme şi mărimi, unite – ca la maimuţe. Sunt descrise şi oase internazale;
- ***cornetele nazale inferioare*** variază ca formă şi mărime;
- ***vomerul*** poate fi înclinat în stânga sau în dreapta;
- dublarea canalului mandibular şi a ***foramen mentale***;
- prezenţa pe mandibulă a ***oaselor mentale***;
- ***osul intraparietal, condilus tertius, îngrioşarea marginii foramen magnum, osul parietal divizat în două jumătăţi, la maxilă – osul inciziv;***
- când în suturi apar puncte de osificare şi se formează oase separate ***(ossa suturarum seu ossicula Wormiana),*** depistate pe craniul hidrocefal până la 200, dacă acestea sunt în fontanele – ***ossa fonticularia***.

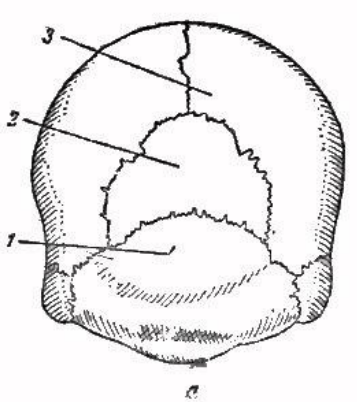

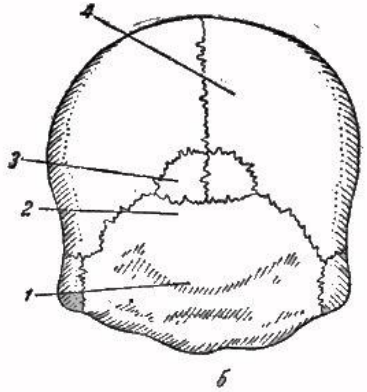

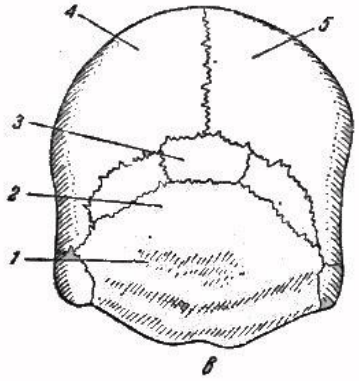

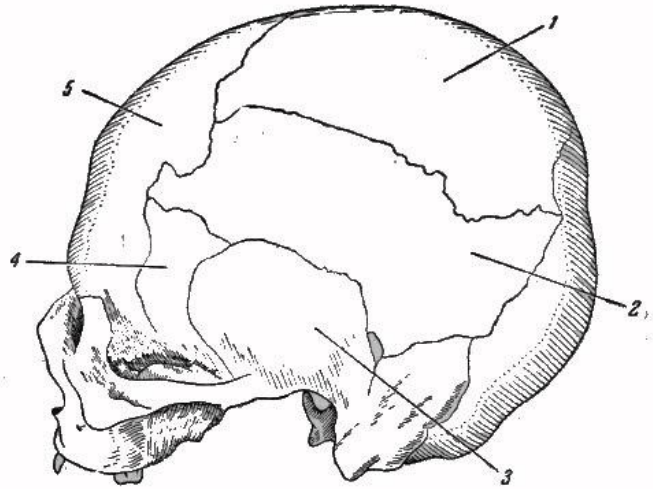

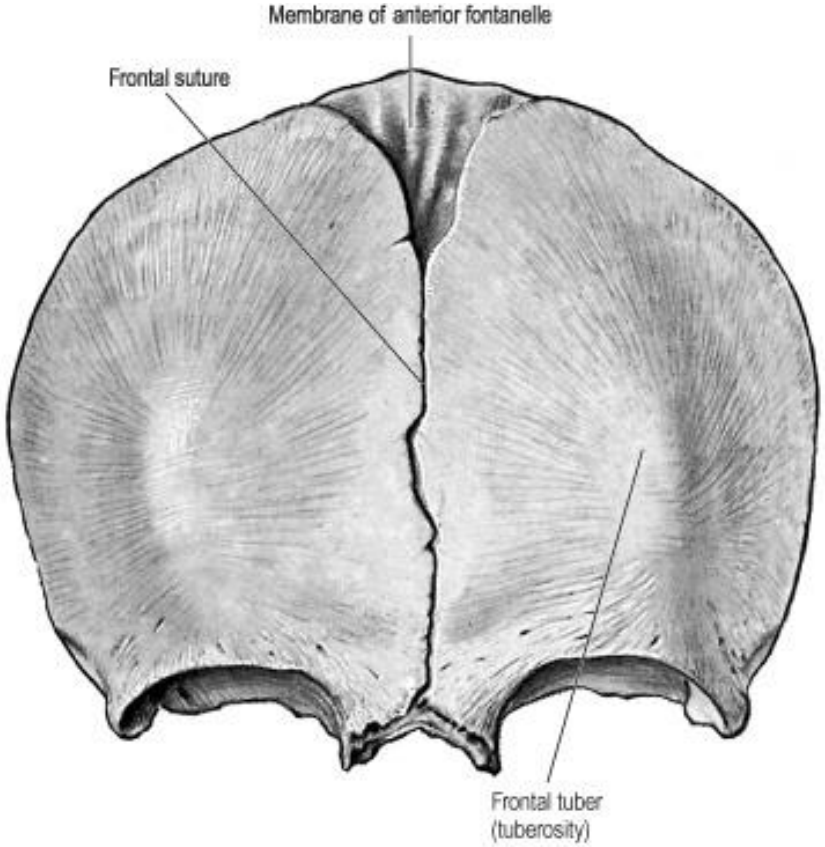

© Elsevier Ltd 2005. Standring: Gray's Anatomy 39e

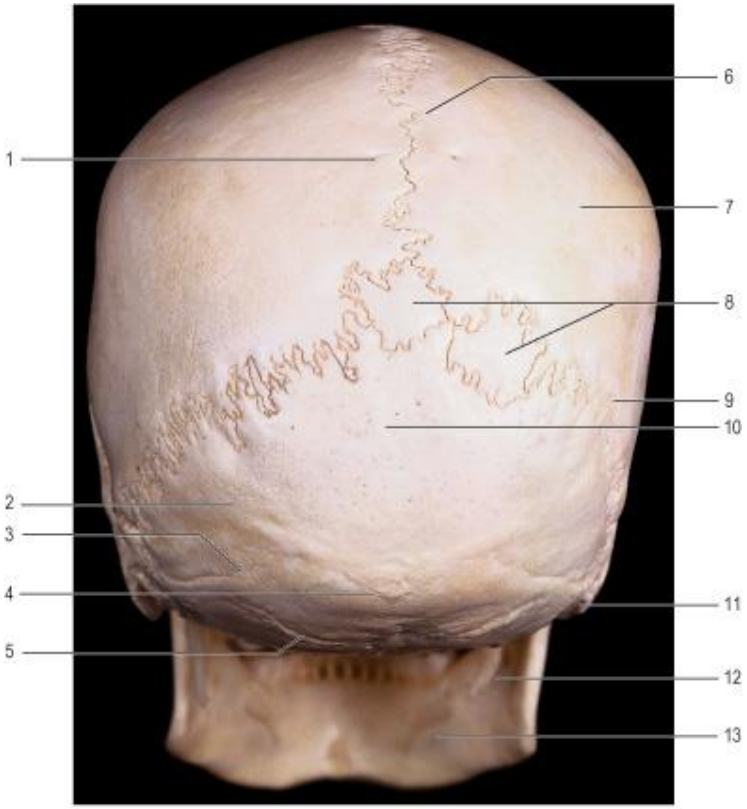

1. Parietal foramen.
2. Supreme nuchal line.
3. Superior nuchal line.
4. External occipital protuberance.
5. Inferior nuchal line.
6. Sagittal suture.
7. Parietal bone.

© Elsevier Ltd 2005. Star

B



© Elsevier Ltd 2005. Standring: Gray's Anatomy 39e

A

© Elsevier Ltd 2005. Standring: Gray's Anatomy 39e

ANTROPOMETRIA a creat indicii care permit clasificarea craniilor în funcţie de variaţiile de lungime şi înălţime.

Cunoaşterea datelor antropometrice este importantă atât în antropologie, cât şi în medicina legală şi practică medicală, mai ales în chirurgia maxilo facială sau plastică.

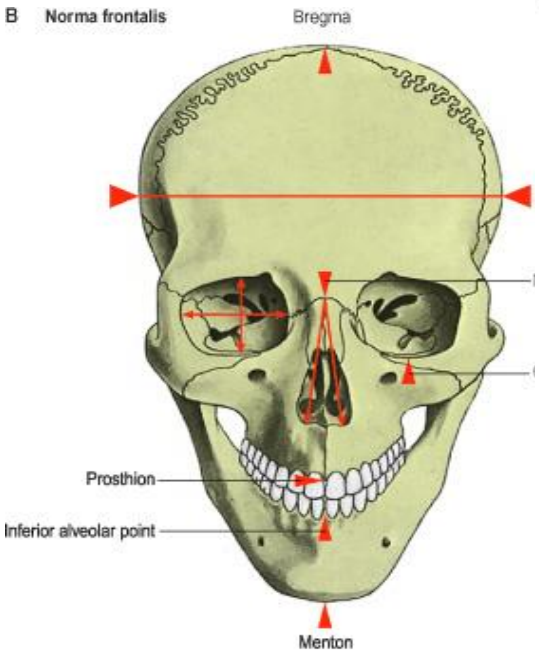

© Elsevier Ltd 2005. Standring: Gray's Anatomy

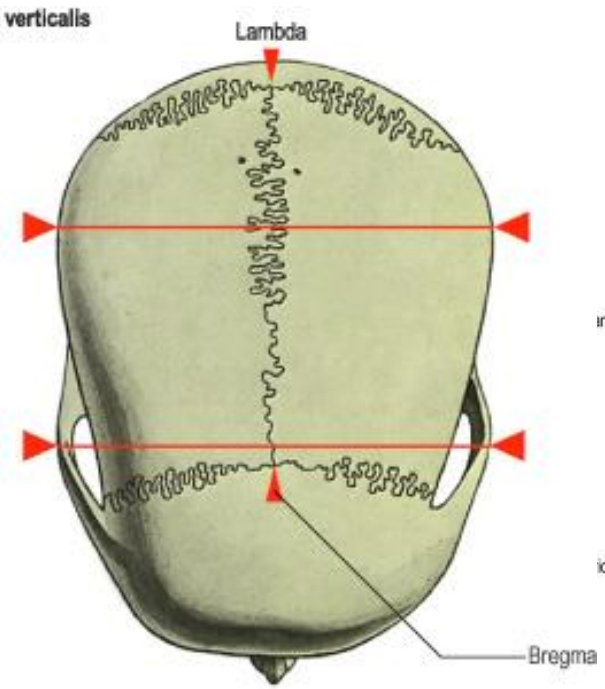

© Elsevier Ltd 2005. Standring: Gray's Anatomy 39e

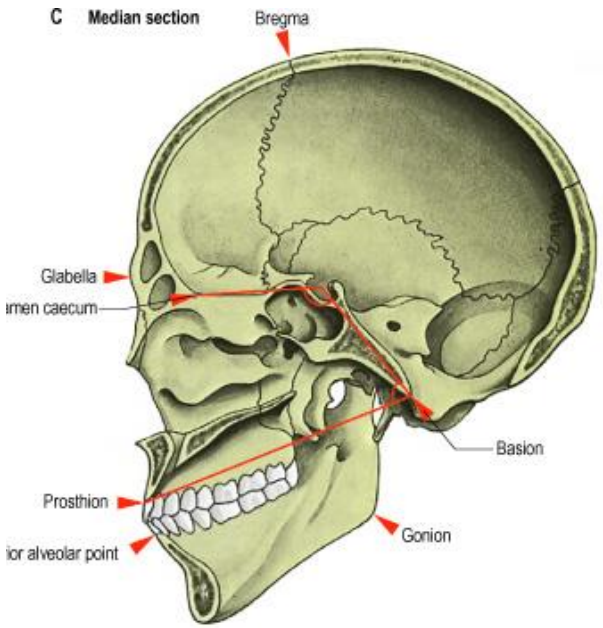

© Elsevier Ltd 2005. Standring: Gray's Anatomy 39e

PUNCTELE CRANIOMETRICE (CRANIOMETRIA):

- una din metodele eficiente de explorare a formei, dimensiunilor şi modificărilor de configuraţie a capului, utilizate în antropologie şi medicină este ***craniometria*** – stabilirea diametrelor şi dimensiunilor craniului;
- **punctele craniometrice** reprezintă repere fixe şi precise, folosite în craniometrie. Ele interesează în aceeaşi măsură antropologul şi medicul practician, mai ales chirurgul;
- în acest scop sunt folosite ***repere fixe şi precise***, numite ***puncte craniometrice***.
- se disting **puncte craniometrice *mediane (impare)*** şi ***laterale (pare);***

DIN PUNCTELE CRANIOMETRICE *MEDIANE* FAC PARTE:

Gnation – punctul cel mai inferior de pe simfiza mentonieră.
Punctul mentonier (simfizian) – cel mai proieminent punct pe eminenţa mentonieră.
Punctul inciziv inferior (infradental) –pe arcul alveolar, între incizivii mediani.
Punctul inciziv superior (prostion) –pe apofiza alveolară a maxilei între incizivii mediani.
Punctul nazospinal (spinal) – situat pe spina nazală anterioară.
Rhinion – punctul inferior al suturii dintre ambele oase nazale.
Nasion – punctul de intersecţie a suturii frontonazale cu linia mediană.
Glabella – corespunde ariei mediane, situate între arcurile superciliare.
Ofrion – punctul de intersecţie al diametrului frontal minim dintre ambele creste temporale ale osului frontal) cu linia mediană.
Bregma – punctul în care se întâlnesc suturile coronară şi sagitală şi corespunde vertexului (sinciputului) – celui mai superior punct al craniului.
Obelion –unde sutura sagitală e întretăiată de linia dintre ambele orificii parietale.
Lambda – punctul unde se unesc suturile sagitală şi lamboidă.
Opistocranion – punctul cel mai posterior din planul sagital al craniului.
Innion – punctul, ce corespunde protuberanţei occipitale externe.
Opistion – punctul median pe de marginea posterioară a orificiului occipital.
Bazion – punctul median de pe marginea anterioară a orificiului occipital.

PUNCTELE CRANIOMETRICE *LATERALE*

Punctul maxilofrontal – aflat la nivelul suturii dintre apofiza frontală a maxilei şi osul frontal.
Dacrion – punctul dintre suturile lacrimomaxilară şi lacrimofrontală.
Punctul malar – cel mai proeminent punct al osului zigomatic.
Pterion – punctul în care se întâlnesc solzul temporalului, parietalului, aripa mare a sfenoidului şi frontalul.
Punctul coronar – cel mai lateral punct de pe sutura coronară.
Stefanion – punctul dintre linia temporală superioară şi sutura coronară.
Gonion – corespunde unghiului mandibulei.
Punctul auricular – aflat în mijlocul conductului auditiv extern.
Eurion – cel mai ridicat punct de pe eminenţa parietală.
Asterion – punctul dintre locul întâlnirii temporalului, parietalului şi occipitalului.

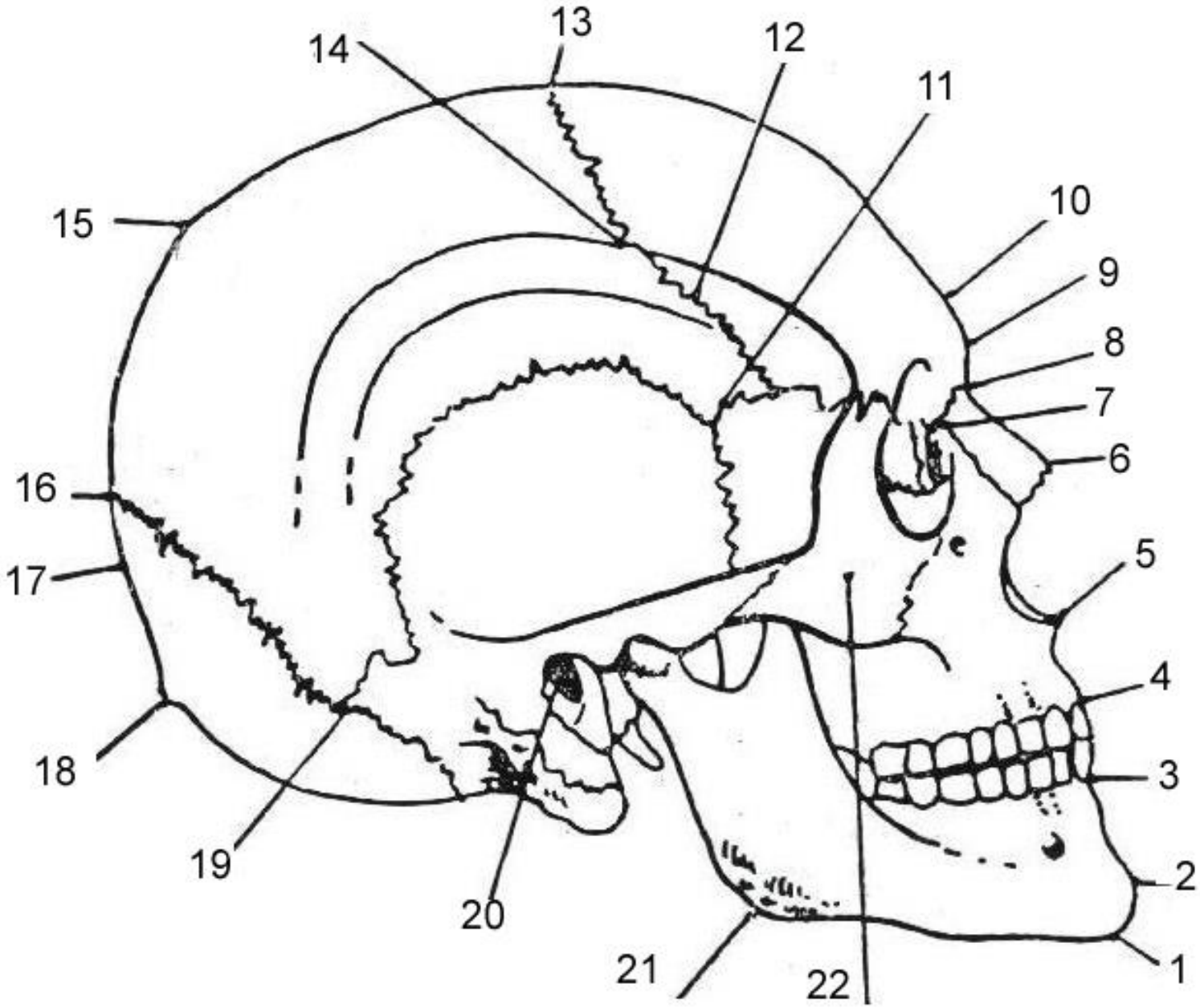
14
13
12
11
15
10
9
8
7
6
16
5
17
4
18
3
19
2
20
21
22
1

CLASIFICAREA UNIRILOR/JONCŢIUNILOR OSOASE

După **dezvoltare, structură** şi **gradul de mobilitate** unirile osoase se împart în articulaţii **neîntrerupte** ***(sinartroze),*** **semiarticulaţii** ***(hemiartroze, simfize*)** şi **diartroze** ***(articulaţii întrerupte).***

CARACTERISTICA SINARTROZELOR

Sinartrozele **(articulaţiile fixe),** în care mişcările sunt reduse, minime sau inexistente, sunt de ***următoarele tipuri***:

***** ***articulaţii fibroase*** (uniri prin ţesut fibros)**:**

- ✓ ***sindesmoze****:* membrane şi ligamente;
- ✓ ***gomfoze*** (*ex*. articulaţia dentoalveolară);
- ✓ ***suturi***: dinţate, scuamoase, plane;

Tipuri de sinartroze

Fibroase

Suturi

Gomfoze

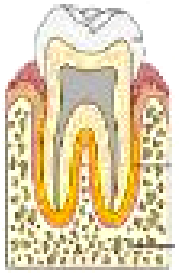

Sindesmoze

Cartilaginoase

Sincondroza

Simfiza

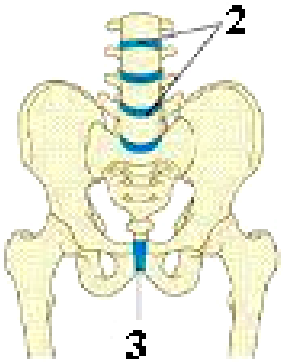

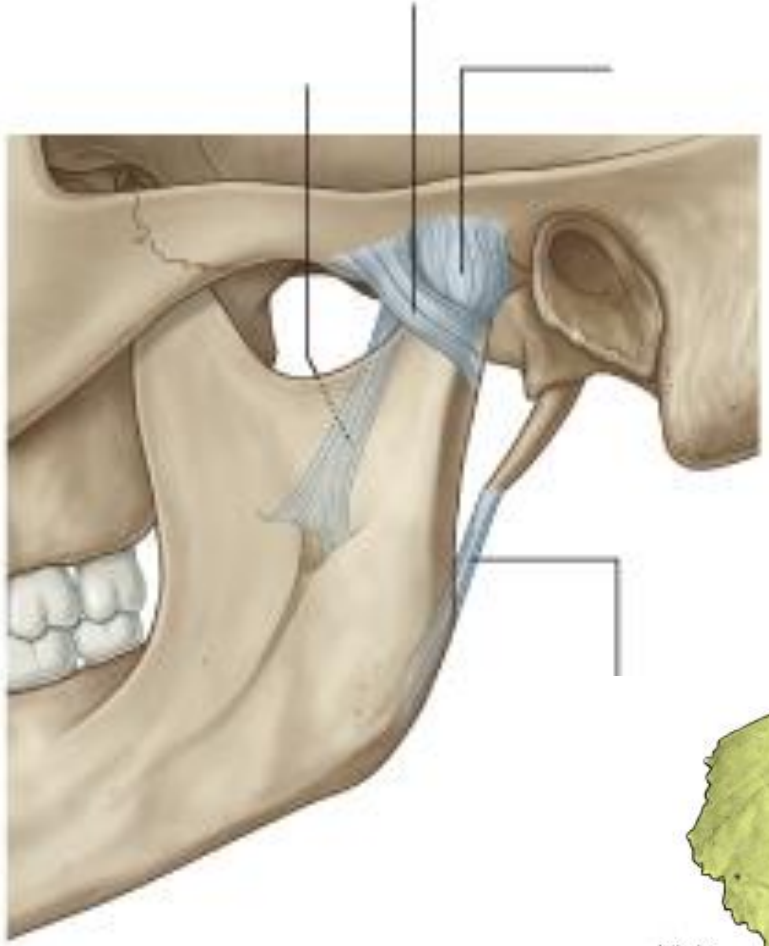

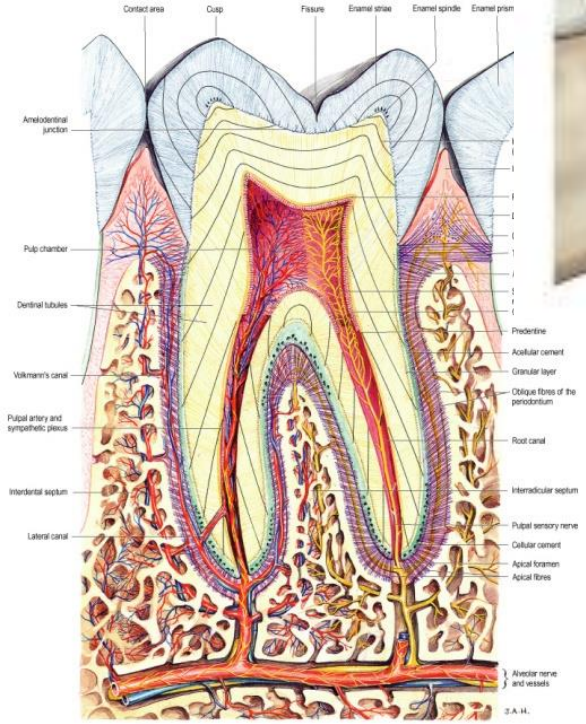

© Elsevier Ltd 2005. Standring: Gray's Anatomy 39e

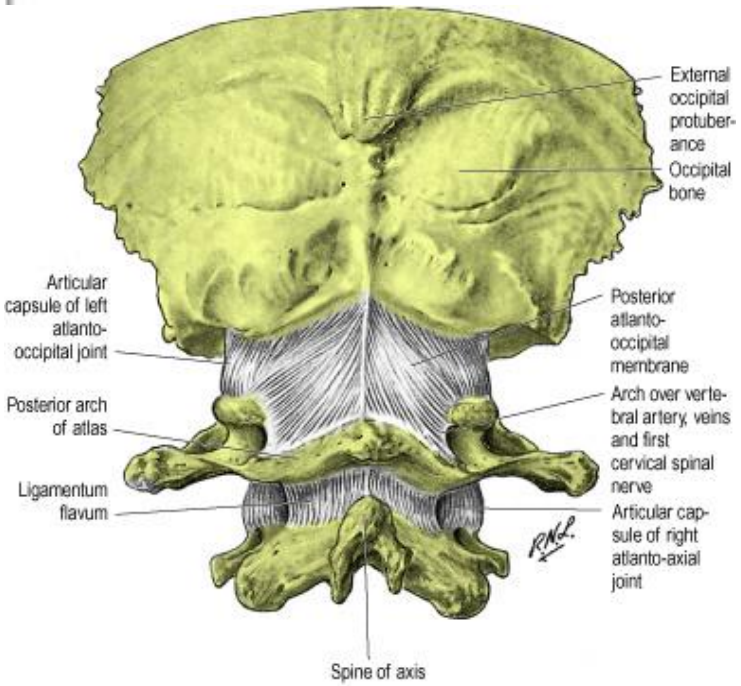

© Elsevier Ltd 2005. Standring: Gray's Anatomy 39e

Joncţiunile prin intermediul ţesutului conjunctiv sunt cu atât mai mobile, cu cât stratul conjunctiv este mai pronunţat. **Sunt flexibile şi mai puţin elastice.**

Prezenţa ţesutului conjunctiv între oase atenuează loviturile şi comoţiile din timpul locomoţiei.

Suturile sunt privite ca zone de creştere a oaselor, similar zonei metaepifizare a oaselor tubulare.

Dezvoltarea celei sau altei forme de sutură depinde de condiţiile mecanice, funcţionale a osului dat şi de orientarea vaselor sangvine în el *(s-a stabilit, că dacă vasele sunt situate paralel marginii osului – se dezvoltă suturi armonice, dacă perpendicular – dinţate).*

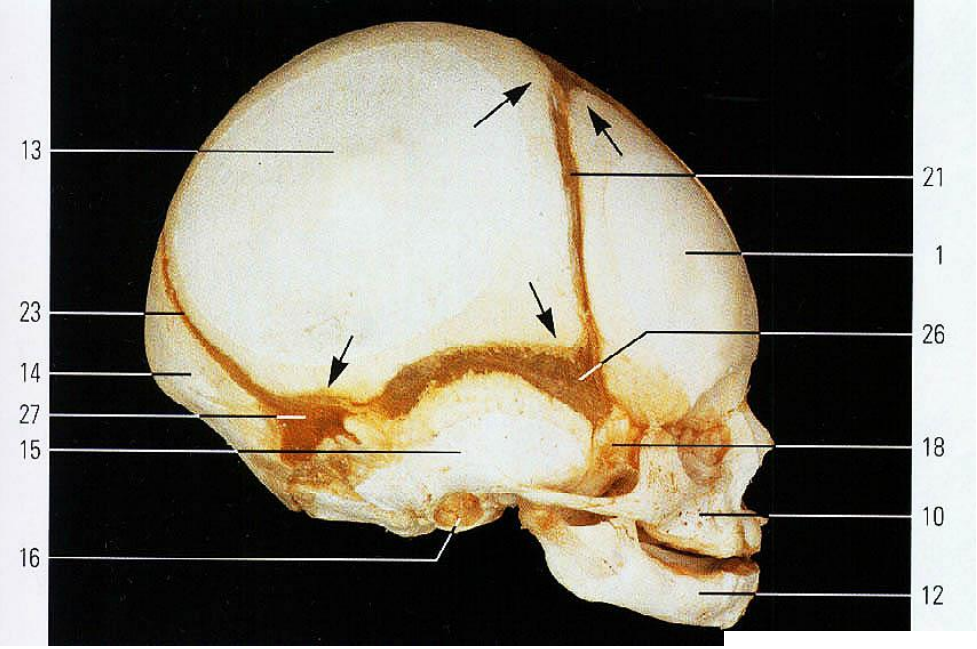
13
23
14
27
15
16
21
1
26
18
10
12

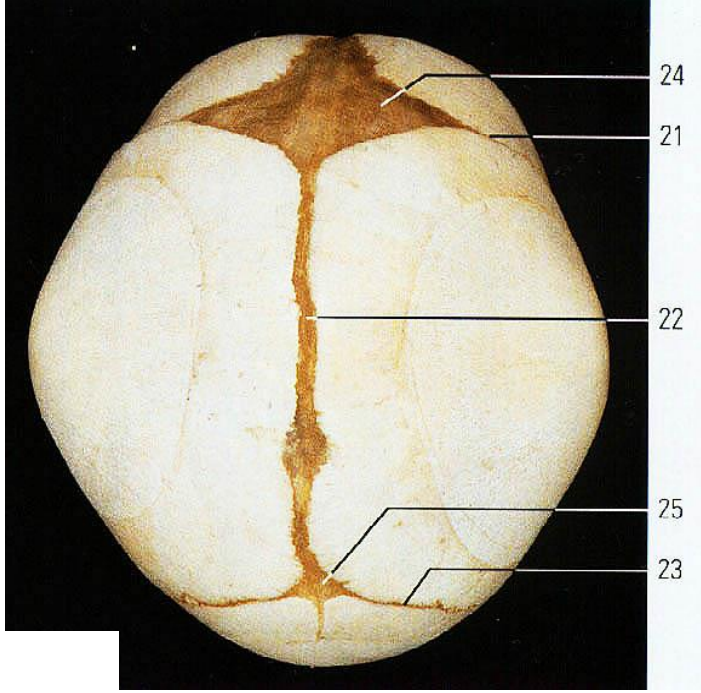
24
21
22
25
23

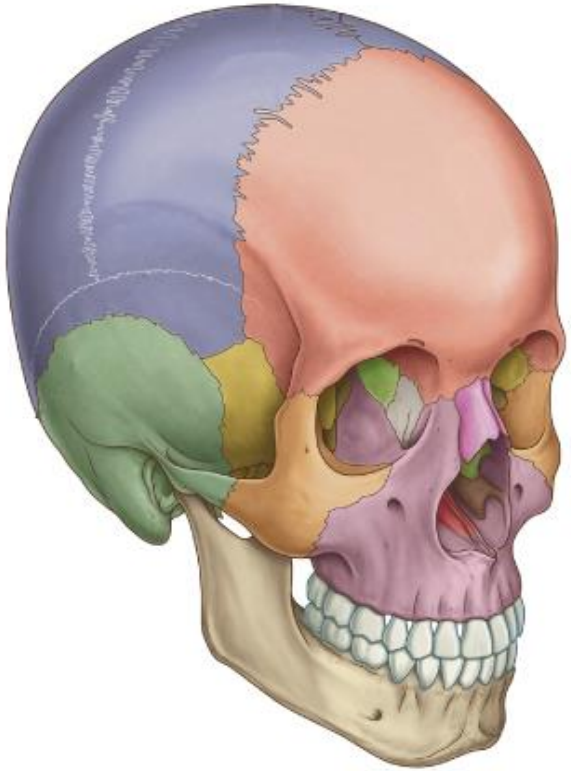

Sincondrozele (prin intermediul ţesutului cartilaginos), se divid în **temporare/tranzitorii** *(cartilajul metaepifizar etc.)* şi **permanente** *(sincondroza petrooccipitală etc.).*

Prezintă lamele cartilaginoase (*cartilaj fibros* sau *hialin*) dispuse între oasele care articulează, permiţând mişcări reduse şi elastice.

Sincondrozele hialine sunt elastice şi mai puţin dure *(ex.: între coastele osoase şi stern).*

Sincondrozele, permit revenirea în timpul locomoţiei la poziţia iniţială fără folosirea energiei musculare adăugătoare (datorită elasticităţii cartilajului). Amplitudinea de mişcare în aşa articulaţii e mică şi depinde de grosimea stratului de cartilaj.

Care este soarta sincondrozelor temporare şi a sindesmozelor? Acestea se pot osifica şi deveni neîntrerupte, imobile – ***sinostoze*** – prin intermediul ţesutului osos.

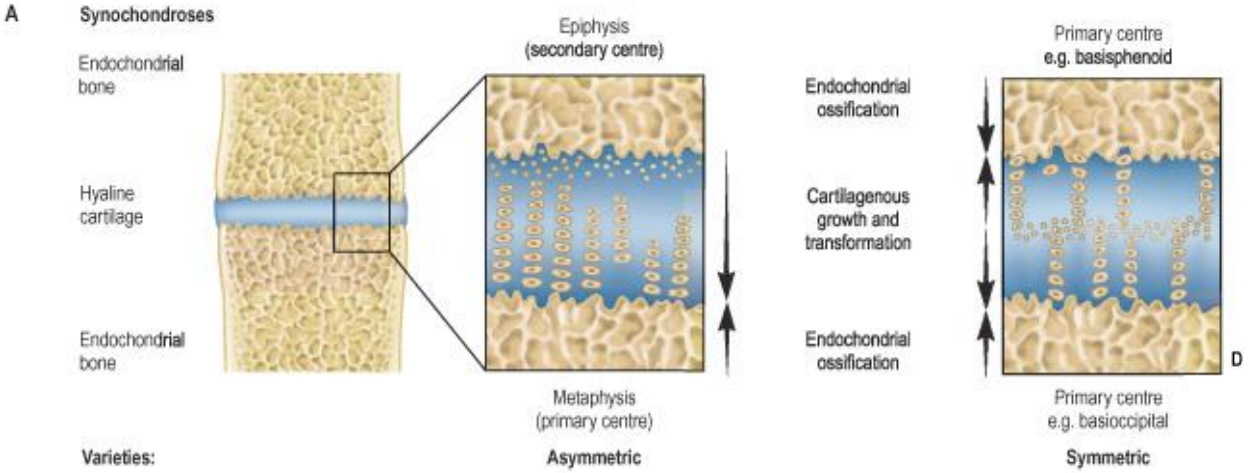

© Elsevier Ltd 2005. Standring: Gray's Anatomy 39e

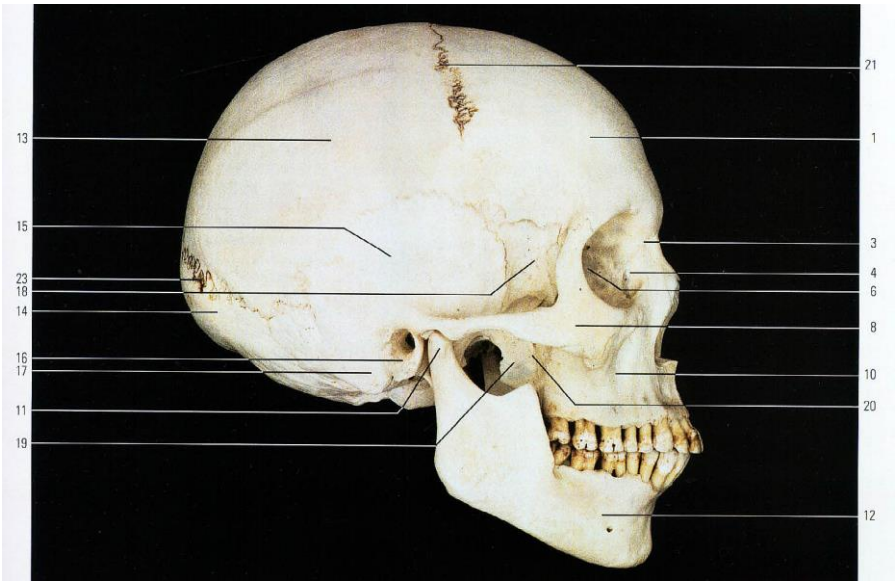

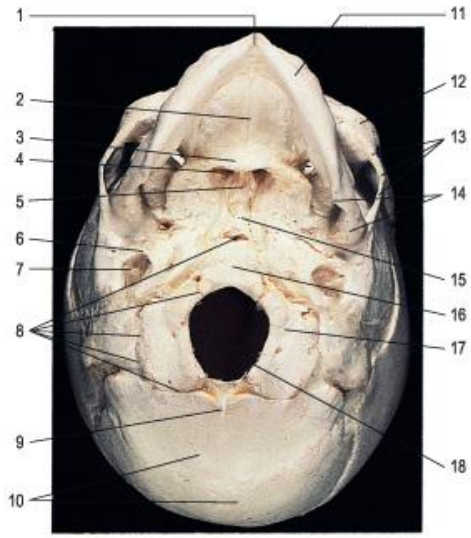

1. Frontal (metopic) symphysis.
2. Hard palate: intermaxillary suture.
3. Palatine bone.
4. Posterior choana.
5. Vomer (nasal septum).
6. Tympanic ring.
7. Handle of malleus.
8. Synchondroses.
9. External occipital crest.
10. Occipital squama.
11. Base of mandible.
12. Zygomatic bone.
13. Zygomatic arch.
14. Gonial contour: head of mandible.
15. Basisphenoid.
16. Basiocciput.
17. Exocciput.
18. Foramen magnum.

© Elsevier Ltd 2005. Standring: Gray's Anatomy 39e

CARACTERISTICA GENERALĂ A DIARTROZELOR

Diartrozele sunt articulaţii mobile, caracterizate prin prezenţa cavităţii articulare, dispusă între extremităţile oaselor articulante.

Cavitatea articulară este delimitată de un ţesut conjunctiv provenit tot din mezenchimul intermediar, care devine capsulă articulară, întărită de ligamente.

Forma diartrozelor este în raport direct cu funcţia pe care acestea o îndeplinesc.

În dependenţă de forma feţelor articulare şi volumul mişcărilor, diartrozele se împart în: ***uni-, bi- şi pluriaxiale.***

În *funcţie de numărul feţelor articulare* distingem articulaţii:

- ***simple*** **– formate doar din două feţe articulare;**
- ***compuse*** **– formate din trei sau mai multe feţe;**
- ***complexe*** **– cavitatea cărora este divizată în două etaje/camere de un disc;**
- ***combinate*** **– care reprezintă două sau mai multe articulaţii anatomic izolate, ce corelează funcţional, adică funcţionează doar concomitent, în acelaşi timp.**

Elementele principale ale diartrozelor

- ***cartilajele articulare şi extremităţile osteoarticulare;***
- ***capsula articulară;***
- ***cavitatea articulară.***

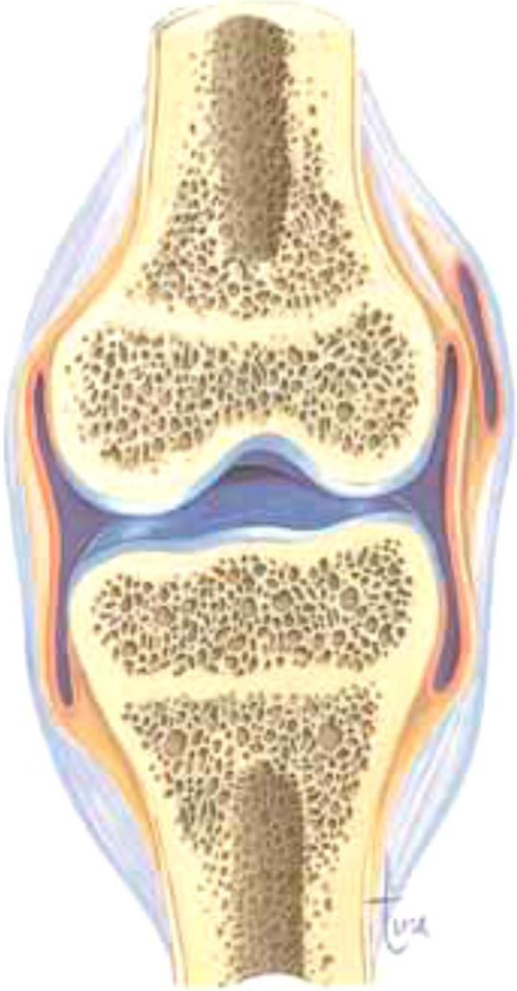

ELEMENTELE AUXILIARE ALE DIARTROZELOR:

- **ligamentele;**
- **discurile;**
- **meniscurile;**
- **oasele sesamoide;**
- **burelete fibrocartilaginoase;**
- **bursele sinoviale.**

Ligamentele:

- ***capsulare/intracapsulare***,
- ***intraarticulare,***
- ***extracapsulare***,
- ***Î ndepărtate de capsulă.***

Importanţa ligamentelor:

- **fixează şi fortifică articulaţia;**
- **frânează mişcările;**
- **îndreaptă/orientează mişcările (cele colaterale);**
- **funcţii mixte.**

Discurile şi meniscurile

(măresc amplituda mişcărilor şi atenuează loviturile şi comoţiile, formează articulaţii cu 2 camere sau etaje).

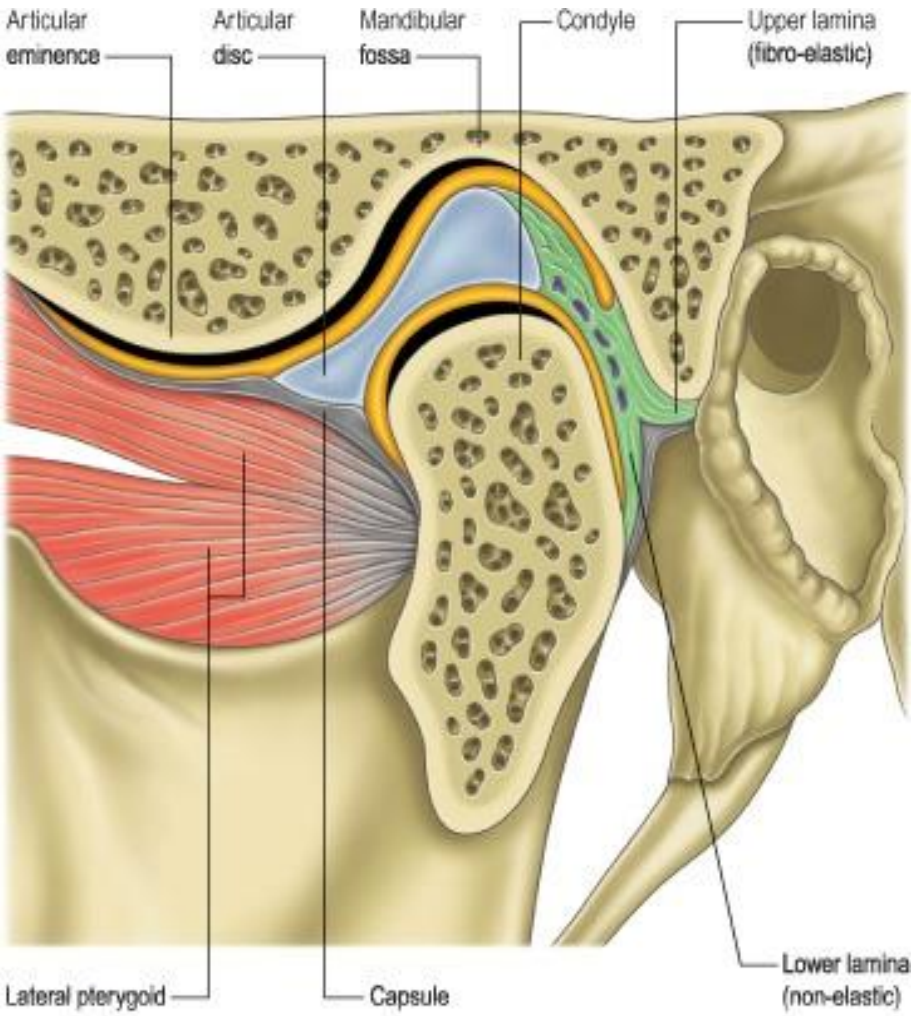

© Elsevier Ltd 2005. Standring: Gray's Anatomy 39e

JONCȚIUNILE OASELOR CRANIULUI

Oasele craniului se unesc în majoritatea lor prin sindesmoze: suturi (dinţate, solzoase, plane) – la craniile adulţilor (sagitală, lambdoidă, coronală etc.) şi fontanele la nou-născuţi (fontanela anterioră, posterioară, sfenoidală, mastoidiană).

Fontanelele reprezintă persistenţele primului stadiu, membranos de dezvoltare şi sunt determinate de osificarea incompletă a oaselor bolţii craniene. Ele se află în locul de întretăiere a suturilor, unde s-au păstrat vestigii de ţesut conjunctiv neosificat.

La baza craniului se descriu sincondroze – *synchondrosis sphenopetrosa, synchondrosis petrooccipitalis, synchondrosis sphenooccipitalis* **etc.**

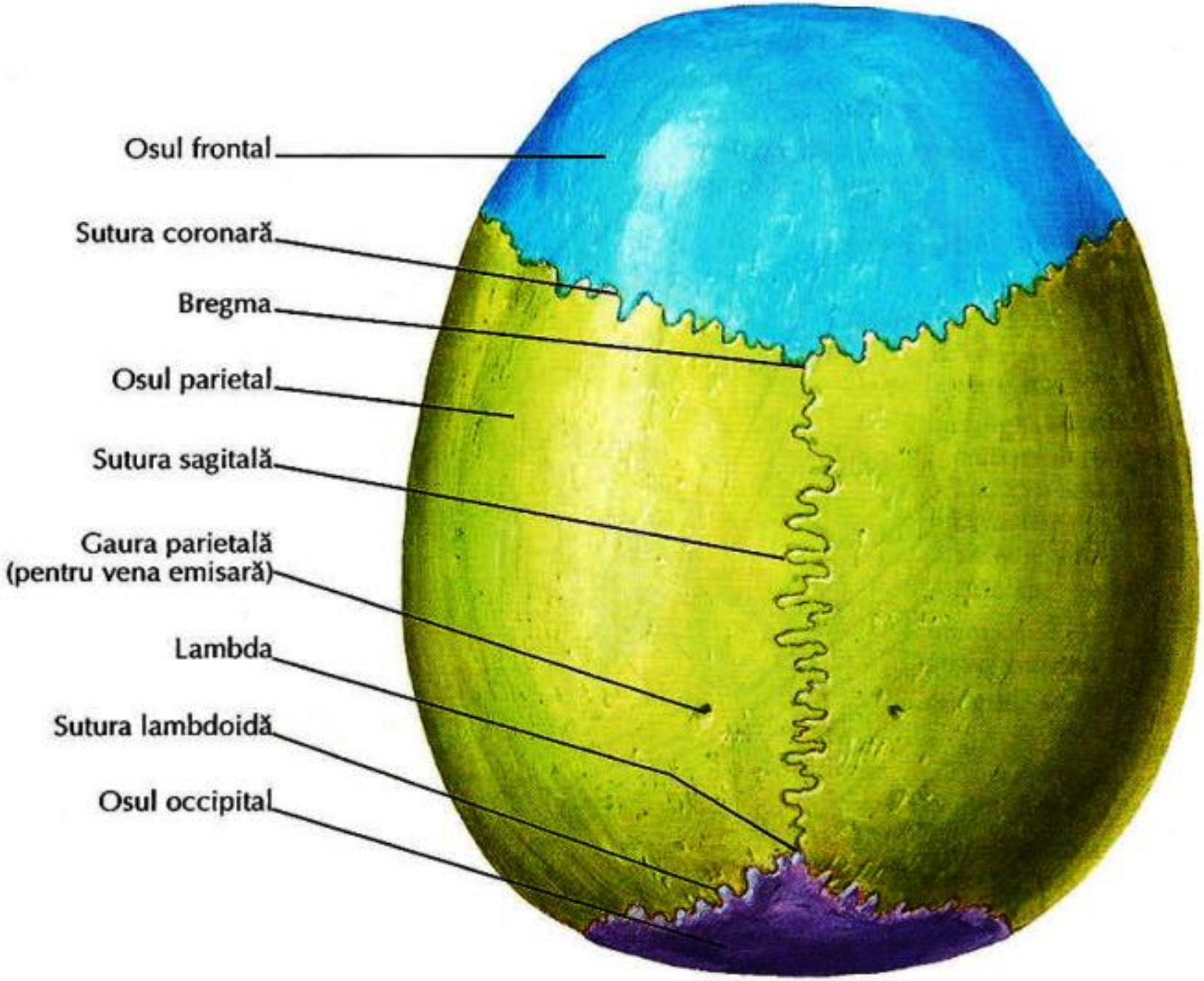
Osul frontal
Sutura coronară
Bregma
Osul parietal
Sutura sagitală
Gaura parietală
(pentru vena emisară)
Lambda
Sutura lambdoidă
Osul occipital

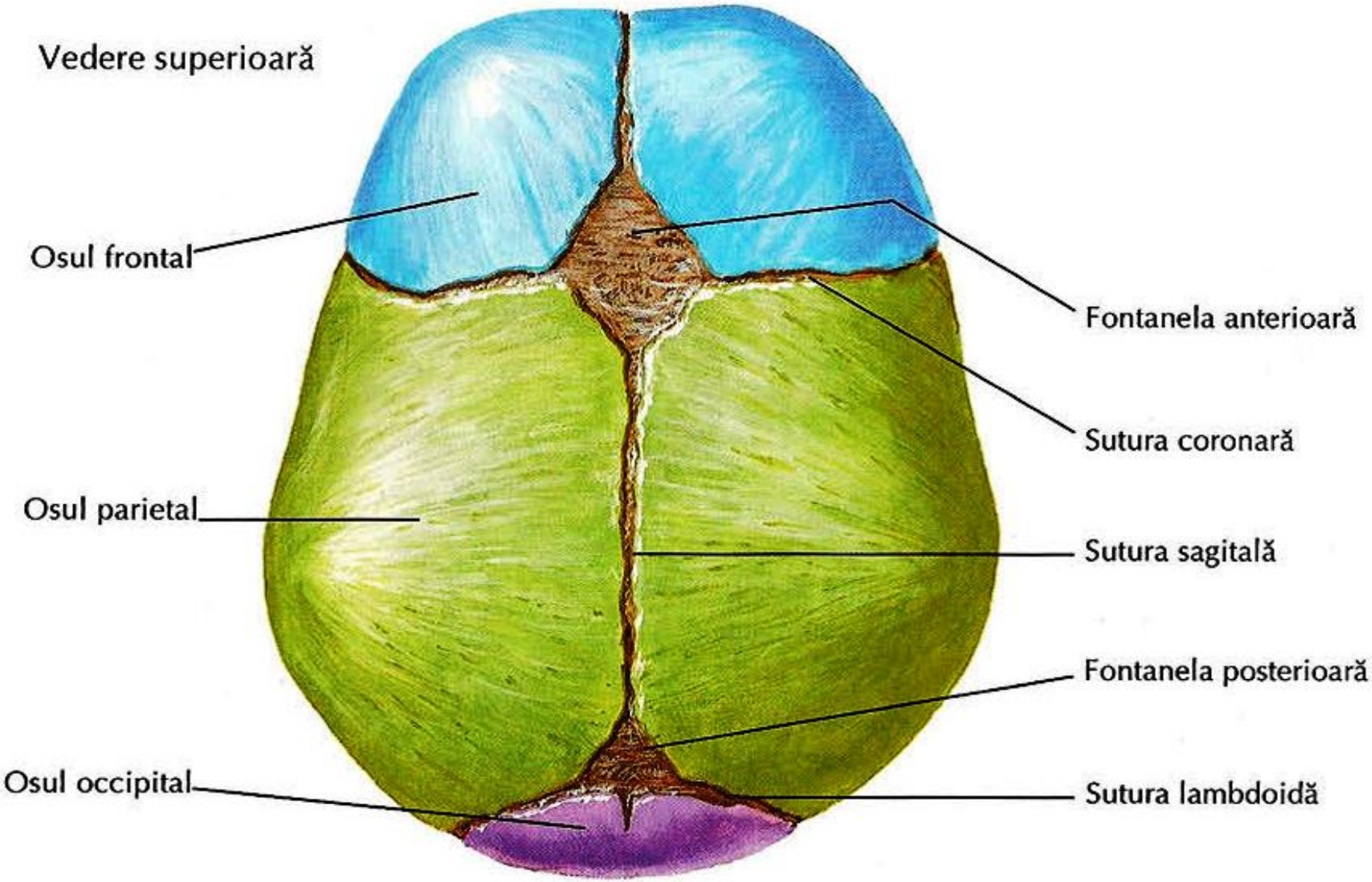
Vedere superioară
Osul frontal
Fontanela anterioară
Sutura coronară
Osul parietal
Sutura sagitală
Fontanela posterioară
Osul occipital
Sutura lambdoidă

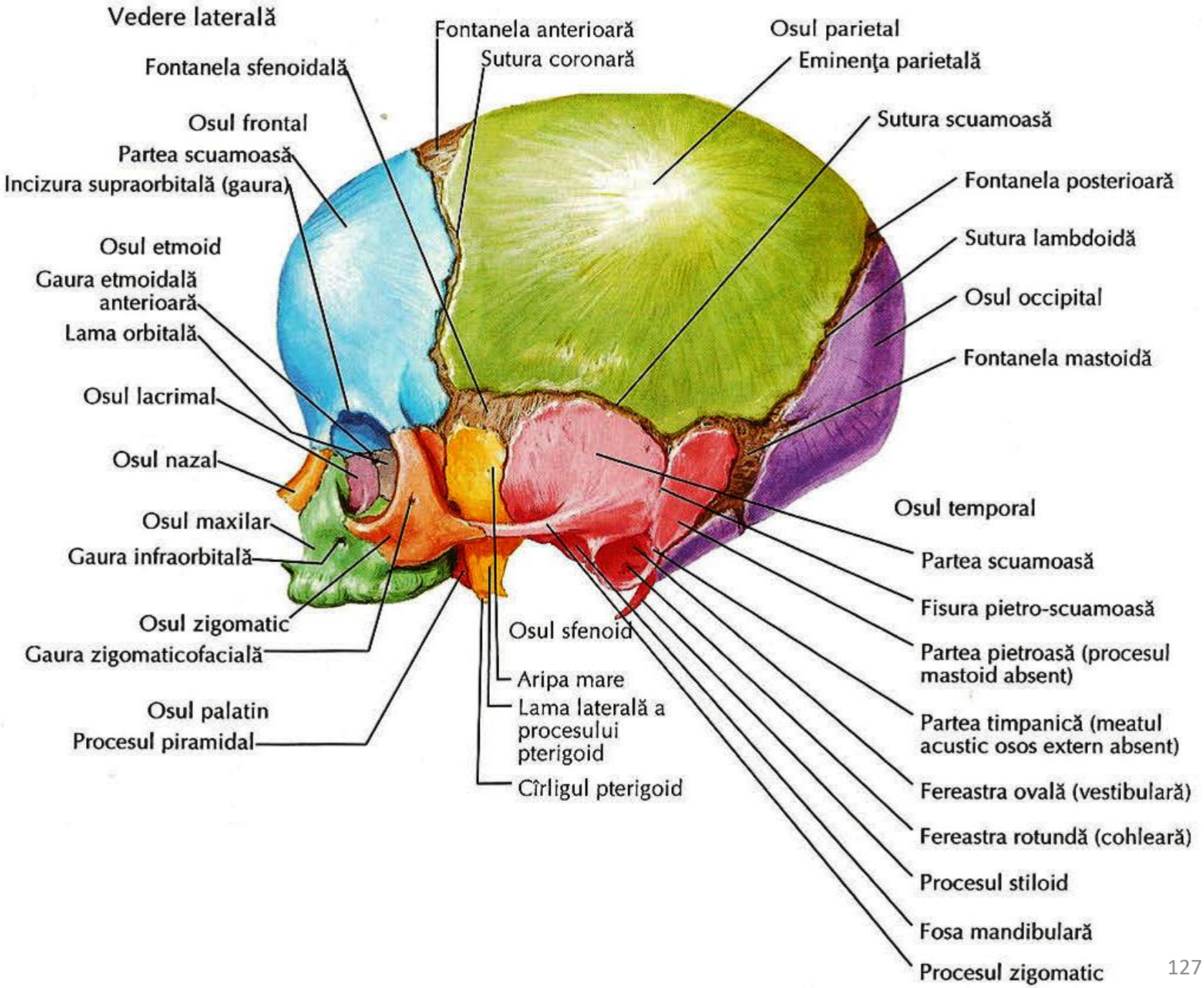
Vedere laterală
Fontanela anterioară
Sutura coronară
Osul parietal
Eminenţa parietală
Fontanela sfenoidală
Osul frontal
Partea scuamoasă
Incizura supraorbitală (gaura)
Sutura scuamoasă
Fontanela posterioară
Sutura lambdoidă
Osul occipital
Fontanela mastoidă
Osul etmoid
Gaura etmoidală anterioară
Lama orbitală
Osul lacrimal
Osul nazal
Osul maxilar
Gaura infraorbitală
Osul zigomatic
Gaura zigomaticofacială
Osul palatin
Procesul piramidal
Osul sfenoid
Aripa mare
Lama laterală a procesului pterigoid
Cîrligul pterigoid
Osul temporal
Partea scuamoasă
Fisura pietro-scuamoasă
Partea pietroasă (procesul mastoid absent)
Partea timpanică (meatul acustic osos extern absent)
Fereastra ovală (vestibulară)
Fereastra rotundă (cohleară)
Procesul stiloid
Fosa mandibulară
Procesul zigomatic

ARTICULAŢIA TEMPOROMANDIBULARĂ
(articulatio temporomandibularis),

- **unica diartroză dintre oasele craniului,**
- **stabileşte legătura, dintre baza craniului şi mandibulă în vederea executării funcţiilor aparatului dentomaxilar,**
- **este formată de capul mandibulei şi fosa mandibulară a temporalului, cu tuberculul articular situat înaintea ei,**
- **este cea mai evoluată şi diferenţiată articulaţie a corpului uman, atât sub aspect constituţional, cât şi din punct de vedere biodinamic.**

Feţele articulare sunt tapetate cu cartilaj fibros, care la nivel de fosă mandibulară e situat doar anterior de fisura pietrotimpanică.

Feţele articulare nu corespund una alteia ca formă, iar congruenţa se obţine prin intermediul unui disc articular.

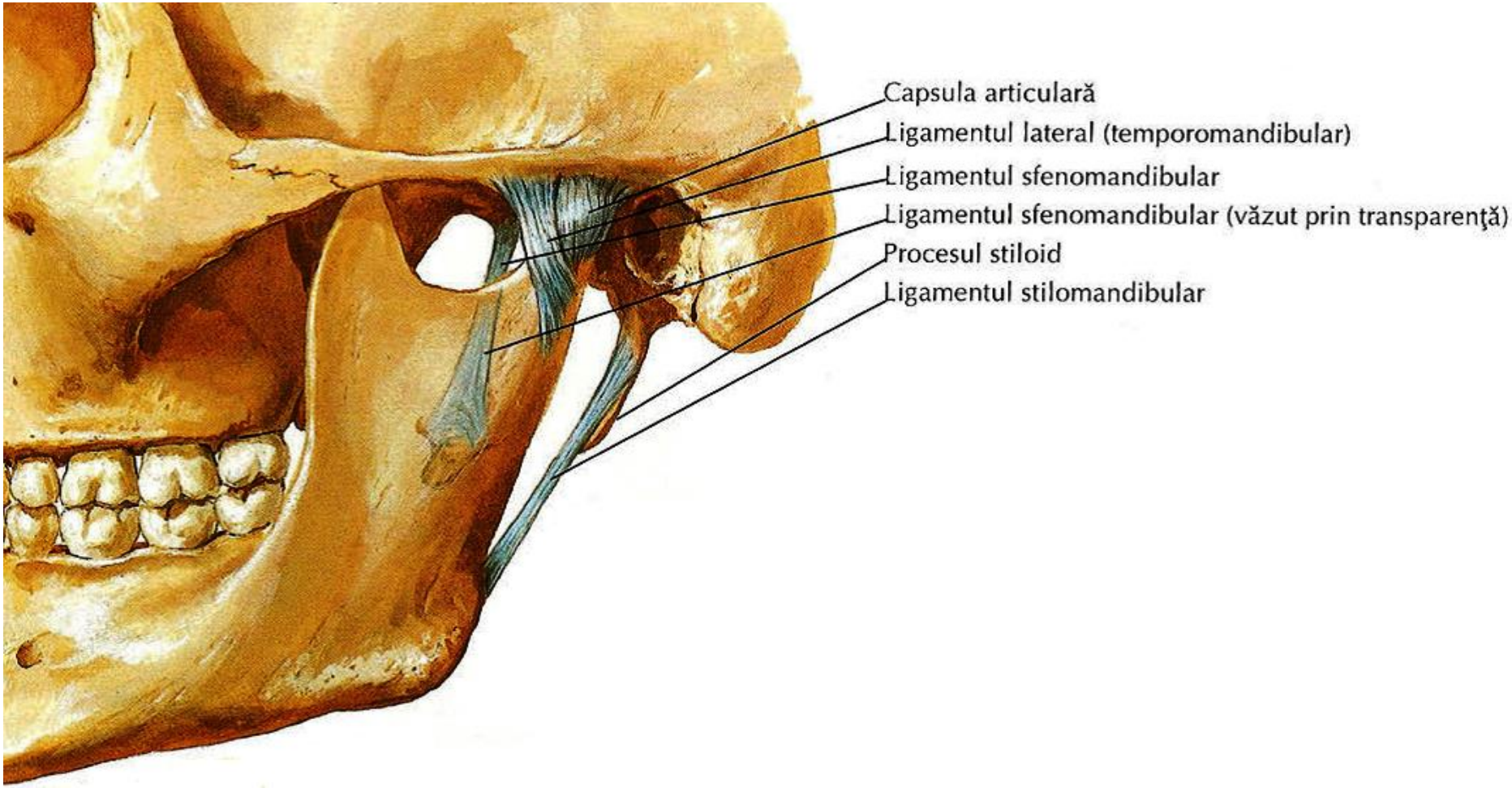
Capsula articulară
Ligamentul lateral (temporomandibular)
Ligamentul sfenomandibular
Ligamentul sfenomandibular (văzut prin transparenţă)
Procesul stiloid
Ligamentul stilomandibular

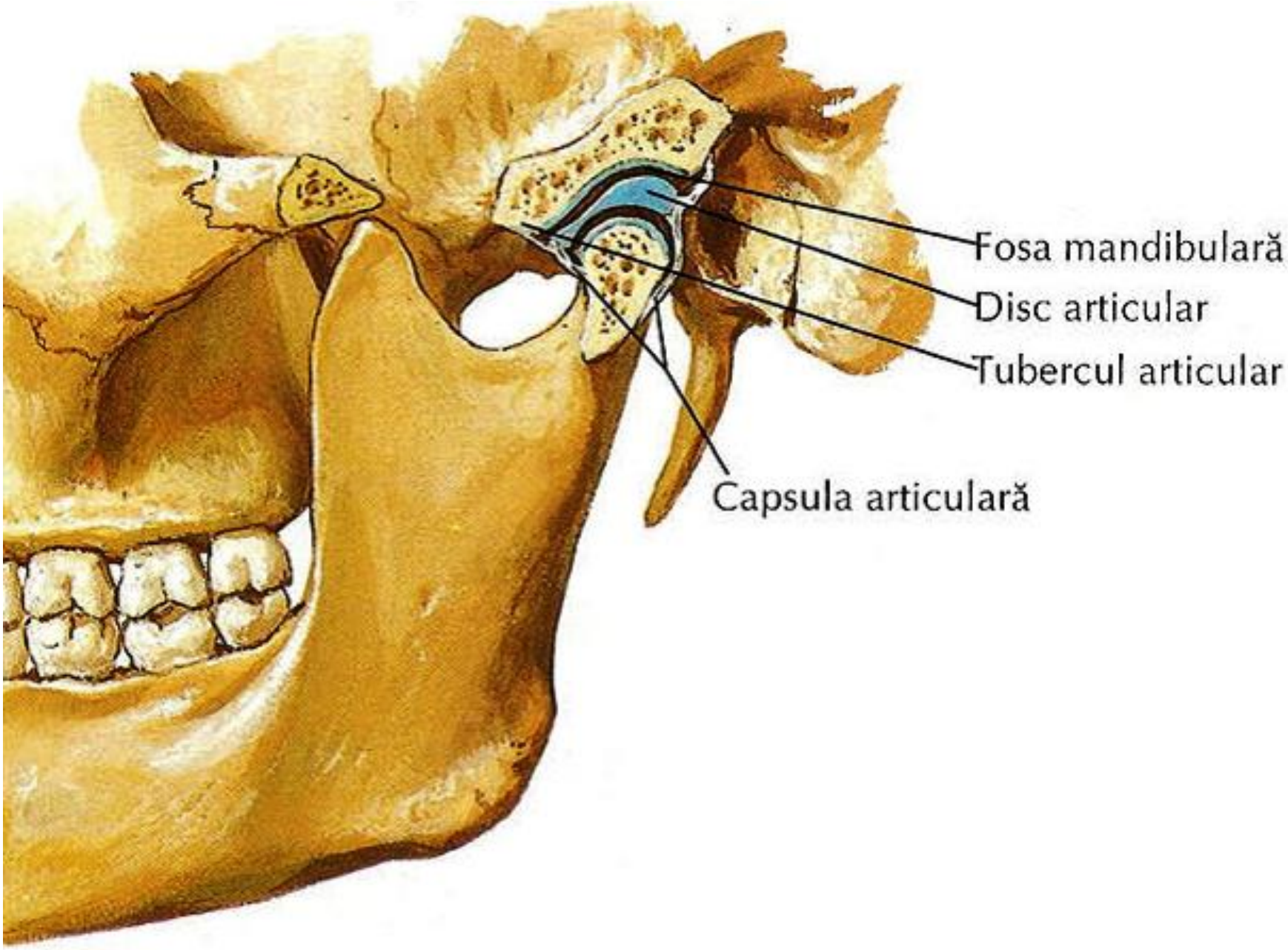
Fosa mandibulară
Disc articular
Tubercul articular
Capsula articulară

Mijloacele de unire **sunt constituite de capsula articulară şi ligamente, care cuprind şi solidariza componentele osoase între ele, permiţând totodată menţinerea mişcărilor capului mandibulei în limite fiziologice.**

Capsula articulară se fixează pe marginea fosei mandibulare şi pe colul mandibulei.

Funcţiile capsulei articulare sunt:

- **unește componentele osoase ale articulaţiei;**
- **delimitează compartimentele articulare;**
- **susţine membrana sinovială;**
- **menţine intraarticular lichidul sinovial;**
- **este sediul terminaţiilor nervoase şi a vaselor sangvine;**
- **asigură continuitatea inserţiilor musculare la nivelul discului;**
- **nu interferează cu mişcările mandibulare.**

Ligamentele articulaţiei temporomandibulare:

- **lateral** sau **temporomandibular** *(lig. laterale),*
- **medial** *(lig. mediale),*
- **sfenomandibular** *(lig. sphenomandibulare)* și
- **stilomandubular** *(lig. stylomandibulare).*

Ligamentele intraarticulare sunt:

- ***ligamentele meniscotemporale*** (anterior şi posterior);
- ***ligamentele meniscomandibulare*** (lateral şi medial).

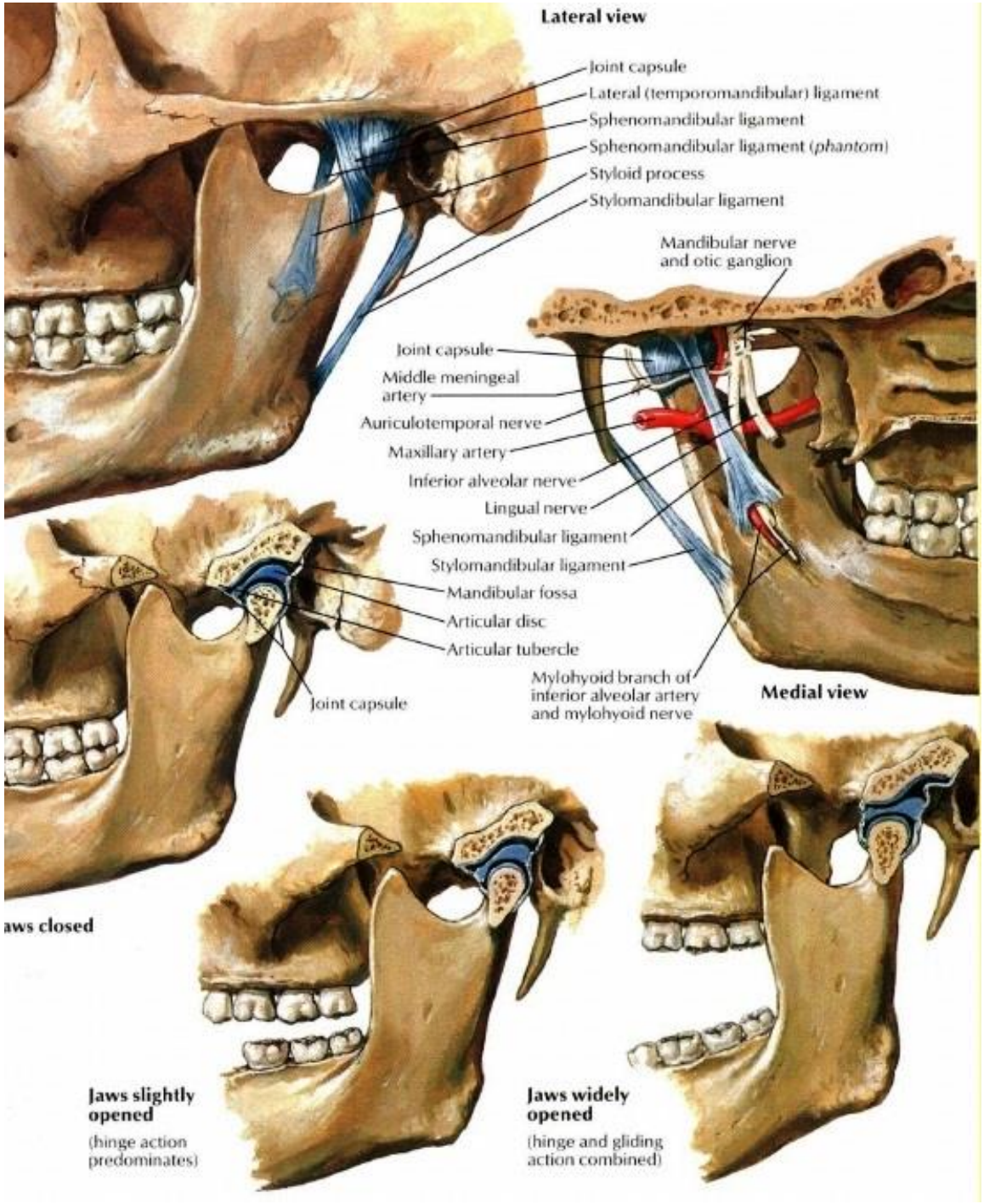
Lateral view
Joint capsule
Lateral (temporomandibular) ligament
Sphenomandibular ligament
Sphenomandibular ligament (phantom)
Styloid process
Stylomandibular ligament
Mandibular nerve and otic ganglion
Joint capsule
Middle meningeal artery
Auriculotemporal nerve
Maxillary artery
Inferior alveolar nerve
Lingual nerve
Sphenomandibular ligament
Stylomandibular ligament
Mandibular fossa
Articular disc
Articular tubercle
Joint capsule
Mylohyoid branch of inferior alveolar artery and mylohyoid nerve
Medial view
aws closed
Jaws slightly opened
(hinge action predominates)
Jaws widely opened
(hinge and gliding action combined)

Cavitatea articulară **este divizată de discul articular în două compartimente distincte atât anatomic, cât şi funcţional.**

Capsula articulară este tapisată corespunzător celor două compartimente, de membrane sinoviale.

- ***Compartimentul (etajul) meniscotemporal*** **are o poziţie antero-superioară, este mai larg şi se situează între faţa superioară a discului articular şi feţele articulare temporale.**
- ***Compartimentul (etajul) meniscomandibular*** **sau meniscocondilian, mai îngust, orientat, postero-inferior, între faţa inferioară a discului articular şi capul mandibulei.**

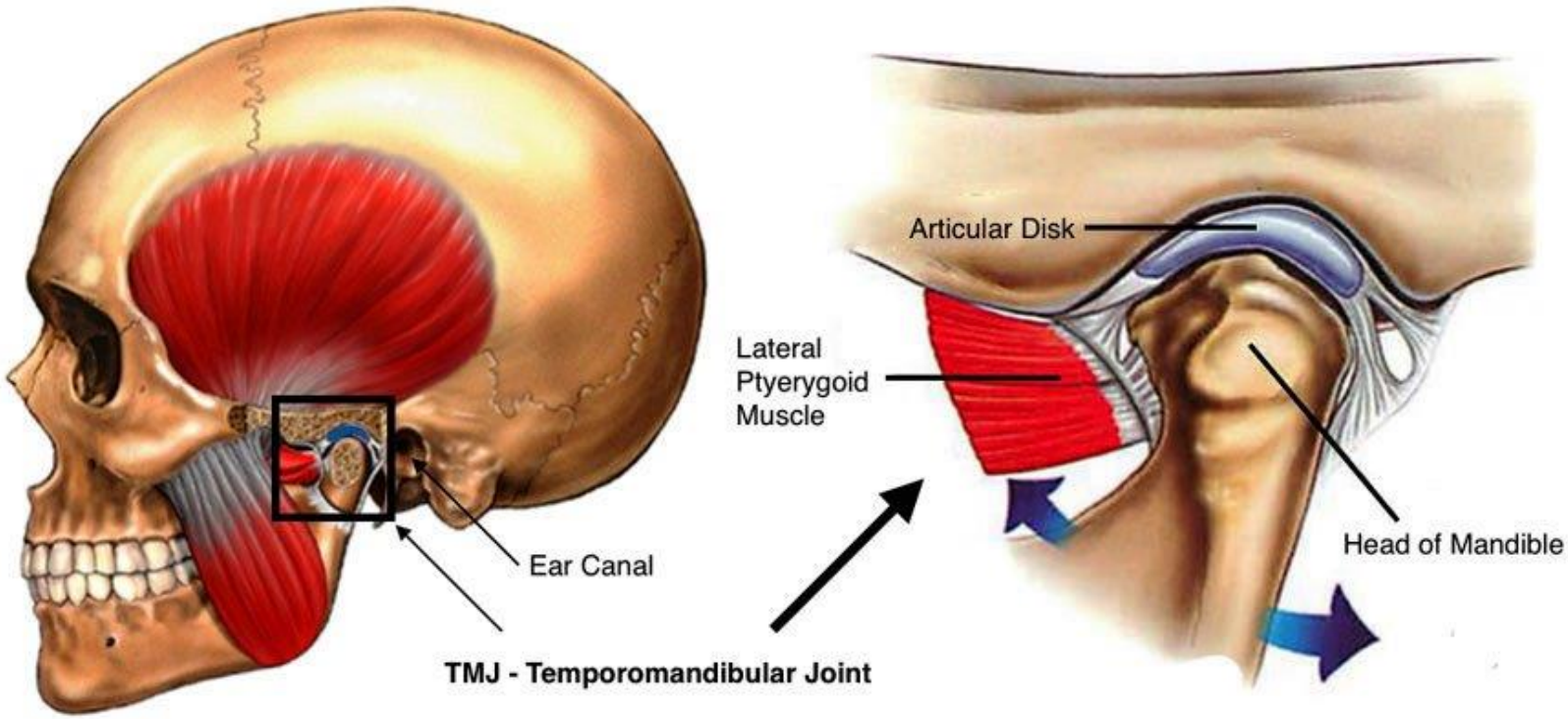
Articular Disk
Lateral
Ptyerygoid
Muscle
Head of Mandible
Ear Canal
TMJ - Temporomandibular Joint

Mişcările articulaţiei temporomandibulare

Ambele art. temporomandibulare funcţionează simultan şi din punct de vedere a mecanicii constituie o articulaţie unitară combinată.

Este o articulaţie elipsoidală (sau condiliană), însă în ea sunt posibile mişcări în jurul a trei axe:

- **coborârea şi ridicarea mandibulei, însoţite de deschiderea şi înclinarea gurii;**
- **mișcări anterior-posterior (protruzie-retruzie);**
- **mişcări de lateralitate (rotaţia mandibulei în dreapta şi în stânga, care are loc în timpul masticaţiei).**

Prima dintre aceste mișcări se efectuează în etajul inferior al articulaţiei, între *discul articularis* şi capul articular.

La coborârea mandibulei capetele ei mai întâi alunecă împreună cu discul (I fază), iar apoi se rotesc în jurul axei transversale, care trece prin ambele capete (faza a II-a) în timpul unei deschideri maxime a gurii capetele mandibulei împreună cu discurile alunecă înainte şi în jos pe tuberculii articulari, care împiedică luxaţia în articulaţie.