

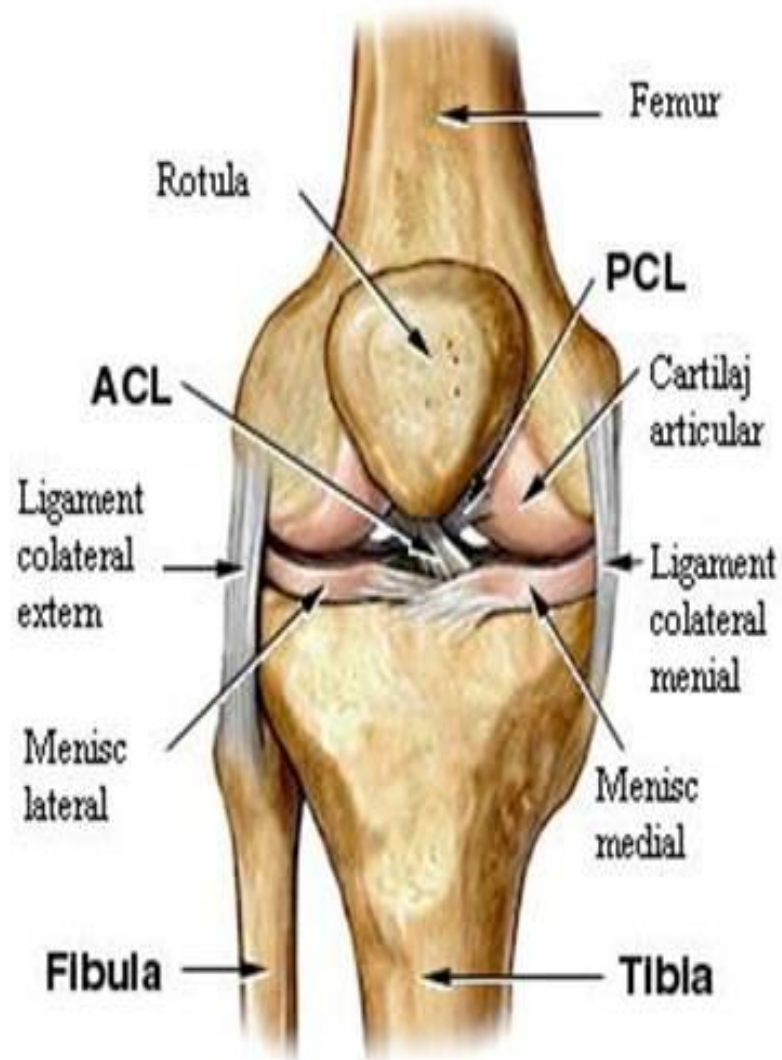


Topografia articulatiei genunchiului si gambei

Genunchiul-

portiunea dintre coapsa si gamba ce are ca limite 2 linii orizontale ce trec:
-proximal-cu 2 degete superior de baza patelei;
-distal-prin tuberozitatea tibiei.

Este impartit intr-o regiune anterioara si una posterioara de planul frontal format din 2 linii verticale prin ambii epicondili ai femurului



Regiunea anterioara

Stratigrafia:

1-pielea densa

2-tesutul subcutanat(r. din n.cutanați femurali și n.safen,v.safena magna,vase limfatice)

3-fascia superficiala între foitele careia avem:

-bursa subcutanata prepatelara

-bursa subcutanata a tuberozității tibiale

-bursa subcutanata infrapatelara

*excitările mecanice a lor pot provoca procese inflamatorii acute sau cronice cu edem tisular și deplasarea rotulei anterior

4-fascia proprie-continuare a fasciei late;mai profund

-bursa prepatelara subfasciala

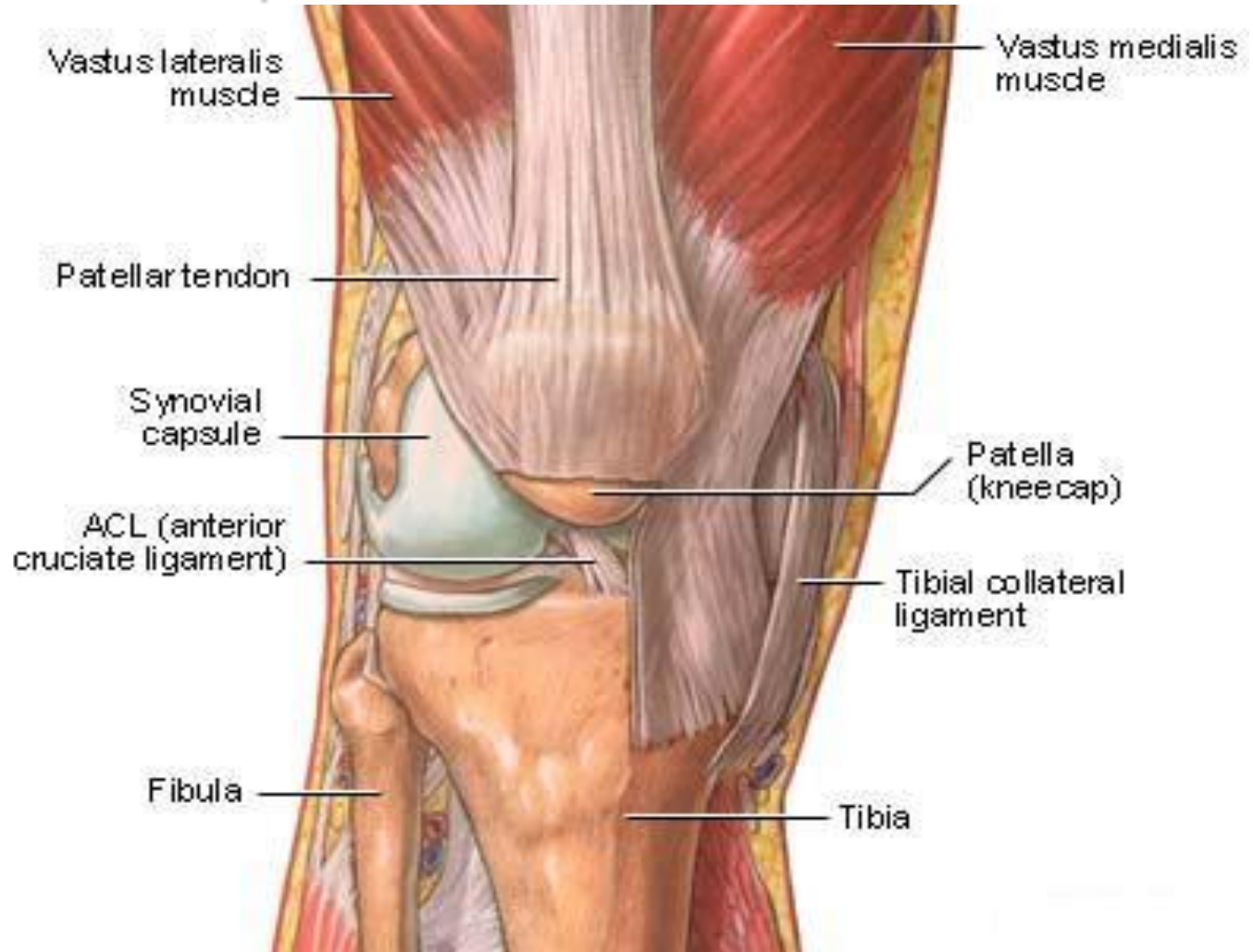
-bursa suprapatelara(sub tendon-comunica cu capsula articulara)

Plan muscular:

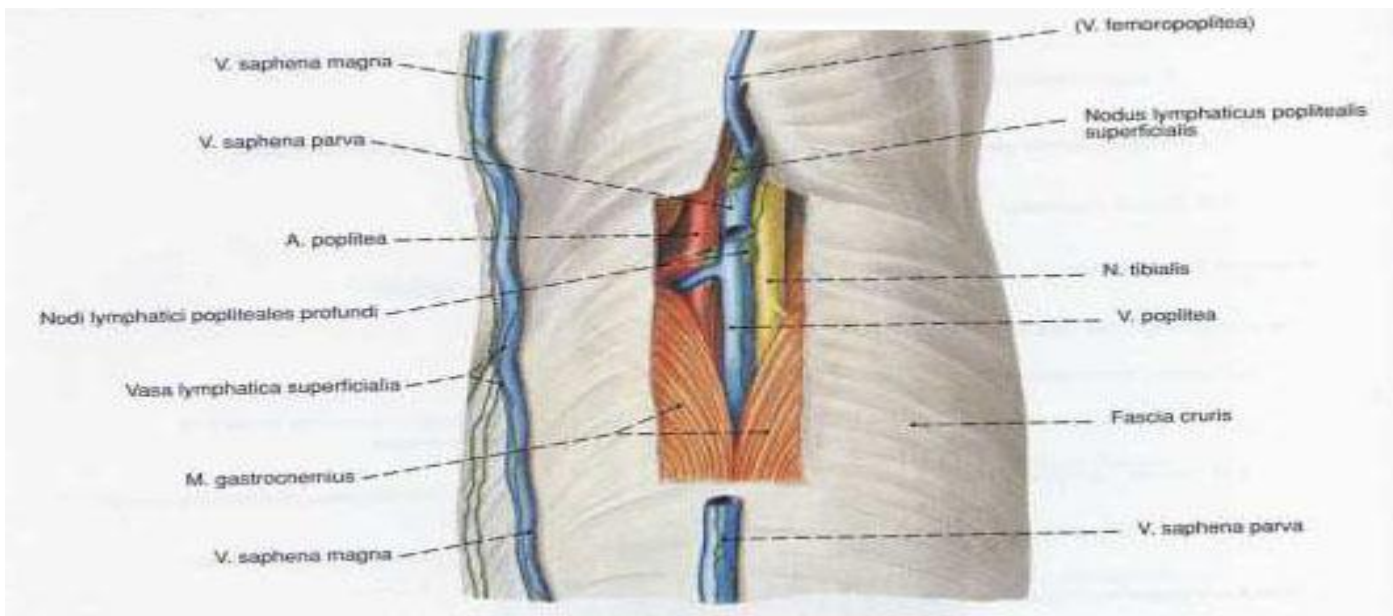
-superior-m.cvadriceps

-infero-medial-piciorul gistei
(m.gracilis,croitor,semitendinos)

-lateral-m.biceps



Regiunea posterioara



Stratigrafia:

1-pielea mobila

2-tesut subcutanat(r.din n.cutanat femural posterior,safen si cutanat sural lateral,v.safena magna et parva)

3-fascia proprie(acopera spatiul celuloadipos si formeaza canalul Pirogov)

4-plan profund=fosa poplitee

delimitari:

-Supero-medial-m.semimembranos et semitendinos

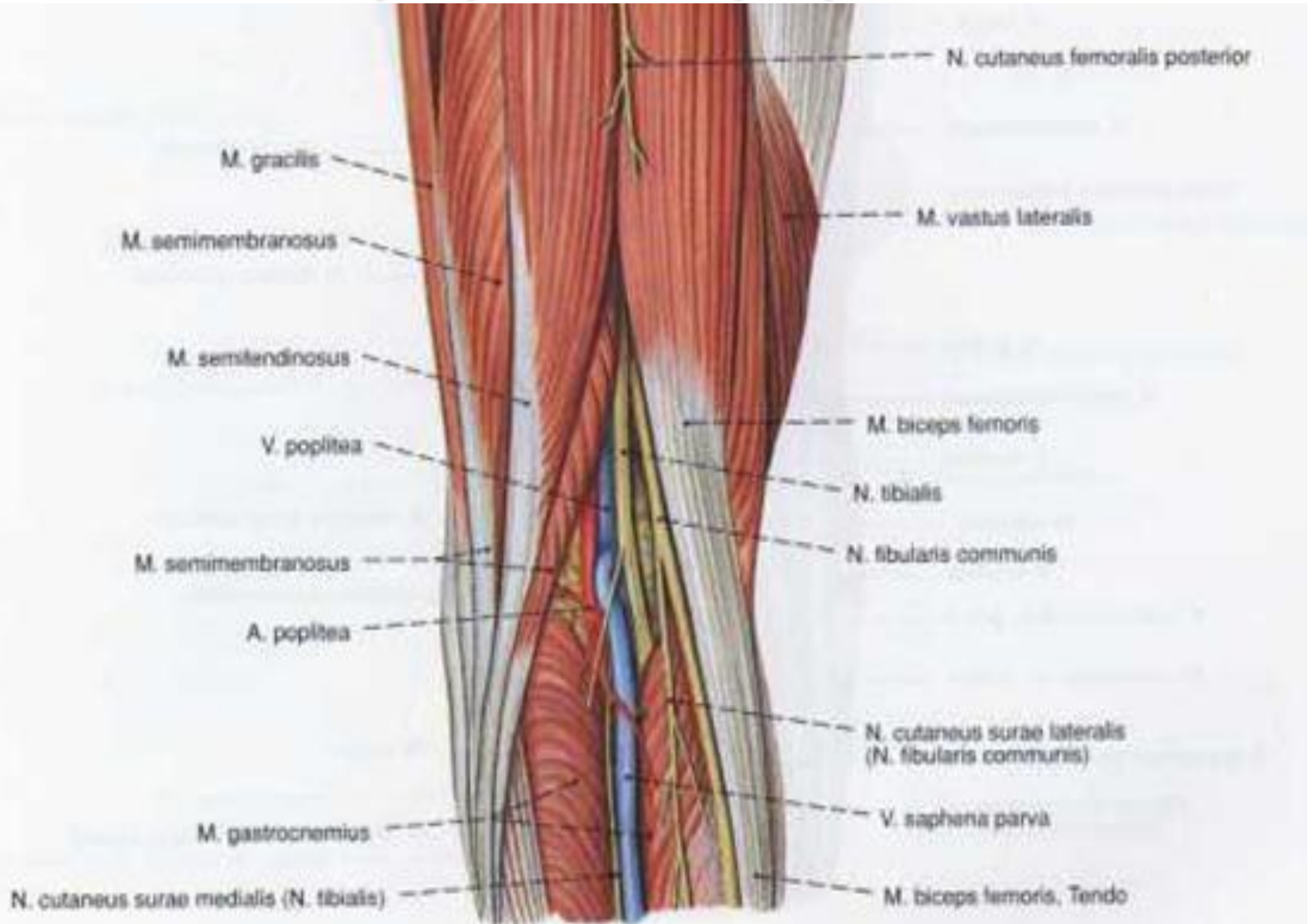
-Supero-lateral-tendonul m.biceps

-Infero-lateral-capul lateral al m.gastrocnemian

-Infero-medial-capul medial al m.gastrocnemian

Continut:

-n.tibial,v.poplitee,a.poplitee



Fosa Jobert

Localizata pe partea mediala a articulatiei genunchiului, permite accesul spre fosa poplitee si anume la a. poplitee.

Delimitari:

-inferior-suprafata superioara a condilului femural medial si capul medial al m.gastrocnemian

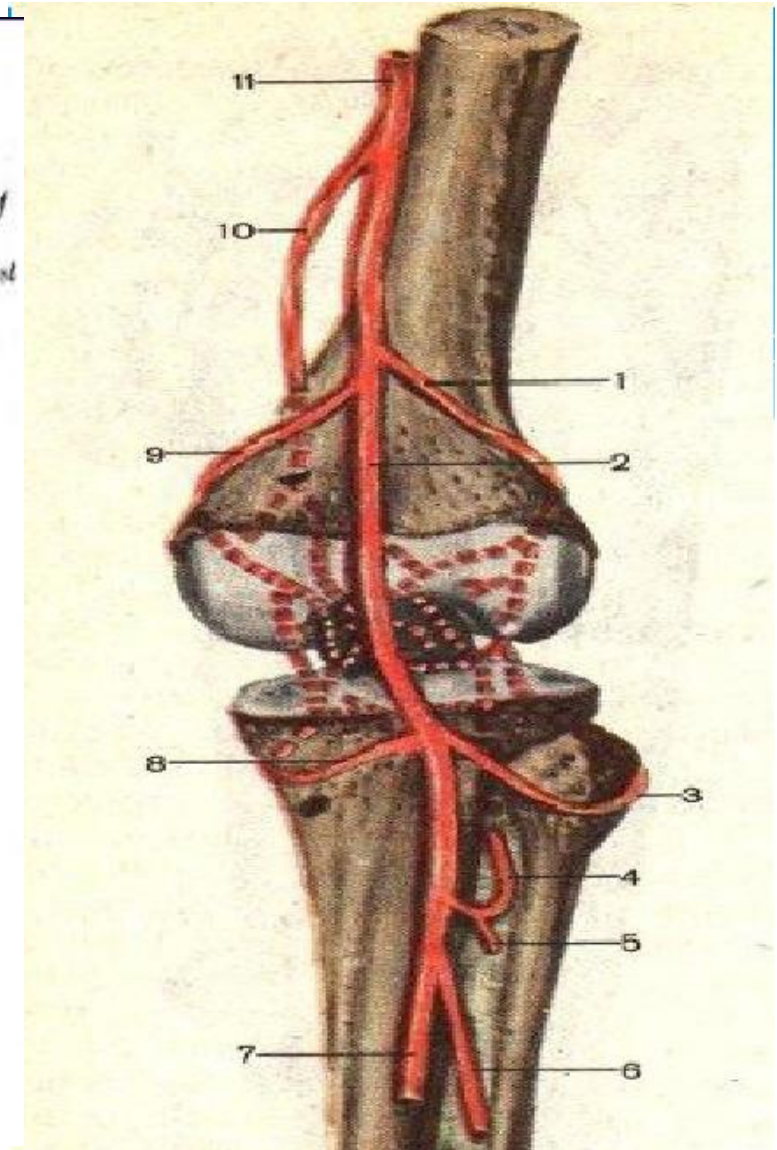
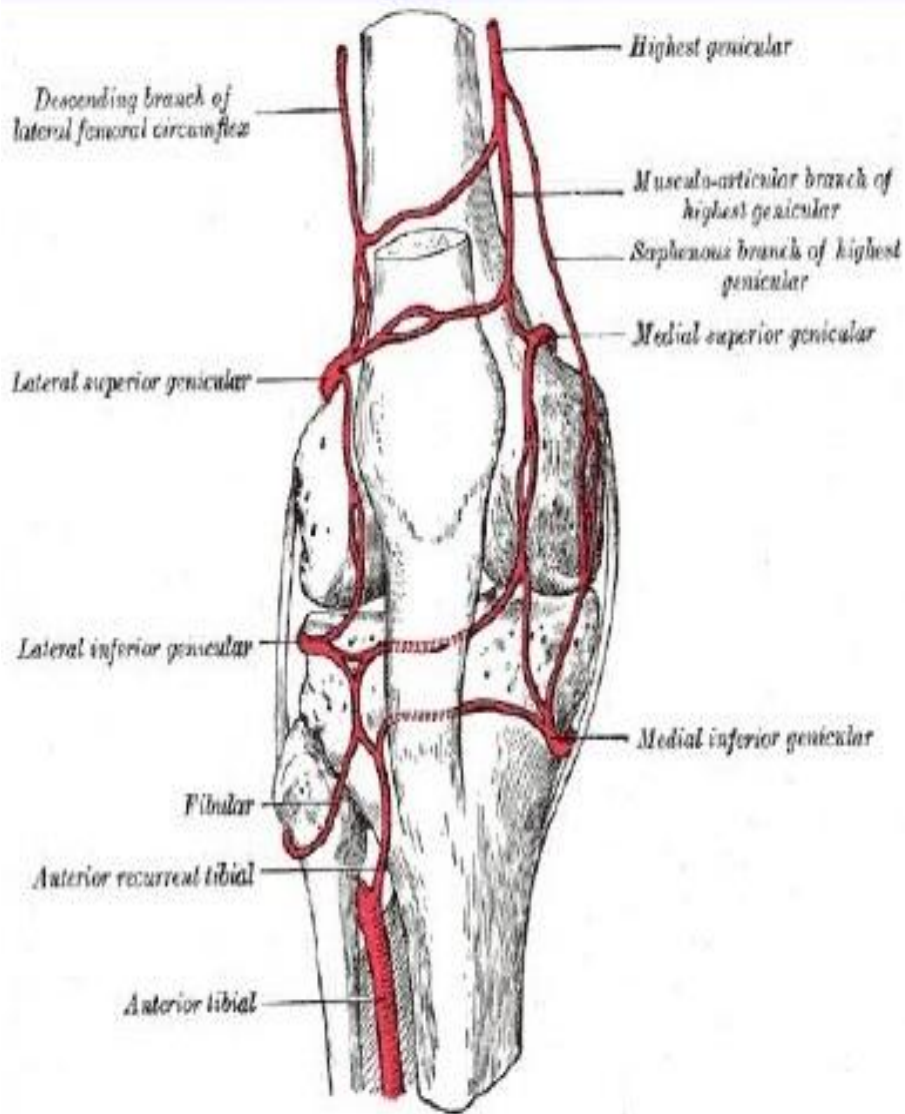
-superior-m.sartorius

-anterior-tendonul m.adductor magnus

-posterior-tendonul

mm.semimembranos, semitendinos et gracilis

Circulatia colaterala





Raspindirea puroiului

- In loja anterioara si laterala a gambei- prin canalul musculoperonier superior
- In canalul cruropopliteu-pe traiectul a.n.v.tibiale posterioare
- In regiunea anterioara a coapsei-prin canalul adductor
- In loja posterioara a coapsei-pe traiectul n.tibial

Gamba

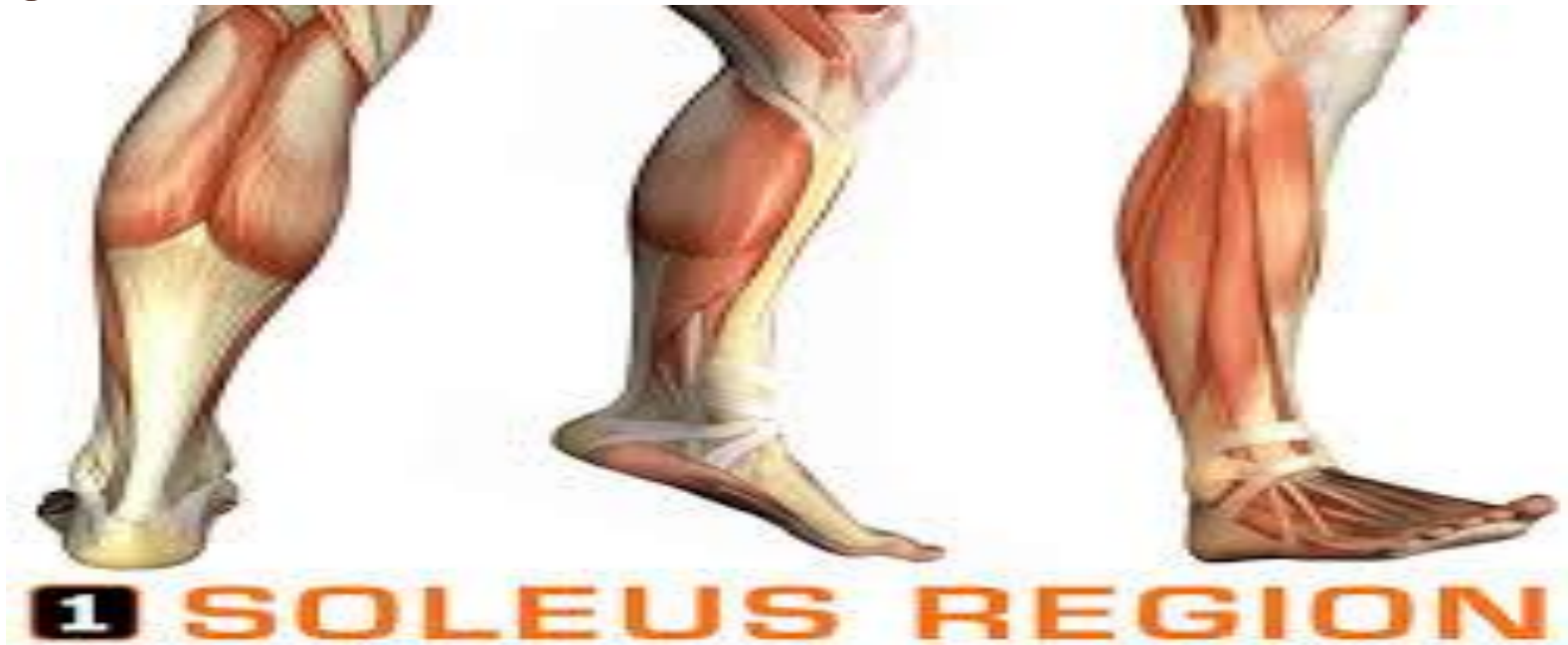-situata intre genunchi si piciorul propriu zis are

limitele:

-proximal-linia orizontala prin tuberozitatea tibiei

-distal-linia orizontala prin maleole

Este impartita in regiunea anterioara si posterioara prin planul frontal dus medial- marginea mediala a tibiei si lateral-santul format intre m.peronieri si gastrocnemian



Regiunea anterioara

Stratigrafia:

1-pielea

2-tesut subcutanat(v.safena magna et parva,n.safen,cutaneus surae lateral si peroneus superficialis)

3-fascia proprie=cruris-concreste cu periostul in anterior si formeaza septurile musculare pentru cele 3 grupe de muschi(anteriori,laterali si posteriori),iar inferior formeaza retinaculul superior al extensorilor.

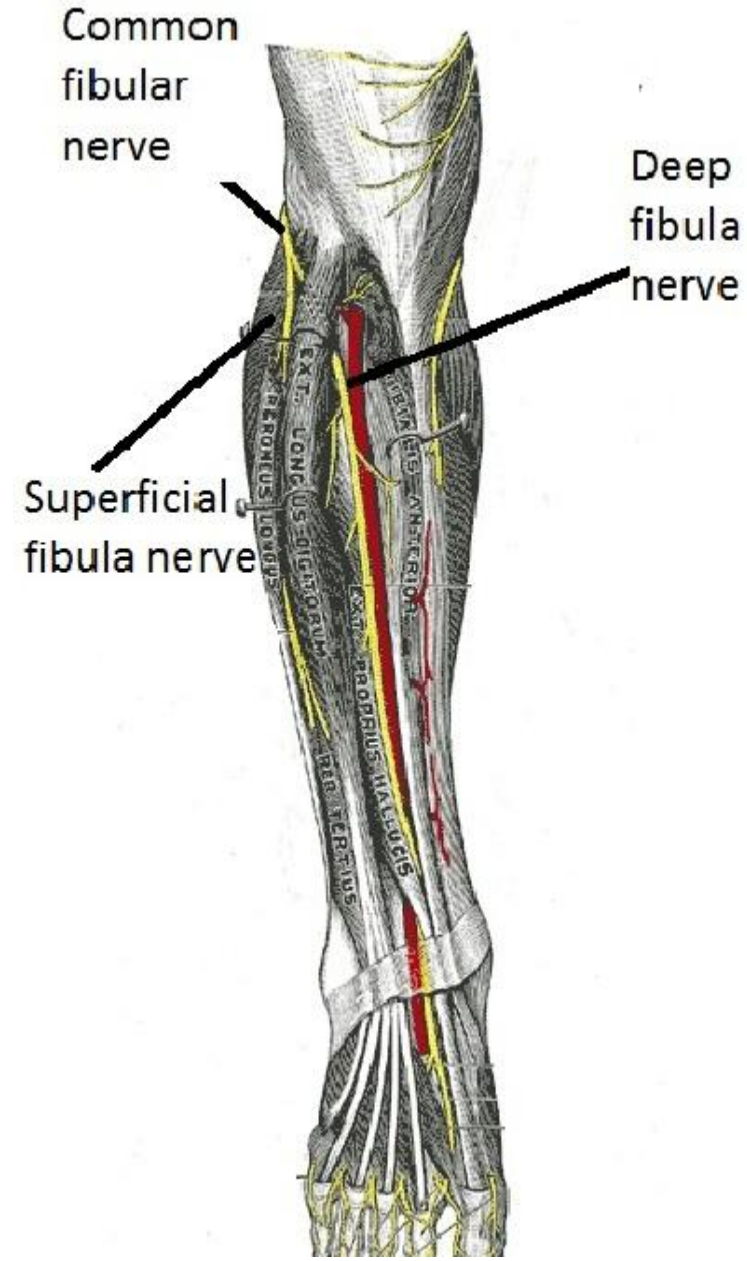
In aceasta regiune se afla 2 loje fasciomusculare:

anterioara(m.tibial anterior,mai lateral-extensor lung al degetelor,intre ei-extensor lung al halucelui)

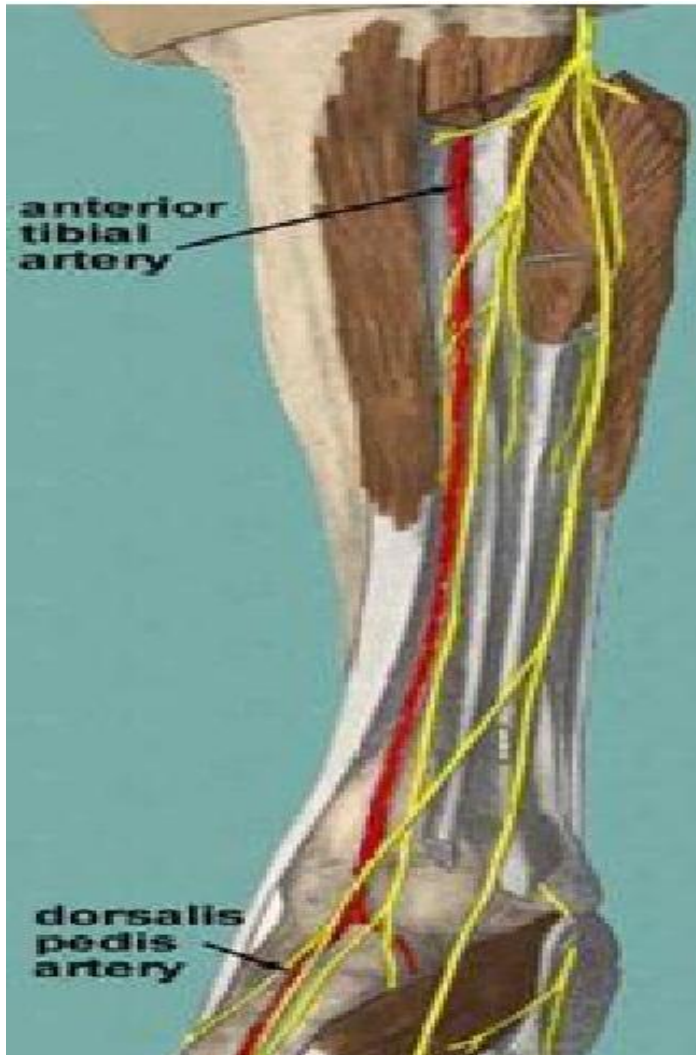
laterala (m.peroneu lung si scurt)

Canalul musculo-peroneu

- Orificiul de intrare-la marginea interna a fibulei-3 cm distal de capatul proximal.Intra n.peroneu comun
- Orificiul superior de iesire-la marginea interna a fibulei-6-7 cm distal anterior de capul fibulei.lese n.peroneu profund
- Orificiul inferior de iesire-la marginea antero-laterala a gambei-10-11 cm superior de apexul maleolei laterale/lese n.peroneu superficial

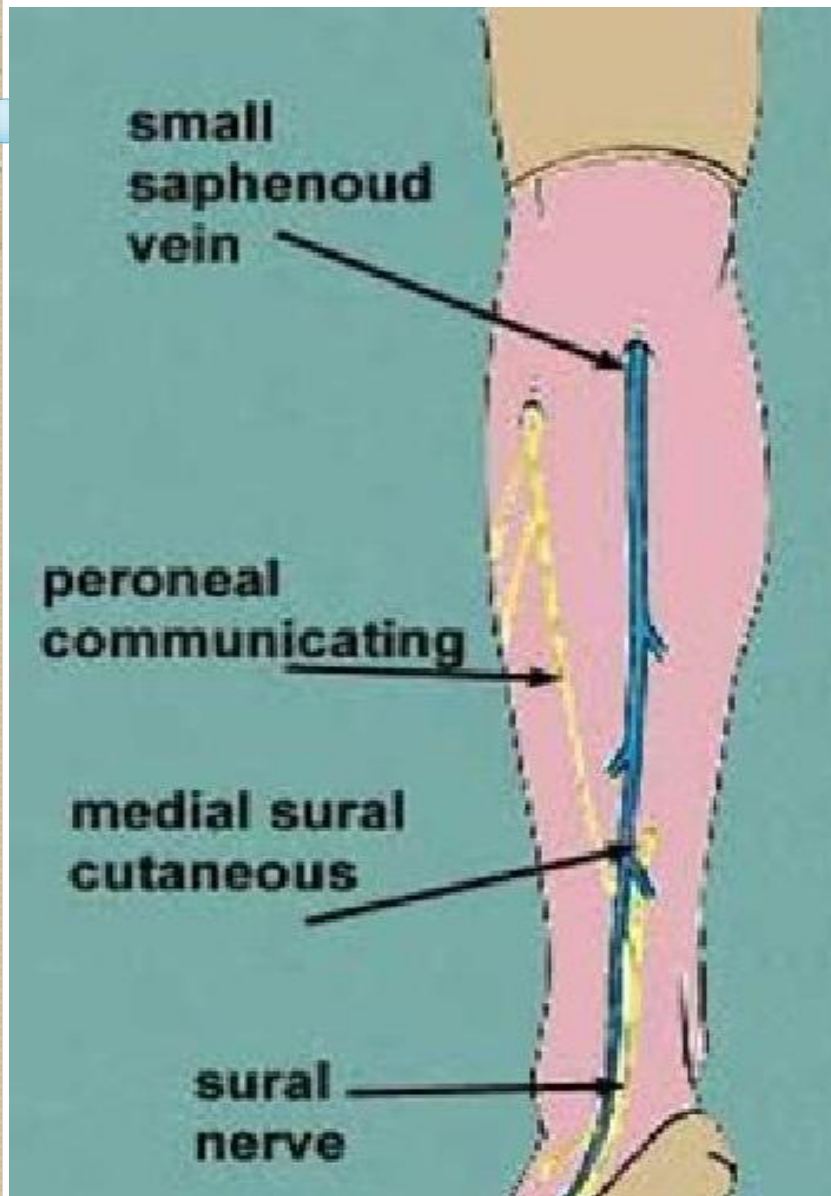


Fasciculul vasculonervos al lojei anterioare



- Artera tibiala anterioara-
patrunde prin membrana
interosoasa cu 3-4- cm inferior
de capul fibulei
- Nervul peronier profund-
patrunde prin septul
intermuscular anterior si la
inceput se situeaza lateral de
vase iar apoi le intretaie anterior
si trece medial de ele;
- Nervul peronier superficial-
trece printre fibrele m.peroneu
lung in 2/3 superioare,apoi in
treimea inferioara strapunge
fascia si trece in tesutul
subcutanat

Regiunea posterioara



Stratigrafia:

1-pielea

2-tesutul subcutanat(v.safena magna+n.safen;n.cutaneus surae medialis et lateralis)

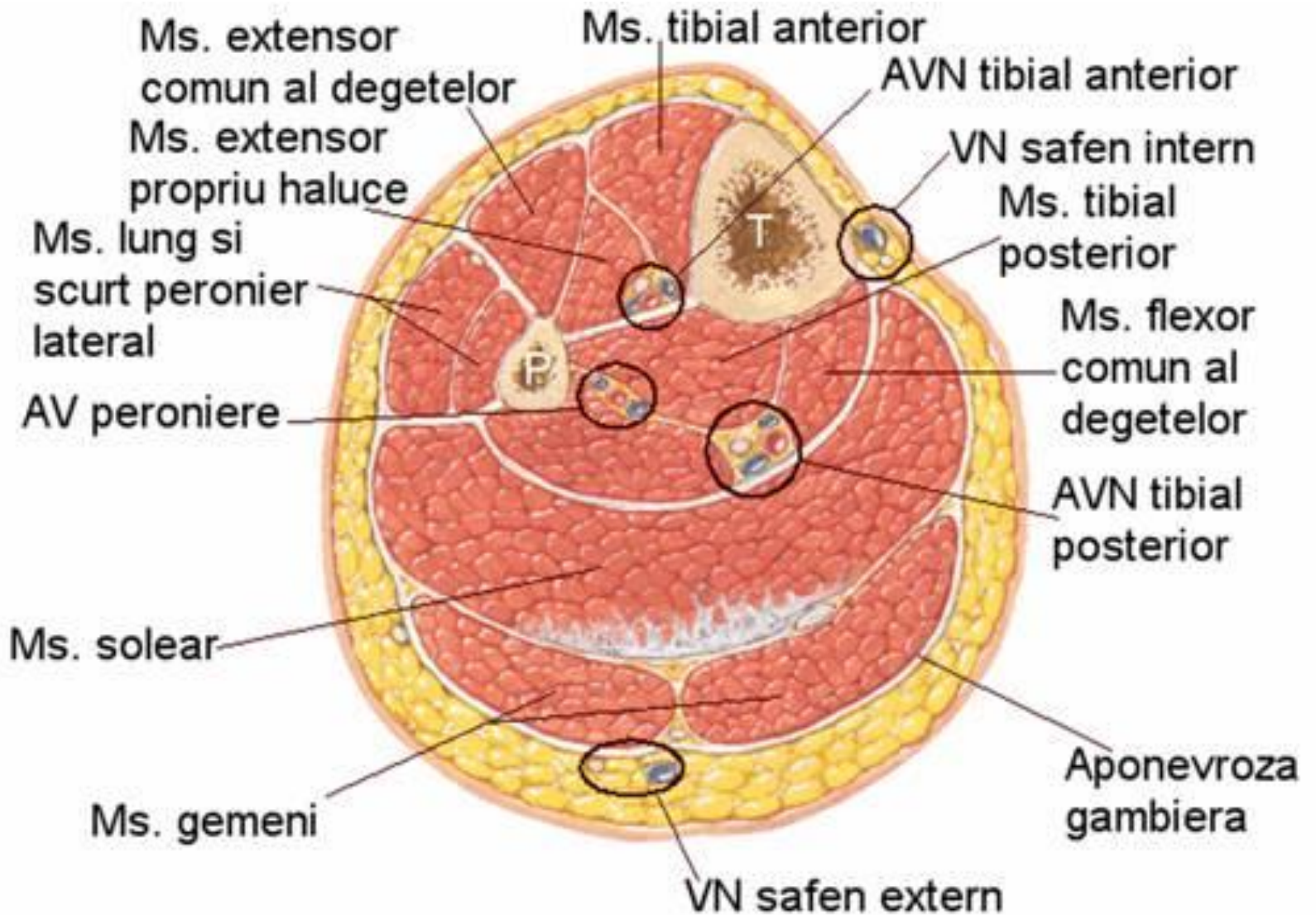
3-fascia proprie=cruris(cu 2 foite=superficiala –care formeza teaca pentru m.triceps surae si profunda-care separa acest muschi de grupul flexorilor din loja posterioara.

__Loja posterioara este delimitata:

-anterior-oasele gambei si membrana interosoasa

-posterior-foita profunda a fasciei proprii

Ea este despartita in 2 compartimente-profund si superficial



Canalul cruropopliteu=Gruber

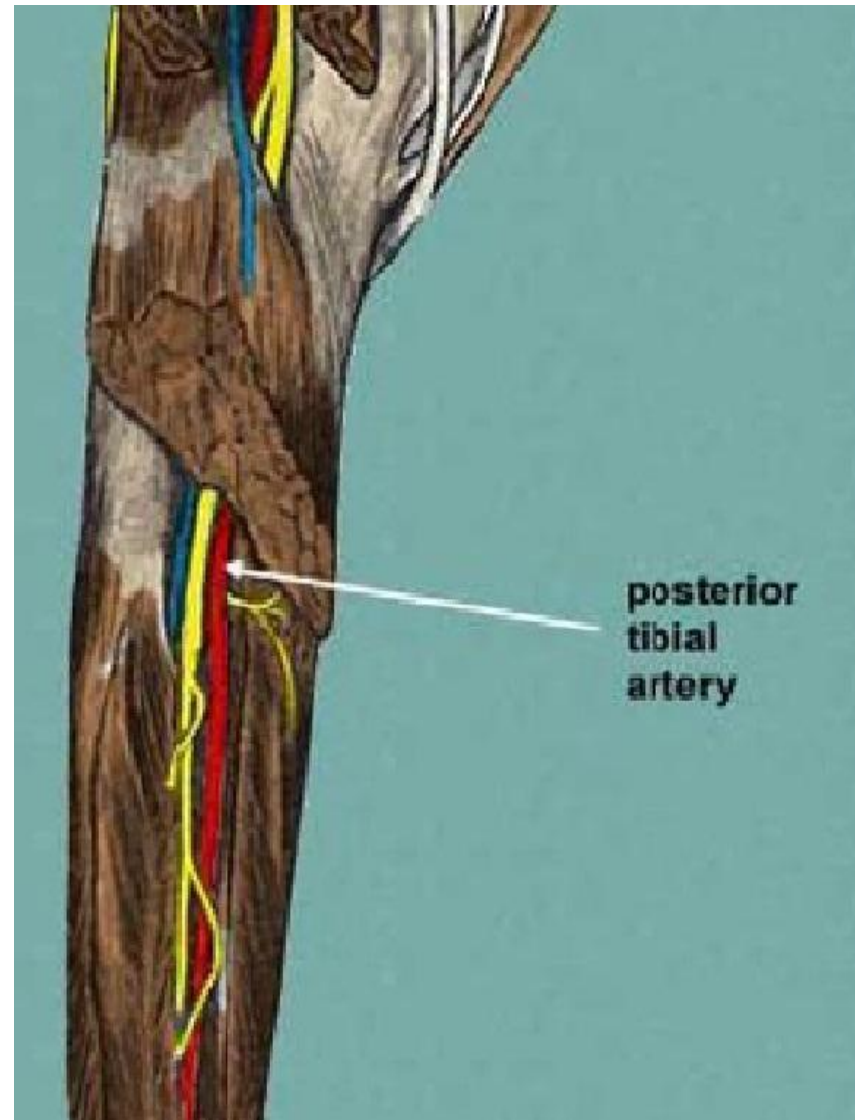
Se afla intre straturile superficial si profund de muschi si are

urmatorii peretii:anterior-m.tibial posterior,m.flexor lung al degetelor,m.flexor lung al halucelui.Posterior-m.solear

-Orificiul de intrare-intre arcus tendineus, m.solear si m.popliteus.Intra a. si v.poplitee si n.tibial

-Orificiul superior de iesire-in membrana interosoasa.Trece a.tibiala anterioara.

-Orificiul inferior de iesire-posterior de m.tibial posterior si anterior de tendonul calcanean.Conduce pachetul vasculonervos tibial posterior in santul maleolar medial



Canalul musculoperoneu inferior=Hyrtl

Peretii: anterior-m.tibial posterior;posterior-m.flexor lung al halucelui.

-Orificiul de intrare-intre m.tibial posterior si m.flexor lung al halucelui.Intra a. si v. peroniera

-Orificiul superior de iesire-in membrana interosoasa.les rr.perforante a.peronea

-Orificiul inferior de iesire-intre m.flexor lung al halucelui si fibula.les ramurile terminale a.peronea=r.maleolare mediale

Raspindirea puroiului

- 1-In fosa poplitee-prin spatiul celular a canalului cruropopliteu(orificiul superior)continuinduse pe coapsa si regiunea fesiera
- 2-In loja musculara anterioara-pe parcursul a.tibiale anterioare
- 3-In tesutul subcutanat-pe traiectul a.tibiale posterioare si a.fibulare
- 4-In spatiul celular mijlociu al plantei-prin canalul maleolar medial

Proiecția fasciculelor vasculonervoase

1-anterior(-linia ce uneste mijlocul distantei dintre tuberozitatea tibiei și capul fibulei cu mijlocul distantei dintre maleole

2-posterior-linia ce uneste punctul situat la 1 cm de marginea internă a tibiei cu mijlocul distantei dintre maleola medială și tendonul lui Ahile

THANK
YOU!

